RöFo

Fortschritte auf dem Gebiet der Röntgenstrahlen und der bildgebenden Verfahren

Mai 2013 • Seite S1–S298 • Band 185 www.thieme-connect.de/ejournals S1 • 2013

Radiologie ist Zukunft

- Vollständiges Kongressprogramm
- Abstracts der wissenschaftlichen Beiträge

94. Deutscher Röntgenkongress

Fronleichnam, 29. Mai–1. Juni 2013

Herausgeber:
Mathias Langer, Freiburg

Organ der Deutschen Röntgengesellschaft

Organ der Österreichischen Röntgengesellschaft

www.roentgenkongress.de

Thieme

www.thieme-connect.de | www.thieme.de/fz/roefo

RöFo

Fortschritte auf dem Gebiet der Röntgenstrahlen und der bildgebenden Verfahren

Mai 2013 · Seite S1 – S298 · Band 185

S 1 · 2013

Grußworte zum 94. Deutschen Röntgenkongress

S1 Dr. Daniel Bahr, Bundesminister, Ministerium für Gesundheit
S3 Kongresspräsident Prof. Dr. Mathias Langer
S5 Präsident der Deutschen Röntgengesellschaft, Prof. Dr. Michael Forsting
S5 Grußwort des VMTB
S6 Kunst in Hamburg
S7 Kultur in Hamburg

Übersichtspläne

S8 Tagesübersicht Mittwoch, 29. Mai 2013
S10 Tagesübersicht Donnerstag, 30. Mai 2013
S12 Tagesübersicht Freitag, 31. Mai 2013
S14 Tagesübersicht Samstag, 1. Juni 2013
S16 Hallenplan Congress Centrum Hamburg

Allgemeine Kongressinformationen

S19 Veranstalter und Organisation
S19 Anmeldung
S20 Anreise zum Kongress
S21 Kongressausweis und Zertifizierung
S22 Teilnahmegebühren
S24 Get together – Eröffnungsabend zum 94. Deutschen Röntgenkongress

Mitgliederversammlungen

S25 Deutsche Röntgengesellschaft e.V.
S25 Arbeitsgemeinschaften der Deutschen Röntgengesellschaft e.V.
S26 Deutsche Gesellschaft für Interventionelle Radiologie
S26 Vereinigung der medizinisch-technischen Berufe in der DRG (VMTB)

Preise und Auszeichnungen – Verleihungen im Rahmen des 94. Deutschen Röntgenkongresses der DRG

S27 Werner-Porstmann-Preis
S27 Felix Wachsmann-Preis
S27 Promotion-Preis
S27 Young Investigator Award
S27 Hermann-Rieder-Medaille
S27 Walter-Friedrich-Preis
S27 Wilhelm-Conrad-Röntgen-Preis
S27 Röntgen-Ring
S27 Alfred-Breit-Preis

Ausblick

S27 95. Deutscher Röntgenkongress 2014

Ehrenmitgliedschaft 2013 der Deutsche Röntgengesellschaft e.V.

S28 Prof. Dr. James Vincent Byrne, Highlight-Vortrag
S28 Prof. Guo Qiyong, Highlight-Vortrag
S28 Dr. Werner Bröcker, Highlight-Vortrag – Radiologie in den Universitätskliniken: Ausstattung und Anspruch
S29 Prof. Dr. med. Lothar Heuser, Highlight-Vortrag – Interventionelle Radiologie verbessert die Therapie in der Medizin
S29 Prof. Dr. med. Klaus Sartor, Highlight-Vortrag – Blick zurück nach vorn: Reminiszenzen an die Entwicklung der Neuroradiologie und Lehren aus einem unorthodoxen Werdegang

www.thieme-connect.de | www.thieme.de/fz/roefo

RöFo

Fortschritte auf dem Gebiet der Röntgenstrahlen und der bildgebenden Verfahren

Mai 2013 · Seite S1 – S298 · Band 185

Schwerpunktthemen

S30 DeGIR III – Interventionelle Onkologie I
S30 DRG trifft DGS – Mammakarzinom
S30 Versorgungsstrukturen und Bildgebung
S30 DRG trifft DeGRO – Neues aus der Radioonkologie
S30 Regionale Therapie von Lungenmalignomen
S31 AGIT II – Medizinische Ontologien – Intelligente Suchstrategien
S31 DeGIR IV – Interventionelle Onkologie II
S31 DRG trifft DGN – Image Fusion
S31 Onkologie – Bildgebung im Screening
S32 Gefäße I – Kardiovaskuläre Notfälle – ein Update
S32 Innovationen aus der Physik für die Radiologie
S32 AGIT III – MPG und MPBetreibV – Spagat zwischen Risikomanagement und Budgetbelastung
S32 AGIT II – Mobile Computing
S32 Mammadiagnostik I – Fusion oder Hybrid in der Komplementären Mammadiagnostik

Radiologie in Klinik und Praxis

S33 Aufklärung und Haftung
S33 Controlling im Griff? Benchmarking in der Radiologie
S33 Work-Life-Balance
S33 Kosten und Leistungsstrukturen von Vertragsarztpraxen
S33 Forschung: Innovation oder Selbstzweck
S35 Quo vadis Kostenerstattung PET / CT und MRT PET
S35 Ökonomische Strategien im Gesundheitswesen
S35 Kann Radiologie in Klinik und Praxis auskömmlich sein?
S35 § 116 SGB V und MVZ

Radiologie in Klinik und Praxis – Management-Workshops

S36 Abrechnung in der GOÄ
S36 Selbstständig oder angestellt? Optionen neuer radiologischer Tätigkeiten in Praxis und Krankenhaus
S36 Oberarzt-Seminar zur Vorbereitung auf eine Chefarzttätigkeit
S36 Rechtsberatung

International

S38 U. Joseph Schoepf MD, Prof. (hc)
S38 Internationale Röntgen-Vorlesung: Trends in der Bildgebung – Herz-CT als Beispielsfall
S39 KLR meets Asia I – Onkologische Bildgebung
S39 KLR meets Asia II – Onkologische Bildgebung

DRG meets ESER

S40 Radiologische Diagnostik bei akutem Abdomen-Notfalldiagnostik bei nichttraumatischen Notfällen (Emergency Radiology of the Acute Abdomen)
S40 Up-to-date: Radiologische Bildgebung beim Polytrauma (Imaging in Polytrauma)

Diverse Sonderveranstaltungen

S41 Forum Röntgen-Verordnung: Viele Paragrafen, wenig Konsequenzen – ist unsere Strahlenschutzgesetzgebung noch bedarfsorientiert?

Fit für den Facharzt – Vorträge und interaktive Fallbesprechungen mit TED

S42 Interventionelle Radiologie (Zertifizierung Basiskurs Module A - D)
S42 Neuroradiologie
S42 Muskuloskelettale Radiologie

www.thieme-connect.de | www.thieme.de/fz/roefo

RöFo

Fortschritte auf dem Gebiet der Röntgenstrahlen und der bildgebenden Verfahren

Mai 2013 · Seite S1 – S298 · Band 185

S42 Physik für den Facharzt
S42 Kardiale Bildgebung / CTA und MRA
S42 Pädiatrische Radiologie
S42 Kopf / Halsdiagnostik
S42 Uroradiologie
S43 Strahlenschutzrecht für den Facharzt
S43 Mammografie-Screening – Eine Chance für den Nachwuchs (TED)
S43 Gastro-Untersuchungsstrategien
S43 Thoraxradiologie
S43 Röntgenquiz

Studenten – Die hellsten Köpfe für die Radiologie
S44 Studieren & Arbeiten im Ausland
S44 Röntgendiagnostik Live

Aktualisierung der Fachkunde nach RöV
S47 Aktualisierung der Fachkunde nach § 45 (6) RöV und § 30 StrlSchV
S47 Kurs zum Erwerb der Fachkunde Computertomografie nach § 18a RöV
S48 Gesetzliche Regelungen aus RöV
S49 Aktualisierungskurse

Firmensymposien
S52 Firmensymposien

Informationen für Referenten und Vorsitzende
S54 Informationen für Referenten
S54 Informationen für Vorsitzende

Refresherkurs Schwerpunkt
S55 Abstracts

Refresherkurse Spezial
S69 Abstracts

Refresherkurse International
S75 Abstracts

Refresherkurse
S78 Abstracts

Hands-On Workshops
S108 Abstracts

Intensiv-Workshop
S113 Abstracts

Detaillierte Inhaltsverzeichnisse nach Sitzungsthemen

S55
S69
S75
S78
S108
S113
S118
S121
S144
S147
S244
S254
S260
S276

www.thieme-connect.de | www.thieme.de/fz/roefo

RöFo

Fortschritte auf dem Gebiet der Röntgenstrahlen und der bildgebenden Verfahren

Mai 2013 · Seite S1 – S298 · Band 185

Management-Workshop
S118 Abstracts

Workshops
S121 Abstracts

Workshop Schwerpunkt
S144 Abstracts

Vorträge
S147 Abstracts

MTRA-Fortbildung
S244 Abstracts

MTRA-Klinikseminare
S254 Abstracts

Wissenschaftliche Poster
S260 Abstracts

Fortbildungsposter
S276 Abstracts

Mitgliedschaft
S282 Die Deutsche Röntgengesellschaft stellt sich vor
S283 Antrag auf Mitgliedschaft
S284 VMTB-Beitrittserklärung
S285 Anmeldeformular für eine Mitgliedschaft in der Akademie für Fort- und Weiterbildung in der Radiologie

Industrieforum
S286 Übersichtplan – Industrieforum
S288 Austellerverzeichnis

S290 Autorenverzeichnis

Impressum

Detaillierte Inhaltsverzeichnisse nach Sitzungsthemen

S55
S69
S75
S78
S108
S113
S118
S121
S144
S147
S244
S254
S260
S276

Kongresspräsident

Mathias Langer, Freiburg

Kongresssekretär

Elmar Kotter, Freiburg

Wissenschaftlicher Kongressbeirat

Nasreddin Abolmaali, Dresden
Gerhard Adam, Hamburg
Ralf Adamus, Nürnberg
Thomas Albrecht, Berlin
Heiko Alfke, Lüdenscheid
Gerald Antoch, Düsseldorf
Andrik Aschoff, Kempten
Reto Bale, Innsbruck
Jörg Barkhausen, Essen
Tobias Baumann, Freiburg
Christoph Becker, München
Martin Bendszus, Heidelberg
Dirk Beyersdorff, Berlin
Ulrich Bick, Berlin
Thorsten Bley, Hamburg
Klaus Bohndorf, Augsburg
Rainer Braunschweig, Halle
Christoph Bremer, Münster
Hartmut Brückmann, München
Roland Brüning, Hamburg
Hans-Peter Busch, Trier
Claus D. Claussen, Heidelberg
Dirk-Andre Clevert, München
Christian Czerny, Wien
Kassa Darge, Philadelphia
Stefan Delorme, Heidelberg
Stefan Diederich, Düsseldorf
Martin Dobritz, München
Arnd Dörfler, Erlangen
Christoph Düber, Mainz
Michel Eisenblätter, Münster
Ulrike Ernemann, Tübingen
Birgit Ertl-Wagner, München
Roman Fischbach, Hamburg
Michael Forsting, Essen
Ferdinand Frauscher, Innsbruck
Martin Freund, Innsbruck
Jürgen Freyschmidt, Bremen
Elke Gizewski, Gießen
Claus-Christian Glüer, Kiel
Christoph Groden, Mannheim
Walter Gross-Fengels, Hamburg
Patrick Haage, Wuppertal
Peter Hallscheidt, Heidelberg
Klaus Hausegger, Klagenfurt
Walter Heindel, Münster
Gertraud Heinz-Peer, Wien
Thomas Helbich, Wien
Hermann Helmberger, München
Thomas Helmberger, München
Christian Herold, Wien
Andreas Heuck, München
Claus-Peter Heußel, Heidelberg
Lothar Heuser, Bochum
Johannes Hierholzer, Potsdam
Ingrid Hilger, Jena
Wolfgang Hirsch, Leipzig
Ralf-Thorsten Hoffmann, Dresden
Karina Hofmann-Preiß, Erlangen
Norbert Hosten, Greifswald
Walter Hruby, Wien
Werner Jaschke, Innsbruck
Franz Kainberger, Wien
Birgit Kammer, München
Fabian Kießling, Heidelberg
Dietmar Kivelitz, Hamburg
Klaus Jochen Klose, Marburg
Michael Knauth, Göttingen
Sabrina Kösling, Halle
Josef Kramer, Linz
Wolfgang Krampla, Wien
Karl-Friedrich Kreitner, Mainz
Gabriele Krombach, Aachen
Barbara Krug, Köln
Reinhard Kubale, Pirmasens
Christiane Kuhl, Bonn
Johannes Lammer, Wien
Peter Landwehr, Hannover
Günther Layer, Ludwigshafen
Karl-Jürgen Lehmann, Karlsruhe
Horst Lenzen, Münster
Christian Lohrmann, Freiburg
Reinhard Loose, Nürnberg
Joachim Lotz, Hannover
Andreas Mahnken, Aachen
Thomas Mang, Wien
Hans-Joachim Mentzel, Jena
Peter Mildenberger, Mainz
Stefan Miller, Tübingen
Gerhard Mostbeck, Wien
Ulrich Müller-Lisse, München
Wolfgang Neff, Heidelberg
Jörg-Michael Neuerburg,
Claus Nolte-Ernsting, Hamburg
Philippe Pereira, Tübingen
Daniela Prayer, Wien
Boris Radeleff, Heidelberg
Peter Reimer, Karlsruhe
Maximilian Reiser, München
Götz Richter, Heidelberg
Jens Ricke, Magdeburg
Marga Rominger, Marburg
Jörn Sandstede, Hamburg
Jürgen Schäfer, Tübingen
Arnd-Oliver Schäfer, Freiburg
Hans Heinz Schild, Bonn
Wolfgang Schima, Wien
Heinz-Peter Schlemmer, Tübingen
Thomas Schmitz-Rode, Aachen
Helmut Schöllnast, Graz
Andreas Schreyer, Regensburg
Rüdiger Schulz-Wendtland, Erlangen
Karl Schürmann, Dortmund
Wolfhard Semmler, Heidelberg
Maria Sinzig, Klagenfurt
Erich Sorantin, Graz
Gundula Staatz, Mainz
Georg Stamm, Hannover
Jens Stollfuss, Memmingen
Christian Stroszczynski, Dresden
Holger Strunk, Bonn
Josef Tacke, Passau
Matthias Taupitz, Berlin
Gunnar Tepe, Tübingen
Inge Kaare Tesdal, Friedrichshafen
Johannes Trenkler, Linz
Michael Uder, Erlangen
Martin Uggowitzer, Leoben
Rüdiger von Kummer, Dresden
Dierk Vorwerk, Ingolstadt
Hans-Joachim Wagner, Berlin
Gerald Weisser, Mannheim
Joachim-Ernst Wildberger, Maastricht
Florian Wolf, Wien
Klaus Wörtler, München
Michael Wucherer, Nürnberg
Petra Wunderlich, Dresden

Organ der Deutschen Röntgengesellschaft

Organ der Österreichischen Röntgengesellschaft

Verlag

Georg Thieme Verlag KG
Rüdigerstraße 14
70469 Stuttgart
www.thieme.de/roefo
www.thieme-connect.de

Grußwort

Daniel Bahr
Bundesgesundheitsminister

Bundesgesundheitsminister Daniel Bahr

„Ach, dass der Mensch doch durchsichtig wäre wie eine Qualle und dass man den Sitz seiner Leiden schauen könnte."

Der deutsche Physiker Wilhelm Conrad Röntgen hatte ein großes Ziel vor Augen, als er Ende des 19. Jahrhunderts die X-Strahlen entdeckte. Mit seinem Forschungsergebnis bereitete er der Radiologie den Weg. Zahlreiche wissenschaftliche Erkenntnisse und der medizinisch-technisch Fortschritt haben die Weiterentwicklung der Strahlenkunde in den folgenden Jahren und Jahrzehnten ermöglicht.

Heute hat das Fachgebiet Schnittstellen zu nahezu allen medizinischen Disziplinen. Geht es darum Krankheiten frühzeitig zu erkennen, die Ausdehnung richtig zu erfassen und die Patientinnen und Patienten schneller einer adäquaten Behandlung zuzuführen, sind Sie als Radiologin, Radiologe und MRTA wichtige Ansprechpartner und ein aktiver Teil des behandelnden Teams.

All das zeigt, dass die Radiologie ein äußerst spannender und auch zukunftorientierter Bereich der Medizin ist. Das Motto des 94. Deutschen Röntgenkongresses „Radiologie ist Zukunft" ist daher gut gewählt. Bildgebende Methoden sind nicht nur aus einem modernen Gesundheitssystem nicht mehr wegzudenken, sie sind auch längst noch nicht an ihre Grenzen gestoßen.

Es freut mich, dass im Rahmen des jährlichen Fachkongresses Spezialisten auf dem Gebiet der Strahlenkunde zusammenkommen, um – ausgehend vom aktuellen Stand – die Entwicklungsperspektiven der Radiologie in den kommenden Jahren zu beleuchten.

Eines meiner Ziele als Bundesgesundheitsminister ist es, Erfolge in Forschung und Therapie schnellstmöglich allen Menschen in unserem Land zukommen zu lassen. Beispielsweise in der Onkologie. Mit dem Krebsfrüherkennungs- und -registergesetz schaffen wir Voraussetzungen, um möglichst die beste Therapie für krebskranke Menschen flächendeckend sicherzustellen. Bundesweit einheitlich geführte klinische Krebsregister werden auch Ihre Erkenntnisse zu Diagnose, Behandlung, Heilungsprozessen oder zu Rückfällen liefern. Die erfolgreichste Krebsbehandlung wird so sichtbar und kommt unmittelbar Ihren Patientinnen und Patienten zugute.

Sie, die Kongressteilnehmerinnen und Kongressteilnehmer, erwartet auf dem Röntgenkongress 2013 ein breites Spektrum an Fachvorträgen. Vor diesem Hintergrund wünsche ich Ihnen 4 anregende und aufschlussreiche Tage in der Freien und Hansestadt Hamburg.

Daniel Bahr

1/1 Externer Satz oder Anzeige

Kongresspräsident

Grußwort Prof. Dr. Mathias Langer

Prof. Dr. Mathias Langer

Liebe Kolleginnen und Kollegen, sehr geehrte Damen und Herren,

ein herzliches Willkommen zum 94. Deutschen Röntgenkongress!

Unser diesjähriges Röntgenplakat mit der Anmutung ferner Galaxien und Sternen illustriert das Motto des Kongresses: Radiologie ist Zukunft.

Wie sehr wir Radiologen Gestalter dieser Zukunft sind – und es sein müssen – zeigt sich in den Schwerpunkten des Kongresses:

- in der **onkologischen Bildgebung**, die mit den Hybridverfahren und immer genaueren Auflösungen in molekulare Dimensionen vorstößt;
- in der **Notfallradiologie**, die mit immer rascheren Akquisitionszeiten bereits im Schockraum eine vollständige Diagnose leistet;
- in der **Image Fusion**, die in der Zusammenführung unterschiedlicher Modalitäten und unterschiedlicher Untersuchungszeitpunkte einen diagnostischen Traum verwirklicht;
- und nicht zuletzt in der **Kosten-Nutzen-Analyse**, die für alle Radiologen in ökonomisch und personell verantwortlichen Positionen unabdingbar ist und wird.

Zu all diesen Themen haben wir hervorragende Referenten eingeladen. In diesem Zusammenhang darf ich Sie auch auf den diesjährigen Gastredner der Röntgenvorlesung hinweisen: **Prof. Dr. Joseph Schoepf, M.D.** einigen von Ihnen vielleicht noch aus seiner Zeit an der LMU bekannt, lehrt an der Medical University of South Carolina und ist ein Pionier der Herzbildgebung am Computertomografen.

Neben den Schwerpunktthemen werden selbstverständlich die Klassiker des Röntgenkongresses, angefangen beim Fortbildungscurriculum der Arbeitsgemeinschaften über die Fit-für-den-Facharzt-Sessions bis hin zur **MTRA-Fortbildung** abgedeckt.

Ganz auf der Linie unseres Mottos möchte ich zudem das DRG-Stipendienprogramm **„Die hellsten Köpfe für die Radiologie“** hervorheben. Über 300 Medizinstudierende werden den Kongress dank Ihrer Unterstützung besuchen können. Ich glaube, es ist für uns alle eine wichtige und erfüllende Aufgabe, junge Kräfte an unser Fach zu binden und für die Radiologie zu begeistern.

Herzlich darf ich Sie zum Eröffnungsabend am Mittwoch, den 29.05.2013, einladen, den wir in diesem Jahr praktischerweise direkt im Congress Centrum abhalten werden. Sofern das Wetter mitspielt, werden uns die Terrassen des CCH einen herrlichen Blick auf Planten und Blomen gewähren.

Gemeinsam mit meinem Kongressteam freue ich mich auf einen fruchtbaren, wissenschaftlichen Austausch und viele kollegiale Begegnungen!

Ihr
Prof. Dr. Mathias Langer

1/1 Externer Satz oder Anzeige

Präsident der Deutschen Röntgengesellschaft

Grußwort Prof. Dr. Michael Forsting

Prof. Dr. Michael Forsting

Sehr geehrte Kongressbesucher, liebe Kolleginnen und Kollegen,

ich begrüße Sie herzlich zum 94. Deutschen Röntgenkongress in Hamburg!

Kongresspräsident Mathias Langer hat bei der Wahl des Kongressmottos – Radiologie ist Zukunft – ein gutes Händchen bewiesen. Der vor Ihnen liegende Abstractband bündelt 400 wissenschaftliche Studien, die sich mit der experimentellen und klinischen Bildgebung in allen Körperregionen beschäftigen, dazu 200 Refresherkurse, Workshops und begleitenden Seminaren. All das zeigt eindrucksvoll wie viel Power und Zukunft in unserem Fach liegen! Die Radiologie ist einer der Motoren der Medizin. Das Ansinnen einzelner Fächer für ihr spezifisches Organ die radiologische Diagnostik gerne selber zu übernehmen, würde die Qualität der Medizin insgesamt erheblich mindern. Nur der Blick aufs Herz lässt Wirbelkörpermetastasen und Bronchialkarzinome unbeachtet, nur der Blick auf die Wirbelsäule den Ureterstein oder das Hypernephrom als Ursache der Rückenschmerzen unerkannt.

Zwei Zukunftsfelder möchte ich in diesem Zusammenhang hervorheben. Zum einen die Nachwuchsförderung: Wir erwarten auch in diesem Jahr wieder 300 Medizinstudierende, die als „hellste Köpfe“ unserem Kongress ein junges Gesicht geben werden; und der von Prof. Kießling initiierte „Young Investigator Award“ wird auch 2013 den Nachwuchswissenschaftlern ein spannendes Forum bieten.

Zum anderen werden auf dem diesjährigen RöKo zwei Arbeitsgemeinschaften gegründet: Die AG Onkologische Bildgebung ist Ausdruck für die Schlüsselstellung der Radiologie in der Krebsmedizin. Prof. Heinz-Peter Schlemmer als Chef der Radiologie am Deutschen Krebsforschungszentrum ist die perfekte Besetzung für den Vorsitz dieser neuen, zukunftsweisenden AG. Mit der AG Ultraschall besinnt sich die Radiologie auf eine lange vernachlässigte Modalität. Die Gründung dieser AG ist überfällig, ich begrüße diesen Schritt außerordentlich, auch in Bezug auf die qualifizierte Einbindung der MTRA in die Befunderhebung.

Radiologie ist Zukunft! In diesem Sinne wünsche ich Ihnen allen, den ärztlichen Kolleginnen und Kollegen, aber auch den MTRA und den Partnern aus der Medizinphysik und der Industrie einen erfolgreichen Kongress.

Ihr
Michael Forsting
Präsident der Deutschen Röntgengesellschaft e.V.

Vorstand VMTB

Grußwort des VMTB

Katja Röhr

Liebe Kolleginnen und Kollegen,

im Namen des Vorstands der Vereinigung der Medizinisch-Technischen Berufe in der DRG (VMTB) darf ich Sie herzlich zum 94. Deutschen Röntgenkongress vom 29. Mai bis 1. Juni 2013 begrüßen.

Die VMTB hat auch in diesem Jahr ein umfangreiches MTRA-Programm auf die Beine gestellt. Diesjährige Themenschwerpunkte sind: Onkologische Bildgebung, Notfallradiologie, Image Fusion, Kosten-Nutzen-Analysen, Strahlenschutz, technische Neuerungen, Pädiatrie und viele weitere spannende Themen. Außerdem bieten wir wieder zahlreiche Klinikseminare und Workshops an. Mein Dank gilt allen Kolleginnen und Kollegen, die sich um dieses exzellente Programm verdient gemacht haben!

Besonderes Augenmerk richten Sie bitte auf die Eröffnungsveranstaltung am Donnerstag, den 30. Mai um 9:45 Uhr. Es ist mittlerweile schon eine kleine, vor allem aber eine gute Tradition, dass wir gemeinsam mit den Radiologen den Kongress eröffnen werden. Ich würde mich freuen, viele Kolleginnen und Kollegen dort begrüßen zu dürfen.

Die Vereinigung Medizinisch-Technischer Berufe in der Deutschen Röntgengesellschaft (VMTB) steht für effiziente und fachlich qualifizierte Aus-, Fort- und Weiterbildung, die dem stetigen Wandel des Berufsbilds der MTRA Rechnung trägt. Darunter verstehen wir eine gute regionale Erreichbarkeit und einer Sicherung der Qualität durch Evaluation der Fortbildungsveranstaltungen.

Ich wünsche Ihnen allen interessante Kongresstage hier in Hamburg und gute kollegiale Begegnungen.

Im Namen der VMTB
Katja Röhr
Vorstandsvorsitzende

P.S.: Besuchen Sie auf dem Weg zum Vortragssaal den VMTB-Stand im Erdgeschoß-Foyer! Hier können Sie sich auch umfassend über die Vorteile einer VMTB-Mitgliedschaft informieren.

Kunst in Hamburg

Deichtorhallen

▼

Die Deichtorhallen sind eines der größten Ausstellungshäuser für zeitgenössische Kunst und Fotografie in Europa.

HANS-PETER FELDMANN

Die Ausstellung in den Deichtorhallen Hamburg ist den zentralen Serien und Installationen, Skulpturen und Bildern Feldmanns aus über 4 Jahrzehnten gewidmet.

HARRY CALLAHAN

Zum 100. Geburtstag von Harry Callahan widmen die Deichtorhallen dem amerikanischen Fotografen eine umfangreiche retrospektive Ausstellung mit etwa 250 Exponaten.

Wo: Deichtorstraße 1–2

Öffnungszeiten: Dienstag bis Sonntag: 11:00–18:00 Uhr

Kunsthalle

▼

Die Hamburger Kunsthalle beheimatet mehrere bedeutende Kunstsammlungen und spannt den Bogen vom Mittelalter über die klassische Moderne, Galerie der Gegenwart bis zur modernen und zeitgenössischen Kunst.

Wo: Glockengießerwall

Öffnungszeiten: Dienstag bis Sonntag, ab 10:00 Uhr

Museum für Völkerkunde Hamburg

▼

Blumen – Bäume – Göttergärten

Indische Malerei aus 6 Jahrhunderten

Vom 17. März bis 27. Oktober 2013

Privatsammlung von Prof. Dr. Ludwig Habighorst, 1973–2000 Chefarzt der Radiologie im Städtischen Klinikum Kemperhof in Koblenz

Das Museum für Völkerkunde Hamburg präsentiert während der Internationalen Gartenschau (IGS) erlesene indische Miniaturmalereien zum Thema Blumen und Gärten. Die kostbaren Meisterwerke wurden zum Teil noch nie in der Öffentlichkeit gezeigt.

Das wache Auge des Radiologen ist gefordert, um die subtilen Details der Miniaturen zu erfassen. In ihrer intensiven Farbfülle sind sie ein wahres Kontrastprogramm zum oft noch dominierenden Schwarz-Weiß der radiologischen Diagnostik.

Führungen mit Prof. Dr. Ludwig Habighorst für Teilnehmer des Röntgenkongresses 2013

am 30. und 31. Mai 2013 um 15:00 Uhr

Die Teilnehmerzahl ist auf jeweils 25 beschränkt. Zum Deutschen Röntgenkongress wird Prof. Habighorst, ein radiologischer Kollege und wahrer Indien-Kenner, Sie persönlich durch die Ausstellung führen.

Wo: Rothenbaum-Chaussee 64, Hamburg

Anzeige
1/3 quer

Dr. Bertil Leidner präsentiert Kunstwerke auf dem Röntgenkongress

Dr. Bertil Leidner arbeitet als Oberarzt in der diagnostischen Radiologie am Karolinska Universitätskrankenhaus in Stockholm, Schweden.

Der Primärfokus seiner fotografischen Werke liegt in der Kombination diagnostisch-radiologischer Bilder mit Fotografien. Diese waren bereits Gegenstand internationaler Fotoausstellungen, z. B. in Schweden und Japan.

Eine Auswahl seiner Kunstwerke wird im Erdgeschoß-Foyer direkt neben dem Stand der DRG präsentiert werden. Dr. Bertil Leidner wird auch selbst vor Ort sein.

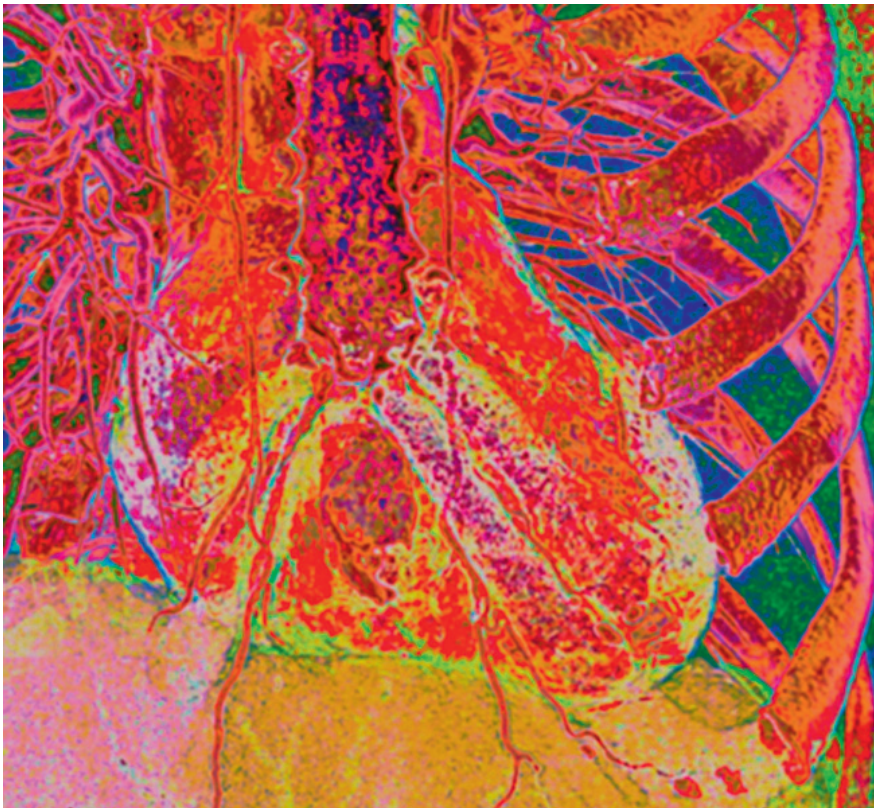

30. Mai–01. Juni 2013

Kultur in Hamburg

Donnerstag, 30. Mai 2013

- Elisir d'Amore (Gaetano Donizetti)
  - Opera buffa, Hamburger Staatsoper, 19:30 Uhr

Freitag, 31. Mai 2013

- Komm ein bisschen mit nach Italien
  - Oper & Operette, Hamburger Engelsaal, 19:30 Uhr

Samstag, 01. Juni 2013

- Beethoven Sonatenzyklus 2
  - Amir Katz Klavier, Laeiszhalle, 20:00 Uhr

Musicals

- **ROCKY** – Das Musical
  TUI Operettenhaus, täglich außer Montag
- **Tarzan**, Theater Neue Flora
  täglich außer Montag
- **König der Löwen**, Theater im Hafen
  täglich außer Montag
- **Heiße Ecke** – das St. Pauli Musical
  Schmidt's Tivoli, Dienstag bis Samstag

	EINGANGSEBENE			1. OBERGESCHOSS							
Vortragssaal	Albers-Schönberg	Bucky	Hands-On	Curie	Donner	Eberlein	Friedrich	Hellmann	Holthusen	Krause	Vortragssaal
08:00											08:00
08:30											08:30
09:00								IN-WS 102 FFF-Basisworkshop Basiskurs Interventionelle Radiologie Gefäßverschließende Verfahren (Modul B) TED *Seite 115*			09:00
09:30											09:30
10:00											10:00
10:30						Special Molecular Imaging	IN-WS 103 Fachkunde Spezialkurs CT *Seite 48*		RK 101 DeGIR / DGNR Rekanalisation (Zertifizierung Modul E) *Seite 80*		10:30
11:00		HO-WS 101 Hands-On-Workshop Muskulo-skelettaler Ultraschall Untere Extremitäten *Seite 109*				WS 101 Mol. Bildgebung I Metabolische Bildgebung *Seite 123*					11:00
11:30					WS 102 APT I Qualitätssicherung Bildwiedergabe-geräte *Seite 123*						11:30
12:00						VO 101 Molekulare Bildgebung I Multimodales Imaging *Seite 149*			RK 102 DeGIR / DGNR Embolisation (Zertifizierung Modul F) *Seite 81*		12:00
12:30				WS 105 AGIT I Teleradiologie *Seite 125*							12:30
13:00	Fit für den Facharzt (FFF) mit TED				Mitglieder-versammlung APT						13:00
13:30	RK SP 101 FFF Interventionelle Radiologie *Seite 70*					WS 106 Molekulare Bildgebung II Neurodegenerative Bildgebung *Seite 125*		IN-WS 104 FFF-Basisworkshop Basiskurs Interventionelle Radiologie Interventionell Onkologische Verfahren (Modul D) TED *Seite 116*			13:30
14:00									WS 110 Gastro I Magen *Seite 127*	WS 107 Kopf/Hals I Spezielles Wissen aus dem Halsbereich *Seite 126*	14:00
14:30				Mitgliederver-sammlung AGIT							14:30
15:00					WS 111 Herz II Neues aus dem CT *Seite 128*	VO 103 Exp. Rad. I MR-Particel-Imaging *Seite 153*					15:00
15:30	RK SP 102 FFF Neuroradiologie *Seite 70*									Mitglieder-versammlung AG Kopf-Hals-Diagnostik	15:30
16:00				WS 113 APT & AGIT I Bilddaten-kompression *Seite 129*		VO 105 Young Investigator Award I und II *Seite 157* *Seite 159*			WS 114 Gastro II Ösophagus *Seite 130*		16:00
16:30	RK SP 103 FFF Muskulo *Seite 70*				WS 115 Herz I Heart Reloaded *Seite 131*					WS 116 Kopf/Hals II Spezielles Wissen aus dem Mittel-gesichtsbereich *Seite 131*	16:30
17:00											17:00
17:30				WS 119 APT & AGIT II Problemlösungen beim Betrieb von PACS und RIS *Seite 133*					MGV AG Abdominal-/ Gastrointestinal diagnostik		17:30
18:00											18:00
18:30											18:30
19:00											19:00
19:30	Get-Together zum 94. Deutschen Röntgenkongress im CCH - Foyers des Saals Röntgen Buffets, Kleinkunst, Musik-Lounge und Cocktailbar mit Blick über Planten und Bloomen										19:30
20:00											20:00

MGV = Mitgliederversammlungen · Pädiatrische Radiologie · Schwerpunkte / Spezial · VO = wissenschaftliche Vorträge · Neuroradiologie · FFF = Fit für den Facharzt / Kurse für Studenten · Fortbildungsprogramm Refresherkurse und Workshops · Firmensymposien

	2. OBERGESCHOSS							
Vortragssaal	Hounsfield	Levy-Dorn	Porstmann	Rieder	Werner	Röntgen	Peters	Vortragssaal
08:00			IN-WS 101 Grundkurse Herz Kardiale CT (Q1 Level) (QM-Initiative der AG Herz-/Gefäßdiagnostik) *Seite 114*					08:00
08:30								08:30
09:00								09:00
09:30								09:30
10:00								10:00
10:30								10:30
11:00								11:00
11:30								11:30
12:00		WS 104 Thorax I Systematische Thoraxbefundung in CT und MRT *Seite 124*	Vorträge zu den IN-WS 101 und 105 Grundkurse Kardiale CT Kardiale MRT *Seite 114*					12:00
12:30	WS 103 Pädiatrische Radiologie I Thorax *Seite 123*							12:30
13:00				RK 103 DeGIR I Hot Topics I *Seite 81*				13:00
13:30								13:30
14:00	VO 102 Pädiatrische Radiologie I MRT *Seite 150*	WS 108 Thorax II Systematische Befundung des Röntgenthorax *Seite 126*			WS 109 Muskulo I Systemische Skelett-erkrankungen *Seite 127*			14:00
14:30			IN-WS 105 Grundkurse Herz Kardiale MRT (Q1 Level) (QM-Initiative der AG Herz-/Gefäßdiagnostik) *Seite 114*	RK 104 DeGIR II Hot Topics II *Seite 82*				14:30
15:00								15:00
15:30	WS 112 Pädiatrische Radiologie II Skelett *Seite 129*	Mitglieder-versammlung AG Thorax-diagnostik			VO 104 Muskulo I MR *Seite 155*			15:30
16:00				Mitglieder-versammlung DeGIR				16:00
16:30		WS 117 Thorax III Interventionen an der Lunge *Seite 132*			WS 118 Muskulo II Sportverletzungen *Seite 132*			16:30
17:00								17:00
17:30	VO 106 Pädiatrische Radiologie II Radiographie und Strahlenexposition *Seite 162*							17:30
18:00				Chefarzt-Forum				18:00
18:30	MGV AG Pädiatrische Radiologie							18:30
19:00								19:00
19:30	Get-Together zum 94. Deutschen Röntgenkongress im CCH - Foyers des Saals Röntgen Buffets, Kleinkunst, Musik-Lounge und Cocktailbar mit Blick über Planten und Bloomen							19:30
20:00								20:00

MGV = Mitgliederversammlungen · Pädiatrische Radiologie · Schwerpunkte / Spezial · VO = wissenschaftliche Vorträge · Neuroradiologie · FFF = Fit für den Facharzt / Kurse für Studenten · Fortbildungsprogramm Refresherkurse und Workshops · Firmensymposien

	EINGANGSEBENE			1. OBERGESCHOSS							
Vortragssaal	Albers-Schönberg	Bucky	Hands-On	Curie	Donner	Eberlein	Friedrich	Hellmann	Holthusen	Krause	Vortragssaal
7:00											07:00
7:30											07:30
8:00	RK 201 Herz I Interpretation häufiger kardialer Befunde *Seite 82*			RK SP 201 DRG trifft DGS Mammakarzinom – Versorgungsstrukturen und Bildgebung *Seite 59*	RK 202 Pädiatrische Radiologie I Thoraxdiagnostik *Seite 83*					WS 201 APT II Hybrid-Verfahren im radiologischen Umfeld *Seite 133*	08:00
8:30		MTRA 1 Kennen Sie Röntgengeräte? *Seite 245*					MTRA-Workshop 2 Spezielle Fälle bei mammographischen Untersuchungen *Seite 258*				08:30
9:00			HO-WS 201 Hands-On-Workshop Innovationen im radiologischen Ultraschall *Seite 109*					MA-WS 201 Abrechnung in der GOÄ: Was rechne ich wie ab – Praktische Hinweise *Seite 119*			09:00
9:30											09:30
10:00				Eröffnung des 94. Röntgenkongresses - Ehrenmitgliedschaften und Preisverleihungen Saal Röntgen *Seite 27*							10:00
10:30		MTRA 2 Onkologische Bildgebung *Seite 245*									10:30
11:00	VO 206 Herz I Kardio-MRT Technik *Seite 126*			RK SP 206 KLR meets Asia I Onkogische Bildgebung *Seite 39*	RK 208 Pädiatrische Radiologie II Notfallradiologie *Seite 87*	DeGIR-Prüfungen			RK SP 203 Radiologie in Klinik & Praxis I Aufklärung und Haftung *Seite 64*	VO 201 Gefäße I MRA *Seite 163*	11:00
11:30		MTRA-Symposium Bayer Healthcare Dtl. *Seite 51*									11:30
12:00							MTRA-Workshop 3 Unter Druck gut kommunizieren *Seite 258*				12:00
12:30	Lunch-Symposium Bracco Imaging Dtl. *Seite 51*			Meet and Eat (Flying Buffet)	Lunch-Symposium Radio-Pharm GmbH & Co.KG *Seite 51*						12:30
13:00		MTRA 3 Strahlenschutz *Seite 45*		RK SP 207 KLR meets Asia II Onkogische Bildgebung *Seite 39*							13:00
13:30					Highlightvortrag Prof. Dr. Byrne *Seite 28*				RK SP 208 Regionale Therapien bei Lungenmalignomen *Seite 58*	VO 208 Gastro II Abdominelle Untersuchungstechnik *Seite 178*	13:30
14:00	VO 210 Herz II Kardio-MRT Klinik *Seite 182*	Mitgliederversammlung VMTB			VO 215 Neuro I Cerebrovaskulär I *Seite 222*						14:00
14:30		MTRA 4 Benchmarking *Seite 46*									14:30
15:00										VO 211 Gastro III Leber-Morphometrie und Untersuchungstechnik *Seite 184*	15:00
15:30	RK 211 Herz II Kardiale und cerebrale Manifestation von Systemerkrankungen *Seite 89*	MTRA 5 Technologiefortschritt *Seite 46*			RK SP 212 Radiologie für Studenten I Studieren & Arbeiten im Ausland Highlight Prof. Dr. Sartor *Seite 73*		MTRA-Workshop 4 MRT-Sicherheit und Kompatibilität von Produkten *Seite 258*		VO 212 Thorax II CT und Röntgen *Seite 185*		15:30
16:00											16:00
16:30										VO 214 Gastro IV Lebermalignome *Seite 19*	16:30
17:00		MTRA 6 Der Schädel *Seite 47*									17:00
17:30				Nachmittags-Symposium CeloNova BioSciences Inc *Seite 52*							17:30
18:00											18:00
	Uniklinikum Hamburg-Eppendorf / Radiologie						Besprechungsraum DRG 1				18:30
	HO-WS 202 14:00 - 17:15 Uhr Hands-On-Workshop Vertebro-/Kyphoplastie Uniklinikum Hamburg-Eppendorf, Martinistraße 52, Eingang Neues Klinikum 010 Nutzen Sie den ÖPNV ab Bf. Dammtor Bus 5, Umstieg „Gärtnerstraße" in Bus 25 bis „Eppendorf Park / UKE" *Seite 110*						MTRA-Workshop 1 09:00 - 12:00 Gesprächsführungstechniken für den Berufsalltag *Seite 257*				
							Uniklinikum Hamburg-Eppendorf, Martinistraße 52, Eingang Neues Klinikum 010				
							Klinikseminar 1 für MTRA 14:00 - 17:30 Uhr *Seite 255*				

MGV = Mitgliederversammlungen · Pädiatrische Radiologie · Schwerpunkte / Spezial · VO = wissenschaftliche Vorträge · Neuroradiologie · FFF = Fit für den Facharzt / Kurse für Studenten · Fortbildungsprogramm Refresherkurse und Workshops · Firmensymposien · MTRA

	2. OBERGESCHOSS							
Vortragssaal	Hounsfield	Levy-Dorn	Porstmann	Rieder	Werner	Röntgen	Peters	Vortragssaal
7:00								07:00
7:30								07:30
8:00	RK 203 AGIT I E-Learning *Seite 84*	RK 204 Kopf/Hals I Schläfenbein I Basiswissen *Seite 84*	RK 205 Gastro I Dünndarm I *Seite 85*	RK 206 Thorax I Akutdiagnostik *Seite 86*	RK SP 202 DeGIR III Interventionelle Onkologie I *Seite 56*	WS 202 Muskulo III Gelenke der unteren Extremität: Anatomie, Normvarianten, Pitfalls *Seite 134*	RK 207 Neuro I Entzündliche Erkrankungen *Seite 86*	08:00
8:30								08:30
9:00								09:00
9:30								09:30
10:00	Eröffnung des 94. Röntgenkongresses - Ehrenmitgliedschaften und Preisverleihungen Saal Röntgen							10:00
10:30								10:30
11:00	VO 202 IT/ Software *Seite 166*	VO 203 Kopf/Hals *Seite 168*	Highlightvortrag Prof. Dr. Qiyong VO 207 Gastro I *Seite 176*	VO 204 Thorax I MRT *Seite 170*	RK SP 204 DRG / DeGRO Neues aus der Radioonkologie *Seite 60*	VO 205 Muskulo II CT *Seite 173*	RK SP 205 FFF Physik für den Facharzt *Seite 70*	11:00
11:30								11:30
12:00						Mitgliederversammlung AG Muskulo-skelettaldiagnostik		12:00
12:30	Lunch-Symposium GE Healthcare GmbH *Seite 51*		Lunch-Symposium Covidien *Seite 51*	Lunch-Symposium Philips *Seite 51*	Lunch-Symposium Toshiba Medical Systems GmbH *Seite 51*			12:30
13:00								13:00
13:30								13:30
14:00	WS 203 AGIT II Medizinische Ontologien *Seite 145*	RK 209 Kopf / Hals II Schläfenbein II Basiswissen *Seite 88*	VO 209 Intervention I Neue interventionelle Techniken *Seite 179*	RK SP 211 Rad in Klinik & Praxis II Controlling im Griff? - Benchmark in der Radiologie *Seite 64*	RK SP 209 DRG / DGN Image Fusion *Seite 61*	RK 210 Pädiatrische Radiologie III Skelettdiagnostik *Seite 88*	RK SP 210 FFF Kardiale Bildgebung & CTA und MRA *Seite 71*	14:00
14:30								14:30
15:00								15:00
15:30	VO 213 Bildverarbeitung *Seite 188*	RK 212 Kopf / Hals III Schläfenbein III Basiswissen *Seite 90*	RK SP 213 DeGIR IV Interventionelle Onkologie II *Seite 56*	RK SP 214 Rad in Klinik & Praxis III Work-Life-Balance *Seite 65*	RK SP 215 Onkologie Bildgebung im Screening *Seite 57*	RK 213 Muskulo I Postoperative Diagnostik: Gelenke I *Seite 90*	RK SP 216 FFF Kinderradiologie *Seite 71*	15:30
16:00								16:00
16:30								16:30
17:00								17:00
17:30	Nachmittags-Symposium InterMune Dtl. GmbH *Seite 52*	Ordentliche Mitgliederversammlung der DRG Saal Werner Wichtige Entscheidungen: Kongressort ab 2016 Vorstandswahlen *Seite 25*						17:30
18:00								18:00
18:30								18:30
		Poster-Session Foyer Saal Peters Alle Posterautoren werden gebeten, für Fragen und Diskussionen an Ihrem Poster von 12:30 - 13:30 Uhr zur Verfügung zustehen.						

MGV = Mitgliederversammlungen · Pädiatrische Radiologie · Schwerpunkte / Spezial · VO = wissenschaftliche Vorträge · Neuroradiologie · FFF = Fit für den Facharzt / Kurse für Studenten · Fortbildungsprogramm Refresherkurse und Workshops · Firmensymposien · MTRA

	EINGANGSEBENE			1. OBERGESCHOSS							
Vortragssaal	Albers-Schönberg	Bucky	Hands-On	Curie	Donner	Eberlein	Friedrich	Hellmann	Holthusen	Krause	Vortragssaal
07:00											07:00
07:30											07:30
08:00	RK 301 Neuro II Tumore/ Metastasen *Seite 91*			RK 302 APT I Volumentomographie *Seite 92*	RK 303 Uroradiologie I Raumforderungen der Nieren und ableitenden Harnwege *Seite 92*	DeDIR-Prüfungen	MTRA-Workshop 5 MRT Basics für Neuanfänger und Wiedereinsteiger *Seite 259*		RK 304 Thorax II Interstitielle Lungenerkankungen *Seite 93*		08:00
08:30										RK 308 Methodik & Forschung I US Grundlagen *Seite 95*	08:30
09:00		MTRA 7 Notfall in der Radiologie *Seite 247*	HO-WS 301 Hands-On-Workshop Interventionelle Radiologie Praktische Übungen am Gefäßmodell - Einsteigerkurs *Seite 110*					HO-WS 302 Hands-On-Workshop Fallbesprechung Mammographie-Screening Session 1 - 8 *Seite 111*			09:00
09:30											09:30
10:00	VO 303 Neuro II Cerebrovaskulär II *Seite 196*			RK SP 303 Forum Röntgenverordnung (TED) *Seite 41*	VO 303 Uro I Prostata *Seite 196*				RK 309 DRAuE I Interstitielle Lungenerkrankungen - Wann muss man an eine Berufskrankheit denken *Seite 96*	VO 304 Molekulare Bildgebung II MR-PET *Seite 197*	10:00
10:30		MTRA 8 Onkologische Interventionen *Seite 248*									10:30
11:00										VO 306 Molekulare Bildgebung III Experimentell *Seite 201*	11:00
11:30					Mitgliederversammlung AG Uroradiologie /-genitaldiagnostik		MTRA-Workshop 6 Artefakte und Qualitätssicherung in der Mammographie *Seite 259*		RK 310 DRAuE II (TED) Radiologie heute Begutachtung berufsbedingter Lungenerkrankungen *Seite 97*		11:30
12:00										Mitgliederversammlung AG Methodik & Forschung	12:00
12:30	Lunch-Symposium Bayer Healthcare Dtl. *Seite 52*				Lunch-Symposium Guerbet GmbH *Seite 52*						12:30
13:00											13:00
13:30		MTRA 9 Pädiatrie *Seite 248*		VO 310 Ganzkörper *Seite 207*					MGV AG Herz- und Gefäßdiagnostik	Versammlung der Teilnehmer der FFZ-Gruppen I und II	13:30
14:00					Mitgliederversammlung AG Mammadiagnostik						14:00
14:30		MTRA 10 Refresher Technik *Seite 249*		VO 314 Exp. Rad. II Molekulare MRT und CT-Technik *Seite 214*			MA-WS 301 Selbständig oder angestellt? Optionen neuer Formen radiologischer Tätigkeit in Klinik und Krankenhaus *Seite 119*		RK SP 312 Gefäße I Kardiovaskuläre Notfälle *Seite 62*		14:30
15:00					VO 317 Mamma I MR-Mammographie *Seite 220*						15:00
15:30											15:30
16:00		MTRA 11 Das Abdomen *Seite 249*									16:00
16:30	RK 311 Neuro III Vaskuläre Neuroanatomie *Seite 97*				RK 312 Mamma I Managment von Risikoläsionen *Seite 98*				WS 302 Herz III Angeborene Herzfehler *Seite 135*		16:30
17:00											17:00
17:30											17:30
18:00											18:00
	Uniklinikum Hamburg-Eppendorf, Martinistraße 52, Eingang Neues Klinikum O10										
	Kliniksemina 2 - 4 für MTRA 09:00 - 12:30 und 14:30 - 18:00 Uhr *Seite 255*										

MGV = Mitgliederversammlungen · Pädiatrische Radiologie · Schwerpunkte / Spezial · VO = wissenschaftliche Vorträge · Neuroradiologie · FFF = Fit für den Facharzt / Kurse für Studenten · Fortbildungsprogramm Refresherkurse und Workshops · Firmensymposien · MTRA

	2. OBERGESCHOSS							
Vortragssaal	Hounsfield	Levy-Dorn	Porstmann	Rieder	Werner	Röntgen	Peters	Vortragssaal
07:00					Radiologie in Klinik & Praxis Teil IV - VI: Kosten-Nutzen-Analysen		Fit für den Facharzt (FFF) mit TED	07:00
07:30								07:30
08:00		RK 305 Gastro II Dünndarm II *Seite 94*	RK 306 DeGIR V Art. endovask. Therapie I *Seite 94*	RK 307 Muskulo II Postoperative Diagnostik: Gelenke II *Seite 95*		RK SP 301 DRG meets ESER I Akutes Abdomen -Notfalldiagnostik *Seite 76*		08:00
08:30	WS 301 DeGIR-QS-Anwender-Workshop *Seite 135*				RK SP 302 Kosten u. Leistungs-strukturen in Vertrags-arztpraxen *Seite 65*			08:30
09:00			VO 301 Intervention II RFA *Seite 192*					09:00
09:30								09:30
10:00		VO 305 Gastro V Diagnostik des Peritonealraums *Seite 199*			RK SP 304 Forschung: Innovation oder Selbstzweck *Seite 66*	RK SP 305 DRG meets ESER II Radiologische Bildgebung beim Polytrauma *Seite 76*	RK SP 306 FFF Kopf/Halsdiagnostik *Seite 71*	10:00
10:30								10:30
11:00		VO 307 Gastro VI Pankreasbildgebung *Seite 202*	VO 308 Intervention III TACE *Seite 204*		RK SP 307 Kostenerstattung PET/CT und MRT/PET *Seite 66*	RK SP 308 Röntgen-Vorlesung „Trends in der Bildgebung“ *Seite 39*	RK SP 309 FFF Uroradiologie *Seite 71*	11:00
11:30								11:30
12:00					Radiologie in Klinik & Praxis Teil VII / VIII: Kosten-Nutzen-Analysen			12:00
12:30	Lunch-Symposium GE Healthcare GmbH *Seite 52*	Gründungsver-sammlung AG Ultraschall		Lunch-Symposium Siemens *Seite 52*	Lunchsymposium Boston Scientific			12:30
13:00							Fit für den Facharzt (FFF) mit TED	13:00
13:30			VO 309 Kontrastmittel *Seite 206*				RK SP 310 FFF Strahlenschutzrecht *Seite 72*	13:30
14:00	VO 313 Thorax III Zystische Fibrose und Density Messungen *Seite 212*	VO 311 Strahlenschutz I Dosimetrie *Seite 208*		VO 312 Therapie-monitoring *Seite 211*	RK SP 311 Ökonomische Strategien im Gesundheitswesen *Seite 67*			14:00
14:30								14:30
15:00			Highlightvortrag Prof. Dr. Heuser *Seite 28*	VO 315 Intensivmedi-zin/Polytrauma *Seite 216*			RK SP 313 FFF Mammographie-Screening - eine Chance für den Nachwuchs *Seite 72*	15:00
15:30		VO 318 Strahlenschutz II Dosisreduktion *Seite 222*	VO 319 Intervention IV Klinischer Outcome *Seite 224*					15:30
16:00	Gründungsver-sammlung AG Onkologische Bildgebung				RK SP 314 Kann Radiologie in Klinik und Praxis auskömmlich sein? *Seite 67*	RK SP 315 AGIT II Mobile Computing *Seite 63*		16:00
16:30		RK SP 316 DRG trifft DGMP Innovationen aus der Physik für die Radiologie *Seite 61*	WS 303 DeGIR I Art. endovask. Therapie I *Seite 136*	RK 313 Muskulo III Postoperative Diagnostik und Interventionen: Wirbelsäule *Seite 98*			RK SP 317 FFF Gastro- und Abdominaldiagnostik *Seite 73*	16:30
17:00						RK 314 AGIT III MPG und MPG BetreibV *Seite 63*		17:00
17:30								17:30
18:00								18:00

MGV = Mitgliederversammlungen · Pädiatrische Radiologie · Schwerpunkte / Spezial · VO = wissenschaftliche Vorträge · Neuroradiologie · FFF = Fit für den Facharzt / Kurse für Studenten · Fortbildungsprogramm Refresherkurse und Workshops · Firmensymposien · MTRA

	EINGANGSEBENE			1. OBERGESCHOSS							
Vortragssaal	Albers-Schönberg	Bucky	Hands-On	Curie	Donner	Eberlein	Friedrich	Hellmann	Holthusen	Krause	Vortragssaal
08:00											08:00
08:30			HO-WS 401 Hands-On-Workshop Sonographisches Überlebenspaket für junge Radiologen *Seite 111*								08:30
09:00	RK 401 Herz III Myokardiale Ischämie-diagnostik *Seite 99*	MTRA 12 Interventionelle Radiologie *Seite 250*			RK 402 Methodik & Forschung II MRT Grundlagen *Seite 99*		MTRA-Lehrkräfte-Seminar Wie planen und realisieren wir guten Unterricht? *Seite 257*	HO-WS 402 Hands-On-Workshop Fallbesprechung Mammographie-Screening Session 1 - 5 *Seite 111*	RK 403 DRAuE III Postprimäre und sekundäre Bildgebung des Traumas I *Seite 138*	RK 404 Uroradio-logie II Raum-forderungen der Becken-organe *Seite 101*	09:00
09:30											09:30
10:00											10:00
10:30				Radiologie in Klinik und Praxis							10:30
11:00	VO 401 Herz III Kardio-CT *Seite 225*	MTRA 13 MR *Seite 251*		RK SP 402 Teil IX § 116 SGB (???) und MVZ *Seite 68*	VO 402 Exp. Rad. III Quantitative MRT *Seite 228*				MGV AG DRauE	VO 404 Uro II Nieren *Seite 230*	11:00
11:30											11:30
12:00									RK 410 DRAuE IV Postprimäre und sekundäre Bildgebung des Traumas II *Seite 105*	WS 404 Uroradiologie I - Aktuelles Spektrum neuer Technologien *Seite 139*	12:00
12:30	RK 411 Herz IV Kosten, Nutzen, Evidenz *Seite 105*	MTRA 14 CT *Seite 52*		MA-WS 401 Oberarzt-Seminar Chefarzt! - Und was jetzt? *Seite 119*	Lunch-Symposium Nordion *Seite 53*						12:30
13:00											13:00
13:30										WS 405 Uroradio-logie II Fallbasiertes Lernen *Seite 139*	13:30
14:00		MTRA 15 Um die Radiologie herum *Seite 52*			VO 411 Exp. Rad. IV Hochfeld- MRT *Seite 242*						14:00
14:30	RK SP 406 Radiologie für Studenten III Radiologie ist Zukunft *Seite 74*										14:30
15:00					RK 413 Methodik & Forschung III Sicherheit in der MRT *Seite 107*						15:00
15:30											15:30
16:00											16:00
16:30											16:30
17:00											17:00
17:30											17:30
18:00											18:00

MGV = Mitgliederversammlungen · Pädiatrische Radiologie · Schwerpunkte / Spezial · VO = wissenschaftliche Vorträge · Neuroradiologie · FFF = Fit für den Facharzt / Kurse für Studenten · Fortbildungsprogramm Refresherkurse und Workshops · Firmensymposien · MTRA

	2. OBERGESCHOSS							
Vortragssaal	Hounsfield	Levy-Dorn	Porstmann	Rieder	Werner	Röntgen	Peters	Vortragssaal
			Frühstücks-Symposium Samsung *Seite 53*				Studenten-programm „Hellste Köpfe“ / Fit für den Facharzt (FFF) mit TED	
08:00								08:00
08:30								08:30
09:00	RK 405 APT II Organdosis leicht bestimmt *Seite 102*		WS SP 401 Mamma I Fusion oder Hybrid in der komplemtären Mamadiagnostik *Seite 145*	WS 401 Gefäße I TAVI - Anforderungen an die Bildgebung *Seite 137*	RK 406 DeGIR VI Art. Endovask. Therapie II *Seite 102*	WS 402 Neuro I Das alternde Gehirn *Seite 134*	RK SP 401 Radiologie für Studenten II Röntgendiagnostik Live *Seite 74*	09:00
09:30								09:30
10:00								10:00
10:30					RK 407 DeGIR VII Venöse endovask. Therapie I *Seite 103*			10:30
11:00	RK 408 APT III Bildqualität und Bildverarbeitung in der digitalen Radiographie *Seite 103*		VO 405 Mamma II Vollfeld-mammo-graphie *Seite 231*	RK 409 Gefäße II CTA - neue Ansätze in der klinischen Routine *Seite 104*		WS 403 Neuro II Der andere Schlaganfall *Seite 138*	RK SP 403 FFF Thorax *Seite 73*	11:00
11:30					VO 406 Intervention V endovaskuläre Therapie *Seite 234*			11:30
12:00								12:00
12:30	RK SP 404 Strahlenschutz-kurs zur Aktualisierung der Fachkunde nach RöV *Seite 48*		RK 412 Mamma II Risikoadaptierte Brustkrebs-früherkennung *Seite 106*	VO 407 Gefäße II EVAR und PET/ CT *Seite 235*		VO 408 Neuro III Neuroonkologie/ -degeneration *Seite 236*	RK SP 405 Röntgenquiz Fallbesprechungen *Seite 43*	12:30
13:00					VO 409 Intervention VI Lyse und perkutane Therapie *Seite 238*			13:00
13:30				VO 410 Gefäße III CTA und Lymphographie *Seite 240*				13:30
14:00						WS 406 Neuro III Nicht nur für „MRT-Freaks“ *Seite 140*		14:00
14:30			WS 407 Mamma II Überdiagnosen im Mammographie-Screening *Seite 141*		WS 408 DeGIR II Art. endovask. Therapie II *Seite 141*			14:30
15:00				WS 409 Gefäße II Alles im Fluß - Phasenkontrast MRT *Seite 142*				15:00
15:30								15:30
16:00								16:00
16:30								16:30
17:00			Uniklinikum Hamburg-Eppendorf, Martinistraße 52, Eingang Neues Klinikum O10					17:00
17:30			Klinikseminare 5 - 10 für MTRA von 09:00 - 12:30 Uhr *Seite 256*					17:30
18:00								18:00

MGV = Mitgliederversammlungen · Pädiatrische Radiologie · Schwerpunkte / Spezial · VO = wissenschaftliche Vorträge · Neuroradiologie · FFF = Fit für den Facharzt / Kurse für Studenten · Fortbildungsprogramm Refresherkurse und Workshops · Firmensymposien · MTRA

Übersicht Congress Center Hamburg – 94. Deutscher Röntgenkongress

EG

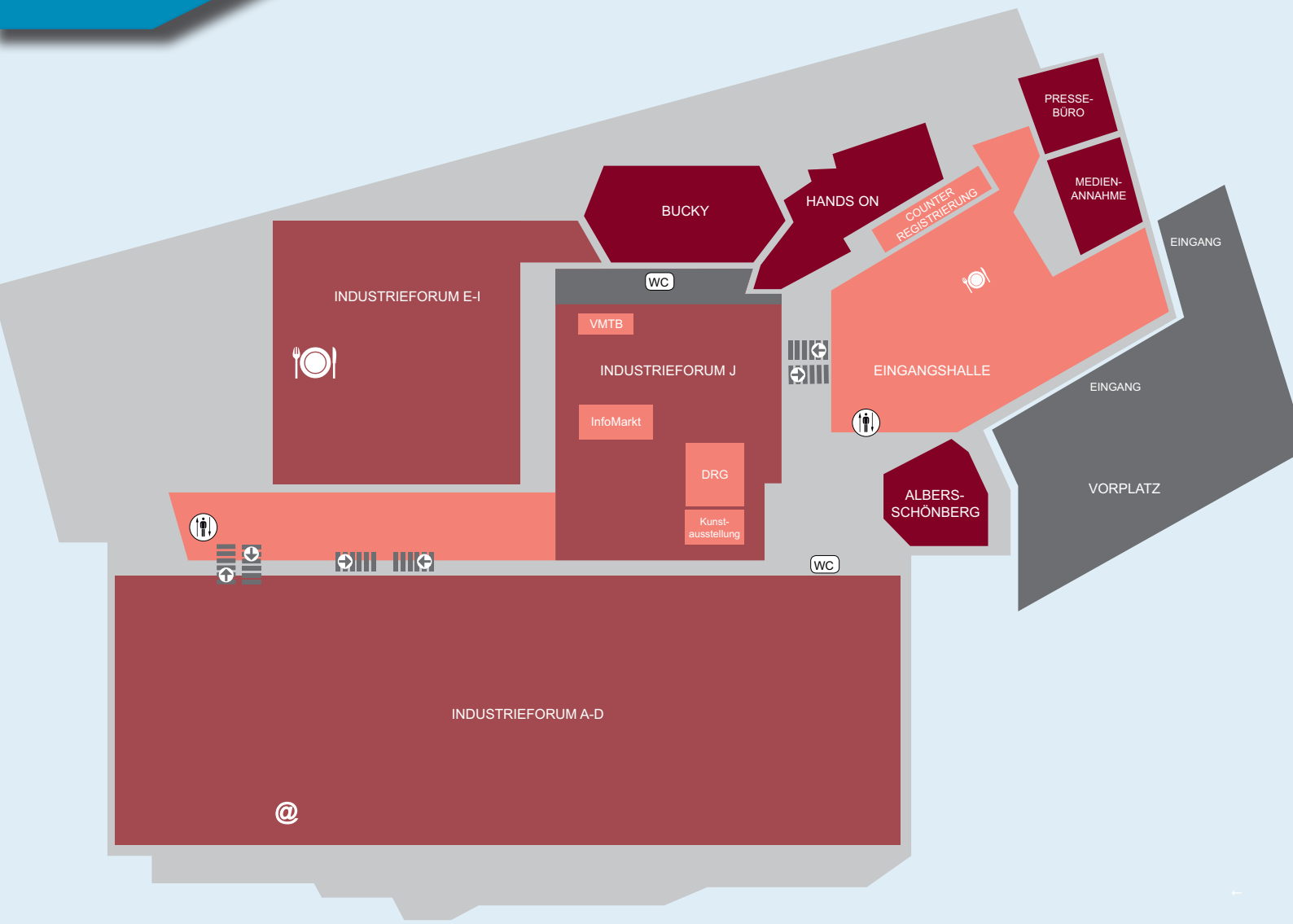

2.OG
PORSTMANN
LEVY-DORN
HOUNSFIELD
WC
RIEDER
WERNER
FOYER
2. OG
RÖNTGEN
WC
FOYER
RÖNTGEN
PETERS
WC
FOYER
PETERS
POSTERAUSSTELLUNG

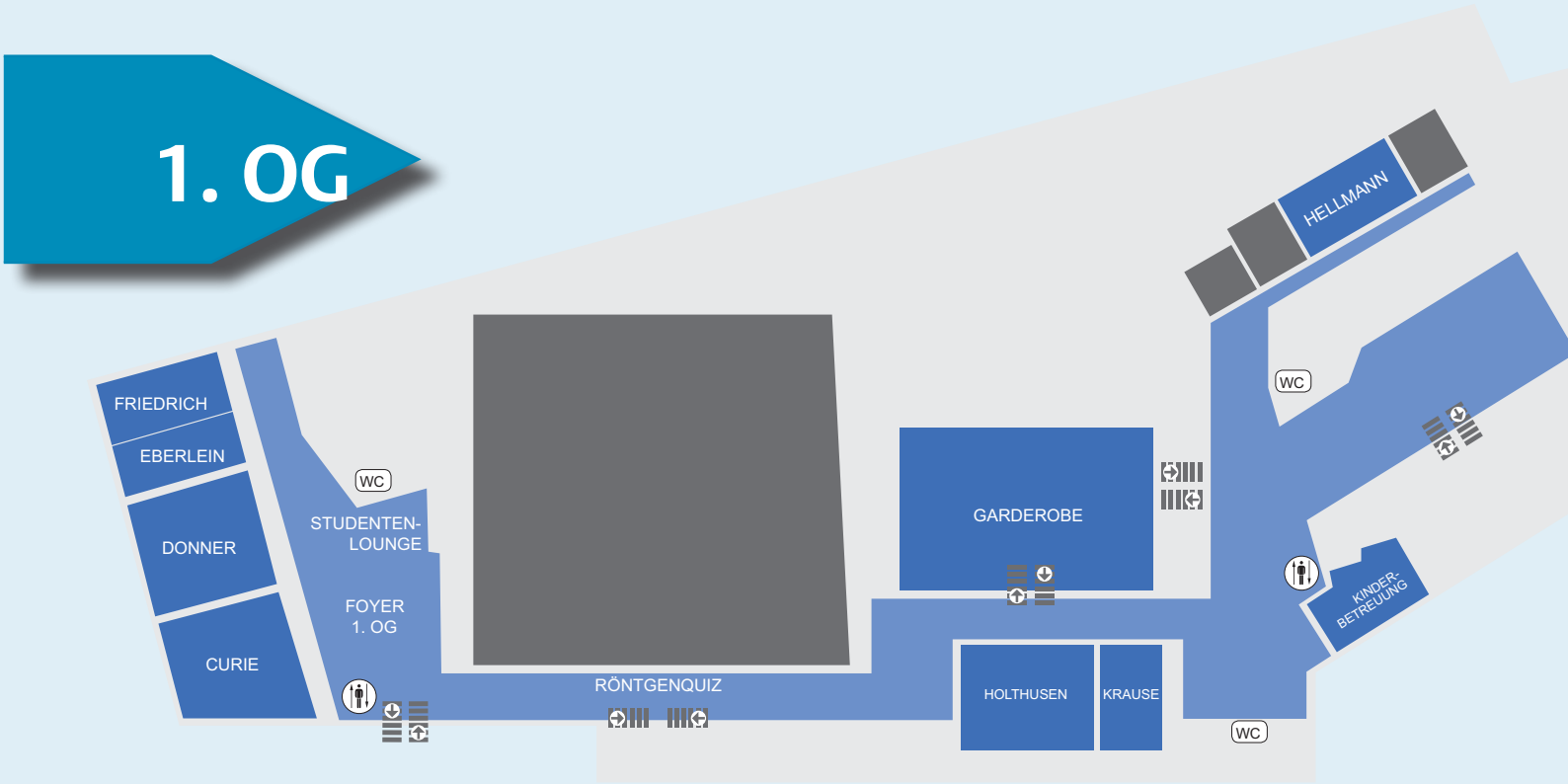
1. OG
FRIEDRICH
EBERLEIN
DONNER
CURIE
WC
STUDENTEN-
LOUNGE
FOYER
1. OG
RÖNTGENQUIZ
GARDEROBE
HOLTHUSEN
KRAUSE
HELLMANN
WC
KINDER-
BETREUUNG
WC

1/1 Externer Satz oder Anzeige

Allgemeine Kongressinformationen

Veranstalter und Organisation

Veranstalter

Deutsche Röntgengesellschaft e. V.
Gesellschaft für medizinische Radiologie
Ernst-Reuter-Platz 10
10587 Berlin
Tel.: +49 (0)30/9160700
Internet: www.drg.de

Kongresspräsident

Prof. Dr. Mathias Langer, Freiburg

Veranstaltungsort

CCH Congress Center Hamburg
Marseiller Straße
20355 Hamburg

Kongressdatum

Mittwoch, den 29. Mai 2013
bis Samstag, den 01. Juni 2013

Kongressorganisation

INTERPLAN Congress, Meeting und Event Management AG
Office Hamburg
Kaiser-Wilhelm-Straße 93
20355 Hamburg
Tel: 040–32 50 92–32
Fax: 040–32 50 92 44
E-Mail: roeko@interplan.de
Internet: www.interplan.de

Allgemeine Kongressinformationen

Anmeldung

Die Anmeldung zum 94. Deutschen Röntgenkongress ist online über das Internet auf www.roentgenkongress.de unter dem Menüpunkt „Anmeldung“ möglich. Wer sich nicht über das Internet anmelden möchte, hat die Möglichkeit sich auf www.roentgenkongress.de ein Anmeldeformular im PDF-Format (für die Anmeldung per Fax bzw. per Post) herunterzuladen oder kann dieses über die E-Mail-Adresse roeko@interplan.de anfordern.

Bitte beachten Sie die vergünstigten Preise für die Anmeldung über das Internet.

Bei Anmeldung und Bezahlung bis zum 21.04.2013 werden Ihnen Ihre Tagungsunterlagen im Vorfeld zugeschickt. Bei Anmeldung zwischen dem 22.04. und 20.05.2013 erhalten Sie Ihre Unterlagen vor Ort. Ab dem 21.05.2013 ist nur noch die Anmeldung vor Ort möglich.

Hinweis für DRG-Mitglieder

Wir möchten darauf hinweisen, dass bei Verlust oder Austausch des Mitgliederausweises für die Neuausstellung eine Gebühr von 15 € erhoben wird.

Ansprechpartner

Weitere Informationen zur Anmeldung erhalten Sie auf www.roentgenkongress.de. Bei Fragen wenden Sie sich bitte an:
Interplan AG
Frau Ines Musekamp
Kaiser-Wilhelm-Straße 93, 20355 Hamburg
Telefon: +49 40 32 50 92–32
E-Mail: roeko@interplan.de

Hotelbuchung

Wir haben eine Vielzahl von Hotelzimmern verschiedener Kategorien für die Teilnehmer des 94. Deutschen Röntgenkongresses vorreserviert. Nähere Informationen, Zimmerpreise und Buchungsmöglichkeiten finden Sie im Internet auf www.roentgenkongress.de in der Rubrik „Anmeldung/Hotel“.

Ihr Ansprechpartner für Fragen zur Hotelbuchung:
Interplan AG
Herr Abdoul Thiam
Kaiser-Wilhelm-Straße 93, 20355 Hamburg
Telefon: +49 40 32 50 92–49
E-Mail: hotel-roeko@interplan.de

Elektronische Anmeldung und Saalkontrolle

Elektronische Information über die Fortbildungspunkte

Mit der Einführung der Einheitlichen Fortbildungsnummer (EFN) wird die Registrierung der von Ihnen erworbenen Fortbildungspunkte bei Ihrer Ärztekammer erleichtert. Um Zeit und Rückfragen zu sparen, bitten wir Sie die folgenden Punkte zu beachten:

- Alle Mitglieder der DRG benötigen auf dem Kongress Ihren Mitgliedsausweis. Diese Chipkarte dient nach Ihrer Anmeldung zum Kongress zugleich als Kongressausweis für die elektronischen Saalanmeldungen.
- Melden Sie sich möglichst vor Kongressbeginn per Internet an. Geben Sie dabei auch Ihre Einheitliche Fortbildungsnummer (EFN) an.
- Alle Teilnehmer, die sich bis zum 21.04.2013 angemeldet und auch bezahlt haben, erhalten ihre Kongressunterlagen im Vorversand. Bei Zahlung nach dem 21.04.2013 erhalten die Teilnehmer ihre Unterlagen am Counter „Bereits Registrierte“.
- Vor Betreten des Industrieforums oder der Vortragssäle werden Sie gebeten, sich stets mit Ihrer Chipkarte (Kongressausweis bzw. Mitgliedsausweis) anzumelden. WICHTIG! Beim Verlassen der Säle müssen Sie sich NICHT abmelden!
- Wenn Sie in einen anderen Vortragssaal wechseln, müssen Sie sich dort mit Ihrer Chipkarte anmelden.
- Die Teilnehmerlisten der Sitzungen und Kurse werden an die Ärztekammer Hamburg und den Einheitlichen-Informations-Server (EIV) der Bundesärztekammer übermittelt.
- Die Zertifizierung des Röntgenkongresses ist bei der Ärztekammer beantragt. Sie können Ihre Teilnahmebescheinigung mit den ausgewiesenen CME-Punkten ca. 5 Wochen nach dem Kongress auf www.drg.de abrufen.

Kongressteilnahme

Sie haben die Möglichkeit mit Zahlung der Kongressgebühr alle Kurse, welche nicht teilnehmerbegrenzt sind, frei zu besuchen. Ein Sitzplatz kann Ihnen nicht garantiert

werden. Eine rechtzeitige Anwesenheit im entsprechenden Veranstaltungsraum wird empfohlen.

Teilnehmerbegrenzte Kurse sind zusätzlich zu buchen: Hands-On-Workshops, Intensiv-Workshops, Management-Workshops, MTRA-Klinikseminare und -workshops, Kurse zur Fachkunde. Die teilnehmerbegrenzten Kurse sind in den Tagesübersichten mit einem Schloss gekennzeichnet.

Teilnahmebedingungen

▼

Alle Gebühren für die Kongressteilnahme, mit Ausnahme der Industriekarte und des Get-togethers, werden im Namen und auf Rechnung der Deutschen Röntgengesellschaft e. V. erhoben. Die Gebühren sind umsatzsteuerfrei nach § 4 Nr. 22 a UStG. Die Steuernummer der Deutschen Röntgengesellschaft e. V. lautet: 27/640/57076.

Änderungen und Stornierungen bedürfen der Schriftform. Im Falle der Stornierung einer Leistung bis zum 21.04.2013 beträgt die Stornierungsgebühr 15,00 €. Ab dem 22.04.2013 beträgt die Stornierungsgebühr für Kongresskarten 50,00 €. Bei Stornierung der Refresherkurs- und Workshop-Pauschale, Intensiv-, Management- und Hands-On-Workshops sowie von Kursen zur Fachkundeaktualisierung und Klinikseminaren ist ab dem 22.04.2013 eine Rückerstattung der jeweiligen Kursgebühr nicht mehr möglich. Die gleiche Frist (22.04.2013) gilt auch für die Stornierung der Karten für das Get-together. Die Kosten für Umbuchungen betragen 15,00 €. Bei Rücklastschrift wird eine Gebühr von 15,00 € in Rechnung gestellt. Bitte beachten Sie, dass Überweisungen aus dem Ausland spesenfrei zu tätigen sind.

Der Teilnehmer erkennt mit seiner Anmeldung den Vorbehalt an, dass er / sie dem Veranstalter gegenüber keine Schadenersatzansprüche stellen kann, wenn die Durchführung des Kongresses durch unvorhergesehene politische, wirtschaftliche oder natürliche Gewalt erschwert oder verhindert wird, sowie wenn Programmänderungen wegen Absage von Referenten usw. erfolgen müssen. Für Verluste, Unfälle oder Schäden gleich welchen Ursprungs an Personen und Sachen haften weder der Veranstalter noch die INTERPLAN AG. Teilnehmer und Begleitpersonen nehmen auf eigene Verantwortung am 94. Deutschen Röntgenkongress teil.

Allgemeine Kongressinformationen

Anreise zum Kongress

Im Kongressticket ist ein Ticket für den ÖPNV enthalten. Sie müssen neben einem Ausweisdokument Ihren Kongressausweis bzw. Mitgliederausweis plus Ticketabschnitt mit sich führen.

Mit öffentlichen Verkehrsmitteln zum CCH

▼

Das CCH – Congress Center Hamburg liegt verkehrsgünstig mitten in der Hansestadt und ist vom InterCity-Bahnhof Dammtor fußläufig zu erreichen. Das weit verzweigte S- und U-Bahn-Netz wird von einem noch engeren Netz mit Metro- und Schnellbuslinien unterstützt.

U-Bahnhöfe in Fußnähe

▼

Neben dem S-Bahnhof Dammtor befinden sich auch die U-Bahnhöfe Stephansplatz (Oper / CCH) und Gänsemarkt in bequemer Fußnähe. Vom Stephansplatz laufen Sie durch die Parkanlage „Planten un Bloomen“ direkt zum CCH. In einem zehnminütigen Spaziergang erreichen Sie die Innenstadt.

Vom Flughafen zum CCH

▼

Nehmen Sie die S1 Richtung Wedel bis zum Hauptbahnhof und steigen Sie dort in die S21 (Richtung Elbgaustraße) um. Die Züge halten auf dem gegenüber liegenden Gleis. Steigen Sie im S-Bahnhof Dammtor aus – das ist die nächste Station nach dem Hamburger Hauptbahnhof. Von dort sind es nur noch wenige Minuten zu gehen.

Mit dem Auto zum CCH

▼

Wenn Sie mit dem PKW zum CCH fahren, nehmen Sie am besten die Autobahnen, die Sie aus der folgenden Liste entnehmen können. Anschließend folgen Sie einfach den Wegweisern „Messe / CCH“.

A23 aus Richtung Nord-West
Am Dreieck HH-Nord auf die A7 Richtung Bremen, dann Ausfahrt HH-Volkspark

A7 aus Richtung Norden
Ausfahrt HH-Volkspark

A1 aus Richtung Nord-Ost
Am Kreuz HH-Ost auf die A24 Richtung HH-Centrum, dann Ausfahrt HH-Horn

A24 aus Richtung Ost
Ausfahrt HH-Horn

A250/A255 aus Richtung Südost
Richtung neue Elbbrücken, dann Richtung HH-Centrum

A7 aus Richtung Süd
Am Horster Dreieck auf die A1, Richtung neue Elbbrücken / HH-Centrum

A1 aus Richtung Südwest
Am Buchholzer Dreieck Richtung Flensburg, dann auf A7 Ausfahrt HH-Volkspark

Parkplätze
Das CCH und das angrenzende Radisson BLU Hotel verfügen über ausreichend kostenpflichtige Parkplätze.

Spezial Angebot der Deutschen Bahn

▼

Grüner geht’s nicht:
Mit der Bahn ab 99,– € CO^2-frei zum 94. Deutschen Röntgenkongress 2013

Mit dem Kooperationsangebot der INTERPLAN Congress, Meeting & Event Management AG und der Deutschen Bahn reisen Sie entspannt und komfortabel zum 94. Deutschen Röntgenkongress 2013.

Wir machen Sie zum Umweltschützer: Ihre An- und Abreise mit dem Veranstaltungsticket zur Veranstaltung ist komplett CO^2-frei. Die für Ihre Reise benötigte Energie wird ausschließlich aus deutschen erneuer baren Energiequellen bezogen.

Der Preis für Ihr Veranstaltungsticket zur **Hin- und Rückfahrt* nach Hamburg** beträgt:
2. Klasse 99,– €
1. Klasse 159,– €

Gegen einen Aufpreis von 30 € sind auch vollflexible Fahrkarten (ohne Zugbindung) für die Reisetage Montag bis Donnerstag erhältlich. Ihren Ticketpreis für internationale Verbindungen nennen wir Ihnen gerne auf Anfrage.

Ihre Fahrkarte gilt für den Zeitraum vom 27. Mai bis 03. Juni 2013. Buchen Sie Ihre Reise telefonisch unter der Service-Nummer **+49 (0)1805–31 11 53**** mit dem **Stichwort „Green Interplan“** und halten Sie Ihre Kreditkarte zur Zahlung bereit.

Ihre Preisvorteile gegenüber dem Normalpreis in der 1. und 2. Klasse*:**

z.B. auf der Strecke (Hin- und Rückfahrt)	Normalpreis	Preis Veranstaltungsticket	Preisvorteil (Hotline)
München ↔ Hamburg	278 €	99 €	179 €
Nürnberg ↔ Hamburg	252 €	99 €	153 €
Frankfurt/M. ↔ Hamburg	236 €	99 €	137 €
Leipzig ↔ Hamburg	198 €	99 €	99 €
Köln ↔ Hamburg	174 €	99 €	75 €
Berlin ↔ Hamburg	152 €	99 €	53 €

Bitte beachten Sie: Tickets zu Sonderkonditionen mit Zugbindung erhalten Sie solange der Vorrat reicht.

Die INTERPLAN Congress, Meeting & Event Management AG und die Deutsche Bahn wünschen Ihnen eine gute Reise!

* Vorausbuchungsfrist mindestens 3 Tage. Mit Zugbindung und Verkauf, solange der Vorrat reicht. Umtausch und Erstattung vor dem 1. Geltungstag 15 €, ab dem 1. Geltungstag ausgeschlossen. Gegen einen Aufpreis von 30 € sind innerhalb Deutschlands auch vollflexible Fahrkarten (ohne Zugbindung) erhältlich.

** Die Hotline ist Montag bis Samstag von 7:00–22:00 Uhr erreichbar, die Telefonkosten betragen 14 Cent pro Minute aus dem deutschen Festnetz, maximal 42 Cent pro Minute aus den Mobilfunknetzen.

*** Preisänderungen vorbehalten. Angaben ohne Gewähr.

Spezial-Kongress-Angebot der Lufthansa

▼

Lufthansa verbindet Hamburg mit den wichtigen Städten in Deutschland.

Als Teilnehmer des **94. Deutschen Röntgenkongresses** profitieren Sie und Ihre Begleitperson(en) von speziellen Tarifen für Ihre Anreise nach Hamburg mit Lufthansa in der First, Business und Economy Class.

Bitte nutzen Sie folgenden Link für Ihre Buchung:

www.lufthansa.com/event-buchung.

Der Buchungscode für den 94. Deutschen Röntgenkongress lautet: **DEZSDBQ**

Sie gelangen zur Buchungsplattform für den Röntgenkongress und finden dort Ihre Ermäßigung sowie alle Konditionen und Hinweise zur Buchung.

Die INTERPLAN AG Congress, Meeting & Event Management AG und die Deutsche Lufthansa AG wünschen Ihnen einen guten Flug!

Allgemeine Kongressinformationen

Kongressausweis und Zertifizierung

Zugang durch Chipkarten-System / Teilnahmebescheinigung

▼

Mitglieder der DRG erhalten über ihren Mitgliederausweis Zugang zu den von ihnen gebuchten Veranstaltungen. Für Nichtmitglieder dient der Kongressausweis als Zugangskarte. In beiden Trägern ist ein Chip integriert. Der Chip selber enthält nur eine eindeutige Nummer, die in der Kongressdatenbank hinterlegt ist. Persönliche Daten sind in diesem nicht gespeichert. Gleichzeitig wird beim Eintritt in die Vorträge Ihre Anwesenheit registriert. Sie können Ihre Teilnahmebescheinigung nach dem Kongress per Internet abrufen.

Zertifizierung und Evaluierung des Kongresses durch die Ärztekammer Hamburg

▼

Das Kongressprogramm mit seinem vielfältigen Angebot an Fortbildung und Wissenschaft wird von der Ärztekammer Hamburg voraussichtlich mit 3 Fortbildungspunkten pro Halbtag zertifiziert. Hands-On-Workshops werden gesondert zertifiziert.
Achten Sie beim Betreten der Vortragssäle unbedingt darauf, dass Sie mit Ihrem Kongressausweis die „Kontrollterminals“ am Eingang der Säle aktivieren. Mitarbeiter des Kongressorganisators werden Ihnen gerne Hilfestellung leisten.

Die Vergabe der Fortbildungspunkte durch die Ärztekammer beruht auf unserer Zusage, alle Kurse zu evaluieren. Eine Bewertung der Vorträge in den Workshops und Refresherkursen auf den roten CME-Bögen der Akademie ist deshalb unbedingt erforderlich.

	Gebührenart	Frühbucher ONLINE bis 7.4.2013	Teilnehmer-gebühr ONLINE bis 20.6.2013	Teilnehmer-gebühr FAX / POST / vor Ort
	Sie haben die Möglichkeit, mit Zahlung der Kongressgebühr alle Kurse, welche nicht teilnehmerbegrenzt* sind, frei zu besuchen. Ein Sitzplatz kann Ihnen nicht garantiert werden. Eine rechtzeitige Anwesenheit im entsprechenden Veranstaltungsraum wird empfohlen. Teilnehmerbegrenzte Kurse sind zusätzlich zu buchen: Hands-On-Workshops, Intensiv-Workshops, Management-Workshops, MTRA-Klinikseminare und -Workshops, Kurse zur Fachkunde. Es ist in der Kongressgebühr ein Ticket für den ÖPNV enthalten.			
	DRG- und ÖRG-Mitglieder			
	Leitende und selbstständige Ärzte, Angehörige der Industrie	150,00 €	160,00 €	170,00 €
	Oberärzte und Fachärzte	140,00 €	150,00 €	160,00 €
	Ärzte in Weiterbildung, wissenschaftliche Angestellte	130,00 €	140,00 €	150,00 €
	Pensionäre	frei	frei	frei
	Nichtmitglieder			
	Leitende und selbstständige Ärzte, Angehörige der Industrie	-	380,00 €	405,00 €
	Oberärzte und Fachärzte	-	280,00 €	305,00 €
	Assistenzärzte, wissenschaftliche Angestellte	-	220,00 €	245,00 €
	Studenten	frei	frei	frei
	Klinikmanagement / Verwaltung			
	(Industriezugang, Zugang zu den Veranstaltungen)		85,00 €	100,00 €
	MTRA Diese Kongressgebühr gilt für den Besuch der MTRA-Kurse des Kongresses. Zusätzliche Gebühren enstehen für MTRA-Workshops und MTRA-Seminare. Für den Besuch der ärztlichen Fortbildungskurse (Refresherkurse / Workshops) ist eine Gebühr zu entrichten.			
	VMTB-Mitglieder	65,00 €	75,00 €	85,00 €
	Nichtmitglieder		120,00 €	130,00 €
	MTRA-Tageskarten (Do / Fr / Sa)		60,00 €	70,00 €
	Pauschale für den Besuch ärztlicher Fortbildungskurse (Refresherkurse / Workshops)		30,00 €	30,00 €
	Industrieforum		70,00 €	80,00 €
	Teilnahme am Get-together (29. Mai 2013)		40,00 €	40,00 €
	Fortbildungs-Pauschale für Ärzte Refresherkurse und Workshops		Die Fortbildungspauschale ist seit 2012 in der Kongressgebühr enthalten.	
	Strahlenschutzkurs – Aktualisierung der Fachkunde nach RöV und StrlSchV			
	Der Besuch des Kurses „Strahlenschutz Recht“ am Samstagnachmittag ist unabdingbar. Halten Sie die Prüfungsbögen, welche Sie über die Teilnehmeranmeldung erhalten, für alle zertifizieren Kurse bereit.		60,00 €	60,00 €
	Siehe auch die Gebühren für die Intensiv-Workshops „Spezialkurs CT“		40,00 €	40,00 €
	FFF-Basis-Workshops			
Intensiv-Workshop	Basiskurs in interventioneller Radiologie nach DeGIR Stufe 1 (Basiskurs Modul B – Gefäßverschließende Maßnahmen) 29. Mai 2013, 09:00–13:15 Uhr Zielgruppe: Ausbildungsasistenten + junge Fachärzte	IN-WS 102	50,00 €	60,00
Intensiv-Workshop	Basiskurs in interventioneller Radiologie nach DeGIR Stufe 1 (Basiskurs Modul D – Interventionell-Onkologische Verfahren) 29. Mai 2013, 13:30–17:45 Uhr Zielgruppe: Ausbildungsasistenten + junge Fachärzte	IN-WS 104	50,00 €	60,00 €
	Intensiv-Workshops			
Intensiv-Workshop	Grundkurs Herz – Kardiale CT (Q1-Level) 29. Mai 2013, 08:00–14:30 Uhr	IN-WS 101	70,00 €	
Intensiv-Workshop	Grundkurs Herz – Kardiale MRT (Q1-Level) 29. Mai 2013, 12:00–18:45 Uhr	IN-WS 105	70,00 €	
Intensiv-Workshop	Fachkunde: Spezialkurs CT RöV nach der Fachkunde-Richtlinie 2.2. 29. Mai 2013, 10:30–18:00 Uhr	IN-WS 103	90,00 €	
	Hands-On-Workshops			
Hands-On-Workshop	Muskuloskeletaler Ultraschall 29. Mai 2013, 11:00–16:00 Uhr	HO-WS 101	75,00 €	
Hands-On-Workshop	Innovationen im radiologischen Ultraschall – Kontrastmittelsonografie (CEUS), Elastografie und weitere Entwicklungen 30. Mai 2013, 09:00–14:00 Uhr	HO-WS 201	75,00 €	

*Siehe nachfolgende Zusatzveranstaltungen

	Gebührenart	Frühbucher ONLINE bis 7.4.2013	Teilnehmer-gebühr ONLINE bis 20.6.2013	Teilnehmer-gebühr FAX / POST / vor Ort
Hands-On-Workshop	Vertebroplastie und Kyphoplastie 30. Mai 2013, 14:00–17:15 Uhr Uniklinikum Hamburg-Eppendorf, Martinistraße 52, Eingang Neues Klinikum O10 Nutzen Sie den ÖPNV ab Bf. Dammtor Bus 5, Umstieg „Gärtnerstraße“ in Bus 25 bis „Eppendorf Park / UKE“.	HO-WS 202	80,00 €	
Hands-On-Workshop	Interventionelle Radiologie Praktische Übungen am Gefäßmodell – Einsteigerkurs 31. Mai 2013, 09:00–14:00 Uhr Zielgruppe: Ausbildungsasistenten + junge Fachärzte	HO-WS 301	80,00 €	
Hands-On-Workshop	Differentialdiagnose von Mikroverkalkungen in der Brust vom Mammogramm bis zur Pathologie Freitag, 31. Mai 2013, 09:00–18:00 Uhr 09.00–09.55 Modul A 10.00–10.55 Modul A oder B 11.00–11.55 Modul A oder B 12.00–12.55 Modul A oder B 13.00–14.00 Pause 14.00–14.55 Modul A oder B 15.00–15.55 Modul A oder B 16.00–16.55 Modul A oder B 17.00–18.00 Modul A oder B Samstag, 1. Juni 2013, 09:00–14:00 Uhr 09.00–09.55 Modul A oder B 10.00–10.55 Modul A oder B 11.00–11.55 Modul A oder B 12.00–12.55 Modul A oder B 13.00–13.55 Modul A oder B	HO-WS 302, HO-WS 402	35,00 €	
	Management-Workshops/Oberarzt-Seminar			
Management-Workshop	Abrechnung in der GOÄ: Was rechne ich wie ab – Praktische Hinweise 30. Mai 2013, 09:00–13:45 Uhr	MA-WS 201	85,00 €	
Management-Workshop	Selbstständig oder angestellt? Optionen neuer Formen radiologischer Tätigkeit in Klinik und Praxis 31. Mai 2013, 14:30–17:30 Uhr	MA-WS 301	50,00 €	
Oberarzt-Seminar	Chefarzt in der Radiologie – Was kommt da eigentlich auf mich zu? 1. Juni 2013, 12:30–15:15 Uhr	MA-WS 401	50,00 €	
	Teilnahmegebühren für Klinikseminare und MTRA-Workshops Die Teilnehmerzahl ist begrenzt. Eine rechtzeitige Anmeldung wird empfohlen. Das Lehrkräfte-Seminar und die MTRA-Workshops finden im Kongresszentrum CCH statt. Alle Klinikseminare finden statt im: Universitätsklinikum Hamburg Eppendorf Martinistraße 52 / Haupteingang Neues Klinikum O10		**Nur für MTRA !!!**	
Klinik-Seminar	Konstanzprüfung der digitalen Radiologie / Direktradiografie und Bildwiedergabegeräte Donnerstag, den 30. Mai 2013, 14:00–17:30 Uhr	Klinikseminar 1	60,00 €	
Klinik-Seminar	Angiografie – Interventionen Abdomen (Alura XP / Intergris Philips) Freitag, den 31. Mai 2013, 09:00–12:30 Uhr	Klinikseminar 2	60,00 €	
Klinik-Seminar	Mammografie: Qualitätsgesicherte Einstelltechnik für Einsteiger (Novation Siemens, Mammomat Diagnost 3000 Philips) Freitag, den 31. Mai 2013, 14:00–18:00 Uhr	Klinikseminar 3	60,00 €	
Klinik-Seminar	Computertomografie für Einsteiger (Brilliance CT 64 Zeilen Philips) Freitag, den 31. Mai 2013, 14:00–18:00 Uhr	Klinikseminar 4	60,00 €	
Klinik-Seminar	Mammografie-Stereotaxie / Vakuumstanzbiopsie Samstag, den 1. Juni 2013, 09:00–12:30 Uhr	Klinikseminar 5	60,00 €	
Klinik-Seminar	Angiografie – Interventionen (Alura XP / Intergris Philips) Samstag, den 1. Juni 2013, 09:00–12:30 Uhr"	Klinikseminar 6	60,00 €	
Klinik-Seminar	Computertomografie in der Notaufnahme – Polytrauma (Brilliance iCT 256 Zeilen Philips) Samstag, den 1. Juni 2013, 09:00–12:30 Uhr	Klinikseminar 7	60,00 €	

	Gebührenart	Frühbucher ONLINE bis 7.4.2013	Teilnehmer-gebühr ONLINE bis 20.6.2013	Teilnehmer-gebühr FAX/POST/ vor Ort
Klinik-Seminar	Schlaganfallbehandlung, Rekanalisation, Rotationsangiografie, Flat-Panel-CT und mehr! (Alura XP 2 Ebenen) Samstag, den 1. Juni 2013, 09:00–12:30 Uhr	Klinikseminar 8	60,00 €	
Klinik-Seminar	Pädiatrisches Röntgen Samstag, den 1. Juni 2013, 09:00–12:30 Uhr	Klinikseminar 9	60,00 €	
Klinik-Seminar	MRT des Herzens für Einsteiger mit MR-Erfahrungen (Achieva 1,5T Philips) Samstag, den 1. Juni 2013, 09:00–12:30 Uhr	Klinikseminar 10	60,00 €	
Lehrkräfte-Seminar	Samstag, den 1. Juni 2013, 09:00–12:00 Uhr	Lehrkräfte-Seminar	30,00 €	
MTRA-Workshop	Gesprächsführungstechniken für den Berufsalltag Donnerstag, den 30. Mai 2013, 09:00–12:00 Uhr	MTRA-Work-shop 1	30,00 €	
MTRA-Workshop	Spezielle Fälle bei mammografischen Untersuchungen Donnerstag, den 30. Mai 2013, 08:30–11:30 Uhr	MTRA-Work-shop 2	30,00 €	
MTRA-Workshop	Unter Druck gut kommunizieren Donnerstag, den 30. Mai 2013, 12:00–15:00 Uhr	MTRA-Work-shop 3	30,00 €	
MTRA-Workshop	MRT-Sicherheit und Kompatibilität von Produkten Donnerstag, den 30. Mai 2013, 15:15–18:15 Uhr	MTRA-Work-shop 4	30,00 €	
MTRA-Workshop	MRT-Basics für Neuanfänger und Wiedereinsteiger Freitag, den 31. Mai 2013, 08:00–11:00 Uhr	MTRA-Work-shop 5	30,00 €	
MTRA-Workshop	Artefakte und Qualitätssicherung in der Mammografie Freitag, den 31. Mai 2013, 11:15–14:15 Uhr	MTRA-Work-shop 6	30,00 €	

94. Deutscher Röntgenkongress – 29. Mai bis 01. Juni 2013

Get together – Eröffnungsabend zum 94. Deutschen Röntgenkongress

Zur Einstimmung auf den 94. Röntgenkongress findet ein „Get together“ am Abend des Eröffnungstages im CCH in den Foyers des Saales Röntgen statt. Neben einem reichhaltigen „Hamburger Buffet“ sowie einer Cocktailbar wird es vielfältige Gelegenheit zum kollegialen Gespräch geben.

Da die Teilnehmerzahl begrenzt ist, empfiehlt sich hier eine frühzeitige Buchung.

Mittwoch, 29. Mai 2013, Beginn: 19:30 Uhr (Einlass: 19 Uhr)

Bitte melden Sie sich an auf: http://www.roentgenkongress.de

Eintrittspreise: 40,-€ , Studenten frei

Get together

94. Deutscher Röntgenkongress

Einladung zur Mitgliederversammlung der DRG

Donnerstag, den 30. Mai 2013

▼

Zur ordentlichen Mitgliederversammlung der Deutschen Röntgengesellschaft, Gesellschaft für Medizinische Radiologie e. V. (DRG), am Donnerstag, den 30. Mai 2013, von 17:15–18:45 Uhr im Congress-Centrum-Hamburg (CCH) im Saal Werner, lädt der Vorstand die Mitglieder der DRG hiermit herzlich ein.

Tagesordnung

- **TOP 1** Begrüßung
- **TOP 2** Totengedenken
- **TOP 3** Genehmigung des Protokolls der Mitgliederversammlung vom 18. Mai 2012 (veröffentlicht im Jahresbericht 61, Januar 2013)
- **TOP 4** Bericht des Präsidenten
- **TOP 5** Bericht des Schatzmeisters
- **TOP 6** Bericht der Kassenprüfer
- **TOP 7** Vorschläge für Ehrungen 2014
- **TOP 8** Entlastung des Vorstands
- **TOP 9** Wahl der Kassenprüfer 2014
- **TOP 10** Wahl des Vorstands für die Amtsperiode Röntgenkongress 2013–2015
- **TOP 11** Wahl des Präsidenten für die Amtsperiode Röntgenkongress 2015–2017
- **TOP 12** Wahl des Kongresspräsidenten 2016
- **TOP 13** Wahl des Veranstaltungsortes des Röntgenkongresses von 2016–2020
- **TOP 14** Satzungsänderung: Anpassung nach Art. 97 EGAO an die zu § 60 AO angefügte Mustersatzung
- **TOP 15** Einladung zum Röntgenkongress 2014
- **TOP 16** Bericht der Akademie für Fort- und Weiterbildung in der Radiologie Verleihung der Wachsmann-Preise
- **TOP 17** Bericht der Vorsitzenden der Vereinigung der Medizinisch-Technischen Berufe in der DRG (VMTB)
- **TOP 18** Bericht des Justitiars der DRG
- **TOP 19** Verschiedenes

Im Namen des Vorstands
Prof. Dr. Michael Forsting (Präsident)

Zur Teilnahme ...

... an der Mitgliederversammlung ist die Vorlage des Mitgliedsausweises (Karte im Scheckkartenformat) erforderlich. Entsprechend der Satzung der DRG können an der Mitgliederversammlung nur Mitglieder teilnehmen, deren Beitragskonto für 2013 ausgeglichen ist.

Mitgliederversammlungen

Arbeitsgemeinschaften der Deutschen Röntgengesellschaft e.V.

Mittwoch, den 29. Mai 2013

▼

AG Physik und Technik
13:15–14:15 Uhr; Saal Donner

AG Informationstechnologie
14:30–15:30 Uhr; Saal Curie

AG Kopf-/Halsdiagnostik
15:30–16:30 Uhr; Saal Krause

AG Thoraxdiagnostik
15:30–16:30 Uhr; Saal Levy-Dorn

AG Gastro-/Abdominaldiagnostik
17:30–18:30 Uhr; Saal Holthusen

AG Pädiatrische Radiologie
18:45–19:30 Uhr; Saal Hounsfield

Donnerstag, den 30. Mai 2013

▼

AG Muskuloskeletaldiagnostik
12:10–13:10 Uhr; Saal Röntgen

Freitag, den 31. Mai 2013

▼

AG Methoden & Forschung
12:15–13:15 Uhr; Saal Krause

AG Uro-/Urogenitaldiagnostik
12:30–13:30 Uhr; Saal Donner

AG Herz- und Gefäßdiagnostik
13:30–14:30 Uhr; Saal Holthusen

AG Mammadiagnostik
14:00–15:00 Uhr; Saal Donner

Freitag, den 31. Mai 2013

▼

Gründungsversammlung AG Ultraschall
12:15 – 13:15 Uhr, Saal Levy-Dorn

Gründungsversammlung AG Onkologische Bildgebung
15:45 – 16:45 Uhr; Saal Hounsfield

Samstag, den 01. Juni 2013

▼

AG Diagnostische Radiologie arbeits- und umweltbedingter Erkrankungen
10:45–11:30 Uhr; Saal Holthusen

Um sich für eine AG anzumelden, wenden Sie sich entweder direkt an den jeweiligen Vorsitzenden oder an die Geschäftstelle der DRG. Voraussetzung für die Mitgliedschaft in der AG ist die Mitgliedschaft in der DRG. Sie finden weitere Informationen auf der Homepage der DRG unter der URL: www.drg.de/data/die_drg/a.htm.

Mitgliederversammlung

Deutsche Gesellschaft für Interventionelle Radiologie (DeGIR)

Mittwoch, 29.05.2013
16:15–17:45 Uhr
Saal Rieder

- **TOP 1** Vorstandsbericht
- **TOP 2** Rückblick aus CIRSE 2012 und IROS 2013
- **TOP 3** Ausblick auf CIRSE 2013 und IROS 2014
- **TOP 4** Qualitätsoffensive
- **TOP 5** Zertifizierungen
- **TOP 6** Nominierungen und CIRSE-Wahlen
- **TOP 7** Verleihung des Werner-Porstmann-Preises
- **TOP 8** Sonstiges

Ordentliche Mitgliederversammlung

Vereinigung der Medizinisch-Technischen Berufe (VMTB) in der DRG

Donnerstag, 30.05.2013
14:00–14:30 Uhr
Saal Bucky

- **TOP 1** Begrüßung und Genehmigung der Tagesordnung
- **TOP 2** Tätigkeitsbericht der Vorsitzenden
- **TOP 3** Vorstellung neu geplanter Fortbildungsveranstaltungen und Aktivitäten
- **TOP 4** Sonstiges

Anzeige
1/2 quer

Verleihungen im Rahmen des 94. Deutschen Röntgenkongresses der DRG

Jährlich werden für besondere Leistungen und besonderes Engagement auf dem Gebiet der Radiologie diverse Auszeichnungen und Preise verliehen.

Mitgliederversammlung der DeGIR

Mittwoch, den 29. Mai 2013
16:15–17:45 Uhr
Saal Rieder

Werner-Porstmann-Preis

Mitgliederversammlung der DRG

Donnerstag, 30. Mai 2013
17:15–18:45 Uhr
Saal Werner

Felix-Wachsmann-Preis

„Hellste Köpfe I“

Donnerstag, 30. Mai 2013
15:30–17:30 Uhr
Saal Donner

Promotions-Preis

Young Investigator Award

Eröffnungsveranstaltung

Donnerstag, 30. Mai 2013
09:45–10:45 Uhr
Saal Röntgen

Ehrenmitgliedschaften

Hermann-Rieder-Medaille

Walter-Friedrich-Preis

Röntgen-Vorlesung

Freitag, 31. Mai 2013
11:00–12:15 Uhr
Saal Röntgen

Wilhelm-Conrad-Röntgen-Preis

Röntgen-Ring

Alfred-Breit-Preis

Ausblick

95. Deutscher Röntgenkongress und 7. Gemeinsamer Kongress der ÖRG und DRG

28. – 31. Mai 2014
Hamburg

„Von der Diagnostik bis zur Therapie“

Kongresspräsidenten:
Prof. Dr. Stefan Diederich (Düsseldorf)
Prof. Dr. Johannes Lammer (Wien)

Schwerpunktthemen:
Thorax- und Herzdiagnostik

Onkologische Diagnostik

Interventionelle Radiologie

Konventionelles Röntgen im Rahmen der FFF-Kurse

DRG trifft
- DGP (Deutsche Gesellschaft für Pulmologie)
- DGT (Deutsche Gesellschaft für Thoraxchirurgie)

DRG meets
- ICIS (International Cancer Imaging Society)
- CIRSE (Cardiovascular and Interventional Radiological Society of Europe)

Ehrenmitgliedschaften in der Deutschen Röntgengesellschaft e. V.

Verleihung der Ehrungen im Rahmen der Eröffnungsveranstaltung

Während des 94. Deutschen Röntgenkongresses wird 5 herausragenden Persönlichkeiten der Radiologie die Ehrenmitgliedschaft der Deutschen Röntgengesellschaft e. V. verliehen.

Donnerstag, 30. Mai 2013, 9:45–10:45 Uhr, Saal Röntgen

Prof. Dr. James Vincent Byrne
Professor of Neuroradiologie
University of Oxford
Oxford Radcliffe Hospitals NHS Trust

- nach 5 Jahren Neurochirurgie 5 Jahre „Post-Graduate-Training in Radiology“
- lernte Interventionelle Neuroradiologie bei Dr. B. Kendall und Prof. G. Hieshima
- erlernte bei Dr. G. Guglielmi die moderne Behandlung intrakranieller Aneurysmata
- führte 1992 das erste Aneurysma-Coiling in England durch
- hält seit 1994 an der Oxford-University regelmäßige Neuroradiologiekurse
- sein 2002 von ihm herausgegebenes Buch „Interventional Neuroradiology“ gilt als unübertroffenes Standardwerk
- die Ergebnisse der von ihm koordinierten Studie „International Subarachnoid Aneurysms Trial (ISAT) gelten als wegweisend für Aneurysmatherapie

Prof. Guo Qiyong, MD
President of China Medical University
Head of Department of Radiology
Shengjing Hospital of China Medical University

- ist Abdominal- und Interventioneller Radiologe an einer der profiliertesten Universitätskliniken in China
- Herausgeber der chinesischen Zeitschrift zur Interventionellen Radiologie und der chinesischen Zeitschrift für Radiologie
- Autor eines radiologischen Lehrbuchs
- Vertreter der Radiologie in der Chinese Medical Association
- von 2009–2011 Präsident der Chinesischen Röntgengesellschaft, seitdem Vizepräsident
- vereinbarte unter seiner Präsidentschaft den Austausch junger radiologischer Wissenschaftler zwischen Deutschland und der VR China

Dr. Werner Bröcker
Leiter der Gruppe Wissenschaftliche Geräte und Informationstechnik
Deutsche Forschungsgemeinschaft, Bonn

1977	Promotion, nach Studium der Physik, bei Prof. Dr. L. Reimer im Physikalischen Institut der Universität Münster auf dem Gebiet der Elektronenmikroskopie
1972–81	wissenschaftlicher Mitarbeiter, später wissenschaftlicher Assistenz am Institut für Medizinische Physik des Universitätsklinikums der Universität Münster (Direktor: Prof. Dr. G. Pfefferkorn)
seit 1981	in verschiedenen Funktionen als wissenschaftlicher Mitarbeiter, Referent, Referatsleiter, Programmdirektor und zuletzt Gruppenleiter bei der Deutschen Forschungsgemeinschaft
Weiteres:	war und ist bis zu seiner Pensionierung im Frühjahr 2013 der Radiologie immer als Ansprechpartner, Ratgeber und Unterstützer verbunden, für die Radiologie das „Gesicht“ der DFG

Highlight-Vortrag

Are endosaccular coils now obsolete for the treatment of intracranial aneurysms

Freitag, 31. Mai 2013
14:45–16:15 Uhr
Saal Albers-Schönberg
▼
Im Rahmen der Veranstaltung „Neuroradiologie II – Cerebrovaskulär II (VO 316)“

Highlight-Vortrag

Donnerstag, 30. Mai 2013
10:45–11:15 Uhr
▼
Im Rahmen der Veranstaltung „Gastrointestinal- / Abdominaldiagnostik I (VO 207)“

Highlight-Vortrag

Radiologie in den Universitätskliniken: Ausstattung und Anspruch

Freitag, 31. Mai 2013
09:45–10:45 Uhr
Saal Werner
▼
Im Rahmen der Veranstaltung „Radiologie in Klinik und Praxis V – Forschung: Innovation oder Selbstzweck (RK SP 304)“

Prof. Dr. med. Lothar Heuser
Klinikum der Ruhr-Universität Bochum
Institut für Diagnostische und Interventionelle Radiologie, Neurologie und Nuklearmedizin

*1947	als Sohn eines Radiologen in Düsseldorf geboren
1973	Promotion nach Medizinstudium in Köln und Düsseldorf
1975–80	Weiterbildung zum Facharzt für Radiologie in Köln
1983	Habilitation
1984	mit dem Paul-Krause-Preis der RWRG ausgezeichnet
1985	Direktor des Radiologischen Instituts am Knappschaftskrankenhaus Bochum
1986	Inhaber des neu gegründeten Lehrstuhl für Klinische Radiologie der Universität Bochum
seit 1994	betreut das von Prof. Zeitler initiierte QS-Management
2000–04	Vorsitzender der AGIR, deren Gründungsmitglied er ist
2004	Präsident des Deutsch-Österreichischen Röntgenkongress in Wiesbaden
2008–10	Präsident des von ihm initiierten Radiologie Kongress Ruhr
Weiteres:	hat das Interventionsregister der AGIR / DeGIR entwickelt und betreut es bis heute

Prof. Dr. med. Klaus Sartor

*1941	in Zeppenfeld, Kreis Siegen geboren
1966	Promotion zum Dr. med. nach Medizinstudium in Tübingen, München und Düsseldorf
1973	Facharzt für Radiologie
1981	Habilitation in Neuroradiologie als Externer an der Uni Hamburg
1983–89	Professor of Radiology / Neuroradiology, Mallinckrodt Institute of Radiology, St. Louis
Juni 1989	C3-Professur für Neuroradiologie an der Uni Heidelberg und Leiter der Abt. Neuroradiologie an der Neurologischen Klinik Heidelberg
2001	Verleihung eines persönlichen Ordinariats durch das Wissenschaftsministerium Baden-Württemberg
Weiteres:	Mit-Herausgeber zahlreicher Fachzeitschriften
	hat 15 seiner Schüler habilitiert, die in der Neuroradiologie bedeutende Positionen eingenommen haben
	sein Buch zur Neuroradiologie ist schlicht „Der Sartor“
	6 Jahre im Vorstand der Deutschen Röntgengesellschaft
	2009 ernannte ihn die Deutsche Gesellschaft für Neuroradiologie zu ihrem Ehrenmitglied

Highlight-Vortrag

Interventionelle Radiologie verbessert die Therapie in der Medizin

Freitag, 31. Mai 2013
14:45–16:15 Uhr
Saal Porstmann
▼
Im Rahmen der Veranstaltung „Interventionelle Radiologie IV – Klinischer Outcome nach interventionellen Therapien (VO 319)“

Highlight-Vortrag

„Blick zurück nach vorn: Reminiszenzen an die Entwicklung der Neuroradiologie und Lehren aus einem unorthodoxen Werdegang“

Donnerstag, 30. Mai 2013
15:30–17:30 Uhr
▼
Im Rahmen der Veranstaltung „Hellste Köpfe I – Studieren& Arbeiten im Ausland“

Anzeige
1/3 hoch

Schwerpunktthemen des 94. Deutschen Röntgenkongresses

Schwerpunkt Onkologie

DeGIR III – Interventionelle Onkologie I

30. Mai 2013
08:00–09:30 Uhr; Saal Werner
▼

Vorsitz:
Helmberger T, München

- 08:00–08:30 Uhr
  S3-Leitlinie HCC – was gibt es Neues?
  Pereira PL / Heilbronn
- 08:30–09:00 Uhr
  Lokoregionäre Therapie des CC – was geht, was nicht?
  Helmberger T / München
- 09:00–09:30 Uhr
  Medikamentöse Begleittherapie bei TACE – Analgesie, Antiemese, Supportivtherapie
  Wilhelm K / Bonn

Schwerpunkt Onkologie

DRG trifft DGS – Mammakarzinom – Versorgungsstrukturen und Bildgebung

30. Mai 2013
08:00–09:30 Uhr; Saal Curie
▼

Vorsitz:
Schulz-Wendtland R, Erlangen / Müller-Schimpfle M, Frankfurt a.M.

- 08:00–08:20 Uhr
  Struktur und Qualität in der Versorgung der Mammakarzinompatientin
  Beckmann MW / Erlangen
- 08:20–08:40 Uhr
  Mammografie-Screening: Eintrittspforte in die Versorgungsstrukturen
  Heywang-Köbrunner SH / München
- 08:40–09:00 Uhr
  S3 LL: Standard in der Bildgebung und Abklärung
  Bick U / Berlin
- 09:00–09:20 Uhr
  Entwicklungsvisionen in der Mammadiagnostik – Genetik und Bildgebung
  Fasching PA / Erlangen

Schwerpunkt Onkologie

DRG trifft DeGRO – Neues aus der Radioonkologie

30. Mai 2013
10:45–12:30 Uhr; Saal Werner
▼

Vorsitz:
Langer M, Freiburg / Dunst J, Lübeck

- 10:45–11:15 Uhr
  Bildgebende Verfahren in der Radioonkologie: aktueller Stellenwert und zukünftige Entwicklungen
  Grosu AL / Freiburg
- 11:15–11:35 Uhr
  Neue technische Verfahren in der Strahlentherapie
  Wenz F / Mannheim
- 11:35–11:55 Uhr
  Klinische Studien in der Radioonkologie
  Schmidberger H / Mainz
- 11:55–12:15 Uhr
  Role of Radiological Imaging in Radiation Oncology: Experiences within the German Hodgkin Study Group (GHSG)
  Eich HT / Münster
- 12:15–12:30 Uhr
  Diskussion

Schwerpunkt Onkologie

Regionale Therapie von Lungenmalignomen

30. Mai 2013
13:45–15:15 Uhr; Saal Holthusen
▼

Vorsitz:
Vogl T, Frankfurt a.M.

- 13:45–13:50 Uhr
  Einführung in die Thematik und klinische Fragestellung
  Vogl T / Frankfurt a.M.
- 13:50–14:10 Uhr
  Radioonkologische Therapieverfahren
  Grosu AL / Freiburg
- 14:10–14:30 Uhr
  Thermische Ablation pimärer Lungenmalignome
  Helmberger T / München
- 14:30–14:50 Uhr
  Regionale Chemotherapieverfahren und Ablation: Primäre Lungenmalignome und Lungenmetastasen
  Vogl T / Frankfurt a.M.
- 14:50–15:05 Uhr
  Risikofaktoren, Analyse und technische Besonderheiten der RFA und MWA
  Nour-Eldin Mohammed N / Frankfurt am Main
- 15:05–15:15 Uhr
  Falldiskussion
  Alle Referenten – / Berlin

Schwerpunkt Zukunft

AGIT II – Medizinische Ontologien – Intelligente Suchstrategien

30. Mai 2013
13:45–15:15 Uhr; Saal Hounsfield
▼

Vorsitz:
Kotter E, Freiburg / Cavallaro A, Erlangen

- 13:45–14:15 Uhr
  Warum Radiologen sich mit Semantik befassen sollten
  Gerstmair A / Freiburg
- 14:15–14:45 Uhr
  Semantik in Bild und Befund – was ist das und wo hilft es im radiologischen Alltag
  Cavallaro A / Erlangen
- 14:45–15:15 Uhr
  Semantik und Bilddaten: wie Terminologien in der Radiologie helfen könnten
  Müller H / Sierre

Schwerpunkt Zukunft

DRG trifft DGN Image Fusion

30. Mai 2013
13:45–15:15 Uhr; Saal Werner
▼

Vorsitz:
Hosten N, Greifswald /
Kluthmann S, Hamburg

- 13:45–14:15 Uhr
  MR-Perfusion und Funktionsanalyse – Grenzen und Chancen für eine optimal Therapieunterstützung
  Hahn HK / Bremen
- 14:15–14:45 Uhr
  Ich sehe was, was Du nicht siehst – Vor- und Nachteile der hybriden Bildgebung
  Beyer T / Wien
- 14:45–15:15 Uhr
  Biochemische Targets für nuklearmedizinische Diagnostik und Therapie
  Wester HJ / München

Schwerpunkt Onkologie

Onkologie – Bildgebung im Screening

30. Mai 2013
15:30–17:00 Uhr; Saal Werner
▼

Vorsitz:
Langer M, Freiburg

- 15:30–16:00 Uhr
  Screening Bronchialcarcinom: aktueller Stellenwert und Ausblick
  Diederich S / Düsseldorf
- 16:00–16:30 Uhr
  Virtuelle Koloskopie–CT
  Weßling J / Münster
- 16:30–17:00 Uhr
  Brustkrebsfrüherkennung: quo vadis?
  Heindel W / Münster

Schwerpunkt Onkologie

DeGIR IV – Interventionelle Onkologie II

30. Mai 2013
15:35–17:05 Uhr; Saal Porstmann
▼

Vorsitz:
Stroszczynski C, Regensburg

- 15:35–15:53 Uhr
  Lebermetastasen kolorektaler Karzinome transarteriell oder perkutan?
  Clasen S / Tübingen
- 15:53–16:11 Uhr
  Lokale und locoregionäre Therapiestrategien beim Mammakarzinom – Integration in leitliniengerechte systematische Chemotherapie
  Seidensticker M / Magdeburg
- 16:11–16:29 Uhr
  Irreversible Elektroporation – Anwendung in Leber und Pankreas
  Bruners P / Aachen
- 16:29–16:47 Uhr
  Gallengangsintervention – PTC, PTCD und PTCD-Verlaufskontrolle
  Stampfl U /
- 16:47–17:05 Uhr
  Update zur CT-gesteuerten Punktion – Technik, Dosis, Navigation
  Lehnert T / Frankfurt a.M.

Schwerpunktthemen des 94. Deutschen Röntgenkongresses

Schwerpunkt Notfallradiologie

Gefäße I – Kardiovaskuläre Notfälle – ein Update

31. Mai 2013
14:45–16:15 Uhr; Saal Holthusen
▼

Vorsitz:
Kivelitz D, Hamburg /
- 14:45–15:15 Uhr
  Akutes Aortensyndrom
  Vogt FM / Lübeck
- 15:15–15:45 Uhr
  Lungenembolie
  Lembcke A / Berlin
- 15:45–16:15 Uhr
  Akutes Koronarsyndrom
  Kivelitz D / Hamburg

Schwerpunkt Zukunft

AGIT II – Mobile Computing

31. Mai 2013
15:45–16:45 Uhr; Saal Röntgen
▼

Vorsitz:
Baumann T, Freiburg /
Mildenberger P, Mainz
- 15:45–16:05 Uhr
  Überblick, Anforderungen
  Baumann T / Freiburg
- 16:05–16:25 Uhr
  Erfahrungen in einer traumatologischen Abteilung
  Kühle J / Freiburg
- 16:25–16:45 Uhr
  Erste Erfahrungen mit Mobile Devices
  Weisser G / Mannheim

Schwerpunkt Zukunft

Innovationen aus der Physik für die Radiologie

31. Mai 2013
16:30–18:00 Uhr; Saal Levy-Dorn
▼

Vorsitz:
Reichenbach J, Jena /
Eisenblätter M, Münster
- 16:30–16:45 Uhr
  Einführung
  Reichenbach JR / Jena
- 16:45–17:10 Uhr
  MR-PET
- Quick HH / Erlangen
- 17:10–17:35 Uhr
  Ultrahochfeld-MRT
  Bitz A / Essen
- 17:35–18:00 Uhr
  Röntgenbasierte Phasenkontrast-Bildgebung
  Bamberg F / München
- 16:25–16:45 Uhr
  Erste Erfahrungen mit Mobile Devices
  Weisser G / Mannheim

Schwerpunkt Kosten-Nutzen-Analyse

AGIT III – MPG und MPBetreibV – Spagat zwischen Risikomanagement und Budgetbelastung

31. Mai 2013
17:00–18:00 Uhr; Saal Röntgen
▼

Vorsitz:
Weisser Gerald, Mannheim /
Simmler Roland, Zürich
- 17:00–17:20 Uhr
  Anforderungen des Gesetzgebers für Anwender und Hersteller
  Backmann B / Berlin
- 17:20–17:40 Uhr
  Umsetzung der Vorschriften durch die Hersteller und Lieferanten
  Umsetzung der Vorschriften N /
- 17:40–18:00 Uhr
  Der Blick in die Praxis: Hindernisse, Lösungen, Vorteile
  Weisser G / Mannheim

Schwerpunkt Onkologie

Mammadiagnostik I – Fusion oder Hybrid in der Komplementären Mammadiagnostik

1. Juni 2013
09:00–10:30 Uhr; Saal Porstmann
▼

Vorsitz:
Schulz-Wendtland R, Erlangen
- 09:00–09:18 Uhr
  Was ist Fusion und Hybrid – aus Sicht des Informatikers
  Twellmann T / Bremen
- 09:18–09:36 Uhr
  Was ist Fusion und Hybrid – aus Sicht des Medizinphysikers
  NN
- 09:36–09:54 Uhr
  Digitale Mammografie und digitaler Ultraschall (Fusion)
  Schulz-Wendtland R / Erlangen
- 09:54–10:12 Uhr
  Sonografie und MRT
  Weismann C / Salzburg
- 10:12–10:30 Uhr
  Molekulare Bildgebung
  Baltzer PA / Wien

Radiologie in Klinik und Praxis

Radiologie in Klinik und Praxis I

Aufklärung und Haftung

30. Mai 2013
10:45–12:30 Uhr; Saal Holthusen
▼

Vorsitz:
Layer G, Ludwigshafen
- 10:45–11:30 Uhr
  Neues und Interessantes aus dem Arzthaftungsrecht
  Gaibler T / München
- 11:30–12:30 Uhr
  Aktuelle Falldiskussionen aus der Praxis

Radiologie in Klinik und Praxis II

– Controlling im Griff? Benchmarking in der Radiologie

30. Mai 2013
14:15–15:15 Uhr; Saal Rieder
▼

Vorsitz:
Reimer P, Karlsruhe
- 14:15–14:30 Uhr
  Controlling – was sollte im Idealfall darunter verstanden werden?
  Schlüchtermann J / Bayreuth
- 14:30 – 14:45 Uhr
  Kennzahlen zur Beurteilung einer Radiologie – welche gibt es und was bedeuten sie?
  Schlüchtermann J / Bayreuth
- 14:45–15:00 Uhr
  Controlling – alles im Griff
  Reimer P / Karlsruhe
- 15:00–15:15 Uhr
  Kennzahlen und Ihre Realität – Erfahrungen aus dem Chefarztforum
  Freund M / Aschaffenburg

Radiologie in Klinik und Praxis III

Work-Life-Balance

30. Mai 2013
15:30–17:00 Uhr; Saal Rieder
▼

Vorsitz:
Langer M, Freiburg / Hollmann J, Bötersheim
- 15:30–16:15 Uhr
  Macht die Klinik die Ärzte krank?
  Geißler A / Stuttgart
- 16:15–17:00 Uhr
  Kommentierung durch die Vorsitzenden und Podiumsdiskussion

Radiologie in Klinik und Praxis IV

Kosten und Leistungsstrukturen von Vertragsarztpraxen

31. Mai 2013
08:30–09:30 Uhr; Saal Werner
▼

Vorsitz:
Hamm K, Chemnitz
- 08:30–09:15 Uhr
  ZI-Praxis-Panel – neue Ergebnisse für die Radiologie
  Leibner M / Berlin

Radiologie in Klinik und Praxis V

Forschung: Innovation oder Selbstzweck

31. Mai 2013
09:45–10:45 Uhr; Saal Werner
▼

Vorsitz:
Reiser M, München / Langer M, Freiburg
- 09:45–10:15 Uhr
  Radiologische Forschung Faktor für Innovationen und die Verbesserung des Kosten-Nutzen-Aspekts
  Schönberg S / Mannheim
- 10:15–10:45 Uhr
  Radiologie in den Universitätskliniken: Ausstattung und Anspruch
  Bröcker W / Bonn

1/1 Externer Satz oder Anzeige

Radiologie in Klinik und Praxis

Radiologie in Klinik und Praxis VI

Quo vadis Kostenerstattung PET / CT und MRT PET

31. Mai 2013
11:00–12:00 Uhr; Saal Werner

Vorsitz:
Claussen C, Tübingen /
Schwaiger M, München

- 11:00–11:25 Uhr
  Kosteneffizienz des PET-CT und MRT / PET – quo vadis Nuklearmedizin?
  Schwaiger M / München
- 11:25–11:50 Uhr
  Kosteneffizienz eines modernen Imaging Centers
  Busch HP / Trier

Radiologie in Klinik und Praxis VII

Ökonomische Strategien im Gesundheitswesen

31. Mai 2013
14:00–15:30 Uhr; Saal Werner

Vorsitz:
Langer M, Freiburg / Hamm B / Berlin

- 14:00–14:30 Uhr
  Ökonomie in der Radiologie – Sicht der Industrie
  Reinhardt E / Erlangen
- 14:30–15:00 Uhr
  Ökonomie der Radiologie – Sicht der Betriebswirtschaft
  Zerth J / Neuendettelsau
- 15:00–15:30 Uhr
  Diskussion

Radiologie in Klinik und Praxis VIII

Kann Radiologie in Klinik und Praxis auskömmlich sein?

31. Mai 2013
15:45–17:15 Uhr; Saal Werner

Vorsitz:
Altland H, München / Layer G, Ludwigshafen

- 15:45–16:15 Uhr
  Vergütungssituation im EBM – Optimierungsstrategien und Grenzen
  Hoppen A / Wuppertal
- 16:15–16:45 Uhr
  Vergütungssituation im DRG-System – Prozesoptimierung im Imaging Center
  Busch HP / Trier
- 16:45–17:15 Uhr
  Mehrwert durch Radiologische Netzwerke?
  Frank T / Erlangen
- 15:00–15:30 Uhr
  Diskussion

Radiologie in Klinik und Praxis IX

§ 116 SGB V und MVZ

1. Juni 2013
10:45 – 11:45 Uhr; Saal Curie

Vorsitz:
Wujciak D, Halle

- 10:45–11:30 Uhr
  Ambulante Spezialfachärztliche Versorgung: 4 Jahre Erfahrungen in Schleswig-Holstein
  Keßeböhmer J / Lübeck

Radiologie in Klinik und Praxis Management-Workshops

Management-Workshop

Abrechnung in der GOÄ

30. Mai 2013
09:00–14:30 Uhr; Saal Hellmann
▼

Vorsitz:
Bartz Daniela, Potsdam

Rechtsberatung

Als Sonderservice für DRG-Mitglieder bietet der Justiziar Dr. Peter Wigge im Rahmen des Kongresses eine Rechtsberatung an. Sprechstunden im Justiziarbüro. Bitte Hinweisschilder beachten.

Bitte beachten Sie, dass Sie sich für die Sprechzeiten des Justiziars anmelden müssen. Die Anmeldung ist möglich unter: office@drg.de oder vor Ort direkt am Counter der DRG im Südeingang.

Verantwortlich
▼
Dr. Peter Wigge, Rechtsanwalt
Rechtsanwälte Dr. Wigge
Scharnhorstr. 40
48151 Münster
Tel.: 0251 / 53595-0
Fax: 0251 / 53595-99
E-Mail: kanzlei@ra-wigge.de
Internet: www.ra-wigge.de

Beratungszeiten
▼
Donnerstag, den 30. Mai 2013
11:00–13:00 Uhr

Freitag, den 31. Mai 2013
10:00–12:00 Uhr

Management-Workshop

Selbstständig oder angestellt? Optionen neuer radiologischer Tätigkeiten in Praxis und Krankenhaus

31. Mai.2013
14:30–17:30 Uhr; Saal Friedrich
▼

Vorsitz:
Wigge P, Münster

- 14:30–15:15 Uhr
  Der Radiologe als Arbeitgeber – Vorgaben bei Arbeitsverhältnissen mit ärztlichen und nichtärztlichen Angestellten
  Remmert J / Münster
- 15:15–16:00 Uhr
  Der angestellte Arzt in der Arztpraxis und im MVZ – rechtliche Vorgaben und Gestaltungsmöglichkeiten
  Wigge P / Münster
- 16:00–16:45 Uhr
  Weiterbildung in der Radiologie – Was muss sich ändern?
  Laniado M / Dresden
- 16:45–17:30 Uhr
  Arbeitsrechtlich Fragen von Anstellungsverträgen im Krankenhaus – Aktuelle Entwicklungen in der Vertragsgestaltung
  Steinhäuser R / Hamburg

Managament-Workshop

Oberarzt-Seminar zur Vorbereitung auf eine Chefarzttätigkeit

1. Juni 2013
12:30 – 15:15 Uhr; Saal Curie
▼

Vorsitz:
Landwehr P, Hannover /
Freund M, Aschaffenburg

- 12:30–13:00 Uhr
  Endlich Chefarzt in der Radiologie! Und nun? – Erfahrungsbericht
  Landwehr P / Hannover
- 13:00–13:30 Uhr
  Vertragsverhandlungen – häufige Fragen, Missverständnisse und Konflikte
  Reimer P / Karlsruhe
- 13:30–13:50 Uhr
  Vergütung – Worauf ist zu achten!
  Layer G / Ludwigshafen
- 13:50–14:20 Uhr
  Diskussion
- 14:20–14:45 Uhr
  Chefarztverträge – die Realität. Ergebnisse einer Unfrage unter Radiologischen Chefärzten
  Vetter S / Waldshut
- 14:45–15:15 Uhr
  „Endlich Chefarzt in der Radiologie! Was man auf jeden Fall unterlassen sollte“
  Freund M / Aschaffenburg

1/1 Externer Satz oder Anzeige

Internationale Röntgen-Vorlesung

U. Joseph Schoepf, MD, Prof. (h.c.)

Professor of Radiology, Medicine, and Pediatrics
Director of Cardiovascular Imaging
Medical University of South Carolina, Charleston, SC, USA

U. Joseph Schoepf

Freitag, den 31. Mai 2013
11:00 – 12:30 Uhr
Saal Röntgen

▼

Joe Schoepf ist Professor der Radiologie, Inneren Medizin und Pädiatrie an der Medical University of South Carolina (MUSC). Prof. Schoepf, österreichischer Staatsbürger, schloss 1996 sein Medizinstudium an der Ludwig-Maximilians-Universität München, Deutschland, ab. Nach seiner Zeit in der Facharztausbildung am Institut für Klinische Radiologie am Klinikum Grosshadern in München, Deutschland, übernahm er 2001 eine Stelle am Brigham and Women's Hospital der Harvard Medical School in Boston. Seit 2004 ist Prof. Schoepf Direktor der kardiovaskulären Bildgebung sowie der CT-Forschung und Entwicklung an der MUSC. Sein wissenschaftliches Hauptinteresse gilt der kardiovaskulären Bildgebung mit dem Schwerpunkt des Einsatzes von fortschrittlichen CT- und MRT-Techniken zur Diagnostik von Herzkrankheiten.

Prof. Schoepf wurde bereits in 2 aufeinander folgenden Jahren vom Medical Imaging Magazine als einer der weltweit 10 besten Spezialisten für kardiovaskuläre Bildgebung genannt. Seit 2007 ist er auf der Liste der besten Ärzte in Amerika („Best Doctors in America®") zu finden. 2008 wurde er vom RT Image Magazine und 2010 von AuntMinnie.com als einer der einflussreichsten Radiologen („Most Influential in Radiology") bewertet.

Prof. Schoepf war und ist Mitglied der Herausgebergremien zahlreicher wissenschaftlicher Zeitschriften wie Radiology, Journal of the American Heart Association, American Journal of Roentgenology, Academic Radiology, und European Radiology und ist Mitherausgeber des Journal of Thoracic Imaging. Er hat über 300 eingeladene Vorträge im In- und Ausland gehalten, über 250 Artikel in wissenschaftlichen Fachzeitschriften publiziert, sowie 20 Buchbeiträge und drei Bücher verfasst.

Prof. Schoepf ist Mitglied zahlreicher wissenschaftlicher Gesellschaften und dient als Vorsitzender mehrerer Ausschüsse des American College of Radiology, der Radiological Society of North America, American Heart Association, North American Society of Cardiovascular Imaging, Society of Computed Body Tomography und MR, und der Society of Thoracic Radiology. Er ist Ehrenmitglied der Société Canadienne-Française de Radiologie sowie der Ungarischen Radiologischen Gesellschaft. Weiterhin wurde er zum Fellow der American Heart Association, der Society of Computed Body Tomography and MR, der North American Society of Cardiovascular Imaging und der Society for Cardiovascular CT gewählt.

Trends in der Bildgebung – Herz-CT als Beispielsfall

Professor of Radiology, Medicine, and Pediatrics
Director of Cardiovascular Imaging
Medical University of South Carolina, Charleston, SC, USA

Die Zukunft der medizinischen Bildgebung wird zunehmend durch Umstände beeinflußt und diktiert, die außerhalb unserer Disziplin zu finden sind und die Medizin in ihrer Gesamtheit betreffen. Aufgrund knapperer Ressourcen im Gesundheitswesen wird der Ruf nach „Evidenz-basierter" Medizin immer lauter. Unabhängig davon, ob dieses Bestreben in allen Fällen gerechtfertigt ist, werden unsere Leistungen in der Bildgebung zunehmend nach den Kriterien der Kosteneffektivität und des Patienten Outcomes bemessen werden. Diese Entwicklungen werden derzeit in den USA deutlich vehementer diskutiert, als in den meisten Europäischen Ländern. Es ist aber abzusehen, daß diese Trends in Kürze auch die Gesundheitsversorgung in den deutschsprachigen Gebieten sehr viel stärker betreffen werden.

Seit ihrer Einführung im größeren Stil in der Mitte des letzten Jahrzehnts ist die Herz CT zu einem öffentlichkeitswirksamen Spielball solcher allgemeinen Kontroversen in der Medizin geworden. Gründe hierfür sind wohl in der Attraktivität

International – KLR meets Asia

und dem großen öffentlichen Potential dieses Bildgebungsverfahrens zu suchen, sowie in seiner fächerübergreifenden Bedeutung. Proponenten der „Weniger-ist-Mehr“ Bewegung porträtieren diese Untersuchungsmethode gerne als Musterbeispiel für Fehlentwicklungen in der Medizin, insbesondere für die angebliche Kostensteigerung durch „unnötige“ Bildgebung. Die Strahlenexposition der Bevölkerung durch dieses und andere Untersuchungsverfahren wird ebenfalls gerne als Argument mißbraucht, um eine stärkere Beschneidung der bildgebenden Verfahren zu erwirken.

Aufgrund dieser Exponiertheit und des öffentlichen Drucks, der die Herz CT seit ihrer Einführung deutlich stärker betroffen hat als andere radiologische Verfahren, sind jedoch gerade auf diesem Gebiet deutlich stärkere Bestrebungen im Gange, die Kritiker zu widerlegen. Die dramatische Reduktion in der Strahlenexposition von diesem Test ist in diesem Zusammenhang zu sehen. Jedoch viel wichtiger ist die Vielfalt von teilweise groß angelegten Studien, die die Vorteile dieses Verfahrens belegen und deutlich besser den Anforderungen einer „Evidenz-basierten“ Medizin genügen, als die üblichen Forschungsprojekte in der Bildgebung. Die Herz CT kann daher als eines der ersten „Opfer“ der derzeitigen Trends in der Medizin gesehen werden, aber dient auch als Leitbild um den zunehmenden Bedrohungen für unsere Disziplin erfolgreich zu begegnen.

KLR meets Asia I

Onkologische Bildgebung

30. Mai 2013
11:00–12:30 Uhr; Saal Röntgen

▼

Vorsitz:
Langer M / Freiburg
Schönberg SO / Mannheim

- 11:00–11:20 Uhr
  Amide proton transfer imaging of brain tumors
  Yoshiura / Japan
- 11:20–11:50 Uhr
  The Application of New Biomarker of MRI in brain tumor
  Hong Y / China
- 11:50–12:10 Uhr
  The Role of Imaging in Treatment Strategy for Prostate Cancer: Current and Futur
  Oh Y T / Korea
- 12:10–12:30 Uhr
  Zufallsbefunde in der Skelettradiologie-was nun?
- Freyschmidt J / Deutschland

KLR meets Asia II

Onkologische Bildgebung

30. Mai 2013
08:00–09:30 Uhr; Saal Röntgen

▼

Vorsitz:
Forsting M / Essen
Reiser M / München

- 13:00–13:20 Uhr
  Vortrag I - Intervention/Onco
  Hiraki T / Japan
- 12:20–13:40 Uhr
  Breast Cancer Staging on MRI: What Radiologists Should Know
  Cho N / Korea
- 13:40–14:00 Uhr
  News aus der Diagnostik des Mammakarzinoms
  Schulz-Wendtland R / Deutschland
- 14:00–14:15 Uhr
  Imaging evaluation of the cochlear implantation
  Han P / China
- 14:15–14:30 Uhr
  Die intestinale Blutung-Diagnostik in der MDCT
  Hu D / China

International
DRG meets ESER

DRG meets ESER I

Radiologische Diagnostik bei akutem Abdomen – Notfalldiagnostik bei nichttraumatischen Notfällen (Emergency Radiology of the Acute Abdomen)

31. Mai 2013
08:00–09:30 Uhr; Saal Röntgen
▼

Vorsitz:
Schueller G, Bülach

- 08:00–08:10 Uhr
  Klinik, Management und interventionelle Therapie
  Wirth S / München
- 08:10–08:40 Uhr
  Leber, Milz und pankreatiko-biläre Notfälle
  Schueller G / Bülach
- 08:40–09:05 Uhr
  Intestinale Notfälle – vaskulär, mechanisch, entzündlich
  Juchems MS / Ulm
- 09:05–09:30 Uhr
  Akutes Abdomen – Notfälle an Nieren, ableitenden Harnwegen und männlichem Genitale
  Scherr M / München

DRG meets ESER II

Up-to-date: Radiologische Bildgebung beim Polytrauma (Imaging in Polytrauma)

31. Mai 2013
09:45–10:45 Uhr; Saal Röntgen
▼

Vorsitz:
Wirth S, München /
Linsenmaier U, München

- 09:45–10:00 Uhr
  Logistik und Patientenmanagement
  Linsenmaier U / München
- 10:00–10:15 Uhr
  Was muss und was kann erkannt werden?
  Wirth S / München
- 10:15–10:30 Uhr
  Interventionelle Radiologie bei Polytrauma
  Linsenmaier U / München
- 10:30–10:45 Uhr
  Radiologie im interdisziplinären Team, Handling großer Datensätze, Dosisreduktion
  Mück FG / München

Diverse Sonderveranstaltungen

Forum Röntgen-Verordnung

Viele Paragraphen, wenig Konsequenzen – ist unsere Strahlenschutzgesetzgebung noch bedarfsorientiert?

31. Mai 2013
09:45–12:00 Uhr; Saal Curie
▼
Vorsitz:
Lenzen H, Münster
Ewen K, Duisburg

Wer heute versucht, sich durch den rechtlichen Dschungel der deutschen Strahlenschutzgesetzgebung für die Röntgendiagnostik zu quälen, trifft neben der Röntgenverordnung auf eine Vielzahl von begleitenden Richtlinien und Normen. Man sollte meinen, dass damit für den Bürger und Anwender alles bestens und verständlich geregelt ist. Aber die Realität sieht häufig anders aus. Die vorhanden Gesetze und Regelungen gelten zwar bundesweit, helfen jedoch in vielen Fällen ohne zusätzliche rechtlich fundierte Erläuterungen und Anmerkungen wenig. Deswegen ist es mindestens genauso wichtig, dass über die Ländergrenzen hinweg gleichlautende Interpretationen der Regularien vorausgesetzt werden können, deren Einhaltung im Rahmen einer staatlichen Aufsicht, mit dem nötigen Augenmaß überwacht wird. Dieses eigentlich selbstverständlich erscheinende Prinzip scheint aber nicht immer und überall in der Bundesrepublik Geltung zu besitzen. Während viele Betreiber versuchen, punktgenau alle Vorschriften einzuhalten und dafür viel Mühen und Geld investieren, „mogeln“ sich andere mit Erfolg, sogar an grundlegenden Strahlenschutzregelungen vorbei. Hinzu kommt, dass die an sich beabsichtigte und sinnvoll erscheinende Wirkung einzelner Regularien nicht immer erreicht wird bzw. sogar oft ins Leere geht. Strahlenschutzbeauftragte ohne hinreichende Fachkenntnisse. Die rechtfertigenden Indikation als rein bürokratischer Akt ohne Konsequenz für die Strahlenexposition des Patienten und den Verlauf der Röntgenuntersuchung, und eine Vielzahl von nicht oder nicht mehr im Strahlenschutz fachkundigen „Teilradiologen“ sind hierfür nur einige Beispiele.

Der Diskussion zu diesem Thema stellen sich Experten aus Ministerien, Behörden und aus der Deutschen Röntgengesellschaft. Dabei sollen Fragen und Beiträge aus dem Auditorium im Mittelpunkt der Veranstaltung stehen. Zu wichtigen Einzelthemen visualisieren TED-Abfragen das jeweilige Meinungsbild im Saal. Abstimmungsgeräte stehen am Saaleingang zur Verfügung.

Podium:
▼
N.N., *Bundesministerium für Umwelt, Naturschutz und Reaktorsicherheit, Bonn*

OAR Walter Huhn, *Ministerium für Arbeit, Integration und Soziales des Landes NRW, Düsseldorf*

Dr. Jürgen Westhoff, *Vorsitzender des Arbeitskreis Röntgenverordnung, Kassel*

Prof. Jörg Michael Neuerburg, *Evangelisches Klinikum Niederrhein, Duisburg*

Dr. Hans Ulrich Heidrich, *Sächsisches Staatsministerium für Wirtschaft, Arbeit und Verkehr, Dresden*

Anzeige
1/3 quer

FFF – Fit für den Facharzt – Vorträge und

Fit für den Facharzt

Interventionelle Radiologie

Zertifizierung Basiskurs Module A – D

29. Mai 2013
13:30–15:00 Uhr;
Saal Albers-Schönberg
▼

Was man zur FA-Prüfung wissen muss
Bücker A / Homburg (Saar)

Fit für den Facharzt

Neuroradiologie

29. Mai 2013
15:15–16:15 Uhr;
Saal Albers-Schönberg
▼

Neuroradiologie – Untersuchungsstrategien
Forsting M / Essen

Fit für den Facharzt

Muskoskelettale Radiologie

29. Mai 2013
16:30–18:00 Uhr;
Saal Albers-Schönberg
▼

Gelenkdiagnostik
Heuck A / München, Schmitt R / Neustadt a.d. Saale, Glaser C / München

Fit für den Facharzt

Physik für den Facharzt

30. Mai 2013
10:45–12:15 Uhr; Saal Peters
▼

- 10:45–11:30 Uhr
  Bildentstehung und Bildqualität
  Meier N / Münster
- 11:30–12:15 Uhr
  Strahlenexposition und Strahlenschutz
  Fiebich M / Gießen

Fit für den Facharzt

Kardiale Bildgebung / CTA und MRA

30. Mai 2013
13:45–15:15 Uhr; Saal Peters
▼

- 13:45–14:30 Uhr
  Kardiale Bildgebung
  Miller S / Tübingen
  Heuschmid M / Ravensburg
- 14:30–15:15 Uhr
  CTA und MRA
  Bley TA / Hamburg
  Willinek W / Bonn

Fit für den Facharzt

Pädiatrische Radiologie

30. Mai 2013
15:30–16:30 Uhr; Saal Peters
▼

Thoraxradiologie:
Vom Fetus bis zum Jugendlichen
Stenzel M / Jena

Fit für den Facharzt

Kopf- / Halsdiagnostik

31. Mai 2013
09:45–10:45 Uhr; Saal Peters
▼

Kopf- / Halsdiagnostik
Lell M / Erlangen

Fit für den Facharzt

Uroradiologie

31. Mai 2013
11:00–12:00 Uhr; Saal Peters
▼

Uroradiologie
Uder M / Erlangen

Fit für den Facharzt

Strahlenschutzrecht für den Facharzt

31. Mai 2013
13:30–14:30 Uhr; Saal Peters
▼

- 13:30–14:00 Uhr
  Bedeutung von Leitlinien, Bußgeldern und SSK-Empfehlungen
  Lenzen H / Münster
- 14:00–14:30 Uhr
  Strahlenschutzrecht II für den Facharzt
  Westhof J / Kassel

interaktive Fallbesprechungen mit TED

Fit für den Facharzt

Mammografie-Screening – Eine Chance für den Nachwuchs (TED)

31. Mai 2013
14:45–16:15 Uhr; Saal Peters

- 14:45–15:15 Uhr
  Screening Starter-Kit
  Heindel W / Münster
- 15:15–15:45 Uhr
  Screening kann Spass machen
  Regitz-Jedermann L / Berlin ()
- 15:45–16:15 Uhr
  Screening – wonach wird gesucht?
  Fallsammlung mit TED
  Weigel S / Münster

Fit für den Facharzt

Gastro–Untersuchungs-strategien

31. Mai 2013
16:30–18:00 Uhr; Saal Peters

Leber, Galle, Pankreas
Differential-Diagnosen, bis der Arzt kommt?
Schreyer AG / Regensburg

Fit für den Facharzt

Thoraxradiologie

1. Juni 2013
10:45–12:15 Uhr; Saal Peters

Management pulmonaler Rundherde
Diederich S / Düsseldorf

Fit für den Facharzt

Röntgenquiz

1. Juni 2013
12:30–14:00 Uhr; Saal Peters

- 12:30–12:50 Uhr
  Röntgenquiz – Muskulo
  NN
- 12:50–13:10 Uhr
  Röntgenquiz Thorax
  Diederich S / Düsseldorf
- 13:10–13:30 Uhr
  Fit für den Facharzt: Röntgenquiz Herz
  Lotz J / Göttingen
- 13:30–13:50 Uhr
  Röntgenquiz – Uroradiologie
  Uder M / Erlangen

Die hellsten Köpfe für die Radiologie Programm für Studenten

Hellste Köpfe I

Studieren & Arbeiten im Ausland

30. Mai 2013
15:30–17:30 Uhr; Saal Donner
▼

Vorsitz:
Renz Diane, Berlin

- 15:30–15:45 Uhr
  Studieren im Ausland – aus der Sicht eines weitgereisten Klinikchefs
  Teichgräber U / Jena
- 15:45–16:15 Uhr
  Blick zurück nach vorn: Reminiszenzen an die Entwicklung der Neuroradiologie und Lehren aus einem unorthodoxen Werdegang
  Sartor K / Heppenheim
- 16:15–16:30 Uhr
  Famulaturbörse der BVMD (Bundesvertretung der Medizinstudierenden in Deutschland e.V.)
  Fischer Sille C / Berlin
- 16:30–16:45 Uhr
  Erlebnisbericht I – Studienaufenthalt in San Francisco
  Diederichs G / Berlin
- 16:45–17:00 Uhr
  Erlebnisbericht II – Praktisches Jahr in China
  Fröling V / Berlin
- 17:00–17:15 Uhr
  Erlebnisbericht III – Ein Römer als Assistenzarzt in Berlin
  Collettini F / Berlin
- 17:15–17:30 Uhr
  Preisverleihung: „Young Investigator Award“ und „Promotions-Preis“

Hellste Köpfe II

Röntgendiagnostik Live

1. Juni2013
09:00–10:30 Uhr; Saal Peters
▼

Vorsitz:
Janka Rolf, Erlangen; Mayer Florian, Hamm; Uder Michael, Erlangen /

Das Referenten-Team der Online-Kurse „Keine Angst vor Röntgenbildern im Hammerexamen“ präsentiert und diskutiert interessante Fälle und ihre Bilder – ein Kurs zum mitsehen, mitreden und mitlernen.

Hellste Köpfe III

Radiologie ist Zukunft

1. Juni2013
14:15–15:30 Uhr;
Saal Albers-Schönberg
▼

Vorsitz:
Gross-Fengels W / Hamburg

- 14:15–14:30 Uhr
  Radiologie ist Zukunft – Perspektiven des Fachs aus wissenschaftlicher und berufspolitischer Sicht
  Gross-Fengels W / Hamburg
- 14:30–14:45 Uhr
  Herausforderung Kinderradiologie
  Buchholz M / Lübeck
- 14:45–15:00 Uhr
  Schwerpunkt Neuroradiologie
  Eckert B / Hamburg
- 15:00–15:15 Uhr
  Herzdiagnostik – ein Fall für die Radiologie
  Gutberlet M / Leipzig
- 15:15–15:30 Uhr
  Diskussion und Fragerunde

1/1 Externer Satz oder Anzeige

1/1 Externer Satz oder Anzeige

Kurse zur Fachkunde auf dem Deutschen Röntgenkongress 2013

Aktualisierung der Fachkunde nach §18a RöV

Im Rahmen des Kongresses bieten wir Ihnen an, die Aktualisierung der Fachkunde nach RöV durchzuführen. Der Kurs ist von der Behörde für Soziales, Familie, Gesundheit und Verbraucherschutz, Amt für Arbeitsschutz Referat Strahlenschutz, Hamburg, anerkannt. Der Gesamtkurs wird von Prof. Dr. med. Dr. rer. nat. Reinhard Loose und Dr. rer. nat. Michael Wucherer aus Nürnberg organisiert.

Der gesamte Aktualisierungskurs ist modular aufgebaut.

Die Teilnahme beträgt für Teilnehmer des Röntgenkongresses 60,00 €.

Zwingend ist ein Besuch des Kurses „Strahlenschutzrecht" (Modul A) am Samstag, den 1. Juni 2013, von 12:30 – 16:00 Uhr.

Die **Kurse für den Anwendungsbereich „Röntgendiagnostik" (RöV)** (Modul C) finden am Samstag, den 1. Juni 2013, von 9:00–12:15 statt.Sie können ebenso das neue Angebot der DRG nutzen und vor dem Kongress an einem Online-Kursmodul „C" nach RöV zu teilnehmen. Ebenso wird ein Online-Kursmodul „B" für die StrlSchV angeboten werden.

Sie müssen hier mindestens **180 Minuten absolvieren**.

Es erfolgen Prüfungen in allen gewählten Kursen. Die abgegebenen Prüfungsbögen mit mindestens 66% richtiger Beantwortung sind die Nachweise für die Besuche der Kursteile.

Teilnehmer, die den Kurs bestanden haben, erhalten die Bescheinigungen ca. 4 Wochen nach Abschluss des Kongresses zugesandt.

Aktualisierungskurs-Modul A „Strahlenschutzrecht – RöV und StrlSchV" Am Samstag, den 1. Juni 2013, 12:30–16:00 Uhr		
12:30	Begrüßung und Einführung ins Thema	Wucherer
12:35	Die neue RöV und StrlSchV von 2011	Ewen
13:05	Rechtfertigende Indikation / Fachkunde, Kenntnisse	Loose
13:35	Aufzeichnungen, Ärztliche Stellen (RöV / StrlSchV)	Lenzen
14:00	Pause	
14:15	Aufgaben und Pflichten des Strahlenschutzverantwortlichen und des Strahlenschutzbeauftragten	Westhof
14:50	Neues aus der Strahlenbiologie	Wucherer
15:25	Diskussion mit den Referenten	
15:35	schriftliche Prüfung	Wucherer
16:00	Ende	

Beachten Sie:

- Innerhalb eines jeden Kurses ist von den Teilnehmern ein Multiple-Choice-Fragebogen zum Inhalt des belegten Kurses auszufüllen.
- Die Formulare werden durch die Saalhostessen verteilt.
- Die ausgefüllten Fragebögen müssen den Saalhostessen am Ende eines jeden Kurses (!) am Saalausgang übergeben werden.
- Verspätet nachgereichte Prüfungsbögen müssen – aus nachvollziehbaren Gründen – als ungültig bewertet werden!
- Das Modul Strahlenschutzrecht muss ebenfalls mit einer Multiple-Choice-Prüfung abgeschlossenen werden.

Zertifizierte Kurse für den Kurs zur Aktualisierung der Fachkunde nach § 18a RöV					anerkannte Zeit / min
01.06.2013 Refresherkurs (RK 405) APT II – Organdosis leicht bestimmt 09:00–10:30 Saal Hounsfield	RK 405.1	09:00–10:30	Organdosis leicht bestimmt	Stamm, G. Hannover	90
01.06.2013 Refresherkurs (RK 408) APT III – Bildqualität und Bildverarbeitung in der Digitalen Radiografie 10:45–12:15 Saal Hounsfield	RK 408.1	10:45–11:15	Anforderungen an die Bildqualität aus medizinischer Sicht	Bick, U. Berlin	30
	RK 408.2	11:15–11:45	Spezielle Verfahren der Bildverarbeitung	Eßeling, R. Münster	30
	RK 408.3	11:45–12:15	Einfluss der Bildverarbeitung, Artefakte und Korrekturverfahren	Kamm, KF. Norderstedt	30

Kurs zum Erwerb der Fachkunde Computertomografie nach § 18a RöV

Im Rahmen des Kongresses bieten wir Ihnen den „Spezialkurs CT“ an. Der Gesamtkurs wird von Prof. Dr. med. Dr. rer. nat. Reinhard Loose und Dr. rer. nat. Michael Wucherer aus Nürnberg organisiert.

Für den Erwerb der Zusatzfachkunde CT benötigen Sie die Bescheinigung des erfolgreichen Besuches dieses 8-stündigen Kurses sowie einen Sachkundenachweis über Zeiten (i. d. R. 12 Monate) und Anzahl (1000) von CT-Untersuchungen.

Grundlage für die CT-Fachkunde ist der Erwerb von Organ-Fachkunden.

Voraussetzung für die Teilnahme am Spezialkurs CT ist die erfolgreiche Teilnahme am Spezialkurs Röntgendiagnostik.

Wer den Fachkundeerwerb nach 2005 begonnen hat, muss diesen CT-Spezialkurs absolviert haben.

(Regelung nach Richtlinie Fachkunde und Kenntnisse im Strahlenschutz bei dem Betrieb von Röntgeneinrichtungen in der Heilkunde oder Zahnheilkunde vom 22. Dezember 2005)

Der Kurs ist von der Behörde für Soziales, Familie, Gesundheit und Verbraucherschutz, Amt für Arbeitsschutz Referat Strahlenschutz, Hamburg anerkannt.

Mittwoch, den 29. Mai 2013, 10.30–18.00 Uhr IN-WS 103		
10.30	Einführung	Wucherer M (Nürnberg)
10.35	CT-Technik	Kachelriess M (Heidelberg)
11.30	Dosismessgrößen und Strahlenexposition	Wucherer M (Nürnberg)
11.50	Pause	
12.05	Apparative Einflussfaktoren auf die Dosis	Stamm G (Hannover)
12.35	Scanparameter: Bedeutung für Bildqualität und Dosis / Anwenderbedingte Einflussfaktoren auf die Dosis	Stamm G (Hannover)
13.35	Pause	
14.05	Methoden zur Abschätzung der Patientenexposition	Nagel HD (Buchholz)
14.25	Indikationen für CT-Untersuchungen	Loose R (Nürnberg)
14.55	Strahlenexposition des Patienten	Loose R (Nürnberg)
15.15	Spezielle Techniken (z. B. Kardio-CT, CT-Fluoroskopie u.a.)	Nagel HD (Buchholz)
15.35	Pause	
15.50	Maßnahmen zur Dosisreduktion beim Patienten – Dosisautomatik und Pitfalls	Nagel HD (Buchholz)
16.20	Praxisbezogene Übungen und Fallbeispiele zu dosisreduzierenden Maßnahmen und Auswahl der Untersuchungstechnik	Nagel HD (Buchholz) & Loose R (Nürnberg)
17.20	Qualitätssicherung	Wucherer M (Nürnberg)
17.35	Abschlussdiskussion	
17.40	Schriftliche Prüfung	
18:00	Ende	

Anzeige 1/3 quer

Gesetzliche Regelungen aus RöV

Gesetzliche Regelung in § 18a (2) Röntgenverordnung § 18a Erforderliche Fachkunde und Kenntnisse im Strahlenschutz

▼

(1) Die erforderliche Fachkunde im Strahlenschutz wird in der Regel durch eine für den jeweiligen Anwendungsbereich geeignete Ausbildung, praktische Erfahrung und die erfolgreiche Teilnahme an von der zuständigen Stelle anerkannten Kursen erworben. Die Ausbildung ist durch Zeugnisse, die praktische Erfahrung durch Nachweise und die erfolgreiche Kursteilnahme durch eine Bescheinigung zu belegen. Der Erwerb der Fachkunde im Strahlenschutz wird von der zuständigen Stelle geprüft und bescheinigt. Die Kursteilnahme darf nicht länger als 5 Jahre zurückliegen. Die erforderliche Fachkunde im Strahlenschutz wird mit Bestehen der Abschlussprüfung einer staatlichen oder staatlich anerkannten Berufsausbildung erworben, wenn die zuständige Behörde zuvor festgestellt hat, dass in dieser Ausbildung die für den jeweiligen Anwendungsbereich geeignete Ausbildung und praktische Erfahrung im Strahlenschutz sowie den nach Satz 1 in Verbindung mit Absatz 4 anerkannten Kursen entsprechendes theoretisches Wissen vermittelt wird. Für „Medizinisch-technische Radiologieassistentinnen“ und „Medizinisch-technische Radiologieassistenten“ gilt der Nachweis nach Satz 1 mit der Erlaubnis nach § 1 Nr. 2 des MTA-Gesetzes vom 2. August 1993 (BGBl. I S. 1402), das zuletzt durch Artikel 23 des Gesetzes vom 27. April 2002 (BGBl. I S. 1467) geändert worden ist, für die nach § 9 Abs. 1 Nr. 2 dieses Gesetzes vorbehaltenen Tätigkeiten als erbracht.

(2) Die Fachkunde im Strahlenschutz muss mindestens alle 5 Jahre durch eine erfolgreiche Teilnahme an einem von der zuständigen Stelle anerkannten Kurs oder anderen von der zuständigen Stelle als geeignet anerkannten Fortbildungsmaßnahmen aktualisiert werden. Abweichend hiervon kann die Fachkunde im Strahlenschutz im Einzelfall auf andere geeignete Weise aktualisiert und die Aktualisierung der zuständigen Behörde nachgewiesen werden. Der Nachweis über die Aktualisierung der Fachkunde nach Satz 1 ist der zuständigen Stelle auf Anforderung vorzulegen. Die zuständige Stelle kann, wenn der Nachweis über Fortbildungsmaßnahmen nicht oder nicht vollständig vorgelegt wird, die Fachkunde entziehen oder die Fortgeltung mit Auflagen versehen. Bestehen begründete Zweifel an der erforderlichen Fachkunde, kann die zuständige Behörde eine Überprüfung der Fachkunde veranlassen.

(3) Die erforderlichen Kenntnisse im Strahlenschutz werden in der Regel durch eine für das jeweilige Anwendungsgebiet geeignete Einweisung und praktische Erfahrung erworben. Für Personen nach § 3 Abs. 4 Satz 2 Nr. 3, § 24 Abs. 1 Nr. 3 und Abs. 2 Nr. 4 und § 29 Abs. 2 Nr. 3 gilt Absatz 1 Satz 2 bis 5 und Absatz 2 entsprechend.

(4) Kurse nach Absatz 1 Satz 1, Absatz 2 und 3 Satz 2 können von der für die Kursstätte zuständigen Stelle nur anerkannt werden, wenn die Kursinhalte geeignet sind, das für den jeweiligen Anwendungsbereich erforderliche Wissen im Strahlenschutz zu vermitteln und die Qualifikation des Lehrpersonals und die Ausstattung der Kursstätte eine ordnungsgemäße Wissensvermittlung gewährleisten.

Anzeige
1/3 hoch

Anzeige 1/1

Firmensymposien

MTRA-Symposium	Donnerstag, 30. Mai 2013
Bayer Healthcare Deutschland 11:45–12:45 Bucky	**Untersuchung Abdomen höflichst erbeten – wer, wie, was, wieso, weshalb, warum** Wallenhorst, Tim / Leverkusen Theessen, Petra / Leverkusen

Lunchsymposien	Donnerstag, 30. Mai 2013
Bracco Imaging Deutschland 12:30–13:30 Albers-Schönberg	**Relaxivity of MR contrast agents and clinical patient care** Vorsitz: Kanal, Emanuel / Pittsburgh (USA)
Covidien 12:30–13:30 Porstmann	**Interventionelle Schlaganfallbehandlung – wo stehen wir?** Vorsitz: Fiehler, Jens / Hamburg ▶ Optimales Management einer modernen Stroke Unit bei der interventionellen Schlaganfallbehandlung Weber, Ralph / Rüttenscheid ▶ Diagnostik beim akuten ischämischen Schlaganfall Jansen, Olav / Kiel ▶ Überblick des Literaturstandes der mechanischen Thrombektomie beim akuten ischämischen Schlaganfall Eckert, Bernd / Hamburg
GE Healthcare GmbH 12:30–13:30 Hounsfield	**Fokus Patient – leise Diagnostik, niedrige Dosis, schonende Therapie** Vorsitz: Müller-Hülsbeck, Stefan / Flensburg Goyen, Mathias / München ▶ Silent Scan – erste Erfahrungen mit der geräuscharmen MR-Technologie Alibek, Sedat / Fürth ▶ MBIR (model-based iterative reconstruction): Chancen & Grenzen Müller-Hülsbeck, Stefan / Flensburg ▶ GSI (Gemstone spectral imaging) in der klinischen Routine Lehrke, Stephanie / Flensburg ▶ Senobright-Kontrastmittelmammografie im Vergleich zum MRT Fallenberg, Eva-Maria / Berlin
Philips Healthcare 12:30–13:30 Rieder	**Imaging 2.0 – Transforming care, together** Vorsitz: Dahnke, Hannes / Hamburg ▶ Erste klinische Bildeindrücke mit IMR Bildrekonstruktion. Dobritz, Martin / München ▶ Imaging 2.0: der neurointerventionelle Arbeitsplatz. Buhk, Jan-Henrik / Hamburg ▶ Ingenia: Effizienzgewinn mit digitaler MR-Technologie. Gühmann, Monika / Regensburg
Radio-Pharm GmbH & Co. KG 12:30–13:30 Donner	**Kindesmisshandlung** Vorsitz: Schröder, Cornelia / Kiel Schumacher, Reinhard / Mainz ▶ Tipps und Tricks zur konventionellen Radiografie bei Kindesmisshandlung Stöver, Brigitte / Berlin ▶ Rolle der Sonografie bei der Frage nach Kindesmisshandlung Wunsch, Rainer / Datteln ▶ Bundesdeutsche Studie zur Untersuchungsqualität bei Kindesmisshandlung – neue Ergebnisse Stenzel, Martin / Jena
TOSHIBA Medical Systems GmbH 12:30–13:30 Werner	**Dynamic Volume CT** **Aquilion ONE next generation** Vorsitz: Hamm, Bernd / Berlin Kotter, Elmar / Freiburg ▶ Body-CT-Perfusion bei onkologischen Fragestellungen Schöllnast, Helmut / Graz (A) ▶ Ultra fast and low-dose CT imaging in traumatology Smit, Ewoud / Nijmegen (NL) ▶ State of the art of Myocardial Perfusion with 320-row CT Kofoed, Klaus / Kopenhagen (DK) ▶ Integration von Koronarmorphologie und Myokardperfusion: Aktuelles aus der CORE320 Studie Dewey, Marc / Berlin

Nachmittagssymposium	Donnerstag, 30. Mai 2013
CeloNova BioSciences Inc 17:00–18:00 Curie	**1 Jahr Erfahrung mit Embozene TANDEM™ – Drug-Elutable Microspheres** Vorsitz: Huppert, Peter / Darmstadt Engelke, Christoph / Göttingen ▶ Embozene® Microspheres 40µm bei der TACE von primären Lebertumoren und Lebermetastasen Huppert, Peter / Darmstadt ▶ Erste Erfahrungen mit Irinotecan beladenen Embozene TANDEM™ Mikrosphären Saleh, Andreas / München ▶ Sicherheit und Effektivität von Embozene TANDEM™ Mikrosphären beim HCC; erste Ergebnisse der MIRACLE 1 Studie Richter, Götz M. / Stuttgart ▶ Ergebnisse der Drug-Eluting-TACE mit Embozene TANDEM™ / 100 µm beim HCC Radeleff, Boris / Heidelberg
InterMune Deutschland GmbH 17:00–18:00 Hounsfield	**Orphan Diseases: Die Diagnostik der interstitiellen Lungenerkrankungen** Vorsitz: Heußel, Claus Peter / Heidelberg ▶ Einführung in die interstitiellen Lungenerkrankungen Kreuter, Michael / Heidelberg ▶ Aktuelle Diagnostik der interstitellen Lungenerkrankungen Heußel, Claus Peter / Heidelberg

Lunchsymposien	Freitag, 31. Mai 2013
Bayer Healthcare Deutschland 12:30–13:30 Albers-Schönberg	**Highlights der MRT** Vorsitz: Schlemmer, Heinz-Peter / Heidelberg ▶ Die multiparametrische MRT im komplexen Kontext der Prostatadiganostik Schlemmer, Heinz-Peter / Heidelberg ▶ MRT des Abdomen – warum hoher Kontrast so wichtig ist Lauenstein Thomas / Essen ▶ Den Kindern die Zukunft – Größte Datensammlung in der pädiatrischen MRT mit Gadovist in Deutschland Hahn, Gabriele / Dresden
GE Healthcare GmbH 12:30–13:30 Hounsfield	**Patient Care – Weniger Strahlung, weniger Kontrastmittel, mehr Patientenkomfort** Vorsitz: Vogl, Thomas J. / Frankfurt ▶ Reduktion von Dosis-, kV- und KM: Ein Weg zur „sanften CT"? Wirth, Stefan / München ▶ Vorteile isoosmolarer Röntgenkontrastmittel in der Koronarangiografie Franke, Ralf-Peter / Ulm ▶ Dosisreporting: ein kontinuierlicher Verbessserungsprozess ▶ Stamm, Georg / Hannover
Guerbet GmbH 12:30–13:30 Donner	**Trends in der MRT** Vorsitz: Schönberg, Stefan / Mannheim ▶ State-of-the-Art MR-Angiografie bei 3T Loewe, Christian / Wien (A) ▶ Moderne MRT-Diagnostik des Abdomens Michaely, Henrik J. / Mannheim ▶ Neues zur MR-Arthrografie: 3D und 3T Andreisek, Gustav / Zürich (CH)
Siemens 12:30–13:30 Rieder	**Answers, visualized** Vorsitz: Sandstede, Jörn / Hamburg ▶ Mehr Details sehen. Akquiriert mit Stellar CT Technologie – Visualisiert mit syngo.via Thomas, Christoph / Tübingen ▶ Parallele Sendetechniken und gezoomte Bildgebung mit TimTX True Shape: Erste klinische Erfahrungen Nikolaou, Konstantin / München ▶ Niedrigdosis-Mammografie mit dem MAMMOMAT Inspiration Prime Uhlenbrock, Detlev / Dortmund

Frühstückssymposium	Samstag, 01. Juni 2013
Samsung 07:45–08:45 Porstmann	**A new tool for detecting and diagnosing breast cancer: ultrasound ElastoScan™** Vorsitz: van de Vooren, W. / Delft (NL) ► Introduction to ElastoScan™ van de Vooren, W. / Delft (NL) ► The positive influence of ElastoScan™ on early breast cancer detection ► Has ElastoScan™ positively influenced the way of breast surgery? Duda, V.F. / Marburg

Lunchsymposien	Samstag, 01. Juni 2013
Nordion (Canada) Inc 12:30–13:30 Donner	**TheraSphere – Reloaded** ► Therasphere – Jenseits des HCC Mahnken, Andreas / Marburg ► Coilen oder nicht coilen, das ist die Frage Lauenstein, Thomas / Essen ► C-arm-CT: must-have, nice-to-have, überflüssig? Heusner, Till-Alexander / Düsseldorf

Anzeige
1/2 quer

Informationen für Referenten und Vorsitzende

Informationen für Referenten

Vor dem Kongress

- Falls Sie Ihren Vortrag aus unvorhersehbaren Gründen nicht halten können, geben Sie dies bitte dem Kongressbüro rechtzeitig bekannt.
- Teilen Sie dem Kongressbüro (Frau Schiedt, Tel.: 030/916070-14, Frau Minkova, Tel.: 030/916070-18 oder am Stand der DRG, Tel.: 040/3569-5300/5301) rechtzeitig mit, falls eine Änderung des Vortragenden vorgenommen wird.
- Stellen Sie von Ihrem Vortrag eine Datei her und bringen Sie diese zum Kongress mit. Sie können den Vortrag bereits vor dem Kongress per Internet übertragen. Informationen erhalten Sie im Vorfeld per E-Mail.

Vor Ihrem Vortrag

- Sie sollten den Vortragsraum wenigstens 10 min vor Beginn der Sitzung betreten.
- Machen Sie sich mit den technischen Gegebenheiten vertraut (Mikrofon, Laserpointer) und kontaktieren Sie das technische Personal vor Ort.
- Stellen Sie sich bei den Vorsitzenden persönlich vor und teilen Sie ihnen die für sie wichtigen Informationen mit.
- Machen Sie sich mit dem vor Ort befindlichen PC vertraut, um eine lückenlose Vortragsfolge zu gewährleisten.

Während der wissenschaftlichen Sitzung

- In Ihrer vorgegebenen Vortragszeit sind 2 min für die Diskussion enthalten. Halten Sie unter allen Umständen die zugestandene Vortragszeit ein, um eine Diskussion zu gewährleisten, auch aus Rücksichtnahme gegenüber den anderen Vortragenden Ihrer Sitzung.
- Sprechen Sie deutlich und präsentieren Sie nur Abbildungen, die auch vollständig besprochen oder erklärt werden können.
- Machen Sie das Rednerpult erst nach abgeschlossener Diskussion, dann aber umgehend für den nächsten Vortragenden frei.
- Bleiben Sie bis zum Schluss der Sitzung im Raum.

Informationen für Referenten und Vorsitzende

Informationen für Vorsitzende

Vor dem Kongress

- Machen Sie sich mit den einzelnen Vorträgen Ihrer Sitzung vertraut.
- Bereiten Sie wenigstens eine eigene Frage für die Diskussion vor, falls aus dem Auditorium keine Fragen gestellt werden.
- Falls Sie den Vorsitz aus unvorhergesehenen Gründen nicht wahrnehmen können, informieren Sie sobald wie möglich das Kongressbüro (Frau Schiedt, Tel.: 030/916 070-14, E-Mail: schiedt@drg.de, Frau Minkova, Tel.: 030/916070-18, minkova@drg.de).

Am Kongresstag

- Das Kongressbüro ist für die Organisation des wissenschaftlichen Programms verantwortlich und ist Ihnen, falls erforderlich, bei Unklarheiten behilflich.
- Falls Sie den Vorsitz aus unvorhergesehenen Gründen nicht wahrnehmen können, informieren Sie sobald wie möglich das Kongressbüro (Stand der DRG, Tel.: 040/3569-5300/-5301).

Vor Ihrer Sitzung

- Betreten Sie den Raum Ihrer Sitzung sobald wie möglich, wenigstens aber 10 min vor Beginn der Sitzung.
- Machen Sie sich mit den technischen Gegebenheiten vertraut (Mikrofon, Laserpointer) und kontaktieren Sie die Saalhostess vor Ort.
- Stehen Sie den sich vorstellenden Referenten für Fragen zur Verfügung

Während der Sitzung

- Stellen Sie sich dem Auditorium kurz vor.
- Ermahnen Sie die Referenten eindringlich, die Sprechzeit einzuhalten und Zeit für die Diskussion einzuplanen.
- Geben Sie wichtige Ankündigungen hinsichtlich anderer bedeutender Tagesveranstaltungen bekannt (Informationsblatt liegt dann vor).
- Kündigen Sie den jeweiligen Vortrag an mit Nummer, Titel, Autoren, Sprecher und Klinik/Institution.
- Führen Sie eine Diskussion nur bei dafür vorhandener Zeit, um die Sitzung nicht zu überziehen.
- Berücksichtigen Sie bei der Diskussion zunächst immer Fragen aus dem Auditorium, bevor Sie eine eigene Frage stellen.
- Wiederholen Sie eine aus dem Auditorium gestellte Frage, falls diese akustisch nicht verstanden wurde.
- Beachten Sie, dass Video- oder Audiorecording oder Blitzlichtfotos nur mit Einverständnis des Referenten gestattet sind.
- Schließen Sie die Sitzung mit einem kurzen zusammenfassenden Schlusswort ab. Bitte halten Sie strikt den Zeitrahmen ein.

Refresherkurs Schwerpunkt

RK-SP

S63	RK SP 315	AGIT II – Mobile Computing
S63	RK 314	AGIT III – MPG und MPBetreibV – Spagat zwischen Risikomanagement und Budgetbelastung
S61	RK SP 316	DRG trifft DGMP – Innovationen aus der Physik für die Radiologie
S61	RK SP 209	DRG trifft DGN – Image Fusion
S59	RK SP 201	DRG trifft DGS – Mammakarzinom – Versorgungsstrukturen und Bildgebung
S60	RK SP 204	DRG trifft DeGRO – Neues aus der Radioonkologie
S56	RK SP 202	DeGIR III – Interventionelle Onkologie I
S56	RK SP 213	DeGIR IV – Interventionelle Onkologie II
S62	RK SP 312	Gefäße I – Kardiovaskuläre Notfälle – ein Update
S57	RK SP 215	Onkologie – Bildgebung im Screening
S64	RK SP 203	Radiologie in Klinik und Praxis I – Aufklärung und Haftung
S64	RK SP 211	Radiologie in Klinik und Praxis II – Controlling im Griff? – Benchmarking in der Radiologie
S65	RK SP 214	Radiologie in Klinik und Praxis III – Work-Life-Balance
S65	RK SP 302	Radiologie in Klinik und Praxis IV – Kosten und Leistungsstrukturen von Vertragsarztpraxen
S68	RK SP 402	Radiologie in Klinik und Praxis IX – § 116 und MVZ
S66	RK SP 304	Radiologie in Klinik und Praxis V – Forschung: Innovation oder Selbstzweck
S66	RK SP 307	Radiologie in Klinik und Praxis VI – Quo vadis Kostenerstattung PET/CT und MRT PET
S67	RK SP 311	Radiologie in Klinik und Praxis VII – Ökonomische Strategien im Gesundheitswesen
S67	RK SP 314	Radiologie in Klinik und Praxis VIII – Kann Radiologie in Klinik und Praxis auskömmlich sein?
S58	RK SP 208	Regionale Therapie von Lungenmalignomen

RK SP 202
DeGIR III – Interventionelle Onkologie I (Zertifizierung Spezialkurs Modul D)

Vorsitz: Helmberger T / München
Saal Werner
Donnerstag, 30.05.2013, 08:00 bis 09:30

RK SP 202.1 – 08:00
„S3-Leitlinie HCC – was gibt es Neues?"

Pereira PL
SLK-Kliniken Heilbronn, Radiologie, Minimal-Invaisve Therapien und Nuklearmedizin, Heilbronn

Nach Angaben des Bundesamts zeigt sich seit 1990 eine Zunahme der Sterbefälle für das hepatozelluläre Karzinom (HCC) in Deutschland. Eine wichtige Rolle spielt in Deutschland die chronische Virushepatitis und die Zunahme der nicht-alkoholischen Fettleberhepatitis. Die Therapie des HCC erfordert ein interdisziplinäres Vorgehen: Das HCC unterscheidet sich von anderen Tumorerkrankungen, da die Diagnose allein durch bildgebende Verfahren möglich ist. Neben der Therapie der Tumorerkrankung spielt auch die Leberfunktion eine wichtige Rolle. In den letzten Jahren konnte gezeigt werden, dass die Thermoablation wie die chirurgische Resektion –neben der Leber-Transplantation- kurative Einsätze bei selektierten Patienten haben. Neue Therapiekonzepte, wie die medikament-beladene Partikelembolisation, die systemische Therapie mit dem Multikinase-Inhibitor, oder die selektive interne Radiotherapie, zeigen eine bessere Ansprechrate bzw. eine Verlängerung des mittleren Überlebens. Allerdings verursachen diese Therapien enorme Kosten, und/oder beeinträchtige Nebenwirkungen, so dass es zwingend notwendig ist, Patienten, die von solchen Therapien profitieren können, genau interdisziplinär zu spezifizieren. Somit soll das Ziel einer Leitlinie auch sein, diejenigen Patientengruppen für den behandelnden Arzt eindeutig zu identifizieren, die von solch kostenintensiven bzw. komplexen Therapien profitieren. Die deutsche S3-Leitlinie für das HCC wurde nach dem aktuellen Stand der wissenschaftlichen Literatur und Ergebnissen internationaler Studien erarbeitet. Neben der systematischen Recherche und Bewertung von Primärstudien wurden auch Quellen aggregierter Evidenz verwendet: nach systemischer Recherche und methodischer Bewertung mittels DELBI konnten 4 aktuelle, evidenzbasierte Quellleitlinien identifiziert und deren Empfehlungen eingearbeitet werden (Text z.T. aus den LL-Templates).

Lernziele:
- Therapie-Optionen des HCC
- Evidenz-basierte Ergebnisse
- Entscheidungs-Algorithmen

RK SP 202.2 – 08:30
Lokoregionäre Therapie des CC – was geht, was nicht?

Helmberger T, Schneider P, Olbrich D
Klinikum Bogenhausen, Institut für Diagnostische und Interventionelle Radiologie, Neuroradiologie und Nuklearmedizin, München

Cholangiocarcinome (CC) machen 10 – 20% der primären, malignen Lebertumoren aus. Die Therapie der Wahl ist die Resektion, die mögliche Resektionsrate ist jedoch gering und die Prognose schlecht mit einer Rezidivrate von ca. 60% nach OP. Die meisten CC entwickeln Fernmetastasen erst in fortgeschrittenen Erkrankungsstadien, so dass es aufgrund der wenig effektiven systemischen Chemotherapien für das CC sinnvoll erscheint, lokoregionäre Therapien in Betracht zu ziehen. Deshalb kommen insbesondere bei den peripheren und periductalen, raumfordernden CC lokal-ablative Therapien zum Einsatz. In den meisten Fällen, läßt die Tumorgröße und –vaskularisation transarterielle Verfahren wie Chemo- (TACE) und Radioembolisation (RE) eher angezeigt erscheinen, weshalb für die thermoablativen Verfahren von CC nur sehr wenig Daten vorliegen. Insgesamt ist jedoch auch die Studien- und Datenlage zu TACE und RE von CC sehr überschaubar. Unter Berücksichtigung unterschiedlicher Einschlußkriterien, Patientengruppen, technischer Durchführung und verwendeter Chemotherapeutica in den vorhandenen Studien konnten mediane Überlebensraten zwischen 10 und 20 Monaten erzielt werden, in Einzelfällen sogar bis zu 30 Monaten. Als das lokale Ablationsergebnis beeinflussende prognostische Faktoren konnten bisher Tumorlast, Tumorlokalisation und Performenzstatus (ECOG) identifiziert werden. Auch wenn die derzeit verfügbaren Daten für lokal-ablative Verfahren beim CC durchaus ermutigend sind, so fehlen dennoch ausreichende Studienergebnisse, die die Bedeutung dieser Verfahren im generellen Behandlungskonzept des CC beurteilen lassen.

Lernziele:
1. Identifizierung des für eine loko-regionäre Therapie geeigneten CCC
2. Beurteilung der Effizienz der verschiedenen lokal-ablativen Verfahren beim CC
3. Beurteilung der derzeit verfügbaren klinischen Ergebnisse von lokal-ablativen Verfahren beim CC

RK SP 202.3 – 09:00
Medikamentöse Begleittherapie bei TACE – Analgesie, Antiemese, Supportivtherapie

Wilhelm K
Radiologische Universitätsklinik Bonn, Bonn

Transarterielle Embolisationsverfahren werden zunehmend bei Patienten mit primären malignen Lebertumoren oder im Verlauf einer hepatisch metastasierten Grunderkrankung als lokoregionäre Therapieform eingesetzt. In Abhängigkeit vom verwendeten Therapeutikum, Embolisationsmaterial, -Volumen und Applikationsort treten unter der Therapie spezifische und unspezifische Nebenwirkungen auf. Dabei wird ein Postembolisations-Syndrom (PES) mit Übelkeit, Erbrechen, Bauchschmerzen und Fieber in bis zu 90% der TACE-Zyklen beobachtet. Eine der wichtigsten Maßnahmen ist in diesem Falle die wirksame Schmerzbekämpfung und antiemetische Therapie. Mit den heute verfügbaren Medikamenten und Methoden lassen sich sowohl therapiebedingte Schmerzen als auch Erbrechen und Übelkeit meist gut lindern. Die Schmerztherapie wird möglichst individuell auf die Schmerzsituation des Patienten und das eingesetzte TACE–Protokoll abgestimmt. Darüber hinaus ist insbesondere bei großen Tumoren sowie zentraler Tumorlokalisation und Gallengangsprozessen eine Infektionsprophylaxe erforderlich. Die Auswahl der Verfahren soll Sicherheit, Ergebnisqualität, Patientenkomfort und Wirtschaftlichkeit berücksichtigen.

Lernziele:
- Schmerz- und Postembolisationssyndrom-Management sind für die Akzeptanz einer TACE entscheidend und tragen zum Behandlungserfolg bei
- Die prophylaktische Behandlung gegen Übelkeit, Erberechen und Schmerzen sowie mögliche Infektionen ist essentieller Bestandteil eines TACE-Protokolls
- Supportive Therapiemaßnahmen müssen dem jeweils eingesetzten Verfahren und Patienten adaptiert eingesetzt werden

RK SP 213
DeGIR IV – Interventionelle Onkologie II (Zertifizierung Spezialkurs Module C und D)

Vorsitz: Stroszczynski C / Regensburg
Saal Porstmann
Donnerstag, 30.05.2013, 15:35 bis 17:05

RK SP 213.1 – 15:35
Lebermetastasen kolorektaler Karzinome – transarteriell oder perkutan?

Clasen S
Universitätsklinikum Tübingen – Radiologische Klinik, Diagnostische und Interventionelle Radiologie, Tübingen

Interventionell-radiologische Verfahren sind ein Bestandteil der Therapieoptionen in der Behandlung kolorektaler Lebermetastasen. In Abhängigkeit des Erkrankungsausmaßes kommen neben den Therapieeckpfeilern der chirurgischen Resektion und systemischen Chemotherapie transarterielle oder perkutane Tumortherapien in Betracht. Die transarteriellen Verfahren beinhalten die transarterielle Chemoembolisation (TACE), die einmalige oder wiederholte hepatische arterielle Infusion (HAI) und selektive interne Radiotherapie (SIRT). Unter den perkutanen Verfahren sind insbesondere die thermoablativen Therapien mittels Radiofrequenzablation (RFA), Mikrowellen-Ablation (MWA) und laserinduzierter Tumortherapie (LITT) verbreitet und bieten eine effektive lokale Therapieoption.

Lernziele:
- Technik der verschiedenen transarteriellen Tumortherapien
- Technik der verschiedenen perkutanen Tumortherapien
- Therapieauswahl in Abhängigkeit des Erkrankungsausmaßes

RK SP 213.2
15:53

Lokale und locoregionäre Therapiestrategien beim Mammakarzinom – Integration in leitliniengerechte systematische Chemotherapie

Seidensticker M
Universitätsklinik Magdeburg, Klinik für Radiologie und Nuklearmedizin, Magdeburg

Trotz erheblicher Fortschritte im Bereich der syst. CTX zeigt sich im metastasierten Stadium des Brustkrebses(BC) ein reduziertes medianes Überleben(OS); exemplarisch wird bei Vorliegen einer alleinigen Lebermetastasierung(LM) ein OS von 22 – 27Monaten(M) angegeben. Liegen zudem extrahepatische Metastasierungen vor, so wird ein OS von 14 – 16,8 M beschrieben, wobei die LM als prognostisch führend gilt. Viele Studien konnten zeigen, dass der zusätzliche Einsatz von lokalen hepatischen Therapien (RFA,Brachytherapie(BT),Radioembolisation(RE)) ein höheres OS gegenüber historischen Daten (nur CTX) erbringen konnten, wenngleich eine hohe Rezidivquote (lokal/de novo) zu verzeichnen ist. Günstig ist jedoch, dass die genannten Verfahren eine geringe Komplikationsrate aufweisen und repetitiv einsetzbar sind um diesem chr. Erkrankungsgeschehen entgegenzutreten. In der Therapie der mono- bis oligonodulären LM (häufig mit zusätzlichem extrahep. Befall) mittels RFA sind OS (ab RFA) von bis zu 58 M publiziert, mittels BT von 18 M, wobei die BT Patn. i. d. R. bzgl. der LM-Anzahl, Größe und Lage einer negativen Selektion gegenüber dem RFA Kollektiv unterliegen. Bei einer multifokalen LM (i. d. R. Salvage Situation) konnte mittels der RE ein OS (ab RE) von 11,5 – 11,7 M erreicht werden. Eine eigene Analyse zur multimodalen, stadienadaptierten lokalen Therapie (RFA,BT,RE) von LM des BC, zeigte ein OS von 21,9 M. Negative Prädiktoren waren u. a. hohe Tumorlast/Metastasenanzahl und Vorliegen von extrahep. Metastasen (auch Knochen). Insgesamt muss bei den oben angeführten Daten berücksichtigt werden, dass es sich i. d. R. um Patn. mit einer langen Krankheits- und CTX-Anamnese handelt und somit ein direkter Vergleich zu historischen Daten nur eingeschränkt möglich ist. Die Ergebnisse indizieren jedoch einen Stellenwert der lokalen Therapien in der Behandlung des hepatisch metastasierten BC, wobei eine stärkere interdisziplinäre Einbindung zu erstreben ist.
Lernziele: Indikationen, Limitationen, Komplikationen

RK SP 213.3
16:11

Irreversible Elektroporation – Anwendung in Leber und Pankreas

Bruners P, Kuhl CK
Universitätsklinikum RWTH Aachen, Klinik für Diagnostische und Interventionelle Radiologie, Aachen

Lokale perkutane Ablationsverfahren wie die Radiofrequenzablation, die Mikrowellenablation oder die Laser-induzierte Thermotherapie haben in den letzten Jahren Eingang gefunden in die interdisziplinären Therapiekonzepte verschiedener maligner Tumorerkrankungen. Häufigstes Anwendungsgebiet ist dabei die Behandlung maligner primärer und sekundärer Lebertumore. Da alle genannten Verfahren auf der lokalen Applikation thermischer Energie beruhen, sind sie in ihrer Anwendung in der Nähe großer Blutleiter limitiert (sog. heat-sink Effekt). Ein erhöhtes Komplikationsrisiko besteht zudem bei der Behandlung hilusnaher Lebertumore durch die potentielle thermische Schädigung des Gallengangssystems. Die perkutan oder intraoperativ durchgeführte irreversible Elektroporation (IRE) beruht auf der lokalen Applikation kurzer Gleichstrom-Impulse zwischen zwei oder mehr nadelförmigen Sonden, die in Abhängigkeit der Feldstärke zu einer Induktion von irreparablen Poren in den Zellmembranen führen. Daraus resultiert eine Zerstörung der Zellhomöostase mit konsekutivem Zelluntergang. Da die extrazelluläre Matrix intakt bleibt, bleiben Gallengangs- und Blutgefäßwände in ihrer Kontinuität erhalten, so dass die IRE potentiell die Möglichkeit bietet auch zentrale Lebertumore bzw. Tumoren in unmittelbarer Nähe großer Blutgefäße vollständig zu abladieren. Eine weitere vielversprechende Anwendung ist die lokale Ablation von malignen Pankreastumoren, die aufgrund ihrer Lagebeziehung zu den mesenterialen Gefäßen chirurgisch nicht vollständig resektabel sind.
Lernziele:
- Technische Grundlagen der irreversiblen Elektroporation
- Mögliche Vor- und Nachteile im Vergleich zu anderen perkutanen Ablationsverfahren
- Aktuelle Datenlage zur Anwendung der IRE zur Ablation maligner Leber- und Pankreastumore

RK SP 213.4
16:29

Gallengangsintervention – PTC, PTCD und PTCD-Verlaufskontrolle

Stampfl U
Universität Heidelberg, Diagnostische und Interventionelle Radiologie, Heidelberg

RK SP 215
Onkologie – Bildgebung im Screening

Vorsitz: Langer M / Freiburg
Saal Werner
Donnerstag, 30.05.2013, 15:30 bis 17:00

RK SP 215.1
15:30

Screening Bronchialcarcinom: aktueller Stellenwert und Ausblick

Diederich S
Marien Hospital Düsseldorf, Institut für Diagnostische und Interventionelle Radiologie, Düsseldorf

Das nicht-kleinzellige Lungenkarzinom ist der am häufigste zum Tode führende maligne Tumor, weltweit, in Europa und auch in Deutschland. Trotz aller Fortschritte in der Therapie dieses Karzinoms bleibt die Prognose deprimierend: weniger als 15% der Patienten überleben die ersten 5 Jahre. Dies liegt v. a. daran, dass etwa die Hälfte der Patienten im fast immer inkurablen Stadium der Fernmetastasierung und etwa ein Viertel in lokal fortgeschrittenen, ebenfalls schlecht heilbaren Stadien diagnostiziert werden. Da Frühsymptome fehlen, beruhen Hoffnungen, einen größeren Anteil der Tumore in früheren und besser behandelbaren Stadien zu diagnostizieren, im wesentlichen auf diagnostischen Verfahren. Unter den bildgebenden Methoden wurde in den 1970er Jahren die Röntgenthoraxübersichtsaufnahme untersucht – eine Reduktion der Sterblichkeit am Lungenkrebs ließ sich aber nicht zeigen. Eine aktuelle US-amerikanische Studie bestätigt diese Erfahrung abschließend. Die Computertomografie als native Niedrigdosis-CT hat das Potential, kleine, resektable und damit heilbare Lungenkarzinome zu diagnostizieren und dies bei einer als akzeptabel gewerteten Rate unnötiger invasiver Maßnahmen. Eine erste randomisierte US-amerikanische Studie hat unter streng Qualitäts-gesicherten Kriterien für Rekrutierung, Untersuchungstechnik, weiterführende Maßnahmen und Therapie eine Reduktion der Sterblichkeit am Lungekarzinom gezeigt. In diesem Refresherkurs wird der aktuellen Stand zur Diskussion in Deutschland wiedergegeben, ob und wenn ja unter welchen Bedingungen Niedrigdosis-CT Untersuchungen bei asymptomatischen Personen sinnvoll und zulässig sind.
Lernziele:
1. Datenlage zur Früherkennungsuntersuchungen von Lungenkarzinomen mit bildgebenden Verfahren
2. Besonderheiten von Früherkennungsuntersuchungen bei asymptomatischen Personen
3. aktuelle Empfehlungen zur bildgebenden Diagnostik in der Früherkennung des Lungenkarzinoms bei asymptomatischen Personen

RK SP 215.2
16:00

Virtuelle Koloskopie – CT

Weßling J
Universitätsklinikum Münster, Institut für Klinische Radiologie, Münster

Jährlich erkranken in Deutschland rund 69.000 Menschen an Darmkrebs. Damit rangiert das kolorektale Karzinom auf Platz 2 der häufigsten Krebserkrankungen. Die Realität könnte sehr viel positiver aussehen, denn kaum ein anderes Organ ist so hervorragend für die Frühvorsorge geeignet wie der Dickdarm. So kann durch die frühe Detektion und Entfernung von Polypen – anders als bei der reinen Krebsfrüherkennung – bereits das Risiko einer Krebserkrankung erheblich gesenkt werden. Die CT-Kolonografie bietet Patienten Zugang zu einer nichtinvasiven Behandlungsalternative, die die unverändert geringe Akzeptanz des kolorektalen Screenings entscheidend verbessern könnte. Die Kombination von virtueller und herkömmlicher koloskopischer Verfahren könnte damit, fernab fachspezifischer Interessen, ein sinnvoller Beitrag zur Senkung der kolorektalen Mortalität werden. Eine Zulassung für die virtuelle Darmspiegelung in der Frühvorsorge fehlt aber bisher, die virtuelle Koloskopie taucht in den S3-Leitlinien der Gastroenterologischen Fachgesellschaften lediglich unter der Fußnote ‚Datenlage unzureichend,

kann außerhalb von Studien für das Screening nicht empfohlen werden' auf. Die Unsicherheit zur rechtlichen Basis des Verfahrens ist deshalb groß. In den USA hingegen formiert sich eine starke radiologische Front rund um die American Cancer Society und das American College of Radiology, die sich für die virtuelle Koloskopie im Rahmen der Frühvorsorge stark macht. Bisher ist die virtuelle Darmspiegelung in Deutschland nur dort etabliert, wo die konventionelle Methode nur unvollständig oder gar nicht durchführbar ist. Doch welche Barrieren stehen einer Implementierung im kolorektalen Screening-Programm entgegen?
Lernziele: Der Beitrag liefert Ihnen einen strukturierten Überblick über die relevanten Einfluss- und Stellgrößen im Rahmen des kolorektalen Screenings und beleuchtet hierzu systematisch die aktuelle Datenlage zur virtuellen Darmspiegelung.

RK SP 215.3
16:30

Brustkrebsfrüherkennung: quo vadis?

Heindel W
Universitätsklinikums Münster, Institut für Klinische Radiologie, Münster

RK SP 208
Regionale Therapie von Lungenmalignomen

Vorsitz: Vogl T / Frankfurt a.M.
Saal Holthusen
Donnerstag, 30.05.2013, 13:45 bis 15:15

RK SP 208.1
13:45

Einführung in die Thematik und klinische Fragestellung

Vogl T
Frankfurt a.M.

Das therapeutische Konzept bei Vorliegen von primären Lungenmalignomen und Lungenmetastasen wird diskutiert in einem dezidierten Tumorboard und im Leitlinien-basierten Einsatz von Verfahren wie Thoraxchirurgie, Radioonkologie, systemischer Chemotherapie und Immuntherapie. Mit Entwicklung und Optimierung von regionalen Therapieverfahren werden ergänzend Indikationsstellungen zum Einsatz von Katheter-basierten Verfahren, ablativen Verfahren und stereotaktischen Bestrahlungsverfahren präsentiert. Im Rahmen des Refresherkurses werden die derzeitigen Leitlinien-basierten Therapiestandards vorgestellt mit Ausblick auf neue Studien zum Einsatz regionaler Therapieverfahren.
Lernziele:
- Einführung in die Thematik der regionalen Therapie von Lungenmalignomen
- Vorstellung derzeitiger Therapiestandards
- Ausblick auf die Zukunft von regionalen Therapieverfahren

RK SP 208.2
13:50

Radioonkologische Therapieverfahren

Grosu AL
Uniklinikum Freiburg, Klinik für Strahlenheilkunde, Freiburg

In der Klinik für Strahlenheilkunde des Universitätsklinikums Freiburg werden seit Januar 2008 Patienten mit Lungentumoren mit einer SRT/IGRT der Lunge behandelt. Alle Patienten sind aufgrund ihrer Begleiterkrankungen oder der onkologischen Situation als inoperabel eingestuft oder sie haben die Operation abgelehnt. Hierzu werden sie mittels eines modularen individuell fixierten Lagerungssystems bestehend aus Vakuum-Matratze, Armhalterung und Kniekeil, auf einer mit Koordinaten versehenen Tischplatte gelagert. Wenn die Patienten es tolerieren, wird zur Verminderung der Atemexkursion des Thorax eine Bauchpresse angelegt. Für die Bestrahlungsplanung wird in dieser Lagerung eine CT Atemmittellage, sowie mittels entsprechender Atemkommandos je eine in Inspiration und Exspiration akquiriert. In allen CTs wird das GTV konturiert, woraus ein ITV (Internal target volume) generiert wird, das die GTVs in allen Atemlagen umschließt. Der zusätzliche Sicherheitssaum zum PTV beträgt in alle Raumrichtungen 4 mm. Es erfolgt eine cone-beam-CT geführte SRT mit einer Einzeldosis von 3 – 13 Gy und einer Gesamtdosis von 21 – 45 Gy, jeweils dosiert auf die 60% Isodose. Nach 6 Wochen, danach in 3-monatigen Abständen werden follow-up Untersuchungen incl. Thorax-CT und FDG-PET/CT durchgeführt. Die stereotaktische Strahlentherapie der Lunge mittels des beschriebenen Verfahrens ist problemlos und sicher durchführbar und führt zu guten Ergebnissen.
Lernziele: Das Ziel der Präsentation ist die Evaluation des lokalen Ansprechens und der Toxizität einer Präzisionsstrahlentherapie (stereotaktischen Strahlentherapie, SRT und/oder Bildgeführte Strahlentherapie/Image Guided Radiotherapy, IGRT) bei klinisch inoperablen Patienten mit Lungentumoren (primäre Bronchialkarzinome oder Metastasen eines anderen Primärtumors).

RK SP 208.3
14:10

Thermische Ablation pimärer Lungenmalignome

Helmberger T, Schneider P, Olbrich D
Klinikum Bogenhausen, Institut für Diagnostische und Interventionelle Radiologie, Neuroradiologie und Nuklearmedizin, München

Abhängig vom Stadium ist die 5-Jahres Überlebensrate der primären Lungenkarzinome weiterhin sehr begrenzt. Die Einsatzmöglichkeiten der operativen Sanierung – der Therapie der Wahl – sind eingeschränkt, so dass insgesamt nur wenige Patienten von einer Operation profitieren. Umso mehr rücken deshalb nichtoperative Therapien, wie Chemotherapie, Strahlentherapie und seit mehr als 10 Jahren die lokale-ablativen, thermischen Verfahren in den Vordergrund. Gegenüber den anderen Verfahren bieten die thermoablativen Techniken offensichtlich einige Vorteile, wie minimale Invasivität, lokale Effektivität ohne systemische Beeinträchtigungen, sind jedoch limitiert durch Tumorgröße, Gefäß-/Hilusnähe. Nach aktueller Datenlage sind größere Tumoren (>3 cm) für alle ablativen Techniken weiterhin eine Herausforderung, da hierbei eine primär vollständige Ablationen nur in ca. zwei Drittel der Fälle gelingt und die Rezidivraten hoch sind. Die besten Überlebensraten, die dabei für das NSCLC St I erreicht werden können, liegen nach 2 Jahren bei ca. 80%. Diese Ergebnisse lassen sich durch die Kombination mit Strahlentherapie und z.T Chemotherapie jedoch deutlich verbessern, wie erste Studien zeigen. Dennoch muss die Thermoablation von primären Lungentumoren weiterhin allenfalls als alternative Behandlung für nichtresektable Tumoren, u.U. komplementär zu CTx/RTx betrachtet werden, wobei die Indikationsstellung und die Einbindung in multimodale Therapiekonzepte, die verbesserte Langzeitergebnisse ermöglichen, weiter diskutiert und in Studien untersucht werden müssen.
Lernziele:
1. Beurteilung der aktuelle Ergebnisse der Thermoablation bei primären Lungentumoren
2. Einschätzung der möglichen Effizienzsteigerung durch die Kombination von Thermoablation mit anderen Therapieverfahren
3. Beurteilung des möglichen klinischen Einsatzes der Thermoablation von primären Lungentumoren

RK SP 208.4
14:30

Regionale Chemotherapieverfahren und Ablation: Primäre Lungenmalignome und Lungenmetastasen

Vogl T
Frankfurt a.M.

Primäre und sekundäre Lungenmalignome gelten statistisch als die Todesursache Nr. 1 in der Onkologie (knapp 23% aller Krebstodesfälle). Bei primären Lungenkarzinomen wie kleinzelligem Lungenkarzinom (SCLC) and nicht kleinzelligem Lungenkarzinom (NSCLC), bei denen die Therapiestandards gut definiert sind, ist die Prognose bei Lungenmetastasen verschiedenster Primärtumoren Bestandteil zahlreicher Diskussionen und Studien. Faktoren, die die Therapie entscheidend beeinflussen, sind dabei die Anzahl der Lungenmetastasen, die Lagebeziehung sowie die Beteiligung von Randstrukturen. Verschiedene Ablationstechniken werden vorgestellt. Vor- und Nachteile sowie technische Spezifikationen werden gezeigt bezüglich Radiofrequenzablation (RFA), Mikrowellenablation (MWA) und laserinduzierter Thermotherapie (LITT). Regionale Therapieverfahren werden demonstriert wie die derzeit bei Lungenmetastasen effektiv eingesetzte transvenöse pulmonalarterielle Chemoperfusion mit Okklusion und Embolisation oder eine regionale Chemoperfusion. Als Einschlusskriterien für die thermischen Ablationsverfahren gelten oligonoduläre Metastasen der Lunge mit einer Anzahl < 3 und einer Größe < 3cm jeweils mit Zustand nach erfolgter Thoraxchirurgie. Mögliche Therapieoptionen liegen in der simultanen Biopsie gefolgt von thermischer Ablation. Risikofaktoren für die thermische Ablation wie auch für die regionale Chemotherapie werden vorgestellt. Auf die Notwendigkeit von neuen randomisierten Studien wird hingewiesen.

Lernziele:
- Vorstellung verschiedener Ablationsverfahren
- Vorstellug von regionalen Therapieverfahren zur Behandlung von Lungenmalignomen
- Vorstellung von Risikofaktoren bei der thermischen Ablation und der regionalen Chemotherapie

RK SP 208.5
14:50

Risikofaktoren, Analyse und technische Besonderheiten der RFA und MWA

Nour-Eldin Mohammed N, Naguib N, Vogl TJ
Johann Wolfgang Goethe Universitätsklinikum, Institut für Diagnostische und Interventionelle Radiologie, Frankfurt am Main

Image-guided thermal ablation therapy has received significant attention for the treatment of many focal primary and metastatic pulmonary neoplasms. This interest has been associated with progressive advances in energy development, approach, technical application and adjuvant therapeutic combinations to improve the outcome results concerning local tumor control, survival rate and symptoms relief. This presentation provides a review of clinical outline of percutaneous thermal ablation of lung neoplasms using radiofrequency and microwave techniques regarding their principles, theoretical background, devices and techniques, technical problems and recent protocols.
Lernziele: Advantages, limitations and technical considerations of each method of ablation therapy will be illustrated to provide a practical guideline.

RK SP 208.6
15:05

Falldiskussion

RK SP 201
DRG trifft DGS – Mammakarzinom – Versorgungsstrukturen und Bildgebung

Vorsitz: Schulz-Wendtland R / Erlangen
Saal Curie
Donnerstag, 30.05.2013, 08:00 bis 09:30

RK SP 201.1
08:00

Struktur und Qualität in der Versorgung der Mammakarzinompatientin

Beckmann MW
Universitätsfrauenklinik Erlangen, Erlangen

Im letzten Jahrzehnt hat sich die Versorgung der Patientinnen mit einer Krebserkrankung in Deutschland deutlich verbessert, nicht zuletzt durch bundesweite strukturelle Veränderungen, wie z. B. die zertifizierten Brustkrebszentren. Des Weiteren definiert der Nationale Krebsplan unterschiedliche Ziele, mit denen die Krebsfrüherkennung und die onkologischen Versorgungsstrukturen weiter optimiert werden. Beispielsweise wird es der bundesweite flächendeckende Ausbau der klinischen und epidemiologischen Krebsregister ermöglichen, belastbare Aussagen zur Qualität der onkologischen Versorgung treffen zu können und konkrete Verbesserungen für die Patientinnen zu initiieren. Bei der Versorgung der Patientin mit einem Mammakarzinom im Speziellen ist die Phase der Implementierung des qualitätsgesicherten Mammografie-Screening-Programms flächendeckend abgeschlossen, die zertifizierten Brustkrebszentren sind nach den Kriterien der Deutschen Krebsgesellschaft e. V. und der Deutschen Gesellschaft für Senologie e. V. bundesweit etabliert und zeigen ein hohes Maß an Prozess- und Strukturqualität. In Bezug auf die Gesundheitsökonomie sind zertifizierte Zentren aus der Sicht des Gesundheitswesens kosteneffektiv – es wird eine Verbesserung der Prozess- und Ergebnisqualität erreicht, ohne dass den Kostenträger aktuell Mehrkosten entstehen. Für die Zukunft dieser Strategie und der zertifizierten Brustkrebszentren besteht mittlerweile eine zunehmend gute Datenlage, z. B. in Hinblick auf die Ergebnisqualität und den Nationalen Krebsplan, als auch eine deutliche Unterstützung durch die Patientinnen, welche sich der Versorgung in zertifizierten Strukturen bewusst sind und diese ausdrücklich fordern.
Lernziele:
- Darlegung der verbesserten Prozess- und Ergebnisqualität in der Versorgung von Patientinnen mit einem Mammakarzinom in zertifizierten Brustkrebszentren.
- Darlegung der bundesweiten Umstrukturierungen in der Versorgung von Patientinnen mit einem Mammakarzinom wie im Nationalen Krebsplan gefordert.

RK SP 201.2
08:20

Mammografie-Screening: Eintrittspforte in die Versorgungsstrukturen

Heywang-Köbrunner SH[1], Sedlacek S[2]
[1]Referenzzentrum Mammografie München, München;
[2]Referenzzentrum Mammografie München

Um Brustkrebs frühzeitig zu entdecken, muss bildgebende Früherkennung durchgeführt werden bevor klinische Auffälligkeiten vorhanden sind. Um wenige Brustkrebserkrankungen frühzeitig zu erkennen, müssen sehr viele gesunde Frauen regelmäßig untersucht werden. Dieses erfordert eine strenge Qualitätssicherung von Gerätetechnik, Durchführung und Befundung. Die zum Teil sehr diskreten Veränderungen erfordern auch hohe Expertise und Sorgfalt bei der weiteren Abklärung. Durch minimal invasive Untersuchungen werden Operationen für schlussendlich benigne Befunde weitestgehend vermieden. Auch hier ist eine enge interdisziplinäre Zusammenarbeit, insbesondere mit der Pathologie erforderlich. Um eine angemessene und dem Standard entsprechende Behandlung und damit auch eine optimale individuell angepasste und effektive Behandlung zu gewährleisten, sollen die Patienten in zertifizierten Brustzentren weiter behandelt werden. Durch gemeinsame interdisziplinäre Konferenzen werden Ergebnisse präoperativ besprochen und weitergegeben. Die postoperativen Konferenzen erlauben einen nochmaligen Gegencheck der gesamten Befundungskette, die kontinuierliche Weiterbildung der Befunder durch Feedback und ermöglichen weitere Optimierungen
Lernziele: Qualitätssicherung im Mammografie-Screeing, interdisziplinäre Zusammenarbeit und Einbindung in unser Gesundheitssystem.

RK SP 201.3
08:40

S 3 LL: Standard in der Bildgebung und Abklärung

Bick U
Charite – Universitätsmedizin Berlin, Institut für Radiologie, CCM, Berlin

Die 2012 erschienene überarbeitete interdisziplinäre S 3-Leitlinie für die Diagnostik, Therapie und Nachsorge des Mammakarzinoms versucht erstmals die bisher in Deutschland in zwei getrennten Leitlinien abgebildeten Versorgungsstrukturen „kurative“ Mammadiagnostik und Screening in einer Leitlinie zu vereinen und bisher unterschiedliche Empfehlungen anzugleichen. Dies ist in der Mammadiagnostik häufig nicht einfach, da für viele Bereiche keine ausreichende Evidenz existiert und ein großer Teil der Empfehlung auf Expertenkonsens („Good Clinical Practice“, GCP) basiert. Die Leitlinien selbst stellen kein bindendes gesetzliches Regelwerk dar. Da die Leitlinien jedoch die Grundlage für Zertifizierungen und verpflichtende ärztliche Qualitätssicherungsmaßnahmen darstellen, haben sie hierdurch einen erheblichen Einfluss auf die tägliche ärztliche Arbeit.
Lernziele:
- Bedeutung der S 3-Leitlinie für die Mammadiagnostik
- Unterschiede in den Anforderungen an die verschiedenen Versorgungsstrukturen
- Ableitung von Qualitätsindikatoren für die Mammadiagnostik aus den Leitlinien

RK SP 201.4
09:00

Entwicklungsvisionen in der Mammadiagnostik – Genetik und Bildgebung

Fasching PA
Erlangen

RK SP 204
DRG trifft DeGRO – Neues aus der Radioonkologie

Vorsitz: Langer M / Freiburg, Dunst J / Lübeck
Saal Werner
Donnerstag, 30.05.2013, 10:45 bis 12:30

RK SP 204.1 – 10:45
Bildgebende Verfahren in der Radioonkologie: aktueller Stellenwert und zukünftige Entwicklungen

Grosu AL
Uniklinikum Freiburg, Klinik für Strahlenheilkunde, Freiburg

Rasante technische Entwicklungen haben in den letzten 20 Jahren das Fach Radioonkologie tiefgreifend verändert. Seit Anfang der 90er Jahre, als durch die Verfügbarkeit leistungsfähiger Rechner die dreidimensionale Strahlentherapieplanung möglich wurde, wurden verschiedene Systeme etabliert, mit denen es möglich ist, individuell an die Anatomie des Patienten angepasst hochwirksame Strahlendosen mit hoher Präzision zu applizieren. Dies ermöglichen Techniken wie der intensitätsmodulierte Strahlentherapie (IMRT) und die bildgeführten Strahlentherapie (IGRT), die Werkzeuge der stereotaktischen Hochpräzisionsbestrahlung, Bestrahlungsgeräte wie Tomotherapie oder Cyber-Knife ebenso wie sowie die neuen Entwicklungen im Bereich der Partikelbestrahlung. Alle diese Entwicklungen haben ein gemeinsames Ziel: Unter optimaler Schonung der normalen Gewebe eine möglichst wirksame Strahlendosis am Tumor zu erzielen. Alle diese Methoden basieren jedoch auch auf einer essentiellen Voraussetzung: der exakten Definition des zu bestrahlenden Volumens (des Zielvolumens). Ähnlich wie ein Chirurg, der den Tumor vom gesunden Gewebe separiert, muß der Strahlentherapeut bei der Planung der Behandlung eindeutig tumorbefallene Strukturen von gesundem Gewebe trennen können. Diese Trennung basiert auf der Informationen der medizinischen Bildgebung. Die korrekte Markierung des Zielvolumens und der Risikoorgane in Bilddatensätzen ist daher unabdingbar für den Erfolg einer modernen Strahlentherapie. Kein anderes Fachgebiet der Medizin ist von der Bildgebung so abhängig wie die Radioonkologie. Die primär zur Darstellung von Tumor und Normalgewebe verwendete Methode in der Radioonkologie ist zunächst die Computertomografie (CT). Die CT bietet eine Darstellung der Weichteile sowie die exakte Abbildung der knöchernen Strukturen. Aufgrund der Darstellung der Schwächung von Strahlung im Körper ist sie erforderlich für die korrekte Berechnung der Dosisverteilung im Patienten. Eine Weiterentwicklung ist die sogenannte 4-D-CT, in der auch die Bewegungen von Tumoren und normalem Gewebe, z. B. bei der Atmung dargestellt werden und bei der Planung berücksichtigt werden können.. In der Kernspintomografie (MRT) sind manche Tumoren, z. B. im Bereich von Kopf und Hals, wegen der sehr guten Auflösung und des hohen Weichteilkontrasts besser abgrenzbar als in der CT. Hierdurch ist eine genauere Darstellung der Tumorinfiltration, z. B. im Weichteilgewebe möglich. Neuere kernspintomografische Methoden lassen auch die Darstellung von Gewebseigenschaften wie Perfusion und Diffusion zu. Die MR-Spektroskopie bietet die Chance zur Darstellung der Tumorbiologie durch Analyse der biochemischen Zusammensetzung von Geweben. Insgesamt werden CT und MRT in der strahlentherapeutischen Routine zur Darstellung der Morphologie von Tumoren und Normalgeweben genutzt. Für die Tumortherapie interessant ist jedoch auch die räumliche Verteilung funktioneller Vorgänge, wie z. B. des Zuckerstoffwechsels, der Wachstumstendenz (Proliferation) einzelner Tumoranteile oder der für die Strahlenwirkung wichtigen Sauerstoffversorgung im Tumor, wie sie durch die sogenannte funktionelle oder „molekulare" Bildgebung („molecular Imaging", z. B. Positronen-Emissions-Tomografie. PET) dargestellt werden können. Das Interesse der Strahlentherapie an der molekularen Bildgebung hat zwei Ursachen. Zum einen haben klinische Studien zur Tumordiagnostik gezeigt, daß durch diese Art der Bildgebung die Tumorausbreitung z. T. zuverlässiger dargestellt werden kann als durch rein morphologische Methoden wie CT und MRT. Häufig sind hierbei die Informationen der morphologischen und der funktionellen Bildgebung komplementär. Dies betrifft z. B. die Darstellung der Ausdehnung von Hirntumoren durch Aminosäure-PET in Kombination mit der MRT oder die Identifizierung von tumorbefallenen mediastinalen Lymphknoten bei Bronchialkarzinomen durch FDG-PET in Kombination mit der CT. Hier kann durch die Integration des molekularen Imaging in die Bestrahlungsplanung das Zielvolumen korrekter definiert werden, was dazu führt, daß Tumorgewebe besser durch das Hochdosisvolumen erfasst und gesundes Gewebe besser geschont werden kann. Zum zweiten können mittels des „molecular Imaging" biologisch interessante Volumina innerhalb des Tumors dargestellt werden, die möglicherweise einer höheren dosierten Bestrahlung bedürfen, oder Gebiete, die durch geringere Dosen behandelt werden können. Dies führte zur Idee des „dose painting", also der Bestrahlung von Tumoren mit innerhalb des Zielvolumens variabler Dosis. Auch dieses Konzept hat das Ziel, eine bessere Beseitigung der Tumorzellen bei gleichzeitig optimaler Schonung der normalen Gewebe zu erreichen.

Lernziele: Insgesamt haben die technischen Entwicklungen der letzten Jahre zu einer deutlichen Verbesserung der Behandlung von Tumoren beigetragen. Die gesamte Kette der Strahlentherapie, bestehend aus Diagnostik, Bildgebung, präziser Strahlenapplikation, begleitender systemischer Therapie und Supportivtherapie profitiert von der Verbesserung einzelner Glieder, wie z. B. der Bild-basierten Zielvolumendefinition. Innerhalb von interdisziplinären Behandlungskonzepten ist der Stellenwert der Strahlentherapie im Fluss. Unabdingbar für die optimale Patientenversorgung ist daher die gemeinsame Besprechung von Therapiekonzepten, in onkologischen Konferenzen und der interdisziplinären Austausch.

RK SP 204.2 – 11:15
Neue technische Verfahren in der Strahlentherapie

Wenz F
Universitätsmedizin Mannheim, Klinik für Strahlentherapie und Radioonkologie, Mannheim

IMRT, IGRT und IORT finden zunehmend Verbreitung in der klinischen Radioonkologie. Was sich hinter diesen Akronymen verbirgt (IMRT – intensitätsmodulierte Radiotherapie, IGRT – image guided radiotherapy, IORT – intraoperative Radiotherapie) soll näher erläutert werden. Insbesondere soll auf die zunehmende Bedeutung der Bildgebenden Verfahren in der Bestrahlungsplanung und in der bildgestützten Therapie eingegangen werden. Weiterhin werden bei den modernen Verfahren (IORT, SRS – stereotactic radiosurgery, SBRT – stereotactic body radiotherapy) zunehmend hohe Einzeldosen im Gegensatz zur fraktionierten Therapie über mehrere Wochen eingesetzt, so dass sich die posttherapeutischen Veränderungen in der Bildgebung anders darstellen.

Lernziele: Charakteristische Verläufe nach Radiotherapie mit hohen Einzeldosen werden demonstriert.

RK SP 204.3 – 11:35
Klinische Studien in der Radioonkologie

Schmidberger H
Universitätsmedizin Mainz, Klinik für Radioonkologie und Strahlentherapie, Mainz

Die retrospektive Analyse von Behandlungsergebnissen dient der Bildung von Hypothesen. Als Evidenz für die Etablierung multimodaler Therapiekonzepte werden retrospektive Analysen heute zurecht nicht mehr akzeptiert. Daher ist es bedeutsam die Methoden der Radioonkologie bei der Behandlung von malignen und benignen Erkrankungen in prospektiv randomisierten Studien zu prüfen. Grundlage für diese Prüfungen sind die Regularien der Good Clinical Practise (GCP). Für manche Therapiestudien gelten zusätzlich das Arzneimittelgesetz und die Strahlenschutzgesetzgebung. Diese hohen Anforderungen an Therapiestudien erfordern neue Methoden der Studienplanung und Finanzierungsmöglichkeiten, die unabhängig von der pharmazeutischen Industrie sein müssen und derzeit für die Onkologie nur in einem engen Rahmen zur Verfügung stehen.

Lernziele:
- Planung von prospektiv randomisierten Therapiestudien
- Etablierung von Multizenterstudien vor dem Hintergrund des Deutschen Gesundheitswesens
- Öffentliche Förderung von Therapiestudien

RK SP 204.4 – 11:55
Role of Radiological Imaging in Radiation Oncology: Experiences within the German Hodgkin Study Group (GHSG)

Eich HT, Kriz J
Universitätsklinik Münster, Klinik für Strahlentherapie, Münster

Since its beginning, more than 16.000 patients have been enrolled in the multicentric randomized trials of the German Hodgkin Study Group (GHSG) for adult patients. Within six study generations the treatment of Hodgkin lymphoma has been developed stepwise by using the results of the completed protocols. Now the 6th generation is active. According

to the role of radiotherapy, the study group successfully evaluated different dose-effect relationships and could also prove the efficacy of involved field radiotherapy in early stages in combination with effective chemotherapy. At present a radiation dose of 20 Gy to the involved field after a not too aggressive chemotherapy (2 x ABVD; adriamycin, bleomycin, vinblastine and dacarbazine) should be the standard for early-favourable stages according to the GHSG classification. In early-unfavourable or intermediate risk stages involved field radiation therapy with 30 Gy is sufficient, the optimal chemotherapy has to be fixed. In the current protocol for patients in early unfavourable stages (HD 17) the role of the Involved Node RT is tested. This is a further step to reduce RT-volumes. For the advanced stages the question of radiotherapy is still unclear. Preliminary results of the GHSG and others show, that additive radiotherapy after intensive chemotherapy might be useful for elective subgroups of patients. Within the GHSG protocols patients with PET positive residual tumors receive local RT. Due to more precise RT techniques and volumes high quality imaging is mandatory to define the involved sites. Within the trials of the GHSG an extensive radiotherapy quality control programme has been performed. This programme revealed that the diagnostic imaging is on a high quality level and so a patient adopted and tailored treatment planning can be realized.
Lernziele: Definig stageadopted treatment of patients with Hodgkin's Lymphoma under the aspect of diagnostic imaging.

RK SP 204.5
12:15
Diskussion

RK SP 209
DRG trifft DGN – Image Fusion

Vorsitz: Hosten N / Greifswald, Kluthmann S / Hamburg
Saal Werner
Donnerstag, 30.05.2013, 13:45 bis 15:15

RK SP 209.1
13:45
MR-Perfusion und Funktionsanalyse – Grenzen und Chancen für eine optimal Therapieunterstützung
Hahn HK
Fraunhofer MEVIS, Bremen

RK SP 209.2
14:15
Ich sehe was, was Du nicht siehst – Vor- und Nachteile der hybriden Bildgebung
Beyer T
Medizinische Universität Wien, ZMPBT, Wien

Seit 2000 bringt die hybride Bildgebung Unruhe in die medizinische Diagnostik. Manche sind betroffen, andere werden getroffen, hier trifft die DRG die DGN. Beide Fachgruppen waren und sind essentiell für den klinischen Erfolg der hybriden Bildgebung. Die hybride Bildgebung in ihrer klinisch anwendbaren Form umfaßt heute die SPECT/CT, die PET/CT und fast auch die PET/MRT. Die ersten beiden Methoden wurden zeitgleich Anfang 2000 als klinische Prototypen getestet. Bereits zur damaligen Zeit bestand ein klar indizierter klinischer Bedarf für diese Gerätetechnik. Der Erfolg der PET/CT wurde maßgeblich durch die Kostenerstattung in der USA bestimmt; der Erfolg der SPECT/CT erschließt sich auch aus einer Vielzahl nicht onkologischer Indikationen. Die PET/MRT, als neueste Hybridmethode, ist technologisch mit den höchsten Herausforderungen verbunden. Mögliche Verwendungen dieser Bildgebungsmethode im klinischen Alltag sollen im Vortrag angesprochen werden. Für alle Hybridgeräte gemeinsam gilt: Methoden, die zusammengehören sollten zusammenwachsen und zusammen wachsen. Das geschieht beim PET/CT und SPECT/CT und das wird möglicherweise beim PET/MRT passieren. Dafür müssen Mediziner (gleich, ob Radiologe, Nuklearmediziner oder Strahlentherapeut), Physiker und MTRA kollegial, interdisziplinär und teilweise auch transdisziplinär arbeiten.
Lernziele:
- Eine Motivation für die Kombination von PETund CT, SPECT und CT sowie PET und MR zu geben.
- Die derzeit verfügbaren hybriden Tomografensysteme vorzustellen.
- Die Synergien der kombinierten Methoden herausstellen.
- Die Hoffnungen auf klinischen Anwendungen den Realitäten gegenüberstellen.
- Die Notwendigkeit einer integrativen und interdisziplinären Herangehensweise bei der Wahl, Installation und Verwendung der hybriden Bildgebungsmethoden zu begründen.

RK SP 209.3
14:45
Biochemische Targets für nuklearmedizinische Diagnostik und Therapie
Wester HJ
München

RK SP 316
DRG trifft DGMP – Innovationen aus der Physik für die Radiologie

Vorsitz: Reichenbach JR / Jena, Hundt W / Magdeburg
Saal Levy-Dorn
Freitag, 31.05.2013, 16:30 bis 18:00

RK SP 316.1
16:30
Einführung
Reichenbach JR
Universitätsklinikum Jena/Institut für Diagnostische und Interventionelle Radiologie, Medizinische Physik, Jena

In kaum einem anderen Bereich der Medizin findet sich eine ähnlich erfolgreiche langjährige Symbiose zwischen zwei Wissenschaftsgebieten wie im Falle der Physik und der Radiologie. Seit Wilhelm Conrad Röntgens bahnbrechender Entdeckung der Röntgenstrahlen und der ersten Röntgenaufnahme, die als Geburtsstunde der Radiologie gilt, hat die Physik in den vergangenen knapp 120 Jahren die radiologische und medizinische Praxis auf vielfältige Weise revolutioniert. Bildgebende Verfahren und Techniken, die die gesamte Bandbreite des elektromagnetischen Spektrums von Röntgenstrahlen bis hin zur Terahertz-Strahlung nutzen, werden ebenso wie der Ultraschall zunehmend nicht nur für Diagnosezwecke eingesetzt, sondern bilden einen integralen Bestandteil der Therapieplanung. Die medizinische Physik, die sich mit der Anwendung physikalischer Methoden in der Medizin beschäftigt, spielt dabei eine zentrale Rolle. Viele der auf physikalischen Prinzipien basierten, medizinisch angewandten Innovationen, wie z. B. PET-CT und PET-MRT, aber auch die aktuelle Entwicklungen auf dem Gebiet der Phasenkontrast-Bildgebung resultieren dabei oft aus fokussierten Forschungsbemühungen, die eine klinische Anwendung von Beginn an im Blickfeld haben. Oftmals ergeben sich aber Entwicklungen auch auf völlig unerwartete und nicht vorhersagbare Weise aus der Grundlagenforschung. Prominente Beispiele dafür sind neben den Röntgenstrahlen auch die MRT, die erst 30 Jahre nach den Arbeiten von Bloch und Purcell zur Kernspinresonanz etabliert werden konnte, oder die vielen Errungenschaften der modernen Strahlentherapie und Nuklearmedizin, die ohne Grundlagenforschung in der Kern- und Teilchenphysik nicht hätten erzielt werden können. Medizinische Physik hatte immer eine wichtige Rolle in der Medizin und wird auch weiterhin eine Schlüsselrolle einnehmen.
Lernziele: Ziel des Workshops ist es, die vielfältigen Verbindungen zwischen medizinischer Physik und Radiologie anhand wichtiger Innovationen exemplarisch zu beleuchten.

RK SP 316.2
16:45
MR-PET
Quick HH
Institut für Medizinische Physik, Universität Erlangen-Nürnberg, Erlangen

Die MR-PET-Bildgebung ist das neueste Verfahren zur diagnostischen Hybridbildgebung. Sie vereint die hohe räumliche und zeitliche Auflösung, den exzellenten Weichteilkontrast und die Darstellung physiologischer Gewebeparameter mittels MRT mit der hohen Sensitivität gegenüber radioaktiv markierten malignen Zellverbänden mittels PET-Bildgebung. Mit ersten Installationen im Jahr 2010 findet die MR-PET derzeit weitere Verbreitung in der klinischen Anwendung. Ein aktuelles Forschungsthema ist die für die Quantifizierbarkeit der PET-Daten grundlegend erforderliche Schwächungskorrektur. Diese basiert bei der

MR-PET Hybridbildgebung auf MR-Daten. Eine weitere Herausforderung der MR-PET ist der möglichst zeiteffiziente „workfow". Hier ist das Ziel, durch den geeigneten Einsatz von MR-Sequenzen die zeitgleiche Akquisition von MR- und PET-Daten so zu synchronisieren, dass ein Maximum an diagnostischer Information in möglichst kurzer Zeit erhalten wird. Die MR-PET Hybridbildgebung vereint ein radiologisches mit einem nuklearmedizinischen bildgebenden Verfahren. Dies erfordert einen hohen Grad an Interdisziplinarität in Erforschung, Betrieb und klinischer Anwendung. Dies setzt voraus, dass involvierte Physiker, MTRA, Radiologen und Nuklearmedizinier in beiden Verfahren fachlich qualilfiziert sind. Mit den Anfangs genannten Eigenschaften hat die MR-PET Hybridbildgebung das Potential, als Ganzkörperbildgebung bei onkologischen, kardiovaskulären, neurologischen und pädiatrischen Fragestellungen sowie zum Therapiemonitoring eingesetzt zu werden. Hierbei zeichnet sie sich durch erhöhten Weichteilkontrast und verminderte Strahlungsdosis gegenüber der bereits etablierten PET-CT-Hybridbildgebung aus.

Lernziele:
- Motivation zur Kombination von MR-PET und deren potentielle diagnostische Stärken
- Technische Voraussetzung zur Kombination von MR und PET in einem Hybridsystem
- Durchführung der Schwächungskorrektur in der MR-PET
- Paralleler Workflow bei simultaner MR- und PET-Datenakquisition

RK SP 316.3
17:10

Ultrahochfeld-MRT

Bitz A
Erwin L. Hahn Institut für Magnetresonanz, Essen

Seit Einführung der Magnetresonanztomografie (MRT) in die Klinik Anfang der 1980er hat diese kontinuierlich an Bedeutung gewonnen. Während die meisten Systeme bei einer Feldstärke von 1,5 T operieren, haben in der vergangenen Dekade immer mehr Systeme mit einer Feldstärke von 3 T den Weg in die klinische Routine gefunden. Der Grund für den Einsatz stärkerer Magnete liegt in der damit verbundenen Verbesserung des Signal-Rausch-Verhältnisses (SNR), das in eine höhere räumliche oder zeitliche Auflösung investiert werden kann. Durch Begleiteffekte, wie eine erhöhte Sensitivität für magnetische Suszeptibilitätsunterschiede, lassen sich potentiell auch Verbesserungen im Gewebekontrast realisieren. Als nächster Schritt zu höheren Feldstärken wird zurzeit die Bildgebung bei 7 T intensiv erforscht. Bevor Systeme bei 7 T in die Klinik eingeführt und diagnostische sowie therapeutische Entscheidungen anhand der Bilder getroffen werden können, müssen diese als Medizinprodukte zugelassen werden. In Europa richten sich die Hersteller nach den Vorgaben der IEC, die momentan Diagnostik nur bis zu einer Feldstärke von 4 T vorsehen. Über diese Feldstärke hinaus sollen die Untersuchungen im Rahmen von Studien erfolgen, die von der örtlichen Ethikkommission genehmigt sind. Zurzeit laufen Diskussionen, diese Grenze auf 8 T anzuheben, so dass in den kommenden Jahren 7-T-MRT-Geräte mit Zulassung als Medizinprodukt zu erwarten sind. Eine Frage bei der Einführung einer neuen Technologie ist, welche Vor- und Nachteile diese für die Klinik mit sich bringt. Ausschlaggebend sind hier die diagnostischen Leistungsparameter, die nur aus der Interpretation der Bilder bestimmt werden können.

Lernziele: (1) Besonderheiten der Ultrahochfeld-MRT. (2) Auswirkungen auf Bildqualität und Probandenexposition. (3) Herausforderungen bei der Nutzung der UHF-MRT in der klinischen Bildgebung. (4) Lösungsansätze zur Verbesserung der Bildqualität. (5) Anwendungsgebiete in der intrakraniellen und abdominellen MRT.

RK SP 316.4
17:35

Röntgenbasierte Phasenkontrast-Bildgebung

Bamberg F
Ludwig-Maximilians Universität München, Institut für Klinische Radiologie, München

Die Phasenkontrast-Bildgebung ist eine innovative Bildgebungsmethode, welche im Gegensatz zu den etablierten, absorptionsbasierten Röntgenverfahren auf der Erkennung der Phasenverschiebung von Photonen beruht. Dieses Verfahren befindet sich aktuell noch im experimentellen Stadium und wurde überwiegend an Synchrotron-Einrichtungen entwickelt. Das Potential für die biomedizinische Bildgebung erscheint jedoch enorm, da eine höhere Weichteilauflösung und potentiell auch eine reduzierte Dosisexposition erreicht werden kann. In den letzten Jahren konnten einige technische Fortschritte erzielt werden, welche die Technologie an eine präklinische Anwendung heranführt. Der Schwerpunkt der Präsentation liegt weniger auf den technischen Aspekten als auf der Darstellung des Potentials für die biomedizinische Bildgebung.

Lernziele:
- Technische Grundlagen der röntgenbasierten Phasenkontrastbildgebung
- Aktuell bestehende Limitationen der Technologie
- Potential für die biomedizinische Anwendung
- Überblick über erste Ergebnisse aus einzelnen Organsystemen

RK SP 312
Gefäße I – Kardiovaskuläre Notfälle – ein Update

Vorsitz: Kivelitz D / Hamburg
Saal Holthusen
Freitag, 31.05.2013, 14:45 bis 16:15

RK SP 312.1
14:45

Akutes Aortensyndrom

Vogt FM
Uniklinikum Schleswig-Holstein, Campus Lübeck, Klinik für Radiologie und Nuklearmedizin, Lübeck

Unter dem relativ neuem Terminus „Akutes Aortensyndrom" werden verschiedene Krankheitsbilder zusammengefasst, welche alle zur akuten Aortenruptur führen können, wobei der Weg direkt oder indirekt über eine Aortendissektion verlaufen kann. Hierzu zählen die klassische akute Aortendissektion, das intramurale Hämatom (IMH), das penetrierende Ulcus (PAU) sowie mykotische Aneurysmen. Traumatische und iatrogene Dissektionen müssen ebenfalls berücksichtigt werden. Unter den erworbenen Ursachen spielen der arterielle Hypertonus, die Artherosklerose sowie der Diabetis mellitus wichtige Rollen. Die wichtigsten vererbten Bindegewebskrankheiten sind das Marfan- sowie das Ehlers-Danlos-Syndrom. Patienten mit akutem Aortensyndrom präsentieren sich mit einer Vielzahl von klinischen Symptomen, wobei ein plötzlich einsetzender, scharfer Schmerz am häufigsten beschrieben wird. Eine eindeutige klinische Diagnostik und Abgrenzung zu deutlich häufiger auftretenden Lungenarterienembolie und akuten Koronarsyndrom gelingt jedoch selten. Aufgrund der extrem hohen Letalität des akuten Aortensyndroms nach Auftreten des Erstsymptoms ist ein zeitnaher und standardisierter diagnostischer Algorithmus für das Überleben der Patienten entscheidend. Die moderne transösophageale Echkardiografie, die CT- oder MR-Angiografie sind treffsicherer und schneller als eine angiografische Darstellung. Diagnostische Strategien und Untersuchungsprotokolle sowohl für die initiale Bildgebung als auch Nachsorgeuntersuchungen werden vorgestellt. Neue Untersuchungsstrategien wie „Triple Rule-out" Protokolle werden diskutiert.

Lernziele:
- Kenntnis der Krankheitsbilder des akuten Aortensyndroms, begleitender Komplikationen und ihrer Diagnostik
- Kenntnis diagnostischer Algorithmen und Wahl des bildgebenden Verfahrens
- Erstellung sinnvoller Untersuchungsprotokolle
- Praktische Nachverarbeitung und Demonstration der Befunde

RK SP 312.2
15:15

Lungenembolie

Lembcke A
Charité – Universitätsmedizin Berlin, Institut Für Radiologie, Berlin

Die Diagnostik der Lungenarterienembolie zählt zu den häufigsten Fragestellungen an den Radiologen im klinischen Alltag. Hierfür hat sich die CT-Angiografie (CTA) seit Jahren als das Verfahren der ersten Wahl fest etabliert. Zu den Vorzügen der CTA im Rahmen der Notfalldiagnostik zählen neben ihrer hohen diagnostischen Genauigkeit und Robustheit vor allem die breite Verfügbarkeit, Schnelligkeit, Minimalinvasität und Kosteneffizienz. Mit der Weiterentwicklung der Mehrschicht-CT-Technologie bis hin zur Volumen-CT und Dual-Source-CT ist aktuell eine detaillierte, artefaktfreie Darstellung der Pulmonalarterien mit Auflösung im Submillimeterbereich, mit deutlich reduzierter Strahlenexposition und mit reduziertem Kontrastmittelvolumen möglich. Geeignete Akqisitionstechniken und Kontrastmittelinjektionsprotokolle für die Erzielung einer optimalen Bildqualität werden vorgestellt. Fallstricke im Rahmen der Datenakquisition und Bildinterpretation werden erörtert sowie Strategien zur Minimierung der Strahlendosis und Kontrastmittel-

menge aufgezeigt. Daneben werden Techniken zur gleichzeitigen Quantifizierung der Rechtsherzfunktion erörtert. Zudem wird auf die Integration der CTA der Pulmonalgefäße in spezielle EKG-synchronisierte Scanprotokolle zur Differentialdiagnose von aortalen und koronararteriellen Pathologien (Triple-Rule-Out) eingegangen. Schließlich werden Komplikationen und seltene Varianten der Lungenarterienembolie präsentiert.

Lernziele:

- In der Diagnostik der Lungenarterienembolie ist die CT-Angiografie unverändert die Methode der ersten Wahl.
- Mit Einsatz hochmoderner CT-Geräte und Wahl einer entsprechenden Untersuchungstechnik ist eine exzellente Bildqualität bei minimaler Belastung des Patienten (infolge Strahlenexposition und Kontrastmittelapplikation) möglich.
- Der Einsatz spezieller Scanprotokolle gestattet zudem die Beurteilung der Rechtsherzfunktion sowie auch die simultane Differentialdiagnose aortaler und kardialer Pathologien.

RK SP 312.3
15:45

Akutes Koronarsyndrom

Kivelitz D
Asklepios Klinik St. Georg, Albers-Schönberg Institut für Strahlendiagnostik, Hamburg

Bei 20 – 30% der Patienten, die sich mit dem Symptom eines akuten Brustschmerzes vorstellen, wird im Verlauf die Diagnose eines Akuten Koronarsyndroms (ACS) gestellt. Das ACS umfasst das weite Spektrum von der instabilen Angina pectoris ohne Biomarkererhöhung über den nicht-ST-Streckenhebungsinfarkt und den ST-Streckenhebungsinfarkt bis hin zum plötzlichen Herztod. Patienten mit typischem Brustschmerz und persistierender ST-Streckenhebung und somit einem ST-Streckenhebungsinfarkt müssen schnellstmöglich einer Reperfusion des verschlossenen Infarktareals zugeführt werden. Ohne anhaltende EKG-Veränderungen sind serielle EKG- und Kontrollen myokardialer Nekrosemarker notwendig. Durch die stetige Verbesserung der CT-Technologie besteht die Möglichkeit zum Ausschluss von Koronarstenosen bei Patienten mit akutem Thoraxschmerz, von denen viele eine niedrige prä-test-Wahrscheinlichkeit eines akuten Koronarsyndroms haben. Mehrere prospektive und randomisierte Studien haben in den letzten Jahren nachgewiesen, dass bei Patienten mit akutem Thoraxschmerz die CT-Koronarangiografie prinzipiell eine hohe diagnostische Aussagekraft zur Detektion von Koronarstenosen aufweist und dass Patienten mit akutem Thoraxschmerz, aber dem Ausschluss von Stenosen mittels CT, eine exzellente Prognose aufweisen. Aus diesem Grund ist die Durchführung einer CT-Koronarangiografie bei Patienten mit akutem Thoraxschmerz und normalem Labor und fehlenden typischen EKG-Veränderungen nach den aktuellen Leitlinien eine diagnostische Möglichkeit zum Ausschluss eine ACS.

Lernziele:

- Akutes Koronarsyndrom – Klinik, Diagnostik und Therapie
- Einsatzmöglichkeiten der CT-Koronarangiografie beim ACS

RK 314
AGIT III – MPG und MPBetreibV – Spagat zwischen Risikomanagement und Budgetbelastung

Vorsitz: Weisser G / Mannheim, Simmler RS / Zürich
Saal Röntgen
Freitag, 31.05.2013, 17:00 bis 18:00

RK 314.1
17:00

Anforderungen des Gesetzgebers für Anwender und Hersteller

Braun J
DIERKS + BOHLE Rechtsanwälte, Berlin

RK 314.2
17:20

Umsetzung der Vorschriften durch die Hersteller und Lieferanten

Gminder M
Philips GmbH, Unternehmensbereich Healthcare Quality & Regulatory, Hamburg

RK 314.3
17:40

Der Blick in die Praxis: Hindernisse, Lösungen, Vorteile

Weisser G[1], Zöllner F[2], Schönberg S[1]
[1]Universitätsmedizin Mannheim, Institut für Klinische Radiologie und Nuklearmedizin, Mannheim;
[2]Universitätsmedizin Mannheim, Institut für Computerunterstützte Klinische Medizin, Mannheim

Seit 2007 werden in der Universitätsmedizin Mannheim neben kommerziellen Softwarelösungen nach dem MPG auch OpenSource-Softwareprodukte in der Radiologie im klinischen Betrieb eingesetzt. Hierbei werden teilweise kommerzielle und OpenSource-Lösungen Seite an Seite und mit direkten Schnittstellen eingesetzt. Teilweise ist die OS-Software im Sinne einer inHaus-Produktion nach MPG in einen Prüf- und Zertifizierungsprozess eingebunden. Es werden die Motivationen für den Einsatz einer inHaus-Produktion nach MPG vorgestellt und die zugehörigen Aufwände für die Zertifizierung und auch die Betreuung der übrigen MPG-Software dargelegt.

Lernziele:

- Aufwand für den Betrieb von Software nach MPG in der Radiologie
- Motivation und Aufwand für eine inHaus-Produktion nach MPG

RK SP 315
AGIT II – Mobile Computing

Vorsitz: Baumann T / Freiburg, Mildenberger P / Mainz
Saal Röntgen
Freitag, 31.05.2013, 15:45 bis 16:45

RK SP 315.1
15:45

Überblick, Anforderungen

Baumann T
Uniklinik Freiburg, Radiologie, Freiburg

Smartphones und Tabletcomputer sind aus unserem Alltag nicht mehr wegzudenken. Beim Restaurantbesuch noch die Fußballergebnisse checken, im Zug Emails verschicken oder in einer unbekannten Stadt den nächsten Designershop finden. Diese Annehmlichkeiten wollen viele nicht mehr missen. Aber welche Einsatzmöglichkeiten bieten sich für Radiologen und Kliniker im Arbeitsumfeld? Während anfangs Nachschlagewerke oder Recherche-Tools im Vordergrund standen, ist heute eine wesentlich tiefere Integration in die Arbeitsprozesse möglich. Neben öffentlichen Apps bieten viele PACS- oder Modalitätenhersteller ebenfalls mobile Lösungen an. Aber welche technischen und rechtlichen Voraussetzungen sind beim Mobile Computing im klinischen Umfeld zu berücksichtigen? Kann ich den Tablet nur benutzen, um dem Patienten schöne Bilder zu zeigen und klinisches Wissen nachzuschlagen oder ist eine Bildbearbeitung, Zweitmeinung oder sogar Befundung möglich und zulässig? Dazu soll dieser Refresherkurs einige Antworten geben.

Lernziele:

1. aktuelle Möglichkeiten des mobile computing im radiologischen Umfeld
2. technische, juristische, organisatorische Voraussetzungen
3. Übersicht der aktuellen Literatur

RK SP 315.2
16:05

Erfahrungen in einer traumatologischen Abteilung

Kühle J
Universitätsklinik Freiburg, Department Orthopädie und Traumatologie, Freiburg

RK SP 315.3
16:25

Erste Erfahrungen mit Mobile Devices

Weisser G[1], Lassel E[1], Schönberg S[1], Brenke C[2]
[1]Universitätsmedizin Mannheim, Institut für Klinische Radiologie und Nuklearmedizin, Mannheim;
[2]Universitätsmedizin Mannheim, Klinik für Neurochirurgie, Mannheim

In der Universitätsmedizin Mannheim werden seit 2007 mobile Devices zur Bildbetrachtung im Bereitschaftsdienst in mehreren Fachdisziplinen eingesetzt. Aktuell sind mehr als ein Dutzend Smartphones und Tablet-Computer zumeist als Ergänzung zu Notebook-basierten Teleradiologie-

Lösungen im Einsatz. In diesem Zeitraum wurden mehrere Software-Lösungen zur Bildbetrachtung und Kommunikation bei Smartphones evaluiert. Hierbei wurden Kriterien wie Sicherheitskonzept, Geschwindigkeit der Bildübertragung und Stabilität der Software und der Verbindungen überprüft. Bislang wurden Softwarelösungen auf iOS-Basis (iPhone 1 – 4 und iPad 1 – 3) verwendet, seit neuestem wird auch eine Android-kompatible Software eingesetzt. Es werden die Ergebnisse dieser Erfahrungen vorgestellt sowie eine Bewertung unterschiedlicher Kommunikationskonzepte für mobile Devices mit dem Zugriff auf medizinische Bilddaten.

Lernziele:
- Einsatzmöglichkeiten von Mobile Devices in der Bildbetrachtung
- Sicherheitskonzepte für den klinischen Einsatz von Mobile Devices

RK SP 203
Radiologie in Klinik und Praxis I – Aufklärung und Haftung

Vorsitz: Layer G / Ludwigshafen
Saal Holthusen
Donnerstag, 30.05.2013, 10:45 bis 12:30

RK SP 203.1 — 10:45
Neues und Interessantes aus dem Arzthaftungsrecht

Gaibler T
Ulsenheimer Friederich Rechtsanwälte, München

Die Medizin ist heute mit einem paradoxen Phänomen konfrontiert: Angesichts der Errungenschaften einer modernen Hochleistungsmedizin ist für die Patienten das Behandlungsrisiko ständig gesunken, wohingegen für die Behandlerseite das Risiko, in irgendeiner Weise in die Fänge der Justiz zu geraten, laufend steigt. Die Ursachen für diese Tendenz sind vielfältig. Eine ganz wesentliche Rolle spielt hier neben der Entwicklung der Rechtsprechung, die immer höhere Anforderungen an Ärzte und Mitarbeiter stellt, nunmehr auch die Entscheidung des Gesetzgebers, die Patientenrechte zu stärken. Das Patientenrechtegesetz wurde am 29.11.2012 im Bundestag verabschiedet und wird nach seinem Inkrafttreten die Gerichte intensiv beschäftigen. Schon jetzt kann aber kein Zweifel bestehen, dass die neuen gesetzlichen Vorgaben eine intensive Auseinandersetzung und aktive Implementierung in den Berufsalltag erfordern. Hier soll die Fortbildung eine an der Praxis orientierte Hilfestellung für Radiologen und MTRA bieten. Besonderes Augenmerk soll dabei auf die Bereiche Dokumentation und Patientenaufklärung gerichtet werden. Es soll anhand von praktischen Beispielen erläutert werden, wie sich „klassische haftungsrechtliche Fallstricke" nach Möglichkeit vermeiden lassen.

Lernziele:
- Vermittlung neuer Entwicklungen des Arzthaftungsrechts
- Haftungsvermeidung im Praxis- und Klinikalltag für Radiologen und MTRA

RK SP 203.2 — 11:30
Aktuelle Falldiskussionen aus der Praxis

RK SP 211
Radiologie in Klinik und Praxis II – Controlling im Griff? – Benchmarking in der Radiologie

Vorsitz: Reimer P / Karlsruhe
Saal Rieder
Donnerstag, 30.05.2013, 14:15 bis 15:15

Zu der Administration medizinischer Einrichtungen gehören Abteilungen, die sich mit Controlling befassen und/oder danach benannt sind. In der Veranstaltung soll zunächst Controlling als Begrifflichkeit aufgearbeitet werden, da sich dahinter weit mehr und vom Ansatz keineswegs eine bloße Kontrolle verbirgt. Danach werden im Gesundheitswesen gängige Kennzahlen analysiert und ihre Übertragbarkeit auf die Radiologie untersucht. Die Erfahrungen des Chefarztforums im Benchmark verschiedener radiologischer Abteilungen werden vorgestellt. Die möglichen Einflussgrößen und die objektive Vergleichbarkeit verschiedener Abteilungen werden bewertet. Die Beurteilbarkeit nach Kennzahlen und potenzielle Ursachen der Kennzahlenentwicklung in einzelnen Abteilungen werden mit Ergebnissen aus dem Benchmark im Chefarztforum präzisiert.

Lernziele: Den Abschluss der Veranstaltung bildet eine Podiumsdiskussion.
1. Erklärung des Begriffes Controlling
2. Analyse von gängigen und denkbaren Controlling Kennzahlen und deren Anwendbarkeit auf die Radiologie
3. Darstellung der Einflussgrößen auf die Entwicklung von Kennzahlen
4. Kritische Bewertung von Kennzahlen
5. Präsentation von Beispielen aus der klinischen Praxis

RK SP 211.1 — 14:15
Controlling – was sollte im Idealfall darunter verstanden werden?

Schlüchtermann J
Universität Bayreuth, LS BWL V, Bayreuth

RK SP 211.2 — 14:30
Kennzahlen zur Beurteilung einer Radiologie – welche gibt es und was bedeuten sie?

Schlüchtermann J
Universität Bayreuth, LS BWL V, Bayreuth

RK SP 211.3 — 14:45
Controlling – alles im Griff

Reimer P
Städtisches Klinikum, Radiologie (ZIBID), Karlsruhe

Zu der Administration medizinischer Einrichtungen gehören Abteilungen, die sich mit Controlling befassen und/oder danach benannt sind. In der Veranstaltung soll zunächst Controlling als Begrifflichkeit aufgearbeitet werden, da sich dahinter weit mehr und vom Ansatz keineswegs eine bloße Kontrolle verbirgt. Danach werden im Gesundheitswesen gängige Kennzahlen analysiert und ihre Übertragbarkeit auf die Radiologie untersucht. Die Erfahrungen des Chefarztforums im Benchmark verschiedener radiologischer Abteilungen werden vorgestellt. Die möglichen Einflussgrößen und die objektive Vergleichbarkeit verschiedener Abteilungen werden bewertet. Die Beurteilbarkeit nach Kennzahlen und potenzielle Ursachen der Kennzahlenentwicklung in einzelnen Abteilungen werden mit Ergebnissen aus dem Benchmark im Chefarztforum präzisiert. Den Abschluss der Veranstaltung bildet eine Podiumsdiskussion.

Lernziele:
1. Erklärung des Begriffes Controlling
2. Analyse von gängigen und denkbaren Controlling Kennzahlen und deren Anwendbarkeit auf die Radiologie
3. Darstellung der Einflussgrößen auf die Entwicklung von Kennzahlen
4. Kritische Bewertung von Kennzahlen
5. Präsentation von Beispielen aus der klinischen Praxis

RK SP 211.4 — 15:00
Kennzahlen und Ihre Realität – Erfahrungen aus dem Chefarztforum

Freund M
Klinikum Aschaffenburg, Klinik für Radiologie und Neuroradiologie, Aschaffenburg

RK SP 214
Radiologie in Klinik und Praxis III – Work-Life-Balance

Vorsitz: Langer M / Freiburg, Hollmann J / Bötersheim
Saal Rieder
Donnerstag, 30.05.2013, 15:30 bis 17:00

RK SP 214.1
15:30

Macht die Klinik die Ärzte krank?

Geißler A
Robert Bosch Krankenhaus, Radiologie, Stuttgart

Im Spagat zwischen Effiziensbeschleunigung und Resourcenknappheit sehen sich Ärzte zerrieben in den Mühlen des Medizinbetriebs. Der Verlust der Handlungsspielräume und fehlende Einflussmöglichkeiten, sind Faktoren für Stress und Frustration.Zusätzliche Belastungen sind die medizintypischen Arbeitszeiten und die als zunehmend geringer empfundene Wertschätzung der ärztlichen Tätigkeit. Bei knapper werdenden Resourcen steht der wirtschaftliche Erfolg für Kliniken oft an erster Stelle. Dies führt häufig zu einem inneren Konflikt, da die primäre Motivation den Arztberuf zu ergreifen selten ökonomisch motiviert ist.Es kommt nicht nur zur Demotivation der ärztlichen Mitarbeiter und zur inneren Emigration sondern auch zu gesundheitlichen Problemen. Hohe Fluktuation und stressbedingte Erkrankungen werden häufiger. In Studien wird die Burnout Rate von Ärzten mit 50% beziffert(JAMA 2002, ZfAM 2007). Erschwerend kommt hinzu, dass die eigene Gesundheit von Ärzten oft sträflich vernachlässigt wird, was langfristig Auswirkungen auf die Funktionsfähigkeit von Kliniken und dem Gesundheitssystem hat(Panter 2012). Es wird für Ärzte zunehmend schwieriger eine Balance zwischen den eigenen Wünschen und Ansprüchen und der beruflichen Wirklichkeit zu finden. Dies erhöht den Stress. In einem Interview des Manager Monitor 2012 fanden 85% der jüngeren Führungskräfte eine ausgewogene work life balance wichtig. Dies gilt auch für Ärzte. Die rückläufige Zahl der Ärzte die nicht mehr am Patienten tätig sind, ist ein auch Indikator für die kritische Situation im Klinikalltag. Kliniken sind, bei zunehmendem Ärztemangel, gut beraten, Konzepte zu entwickeln, die ein adäquates Arbeitsumfeld bieten. Ärzte sollten sich selbst mehr Aufmerksamkeit schenken. Frustrierte und kranke Ärzte kann sich eine Gesellschaft, für die Gesundheit ein hohes Gut ist, ethisch wie ökonomisch nicht leisten

Lernziele:
- Analyse der Arbeits- und Lebenssituation von Ärzten
- Kritische Faktoren des Arbeitsalltags
- Wege aus der Krise

RK SP 214.2
16:15

Kommentierung durch die Vorsitzenden und Podiumsdiskussion

RK SP 302
Radiologie in Klinik und Praxis IV – Kosten und Leistungsstrukturen von Vertragsarztpraxen

Vorsitz: Hamm K / Chemnitz
Saal Werner
Freitag, 31.05.2013, 08:30 bis 09:30

RK SP 302.1
08:30

ZI-Praxis-Panel – neue Ergebnisse für die Radiologie

Leibner M
Zentralinstitut für die kassenärztliche Versorgung, Kostenstrukturanalysen, Berlin

Hintergrund und Zielsetzung Das ZI erhebt im Rahmen des ZI-Praxis-Panel seit dem Jahr 2010 regelhaft jährlich detaillierte Daten zur Wirtschaftslage in den Praxen der Niedergelassenen. Das ZiPP verfolgt das Ziel, Transparenz zur Wirtschaftslage in den Praxen der Niedergelassenen herzustellen. Diese Transparenz umfasst eine Methodentransparenz und einen offenen Methodendialog. Das ZI-Praxis-Panel wird beraten durch einen wissenschaftlichen Beirat und einen ärztlichen Fachbeirat. Um ein Gesamtbild der Wirtschaftslage zu erreichen, soll das ZI-Praxis-Panel alle Fachgruppen vollständig umfassen. Die Erhebungsweise erfolgt als Panel, so dass Ärzte und Psychotherapeuten langfristig teilnehmen und ihre Angaben jährlich aktualisieren sollten. Im Gegenzug erhalten Teilnehmer eine Aufwandspauschale und einen persönlichen Auswertungsbericht in dem die jeweilige Praxis im Vergleich zu relevanten Benchmark-Gruppen gestellt wird. Das ZiPP beruht auf einer repräsentativen Zufallsstichprobe von Praxen aller Fachgruppen. Im Zielzustand sollen 7.000 Praxen erreicht werden, die als Kalkulationspraxen fungieren. Im ersten Jahr haben sich rund 4.700, im zweiten Jahr 3.700 und im dritten Jahr rund 5.000 Praxen beteiligt. Zentrale Auswertungsergebnisse aus den Erhebungen werden veröffentlicht und können somit auch in den Verhandlungen der KBV/KVen mit den Krankenkassen und bei der Weiterentwicklung des Einheitlichen Bewertungsmaßstabs (EBM) berücksichtigt werden. Der erste Jahresbericht für das Erhebungsjahr 2010 wurde im März 2012 veröffentlicht; der zweite Jahresbericht soll voraussichtlich im April 2013 veröffentlicht werden. Methodik und Ergebnisse Die Kalkulation des EBM ist so angelegt, dass die Tätigkeit als Vertragsarzt auch dann ausreichende Einnahmen zum wirtschaftlichen Betrieb einer Praxis ermöglichen soll, wenn hierfür ausschließlich GKV-Einnahmen zur Verfügung stehen. Für die Bewertung der Leistungen im EBM geht der Bewertungsausschuss davon aus, dass Praxen mit einer Jahresarbeitszeit von 2.335,80 Stunden nach Abzug der Betriebskosten einen Jahresüberschuss von 105.572 Euro erreichen. Dieser Betrag wird im Beschluss des Bewertungsausschusses vom 11./12. Oktober 2007 im Vergleich zu anderen ärztlichen Referenzeinkommen als angemessener Jahresüberschuss definiert und wurde seither nicht weiterentwickelt. Inwieweit die bei der Leistungskalkulation im EBM zugrunde gelegten Annahmen der Realität entsprechen, kann anhand der ZiPP-Daten überprüft werden. Tatsächlich zeigt sich, dass in den teilnehmenden Praxen jährlich in der Regel mehr als 2.335,80 Stunden gearbeitet wird. Zudem erzielen viele Praxen neben den GKV-Einnahmen weitere Einnahmen aus ärztlicher Tätigkeit – aus privater Praxis, aus der Behandlung von Unfällen im Rahmen berufsgenossenschaftlicher Absicherung, aus Leistungen für Krankenhäuser oder aus gutachterlicher Tätigkeit. Die unterschiedliche Arbeitszeit sowie das faktische Nebeneinander von GKV- und Privat-Einnahmen ändert jedoch nichts an der Gültigkeit des Grundsatzes, dass die Leistungsbewertung im EBM so kalkuliert sein muss, dass diese Einnahmen für sich genommen einen wirtschaftlichen Praxisbetrieb ermöglichen. Andernfalls wäre die Erbringung von Leistungen für die GKV nur durch Quersubventionierung zwischen GKV-Patienten und Privat-Patienten realisierbar. Um zu prüfen, ob die Kalkulationskriterien (angemessener Jahresüberschuss bei Normarbeitszeit) realiter erfüllt sind, muss der Jahresüberschuss ermittelt werden, der bei gegebenen Kosten mit der Normarbeitszeit erreicht worden wäre, wenn anstelle der Privateinnahmen GKV-Einnahmen vorgelegen hätten. Für die Radiologie zeigt sich auf der Basis der Erhebungswelle 2010, dass der angestrebte Jahresüberschuss bei reiner GKV-Tätigkeit i.H.v. rund 106 Tausend Euro bei weitem nicht erreicht wird. Dies ergibt sich dadurch, dass in den Praxen weit mehr als die kalkulierte Arbeitszeit geleistet wird. Die durchschnittliche Wochenarbeitszeit liegt bei 58 Stunden pro Woche (und nicht wir im EBM angesetzt 51 Wochenstunden). Der durchschnittliche Anteil von Privateinnahmen liegt bei fast 34% und die durchschnittliche Vergütung je Nicht-GKV-Patient fällt erheblich höher aus als im GKV-Bereich.

Lernziele: Im ersten Teil des Beitrags sollen die Ziele und Aufgaben des ZI-Praxis-Panel verdeutlicht werden. Im zweiten Teil werden grundlegende methodische Aspekte zur Ermittlung eines GKV-spezifischen Jahresüberschusses vermittelt und die möglichen Auswirkungen von zeitlicher Mehrleistung und von Quersubventionierung durch Nicht-GKV-Einnahmen verdeutlicht. Abschließend werden die quantitativen Auswirkungen anhand veröffentlichter Auswertungen beschrieben.

RK SP 304
Radiologie in Klinik und Praxis V – Forschung: Innovation oder Selbstzweck

Vorsitz: Reiser M / München, Langer M / Freiburg
Saal Werner
Freitag, 31.05.2013, 09:45 bis 10:45

RK SP 304.1
09:45

Radiologische Forschung – Faktor für Innovationen und die Verbesserung des Kosten-Nutzen-Aspektes

Schönberg S
Institut für Klinische Radiologie und Nuklearmedizin, Mannheim

Durch die rasante technische Entwicklung neuartiger bildgebender Verfahren steigen die Anforderungen an die diagnostische und interventionelle Radiologie stetig an. Die Möglichkeit mit Techniken wie der CT und MRT Perfusionsbildgebung, MRT Diffusionsbildgebung, der radiologischen-nuklearmedizinischen molekularen Bildgebung und X-Kern MRT erlauben es zunehmend, innerhalb kürzester Zeit neben morphologischen Bilddaten krankheitsspezifische, funktionelle und patientenindividuelle Informationen zu generieren. Parallel hierzu steigen die Akzeptanz, aber auch die Anforderungen klinischer Kollegen an diese Verfahren durch immer zielgerichtetere und individualisiertere Therapieverfahren. Während beispielsweise in der Onkologie die Rolle der Radiologie bei Verlaufsuntersuchungen in der Vergangenheit vorwiegend in der Beurteilung von Größenänderungen lag, ist es durch moderne „targeted therapies“ notwendig geworden, als Radiologe sowohl genaue Kenntnisse über den Wirkungsmechanismus von Therapien zu besitzen als auch das für eine spezifische Therapie am besten geeignete bildgebende Verfahren zu wählen. Moderne funktionelle Bildgebungsverfahren bieten daher die Möglichkeit, sowohl Therapieentscheidungen besser und schneller zu beeinflussen als auch Kosten durch potentiell teure und bei bestimmten Patienten nicht wirksame Medikamente frühzeitig zu vermeiden. Auf der anderen Seite muss aus Sicht der Kostenträgen der Kosten-Nutzen-Aspekt moderner bildgebender Verfahren zunehmend intensiv durch prospektive multizentrische Studien erbracht werden, wie beispielsweise an der fehlenden Vergütung der PET-CT bei vielen medizinischen sinnvollen Indikationen in Deutschland eindrücklich zu sehen ist. Dabei muss sich der Fokus radiologischer Studien von der Analyse der Genauigkeit (Evidenzstufe 3) auf patientenspezifische Endpunkte wie Morbidität, Mortalität und Toxizität (Evidenzstufe 1) verschieben.

Lernziele:
- Das Ziel dieses Übersichtsvortrags liegt darin, den zentralen Stellenwert radiologischer Forschung auf dem Gebiet innovativer Verfahren hinsichtlich
- einer medizinischen verbesserten,
- ökonomisch balancierten und
- Work-Flow optimierten Patientenversorgung darzulegen.

RK SP 304.2
10:15

Radiologie in den Universitätskliniken: Ausstattung und Anspruch

Bröcker W
Deutsche Forschungsgemeinschaft, III-WGI, Bonn

In allen großen Kliniken, insbesondere aber in den Universitätskliniken entwickelt sich die Radiologie einschließlich der Neuroradiologie zu einem zentralen Dienstleister. Gleichzeitig erheben diese Fächer an den Universitäten auch Anspruch auf hochrangige Forschung. Radiologische Diagnostik und Therapie ist aber weder in der Krankenversorgung noch in der Forschung ohne teure Großgeräte zu leisten. Die Deutsche Forschungsgemeinschaft (DFG), die die meisten Großgeräte an den Universitäten zur Prüfung vorgelegt bekommt, hat Empfehlungen zur Geräteausstattung Radiologischer Universitätskliniken herausgegeben, die vorgestellt und diskutiert werden. Wegen dieser großen Investitionen und den immer schneller werdenden Innovationszyklen ergeben sich für die Radiologie Herausforderungen und Verpflichtungen. Diese betreffen z. B. die Zusammenarbeit mit anderen klinischen Fächern. Man denke nur daran, wie das PET-CT die Landschaft verändert hat, oder welche Erfolge beim Einsatz der MRT in der Kardiologie zu verbuchen sind. Dringend geboten sind Evaluierungen neuer, teurer Geräteentwicklungen, aber auch weitergehende hochkarätige klinische Forschung. Die Beschaffung von Hochfeld-MRT im Wesentlichen für Forschungszwecke hat in den letzten Jahren zugenommen. Das ist sicher der richtige Weg, aber daraus ergeben sich auch Forderungen nach entsprechenden Ergebnissen, die mit anderen Fächern in der klinischen Forschung vergleichbar sein müssen.

Lernziele:
- Wie muss die Ausstattung einer Radiologischen Uniklinik mit Großgeräten aussehen?
- Wie sieht der Bedarf für die Krankenversorgung und wie der Bedarf für die Forschung aus?
- Welche Folgerungen ergeben sich daraus für die Zusammenarbeit mit den anderen Disziplinen?
- Welche Folgerungen ergeben sich daraus für die Forschung in der Radiologie?

RK SP 307
Radiologie in Klinik und Praxis VI – Quo vadis Kostenerstattung PET/CT und MRT PET

Vorsitz: Claussen C / Tübingen, Schwaiger M / München
Saal Werner
Freitag, 31.05.2013, 11:00 bis 12:00

RK SP 307.1
11:00

Kosteneffizienz des PET-CT und MRT/PET – quo vadis Nuklearmedizin?

Schwaiger M
München

RK SP 307.2
11:25

Kosteneffizienz eines modernen Imaging Centers

Busch HP
Krankenhaus der Barmherzigen Brüder, Radiologie, Trier

Radiologische Abteilungen müssen sich in den Dimensionen medizinische Qualität, Servicequalität und Wirtschaftlichkeit auf die neuen Rahmenbedingungen der Fallpauschalen (DRG) ausgerichten. Dies erfordert eine Anpassung der Prozesse, Strukturen und der Personalentwicklung von Führungskräften. Aus der Praxis werden Imaging Pathways, Imaging Center Strukturen und (neue) Anforderungen an Führungskräfte (Chefärzte)beschrieben. Erfolgreiches operatives und strategisches Management ohne geeignete Führungskräfte mit Wissen, Erfahrung und Zeit, aber auch mit geeigneten IT Werkzeugen ist nicht möglich. Die Wirtschaftlichkeit im DRG System bezieht sich sowohl auf die Effizienz der Leistungserbringung (Wurde das CT kostengünstig mit hoher Qualität erbracht?) als auch auf die Effektivität(War das CT notwendig?). In Gesamtbehandlungsprozessen zu denken und zu optimieren stellt die zukünftige Herausforderung dar. Wie belohne ich nicht nur gemachte sondern auch vermiedene, medizinisch nicht notwendige Leistungen?

Lernziele:
- Darstellung der Auswirkungen von Fallpauschalen auf die Steuerung
- radiologischer Abteilungen
- notwendige Gestaltung der Prozesse, Strukture und
- Personalentwicklung
- Wirtschaftlichkeit im DRG System setzt sich zusammen aus Effizienz
- und Effektivität der Leistungserbringung

RK SP 311
Radiologie in Klinik und Praxis VII – Ökonomische Strategien im Gesundheitswesen

Vorsitz: Langer M / Freiburg, Alt C / Heidelberg
Saal Werner
Freitag, 31.05.2013, 14:00 bis 15:30

RK SP 311.1
14:00

Ökonomie in der Radiologie – Sicht der Industrie

Reinhardt E
Medical Valley e.V., Erlangen

Der Gesundheitssektor gehört in Deutschland zu den wichtigsten Wirtschaftsfaktoren. In diesem Sektor sind mehr als 4 Millionen Menschen beschäftigt und die Ausgaben für Gesundheit betragen ca. 11% des Brutto-Inlandproduktes. Die durschschnittliche Lebenserwartung wird in den kommenden Jahren weiter zunehmen. Dies begründet eine Zunahme an Erkrankungen – vorallem chronischer Erkrankungen. Aus ökonomischer Sicht kann man von einem stabilen Wachstums Markt sprechen. Die starke Regulierung des Gesunheitssektors setzt Grenzen für die ökonomische Optimierung. Im Vordergrund stehen Themen zur Kosten- und Leistungsbegrenzung. Daraus folgen einige ökonomische Optimierungsmöglichkeiten. Die zukünftige Finanzierung der Gesundheitsversorgung stellt eine große Herausforderung dar. Um diese zu meistern sind Stukturinnovationen im Gesundheitssektor erforderlich. So könnte man das Thema Gesundheit nicht nur als grössten Wirtschaftsfaktor wahrnehmen, sondern ihn auch wie einen Wirtschaftsfaktor behandeln. Natürlich erfordert dies auch Regulierungen, die z.B. angelehnt an die Prinzipien der sozialen Marktwirtschaft (s. G. Neubauer), ein deutlich erhöhtes ökonomisches Optimierungspotenzial bieten könnten. Diese Potenziale werden – angewandt auf die Radiologie – dargestellt.
Lernziele: Ökonomisches Optimierungspotenzial in der Gesundheitsversorgung/Radiologie

RK SP 311.2
14:30

Ökonomie der Radiologie – Sicht der Betriebswirtschaft

Zerth J
IDC – International DiaLog College and Research Institute, Institutsleiter des IDC, Neuendettelsau

Kontinuierliche wachsende technologische Möglichkeiten der bildgebenden Verfahren lassen frühzeitigere und genauere Diagnostiken zu, die jedoch nicht unmittelbar mit einer adäquaten medizinischen Therapieoption korrespondieren müssen. Dieser Effekt wird in der gesundheitswissenschaftlichen Forschung mit Half-way-Technologie beschrieben. Ein unmittelbarer Hinweis geben die Zahlen bezüglich der Häufigkeit radiologischer Untersuchungen. Es lässt sich festhalten, dass seit den 2000er Jahren die (mittlere) Zahl der Röntgenuntersuchungen leicht abnahm – im Jahr 2009 ca. 1,7 pro Einwohner und Jahr, die Anzahl der spezialisierten radiologischen Strategien, etwa MRT oder CT jedoch zunahmen. Der erwähnte Effekt der Halfway-Technologie weist den Blick auf Rationalisierungs-potenziale, d.h. auf die Frage, wie künftig zielgerichtete und effiziente diagnostische Strategien entdeckt und durchgesetzt werden können. Ein gesundheitsökonomisches relevantes Erfolgsmaß ist es, die Kosten pro richtig-positiven Fall zu ermitteln. Dieser Wert wird von der technologischen Güte einer radiologischen Leistung bestimmt, d.h. durch Sensitivität und Spezifität, vor allem aber durch die zugrunde liegende Teilpopulation (Prävalenz) beeinflusst, mit die Vortest-Güte unmittelbar beeinflusst wird. Die Kostenbetrachtung selbst nimmt weiterhin den gesamten Kostenverlauf ab Diagnostik in Augenschein, somit stehen die induzierten Kosten nach Diagnostik in einem besonderen Interesse. Eine Effizienzforderung in dieser Hinsicht liegt in der Optimierung stadiengerechter Diagnostik. Insbesondere bei onkologischen Behandlungsstrategien steht ein derartiger Ansatz im Vordergrund sowohl gesundheitswissenschaftlicher als auch betriebswirtschaftlicher Strategien. Eine weitere Herausforderung liegt in den Strategien personalisierter Medizin. Die gegenwärtige Diskussion personalisierter Medizin ist vor allem durch die pharmazeutische Diskussion geprägt, durch geeignete Stratifizierungsstrategien eine effektivitätserhöhende Zielgruppenbildung erstellen zu können, was unmittelbar mit der Forderung nach stadiengerechter Diagnostik korrespondiert. Eine wesentliche Folge wird jedoch sein, dass Kosten-Nutzen-Bewertungen – auch durch Methoden der gesundheitsökonomischen Evaluation – noch weiter an Bedeutung gewinnen und vor allem die Qualitätsverantwortung von (ambulanten) Radiologen sich im Lichte wachsender selektivvertraglicher Versorgungskonzepte stellen wird.
Lernziele:
- Einordnung der Radiologie in die Terminologie ökonomischer Diagnostik, insbesondere vor dem Hintergrund der Anreizphänomene medizinisch-technischen Fortschrittes (z.B. Halfway-Technologien)
- Gesundheitsökonomische Perspektive der Bewertung radiologischer Leistungen in der Wertkette eines medizinischen Dienstleistungsprozesses; Rückkopplungsprozesse und Erweiterung zu einem integrierten medizinischen Behandlungsprozess (Wertshop)
- Umsetzungsstrategien (ambulanter) Radiologie im Hinblick auf Zentrenbildung und Fortführung selektivvertraglicher Versorgungsmodelle

RK SP 311.3
15:00

Diskussion

RK SP 314
Radiologie in Klinik und Praxis VIII – Kann Radiologie in Klinik und Praxis auskömmlich sein?

Vorsitz: Altland H / München, Layer G / Ludwigshafen
Saal Werner
Freitag, 31.05.2013, 15:45 bis 17:15

RK SP 314.1
15:45

Vergütungssituation im EBM – Optimierungsstrategien und Grenzen

Hoppen A
radprax Gesellschaft für medizinische Versorgungszentren GmbH, Geschäftsleitung, Wuppertal

Seit 2008 ist die Vergütung nach dem einheitlichen Bewertungsmassstab (EBM) dramatisch gesunken. Teilweise ist sie um bis zu 30 Prozent eingebrochen. Eine Kompensation durch Leistungssteigerungen ist nur sehr eingeschränkt möglich, da die Anzahl der abrechenbaren Fälle pro KV-Sitz nahezu unverändert bleibt. Vor diesem Hintergrund ist es unerlässlich, im Rahmen von Beschaffungsverfahren sehr genaue Kalkulationen durchzuführen. Vor einer Investition sind daher verschiedenste Aspekte zu beachten. Diese umfassen neben den reinen Beschaffungskosten für Geräte unter anderem auch Service, Strom und Miete. Ebenso bedeutsam ist eine funktionierende moderne IT-Infrastruktur. Ein weiterer Aspekt, der hervorzuheben ist, sind die Personalkosten. Neben der Frage der Organisation im Ein- oder Zweischichtbetrieb spielt dabei die Auslastung eine zentrale Rolle. Zusammenfassend wird gezeigt, ob und wie eine moderne zeitgemäße Diagnostik bei adäquater Vergütung ausschließlich im Rahmen der EBM-Vergütungssystematik dennoch möglich ist.
Lernziele: Aufgezeigt wird das Verhältnis von Umsatzerlösen nach dem einheitlichen Bewertungsmassstab (EBM) zu Kosten medizinischer Leistungen. Bei den Teilnehmern soll ein Verständnis dafür geschaffen werden, welche Investitionsmöglichkeiten die EBM-Vergütung im heutigen Rahmen zulässt.

RK SP 314.2
16:15

Vergütungssituation im DRG System – Prozesoptimierung im Imaging Center

Busch HP
Krankenhaus der Barmherzigen Brüder, Radiologie, Trier

Neben der medizinischen Qualität und der Servicequalität steht insbesondere die Wirtschaftlichkeit einer radiologischen Abteilung im Fokus der Analyse von Krankenhausleitungen. Neben relativ hohen Personal- und Sachkosten haben radiologische Abteilungen bedingt durch kurze Innovationszyklen einen hohen Investitionsbedarf. Daher stellt sich die Frage nach einer Refinanzierung aus den Erlösen ambulanter und stationärer Leistungen. Während sich die Refinanzierung der Leistungen im ambulanten Bereich auf eine Vollkostenbetrachtung einzelner Leistungen bezieht, steht im stationären Bereich der DRG Anteil als Erlös (Vollkosten ohne Investitionen) im Vordergrund. Da die Erlöse (EBM, GOÄ, DRG) festliegen, bedeutet dies für die Prozessoptimierung im ambulanten Bereich eine Optimierung der Effizienz (Produktivität – Kosten pro Leistung), bei

den Fallpauschalen eine Optimierung der Effizienz und Effektivität (Kosten pro DRG Anteil). In Gesamtprozessen zu denken und zu optimieren stellt eine neue Herausforderung dar. Dies erfordert eine Anpassung der Prozesse und Strukturen. Benchmarking und Personalbedarfsanalysen, die eine Abteilung nie unvorbereitet treffen sollten, werden zunehmend nicht mehr bezogen auf das Leistungsvolumen sondern auf das Erlösvolumen (Refinanzierbarkeit) durchgeführt. Durch Führungspersonen mit geeignetem Wissen, Erfahrung und Zeit und den notwendigen IT Werkzeugen muss sich eine Abteilung auf diese neuen Anforderungen einstellen. Dies ist überlebensnotwendig – es bleibt keine andere Wahl. In diesem Kurs sollen Erfahrungen und Vorschläge aus der Praxis für die Praxis mitgeteilt und diskutiert werden.

Lernziele:

- Kenntnis der Anforderungen eines DRG Systems an radiologische Abteilungen
- IT Unterstützung und Kennzahlensysteme
- Optimierung der Prozesse, Strukturen und der Personalentwicklung
- Vorbereitung auf Budgetverhandlungen, Benchmarking und Personalbedarfsanalyse
- Operatives und strategisches Management

RK SP 314.3
16:45

Mehrwert durch Radiologische Netzwerke?

Frank T
Erlangen

RK SP 402
Radiologie in Klinik und Praxis IX – § 116 SGB V und MVZ

Vorsitz: Wujciak D / Halle
Saal Curie
Samstag, 01.06.2013, 10:45 bis 11:45

RK SP 402.1
10:45

Ambulante Spezialfachärztliche Versorgung: 4 Jahre Erfahrungen in Schleswig-Holstein

Keßeböhmer J
Radiologisches Zentrum am Kaufhof, Lübeck

Bereits im Jahr 2007 erteilte das Sozialministerium Schleswig-Holstein auf der Grundlage von § 116 b SGB V achtzehn Krankenhäusern des Bundeslandes die Zulassung zur ambulanten Behandlung für hochspezialisierte Leistungen, Erkrankungen mit besonderen Krankheitsverläufen und seltenen Erkrankungen. Auf dieser Grundlage nehmen inzwischen fast alle Akutkrankenhäuser des Landes an der sog. ambulanten spezialfachärztlichen Versorgung (ASV) teil. Das GKV-Versorgungsstrukturgesetz von 2011 führt ab 2013 zwar wesentliche Änderungen – vor allem den Zugang vertragsärztlicher Leistungserbringer – in die ASV ein. Die Erfahrungen mit der Akzeptanz, Kooperation, Qualitätsvereinbarungen und den Auswirkungen der ASV nach altem Recht – speziell auf die Radiologie in Klinik und Praxis – werfen aber interessante Schlaglichter auf das künftige Versorgungsmodell. Über dessen Einführungsstand wird ebenfalls tagesaktuell berichtet.

Lernziele: Leistungsbereiche der ASV, Teilnehmer nach altem und neuem Recht, Antrags- und Zulassungsverfahren, Richtlinien des Gemeinsamen Bundesausschusses, Akzeptanz bei Patienten und nicht teilnehmenden Ärzten, Vergütung und Finanzierung, Einbindung der Radiologie in die ASV in Klinik und Praxis, Auswirkungen auf die radiologische Tätigkeit, berufspolitische Perpektive, Zeitplan und Stand der ASV.

Refresherkurse Spezial

RK-SP

S73	RK SP 317	FFF – Fit für den Facharzt – Gastro – Untersuchungsstrategien
S70	RK SP 101	FFF – Fit für den Facharzt – Interventionelle Radiologie
S71	RK SP 210	FFF – Fit für den Facharzt – Kardiale Bildgebung/CTA und MRA
S71	RK SP 306	FFF – Fit für den Facharzt – Kopf-/Halsdiagnostik
S72	RK SP 313	FFF – Fit für den Facharzt – Mammografie-Screening – Eine Chance für den Nachwuchs (TED)
S70	RK SP 103	FFF – Fit für den Facharzt – Muskoskelettale Radiologie
S70	RK SP 102	FFF – Fit für den Facharzt – Neuroradiologie
S70	RK SP 205	FFF – Fit für den Facharzt – Physik für den Facharzt
S71	RK SP 216	FFF – Fit für den Facharzt – Pädiatrische Radiologie
S73	RK SP 405	FFF – Fit für den Facharzt – Röntgenquiz
S72	RK SP 310	FFF – Fit für den Facharzt – Strahlenschutzrecht für den Facharzt
S73	RK SP 403	FFF – Fit für den Facharzt – Thoraxradiologie
S71	RK SP 309	FFF – Fit für den Facharzt – Uroradiologie
S73	RK SP 212	Hellste Köpfe I: Studieren & Arbeiten im Ausland
S74	RK SP 401	Hellste Köpfe II: Röntgendiagnostik Live
S74	RK SP 406	Hellste Köpfe III: Radiologie ist Zukunft

RK SP 101
FFF – Fit für den Facharzt – Interventionelle Radiologie

Saal Albers-Schönberg
Mittwoch, 29.05.2013, 13:30 bis 15:00

RK SP 101.1
13:30

Was man zur FA-Prüfung wissen muss

Bücker A
Universitätsklinikum des Saarlands, Klinik für Diagnostische und Interventionelle Radiologie, Homburg (Saar)

Zunächst werden die Besonderheiten des Strahlenschutzes für die Interventionelle Radiologie behandelt. Sodann werden die Grundlagen für Zugänge in den menschlichen Körper durchgenommen (vaskulären Zugänge und solche für Punktionen und Drainagen). Im weiteren wird anhand jeweils eines Falles für die vier Module A bis D der DeGIR eine kleine einführende Materialkunde gegeben. Außerdem werden jeweils die Indikationsstellungen unter besonderer Berücksichtigung alternativer Verfahren diskutiert. Bei den gefäßeröffnenden Verfahren (Modul A) umfasst dies die gefäßchirurgischen Alternativen auf der einen Seite und die Möglichkeiten der Ballondilatation und der Stentung auf der anderen Seite. Neben der TASC-Klassifikation sollen auch die deutschen S3 Leitlinie zu diesem Thema zur Sprache kommen. Bei gefäßverschließenden Verfahren (Modul B) geht es um das allgemeine Verständnis der Embolisationsmaterialien im Hinblick auf das Embolisationsniveau im Gefäßsystem und die sich hieraus ergebenden Konsequenzen bei den Indikationen. Im Falle der diagnostischen Punktionen (Modul C) müssen die korrekten Zugangswege beherrscht werden. Außerdem müssen mögliche Komplikationen wie Luftembolien und die Vorsichtsmaßnahmen zu ihrer Verhinderung bekannt sein. Bei den onkologischen Verfahren (Modul D) sollen die Möglichkeiten der Chemoembolisation, der blanden Embolisation und der SIRT bekannt gemacht werden.
Lernziele: Strahlenschutz, Punktionszugänge, Materialkunde, Indikationen, alternative Verfahren jeweils für die Modlue A bis D (DeGIR Zertifizierung Stufe 1, Basiskurs)

RK SP 102
FFF – Fit für den Facharzt – Neuroradiologie

Saal Albers-Schönberg
Mittwoch, 29.05.2013, 15:15 bis 16:15

RK SP 102.1
15:15

Neuroradiologie – Untersuchungsstrategien

Forsting M
Universitätsklinikum Essen, Institut für Diagnostische und Interventionelle Radiologie und Neuroradiologie, Essen

Neuroradiologen sind Spezialisten für die radiologische Diagnostik von Erkrankungen des ZNS, aber zunehmend auch für die interventionelle Therapie überwiegend von vaskulären Erkrankungen des Gehirns, des Rückenmarks und seiner Hüllen. Die diagnostischen Methoden umfassen das konventionelle Röntgen, die Computertomografie, die Magnetresonanztomografie sowie die invasiven Methoden Myelografie und Angiografie. Das Krankheitsspektrum umfasst entzündliche Erkrankungen, Tumoren, Erkrankungen der Blutgefäße, degenerative Erkrankungen, Traumen und die seltenen metabolischen und angeborenen Erkrankungen von Gehirn und Rückenmark.
Lernziele: Im Vortrag wird Ihnen ein Überblick über die Methoden und die angesprochenen Erkrankungen gegeben, so dass Sie am Ende wissen, wie vielfältig Neuroradiologie ist.

RK SP 103
FFF – Fit für den Facharzt – Muskoskelettale Radiologie

Saal Albers-Schönberg
Mittwoch, 29.05.2013, 16:30 bis 18:00

RK SP 103.1
16:30

FFF Muskuloskelettale Radiologie – Gelenkdiagnostik

Heuck A[1], Schmitt R[2], Glaser C[1]
[1]Radiologisches Zentrum München Pasing, München;
[2]Klinik für Diagn. und Interventionelle Radiologie, Herz- und Gefäßklinik, Bad Neustadt a.d. Saale

Die radiologische Gelenkdiagnostik basiert im Wesentlichen auf der konventionellen Röntgenuntersuchung, der MRT und bei komplexen Knochenverletzungen auf der MS-CT. Für spezielle Fragestellungen können diese Verfahren mittels Arthrografie in ihrer Aussagekraft erweitert werden. Im Kurs wird die bildgebende Diagnostik der wichtigsten und häufigsten Verletzungen und Erkrankungen von Schulter, Ellenbogen, Handgelenk, Hüfte, Knie und Sprunggelenk einschl. Fuß vorgestellt und interaktiv mittels TED diskutiert. Dabei wird die diagnostische Vorgehensweise hinsichtlich des Algorithmus der einzusetzenden Untersuchungsmethoden, der systematischen Bildanalyse sowie der Diagnose und Differentialdiagnose erarbeitet.
Lernziele: Kenntnis der wichtigsten Verletzungen und Erkrankungen der Gelenke von oberer und unterer Extremität, ihrer radiologischen Diagnostik und Differentialdiagnostik.

RK SP 205
FFF – Fit für den Facharzt – Physik für den Facharzt

Saal Peters
Donnerstag, 30.05.2013, 10:45 bis 12:15

RK SP 205.1
10:45

Bildentstehung und Bildqualität

Meier N
Institut für Klinische Radiologie, Medizinische Physik, Münster

Dieser Kurs behandelt praxisbezogen die physikalischen und technischen Grundlagen auf dem Gebiet der Radiologie mit Schwerpunkt digitaler Bildempfänger und Bildqualität. Fragen zur Physik, zur Technik und zum Strahlenschutz werden zu einem radiologischen Basiswissen zusammengestellt, das Gegenstand typischer Prüfungsfragen sein könnte. Dazu gehören unter anderem Grundlagen der Bildentstehung in der Computertomografie anhand von Veranschaulichungen von Faltungskernen über Z-Interpolation bis zu Aufhärtungs-, Partialvolumen- und Cone-Beam Artefakten. Außerdem gehören dazu der Aufbau und Eigenschaften von Abbildungssystemen wie Speicherfolie und Flachdetektor, angefangen bei geometrischer Unschärfe über extrafokale Strahlung bis hin zu Modulationsübertragungsfunktionen. Des Weiteren werden mit einfachen Abbildungen und Beispielen einzelne verbreitete Bildnachverarbeitungsmethoden illustriert.
Lernziele: Erwerb physikalischer und technischer Kenntnisse auf dem Gebiet digitaler Detektoren und Computertomografie.

RK SP 205.2
11:30

Strahlenexposition und Strahlenschutz

Fiebich M
Institut für Medizinische Physik und Strahlenschutz, Technische Hochschule Mittelhessen, Gießen

In der Röntgenverordnung wird die Einhaltung von Dosisgrenzwerten (Diagnostische Referenzwerte und Grenzwerte für das beruflich strahlenexponierte Personal) gefordert. Darüberhinaus ist man verpflichtet, jede Strahlenexposition von Mensch und Umwelt unter Beachtung des Standes der Technik und unter Berücksichtigung aller Umstände des Einzelfalles auch unterhalb der Grenzwerte so gering wie möglich zu halten. Der Einfluss der einzelnen technischen Parameter wie Röhrenspannung, Filterung, Raster, Detektor etc. auf die Bildqualität und die Dosis bei Röntgenaufnahmen wird in diesem Beitrag erläutert und Wege aufgezeigt, die Strahlenexposition von Patient und Personal zu reduzie-

ren. Dabei wird insbesondere auch auf neue technische Möglichkeiten zur Dosisreduktion eingegangen.
Lernziele:
- Verständnis des Einflusses technischer Parameter auf die Strahlenexposition.
- Verständnis der Möglichkeiten zur Reduktion der Strahlenexposition für Patient und Personal.

RK SP 210
FFF – Fit für den Facharzt – Kardiale Bildgebung/CTA und MRA

Saal Peters
Donnerstag, 30.05.2013, 13:45 bis 15:15

RK SP 210.1
13:45

Kardiale Bildgebung

Miller S[1], Heuschmid M[2]
[1]Radiologische Gemeinschaftspraxis, Tübingen;
[2]Oberschwabenklinik, KH St. Elisabeth, Klinik für Diagnostische und Interventionelle Radiologie, Ravensburg

RK SP 210.2
14:30

CTA und MRA

Bley TA
Universitätsklinikum Hamburg-Eppendorf, Diagnostische und Interventionelle Radiologie, Hamburg

Das Übersichtsreferat beleuchtet die technischen Grundlagen der CT-Angiografie, der nativen MR-Angiografie und der Kontrastmittel unterstützten MR-Angiografie. Dazu werden die wichtigsten Erkrankungen einschließlich der Differentialdiagnosen entsprechend der unterschiedlichen Gefäßterritorien besprochen. Die spezifischen Vorteile und Nachteile der MRA und CTA bezüglich der zu untersuchenden Gefäßterritorien und der zu beurteilenden Erkrankungen werden gegenübergestellt. Am Ende des Referates werden die Teilnehmer entscheiden können, bei welchen Konstellationen diese Techniken bevorzugt eingesetzt werden sollten. Typische Artefakte und diagnostische Fallen werden an Hand von Fallbeispielen vermittelt.
Lernziele:
- Verständnis der technischen Grundlagen der MRA und CTA
- Kenntnis der wichtigsten Erkrankungen der verschiedenen Gefäßterritorien
- Erkennung typischer Artefakte und diagnostischer Fallen anhand von Fallbeispielen

RK SP 216
FFF – Fit für den Facharzt – Pädiatrische Radiologie

Saal Peters
Donnerstag, 30.05.2013, 15:30 bis 16:30

RK SP 216.1
15:30

Thoraxradiologie: Vom Fetus bis zum Jugendlichen

Stenzel M
Universitätsklinikum der Friedrich-Schiller-Universität Jena, Institut für Diagnostische und Interventionelle Radiologie I, Sektion Pädiatrische Radiologie, Jena

Kinderradiologie beginnt im Mutterleib mit der fetalen MRT und reicht bis ins junge Erwachsenenalter. Das diagnostische Vorgehen bei der Bildgebung des Thorax im Kindesalter unter besonderer Berücksichtigung eines effektiven Strahlenschutzes wird beschrieben, Normalbefunde und deren Differenzierung von Pathologien herausgearbeitet. Kenntnisse zum Erscheinungsbild wesentlicher thorakaler Fehlbildungen, pulmonaler Erkrankungsbilder des Früh- und Neugeborenen, klassischer Befunde wie Pneumonien und die Fremdkörperdiagnostik aber auch Krankheitsbilder wie die Cystische Fibrose werden vermittelt.
Lernziele:
- Klassische Fehlbildungen wie Sequester, CCAM, Zwerchfellhernie
- Atemnotsyndrom des Frühgeborenen (respiratory distress syndrome)
- Bronchopulmonale Dysplasien (chronic lung disease)
- Vorgehen bei Fremdkörperverdacht
- Kindliche Pneumonien
- Asthma bronchiale
- Cystische Fibrose

RK SP 306
FFF – Fit für den Facharzt – Kopf-/Halsdiagnostik

Saal Peters
Freitag, 31.05.2013, 09:45 bis 10:45

RK SP 306.1
09:45

FFF – Fit für den Facharzt – Kopf-/Halsdiagnostik

Lell M
Universität Erlangen, Radiologisches Institut, Erlangen

CT und MRT sind die Säulen der radiologischen Diagnostik der Kopf-Hals Region, konventionelle Röntgenverfahren sind stark in den Hintergrund getreten. Zur sicheren Befundung und Differentialdiagnostik ist eine genaue Kenntnis der komplexen Anatomie nötig. Nach der Einführung in die Anatomie werden interaktiv und fallbasiert sinnvolle Untersuchungsstrategien erarbeitet und klinische Fälle aus der täglichen Praxis interpretiert. Schwerpunkt dabei sind entzündliche und tumoröse Läsionen der Nasennebenhöhlen, des Halses und der Schädelbasis.
Lernziele:
- Kenntnis der spezifischen Anatomie
- Zielgerichtete Untersuchungsstrategie
- Bildanalyse und Befundung

RK SP 309
FFF – Fit für den Facharzt – Uroradiologie

Saal Peters
Freitag, 31.05.2013, 11:00 bis 12:00

RK SP 309.1
11:00

FFF – Fit für den Facharzt – Uroradiologie

Uder M
Universitätsklinik, Radiologisches Institut, Erlangen

CT- und MRT haben die Diagnostik von Erkrankungen des Urogenitalsystems revolutioniert. Insbesondere die Erkrankungen von Niere und Nebenniere können damit sicher diagnostiziert werden. Dennoch werden wir auch heute noch mit Methoden wie der Miktions-Zyst-Urehrografie und der Ausscheidungsurografie konfrontiert. Daher ist es wichtig, sich auch in solchen Bildern zu Recht zu finden. Anhand konkreter Fälle sollen interaktiv grundlegende Prinzipien für die erläutert werden.
Lernziele:
- Grundprinzipien der Diagnostik
- solider Raumforderungen der Niere
- zystischer Raumforderungen der Niere
- von Harntransportstörungen
- von Fehlbildungen des Urogenitalsystems
- des männlichen Genitale
- Neue Erkenntnisse in
- Diagnostik
- Therapie

RK SP 310
FFF – Fit für den Facharzt – Strahlenschutzrecht für den Facharzt

Saal Peters
Freitag, 31.05.2013, 13:30 bis 14:30

RK SP 310.1
13:30

Bedeutung von Leitlinien, Bußgeldern und SSK-Empfehlungen

Lenzen H
Institut für Klinische Radiologie, Medizinische Physik, Münster

Das Strahlenschutzrecht hat in Deutschland einen besonders hohen Stellenwert. Dies verdeutlicht neben dem Atomgesetz eine große Anzahl an Verordnungen und Richtlinien. In der Facharztprüfung nimmt das Strahlenschutzrecht einen großen Raum ein. Der Beitrag soll den angehenden Facharzt auf seinen zukünftigen Verantwortungsbereich vorbereiten und Strahlenschutzbeauftragten das Handwerkszeug für ihre Tätigkeit liefern. Während Richtlinie im Auftrag des Bundes Umweltministeriums (BMU) in Fachgremien erarbeitet werden und Umsetzung und Kontrolle von den entsprechenden Landesministerien zu leisten ist handelt es sich bei Leitlinien meist um Werke ärztlicher Standesorganisationen oder wissenschaftlicher Fachverbände. Ein Verstoß gegen eine Richtlinie oder gar gegen eine Verordnung ist grundsätzlich auch bußgeldfähig. Strafbar ist hingegen nur ein Verstoß gegen ein Gesetz, also dem Atomgesetz. Aber auch der Verstoß gegen Leitlinien kann sich äußerst nachteilig für den Betroffenen auswirken. So kann die Abrechenbarkeit von Leistungen verweigert oder gänzlich verboten werden. Die Strahlenschutzkommission ist gemeinsam mit der Reaktorsicherheitskommission das höchste Beratungsgremium des BMU. Sie nimmt zu allen wichtigen, aktuellen Fragen Stellung und erlässt Empfehlungen. Die Orientierungshilfen für radiologische Untersuchungen sind hier genauso richtungsweisend wie die Äußerung zu Interventionen oder der pädiatrischen Radiologie.
Lernziele: Der Beitrag erläutert wichtige Leitlinien und Empfehlung und beschreibt den Bußgeldkatalog verschiedener Länder. Zusätzlich werden die Aufgaben des Strahlenschutzbeauftragten bei der Umsetzung dieser Maßnahmen beschrieben.

RK SP 310.2
14:00

Strahlenschutzrecht II für den Facharzt

Westhof J
Regierungspräsidium Kassel, Fachzentrum für Produksicherheit und Gefahrstoffe, Kassel

Die angehenden Fachärztinnen/Fachärzte haben im Rahmen der Anwendung ionisierender Strahlung rechtliche Vorgaben durch die Röntgenverordnung, Vorgaben durch die Fachkunderichtlinie Medizin sowie Vorgaben im Rahmen der Qualitätssicherung (Qualitätssicherungsrichtlinie) und technische Vorgaben (Sachverständigenprüfungsrichtlinie, Anlage I) zu beachten.
Lernziele: Ziel des Vortrages ist es, dem angehenden Facharzt die wesentlichen Inhalte der Röntgenverordnung (RöV) und deren Änderungen vom Oktober 2011 zu vermitteln. Darüber hinaus sollen wesentliche Inhalte der Qualitätssicherungsrichtlinie (QS-RL), der Fachkunderichtlinie Medizin und zum Stand der Technik nach der Anlage I der Sachverständigenprüfungsrichtlinie (SV-RL) vermittelt werden.

RK SP 313
FFF – Fit für den Facharzt – Mammografie-Screening – Eine Chance für den Nachwuchs (TED)

Vorsitz: Heindel W / Münster
Saal Peters
Freitag, 31.05.2013, 14:45 bis 16:15

RK SP 313.1
14:45

Screening Starter Kit

Heindel W
Universitätsklinikums Münster, Institut für Klinische Radiologie, Münster

Das primäre Ziel des deutschen Mammografie-Screening-Programms, welches basierend auf den Europäischen Leitlinien seit 2005 implementiert wurde, ist die Reduktion der Brustkrebssterblichkeit durch die frühe Detektion von Brustkrebs asymptomatischer Frauen. Fünf nationale Referenzzentren wurden mit dem Aufbau des Screening-Programms, der Umsetzung von technischen und medizinischen Qualitätssicherungsmaßnahmen und der Evaluation beauftragt. Der Kurs gibt Einblicke in die verschiedenen ärztlichen Funktionen mit dem dazugehörigen Ausbildungsprogramm.
Lernziele:
- Befunderqualifikationen
- Fallbeispiele aus dem Mammografie-Screening-Programm

RK SP 313.2
15:15

Screening kann Spass machen

Regitz-Jedermann L
Referenzzentrum Mammografie Berlin, Berlin

RK SP 313.3
15:45

Screening – wonach wird gesucht? Fallsammlung mit TED

Weigel S
Universitätsklinikum Münster, Institut für Klinische Radiologie und Referenzzentrum Mammografie, Münster

Die Herausforderung der Screening-Mammografie-Befundung beschreibt L. Tabar folgendermaßen: „When screening asymptomatic women, the challenge is to perceive the occasional abnormal lesions. Screening is not diagnosis! Differential diagnosis of the lesions perceived at screening requires an appropriate workup using a multimodality approach.“ Durch die standardisierte unabhängige Doppelbefundung im Mammografie-Screening-Programm wird die Sensitvität des Verfahrens gesteigert. Im Falle einer detektierten mammografischen Auffälligkeit durch einen oder beide Befunder folgt eine obligate Konferenz unter Anwesenheit beider Befunder und des Programmverantwortlichen Arztes. In der sogenannten Konsensuskonferenz wird erörtert, ob ein Rückruf zu einer weiterführenden Abklärungsdiagnostik indiziert erscheint. Im Rahmen, der in der Folge durch den Programmverantwortlichen Arzt durchgeführte Abklärungsdiagnostik, stehen verschiedene bildgebende Modalitäten sowie invasive Biopsieverfahren zur Klärung zu Verfügung. Die Screening-Fallsammlung zeigt die Variation mammografisch detektierter kleiner invasiver Karzinome mit der dazugehörigen Abklärungsdiagnostik.
Lernziele:
- Detektion und Analyse mammografischer Auffälligkeiten
- Mammograpische Karzinommorphologien invasiver Karzinom < 15mm
- Ergänzende Bildgebung der Abklärungsdiagnostik

RK SP 317
FFF – Fit für den Facharzt – Gastro – Untersuchungsstrategien

Saal Peters
Freitag, 31.05.2013, 16:30 bis 18:00

RK SP 317.1 16:30

Leber, Galle, Pankreas – Differential-Diagnosen, bis der Arzt kommt?

Schreyer AG, Stroszczynski C
Universitätsklinikum Regensburg, Radiologie, Regensburg

In einer bunten Sammlung aus Fallbeispielen aus einem Universitätsklinikum sollen typische klinische Fallbeispiele gemeinsam interaktiv erarbeitet und aufgelöst werden. Dazu wird der Focus auf Untersuchungsstrategien zu typischen Erkrankungen der Leber, der Galle und des Pankreas gelegt. Mit TED sollen gemeinsam die Differentialdiagnosen bearbeitet und diskutiert werden. Also interaktiv Differentialdiagnose, bis der Arzt kommt...
Lernziele: Untersuchungsstrategien bei typischen Erkrnakungen Leber, Pankreas, Galle

RK SP 403
FFF – Fit für den Facharzt – Thoraxradiologie

Saal Peters
Samstag, 01.06.2013, 10:45 bis 12:15

RK SP 403.1 10:45

FFF Thoraxradiologie: Management pulmonaler Rundherde

Diederich S
Marien Hospital Düsseldorf, Institut für Diagnostische und Interventionelle Radiologie, Düsseldorf

Lungenrundherde sind häufige Befunde in der radiologischen und insbesondere computertomografischen Diagnostik des Thorax. Ihre Relevanz reicht von unmittelbar behandlungsbedürftigen bis zu völlig bedeutungslosen Nebenbefunden oder Normalstrukturen. Aufgabe des Radiologen ist es, einerseits unnötige invasive Maßnahmen, Strahlenexposition und Beunruhigung der betroffenen Patienten zu verhindern und andererseits therapiebedürftige oder prognostisch relevante Läsionen ohne Verzögerung zu diagnostizieren. In diesem Kurs wird unter interaktiver Beteiligung des Auditoriums ein Konzept erarbeitet, nach dem bei unterschiedlichen Rundherden die angemessenen Maßnahmen von komplettem Ignorieren des Herdes bis zur unmittelbaren operativen Resektion indiziert werden.
Lernziele:
1. Stellenwert radiologischer Verfahren im Nachweis von Lungenrundherden
2. Ätiologie von Lungenrundherden
3. Relevanz unterschiedlicher Rundherdmorphologien
4. Malignitätswahrscheinlichkeit unterschiedlicher Rundherde
5. Methoden der Rundherdklassifikation
6. Strategie zum Management im Einzelfall bei unterschiedlichen Rundherden

RK SP 405
FFF – Fit für den Facharzt – Röntgenquiz

Vorsitz: Uder M / Erlangen
Saal Peters
Samstag, 01.06.2013, 12:30 bis 14:00

RK SP 405.1 12:30

Röntgenquiz – Muskulo

RK SP 405.2 12:50

Röntgenquiz Thorax

Diederich S
Marien Hospital Düsseldorf, Institut für Diagnostische und Interventionelle Radiologie, Düsseldorf

Es werden 2 unbekannte thoraxradiologische Fälle präsentiert. Zunächst werden die radiologischen Befunde isoliert analysiert und es wird eine wahrscheinliche Liste differentialdiagnostischer Möglichkeiten erarbeitet. Zur weiteren Eingrenzung werden klinische und laborchemische Informationen einbezogen. Gemeinsam mit dem Auditorium wird die korrekte Diagnose erarbeitet. Abschließend wird der Weg der definitiven Diagnosesicherung in beiden Fällen dargestellt.
Lernziele:
1. Systematische Bildanalyse
2. Einbeziehung relevanter epidemiologischer und laborchemischer Daten

RK SP 405.3 13:10

Fit für den Facharzt: Röntgenquiz – Herz

Lotz J, Unterberg C
Universitätsmedizin Göttingen, Institut für Diagnostische und Interventionelle Radiologie, Göttingen

Was muß ein radiologischer Facharzt über das Herz wissen? Es reicht nicht mehr die Perikarditis constrictiva gegenüber Mitralklappenkalk auf dem Röntgenbild zu differenzieren. Die akute Insuffizienz des rechten oder linken Ventrikels im Röntgenbild zu erkennen greift zu kurz und – mit Verlaub – ist weit unter den heutigen Möglichkeiten. EDVi, ESVi, Schlagvolumen, EF, segmentale Wandbewegungsstörungen; Ischämienachweis; Myokarditisnachweis; die Differenzierung von infarkttypischen Late Enhancement gegenüber einer post-myokarditischen oder andersartigen Kardiomyopathie: Das kommt den heutigen Erwartungen schon näher. Und kennen Sie die Coronararterien? Die kardiale MRT und kardiale CT ist im Alltag angekommen und nun auch im Röntgenquiz.
Lernziele: Das Herz im MRT, CT und Röntgenbild

RK SP 405.4 13:30

Röntgenquiz – Uroradiologie

Uder M
Universitätsklinik, Radiologisches Institut, Erlangen

Anhand interessanter Fälle sollen interaktiv grundlegende Prinzipien für die Diagnostik von Erkrankungen des Niere, der Ableitenden Harnwege und der Genitalien erläutert werden. Der Schwerpunkt wird auf den Erkrankungen der Niere liegen.
Lernziele:
- Grundprinzipien der Diagnostik
- solider Raumforderungen der Niere
- zystischer Raumforderungen
- Neue Erkenntnisse in
- Diagnostik
- Therapie

RK SP 212
Hellste Köpfe I: Studieren & Arbeiten im Ausland

Vorsitz: Renz DM / Berlin
Saal Donner
Donnerstag, 30.05.2013, 15:30 bis 17:30

RK SP 212.1 15:30

Studieren im Ausland – aus der Sicht eines weitgereisten Klinikchefs

Teichgräber U
Universitätsklinikum Jena, Zentrum für Radiologie, Jena

RK SP 212.2 15:45

Blick zurück nach vorn: Reminiszenzen an die Entwicklung der Neuroradiologie und Lehren aus einem unorthodoxen Werdegang

Sartor K
Heppenheim

RK SP 212.3
16:15

Famulaturbörse der BVMD (Bundesvertretung der Medizinstudierenden in Deutschland e. V.)
Fischer Sille C
Bundesvertretung der Medizinstudierenden in Deutschland e. V. (bvmd), Bundeskoordinator für Famulantenaustausch, Berlin

RK SP 212.4
16:30

Erlebnisbericht I – Studienaufenthalt in San Francisco
Diederichs G
Charité Universitätsmedizin Berlin, Institut für Radiologie, Berlin

RK SP 212.5
16:45

Erlebnisbericht II – Praktisches Jahr in China
Fröling V
Charité Universitätsmedizin Berlin, Institut für Radiologie, Berlin

RK SP 212.6
17:00

Erlebnisbericht III – Ein Römer als Assistenzarzt in Berlin
Collettini F
Charité Universitätsmedizin Berlin, Institut für Radiologie, Berlin

RK SP 212.7
17:15

Moderierte Diskussion

RK SP 401
Hellste Köpfe II: Röntgendiagnostik Live

Vorsitz: Uder M / Erlangen, Mayer F / Hamm, Janka R / Erlangen
Saal Peters
Samstag, 01.06.2013, 09:00 bis 10:30

Das Referenten-Team der Online-Kurse „Keine Angst vor Röntgenbildern im Hammerexamen“ präsentiert und diskutiert interessante Fälle und ihre Bilder – ein Kurs zum mitsehen, mitreden und mitlernen.

RK SP 406
Hellste Köpfe III: Radiologie ist Zukunft

Vorsitz: Gross-Fengels W / Hamburg
Saal Albers-Schönberg
Samstag, 01.06.2013, 14:15 bis 15:30

RK SP 406.1
14:15

Radiologie ist Zukunft – Perspektiven des Fachs aus wissenschaftlicher und berufspolitischer Sichtr
Gross-Fengels W
Asklepios Klinik Harburg, Abteilung für Diagnostische und Interventionelle Radiologie, Hamburg

RK SP 406.2
14:30

Herausforderung Kinderradiologie
Buchholz M
UK SH Campus Lübeck, Klinik für Radiologie und Nuklearmedizin, Lübeck

RK SP 406.3
15:00

Schwerpunkt Neuroradiologie
Eckert B
Hamburg

RK SP 406.4
15:00

Herzdiagnostik – ein Fall für die Radiologie
Gutberlet M
Universität Leipzig – Herzzentrum Leipzig, Diagnostische und Interventionelle Radiologie, Leipzig

RK SP 406.5
15:15

Diskussion und Fragerunde

Refresherkurse International

RK-SP

S76	RK SP 301	DRG meets ESER I – Radiologische Diagnostik bei akutem Abdomen – Notfalldiagnostik bei nichttraumatischen Notfällen
S76	RK SP 305	DRG meets ESER II – Up-to-date: Radiologische Bildgebung beim Polytrauma

RK SP 301
DRG meets ESER I – Radiologische Diagnostik bei akutem Abdomen – Notfalldiagnostik bei nichttraumatischen Notfällen

Vorsitz: Schueller G / Bülach
Saal Röntgen
Freitag, 31.05.2013, 08:00 bis 09:30

RK SP 301.1 – 08:00
Klinik, Management und interventionelle Therapie

Wirth S
Ludwigs-Maximilians-Universität München, Institut für Klinische Radiologie, München

Zunehmende Untersuchungszahlen bestätigen den hohen Wert radiologischer Bildgebung bei nicht-traumatischen abdominellen Notfällen. Ganz besonders gilt dies für die Computertomografie. Wie bei anderen Notfällen auch ist es wichtig eine möglichst genaue Diagnose zu erhalten. Andererseits muss dies so schnell wie möglich erfolgen und auch für die behandelnden Ärzte verfügbar sein. Ziel ist ein fokussiertes Vorgehen bei der Planung, der Untersuchung, der Befundung und Befundübermittlung, welches jeweils einen möglichst hohen Standardisierungsgrad aufweisen sollte. Falsche Entscheidungen in diesem Stadium können enorme Verzögerungen und Schlimmeres bewirken.

Lernziele:
- Anforderungen und Voraussetzungen für eine optimierte radiologische Versorgung von Patienten mit „akutem Abdomen“
- Entscheidungshilfe zur Prozess-Orientierung: Wer sollte wann welche Untersuchung erhalten?

RK SP 301.2 – 08:10
Leber, Milz und pankreatiko-biläre Notfälle

Schueller G
Spital Bülach, Radiologie, Bülach

Pankreatobiliäre, hepatale und splenale Notfälle machen zusammen einen beträchtlichen Anteil aller akuten Spitalseinweisungen aus, mit dem Schwergewicht auf obstruktive und entzündlichen Veränderungen der Galle ableitenden Wege, des Pankreas und der Leber.

Lernziele:
- Kenntnis zu erlangen über die am häufigsten zu erwartenden Pathologien,
- die am besten geeigneten Verfahren zur Bildgebung zu diskutieren und
- wesentliche Diagnosepunkte für die Zusammenarbeit mit den Klinikern herauszuarbeiten.

RK SP 301.3 – 08:40
Intestinale Notfälle – vaskulär, mechanisch, entzündlich

Juchems MS
Universitätskliniken Ulm, Klinik für Diagnostische und Interventionelle Radiologie, Ulm

Der klinische Begriff „akutes Abdomen“ ist keine eigenständige Erkrankung sondern vielmehr die Bezeichnung für ein Krankheitsbild des Abdomens mit meist akut einsetzender Schmerzsymptomatik, das eine rasche Diagnose und oft eine notfallmäßige Operation erfordert. Obwohl in etwa 1/3 der Fälle die Ursache für das akute Abdomen nicht eruiert werden kann, stellen Krankheitsbilder des Gastrointestinaltrakts bei den gesicherten Fällen mit über 40% die häufigste Ursache dar. Um eine adäquate Therapie einzuleiten, muss weiter zwischen entzündlichen (Appendizitis, chronisch entzündliche Darmerkrankungen etc.), vaskulären (Mesenterialischämie) und mechanischen (Ileus) Ursachen unterschieden werden. Die kontrastverstärkte Multidetektor-Spiral-CT (MDCT) ist gegenwärtig die diagnostische Methode der Wahl bei Patienten mit dem Krankheitsbild eines akuten Abdomens. Die MDCT erlaubt eine umfassende und schnelle Bildgebung des Abdomens in extrem kurzer Zeit.

Lernziele:
1. Besprechung der häufigsten Ursachen für das Krankheitsbild „akutes Abdomen“ auf dem Boden einer gastrointestinalen Erkrankung
2. Untersuchungstechnik und Demonstration typischer Befunde intestinaler Notfälle

RK SP 301.4 – 09:05
Akutes Abdomen – Notfälle an Nieren, ableitenden Harnwegen und männlichem Genitale

Scherr M
Institut für Klinische Radiologie der Universität München, Campus Innenstadt, München

Ein erheblicher Anteil von Patienten, die sich als „akutes Abdomen“ präsentieren bieten im Rahmen der weiteren Diagnostik eine dringlich behandlungsbedürftige Pathologie betreffend die Nieren, die ableitenden Harnwege oder des männlichen Genitale. Vorwiegend handelt es sich um akute oder exazerbierte Infekte oder durch Konkremente bedingte Obstruktionen. Wesentlich seltener entstehen akute Notfälle vaskulären Ursprungs mit nichttraumatischen Blutungen, arteriellen Gefäßverschlüssen, venösen Thrombosen oder auch AV-Shuntbildungen. Auch Raritäten wie z.B. eine Hodentorsion, ein prostatischer/skrotaler Infekt, ein Prostatabszess oder ein Priapismus können sich klinisch als „akutes Abdomen“ darstellen. Einen Großteil der radiologischen Bildgebung übernimmt hier im Rahmen der Notfallversorgung das MDCT, aber auch der primäre oder alleinige Einsatz des Ultraschall bei o.g. Pathologien hat noch immer einen hohen Stellenwert. Bei der Konkrementsuche ergeben sich Möglichkeiten einer erheblichen Dosisreduktion im nativen Niedrigdosis-MDCT. Je nach Pathologie/klinischem Verdacht sind nach Kontrastmittelgabe bis zu 5 unterschiedliche Kontrastmittelphasen sinnvoll einsetzbar. Vaskuläre Notfälle oder z.B. punktionswürdige entzündliche Verhalte können durch den interventionell tätigen Radiologen im Rahmen einer Angiografie oder CT-gesteuerten Punktion/Drainage z.T. abschließend versorgt werden.

Lernziele:
- Sinnvoller Einsatz radiologischer Modalitäten beim akuten Abdomen hervorgerufen durch Notfälle an Nieren, Harnwegen und männlichem Genitale
- Kenntnis der Befundmuster unterschiedlicher akut entzündlicher Veränderungen v.a. der Nieren bzw. entlang der ableitenden Harnwegen und konkrementbedingter Obstruktionen
- Kenntnis der Befundmuster akuter vaskulärer Pathologien an Nierenarterien, Nierenvenen, männlichem Genitale und ggf. möglicher radiologischer Interventionsmöglichkeiten

RK SP 305
DRG meets ESER II – Up-to-date: Radiologische Bildgebung beim Polytrauma

Vorsitz: Wirth S, Linsenmaier U / München
Saal Röntgen
Freitag, 31.05.2013, 09:45 bis 10:45

RK SP 305.1 – 09:45
Logistik und Patientenmanagement

Linsenmaier U, Körner M, Wirth S, Reiser M
Klinikum München Pasing GmbH, Institut für Diagnostische Radioologie und Interventionelle Therapie, München

Polytraumata ist die häufigste Todesursache unter 45 Jahren, jährlich sterben über 16.000 Menschen in Deutschland an Unfällen. Wesentliche Faktoren sind: (a.) ATLS basierte Behandlungsschemata, (b.) schnelle korrekte Patiententriage in den SR/ED (c.) Radiologie ist präsenter Partner im Team, (d.) schnelle, kompetente und umfassende radiologische Notfalldiagnostik (Emergency Radiology) (e.) in definierte Algorithmen werden US, CR (begrenzt) und MDCT eingesetzt, (f.) MDCT wird frühzeitig (primary survey) als WBCT (Whole body CT)durchgeführt Organisatorisch sind sicherzustellen: (a.)klare interdisziplinäre Behandlungsalgorithmen, (b.) ein Patiententransport- und Lagerungssystem, (c.) Dokumentation und Qualitätssicherung (d.) Spezialisierung der Radiologie im Bereich Notfalldiagnostik/Emergency Radiology Mit Einführung der MDCT, deren robuste Technik und immer bessere Verfügbarkeit, kam es zu einem Paradigmenwechsel hin zu einer immer früheren und umfassenderen bildgebenden Notfalldiagnostik. Neben der technischen Innovation kam es zu einer Integration der Radiologie in die Notfallmedizin, Radiologen sind heute anerkannte Partner in den Traumateams. Die Komplexen Anforderungen führten zu weiterer Spezialisierung in Traumakrankenhäusern und auch in der Radiologie. Gesellschaften für Notfalldiagnostik existieren in den USA seit 25 Jahren (ASER)und auch in Europa konnte in 2011 die nationalen Kompetenzen in einer neuen Ge-

sellschaft gebündelt werden, der ESER (European Society of Emergency Radiology).

Lernziele:

1. ATLS basierte Behandlungsschemata
2. schnelle korrekte Patiententriage
3. kompetente und umfassende radiologische Notfalldiagnostik (Emergency Radiology)
4. Spezilaisierung der Radiologie im Bereich Notfalldiagnostik/ESER (European Society of Emergency Radiology).

RK SP 305.2
10:00

Was muss & was kann erkannt werden?

Wirth S
Ludwigs-Maximilians-Universität München, Institut für Klinische Radiologie, München

Die Polytraumabefundung stellt an die Radiologie besondere Herausforderungen. Unverzüglich müssen wertige und lebensbedrohliche Verletzungen von im Moment nicht so wichtigen Veränderungen differenziert und priorisiert werden. Vor allem muss sichergestellt sein, dass nichts Wesentliches übersehen wird, was zu einem anderen Therapiemanagement führen würde. Hierfür ist ein Befundungsalgorithmus notwendig, der auch in Stresssituationen eine diagnostische Leitschiene darstellt und damit neben der jeweiligen Fachkompetenz der Radiologin/des Radiologen zur Befundqualität beiträgt. Voraussetzung hierfür ist die Kenntnis typischer und atypischer seltener Verletzungsmuster. Diese werden systematisch von Kopf- bis Fuß dargestellt, erläutert und in Zusammenhang mit dem weiteren Management gebracht. Im Vordergrund stehen typische Befunde, deren sichere Kenntnis das Handwerkszeug darstellen.

Lernziele: Systematische Befundung typischer Verletzungen der Körperregionen von Kopf bis Fuß anhand Ihrer Erscheinungsbilder in der CT.

RK SP 305.3
10:15

Interventionelle Radiologie bei Polytrauma

Linsenmaier U, Reiser M, Wirth S
Klinikum München Pasing GmbH, Institut für Diagnostische Radioologie und Interventionelle Therapie, München

Ziel: Vorstellung interventioneller Diagnostik- und Therapieverfahren bei Polytrauma Die bildgebende Diagnostik beim Polytrauma hat sich im vergangenen Jahrzehnt dynamisch weiterentwickelt. Hochauflösende Ganzkörperuntersuchungen mittels MDCT sind heute der diagnostische Standard, diese Untersuchungen ermöglichen eine schnelle und umfassende Diagnostik von vaskulären, Organ- und muskuloskelettalen Verletzungen. Zur interventionellen Therapie sind erforderlich: (a.) eine zuverlässige Indikationsstellung, (b.) Integration der diagnostischen Radiologie in ein interdisziplinäres Team, (d.) die einzelnen diagnostischen und therapeutischen Schritte erfolgen prioritätenorientiert, (e.) die Radiologie klassifiziert Organverletzungen nach AIS und ISS, (f.) Therapieentscheidungen erfolgen im interdisziplinären Team. Minimalinvasive Therapieverfahren sind besonders etabliert bei (a.) vaskulären arteriellen Verletzungen, (b.) zur Behandlung umschriebener Blutungsherde, besonders aber auch (c.) bei Leber-, Milz- und Nierenverletzungen. Wobei heute auch zunehmend höhergradige (Grad III-IV) Verletzungen radiologisch interventionell behandelt werden können.

Lernziele:

1. Die Interventionelle Radiologie bei Mehrfachverletzten ermöglicht die nichtoperative Therapie bei zahlreichen Organ- und vaskulärer Verletzungen mittels Embolisation, Okklusion, Coil- und Stentimplantation.
2. Wichtige Grundlagen sind eine exzellente diagnostische Aufarbeitung, sichere Indikationsstellung im interdisziplinären Team und personellen Ressourcen mit einer fachlich hochqualifizierten Interventionsradiologie.

RK SP 305.4
10:30

Radiologie im interdisziplinären Team, Handling großer Datensätze, Dosisreduktion

Mück FG[1], Körner M[1], Geyer L[1], Reiser M[1], Linsenmeier U[2], Wirth S[1]
[1]LMU Klinikum der Universität München – Innenstadt, Institut für klinische Radiologie, München; [2]Klinikum München Pasing, Institut für Röntgendiagnostik & Strahlentherapie, München

Die Schockraumversorgung Schwerverletzter setzt eine sehr enge und gute interdisziplinäre Zusammenarbeit der beteiligten Abteilungen (Radiologie, Anästhesie und Chirurgie) voraus. Da die Überlebenswahrscheinlichkeit stark mit der frühzeitigen und gezielten Therapie zusammenhängt, spielt die schnelle radiologische Diagnosestellung eine zentrale Rolle für den Behandlungserfolg. Während der körperlichen Untersuchung und Stabilisierung, können zeitgleich der gezielte Ultraschall(FAST) und in Ausnahmefällen eine Übersichtsradiografie erfolgen, sind aber klar abzulehnen, wenn sie zusätzliche Zeitverzögerungen bedingen. Die in aller Regel anschließend sofort erfolgende Ganzkörper-CT-Untersuchung wird mit einem speziell zeitlich optimierten Standardprotokoll angefertigt. Heutige MDCT-Geräte bieten die Möglichkeit sehr schnell hochauflösende Bilder zur akquirieren und diese nahezu zeitgleich in allen Raumebenen darzustellen. Andererseits ist es durch die Vielzahl der Bilder nicht mehr möglich, den Vorgang der Bildrekonstruktion zeitgleich zu verfolgen. Daher ist eine geeignete Strategie zur schnellstmöglichen Betrachtung und Befundung notwendig. Aus den relevanten Erfahrungen wird am Beispiel eines Schwerpunktzentrums der Notfallversorgung berichtet, das aktuelle Procedere vorgestellt und weiteres Verbesserungspotential diskutiert, insbesondere auch die Unterschiede zum Vorgehen bei einem Massenanfall von Verletzten(MANV). Da es sich bei einer großen Zahl auch um jüngere Patienten handelt, sollte die Dosisbelastung ebenfalls optimiert werden, der zeitliche Aspekt steht jedoch klar im Vordergrund.

Lernziele:

- Polytrauma-Definition, Kernfakten
- Schockraumalgorithmus aus radiologischer Sicht
- Lagerung und Untersuchungsprotokolle
- Schnellbefundung/Abschlussbefundung: Wie werden wesentliche Befunde nach Scanende effektiv UND effizient erfasst (und kommuniziert), was muss abschließend angefertigt, befundet und archiviert werden
- Polytrauma vs. MANV
- Protokolle zur Dosisreduktion mit Augenmass

Refresherkurse

RK

S84	RK 203	AGIT I – eLearning
S92	RK 302	APT I – Volumentomografie – DVT als Alternative zum CT?
S102	RK 405	APT II – Organdosis leicht bestimmt (Refresherkurs)
S103	RK 408	APT III – Bildqualität und Bildverarbeitung in der Digitalen Radiografie (Refresherkurs)
S80	CAFRAD	Chefarzt-Forum (CAFRAD)
S96	RK 309	DRauE I – Interstitielle Lungenerkrankungen- Wann muss man an eine Berufserkrankung denken?
S97	RK 310	DRauE II – Radiologie heute in der Begutachtung berufsbedingter Lungenerkrankungen
S100	RK 403	DRauE III – Postprimäre und sekundäre Bildgebung des Traumas I
S105	RK 410	DRauE IV – Postprimäre und sekundäre Bildgebung des Traumas II
S81	RK 103	DeGIR I – Hot Topics I
S82	RK 104	DeGIR II – Hot Topics II
S94	RK 306	DeGIR V – Arterielle Endovaskuläre Therapie I
S102	RK 406	DeGIR VI – Arterielle Endovaskuläre Therapie II
S103	RK 407	DeGIR VII – Venöse Endovaskuläre Therapie I
S81	RK 102	DeGIR/DGNR Embolisation (Zertifizierung Modul F)
S80	RK 101	DeGIR/DGNR Rekanalisation (Zertifizierung Modul E)
S85	RK 205	Gastro I – Dünndarm I
S94	RK 305	Gastro II – Dünndarm II
S104	RK 409	Gefäße II – CTA- neue Ansätze in der klinischen Routine
S82	RK 201	Herz I – Interpretation häufiger kardialer Befunde
S89	RK 211	Herz II – Mit Herz und Hirn – kardiale und cerebrale Manifestationen von Systemerkrankungen
S99	RK 401	Herz III – Myokardiale Ischämiediagnostik
S105	RK 411	Herz IV – Kosten, Nutzen, Evidenz: wo steht die kardiale Bildgebung?
S84	RK 204	Kopf/Hals I – Bildgebung des Schläfenbeins I: Basiswissen
S88	RK 209	Kopf/Hals II – Bildgebung des Schläfenbeins II: Basiswissen
S90	RK 212	Kopf/Hals III – Bildgebung des Schläfenbeins III: Basiswissen

Refresherkurse

RK

S98	RK 312	Mammadiagnostik I – Management von Risikoläsionen
S106	RK 412	Mammadiagnostik II – Risikoadaptierte Brustkrebsfrüherkennung
S95	RK 308	Methoden & Forschung I – US Grundlagen
S99	RK 402	Methoden & Forschung II – MRT-Grundlagen
S107	RK 413	Methoden & Forschung III – Sicherheit im MRT
S90	RK 213	Muskuloskelettale Radiologie I – Postoperative Diagnostik: Gelenke I
S95	RK 307	Muskuloskelettale Radiologie II – Postoperative Diagnostik: Gelenke II
S98	RK 313	Muskuloskelettale Radiologie III – Postoperative Diagnostik und Intervention: Wirbelsäule
S86	RK 207	Neuroradiologie I – Entzündliche Erkrankungen
S91	RK 301	Neuroradiologie II – Tumore/Metastasen
S97	RK 311	Neuroradiologie III – Vaskuläre Neuroanatomie
S83	RK 202	Pädiatrische Radiologie I – Thoraxdiagnostik
S87	RK 208	Pädiatrische Radiologie II – Notfalldiagnostik
S88	RK 210	Pädiatrische Radiologie III – Skelettdiagnostik
S86	RK 206	Thorax I – Akutdiagnostik
S93	RK 304	Thorax II – Interstitielle Lungenerkrankungen
S92	RK 303	Uroradiologie I – Raumforderungen der Nieren und ableitenden Harnwege
S101	RK 404	Uroradiologie II – Raumforderungen der Beckenorgane

CAFRAD
Chefarzt-Forum (CAFRAD)

Vorsitz: Layer G / Ludwigshafen
Saal Rieder
Mittwoch, 29.05.2013, 18:00 bis 19:30

CAF-RAD.1 18:15

Chefärzte im Stress: Wie Gelassenheit gelingt

Hollmann J
medplus-kompetenz, Bötersheim

Chefärzte befinden sich in einem Netz multipler und widersprüchlicher Anforderungen. Wie kann Gelassenheit gelingen zwischen den Anforderungen von Patient „Dr. Google", Erwartungen der Generation Y an den idealen Arbeitsplatz, den ökonomischen Erwartungen der Geschäftsführung und den zunehmend komplexen rechtlichen Anforderungen? Nur wenige Chefärzte haben sich systematisch mit der Balance von inneren und äußeren Erwartungen konstruktiv beschäftigt. Immer noch werden Zeitmanagement-Aspekte thematisiert, aber es geht schon lange nicht mehr darum, seinen Terminkalender mit noch mehr Terminen zu verdichten, sondern darum, ein angemessenes Selbstmanagement zu gestalten. Erkenntnisse über den Umgang mit dysfunktionalen Antreibern und gezielte Maßnahmen zur Life-Domain-Balance werden aufgezeigt.

Lernziele:
- Leistungsbalance für Führungskräfte
- Konstruktiver Umgang mit Belastung
- Gelassenheit und Impulskontrolle
- Zeit für das Wesentliche finden
- Stressbewältigung und Stresstoleranz

RK 101
DeGIR/DGNR Rekanalisation (Zertifizierung Modul E)

Vorsitz: Vorwerk D / Ingolstadt
Saal Holthusen
Mittwoch, 29.05.2013, 10:30 bis 12:00

RK 101.1 10:30

Vorwerk, Dierk: Akuter Schlaganfall: Endovaskuläre Karotisrekanalisation oder TEA

Vorwerk D
Klinikum Ingolstadt, Diagnostische und Interventionelle Radiologie, Ingolstadt

Die A.carotis int. kann beim akuten Schlaganfall unterschiedlich beteiligt sein: 1. Symptomatische Carotisstenose mit leichter Symptomatik 2. Symptomatische Carotistenose mit instabilem neurologischem Status 3. Akuter Carotisverschluss 4. Akute Carotisdissektion Bezüglich symptomatischer Carotisstenosen betseht auch in der Gefässchirurgie mittlerweile Einverständnis, dass instabile TIAs unverzüglich, Patienten mit leichterer Symptomatik innerhalb von 2 Wochen behandelt werden sollten. Ob die Stentimplantation als Alternative zur OP in der akuten Phase gelten können ist in randomisierten Studien nicht geprüft, bezüglich der Stentimplantation bei leichter Symptomatik sei auf die akuten Leitlinien verwiesen. Akute Verschlüsse der A. carotis int. mit und ohne Tandemembolien aber schwerer Symptomatik sollten unverzüglich interventionell behandelt werden; bei leichter Symptomatik kann eine TEA angestrebt werden. Akute Dissektionen sollten – auschließlich bei Vorliegen einer schweren Symptomatik – interventionell behandelt werden, wobei meist eine Kombination aus Stentimplantation und Thrombektomie erforderlich ist.

Lernziele:
- Die Szenarien der Carotisbeteiligung beim Schlaganfall kennenlernen
- Die Differentialtherapien je nach Szenario verstehen
- Die Technik der interventionellen Carotisbehandlung erlernen

RK 101.2 10:50

Diskussion

RK 101.3 11:00

Akuter Schlaganfall: Mechanische Rekanalisation – Update Material, Methode und Ergebnisse

Berlis A
Klinik für Diagnostische Radiologie und Neuroradiologie, Augsburg

Die akute Schlaganfallsbehandlung ist eine etablierte und anerkannte Methode, die sich in den letzten 30 Jahren von der rein medikamentösen hin zur kombinierten medikamentös-mechanischen oder alleinigen mechanischen Therapie entwickelt hat. In der noch jungen Entwicklung mechanischer Systeme haben sich in den letzten Jahren im Wesentlichen zwei Systeme durchgesetzt, eines zum Absaugen und ein weiteres zur Thrombektomie mittels Stentretriever. Während die klinischen Ergebnisse bei Verwendung der Absaugmethode nicht immer den Erwartungen entsprachen sind die Ergebnisse beim Einsatz von Stentretrievern zum Teil ausgezeichnet. Der Vorteil der Stentretriever liegt darin, dass sie nach Platzierung im Gefäß den Gefäßverschluß zumindest passager überbrücken. Damit wird eine Reperfusion des Gehirns ermöglicht, die die Ischämiezeit verkürzt. In nahezu der Hälfte der Patienten kann nach einer Wartezeit von ca. 5 Minuten der Thrombus mit einem einmaligen Manöver entfernt werden. Dieses Verfahren ist auch in der Handhabung relativ einfach, so dass die Behandlung rasch erlernt werden kann. Zu beachten gilt aber, dass der entscheidende Punkt nicht nur die Rekanalisation, sondern der klinische Erfolg der Behandlung ist. Dieser hängt ganz eng mit der richtigen Indikationsstellung zusammen. Dezidierte Kenntnisse der Schnittbilddiagnostik incl. CT- und MR-Angiografie und Diffusions- und Perfusionsbildgebung sind notwendig, um die richtigen Patienten zu selektionieren, die von einer Behandlung profitieren. Hinzu kommen als Voraussetzung eine fundierte Materialkunde und ein gutes Komplikationsmangement. Außerdem müssen die Arbeitsabläufe von der Diagnostik bis hin zur Therapie genauestens und ohne Zeitverzögerung koordiniert sein.

Lernziele:
- Aktuelle Therpiemöglichkeiten beim akuten Schlaganfall
- Indikation zur endovaskulären Rekanalisationsbehandlung
- Stentretriever und Absaugkatheter
- Bridgingbehandlung

RK 101.4 11:20

Diskussion

RK 101.5 11:30

Akuter Schlaganfall: Fallbeispiele

Eckert B
Hamburg

Die Diagnostik und Therapie des akuten Schlaganfalls ist heutzutage eine der wesentlichen Aufgaben in der Notfallmedizin des klinisch tätigen Radiologen/Neuroradiologen. Dabei gilt es, zunächst sämtliche Facetten der akuten Diagnostik inklusive der multimodalen Bildgebung in der CCT und MRT voll auszuschöpfen und in Abstimmung mit den klinischen Symptomen sowie der Anamnese des Patienten eine Indikation für die weiterführende Therapie zu stellen. Das besondere Augenmerk richtet sich derzeit auf die endovaskulären Rekanalisationsmethoden. Auch in der interventionellen Schlaganfallstherapie hat sich aktuell eine große Anzahl von differentialtherapeutischen Möglichkeiten herausgebildet, die es im Einzelfall anzuwenden gilt. Die interaktive Darstellung soll die Entscheidungssituation in der Klinik simulieren mit besonderer Berücksichtigung der klinischen und bildmorphologischen Fallstricke. Das besondere Augenmerk richtet sich auf die individuell abgestimmte Entscheidung in den vorgestellten Fällen sowie der Diskussion d er möglichen Entscheidungs- und Behandlungsalternativen. Die Fälle beziehen sich auf Verschlüsse im vorderen und hinteren Gehirnkreislauf.

Lernziele:
Diagnostik:
- Multimodales CCT:
- Nativ-CT: Frühinfarktzeichen
- CT-Angiografie: Verschlußtyp,
- Perfusions-CT: CBV,CBF,MTT

Therapie:
- Wahl des richtigen Zugangsweges,
- Stentretrieveraspiration,
- Behandlung von Tandemverschlüssen,
- PTA/Stenting bei zugrunde liegenden Stenosen,
- Medikamentöses Regime

RK 101.6
11:50
Diskussion

RK 102
DeGIR/DGNR Embolisation (Zertifizierung Modul F)

Vorsitz: Berlis A / Augsburg
Saal Holthusen
Mittwoch, 29.05.2013, 12:15 bis 13:45

RK 102.1
12:15
VM und AVF: Klassifikation, Therapieindikation und Material
Weber W
Recklinghausen

RK 102.2
12:35
Diskussion

RK 102.3
12:45
AVM und AVF: Fallbeispiele
Weber W
Recklinghausen

RK 102.4
13:05
Diskussion

RK 102.5
13:15
Tumorembolisation: Kopf, Hals und spinal
Berlis A
Klinik für Diagnostische Radiologie und Neuroradiologie, Augsburg

Präoperative Meningeomembolisationen zählten in den 90er mit zu den häufigsten endovaskulären Eingriffen im Kopf-Hals-Bereich. Heute werden diese nur noch selten präoperativ behandelt. Indikationen für eine präoperative Behandlung sind stark vaskularisierte Tumore wie Glomustumore, Nierenzell-Carzinom-Metastasen und selten Meningeome aufgrund der Lokalisation oder weil sie in der Schnittbildgebung besonders stark vaskularisert erscheinen. Als weitere seltene Tumorentitäten kommen Hämangioblastome, juvenile Nasen-Rachenfibrome oder Hämangioperizytome hinzu. Inhalt des Kurses ist die Vorstellung der unterschiedlichen Zugänge wie endovaskulär oder perkutan mittels Tumordirektpunktion sowie die Verwendung unterschiedlicher Embolisationsmaterialien wie Partikel und Flüssigembolisate. Ziel einer Tumorembolisation ist es, die operativen Behandlungsergebnisse zu verbessern in dem die Tumore devaskularisiert werden. Dies bietet dem Operateur einen blutarmen OP-Situs, der eine komplette Tumorresektion unter Schonung des gesunden Gewebes ermöglichen soll. Grundvoraussetzungen für eine Tumorembolisation sind dezidierte Kenntnisse der spinalen und kraniozervikalen Gefäßanatomie. Insbesondere Kenntnisse zu gefährlichen Gefäßanastomosen zwischen Externa- und Internastromgebiet sind essentiell, um Komplikationen zu vermeiden.
Lernziele:
- Indikation, Technik und Komplikationsmöglichkeiten bei Tumorembolisationen am Kopf, Hals und spinal.
- Endovaskuläre Behandlung
- Direktpunktion von Tumore als Behandlungsalternative
- Wann Partikel und welche Partikel
- Einsatz von Flüssigembolisaten

RK 102.6
13:35
Diskussion

RK 103
DeGIR I – Hot Topics I
(Zertifizierung Spezialkurs Module A und F)

Vorsitz: Düx M / Frankfurt a.M.
Saal Rieder
Mittwoch, 29.05.2013, 12:45 bis 14:15

RK 103.1
12:45
S-3 Leitlinie Carotisstenose – Was gibt es neues?
Dörfler A[1], Prof. Dr. Berkefeld J[2]
[1]Universität Erlangen-Nürnberg, Abteilung Neuroradiologie, Erlangen; [2]Institut für Neuroradiologie, Universitätsklinikum Frankfurt am Main, Frankfurt am Main

Nach mehrjähriger Arbeit der Leitlinienkommission und anhaltenden kontroversen Diskussionen um den Stellenwert des Carotisstentings wurde die interdisziplinäre S3-Leitlinie im Juli 2012 von den beteiligten Fachgesellschaften verabschiedet. Ziel des Kurses ist es, die wesentlichen Neuerungen darzustellen und zu diskutieren: 1. Die wichtige diagnostische Unterscheidung zwischen asymptomatischen und symptomatischen Stenosen erfolgt nicht mehr nur klinisch. Auch klinisch stumme Stenosen, die zu einem Infarkt in der Bildgebung geführt haben, können als symptomatisch betrachtet werden. 2. Insgesamt sollte die Indikation zur invasiven Behandlung einer Carotisstenose interdisziplinär gestellt werden; dabei werden Operation (CEA) und Stent (CAS) als therapeutische Alternativen genannt, die in den randomisierten Vergleichsstudien auch keinen Unterschied in der sekundärprohylaktischen Wirkung zeigten. Die CEA gilt dabei als Standardverfahren, die Stentbehandlung kann aber alternativ empfohlen werden, wenn ein CAS-Zentrum die CEA-Qualitätskritierien nachweislich einhält. 3. Als Konsequenz aus dem Leitlinienprozess wurde für CAS eine verpflichtende Qualitätssicherung eingeführt. Eine neurologische Kontrolle der Daten ist dabei wünschenswert. 4. CAS wird ausdrücklich für Patienten mit erhöhten chirurgischen Risiken empfohlen. Zudem profitieren die bekannten Subgruppen der Rezidiv-, hochzervikal lokalisierten und radiogenen Stenosen von der Stentbehandlung. Umgekehrt wird insbesondere für ältere oder asymptomatische Patienten eine sorgfältige Nutzen-Risiko-Abwägung vor CAS gefordert.
Lernziele: Update S3-Leitlinie Carotisstenting

RK 103.2
13:15
Renale Denervation – Indikationen nach Studienlage
Uder M[1], Schmid A[1], Schmider R[2]
[1]Universitätsklinik, Radiologisches Institut, Erlangen; [2]Universitätsklinik, Nephrologie, Erlangen

Die renale Denervation ist eine neue Behandlungsmethode, bei der über ein in die Nierenarterien vorgeschobenen Katheter die vegetativen Nervengeflechte in der Wand der Arterie zerstört werden. Erste Ergebnisse zeigen, dass damit bei Patienten mit therapierefraktärer Hypertonie, eine nachhaltige Blutdrucksenkung erzielt werden kann. Die durch die Denervation ausgelöste Senkung des Sympathikotonus im Gesamtorganismus hat neben der Hypertonie möglicherweise auch positive Auswirkungen auf andere Erkrankungen.
Lernziele:
- Welches sind die „gesicherten" Indikationen?
- Wie sind die Ergebnisse der Methode zu bewerten?
- Was ist bei der Durchführung zu beachten?
- Was sind Perspektiven für die Zukunft?

RK 103.3
13:45
Spinale Angiografie – Indikationen, Technik, typische Befunde
Chapot R
Essen

RK 104
DeGIR II – Hot Topics II (Zertifizierung Module B und C)

Vorsitz: Willinek W / Bonn
Saal Rieder
Mittwoch, 29.05.2013, 14:30 bis 16:00

RK 104.1 — 14:30
Embolisation von Endoleaks nach EVAR: Techniken, Strategie und Evidenz

Dudeck O
Universitätsklinikum Magdeburg, Klinik für Radiologie und Nuklearmedizin, Magdeburg

Die endovaskuläre Versorgung von Patient mit Aortenaneurysmen stellt einen Meilenstein in der minimal invasiven Behandlung von Gefäßerkrankungen dar. Dennoch bedürfen so behandelte Patienten einer sehr engmaschigen bildgebenden Kontrolle, um rechtzeitig das Auftreten eines Endoleaks zu erkennen. Die klinische Relevanz solcher Endoleaks ist stark abhängig von dem Endoleak-Typ. Während die Endoleak Typen I und III einer zeitnahen Revision bedürfen, ist die klinische Wertigkeit eines Typ II Endoleaks weiterhin umstritten. Zeigt sich jedoch eine weitere Zunahme des Aneurysmasackes, so ist eine Behandlung indiziert, die eine große technische Herausforderung darstellen kann. Diese Refresherkurs soll die Techniken und Strategien zur Behandlung von Endoleaks aufzeigen und einen Überblick über die zugrunde liegende wissenschaftliche Evidenz bieten.

Lernziele:
- Im Rahmen dieses Refresherkurses sollen folgen Aspekte zur Behandlung von Endoleaks herausgearbeitet werden:
- Einteilung der Endoleaks
- Indikationen zur Behandlung von Endoleaks
- Technik der Embolisation von Endoleaks: transarterielle Embolisation versus Direktpunktion, verwendete Embolisationsmaterialien
- Literaturübersicht

RK 104.2 — 15:00
Endovaskuläre Therapie der Milz – Anatomie, Indikationen und technische Gesichtspunkte

Heusner TA
Institut für Diagnostische und Interventionelle Radiologie/ Universitätsklinik Düsseldorf, Düsseldorf

Endovaskuläre Verfahren an der Milz und A. lienalis werden zunehmend angewandt, um verschiedene Krankheitsbilder wie Milzrupturen, Hypersplenismus, A. lienalis-Aneurysmen, portale Hypertension oder Malignome der Milz zu therapieren. Dieser Vortrag gibt einen Überblick über die Anatomie der Milz und ihrer versorgenden Gefäße, über Indikationen und Kontraindikationen zu endovaskulären Eingriffen, über technische Gesichtspunkte, mögliche Komplikationen und alternative interventionelle Therapieverfahren.

Lernziele: Kennenlernen der
1. Indikationen für endovaskuläre Eingriffe an der Milz,
2. Anatomie der Milz und der versorgenden Gefäße,
3. endovaskulären Techniken,
4. möglichen Komplikationen,
5. alternativen interventionellen Therapieverfahren.

RK 104.3 — 15:30
Minimal invasive MR-gestützte Prostatabiopsie und bildgesteuerte Therapie beim Prostatakarzinom

Willinek W
Radiologische Universitätsklink Bonn, Bonn

Das Prostatakarzinom (PCa) ist die häufigste Tumorerkrankung des Mannes. Weltweit gehen ca. 6% aller tödlich verlaufenden Tumorerkrankungen auf das PCa zurück. Fortgeschrittenes Alter ist der Hauptrisikofaktor für die Erkrankung. Bei 3 von 4 Männern wird die Diagnose PCa im Alter von 65 Jahren gestellt. Mit steigender Lebenserwartung gewinnt das Prostatakarzinom somit zunehmend an Bedeutung. Seit mehr als 20 Jahren gehören Ultraschall-gesteuerte Prostatastanzbiopsien neben der Serum-PSA („prostata specific antigen") Bestimmung zum Standard in der Diagnostik. Dank der Fortschritte auf dem Gebiet der multiparametrischen Magnetresonanztomografie (mMRT) inklusive Erfassung der Morphologie, Diffusion, Perfusion und Spektroskopie ist die Sensitivität und Spezifität in der Diagnostik des PCa stetig gestiegen. Inzwischen ist es möglich, Areale mit der potenziell höchsten Aggressivität bildgebend mittels mMRT abzugrenzen, was insbesondere für die Bestimmung der klinischen Signifikanz des Tumors von höchster Relevanz sein kann. Daraus resultiert die Notwendigkeit, diese bildgebend auffälligen Areale auch gezielt zu biopsieren, da die Histologie weiterhin die Grundlage für die Therapieplanung bildet. MRT-kompatible Stereotaxie-Einheiten, die eine solche punktgenaue Biopsie ermöglichen, sind erst seit kurzem verfügbar und erlauben potentiell signifikante Karzinome gezielt zu erreichen. Neben der genauen Lokalisation und Biopsie dieser Karzinome eröffnet die mMRT auch den Weg zur lokalen Therapie unter Schonung der umgebenden Strukturen. Diesbezüglich sind v.a. die intensitätsmodulierte Strahlentherapie, HIFU („high intensity focussed ultrasound"), die Kryotherapie und die Lasertherapie zu nennen.

Lernziele:
1. Systematische Befunderhebung beim Prostatakarzinom zur Interventionsplanung
2. Techniken und Ergebnisse der MR-gesteuerten Biopsie
3. Überblick über fokale, bildgesteuerte Therapieverfahren

RK 201
Herz I – Interpretation häufiger kardialer Befunde

Vorsitz: Barkhausen J / Lübeck
Saal Albers-Schönberg
Donnerstag, 30.05.2013, 08:00 bis 09:30

RK 201.1 — 08:00
Der große linke Ventrikel

Schlosser T
Universitätsklinikum Essen, Radiologie, Essen

Die Bestimmung der Größe des linken Ventrikels sowie die Analyse der linksventrikulären Funktion stellen eine der häufigsten Indikationen zur Durchführung einer nicht-invasiven kardialen Bildgebung dar. Sowohl die linksventrikulären Volumina als auch die linksventrikuläre Funktion sind prädiktive Marker bei einer Reihe von kardiovaskulären Erkrankungen. Die Echokardiografie ist im klinischen Alltag sicherlich als Standardverfahren unverzichtbar, während die Magnetresonanztomografie als Goldstandard für die Bestimmung der linkventrikulären Funktionsparameter angesehen werden kann. Im Rahmen dieses Refresherkurses werden neben Algorithmen zur Bestimmung der linksventrikulären Größe und Funktion auch die unterschiedlichen zugrunde liegenden Erkrankungen und deren Differentialdiagnosen diskutiert sowie MR-Techniken zu Diagnosefindung vorgestellt.

Lernziele:
- Methoden zu Bestimmung der linksventrikulären Größe und Funktion
- Normwerte der linksventrikulären Volumina und Funktion
- Differentialdiagnosen der linksventrikulären Dilatation

RK 201.2 — 08:30
Vergrößerte Vorhöfe

Grothoff M
Universität Leipzig – Herzzentrum, Radiologie, Leipzig

Die Beurteilung der Vorhofgröße ist Teil einer jeden CMR Untersuchung. Zwar existieren quantitative, mittels Scheibchensummationsmethode akquirierte Normwerte für beide Vorhöfe, meist wird die Vorhofgröße jedoch lediglich qualitativ visuell eingeschätzt. Für den linken Vorhof gibt es zudem die Möglichkeit, die Größe im 2-Kammerblick in der Endsystole abzuschätzen. Die häufigsten Gründe für eine Vergrößerung der Vorhöfe liegen auf der Ventrikelebene und sind sekundär durch deren Vergrößerung oder Funktionsstörung bedingt. Daneben führen auch AV-Klappenstenosen, AV-Klappeninsuffizienzen und Shuntvitien zu einer Vergrößerung der Vorhöfe. Hier bietet die CMR neben der Darstellung der Vergrößerung die Möglichkeit, die zugrundeliegenden hämodynamischen Veränderungen mittels Phasekontrast Flußmessung präzise zu beschreiben. Eine seltene Ursache für die Vergrößerung des rechten Vorhofes ist die Ebstein-Anomalie.

Lernziele:
- Wann sind die Vorhöfe vergrößert?
- Welche Möglichkeiten der Größenbeurteilung gibt es?
- Welche Erkrankung liegt zugrunde?
- Welche Rolle spielt die Phasenkontrast-Flußmessung?

RK 201.3
09:00

Kardiale Raumforderungen

Strach K
Otto-von-Guericke Universität Magdeburg, Klinik für Radiologie und Nuklearmedizin, Magdeburg

Die Magnetresonanztomografie ermöglicht die zuverlässige Darstellung und Differenzierung von kardialen Tumoren und wird heute als bildgebende Methode der 1. Wahl betrachtet. Die häufigste kardiale Raumforderung ist der Thrombus, gefolgt von kardialen Metastasen. Primäre Herztumore sind mit einer Prävalenz von < 0,1% sehr selten. Die Charakterisierung der Raumforderungsmorphologie und des „Tumor"gewebes erfolgt mittels T1-, T2-, und Gadolinium-verstärkten Sequenzen. Multiphasen („cine") B-SSFP Sequenzen dienen der funktionellen Beurteilung des Herzens.
Lernziele: Im Rahmen des Kurses werden technische Grundlagen des gängigen Sequenzprotokolls, wie auch klassische MR Bildbefunde der häufigsten kardialen Raumforderungen vorgestellt. Ein weiterer Schwerpunkt liegt auf der gemeinsamen Erarbeitungen von Kriterien, die es erlauben benigne von malignen Befunden abzugrenzen und anatomische Normvarianten, welche einen Herztumor vortäuschen können, zu identifizieren.

RK 202
Pädiatrische Radiologie I – Thoraxdiagnostik

Vorsitz: Hahn G / Dresden
Saal Donner
Donnerstag, 30.05.2013, 08:00 bis 09:30

RK 202.1
08:00

Malformation der Lunge – fetal, neonatal & später

Hahn G
Institut u. Poliklinik f. Rad. Diagnostik, Uniklinikum Dresden, Bereich Kinderradiologie, Dresden

Lungenfehlbildungen umfassen ein großes Feld und ihre Klassifikationen sind schwer möglich, da mit heutigem Wissen viele Überlappungen auftreten. Seit den 1980er Jahren trägt der pränatale Ultraschall wesentlich zum Verständnis des Entstehens und Verschwindens einiger Lungenfehlbildungen bei. Diese zunehmenden Erkenntnisse über diese Erkrankungsgruppe werden durch die heute auch bei kleinen Kindern durchführbare Magnetresonanztomografie in guter Qualität vermehrt. Die häufigsten Lungenfehlbildungen stellen das kongenitale lobäre Emphysem, die zystisch adenomatoide Malformation(CAM), der Lungensequester, die bronchogene Zyste, die Lungenhypoplasie/aplasie und die tracheobronchiale und vaskuläre Malformation dar. Die Basis der postnatalen Thoraxbildgebung stellt nach wie vor die Röntgenthoraxaufnahme dar. An zweiter Stelle steht heute das Multidetector-CT des Thorax, bei jungen Kindern in Sedierung oder Narkose. Bei entsprechender Verfügbarkeit eines MRT mit moderner Sequenztechnik findet diese Methode besonders unter dem Aspekt der Strahlenersparnis zunehmende Anwendung bei Kindern. Die Bronchografie und Lungenszintigrafie im Kindesalter sind obsolet und werden durch CT und MRT ersetzt.
Lernziele: Lungenfehlbildungen und ihre Darstellung in der Bildgebung mit Röntgen, US, CT und MRT

RK 202.2
08:20

Früh- und Neugeborenenthorax

Schaper J
Institut für Diagnostische & Interventionelle Radiologie, Kinderradiologie, Düsseldorf

Im Kurs werden Kenntnisse zur speziellen Röntgendiagnostik des Thorax bei Früh- und Reifgeborenen vermittelt. Neben den technischen Besonderheiten der Röntgenuntersuchung von Frühgeborenen im Inkubator mit besonderer Beachtung des Strahlenschutzes und der systematischen Analyse des Röntgenbildes im Neugeborenenalter werden die wichtigsten in dieser Altersklasse vorkommenden Erkrankungen und ihre radiologische Diagnostik präsentiert. Einen Schwerpunkt bilden die neonatologischen Notfallsituationen. Das Bildmaterial stammt aus einer kinderradiologischen Sammlung, die über einen Zeitraum von über 20 Jahren an den Universitäts-Kinderkliniken in Köln, Essen und Düsseldorf zusammengestellt wurde. Im Einzelnen werden besprochen: Atemnotsyndrom (RDS), Stadieneinteilung und Therapiefolgen, transiente Tachypnoe des Neugeborenen, Flüssigkeitslunge, pulmonales interstitielles Emphysem (PIE), Pneumatozele, Pneumothorax, Pneumomediastinum, Pneumoperikard, Lungenhypoplasie, chronische Lungenerkrankung des Frühgeborenen (CLD, BPD), Chylothorax, Vitium cordis, Mekoniumaspiration, konnatale Infektion, Lagekontrolle von Tuben und Kathetern, insb. Nabelarterien- und Nabelvenenkathetern sowie sonstiger Fremdmaterialien.
Lernziele:
- Radiologische Diagnostik des normalen Neugeborenenthorax
- Röntgendiagnostik auf der neonatologischen Intensivstation: State of the art
- Praxis des Strahlenschutzes im Neugeborenenalter
- Röntgendiagnostik häufiger Erkrankungen im Neugeborenenalter
- Erkennung von Notfallsituationen in der Neonatologie

RK 202.3
08:45

Pneumonien, Asthma & CF – wann ist MRT sinnvoll

Puderbach M
Thoraxklinik am Universitätsklinikum Heidelberg, Diagnostische und interventionelle Radiologie mit Nuklearmedizin, Heidelberg

Die Thoraxröntgenübersichtsaufnahme in einer oder zwei Ebenen und insbesondere die Computertomografie sind derzeit der „Goldstandard" zur Beurteilung der Morphologie der Lunge und wird zentrumsabhängig zur Beurteilung von pulmonalen Veränderungen bei Pneumonien, Zystischer Fibrose und Asthma eingesetzt. Einzeit- und Verlaufsuntersuchungen mit diesen ionisierenden Techniken bedeuten insbesondere für junge Patienten eine relevante Strahlenexposition. Aus diesem Grund sollte insbesondere die CT bei diesen Patienten nur in begrenztem Maße eingesetzt werden. Die Lungendiagnostik mittels MRT zum Nachweis und Follow-up von Lungenveränderungen bietet hier eine Stahlenfreie Alternative. Einschränkungen der Leistungsfähigkeit der morphologischen MRT ergeben sich im Bereich der Beurteilbarkeit der kleinen, peripheren Atemwege. Die MRT ist jedoch der CT im Bereich der funktionellen Lungenbeurteilung (Lungenventilation, Lungenperfusion, Atemmechanik, Flussmessungen) überlegen. Grundsätzlich sollte daher genau abgewogen werden, welches diagnostische Verfahren angewendet wird, wenn mit einer geringeren oder keiner Strahlendosis vergleichbare Untersuchungsergebnisse zu erwarten sind. Lernziele:
Lernziele: Die Empfehlung lautet daher neben der CT vermehrt die MRT als Verfahren zur Darstellung möglicher pulmonaler Veränderungen insbesondere im Rahmen von Verlaufsuntersuchungen zu wählen, um die kumulative Strahlenbelastung zu reduzieren. Zu beachten ist weiterhin, dass durch den Einsatz funktioneller MR-Techniken relevante Zusatzinformationen erhoben werden können.

RK 202.4
09:05

Thorakale Tumoren bei Kindern

Moritz JD
Universitätsklinikum Schleswig-Holstein, Campus Kiel, Klinik für diagnostische Radiologie, Pädiatrische Radiologie und Sonografie, Kiel

Meist handelt es sich bei den thorakalen Tumoren um Mediastinaltumoren. Für die Differenzialdiagnose spielt neben Form, Dichte, Struktur und Begrenzung vor allem die Lokalisation der Tumoren eine entscheidende Rolle. Weitere Kriterien sind assoziierte knöcherne Fehlbildungen oder Defekte sowie intratumorale Verkalkungen. Tumoren im vorderen Mediastinum sind Teratome sowie Thymome und Thymuszysten. Differenzialdiagnostisch abzugrenzen ist der normale Thymus, der bei Neugeborenen und Säuglingen noch relativ groß sein kann. Die häufigste Tumorentität im mittleren Mediastinum ist das Lymphom, das eine charakteristische Schornsteinfigur aufweisen kann. Im hinteren Mediastinum findet sich am häufigsten das vom hinteren Grenzstrang ausgehende Neuroblastom. Durch die mediastinalen Tumoren können Trachea und Ösophagus komprimiert werden. Auch Fehlbildungen wie Lymphangiome, paratracheale und bronchogene Zysten oder enterale Duplikationszysten können sich als Mediastinaltumoren darstellen. Bei 75% der Lungentumoren handelt es sich im Kindesalter um Metastasen, primäre Lungentumoren sind dagegen selten. Die ebenfalls seltenen Pleuratumoren werden in der Regel aus Metastasen gebildet. Etwa 2/3 der Thoraxwandtumoren sind maligne, in 50% handelt es sich dabei um Ewingsarkome, die mit knöchernen Destruktionen einhergehen. PNET-Tumoren imponieren durch besonders große Tumoren. Rhabdomyosarkome neigen zu einem Vorwachsen nach intrathorakal. Die primäre Diagnostik erfolgt durch Röntgenaufnahmen des Thorax in 2 Ebenen.

Wichtige zusätzliche Informationen sind durch die Sonografie zu erhalten. Die weitere Diagnostik erfolgt durch die MRT. Bei intrapulmonalen Prozessen wird auch die CT durchgeführt.
Lernziele:
- Kennenlernen der verschiedenen thorakalen Tumoren bei Kindern
- Erlernen der differenzialdiagnostischen Kriterien
- Kenntnis vom diagnostischen Vorgehen
- Erlernen der typischen bildgebenden Befunde der thorakalen Tumoren

RK 203
AGIT I – eLearning

Vorsitz: Kotter E / Freiburg, Pokieser P / Wien
Saal Hounsfield
Donnerstag, 30.05.2013, 08:00 bis 09:30

RK 203.1
08:00

Übersicht eLearning Angebote
Kotter E
Universitätsklinikum Freiburg, Abteilung Röntgendiagnostik, Freiburg

Die Gestaltung eines E-Learning Systems für die Radiologie ist sehr aufwändig. Der Vortrag soll einen Überblick geben über die Möglichkeiten mit beschränkten Mitteln in das E-Learning einzusteigen. Im Internet verfügbare Ressourcen zum E-Learning für Studenten und Weiterbildungsassistenten werden zusammenfassend dargestellt und bewertet. Der Schwerpunkt liegt hierbei auf frei verfügbaren Quellen. Auch auf wichtige kommerziell verfügbare Systeme wird eingegangen.
Lernziele: Überblick über verfügbare E-Learning Ressourcen.

RK 203.2
08:30

Methoden und Anwendungsbeispiele der fallorientierten Lehre in der Radiologie
Pokieser P
Department für medizinische Aus- und Weiterbildung, Unified Patient Division, Wien

Das Lernen vom täglichen Routinefall ist in der Radiologie der am meisten genutzte Zugang zur professionellen Ausbildung diagnostischer radiologischer Fertigkeiten. Fallorientierte Unterrichtskonzepte werden in der modernen medizinischen Didaktik derzeit intensiv weiterentwickelt, wobei sogenannte Realsimulationen kollaboriative und interaktive Aktionen ermöglichen, welche dem Lernenden die klinisch radiologische Arbeitweise plastisch vor Augen führen. Fallorientierte Unterrichtsmethoden möchten die praktische Anwendung der Theorie vorbereiten und so ein Startpaket für die professionelle Berufspraxis bereitstellen. Die Radiologie eroberte wegen der leicht zugänglichen Bilddokumentationen in diesem Bereich eine Pionierposition, welche durch zahlreiche institutionelle, nationale und internationale Projekte dokumentiert ist. Das Ziel dieses Vortrags ist die Vermittlung von Grundlagen der fallorientierten Lehre und praktischen Tipps für die Planung von Anwendungen, welche durch Beispiele illustriert werden.
Lernziele:
- Vermittlung der Basismerkmale des fallorientierten Unterrichts
- Darstellung der pädagogischen Potentiale und Grenzen von
- „Realsimulationen“
- Präsentation von Anwendungsbeispielen

RK 203.3
09:00

RadioSurf – die Sicht der Benutzer
Woermann U
Institut für Medizinische Lehre IML, Abt.für Unterricht und Medien AUM, Bern

RadioSurf ist ein frei zugängliches Online-Lernprogramm zum Thorax- und Skelettröntgen sowie zum Schädel-CT. Im Selbststudium können die Benutzer des Programms ihre Fähigkeit zum Interpretieren von Röntgenbildern schrittweise aufbauen. Dieser Prozess wird durch zahlreiche didaktische Komponenten wie anatomische Grundlagen, Einblenden von Pfeilen und Markierungen, Zurückhalten von Erklärungen oder Einbettung in klinische Fallgeschichten unterstützt. Um mit den Autoren des Lernprogramms in Kontakt zu kommen, können die Benutzer beobachtete Fehler melden und Kommentare zu den einzelnen Kapiteln abgeben. Im Jahr 2012 wurden die Benutzer 7468 mal aufgefordert, einen Kommentar abzugeben, 101 haben dies getan. Die Analyse von 199 Kommentaren aus den Jahren 2011 und 2012 ergab aufschlussreiche Hinweise darauf, welche Eigenschaften von RadioSurf gut ankommen und wo Verbesserungsbedarf besteht. Die Kommentare der Benutzer ermöglichen es, diese mit der didaktischen Literatur zu kontrastieren. Die Webadresse von RadioSurf ist http://e-learning.studmed.unibe.ch/radiosurf/.
Lernziele:
- Die Bedürfnisse von Lernern der Radiologie verstehen.
- Didaktisch wertvolle Konzepte für Radiologie-Lernprogramme kennen lernen.
- Einblick in die Konzepte von Lernforschern erhalten.

RK 204
Kopf/Hals I – Bildgebung des Schläfenbeins I: Basiswissen

Vorsitz: Kösling S / Halle
Saal Levy-Dorn
Donnerstag, 30.05.2013, 08:00 bis 09:30

RK 204.1
08:00

Untersuchungstechnik, Schnittbildanatomie
Nguyen TD, Kösling S
Universitätsklinik und Poliklinik für Diagnostische Radiologie, Halle Saale

Die Computertomografie (CT) ist das derzeit am häufigsten eingesetzte Verfahren in der bildgebenden Diagnostik des Schläfenbeins. Dies liegt an ihrer hohen räumlichen Auflösung und daran, dass viele Schläfenbeinstrukturen im Hochkontrastbereich optimal zur Abbildung kommen. Durch dünnschichtige Volumendatensätze sind heutzutage Reformationen in allen Ebenen möglich. Allerdings sind für das Erreichen einer optimalen Bildqualität angepasste Protokolle notwendig. Die digitale Volumentomografie (DVT, englisch: Cone Beam CT), ist ein bereits in der dentalen Diagnostik etabliertes Schnittbildverfahren, welches alternativ zum nativen CT in der Bildgebung des Schläfenbeins eingesetzt werden kann. Wird nur 1 Schläfenbein untersucht, liegt eine um 2/3 niedrigere Strahlenexposition als bei der CT vor. Für spezielle klinische Fragestellungen ist eine Darstellung von Weichteilstrukturen mittels MRT erforderlich. Die Untersuchungstechnik ist an die jeweilige klinische Fragestellung bzw. die topografischen Region (Darstellung von Innenohr/Kleinhirnbrückenwinkel oder Mittelohr/hintere Schädelbasis) anzupassen und kann je nach Befund oder klinischer Verdachtsdiagnose ergänzt oder primär eingesetzt werden. Für das Verständnis pathologischer Veränderungen ist die Kenntnis der normalen Anatomie des Schläfenbeins Grundvoraussetzung. Im Rahmen dieses Beitrages werden anhand ausgewählter Schnittbilder für die radiologische Diagnostik relevante Normalstrukturen des Schläfenbeins sowohl in MRT als auch CT/DVT dargestellt.
Lernziele:
- Erkennung radiologisch relevanter Schläfenbeinstrukturen im CT/DVT und MRT
- Kenntnis des heutigen Stellenwertes der einzelnen Schnittbildverfahren
- Darstellung von untersuchungstechnischen Grundprinzipien für eine optimale Schläfenbeinbildgebung

RK 204.2
08:30

Normvarianten
Krombach G
Radiologie, Giessen

Normvarianten sind von der üblichen Anatomie abweichende Merkmale ohne eigenen Krankheitswert. Sie können bei Unkenntnis zu Fehlinterpretation als Pathologie mit der Gefahr einer unnötigen Therapie führen. Hierunter fallen Suturen und akzessorische Knochenkanälchen. Zum anderen können Varianten unterschieden werden, bei Übersehen zu einer Gefährdung des Patienten führen. Dies betrifft vaskuläre Normvarianten. Hierzu zählt die aberrante A. carotis interna, die ohne Schutz durch eine knöcherne Deckung durch das Mittelohr läuft. Ursache dieser Variante ist die anlagebedingte segmentale Agenesie des Gefäßes und das partielle Fehlen des vertikalen Anteils des Canalis caroticus. Von ähnlicher Bedeutung ist die partielle Persistenz der A. stapedia. Hierbei entspringt die A. meningea media aus der A. carotis interna im mittleren Anteil der Pars horizontalis des Canalis caroticus und tritt dann von

anterior in das Mittelohr ein. Dort verläuft sie über das Promotorium und zwischen den beiden Schenkeln des Steigbügels hindurch und verlässt das Mittelohr über den Canalis facialis. Als venöse Normvarianten ist der hochstehende Bulbus venae jugularis häufig anzutreffen. Er kann auf axialen MRT Aufnahmen nach Kontrastmittelgabe als Tumor fehlinterpretiert werden. Grenzt der Bulbus venae jugularis ohne knöcherne Trennung an das Mittelohr, spricht man von einer Dehiszenz. Klinisch fällt die Dehiszenz des Bulbus venae jugularis bei der Otoskopie als hochvaskularisierte Raumforderung im Mittelohr auf. Bei den Knochenkanälchen sind neben Normvarianten, wie beispielsweise des Canaliculus tympanicus inferior und der Sutura tympanomastoidalis auch die regelhaft vorkommenden, jedoch klinisch unbedeutenderen Kanälchen aufzuführen, wie der Canalis subarcuatus, da diese irrtümlicherweise für Frakturlinien gehalten werden können.

Lernziele:

1. Erkennen von Normvarianten
2. Unterscheidung von Normvarianten und pathologischen Veränderungen 3. Richtige Einschätzung der Bedeutung von Normvarianten

RK 204.3
09:00

Tumoren der Schläfenbeinregion

Kösling S[1], Czerny C[2]
[1]Martin-Luther-Universität Halle-Wittenberg, Klinik für Diagnostische Radiologie, Halle; [2]AKH Wien – Universitätsklinik für Radiodiagnostik, Abteilung für Neuroradiologie/Muskuloskelettale Radiologie, Wien

Die MRT ist die Methode der Wahl zum Nachweis und in der Ausbreitungsdiagnostik von Weichteiltumoren. Sie wird bei Tumorverdacht im Kleinhirnbrückenwinkel, Innenohr und Foramen jugulare primär eingesetzt. Die CT kann in diesen Regionen z.T. durch eine bessere Beurteilung knöcherner Strukturen artdiagnostische Hinweise und präoperativ Zusatzinformationen liefern. Bei Tumorverdacht am äußeren und Mittelohr stellt die CT, die bei Verdacht auf Glomustumor oder Karzinom kontrastgestützt durchgeführt werden sollte, oft alle therapeutisch relevanten Informationen. Tumoren zählen zu den seltenen Schläfenbeinerkrankungen und können in benigne und maligne eingeteilt werden. Am häufigsten kommen Vestibularisschwannome vor. In diesem Beitrag werden CT und MRT-Charakteristika verschiedener Schläfenbeintumoren demonstriert. Es wird dargelegt, dass neben dem Tumornachweis eine exakte Ausbreitungsdiagnostik eine hohe therapeutische Relevanz hat. Ferner wird darauf eingegangen, inwieweit eine gewebemäßige Zuordnung erfolgen kann. Neben einer oft sicheren Einschätzung knöcherner tumoröser Läsionen durch die CT, fließen in Aussagen zur Tumorart auch die Analyse des Ausgangsortes sowie die dort vorhandene statistische Häufigkeitsverteilung von Tumoren ein. Wenige Weichteiltumoren weisen eindeutige bildmorphologische Zeichen auf.

Lernziele:

- Kenntnis der Untersuchungsstrategie bei Schläfenbeintumoren
- Kenntnis der Bildcharakteristika der wichtigsten Schläfenbeintumoren und der
- Möglichkeit ihrer artdiagnostischen Zuordnung
- Verstehen der Wichtigkeit einer exakten Ausbreitungsdiagnostik

RK 205
Gastro I – Dünndarm I

Vorsitz: Schreyer AG / Regensburg
Saal Porstmann
Donnerstag, 30.05.2013, 08:00 bis 09:30

RK 205.1
08:00

Akute mesenteriale Ischämie

Zorger N
Krankenhaus Barmherzige Brüder Regensburg, Institut für Radiologie, Neuroradiologie und Nuklearmedizin, Regensburg

Die akute mesenteriale Ischämie ist eine schwerwiegende Erkrankung mit einer unvermindert hohen Mortalitätsrate von über 50%. Gründe dafür sind neben der oft falschen Deutung der klinischen Symptome eine prothrahierte Diagnostik dieses vaskulären Notfalls. Mit der Entwicklung des Multidetektor CT (MDCT) ist es mittlerweile möglich durch biphasische Kontrastmittelapplikation und multiplanare Rekonstruktionen die Erkrankung mit einer hohen Sensitivität und Spezifität zu diagnostizieren und häufige Differentialdiagnosen auszuschließen. Neben der intensivmedizinischen symptomatischen Therapie und den etablierten operativen Methoden spielen zunehmend auch endovaskuläre Techniken, wie die Stentangioplastie bei vorbestehender Arteriosklerose oder Thrombektomieverfahren eine Rolle. Im ersten Teil des Kurses werden die verschiedenen diagnostischen Optionen und deren Wertigkeit, die richtige Indikationsstellung zu den verschiedenen Therapieoptionen und die verschiedenen Möglichkeiten zur Behandlung der unterschiedlichen Erkrankungen erläutert. Dabei wird auch auf Sonderformen wie die „Nonocclusive mesenteric ischemia (NOMI)“ eingegangen. Im zweiten Teil werden an Fallbeispielen verschiedene radiologische Techniken, Kniffe und Tricks, Ergebnisse und mögliche Komplikationen vorgestellt.

Lernziele:

- Richtige Diagnostik der mesenterialen Ischämie (MDCT oder Angiografie?)
- Geeignete Indikationsstellung zu verschiedenen Therapieoptionen
- Kenntnis der verschiedenen Therapieotionen
- Kenntnis der Sonderformen

RK 205.2
08:30

Obskure gastrointestinale Blutungen

Juchems MS
Universitätskliniken Ulm, Klinik für Diagnostische und Interventionelle Radiologie, Ulm

Die kontrastverstärkte Multidetektor-Spiral-CT (MDCT) hat in den letzten Jahren in der Diagnostik der obskuren gastrointestinalen Blutung enorm an Wichtigkeit gewonnen. Während die obere gastrointestinale Blutung (häufigste Ursachen: Ulcera, Varizen und Erosionen) und untere GI Blutung (häufigste Ursachen: Divertikelblutung, Hämorrhoiden und Angiodysplasien) häufig gut endoskopisch erreich- und behandelbar sind, handelt es sich im Bereich des Jejunum und Ileum häufig um obskure Blutungen, deren Ursache zunächst nicht offensichtlich ist. Die zweiphasige MDCT mit CT-Angiografie (CTA) bietet als nicht invasives Verfahren die Möglichkeit der schnellen Orientierung. Sie ist ein hoch sensitives und spezifisches Verfahren zur Diagnostik der gastrointestinalen Blutung. Sie hat somit einen hohen Stellenwert in der Akutdiagnostik der GI Blutung und hat hier weitgehend die Angiografie abgelöst. In der arteriellen Kontrastmittelphase zeigt die MDCT eine aktive Blutung als fokales, intraluminales Areal mit hohen HU Werten. Die Diagnosestellung wird durch dreidimensionale Rekonstruktionen, die durch die hohe Ortsauflösung moderner Scanner gewährleistet wird, zusätzlich erleichtert. Zudem gelingt es dank der MDCT häufig die Ursache für die Blutung zu benennen und somit eine adäquate Therapie einzuleiten.

Lernziele:

1. Rekapitulation der Einteilung der gastrointestinalen Blutungen; Begriffsdefinition „obskure“ GI Blutung
2. MDCT – Untersuchungstechnik und Detektion von gastrointestinalen Blutungen
3. Demonstration typischer Befunde

RK 205.3
09:00

Leitliniengerechte Bildgebung bei chronisch entzündlichen Darmerkrankungen

Schreyer AG
Universitätsklinikum Regensburg, Radiologie, Regensburg

In den im Jahre 2013 aktualisierten S3 Leitlinien zum M. Crohn sowie in den aktuellen S3 der Colitis ulcerosa wird ein klar strukturierter Ansatz zu den Bildgebungsstrategien bei Patienten mit chronisch entzündlichen Darmerkrankungen (CED) vorgegeben. In dem Refresherkurs sollen diese klinisch sinnvollen Ansätze zur diagnostischen und interventionellen Radiologie bei CED systematisch erläutert und an Hand von aktueller Literatur und Bildbeispielen unterstützt werden.

Lernziele:

- Klinisch sinnvoller Einsatz radiologischer Bildgebung bei CED
- Erkennen der wichtigsten Veränderung CT/MRT bei CED
- Erlernen von Einschränkungen der Aussagekraft der Bildgebung bei CED

RK 206
Thorax I – Akutdiagnostik

Vorsitz: Kreitner KF / Mainz
Saal Rieder
Donnerstag, 30.05.2013, 08:00 bis 09:30

RK 206.1
08:00

Thoraxtrauma

Kreitner KF
Klinik für Radiologie, Universitätsmedizin Mainz, Mainz

Das stumpfe Thoraxtrauma ist in 25% der Fälle die Haupttodesursache beim Polytrauma, und trägt bei weiteren 50% zur Mortalität bei; es ist somit nach den Kopf- und Extremitätenverletzungen die dritthäufigste Todesursache beim mehrfachverletzten Patienten im Alter zwischen 25 und 44 Jahren. Thoraxtraumen treten am häufigsten im Straßenverkehr auf, gefolgt von Stürzen aus größeren Höhen, Sportverletzungen und im Rahmen von Gewaltverbrechen. Es werden das stumpfe vom penetrierenden Thoraxtrauma unterschieden, wobei das stumpfe Thoraxtrauma etwa 90% der Fälle ausmacht. Die Bildgebung spielt beim Thoraxtrauma eine entscheidende Rolle hinsichtlich Therapie und Prognose der Patienten. Von Verletzungen des Schultergürtels und leichten Thoraxtraumen abgesehen, stellt heute die Mehrschicht-CT (MD-CT) das bildgebende Verfahren der Wahl dar, da sie in kürzester Zeit nahezu sämtliche Verletzungsmuster aufzeigt. Beim stumpfen Thoraxtrauma können die Verletzungen eingeteilt werden in Verletzungen des Pleuraraumes (Pneumothorax, Häamatothorax), des Lungengewebes (Kontusion, Lazeration, Herniation und Torquierung), der Luftwege (z. B. Bronchusabriss, Trachealriss), der großen Gefäße (Aortenruptur!), des Herzens, des Zwerchfells und der Thoraxwand. Im Rahmen des Refresher-Kurses sollen wichtige Verletzungsmuster demonstriert und die Zuhörer interaktiv in die Präsentation mit eingebunden werden.

Lernziele:
1. MD-CT als zentrales bildgebendes Verfahren beim schweren Thoraxtrauma.
2. Vermittlung typischer Befundmuster beim Thoraxtrauma.

RK 206.2
08:45

Thoraxschmerz und akute Dyspnoe

Achenbach T
St. Vinzenz-Hospital, Institut für diagnostische und interventionelle Radiologie, Köln

Thoraxschmerz ist zwar in der Mehrzahl der Fälle nicht lebensbedrohlich. Demgegenüber steht jedoch ein Teil der Patienten, die dieses Symptom aufgrund einer lebensbedrohlichen und akut behandlungsbedürftigen Erkrankung entwickeln. Häufig ist eine rein klinische Identifizierung der Schmerzursache durch Anamnese und körperliche Untersuchung alleine nicht möglich. Die Radiologie ist neben anderen technischen Untersuchungsmethoden häufig, im klinischen Arbeitsfeld sogar arbeitstäglich mit der Ursachenabklärung involviert, so dass dieses Thema für den Radiologen eine hohe Relevanz aufweist. Ähnliches gilt für die Dyspnoe, wobei die Anzahl der behandlungsbedürftigen Ursachen wesentlich höher ist als beim alleinigen Thoraxschmerz. Eine Kombination aus beiden Symptomen deutet regelmäßig auf eine gravierende, akute bedrohliche Situation hin. Die radiologische Diagnostik ist vor allem mit dem konventionellen Röntgenthorax und der Computertomografie von zentraler Bedeutung in der weiteren morphologischen Abklärung. Der Vortrag konzentriert sich auf die für den Radiologen wesentlichen Ursachen wie Lungenembolie, Aortendissektion, Aneurysmaruptur, Pneumothorax, Pneumonie, Pleuritis oder das Lungenemphysem. Neben rein diagnostischen Aspekten sollen auch technische Details der Untersuchungsprotokolle erläutert werden.

Lernziele: Radiologische Techniken und Kenntnisse in der Diagnostik des Thoraxschmerz und der akuten Dyspnoe mit Schwerpunkt auf den häufigen Ursachen wie z. B. Lungenembolie, Aortendissektion oder Pneumothorax.

RK 207
Neuroradiologie I – Entzündliche Erkrankungen

Vorsitz: Knauth M / Göttingen
Saal Peters
Donnerstag, 30.05.2013, 08:00 bis 09:30

RK 207.1
08:00

Differentialdiagnose der infektiösen Hirnerkrankungen

Spreer J
Städt. Kliniken Köln, Radiologie, Köln

Die Gruppe der infektiösen Hirnerkrankungen ist heterogen und unübersichtlich, die meisten dieser Erkrankungen sind selten. Es gibt eine Vielzahl potentieller Krankeitserreger, die ähnliche radiologische Befunde verursachen können. Andererseits können ZNS-Infektionen im radiologischen Bild nicht-infektiösen Erkrankungen ähneln. Bei einigen viralen Encephalitiden sind die radiologischen Befunde sehr charakteristisch: So hat die Herpes-simplex-Enzephalitis in der Regel einen temporomesialen Schwerpunkt. Bei der progressiven multifokalen Leukencephalopathie (PML) finden sich flächenhafte, kaum raumfordernde subkortikale Läsionen. Die Zytomegalie befällt vorwiegend periventrikuläre Strukturen. Bei der Borreliose können MS-ähnliche Bilder auftreten. Bei der durch Prionen hervorgerufenen Creutzfeldt-Jakob Erkrankung sind die MRT-Befunde oft wegweisend zur Diagnose. Bakterielle Entzündungen können sich als Meningitis, Zerebritis oder Abszess/Empyem manifestieren. Sie müssen v. a. gegenüber Metastasen und vaskulären Prozessen abgegrenzt werden. Parasitäre ZNS-Erkrankungen können gelegentlich zystische und/oder teilverkalkte Tumoren vortäuschen. Bei Patienten mit eingeschränkter Immunfunktion ist das Erregerspektrum sehr viel breiter als bei Immunkompetenten. Andererseits ist bei dieser Patientengruppe zu beachten, dass typische Entzündungsreaktionen eingeschränkt sein oder fehlen können.

Lernziele: Erkennen typischer Befundmuster wichtiger infektiöser ZNS Erkrankungen (viral, bakteriell, parasitär, andere) und ihre Abgrenzung gegenüber nicht-infektiösen Entzündungen, wie auch gegenüber nichtentzündlichen, insbesondere vaskulären und neoplastischen Hirnerkrankungen.

RK 207.2
08:30

Differentialdiagnose der granulomatösen entzündlichen Hirnerkrankung

Knauth M
Georg-August-Universität Göttingen, Abt. Neuroradiologie, Göttingen

Gleich zu Beginn: Die granulomatösen Erkrankungen des Gehirns und/oder seiner Hüllen stellen ein weites Feld dar. Davon lassen wir uns als Radiologen/Neuroradiologen jedoch nicht abschrecken. Es gibt verschiedene Methoden der Klassifikation, so z. B. die topische, d. h. je nach Befallsort: pachymeningeal, leptomeningeal, intraparenchymal oder Umgebung (Knochen, NNH...). Da jedoch ganz verschiedene granulomatöse Erkrankungen jeweils mehrere Befallsorte haben können, erscheint eine Einteilung nach der Ätiologie der granulomatösen Erkrankung plausibler und man kann sie sich auch besser merken. Es gibt: nichtinfektiös granulomatöse Erkrankungen(z. B. Sarkoidose, Langerhans Histiozytose, Wegener Granulomatose), infektiöse Erkrankungen mit granulomatöser Reaktion (bakteriell, fungal, parasitär) und granulomatöse Fremdkörperreaktionen. Es werden das typische Befallsmuster und Erscheinungsbild der Klassiker, z. B. Sarkoidose, Tuberkulose, Wegener, Zystizerkose, diskutiert. Auch die seltenen granulomatösen Erkrankungen, z. B. das „Muslinom“ werden behandelt, um das differentialdiagnostische Repertoire aufzupeppen.

Lernziele:
1. Ätiologische Einteilung der granulomatösen Erkrankungen des Gehirns und/oder seiner Hüllen/Umgebung
2. Erscheinungsbild und Befallsmuster der „Klassiker“: Sarkoidose, Tuberkulose, usw.
3. Überblick über die Kolibris: Muslinome, Parasitosen.

RK 207.3
09:00

Entzündliche Hirnerkrankungen im Kindesalter

Warmuth-Metz M
Uniklinikum Würzburg, Neuroradiologie, Würzburg

Bei Kindern spielen die TORCH (Toxoplasmose, Röteln, Cytomegalie, Herpes)-Infektionen eine besondere Rolle, da hier nicht so sehr das Agens sondern der Zeitpunkt der Infektion während der Gestation zu spezifischen Veränderungen am Gehirn führt. Diese große Gruppe von transplazentar übertragenen Erkrankungen führt nicht nur zu Defekten oder gliotischen Narben sondern, da frühe intrauterine Entwicklungsstufen betroffen sein können, auch zu Gyrierungs- und Migrationsstörungen. Bei den neonatalen Infektionen dominieren Herpes und die Meningitis mit beta-hämolysierenden Streptokokken und Citrobakter. Diese Meningitiden führen zu recht spezifischen MRT-Befunden. Die Entwicklung einer zunehmenden Hemisphären-Atrophie nach vorheriger normaler Bildgebung bei komplex partiellen Anfällen mit postiktalen Defiziten ist charakteristisch für eine Rasmussen-Enzephalitis. Ähnlich prognostisch ungünstig ist die subakute sklerosierende Panenzephalitis SSPE, die mit Persönlichkeitsveränderungen einhergeht und als Masern ausgelöste Erkrankung in nicht geimpften Populationen bei Kindern und jungen Erwachsenen auftritt. Nicht mit den klinischen Beschwerden korrelierende Signalveränderungen der weißen Substanz sind charakteristisch. Bei den immunologisch induzierten Erkrankungen sind ADEM und multiple Sklerose zu nennen, wobei die ADEM eher Kinder und die Multiple Sklerose eher junge Erwachsene betrifft. Die Diffenzialdiagnose kann schwierig sein, da auch die ADEM nicht ganz selten mehrphasig verlaufen kann und MS-Veränderungen bei Kindern nicht immer charakteristisch sind. Der Befall der Ventrikelufer, die Intensität und Verteilung der Entmarkungen und das Fehlen von schwarzen Löchern ist in der DD wichtig.

Lernziele:
- Besonderheiten kindlicher Infektionen (TORCH) erkennen.
- Typische Meningitiden erkennen.
- Seltene Entzündungen Rasmussen/SSPE erkennen.
- Differenzierende Kriterien von ADEM besonders vs. MS kennen

RK 208
Pädiatrische Radiologie II – Notfalldiagnostik

Vorsitz: Staatz G / Mainz
Saal Donner
Donnerstag, 30.05.2013, 10:45 bis 12:15

RK 208.1
10:45

Schädel-CT im Notfall – Wann & Wie?

Kammer B
Dr. von Haunersches Kinderpital LMU München, Pädiatrische Radiologie, München

Obwohl die CCT mit einer nicht ganz unerheblichen Strahlenbelastung behaftet ist, ist sie häufig bei der Abklärung verschiedenster Erkrankungen auch im Kindesalter notwendig. Indikationen zur CCT sind:
- Bewußtseinsstörung oder -eintrübung
- Fokal-neurologischer Befund
- Krampfanfall
- SHT
- V. a. Shuntdysfunktion
- Prämature Nahtsynostosen vor OP
- V. a. intrakranielle Blutung bei Gerinnungsstörungen

Lernziele:
Der Refresherkurs zeigt viele Beispiele aus der klinischen Routine einer großen Universitätskinderklinik und es wird auf die Strahlenbelastung und die Untersuchungstechnik im Kindesalter eingegangen. Beispielhaft wird die enorme Bandbreite an Befunden über Hirnfehlbildungen, geburtstraumatische Veränderungen, Traumafolgen, battered child, angeborene und erworbene entzündliche Erkrankungen, auf Hirntumoren bis hin zu vaskulären Erkrankungen dargestellt.

RK 208.2
11:15

Notfall-MRT im Kindesalter – Wann & Wie?

Staatz G
Universitätsmedizin Mainz, Sektion Kinderradiologie, Klinik und PoliKlinik für Diagnostische ud Interventionelle Radiologie, Mainz

Die Kernspintomografie gewinnt durch die verbesserte Verfügbarkeit und moderne Sequenztechnologie zunehmend an Bedeutung für die Akut- bzw. Notfalldiagnostik bei Kindern. Dabei sind in den letzten Jahren insbesondere Fortschritte bei der Atemtriggerung und der Bewegungsunterdrückung, z. B. mittels Propeller/Blade Technik zu verzeichnen. Im ersten Teil des Kurses werden pädiatrisch orientierte MRT-Protokolle bei Kindern für die Anwendung im ZNS, Muskuloskelettalen System, Thorax und Abdomen vorgestellt. Anschließend wird auf typische akute Symptome bzw. Erkrankungen im Kindesalter eingegangen, die eine Notfall-MRT-Untersuchung rechtfertigen. Hierzu zählen im ZNS- Bereich insbesondere Hirndrucksymptomatik, Sinusvenenthrombose, Ischämie und spinales Trauma. Osteomyelitis und septische Arthritis sind die häufigsten Indikationen für ein Notfall-MRT des Muskuloskelettalen Systems. Im Thorax- und Abdomenbereich ist eine Notfall-MRT-Untersuchung bei bestimmten pädiatrischen Tumorerkrankungen, wie z. B. dem Neuroblastom mit akuter neurologischer Symptomatik infolge spinaler Infiltration oder bei akuten Erkrankungen des Urogenitalsystems, wie z. B. akuter Harntransportstörung durch urogenitale Tumoren, Nierenabszess oder bei der Ovarialtorsion indiziert.

Lernziele:
1. Pädiatrisch orientierte MRT Protokolle
2. Indikationen zur Notfall-MRT im Kindesalter
3. Typische Befunde bei ausgewählten pädiatrischen Akuterkrankungen

RK 208.3
11:45

Kadi-Läsionen (EBG, OSG) – Nichts verpassen!

Moritz JD
Universitätsklinikum Schleswig-Holstein, Campus Kiel, Klinik für diagnostische Radiologie, Pädiatrische Radiologie und Sonografie, Kiel

Als Kadi-Läsionen werden 5 Verletzungen bezeichnet, deren verzögerte Diagnose zu schwerwiegenden Komplikationen führen kann, für die der Patient den Arzt vor den „Kadi“ ziehen kann. Bei Frakturen des Condylus radialis kann der ständige Druck des Radiusköpfchens auf den Condylus dazu führen, dass die Fraktur trotz Ruhigstellung im Gips sekundär dislozierte. Daraus können Wachstumsstörungen und Verzögerungen der Konsolidierung bis hin zur Pseudarthrose resultieren. Zum Erkennen der sekundären Dislokation ist eine Röntgenaufnahme nach 4 Tagen ohne Gips erforderlich. Eine Radiusköpfchenluxation, isoliert oder im Rahmen einer Monteggia-Läsion, ist bei primärer Diagnose einfach durch eine geschlossene Reposition zu therapieren. Eine zunächst übersehene Luxation ist sekundär nur nach Ulnaosteotomie zu reponieren mit schlechtem Spätergebnis. Ein Rotationsfehler einer suprakondylären Humerusfraktur ist mit einer schweren Instabilität verbunden und kann zu einem Abkippen des distalen Fragmentes nach ulnar führen. Die daraus resultierende Varusfehlstellung kann nicht spontan korrigiert werden. Kennzeichen des Rotationsfehlers ist das Auftreten eines ventralen oder seltener dorsalen Rotationssporns. Werden bei einer Grünholzfraktur der proximalen Tibiametaphyse die primäre Valgusfehlstellung nicht beseitigt und der mediale Frakturspalt nicht komprimiert, resultiert eine Konsolidationsstörung, erkennbar an einem klaffenden medialen Frakturspalt. Es entsteht ein zunehmendes einseitiges Genu valgum. Kommt es bei Frakturen des Malleolus medialis der distalen Tibia zu einer Dislokation, resultieren Wachstumsstörungen. Zur Beurteilung der Dislokation ist eine gedrehte Röntgenaufnahme des oberen Sprunggelenkes erforderlich. Rechtzeitige Diagnose und Einleitung geeigneter Therapiemaßnahmen können die Komplikationen verhindern.

Lernziele:
- Kennenlernen der Kadi-Läsionen
- Kenntnis haben von geeigneten Röntgenaufnahmen für ihre Diagnose
- Erlernen der möglichen Komplikationen

RK 209
Kopf/Hals II – Bildgebung des Schläfenbeins II: Basiswissen

Vorsitz: Hofmann E / Fulda
Saal Levy-Dorn
Donnerstag, 30.05.2013, 13:45 bis 15:15

RK 209.1
13:45

Fehlbildungen
Klingebiel R
Klinik Im Park, Neuroradiologisches und Radiologisches Institut, Zürich

RK 209.2
14:15

Entzündungen
Hofmann E
Klinikum Fulda, Neuroradiologie, Fulda

Die Entzündungen des Schläfenbeins werden drei Kompartimenten zugeordnet: Dem äußeren Gehörgang, dem Mittelohr/Mastoid, sowie dem Innenohr/inneren Gehörgang. Entzündungen des äußeren Gehörgangs werden klinisch diagnostiziert. Bildgebung benötigt man nur in Einzelfällen zur Bestimmung der Ausdehnung in die angrenzenden Räume, die Schädelbasis und das Schädelinnere. Dies betrifft vor allem die die Otitis externa necroticans („maligna"), die sich schnell zu einer Schädelbasis-Osteomyelitis entwickeln kann. Auch bei Entzündungen des Mittelohrs/Mastoids steht zunächst die klinische Diagnostik im Vordergrund. Chronisch-rezidivierende Verläufe, das Cholesteatom und die akute Mastoiditis erfordern jedoch auch hier eine subtile Schnittbildgebung. Eine gewisse Problematik stellen die häufig zufällig entdeckten „Verschattungen" des Mastoids dar, hinter denen sich oft keine klinisch relevante Entzündung verbirgt. Entzündungen des Innenohrs und des inneren Gehörgangs (Labyrinthitis, Neuritis) entziehen sich einer direkten klinischen Untersuchung. Daher besitzen bildgebende Untersuchungsverfahren hier einen besonders hohen Stellenwert und sind für den Kliniker eine unerlässliche Hilfe in der Differenzialdiagnostik.

Lernziele:
- Kenntnis der klinischen Symptomatik, des morphologischen Erscheinungsbilds und der Komplikationsmöglichkeiten typischer Entzündungen.
- Beitrag der unterschiedlichen Bildgebungsmodalitäten für die Diagnostik.
- Umgehung diagnostischer Fallgruben.

RK 209.3
14:45

Trauma
Schulz T[1], Kösling S[2]
[1]Carl-Thiem-Klinikum Cottbus, Institut für Radiologie, Cottbus; [2]MLU Halle Wittenberg, Klinik und Poliklinik für Diagnostische Radiologie, Halle

Die Inzidenz von Schädelfrakturen steigt mit der Schwere eines Traumas. Typische Ursachen von kraniofazialen Traumata sind Roheitsdelikte und Verkehrsunfälle. Die Häufigkeit der Mitbeteiligung des Schläfenbeines bei Kopfverletzungen variiert dabei zwischen 30 und 75%. Obwohl Frakturen des Schläfenbeines ernste Verletzungen sind, präsentieren sie sich oft nur durch subtile pathologische Veränderungen und Symptome, die bei der Versorgung von Verletzten schnell übersehen werden. Auch deshalb gilt dem Schläfenbein die höchste Aufmerksamkeit bei der bildgebenden Diagnostik. Eine sorgfältige Kenntnis der Anatomie ist essentiell, wenn Verletzungen in dieser Region erkannt werden sollen. Die Computertomografie ist das Verfahren der ersten Wahl in der Diagnostik von Verletzungen des Vestibulums, des Innenohres und der Paukenhöhle. Neben Frakturklassifikationen werden systematisch die klinischen Zeichen und mögliche Schädigungsmuster an ausgewählten Fällen dargestellt. Weiterhin werden Verletzungen der Gehörknöchelchen und seltene Verletzungsarten analysiert und die Grenzen der bildgebenden Diagnostik abgesteckt.

Lernziele:
- optimale Diagnostik des Schläfenbeintrauma
- Vermittlung und Diskussion der derzeit verwendeten Frakturklassifikationen
- Demonstration und Analyse typischer Befunde

RK 210
Pädiatrische Radiologie III – Skelettdiagnostik

Vorsitz: Uhl M / Freiburg
Saal Röntgen
Donnerstag, 30.05.2013, 13:45 bis 15:15

RK 210.1
13:45

Stoffwechselerkrankungen im Röntgenbild – Skelettmanifestationen im Kindesalter
Schumacher R
Mainz

Das Skelett ist das größte Organ und nimmt am Stoffwechsel teil. Angeborene und erworbene Stoffwechselstörungen haben Auswirkungen insbesondere auf das wachsende Skelett. Sie führen zu Veränderungen der Form und/oder Struktur, und sie haben Auswirkungen auf die Mineralisation, den Mineralsalzgehalt, die Modellierung sowie auf die Stabilität des Knochens. Veränderungen können nicht nur an den Epiphysen, Metaphysen und Diaphysen beobachtet werden sondern können sich auch in einem speziellen Muster am Gesamtskelett (z. B. Dysostosis multiplex) oder an einzelnen Knochen manifestieren. Der Radiologe ist oft der erste, der die teilweise sehr subtilen Skelettveränderungen erkennt und somit auf die zugrundeliegende Stoffwechselstörung hinweisen kann. Es werden die morphologischen Veränderungen im Detail und systematisch demonstriert, analysiert und ihre Differentialdiagnose insbesondere hinsichtlich der Kindsmißhandlung diskutiert. Es werden auch Skelettveränderungen an Skelettabschnitten demonstriert, die der Radiologe nicht automatisch mit einer spezifischen Stoffwechselstörung verbindet: z. B. wenn er Rachitis liest, dann denkt er automatisch an das Handgelenk. Er wird jedoch auch lernen, rachitische Veränderungen am Rö-Thorax bei einem Kind mit Bronchitis zu erkennen. Themen: Hyper- und Hypovitaminosen (Rachitis, Skorbut, Cumarinfetopathie), Kupfermangel, Speichererkrankungen (M. Gaucher, Mukopolysaccharidosen und -lipidosen), Hormonwirkungen (Hyper- und Hypoparathyreoidismus, Hypothyreose, Prostaglandin E, Cortison), Hypo- und Hyperphosphatasie; die Differentialdiagnosen, besonders Osteogenesis imperfecta, Kindsmißhandlung und maligne Systemerkrankungen.

Lernziele:
- Erkennen der manchmal sehr subtilen Befunde am Skelett bei Stoffwechselstörungen.
- Integration der Einzelbefunde zu einem zugrundeliegenden Muster, um die Differentialdiagnose lösen zu können.

RK 210.2
14:10

Entzündungen des kindlichen Knochens
Asmussen M
Städtisches Klinikum Karlsruhe, Kinderradiologie, Karlsruhe

Entzündungen des kindlichen Skelettsystems unterscheiden sich bzgl. Pathophysiologie, Verteilungsmuster, Anatomie und Differentialdiagnosen vom Erwachsenenalter. Eine frühzeitige Diagnosestellung ist am wachsenden Skelett zur Vermeidung von Spätschäden unabdingbar. Typische Befunde und Muster sollen anhand der uns zur Verfügung stehenden Verfahren (insb. Röntgen, Sonografie und MRT) besprochen werden.

Lernziele:
- Pathophysiologie und anatomische Verteilungsmuster von akuten, chronischen Osteomyelitiden sowie der primär sterilen chronischen Osteomyelitis (CRMO)
- Differentialdiagnosen: Ewing-Sarkom, Osteosarkom, LCH, Mißhandlung
- MRT-Empfehlungen

RK 210.3
14:40

Tumoren des Skeletts
Uhl M
RKK, Radiologische Diagnostik und Intervent. Rad., Freiburg

Im Vortrag wird erklärt, wie Knochentumoren im Kindesalter diagnostiziert werden. Ausgehend von der Einschätzung der Wachstumsgeschwindigkeit nach der Lodwick-Methode und der Periostreaktionen können benigne von malignen Läsionen differenziert werden. Mit der Analyse der Tumormatrix und der Tumorlage kann eine Artdiagnose des Tumors erarbeitet werden. Die Knochentumordiagnose wird als Baukastensystem vorgestellt, mit der auch weniger erfahrene Untersucher zumindest eine erste Wertung des Befundes korrekt durchführen.

Lernziele:
- Drei Grundfragen bei der Detektion eines Knochentumors sollen beantwortet werden:
- Maligne oder benigne Knochenläsion?
- Welche Konsequenz muß aus dem Befund abgeleitet werden?
- Was ist die wahrscheinliche Artdiagnose?

RK 210.4
15:00

Therapiemonitoring maligner Knochentumore – insbesondere Osteosarkome: Neues aus der COSS Studiengruppe

von Kalle T[1], Sorg B[2], Bielack S[2], Uhl M[3]
[1]Olgahospital Klinikum Stuttgart, Radiologisches Institut, Stuttgart; [2]Olgahospital Klinikum Stuttgart, Onkologie, Hämatologie im Zentrum für Kinder- und Jugendmedizin, Stuttgart; [3]RKK Freiburg, Kinderradiologie, Freiburg

Die häufigsten malignen Knochentumoren, Osteosarkome und Ewing-Sarkome, treten vorwiegend in der 2. Lebensdekade, d.h. bei Kindern und Adoleszenten auf. Diagnostik, Behandlung und radiologisches Therapiemonitoring sollten nach den Leitlinien der internationalen Therapiestudien (z.B. COSS, EURAMOS, ESMO, EWING) an einem spezialisierten Zentrum erfolgen. Diagnostische Methode der Wahl für die Darstellung des Primärtumors bei Erstdiagnose und im Therapieverlauf, ist die Magentresonanztomopgrafie (MRT) ergänzt durch Röntgenaufnahmen. Die Suche nach Metastasen erfolgt mit Thorax-CT und Knochenszintigramm. Der Behandlungserfolg wird vom Ansprechen des Tumors auf die präoperative neoadjuvante Chemotherapie wesentlich beeinflusst. Eine sichere Beurteilung des Tumoransprechens ist aber insbesondere beim Osteosarkom erst durch die histologische Untersuchung nach der operativen Tumorentfernung möglich. Ein einzelnes bildgebendes Verfahren, das eine zuverlässige Beurteilung des Therapieerfolgs während eines früheren Therapiestadiums erlaubt, ist derzeit nicht etabliert. Zwei MRT-Techniken lassen allerdings Rückschlüsse auf therapiebedingte Gewebsveränderungen im Tumor zu:
1. Die dynamische Kontrastmitteluntersuchung, die ein sehr standardisiertes Vorgehen voraussetzt.
2. Untersuchungen mit zugelassenen und etablierten diffusionsgewichteten Sequenzen, die bei ersten kleineren Patientengruppen eine gute Übereinstimmung von MRT-Befund und histologisch ermitteltem Tumoransprechen zeigen.

Ziel einer laufenden Studien ist es, die diffusionsgewichteten Sequenzen und der dynamischen Kontrastmitteluntersuchung bei einer größeren Patientenzahl mit dem histologischen Befund zu vergleichen.

Lernziele:
- Wichtigste radiologische Aspekte der Leitlinien zur Diagnostik maligner Knochentumoren
- Bedeutung der Bild- und Befundqualität für Therapieentscheidungen
- Derzeitiger Stand der Wertigkeit der diffusionsgewichteten Sequenzen und der dynamischen Kontrastmitteluntersuchungen

RK 211
Herz II – Mit Herz und Hirn – kardiale und cerebrale Manifestationen von Systemerkrankungen

Vorsitz: Barkhausen J / Lübeck
Saal Albers-Schönberg
Donnerstag, 30.05.2013, 15:30 bis 17:00

RK 211.1
15:30

Sarkoidose und Tuberkulose

Hunold P[1], Petersen D[2]
[1]Universitätsklinikum Schleswig-Holstein, Campus Lübeck, Klinik für Radiologie und Nuklearmedizin, Lübeck; [2]Universitätsklinikum Schleswig-Holstein, Campus Lübeck, Institut für Neuroradiologie, Lübeck

Sowohl für die zerebrale als auch für die kardiale Diagnostik haben CT und MRT einen hohen Stellenwert erlangt. Für die MRT von Herz und Hirn gilt einerseits, dass auch schon subtile Veränderungen nachweisbar sind, die anderen Methoden entgehen würden; andererseits gilt die MRT bzgl. der DD von bestehenden Veränderungen als die letzte Instanz der nicht invasiven Diagnostik. Im Folgenden soll kurz auf die typischen Befunde der beiden Erkrankungen eingegangen werden: SARKOIDOSE: In der Kardio-MRT ist Late Gd enhancement (LGE) mit multiplen großen, meist transmural gelegenen Inseln pathognomonisch. Häufiger findet man unspezifisches LGE; es lohnt aber immer ein Blick auf Mediastinum, Hili und Lunge in den transversalen Übersichten, um in der Zusammenschau auf die Diagnose zu kommen. Die CT des Herzens alleine hat keinen diagnostischen Wert. Im ZNS findet man MRT und CT Leptomeningitis mit Liquorabflussstörungen und Hydrozephalus und/oder KM-aufnehmende, bis 1 cm große Granulome, die unter Steroidtherapie einschmelzen. Die Diagnose kann allerdings nur in Kombination mit extrazerebralen/-spinalen Manifestationen gesichert werden. TUBERKULOSE: Die kardiale Manifestation der TBC liegt meist perikardial oder intraperikardial – man findet Tuberkulome und/oder Perikarditis mit Perikarderguss. Spezifisch sind die Befunde allerdings nicht. Myokardiale Manifestationen sind extrem selten. Im ZNS bestehen eine basale Meningitis mit Weichteilvermehrung und KM-Anreicherung, Meningoenzephalitis oder intrazerebrale, bis 4 cm große Granulome. Daher kommen Hydrozephalus und auch zerebrale Infarkte durch Vaskulitis vor.

Lernziele:
1. Typische Befunde der kardialen und perikardialen Sarkoidose und Tuberkulose in CT und MRT.
2. Typische Befunde der Sarkoidose und Tuberkulose von Hirn, Rückenmark und Meningen in CT und MRT.
3. Differenzialdiagnosen.
4. Indikationen zur erweiterten Diagnostik und therapeutische Konsequenzen von Multiorganmanifestation.

RK 211.2
16:00

Vaskulitiden

Naßenstein K, Schlamann M
Universitätsklinikum Essen, Institut für Diagnostische und Interventionelle Radiologie und Neuroradiologie, Essen

Vaskulitiden stellen eine heterogene Gruppe entzündlicher Erkrankungen unterschiedlicher Blutgefäßtypen mit teils überlappender Symptomatik und teils lebensbedrohlichen Verlaufsformen dar. Man unterscheidet primären Vaskulitiden, welche eigenständige Erkrankungen des rheumatischen Formenkreises darstellen, und sekundäre Vaskulitiden, welche durch Infektionen oder Medikamente ausgelöst werden oder aber in Begleitung anderer Erkrankungen vorkommen. Primären Vaskulitiden können weiter nach der Größe der betroffenen Gefäße klassifiziert werden; ihre Nomenklatur wurde auf der Chapel Hill Consensus Conference festgelegt. Sowohl primäre als auch sekundäre Vaskulitiden können sich an Herz und Hirn manifestieren. Ziel des vorliegenden Refresherkurses ist es einen Überblick über die unterschiedlichen Vaskulitiden zu gewinnen und ihre Manifestationsformen an Herz, Hirn und Gefäßsystem kennen zu lernen.

Lernziele:
1. Einen Überblick über den Themenkomplex „Vaskulitiden“ zu erhalten.
2. Vaskuläre, kardiale und cerebrale Manifestationsformen von Vaskulitiden kennen zu lernen.

RK 211.3
16:30

Lymphome

Maintz D
Uniklinik Köln, Institut für Diagnostische Radiologie, Köln

Maligne Lymphome sind bösartige Neubildungen, die durch monoklonales Wachstum von lymphatischen Zellen entstehen. Lymphome machen nur 1,3% der primären Herztumoren und 0,5% der extranodalen Lymphome aus. Lymphome des Herzens sind häufig diffus großzellige NHL. Sie manifestieren sich häufig als infiltrativ wachsende Raumforderungen der Vorhöfe, insbesondere des rechten Vorhofes. Perikardiale Verdickung in Kombination mit Perikardergüssen sind gängig. Die CT-Dichte ist meistens gleich oder geringer als normales Myokard, MR-Signalintensitäten und Kontrastmittelanreicherungsverhalten sind uncharakteristisch. Primäre ZNS-Lymphome (PCNSL) machen bis 5% der Hirntumoren aus und 1% aller NHL. Primäre ZNS-Manifestationen eines Morbus Hodgkin sind Raritäten. Immunkompromittierte Patienten haben ein erhöhtes Risiko ein ZNS-Lymphom zu entwickeln. PCNSL haben charakteristische, aber keine spezifischen Bildgebungseigenschaften. Typisch ist eine Prädilektion in den periventrikularen und oberflächlichen Regionen. Aufgrund hoher Zelldichte erscheinen Lymphome im CT oft hyperdens, verbunden mit KM-Enhancement. In T1-Wichtung sind die Läsionen hypo- oder isointens, in T2-Wichtung iso- oder hyperintens gegenüber grauer Substanz. PCNSL können sich als solitäre Raumforderung oder multiple Läsionen manifestieren. Sekundäre ZNS Lymphome präsentieren sich in 2/3 der Fälle als leptomeningeale und in 1/3 als parenchymatöse Metastasen. Das KM-Enhancement ist variabel, häufig

ringartig. Lineares KM-Enhancement entlang der Ventrikel ist sehr verdächtig auf eine Lymphommanifestation. Perifokales Ödem ist oftmals nachweisbar, jedoch geringer als bei malignen Gliomen. Neue Techniken wie Suszeptibilitätsgewichtete MRT und neue Tracer für PET und SPECT erleichtern die Differentialdiagnose und Verlaufskontrollen.

Lernziele: Erlernen von:

1. Allgemeine Informationen zu Lymphomen
2. Bildgebungscharakteristika
3. Differentialdiagnosen

RK 212
Kopf/Hals III – Bildgebung des Schläfenbeins III: Basiswissen

Vorsitz: Kösling S / Halle
Saal Levy-Dorn
Donnerstag, 30.05.2013, 15:30 bis 17:00

RK 212.1
15:30

Postoperative Bildgebung am Schläfenbein

Kösling S[1], Hoffmann K[2]
[1]Martin-Luther-Universität Halle-Wittenberg, Klinik für Diagnostische Radiologie, Halle; [2]Klinikum Weimar, HNO, Weimar

Fragestellungen an den Radiologen nach Ohroperationen sind nicht alltäglich, zählen aber auch nicht zu den Raritäten. Für eine korrekte Interpretation posttherapeutischer Bilder sind einerseits Informationen über Grund, Art, Zeitpunkt der Behandlung und aktuelle Symptomatik notwendig. Anderseits muss auch der Radiologe Grundkenntnisse über gängige OP-Techniken haben, um normale postoperative Veränderungen von pathologischen differenzieren zu können. Im Mittelpunkt des Refresherkurses steht die häufigste Form der Schläfenbeinchirurgie, die Mittelohrchirurgie. Basierend auf den zugrunde liegenden Erkrankungen kann sie in drei Haupttypen eingeteilt werden: die Mastoidektomie mit oft nachfolgend gehörverbessernder Operation, die Stapeschirurgie, und die Fehlbildungschirurgie. Letztere ist vergleichsweise selten, den jeweiligen individuellen Verhältnissen angepasst und nicht Gegenstand dieses Beitrages. Ein Schwerpunkt liegt auf der Demonstration postoperativer Normalbefunde: typische knöcherne Defekte nach Mastoidektomie, Erscheinungsbild von Gehörknöchelchenersatz- und Stapesbandprothesen. Möglichkeiten und Grenzen der CT und MRT in der Erkennung postoperativer Früh- und Spätkomplikationen bzw. von Rezidiven werden anhand typischer Beispielen dargelegt. Abschließend werden kurz Anforderungen an die Bildgebung nach Tumoroperation und Cochlea Implant Insertion zusammengefasst.

Lernziele:

- Überblick über die wichtigsten OP-Methoden am Mittelohr
- Erkennen eines postoperativen Normalbefundes im Schnittbild
- Stellenwert von CT und MRT in der Diagnostik von Rezidiven und
- Komplikationen

RK 212.2
16:00

Kiefergelenk: Untersuchungstechnik, Schnittbildanatomie

Cohnen M
Städtische Kliniken Neuss Lukaskrankenhaus GmbH, Institut für Klinische Radiologie, Neuss

Der Grundlagen-Vortrag behandelt die Anatomie und Physiologie des Temporomandibulargelenks. Die Übertragung in die Schnittbildanatomie stellt die Voraussetzung für die genaue Bildanalyse dar. Anschließend werden Tips und Tricks zur Untersuchungstechnik in der Schnittbildgebung mit Computertomografie und Magnetresonanztomografie im Detail vorgestellt und an Beispielen erläutert. Die Darstellung von Normalbefunden schließt den Vortrag ab.

Lernziele:

- Schnittbildanatomie
- Untersuchungstechnik CT
- Untersuchungstechnik MRT
- Normalbefunde

RK 212.3
16:30

Kiefergelenk: Pathologische Befunde im Schnittbild

Vogl T
Frankfurt a.M.

Einfluss und Wertigkeit von MRT und CT-Befunden des Kiefergelenks auf die laufende Therapie bei Kiefergelenksbeschwerden sowie Korrelation zwischen klinischen und radiologischen Befunden. Von 2000 bis 2010 wurden von 794 Patienten (546 Frauen/248 Männer) MRT-Aufnahmen des Kiefergelenks mit parasagittaler und paracoronarer Schichtführung angefertigt. Dabei war die Diskusposition zu 62% physiologisch, bei 35% lag eine anteriore und bei 3% eine posteriore Verlagerung vor. Mittels radiologischer Befunde und Patientenfragebögen wurde festgestellt, dass die MRT-Untersuchung bei 20% der Patienten eine Änderung der Therapie und bei 32% eine Änderung der Diagnose zur Folge hatte. Der Vergleich von klinischer Funktionsanalyse und radiologischen Befunden ergab für die anteriore Diskusverlagerung mit Reposition eine Spezifität von 88% und Sensitivität von 78%, für die anteriore Diskusverlagerung ohne Reposition eine Spezifität von 84% und Sensitivität von 73% und für die Arthrose eine Spezifität von 84% und Sensitivität von 75%. Die Ergebnisse zeigten eine signifikante Abhängigkeit von Diskuslänge zum Grad des Internal Derangement, der Kondylusmorphologie und der Diskusverlagerung. Mit erkennbarer Flüssigkeitsvermehrung im MRT nahmen die Schmerzen linear zu, während die Mundöffnung abnahm. Weitere pathologische Befunde umfassen entzündliche Erkrankungen wie Diszitis und granulomatöse Erkrankungen. Die Diagnostik neoplastischer benigner und maligner Befunde beruht auf dem Einsatz von CT- und MRT-Verfahren. MRT und CT des Kiefergelenks haben somit einen bedeutenden Einfluss auf die Diagnose- und Therapieentscheidung bei therapieresistenten und schmerzhaften Kiefergelenkspathologien. Morphologische Besonderheiten und Zusammenhänge können besser erkannt und therapiert werden.

Lernziele:

- Vorstellung von Einfluss und Wertigkeit von CT und MRT-Befunden des Kiefergelenks auf die laufende Therapie bei Kiefergelenksbeschwerden
- Vorstellung von morphologischen Besonderheiten

RK 213
Muskuloskelettale Radiologie I – Postoperative Diagnostik: Gelenke I

Vorsitz: Heuck A / München
Saal Röntgen
Donnerstag, 30.05.2013, 15:30 bis 17:00

RK 213.1
15:30

Schultergelenk

Wörtler K
Technische Universität München, Institut für Röntgendiagnostik, München

Die Beurteilung der postoperativen Schulter mit bildgebenden Verfahren ist nicht immer einfach. Der Radiologe muss mit den Grundzügen gängiger Operationstechniken vertraut sein, um Veränderungen der komplexen Schulteranatomie richtig einschätzen zu können. Die Kenntnis typischer postoperativer Komplikationen, des Indikationsbereichs radiologischer Verfahren sowie der aktuellen klinischen Beschwerdesymptomatik und des funktionellen OP-Ergebnisses stellen weitere Voraussetzungen für eine fundierte Bewertung dar. Dieser Refresherkurs soll einen Überblick über häufig eingesetzte OP-Verfahren zur Behandlung von Schulterinstabilitäten und Rotatorenmanschettendefekten, typische postoperative Normalbefunde und Veränderungen bei Rezidivläsionen und Komplikationen geben. Es soll verdeutlicht werden, welches radiologische Verfahren (Röntgenbild, CT, MRT, MR-, CT-Arthrografie) am besten geeignet ist, um spezifische Fragestellungen zu beantworten und mit welchen Limitationen und Fehlerquellen gerechnet werden muss. Mögliche Komplikationen der Schulterchirurgie bzw. einzelner OP-Verfahren, wie Naht- und Implantatversagen, Fremdkörperreaktionen, Nervenverletzungen und postoperative Infektionen, sollen diskutiert werden.

Lernziele:

1. Vertrautheit mit klassischen OP-Verfahren zur Schulterstabilisierung und zum Repair von Rotatorenmanschettenläsionen.
2. Kenntnis postoperativer Normalbefunde, Rezidivläsionen und Komplikationen.

3. Verständnis der Bedeutung eines multimodalen radiologischen Konzepts.

RK 213.2
16:00

Hand und Handgelenk

Schmitt R
Herz- und Gefäßklinik GmbH, Klinik für Diagnostische und Interventionelle Radiologie, Bad Neustadt a.d. Saale

Folgende Operationsverfahren werden am distalen Unterarm und an der Hand durchgeführt:
- palmare Plattenosteosynthesen bei distalen Radiusfrakturen
- Radiuskorrekturosteomien bei fehlverheilter Fraktur
- Operationen am distalen Ulnaabschnitt bzw. im distalen Radio-ulnargelenk bei Luxation oder Arthrose
- Niveauoperationen an Radius oder Ulna bei Lunatumnekrose oder ulnokarpalem Impaction-Syndrom
- Teilarthrodesen am Handgelenk bei SLAC/SNAC wrist, Radiokarpalarthrose, ulnarer Translokation, STT-Arthrose, Lunatumnekrose etc.
- Arthrodesen am Radiokarpalgelenk und an der Fingergelenken bei Arthrosis deformans
- Schraubenosteosynthesen bei der Skaphoidfraktur
- Rekonstruktion der Skaphoidpseudarthrose mit interponiertem Knochenblock (ohne/mit Gefäßstiel)
- Bandnaht und transpassagere Ruhigstellung mit Spickdrähten bei karpaler Luxation
- Osteosynthesen mit Kleinfragmentplatten, Schräuben oder intramedullären Drähten ohne/mit Fixateur externe bei Mittelhand- und Fingerfrakturen
- Rettungsoperationen (Resektionsarthroplastik, Arthrodese, Prothesen-Implantation)an den Fingergelenken bei STT-, Rhiz-, PIP- und DIP-Arthrosen bzw. -Destruktionen
- Verfahren der Weichteil- und Kallusdistraktion bei Fehlbildung oder erworbener Verkürzung
- Operationsverfahren bei Amputationsverletzung.

Das jeweilige Prinzip der Operationsverfahren wird vorgestellt und die klinisch wichtigen Fragen in der postoperativen Diagnostik und Verlaufskontrolle systematisch erläutert. Dabei wird auf die morphometrische Bildanalyse besonders eingegangen.

Lernziele:
- Kenntnisse in den gängigen Operationsverfahren am distalen Unterarm und an der Hand
- Kenntnisse in der Materialkunde
- Morphometrische Bildanalyse am Unterarm, Karpus und an den Fingern
- Erkennen postoperativer Komplikationen
- Dezidierter Einsatz der CT und MRT.

RK 213.3
16:30

Hüftgelenk

Weber MA[1], Kloth JK[2]
[1]Universitätsklinikum Gießen, Abteilung für Radiologie, Gießen; [2]Sektionsleiter Muskuloskelettale Radiologie Diagnostische und Interventionelle Radiologie, Universitätsklinikum Heidelberg

Die Beurteilung von Knochenheilung und Implantatlockerung war lange Zeit die Hauptindikation der postoperativen Röntgen- und CT-Bildgebung des Hüftgelenkes nach Trauma und endoprothetischem Gelenkersatz. Mit zunehmender Zahl gelenkerhaltender Eingriffe – z.B. der chirurgischen Hüftluxation und der Hüftgelenksarthroskopie in der Therapie des femoroazetabulären Impingementsyndroms (FAI) – gewinnt die hochauflösende Diagnostik intraartikulärer Pathologien auch in der postoperativen Bildgebung an Bedeutung. Dieser Kurs beschäftigt sich mit der bildgebenden Diagnostik des Hüftgelenkes nach den häufigsten traumatologischen und orthopädischen Eingriffen.

Lernziele:
1. Wertigkeit der Modalitäten Projektionsradiografie, Computertomografie und Magnetresonanztomografie in der postoperativen Diagnostik des Hüftgelenkes.
2. Technik und Befundinterpretation der direkten MRT-Arthrografie nach chirurgischer Hüftluxation und arthroskopischer Operation.
3. Limitationen und Fallstricke in der Bildbefundung des operierten Hüftgelenkes.

RK 301
Neuroradiologie II – Tumore/Metastasen

Vorsitz: Dörfler A / Erlangen
Saal Albers-Schönberg
Freitag, 31.05.2013, 09:00 bis 10:30

RK 301.1
09:00

Richtige Diagnostik bei Hirntumoren und Metastasen

Dorn F
Uniklinik Köln, Institut und Poliklinik für Radiologische Diagnostik, Köln

Die Einordnung von cerebralen Raumforderungen gehört zu den häufigsten Fragestellungen in der Neuroradiologie. Die MRT ist heute die Methode der Wahl zur primären Diagnostik, Therapieplanung und zum Therapiemonitoring von Hirntumoren. Unter Berücksichtigung von Patientenalter, klinischer Präsentation, Lokalisation und MR-Morphologie lässt sich die Mehrzahl der Hirntumoren mit der MRT diagnostizieren, bzw. gegenüber anderen, z.B. entzündlichen oder vaskulären Läsionen mit tumorähnlichem Erscheinungsbild abgrenzen. Funktionelle Bildgebungsmodalitäten (DWI, Perfusionsmessung, MR-Spektroskopie) können zur Diagnosenstellung beitragen. Ein festgelegter Standard für die MR-Diagnostik von Hirntumoren existiert nicht. Generell sind verschiedene Wichtungen einschließlich Kontrastmittelsequenzen zur Beurteilung der Tumormorphologie in mindestens zwei Schichtebenen notwendig. Hochaufgelöste 3D-Sequenzen erlauben eine genaue Messung des Tumorvolumens und durch beliebige Rekonstruktionen eine exakte Lagebestimmung des Tumors. Präoperativ ist die Abgrenzung des Tumors gegenüber eloquenten Arealen, vor allem der Pyramidenbahn und des Sprachzentrums wichtig, um eine in Hinblick auf einen neurologischen Funktionserhalt schonende, aber doch möglichst radikale Tumorresektion zu planen. Eine besondere Herausforderung stellt die Verlaufsbeurteilung von Hirntumoren dar, insbesondere vor dem Hintergrund der immer komplexer werdenden neuroonkologischen Therapie mit neuen antiangiogenetischen Substanzen. Bei der wichtigen, aber häufig schwierigen Differenzierung zwischen einem Tumorrezidiv und einer strahleninduzierten Nekrose können funktionelle Bildgebungsmodailtäten ebenfalls entscheidend helfen.

Lernziele:
1. Was muss man bei der Auswahl von MR-Sequenzen in der Tumordiagnostik beachten?
2. Wann sind DWI, Perfusionsmessung und MR-Spektroskopie sinnvoll?
3. Was ist bei der Verlaufsbeurteilung von Hirntumoren zu beachten?

RK 301.2
09:30

Tumorsimulierende ZNS-Läsionen

Dörfler A
Universität Erlangen-Nürnberg, Abteilung Neuroradiologie, Erlangen

Die Diagnose eines hirneigenen Tumors oder einer zerebralen Metastase ist radiologisch nicht immer eindeutig. Differentialdiagnostisch können eine Reihe verschiedener Läsionen des Gehirns ein tumor-ähnliches Erscheinungsbild aufweisen und so nicht selten für Verwirrung sorgen: Hirninfarkte können selbst im MR einen hirneigenen Tumor simulieren. Auch intrazerebrale Blutungen können abhängig vom Resorptionsstadium im MR ein heterogenes Erscheinungsbild aufweisen und beim schnellen Hin-sehen einen Tumor vortäuschen. Tumorähnliche Demyelinisierungsareale sind als „tumefactive MS“ in der Literatur gut dokumentiert. Aber auch seltenere entzündliche Erkrankungen wie eine Cerebri-tis/Cerebellitis, Langerhanszell-Histiozytose, Pachymeningitis oder ein Neuro-Behcet können ein tumorähnliches Erscheinungsbild aufweisen. Auch die seltene lymphozytäre Angiitis kann differentialdiagnostisch wie ein perivaskuläres Lymphom imponieren. Neben laborchemischen Parametern kann die MR-Spektroskopie in der differentialdiagnostischen Abgrenzung gegenüber Hirntumoren hilfreich sein. Im DWI zeigen Abszesse typischerweise ein helles Signal. Die Schwierigkeiten der radiologischen Differenzierung einer Strahlennekrose von einem Glioblastom sind bekannt. Auch die hypertensive Enzephalopathie kann sich mit einem tumorähnlichen MR-Erscheinungsbild manifestieren. An vaskulären Veränderungen können selten Aneurysmen oder AV-Malformationen Tumoren vortäuschen. Kavernome können durchaus ein heterogenes MR-Erscheinungsbild aufweisen und als sog. Riesen-Kavernom stattliche Ausmaße annehmen, die auch an ein Oligodendrogliom den-

ken lassen. Selbst die häufigen und harmlosen venösen Dysplasien können gelegentlich mit einer perifokalen Gliose einhergehen und dadurch tumorähnlich imponieren. Perivaskuläre Räume (Virchow-Robin-Räume) – eigentlich ein Normalbefund – können sehr selten expansiv wachsen, dadurch tumorähnlich aussehen.
Lernziele: Differentialdiagnose tumorähnliche/tumorsimulierende Erkrankungen des ZNS

RK 301.3
10:00

Differentialdiagnostik parasellärer Raumforderungen

Hofmann E
Klinikum Fulda, Neuroradiologie, Fulda

Die paraselläre Region ist kein definierter anatomischer Raum. Sie besteht aber im Wesentlichen aus dem Sinus cavernosus mit seinen Begrenzungen, seinem Inhalt und den Nachbarschaftsstrukturen. Dies sind Gefäße, Dura, Knochen (Keilbein), Hirnnerven, aber auch die Keilbeinhöhle, der Nasenrachen und das Cavum Meckeli. Viele dieser Gebilde sind funktionell äußerst wichtig. Ihre Beeinträchtigung führt zu Symptomen seitens der Okulomotorik, der Gesichtssensorik, der Hypophysenfunktion, des Visus und auch zu zerebrovaskulären Symptomen. Da die paraselläre Region einer direkten klinischen Untersuchung völlig unzugänglich ist, kommt der Bildgebung eine um so größere Bedeutung bei. CT und MRT ergänzen einander in ihrer Aussagekraft. Die DSA kann – vor allem zur Klärung einer vermuteten Gefäßpathologie – in Einzelfällen erforderlich werden. Läsionen, die im Sinus cavernosus selbst ihren Ursprung haben, sind vor allem Aneurysmen, arteriovenöse Fisteln und Meningeome. Von außen können neurogene Tumoren, primäre oder sekundäre Knochentumoren, Hypophysentumoren und Geschwülste des Nasenrachens auf den paraselläre Raum übergreifen. Granulomatöse Erkrankungen, entzündliche Pseudotumoren und Keilbeinhöhlenentzündungen zählen zu den inflammatorischen Ätiologien parasellärer Raumforderungen.
Lernziele:
- Grundlagen der Anatomie des parasellären Raums und der klinischen Symptome von parasellären Erkrankungen.
- Die häufigsten Raumforderungen und ihre Differenzialdiagnosen.
- Diagnostische Fallstricke.
- Indikationsstellung zu invasiven Untersuchungen.

RK 302
APT I – Volumentomografie – DVT als Alternative zum CT?

Vorsitz: Lenzen H / Münster
Saal Curie
Freitag, 31.05.2013, 08:00 bis 09:30

RK 302.1
08:00

Aufnahmeverfahren, Einsatzgebiete und Grenzen des Verfahrens (HNO und Extremitäten)

Leppek R
Marburg

RK 302.2
08:30

Bildqualität und Strahlenexposition

Fiebich M, Voigt JM
Institut für Medizinische Physik und Strahlenschutz, Technische Hochschule Mittelhessen, Gießen

Es werden die wesentlichen Unterschiede zwischen der DVT und CT aufgezeigt. Die Bildqualität in der DVT und der CT kann beschrieben werden durch Auflösung in x-, y- und z-Richtung, Kontrast, Rauschen, zeitliche Auflösung, Homogenität, geometrische Verzeichnung, Artefakte etc. Die die Bildqualität beeinflussenden Parameter und ihre Auswirkung auf die Bildqualität werden aufgezeigt. Für die Fragestellungen im Einsatzgebiet der HNO und der Extremitäten die Aufnahmeparameter und die daraus resultierenden Strahlenexpositionen werden aufgezeigt und diskutiert.
Lernziele: Verständnis des Einflusses technischer Parameter auf die Strahlenexposition und Bildqualität. Verständnis der Möglichkeiten zur Optimierung der Strahlenexposition des Patienten. Kenntnis der technischen Unterschiede zwischen CT und DVT.

RK 302.3
09:00

Einsatzgebiete und Grenzen des Verfahrens aus Sicht der HNO

Kösling S, Knörgen M
Martin-Luther-Universität Halle-Wittenberg, Klinik für Diagnostische Radiologie, Halle

Digitale Volumentomografen wurden ursprünglich für den Einsatz in der dentalen Bildgebung mit stark begrenztem Untersuchungsvolumen entwickelt. Mit der Weiterentwicklung der Gerätetechnik, insbesondere der Vergrößerung des möglichen Field of View, wird die digitale Volumentomografie (DVT, englisch: Cone Beam CT) seit ca. 5 Jahren zunehmend auch in der HNO-Bildgebung eingesetzt. Aufgrund einer exzellenten Ortsauflösung, geringen Strahlenexposition und minimalen Metallauslöschungsartefakten scheint die Methode eine echte Alternative zur CT zu sein für alle Fragestellungen, die nativ im Hochkontrastbereich (Knochenfenster) beantwortet werden können. Im HNO-Bereich betrifft dies Untersuchungen der Nasennebenhöhlen und der Schläfenbeine. In diesem Beitrag werden Vor- und Nachteile von DVT und CT für HNO-Fragestellungen gegenübergestellt sowie spezielle Indikationen für die DVT herausgearbeitet, wobei an unserem Klinikum Geräte gleicher Generationen im Einsatz sind.
Lernziele:
- Erkennen von Potential und Grenzen von DVT-Untersuchungen für
- HNO-Fragestellungen
- Vermitteln eines indikationsgerechten Einsatzes der DVT

RK 303
Uroradiologie I – Raumforderungen der Nieren und ableitenden Harnwege

Vorsitz: Alt C / Heidelberg, Hallscheidt P / Darmstadt
Saal Donner
Freitag, 31.05.2013, 08:00 bis 09:30

RK 303.1
08:00

Nachweis und Staging von urogenitalen Raumforderungen bei Kindern

Wunsch W
Vestische Kinderklinik, Pädiatrische Radiologie, Datteln

Tumore des urogenitalen Systems gehören zu den häufigen soliden Raumforderungen im Kindes- und Jugendalter. Das Nephroblastom ist in dieser Altersgruppe der häufigste maligne Nierentumor. Hierbei kommt der bildgebenden Diagnostik eine besondere Bedeutung zu, da diese, ohne weitere histologische Abklärung, das therapeutische Prozedere festlegt. Im Folgenden sollen die typischen klinischen und bildgebenden Charakteristika dieses Tumors und die wichtigsten Differenzialdiagnosen erörtert werden. Geeignete Untersuchungsstrategien werden aufgezeigt. Das embryonale Rhabdomyosarkom ist bei den Tumoren der ableitenden Harnwege von besonderer Bedeutung. Die typischen bildgebenden Befunde werden anhand von Bildbeispielen demonstriert.
Lernziele: Die Wertigkeit der verschiedenen bildgebenden Modalitäten soll eingeschätzt werden können. Charakteristische Befunde des Nephroblastoms sollen erkannt werden. Die wichtigsten Differenzialdiagnosen in Abhängigkeit vom Alter des Patienten sollen erlernt werden.

RK 303.2
08:30

Nachweis und Staging von Raumforderungen der Nieren

Hallscheidt P
Radiologie Darmstadt, Standort Grafenstrasse, Darmstadt

Die Radiologie muss sich bei der Beurteilung von Raumforderungen der Niere an den Anforderungen der Urologie orientieren. Hier spielt neben der Differentialdiagnose der Raumforderung auch die Beurteilung der Ausdehnung eine entscheidende Rolle. Neue Techniken wie Perfusion und Diffusionsmessung erlauben eine Verbesserung der Differentialdiagnostik. Zusätzlich spielt neben dem Staging von malignen Raumforderungen die Planung der organerhaltenden Operation eine zunehmende Rolle. Hier sollen Scoring Verfahren wie der PADUA oder der RENAL Score vorgestellt werden.
Lernziele:
- Differentialdiagnose renaler Raumforderungen
- Staging von Nierenzellkarzinomen
- PADUA und RENAL Score

- C Index
- Moderne Untersuchungsprotokolle
- DIffusion
- Perfusion

RK 303.3
09:00

Nachweis und Staging von Raumforderungen der ableitenden Harnwege

Mueller-Lisse UG
Klinikum der Universität München, Institut für Klinische Radiologie, München

Die bildgebende Untersuchung der ableitenden Harnwege umfasst endoskopische Verfahren mit Biopsiemöglichkeit und bildgebende Verfahren wie z. B. Zysturethrografie (CUG), Ausscheidungsurogramm (AUG), retrograde Ureteropyelografie (RUP) und Ureterorenoskopie (URS). Diese Verfahren weisen vorwiegend Lokalbefunde innerhalb der ableitenden Harnwege, insbesondere in der Harnblase, nach. Die CT-Urografie (CTU) umfasst native und kontrastverstärkte MDCT-Aufnahmen einschließlich der Ausscheidungsphase. Durch differenzierten Einsatz von Ein-, Zwei- oder Drei-Phasen-CTU oder durch Kombination verschiedener Kontrastierungsphasen in einer Aufnahme bei mehrfacher intraveöser Kontrastmittelapplikation kann die Dosisexposition verringert werden. Niedrige Dosis in der Ausscheidungsphase (CTDIvol 5–6mGy) wird eher bei benignen, Standard-Dosis (CTDIvol 9–12mGy) bei malignen Erkrankungen verwendet. Die CTU ermöglicht eine genaue Darstellung von Nierenbeckenkelchsystem und Harnleitern, deren Testgüteparameter denen von RUP und URS gleichen. Die CTU erfasst dabei Tumoren innerhalb und zudem auch außerhalb der ableitenden Harnwege. Vorteile im Vergleich zu CUG, AUG und RUP ergeben sich daher vor allem bei Abklärung einer Obstruktion oder Dilatation der ableitenden Harnwege sowie beim loko-regionären Staging. Die CTU wird inzwischen bei Patienten über 40 Jahren mit Makrohämaturie als Verfahren der Erstabklärung, unter anderen Bedingungen als Verfahren zur Problemlösung anerkannt. Gegenwärtig wird die MRT in den oberen Harnwegen vorwiegend zur Problemlösung in Einzelfällen eingesetzt. In Harnblase und Harnröhre kann der Einsatz der MRT aufgrund des hohen Weichteilkontrastes vorteilhaft sein. Primäre Tumoren der ableitenden Harnwege sind meistens Urothelkarzinome, deutlich seltener andere Tumore, wie z. B. Plattenepithelkarzinome oder entzündliche Pseudotumoren. Sekundärer Tumorbefall kommt durch Einwachsen von malignen Tumoren des Urogenital- oder Gastrointestinaltraktes in die ableitenden Harnwege zu Stande.

Lernziele:
- Verständnis der Untersuchungsabläufe bei Tumoren und anderen Erkrankungen der ableitenden Harnwege
- Erkennen der Möglichkeiten und Grenzen der MDCT und der MRT des Nierenbeckenkelchsystems und der Harnleiter anhand von Fallbeispielen und Literatur

RK 304
Thorax II – Interstitielle Lungenerkrankungen

Vorsitz: Kauczor HU / Heidelberg
Saal Holthusen
Freitag, 31.05.2013, 08:00 bis 09:30

RK 304.1
08:00

Charakterisierung der COPD

Kauczor HU
Universitätsklinik Heidelberg, Diagnostische und Interventionelle Radiologie, Heidelberg

Patienten mit COPD werden in vier Schweregrade eingeteilt (GOLD-Stadien). Trotzdem zeigen auch Patienten der gleichen Kategorie einen unterschiedlichen klinischen Verlauf, der differenzierte Therapien erfordert. Die CT spielt eine wichtige Rolle bei der Charakterisierung (Phänotypisierung) der COPD, da sie zwischen Emphysem- und Atemwegs-Typ unterscheidet. Atemwegs-Typ: Im Bereich der kleinen Atemwege sind Entzündungsprozesse die wesentliche Ursache für die Obstruktion. Die CT zeigt typischerweise zentrilobuläre Noduli, Mosaik-Muster und Air trapping. Häufig bestehen gleichzeitig auch Entzündungen der großen Atemwege mit Wandverdickung und Bronchusdilatation, die mit den Symptomen der chronischen Bronchitis einhergehen. Der Atemwegs-Typ kommt insbesondere bei niedrigeren GOLD-Stadien vor. Emphysem-Typ: Die histologische Definition des Lungenemphysems beinhaltet verschiedene Subtypen: zentrilobulär, panlobulär und paraseptal, die in der CT analog nachvollziehbar sind. Die Unterscheidung zwischen fortgeschrittenem zentrilobulären und panlobulärem Emphysem ist ebenso schwierig wie die subjektive Beurteilung des Ausmaßes. Daher greift man zunehmend auf eine software-basierte densitometrische und somit objektiv quantitative Bestimmung des Emphysems zurück. Die MRT wird in klinischen Studien als mögliche Alternative zur CT untersucht. Mittels MRT ist eine funktionelle Phänotypisierung, insbesondere auf der Basis der Perfusion möglich. Trotzdem findet sich keine komplette Übereinstimmung zwischen emphysematösen Bezirken in der CT und fehlender Perfusion in der MRT. Die CT erlaubt eine zuverlässige Phänotypisierung der COPD, insbesondere in Kombination mit einer densitometrischen Quantifizierung. Die MRT liefert zusätzlich funktionelle Aspekte, deren klinische Relevanz zurzeit in Studien untersucht wird.

Lernziele:
- Definition der COPD
- CT-basierte Charakterisierung (Phänotypisierung)
- Staging: qualitativ und quantitativ
- Alternative Rolle der MRT?

RK 304.2
08:30

Emphysemdiagnostik von und nach interventionellerLungenvolumenreduktion (incl. Lappenspaltgymnastik)

Heußel CP
Thoraxklinik Heidelberg, Diagnostische un Interventionelle Radiologie, Heidelberg

RK 304.3
09:00

Update in der Einteilung der interstitiellen Lungenparenchymerkrankungen

Marten-Engelke K
Diagnostisches Brustzentrum/Praxis für moderne Schnittbild-Diagnostik Göttingen, Göttingen

Die aktuell gültige Konsensusklassifikation der idiopathischen interstitiellen Pneumonien (IIP) erfährt z. Zt. eine grundlegende Revision. Grundlage der bislang gültigen Klassifikation aus dem Jahr 2002 ist die Zuordnung der klinisch-pathologischen Diagnosen zu bestimmten histopathologischen Mustern. Viele Unklarheiten dieser bestehenden Klassifikation, z. B. die bisher als provisorisch deklarierte Definition der nichtspezifischen interstitiellen Pneumonie (NSIP), die genaue Definition der akuten Exazerbation von Patienten mit idiopathischer pulmonaler Fibrose, die genetischen Grundlagen bzw. die familiäre Häufung bei Patienten mit IIP, sowie seltene Entitäten, Mischformen und die sog. „unklassifizierbaren“ IIP bzw. deren Management, werden in einer revidierten Klassifikation, deren Publikation in diesem Jahr zu erwarten ist, ausgeräumt bzw. näher spezifiziert werden. Auch der Stellenwert einer multidisziplinären Diagnostik (CRP-Diagnose: clinician, radiologist, pathologist) wird gestärkt. Neue Entitäten (idiopathische pleuroparenchymatöse Fibroelastose) bzw. seltene histopathologische Muster (akute fibrinöse und organisierende Pneumonie, centrilobuläre Fibrose/bronchiolozentrisches Muster bei IIP) werden in die revidierte Klassifikation aufgenommen. Die grundsätzliche Einteilung der interstitiellen Lungenerkrankungen in vier Gruppen (1. IIP, 2. interstitielle Pneumonien bekannter Ursache, 3. granulomatöse Erkrankungen, 4. andere Erkrankungen wie z. B. LCH und LAM) sollen in diesem Refresherkurs präsentiert und die klinische Relevanz der Reklassifikation diskutiert werden.

Lernziele:
1. Kenntnis der aktuell gültigen Konsensusklassifikation der IIP.
2. Geplante Revision der Klassifikation: Hintergrund, neue Entitäten, Stellenwert der multidisziplinären Diagnostik, Management unklassifizierbarer IIP.

RK 305
Gastro II – Dünndarm II

Vorsitz: Lauenstein TC / Essen
Saal Levy-Dorn
Freitag, 31.05.2013, 08:00 bis 09:30

RK 305.1 — 08:00
CT-Enteroklysma

Lauenstein TC
Uniklinikum Essen, Radiologie, Essen

Schnittbildverfahren haben die konventionelle Sellink-Untersuchung bei der Beurteilung von Dünndarmerkrankungen weitgehend abgelöst. Ein Vorteil der CT-Enteroklysma Untersuchung liegt in der schnellen und zugleich überlagerungsfreien sowie vollständigen Darstellung sämtlicher Dünndarmanteile. Zudem können auch extraintestinale Veränderungen exakt beurteilt werden.

Lernziele:
- Erlangen technischer Grundkenntnisse des CT-Enteroklysma
- Vor- und Nachteil des CT-Enteroklysma gegenüber anderen diagnostischen Verfahren
- Erkennen von Pitfalls bei der Beurteilung des CT-Enteroklysma

RK 305.2 — 08:30
Diagnostik von entzündlichen Veränderungen des Dünndarms mittels des MR-Enteroklysmas inklusive diffusionsgewichteter MRT

Schmid-Tannwald C
Klinikum der Ludwig-Maximilians-Universität, Institut für Klinische Radiologie, München

Mit dem MR-Enteroklysma lassen sich sowohl das Darmlumen, als auch die Darmwand, die Umgebungsinfiltration, das Mesenterium, Lymphknoten und ggf. Lebermetastasen gleichzeitig erfassen und beurteilen. Zusätzlich können dynamische Informationen gewonnen werden, da beim MR-Enteroklysma die Darmfüllung bereits unter MRT-Kontrolle stattfindet (MR-Fluroskopie). Die diffusionsgewichtete MRT wird zunehmend in der abdominellen Bildgebung eingesetzt. Entzündliche Prozesse am Darm scheinen mit einer verminderten Diffusion einherzugehen, die zu einem visuell erkennbaren, erhöhten Signal in den diffusionsgewichteten Bildern und zu einer Erniedrigung der ADC-Werte führt. In der Diagnostik des Morbus Crohn hat das MR-Enteroklysma einen hohen Stellenwert erreicht. Die Morphologie der Darmwandveränderungen wie Wandverdickung, Wandödem und Wandschichtung, Ausmaß und Muster der Kontrastmittelaufnahme und mesenteriale Begleitreaktionen wie Hypervaskularisierung und Lymphknotenreaktionen werden beschrieben und vorgestellt. Darüber hinaus wird die diagnostische Aussagekraft des MR-Enteroklysma in Hinblick auf die Unterscheidung zwischen aktiv inflammatorischem Stadium und fibro-stenotischem Stadium des Morbus Crohn und die Darstellung von Komplikationen wie inneren und äußeren Fisteln sowie Abszessen diskutiert. Neben den typischen bildmorphologischen Kriterien wird die Rolle der diffusionsgewichteten Sequenzen diskutiert. Die Differentialdiagnose der Veränderungen des Faltenreliefs beim MR-Enteroklysma ist vielfältig und schließt andere benigne Entitäten wie infektiös-bedingte und ischämisch-bedingte Enteritiden ein.

Lernziele: Der Vortrag stellt nach kurzer Einführung in die Untersuchungstechnik des MR-Enteroklysma die wichtigsten entzündlichen Erkrankungen des Dünndarms vor. Ziel des Vortrages ist es, typische Unterscheidungsmerkmale und bildmorphologische Charakteristika entzündlicher Erkrankungen des Dünndarms herauszuarbeiten.

RK 305.3 — 09:00
Diagnostik von Dünndarm- und Mesenterialtumoren

Schreyer AG
Universitätsklinikum Regensburg, Radiologie, Regensburg

Dünndarm- und Mesenterialtumoren repräsentieren seltene Erkrankungen des Gastrointestinaltraktes, die jedoch häufig bezüglich ihrer Malignität und Entität gut diagnostiziert und differentialdiagnostisch eingeschränkt werden können. Im Refresherkurs sollen alle klinisch relevanten Dünndarm- und Mesenterialtumoren systematisch behandelt und diskutiert werden. Zusätzlich werden mögliche Pitfalls und Fehlermöglichkeiten bei der CT und MRT Diagnose basierend auf zahlreichen typischen radiologischen Bildern erläutert.

Lernziele:
- Überblick aller klinisch relevanter Dünndarm- und Mesenterialtumoren
- DD der Tumoren mit Pitfalls

RK 306
DeGIR V – Arterielle Endovaskuläre Therapie I (Zertifizierung Modul A)

Vorsitz: Vorwerk D / Ingolstadt
Saal Porstmann
Freitag, 31.05.2013, 08:00 bis 09:00

RK 306.1 — 08:00
Rekanalisation Becken-Überwinden chronisch totaler Verschlüsse

Schmid A, Uder M
Radiologisches Institut des Uniklinikums Erlangen, Erlangen

Atherosklerotische Läsionen der Iliakalgefäße können Ursache von Claudicatio intermittens sowie kritischer Extremitätenischämie sein und somit zu schwerwiegenden Folgen wie Infektion, Amputation und Tod führen. Während historisch die offene chirurgische Bypasschirurgie die erste Behandlungsoption darstellte, haben sich interventionelle Revaskularisierungsmaßnahmen während des letzten Jahrzehnts zunehmend etabliert, was sich auch in den Unterschieden der beiden TASC-Klassifikationen von 2000 und 2007 widerspiegelt. In zunehmenden Maße liegen Berichte über erfolgreiche interventionelle Therapien auch bei TASC-C- und -D-Läsionen vor. Neuere Techniken wie zB die subintimale Rekanalisation mit Einsatz eines Reentry-Devices erlauben auch die interventionelle Rekanalisierung längerstreckiger Verschlüsse. Eine besondere Herausforderung stellen stark verkalkte Verschlüsse dar, da hier sowohl die Drahtpassage als auch die anschließende Angioplastie erschwert sein kann. Als neue Behandlungsoption insbesondere für längerstreckige Befunde werden PTFE-beschichtete Stents diskutiert, deren Effektivität in momentan laufenden Studien untersucht wird.

Lernziele: Indikationen, Techniken und Komplikationen bei der Rekanalisierung chronischer Beckenarterienverschlüsse

RK 306.2 — 08:20
Rekonstruktion der Aortenbifurkation – Alternativen zur EVAR

Schürmann K
St.-Johannes-Hospital, Institut für Diagnostische und Interventionelle Radiologie, Dortmund

Einstufung der Läsionen der Aortenbifurkation nach TASC-II-Klassifikation (Norgren): TASC-B: einseitiger Verschluss der Arteria iliaca communis (AIC), TASC C: bilateraler Verschluss der AIC, TASC-D: diffuse Erkrankung der Bauchaorta u. AIC. C- u. D-Läsionen sollen chirurgisch behandelt werden. Nach S3-Leitlinien zur Diagnostik u. Therapie der PAVK (http://www.degir.de/site/leitlinien) bei C- u. D-Läsionen endoluminale Therapie gerechtfertigt, wenn OP-Risiko zu hoch. Zugang zu Läsionen der Aortenbifurkation über bifemoralen Zugang, alternativ von der oberen Extremität. Zunächst Einsatz von 6-F-Schleusen. Läsionen werden mit Draht/Katheter passiert. Gelingt Resondierung des arteriellen Lumens nicht, ggf. Einsatz eines Spezial-Katheters (Re-Entry-Katheter). Stents werden beidseits simultan in derselben Höhe freigesetzt. Vordilatation nur, wenn Passage der Läsion mit dem Stent nicht gelingt. Selbstexpandierende und ballonexpandierbare Stents sind einsetzbar. Einfache Stents ausreichend, aber fraglich höhere Offenheitsrate von Stentgrafts bei C- u. D-Läsionen. Stentdurchmesser iliakal zwischen 7 – 10 mm. Bei Beteiligung der Bauchaorta Durchmesser von > = 14 mm, Schleusen bis 10 F erforderlich, daher Einsatz von femoralen Verschluss-Systemen zu empfehlen. Selbstexpandierbare Stents, die sich besser an schwankende Aortenlumina anpassen, aortal günstiger. Nach der Intervention Antikoagulation mit ASS 100 mg/d lebenslang und Clopidogrel 75 mg/d für > 4 Wochen. Technische Erfolgsrate: 70 – 100%. Offenheitsrate der Stents abhängig von der Schwere der Läsion: nach 5 Jahren 70 – 80%, nach 10 Jahren 50 – 60%. Majorkomplikationen bis 5%, am häufigsten an Punktionstellen, besonders Nachblutungen, falsche Aneurysmata. Norgren L, Hiatt WR, Dormandy JA et al. Inter-Society Consensus for the Management of Peripheral Arterial Disease (TASC II). J Vasc Surg 2007; 45 Suppl S:S 5 – 67

Lernziele:
- TASC-Klassifikation
- Zugang zur Läsion
- Stents/Stentgrafts
- Erfolgsraten (Offenheit, Komplikationen)

RK 306.3
08:40

Grafts – bail out oder geplant?

Diehl S[1], Sadick M[1], Riester T[2], Huck K[3], Schönberg SO[1]
[1]Universitätsmedizin Mannheim, Institut für Klinische Radiologie und Nuklearmedizin, Mannheim; [2]Universitätsmedizin Mannheim, Chirurgische Universitätsklinik, Mannheim; [3]Universitätsmedizin Mannheim, 1. Medizinische Klinik, Mannheim

(Stent-)Grafts sind mittlerweile ein fester Bestandteil in radiologisch-interventionellen Abteilungen. Wurden sie früher vorzugsweise in Notfallsituationen, wie z.B. Gefäßrupturen, eingesetzt, so hat sich heute das Indikationspektrum auch auf geplante, elektive Eingriffe erweitert. (Stent-)Grafts sind als ballon-montierte oder selbstexpandierbare Systeme verfügbar. Eine Sonderstellung nehmen selbst montierbare ballonexpandierbare (Stent-)Grafts ein, deren Durchmesser durch die Wahl des Ballonkatheters in gewissem Umfang variabel sind. Im Vortrag werden die Charakteristika verschiedener Produkte dargestellt. Anhand von ausgewählten klinischen Fällen werden zunächst exemplarisch Einsätze bei Notfallsituationen oder „bail outs" gezeigt. Beispiele hierfür sind z.B. traumatisch oder iatrogen bedingte Gefäßläsionen in der Becken-Bein-Region und Aorta aber auch der Einsatz bei mykotischen oder falschen Aneurysmen. Der elektive Einsatz von (Stent-)Grafts findet Anwendung bei der Behandlung von Aneurysmen der Aorta bzw. der Beckenarterien. Beispiele hierfür sind Einsätze im Rahmen von fenestrierten oder gebranchten Aortenstentgrafts oder im Rahmen der Chimney-Technik. Durch die Verfügbarkeit von Endografts mit Längen > 20 cm ergeben sich zusätzliche Idikationen bei komplexen Konstellationen im Rahmen einer pAVK oder bei der Behandlung von Poplitealaneurysmen. Neben der Präsentation klinischer Fälle erfolgt eine Diskussion der aktuellen Literatur.
Lernziele:
- Charakteristika unterschiedlicher Typen von (Stent-)Grafts
- Typische klinische Einsätze in Notfall- oder „Bail Out"-Situationen
- Indikationen für den Elektiveinsatz von (Stent-)Grafts

RK 307
Muskuloskelettale Radiologie II – Postoperative Diagnostik: Gelenke II

Vorsitz: Heuck A / München
Saal Rieder
Freitag, 31.05.2013, 08:00 bis 09:30

RK 307.1
08:00

Postoperative Diagnostik des Kniegelenks

Heuck A, Glaser C
Radiologisches Zentrum München Pasing, München

Arthroskopische und offene operative Eingriffe am Kniegelenk gehören heute zu den häufigen Therapien von Verletzungen und Kniegelenkerkrankungen. Entsprechend spielen bildgebende Verfahren, insbesondere die MRT, eine zunehmende Rolle in der Abklärung von postoperativ auftretenden Beschwerden. Zur Durchführung und Beurteilung postop. Untersuchungen ist die Kenntnis der wichtigsten aktuellen operativen Therapieverfahren, sowie der „normalen" und pathologischen MR-Befunde essentiell. Die häufigsten Eingriffe sind Meniskus-Teilresektionen oder -Rekonstruktionen, nach deren Durchführung Rest- oder Rezidivläsionen erkannt und von „normalen" posttherapeutischen Befunden differenziert werden müssen. Hierbei können i.v.-KM Applikation und direkte MR- oder CT-Arthrografie hilfreich sein. Nach Rekonstruktion von VKB und HKB sind Morphologie (in Abhängigkeit vom postop. Zeitpunkt) und Position von Transplantat und Knochenkanälen zu beurteilen und „normale" Befunde von wesentlichen pathologischen (Reruptur, Graft-Impingement, Degeneration, Elongation, Dislokation von Fixierungsimplantaten) abzugrenzen. Auch Morphologie und Symptome der Arthrofibrose in ihrer lokalisierten anterioren (Cyclops-Läsion) und diffusen Form sind zu beachten. Die Beurteilung des Gelenkknorpels nach reparativen Eingriffen wie Mikrofrakturierung, ACI und OATS bedarf spezieller Kenntnisse der Variationsbreite von normalen und der Grenze zu path. Befunden. Dieser Kurs informiert über typische Op.-Verfahren, die wichtigsten Kriterien für postop. „Normalbefunde" und pathologische Befunde.
Lernziele: Kenntnis der typischen Operationsverfahren am Kniegelenk, des Spektrums postoperativer „Normalbefunde" und wichtiger pathologischer bildgebender Befunde einschl. der ihnen zu Grunde liegenden Pathologie

RK 307.2
08:30

Postoperative Veränderungen an Sprunggelenk und Fuss

Kramer J
Linz

Das Röntgenbild aber auch die Sonografie und die MRT sind bildgebende Methoden, die neben der klinischen Untersuchung bei Veränderungen an Sprungelenk und Fuss bei entsprechendem Schweregrad täglich zum Einsatz kommen. In den letzten 20 Jahren hat insbesondere die MR Tomografie in der diagnostischen Abklärung pathologischer Veränderungen an Fuss- und Sprunggelenk einen zunehmenden Stellenwert eingenommen und ist heute in der präoperativen Planung nahezu unumgänglich. Aber auch postoperativ wird sie im Rahmen von Kontrollen oder bei möglichen Komplikationen beziehungsweise zu deren Auschluss zunehmend eingesetzt.
Lernziele: Für Radiologen ist es also unentbehrlich nicht nur die präoperativen Veränderungen mit hoher Verläßlichkeit diagnostizieren zu können, sondern auch mit den diversen Veränderungen, wie sie nach Operationen zu erwarten sind, vertraut zu sein um gegebenenfalls rasch den Patienten eine adäquate Therapie zu ermöglichen.

RK 307.3
09:00

Diagnostik nach Endoprothesen an Schulter, Hüfte und Knie

Buck FM
Uniklinik balgrist, Radiologie, Zürich

Nach endoprothetischer Versorgung sind für die computertomografische und MR-tomografische Bildgebung drei Kernkompetenzen wichtig:
1. Artefaktreduktion durch Optimierung der Scanparameter und Benutzung geeigneter Bildgebungstechniken
2. Grundwissen über die durchgeführten Operationen in Bezug auf den operativen Zugang und Komplikationen
3. Kenntnisse über das verwendete Prothesenmaterial sowie spezifische postoperative Befunde und Komplikationen

Lernziele:
Dieser Refresher soll die oben genannten Kernkompetenzen skizzieren. Darüber hinaus wird darauf Wert gelegt dem Auditorium die neuen diagnostischen Möglichkeiten mittels MRT mit kombinierter SEMAC (slice encoding for metal artifact correction) und VAT (view angle tilting) Technik zu illustrieren.

RK 308
Methoden & Forschung I – US Grundlagen

Vorsitz: Jung EM / Regensburg
Saal Krause
Freitag, 31.05.2013, 08:30 bis 09:30

RK 308.1
08:30

Physikalische Grundlagen der B-Bild-Sonografie und neuer Techniken

Jenderka KV
Hochschule Merseburg, Merseburg

Kenntnisse über die Eigenschaften von Ultraschallwellen, ihr Ausbreitungsverhalten im Gewebe und den Informationsgehalt der rückgestreuten Ultraschallsignale stellen eine wichtige Grundlage für die zielgerichtete und erfolgreiche Anwendung der bildgebenden Ultraschallverfahren dar. Die direkte Interaktion des Untersuchers mit dem Ultraschallsystem und dem Patienten in Echtzeit erfordert außerdem ein grundlegendes Verständnis der Methoden zur Erzeugung der Schnittbilder und darüber hinaus der speziellen Verfahren, die über die reine Bildgebung hinausgehende funktionale Parameter liefern (z.B. Fluss- und Perfusionsparameter, Gewebeelastizität).

Lernziele:
- Besonderheiten der Ausbreitung von Ultraschallwellen im Gewebe
- Informationsgehalt der Ultraschallechos
- Erzeugung konventioneller B-Bilder und Möglichkeiten zur Beeinflussung der Bildqualität
- Verständnis der Funktionsprinzipen neuer Verfahren (z.B. Harmonic Imaging als Grundlage für CEUS, Fast Imaging und Elastography)

RK 308.2
09:00

Kontrastverstärkte Sonografie (CEUS) im Abdomen

Weskott HP
Hannover

Ultraschall Kontrastmittel (US KM) werden seit 2001 eingesetzt. Erste Guidelines zum Einsatz bei fokalen Leberläsionen (FLL) wurden 2004 und zuletzt 2013 publiziert [1,4]. US KM sind jodfrei und werden nicht renal ausgeschieden. Ist die Leber im B-Mode ausreichend gut untersuchbar, ist die CEUS in der Detektion und Charakterisierung von FLL der CT ebenbürtig. Sie kann Läsionen bis zu 3 mm detektieren, und ist der CT in der Charakterisierung von FLL oft überlegen. 2008 und mit dem Update 2012 wurden Guidelines zum extrahepatischen Einsatz von US Kontrastmitteln publiziert [2,3]. 6% der zerfallenden Nierenkarzinome können Zysten vortäuschen. Bei komplizierten Zysten ist die CEUS von hohem diagnostischem Wert und kann meist sicher die OP Indikation stellen. Die Differenzialdiagnose solider Nierentumoren ist weniger zuverlässig. Da der Einsatz von Röntgen KM bei Patienten mit eingeschränkter Nierenfunktion limitiert oder kontraindiziert ist, ist die CEUS in dieser Patientengruppe besonders wertvoll, da US KM auch bei intensivpflichtigen oder nierentransplantierten Patienten eingesetzt werden können. Weitere wichtige Indikationen sind der vesikouretrale Reflux und Organinfarkte. Komplikationen entzündlicher Pankeaserkrankungen können bei ausreichender Organdarstellung zuverlässig beurteilt werden, die CEUS hilft ebenso bei der Charakterisierung von Pankreastumoren, vor allem bei der Differenzierung zwischen neurendokrinen Tumoren und duktalen Adenokarzinomen. Bei entzündlichen Darmerkrankungen hilft die CEUS vor allem in der Bewertung lokaler Komplikationen. Die CEUS ist ein zuverlässiges Verfahren im follow up nach EVAR. Bei der Diagnostik von Organverletzungen nach stumpfem Bauchtrauma stellt die CEUS ein wertvolles und rasch verfügbares Verfahren, auch im follow up dar. Die CEUS hilft die bei Organpunktionen in der Wahl von vitalem Tumorgewebe. Fistulografien und Abszeshöhlendarstellung sind sichere CEUS Indikationen.

Lernziele:
- Indikationen und differenzialdiagnostischer Wert von US Kontrastmitteln in der abdominellen Organ- und Gefäßdiagnostik einschließlich der Hilfe bei Interventionen und Fistel und Abszesshöhlendarstellung.
- Diagnostische Limitationen im kontrastverstärken Ultraschall.

RK 309
DRauE I – Interstitielle Lungenerkrankungen- Wann muss man an eine Berufserkrankung denken?

Vorsitz: Hering KG / Dortmund, Rehbock B / Berlin
Saal Holthusen
Freitag, 31.05.2013, 09:45 bis 11:15

RK 309.1
09:45

Thoraxübersichtsaufnahmen – Gibt es hier überhaupt valide Hinweise?

Borte G
Universität Leipzig, Klinik und Poliklinik für Diagnostische und Interventionelle Radiologie, Leipzig

Bei Verdacht auf interstitielle Lungenerkrankungen hat der Radiologe die Aufgabe, mithilfe des Röntgenstatus (und nachfolgend der CT) das Lungenparenchym möglichst detailliert morphologisch zu analysieren, pathologische radiologische Befunde zu erfassen und anatomisch-pathologischen Substraten zuzuordnen und diese differenzialdiagnostisch zu werten. Als interstitiell gelten alle Lungenprozesse, die vom „alveolären Zwischengewebe“ ausgehen, dann jedoch die Alveolarwände diffus oder nodulär durchsetzen und durchaus unabhängig von der Ätiologie zu einem narbig-fibrotischen oder fibrös-zystischen Lungenparenchymumbau führen können. Inhalationsschäden der Lunge als Folge berufs- oder umweltbedingter Einwirkungen lungengängiger Schadstoffe zeigen oftmals – wie bei Silikose oder Asbestose – charakteristische radiologische Bildmuster, die gegen kardiologisch-vasculäre, tumoröse oder primär entzündliche Pathologien differenziert werden können, vielfach jedoch nur im Kontext mit klinischem Bild und Arbeitsanamnese.

Lernziele: Differenzierung zwischen Röntgenthorax-Normalbefund und pathologischen interstitiellen Strukturveränderungen der Lunge mit besonderem Blick auf die:
1. Abgrenzung normaler linien-oder streifenförmiger pulmonaler Transparenzminderungen gegen pathologische streifig-retikuläre oder reticulo-noduläre Veränderungen
2. Erfassung pulmonal-venöser Stauungszeichen und eines (initialen) Lungenödems
3. Beschreibung typischer Erscheinungsformen einer Lymphangiosis carcinomatosa

RK 309.2
10:15

HRCT – Welche Befundmuster lassen an eine Berufskrankheit denken?

Eisenkolb A
BDT-Institut für bildgebende Diagnostik und Therapie Erlangen, Erlangen

Interstitielle Erkrankungen der Lungen stellen eine ätiologisch stark heterogene Gruppe dar. Neben Erkrankungen unklarer Ursachen können durch inhalative anorganische oder seltener organische Stäube oder auch die Inhalation von Gasen und Dämpfen berufsbedingte Lungenkrankheiten (Pneumokoniosen) und berufsbedingte Lungenkarzinome entstehen. Nur in der hochauflösenden Computertomografie ist eine Differenzierung zwischen fibrosierenden Veränderungen, Granulomen, milchglasartigen Verschattungen als Zeichen der Alveolitis und Emphysem möglich. Die Erfassung als Multislice -Volumen CT mit sekundären Rekonstruktionen ermöglicht zudem die Beurteilung der räumlichen Verteilung. (Ober-, Mittel-, Unterfeld, Lungenmantel, anterior, posterior) Die Silikose, asbestbedingte Pleuraveränderungen und die Asbeststaublungenerkrankung zeigen charakteristische radiologische Muster, die den Verdacht auf eine Berufskrankheit begründen. In vielen Fällen kann jedoch nur aus der Kombination von klinischem Bild, radiologischem Befundmuster und der Arbeitsanamnese der berufliche Zusammenhang hergestellt werden. Angaben zur Arbeitsanamnese sind daher für die tägliche Routine wünschenswert. Bei Lungenkrebserkrankungen ist auf Brückenbefunde wie asbestbedingte Pleuraerkrankungen oder das Vorliegen einer Asbeststaublungenerkrankung zu achten, da nur dann eine Anerkennung als Berufskrankheit möglich ist.

Lernziele:
- Erkennung von Bildmustern interstitieller Lungenerkrankungen, deren Ursachen auch berufsbedingt sein können
- Bedeutung berufsanamnestischer und klinischer Daten für die Befundinterpretation
- Einschätzung der Wertigkeit der Volumen HR-CT der Lunge

RK 309.3
10:45

Fallstricke bei der Formulierung radiologischer Befunde im Berufskrankheitenverfahren – Wie hätten Sie den Befund formuliert?

Rodenwaldt J
Klinikum Westfalen, Klinik für Radiologie, Dortmund

Das Berufskrankheitenverfahren in Deutschland ist geprägt von dem Prinzip der doppelten Kausalität. Vom begründeten Verdacht auf Vorliegen einer Berufskrankheit (BK) bis zur Anerkennung durch den Unfallversicherungsträger müssen der Zusammenhang zwischen der versicherten beruflichen Tätigkeit und der Exposition sowie zwischen Einwirkung und Krankheit wahrscheinlich gemacht werden. Bezüglich Diagnosestellung, diagnostischer Sicherheit, differenzialdiagnostischen Überlegungen und Indikationsstellung für ergänzende Untersuchungen nimmt die Radiologie einen wichtigen Anteil innerhalb dieses Verwaltungsverfahrens ein. Es werden die rechtlichen Grundlagen des Feststellungsverfahrens und die radiologischen Aufgaben vermittelt. Das Verständnis dieses Verwaltungsaktes ist die Grundlage für eine geeignete Kommunikation des Arztes mit den Berufsgenossenschaften. Besonders herausgearbeitet wird die Rolle des radiologischen Gutachters im BK-Verfahren. Die Erwartungen an den Radiologen („Was kann die Radiologie leisten?“) und die sozialrechtlichen Konsequenzen spezifischer Formulierungen („Was darf der Radiologe sagen?“) werden an Beispielfällen dargestellt.

Lernziele: Korrekte radiologische Befundbeschreibung und -bewertung im Gutachtenverfahren bei pneumologischen Berufserkrankungen.

RK 310
DRauE II – Radiologie heute in der Begutachtung berufsbedingter Lungenerkrankungen

Vorsitz: Hieckel HG, Rodenwaldt J / Dortmund
Saal Holthusen
Freitag, 31.05.2013, 11:30 bis 13:00

RK 310.1
11:30

Stellenwert der Radiologie in der (neuen) Empfehlung zur Begutachtung asbestbedingter Berufskrankheiten ‚Falkensteiner Empfehlung'

Otten H
Bonn

Auch 20 Jahre nach dem Asbestverbot in Deutschland (1993) werden der gesetzlichen Unfallversicherung jährlich noch rund 9.000 Verdachtsanzeigen auf Vorliegen einer asbestbedingten Berufskrankheit (BK) zugeleitet. Die aktuellen Zahlen werden erläutert. Der gesetzlichen Grundlage entsprechend muss im sog. Feststellungsverfahren u. a. zweifelsfrei („Vollbeweis") nachgewiesen sein, dass eine versicherte Tätigkeit vorlag, eine Einwirkung durch Asbest vorgelegen hat und eine in der BK-Verordnung bezeichnete relevante Erkrankung (BK 4103: Asbestose oder pleurale Veränderungen, BK 4104: Lungenkrebs oder Kehlkopfkrebs, 4105: Mesotheliom, BK 4114: Lungenkrebs) vorliegt. Die BK-Tatbestände werden vorgestellt. Der Nachweis asbestbedingter Lungenveränderungen erfordert in der Regel, jedoch nicht in jedem Fall, radiologische Diagnostik. Das Methodenspektrum wird im Überblick dargestellt. Die von der gesetzlichen Unfallversicherung in Zusammenarbeit mit den relevanten medizinischen Fachgesellschaften erarbeitete „Falkensteiner Empfehlung" beschreibt u. a. Art und Umfang der radiologischen Diagnostik (in der Regel Low-Dose-Volumen-CT) sowie die Befundung nach internationalem Standard (ICOERD). Das Angebot erforderlicher Fortbildung wie auch die Vergütung der Leistungen nach UV-GOÄ werden aufgezeigt.

Lernziele:
- Die TeilnehmerInnen sollen Kenntnisse erlangen über
- das Mengengerüst der asbestbedingten Erkrankungen in Deutschland,
- die Anforderungen aus der Berufskrankheitenverordnung,
- das BK-Feststellungsverfahren (soweit für die Mitwirkung relevant),
- den Stellenwert der radiologischen Diagnostik bei asbestbedingten Erkrankungen,
- relevante Anforderungen an RadiologInnen,
- das Angebot der gesetzlichen Unfallversicherung an mitwirkende RadiologInnen.

RK 310.2
12:00

Grundlagen der HRCT Klassifikation nach ICOERD

Rehbock B
Praxis für Diagnostische Radiologie am, St. Hedwig Krankenhaus Berlin, Berlin

Die der Thoraxübersicht überlegene Sensitivität und Spezifität der HRCT hat bei der Diagnostik berufsbedingter Erkrankungen des Thorax zu einem verstärkten CT-Einsatz in Frühdiagnostik und Begutachtung geführt. Für die Evaluation ist eine international gültige und standardisierte CT-Klassifikation nach ICOERD (International Classification for Occupational and Environmental Respiratory Diseases) entwickelt worden. Diese zielt auf eine Deskription und Einordnung der Befundmuster von Inhalationsfolgen mit einer vergleichbaren Quantifizierung ohne Anspruch auf eine definitive Diagnose. In Analogie zur ILO-Klassifikation der Thoraxübersicht werden in der HRCT-Klassifikation pulmonale Verdichtungen (rundliche und irreguläre sowie große Schatten), pleurale Pathologien (Verdickungen vom parietalen und viszeralen Typ und Verkalkungen) sowie Zusatzbefunde (Symbolleiste) kodiert, wobei im Vergleich zur ILO-Klassifikation in der ICOERD wesentlich weitergehende Befunde wie z. B. Emphysem, ground glass opacitiy und Transparenzstörungen erfaßt werden können. Jeder Befund wird einerseits metrisch (z. B. rundliche Schatten: P, Q, R; Pleuraverdickungen: Tiefe a bis c) und andererseits durch Verteilung und Intensität (Streuung) semiquantitativ eingeschätzt und somit die Basis für befunddynamische, prognostische und epidemiologische Aussagen gelegt.

Lernziele:
1. Abstraktion von ILO- auf HRCT–Klassifikation als ein primär deskriptives Befundungsschema bei Verdacht auf Pneumokoniosen
2. Übertragung pulmonaler und pleuraler Befunde in ein Kodierungsschema in Kombination mit jeweils definierten semiquantitativen Angaben zu Verteilung und Ausprägungsgrad
3. Beschränkung auf eine Verdachtsdiagnose (vereinbar mit ...) unter Berücksichtigung der Expositionsanamnese

RK 310.3
12:30

Interstitielle Lungenerkrankung – Berufserkrankung? Wie entscheiden Sie? Vorstellung von Fallbeispielen mit TED Abstimmung

Hofmann-Preiß K
BDT – MVZ Radiologie-Nuklearmedizin Erlangen, Erlangen

Interstitielle Lungenerkrankungen sind Erkrankungen des Lungenparenchyms,also der Alveolen, des Alveolarepithels, der Gefäße, des interstitiellen Bindegewebes sowie des lymphatischen Gewebes. Es sind mehr als 200 eigenständige Krankheitsbilder bekannt, die durch einen diffusen parenchymalen Befall der Lunge charakterisiert sind. Dabei handelt es sich entweder um primäre Erkrankungen der Lunge oder auch um eine Mitbeteiligung der Lunge im Rahmen einer Multisystemerkrankung. Die HRCT Untersuchung ist neben Klinik und Pathologie integraler Bestandteil der Diagnostik dieser Erkrankungen und häufig aufgrund der erkennbaren Muster wegweisend. Wird eine interstitielle Lungenerkrankung diagnostiziert, so beziehen Radiologen allerdings berufsbedingte Erkrankungen nur sehr selten in ihre Überlegungen ein, da in der Regel Berufsanamnesen nicht erhoben werden und nur wenige Patienten werden mit einer konkreten Fragestellung vorgestellt.

Lernziele: An Fallbeispielen mit Anamnesen werden charakteristische Muster interstitieller Lungenerkrankungen -auch Berufserkrankungen- vorgestellt. Die Fälle werden interaktiv diskutiert und gelöst.

RK 311
Neuroradiologie III – Vaskuläre Neuroanatomie

Vorsitz: Groden C / Mannheim
Saal Albers-Schönberg
Freitag, 31.05.2013, 16:30 bis 18:00

RK 311.1
16:30

Anatomie der Arterien

Brockmann MA
Universität Heidelberg, Medizinische Fakultät Mannheim, Abteilung für Neuroradiologie, Mannheim

RK 311.2
17:00

Hirnvenen in der Kernspintomografie

Petersen D
Lübeck

RK 311.3
17:30

Klassische arterielle Gefäßpathologie

Groden C
Universitätsklinikum Mannheim, Neuroradiologie, Mannheim

RK 312
Mammadiagnostik I – Management von Risikoläsionen

Vorsitz: Müller-Schimpfle M / Frankfurt a.M.
Saal Donner
Freitag, 31.05.2013, 16:30 bis 18:00

RK 312.1
16:30

Radiologie von typischen Risikoläsionen der Mamma

Müller-Schimpfle M
Klinikum Frankfurt Höchst, Klinik für Radiologie, Neuroradiologie und Nuklearmedizin, Frankfurt a.M.

Benigne Befunde der Mamma, die mit einem höheren Risiko als das normale Drüsengewebe in echte maligne Befunde übergehen, werden typischerweise als Risikoläsionen der Mamma bezeichnet. Hierzu zählen die flache Epithelatypie, die atypische duktale Hyperplasie, die lobuläre Neoplasie, intraduktale papilläre Läsionen wie auch die radiäre Narbe. Allen diesen Läsionen ist gemein, dass sie sich in den radiologischen Verfahren darstellen können wie maligne Läsionen. Zum Teil können diese Läsionen auch als Zufallsbefunde vorkommen, wenn die Ursache für die Biopsie benachbarte andere Veränderungen waren. Die typischen radiologischen Befunde von Risikoläsionen und die Rolle der Bildgebung ist Gegenstand dieses Refresher-Kurs- Beitrags.
Lernziele:
- Typische radiologische Befunde von Risikoläsionen erkennen
- Abklärungsstrategien in Abhängigkeit vom radiologischen Befund

RK 312.2
17:00

Pathologie

Lebeau A
Universitätsklinikum Hamburg-Eppendorf, Institut für Pathologie, Hamburg

Werden im Rahmen einer minimal-invasiven histologischen Abklärung gutartige Veränderungen nachgewiesen, deren biologisches Potential unsicher ist, so werden sie der B3-Kategorie zugeordnet. Diese B3-Läsionen sind eine sehr heterogene Gruppe von Veränderungen. Hierzu zählen zum einen Veränderungen, die als Risikoindikatoren oder frühe potentielle Vorläuferläsionen des Mammakarzinoms gelten, wie die flache epitheliale Atypie (FEA), die atypische duktale Hyperplasie (ADH) oder die lobuläre Neoplasie (LIN). Zum anderen finden sich darin aber auch Läsionen, die durch minimal invasive Verfahren evtl. nicht vollständig entfernt wurden, aber gehäuft mit Karzinomen assoziiert sein können, wie papilläre Läsionen oder radiäre Narben. Bei der Mehrzahl der B3-Läsionen wird eine diagnostische Exzision empfohlen, allerdings kann in Einzelfällen darauf verzichtet werden. Der Vortrag befasst sich im Schwerpunkt mit der histopathologischen Diagnostik von FEA, ADH, LIN und papillären Läsionen und ihrer Rolle in der Pathogenese des Mammakarzinoms.
Lernziele: Biologische Wertigkeit von FEA, ADH, LIN und papillären Läsionen. Bedeutung der radiologisch-pathologischen Korrelation für die optimale Behandlungsplanung.

RK 312.3
17:30

Gynäkologie

Friedrichs K
Hamburg

RK 313
Muskuloskelettale Radiologie III – Postoperative Diagnostik und Intervention: Wirbelsäule

Vorsitz: Nicoals V / Bochum
Saal Rieder
Freitag, 31.05.2013, 16:30 bis 18:00

RK 313.1
16:30

Die postoperative Diagnostik der Wirbelsäule

Grieser T
Klinikum Augsburg, Klinik für Diagnostische Radiologie, Augsburg

Chirurgische Prozeduren an der WS: HWS: a) anteriore cervikale Disk-/Korporektomie mit/ohne Fusion; b) posteriore cervikale Dekompression; c) kombinierte Verfahren (sog. 360°-Versorgung); d) spezielle instrumentelle Verfahren am kraniocervikalen Übergang. LWS: a) ALIF/PLIF/TLIF: anterior/posterior/transforaminal lumbar diskectomie and interbody fusion; b) kombinierte Verfahren. Postoperative Bildgebungsverfahren: 1) konventionelles Röntgen in 2 Ebenen, ggfs. Funktionsaufnahmen; 2) CT mit MPR (iv.-KM bei Abszeßsuche); 3) Myelo-CT mit MPR; 4) MRT (iv.-KM meist obligat), selten auch Myelo-MRT; 5) Szintigrafie. Komplikationen: Frühkomplikationen: I) postoperative Nachblutung, intraspinales Hämatom; II) Spondylodiscitis; III) Pseudomeningozele, DD Duraleckage, kutane Liquorfistel. Spätkomplikationen: IV) Rezidivhernie versus epidurale Narbe; V) aseptische Radikulitis und Arachnitis; VI) postoperative Stenosen. Weitere Komplikationen sind z. B. Ösophagus-/Gefäßverletzung, Plexus-/Myelon-/Wurzelläsionen. Osteosyntheseversagen: Interponatdislokationen, Materialbrüche und Infektionen; später Lockerung, Resorption sowie Migration von Interponaten; Pseudarthrosen, Anschlußinstabilitäten. Konklusion: Die Beurteilung postop. Bildgebung erfordert Kenntnis der op. Prozedur. Während Frühkomplikationen mittels MRT notfallmäßig abgeklärt werden, sind Spätkomplikationen (ohne neurologische Beteiligung) durch röntgenologische Verfahren (CT, Rö.) oft besser zu identifizieren (Osteosyntheseversagen, Instabilitäten). Die Bildgebung sollte im Zweifel mit den klinischen Partnern gemeinsam diskutiert werden, um Fehlinterpretationen zu vermeiden.
Lernziele:
1. häufig geübte, typische stabilisierende bzw. dekomprimierende Operationsverfahren an der WS;
2. Differentialindikationen bildgebender Verfahren zur Beurteilung der postoperativen WS;
3. häufige und typische operative bzw. postoperative Komplikationen;
4. Besprechung von Fallstricken in ausgewählten Beispielen

RK 313.2
17:00

Intervention an der Wirbelsäule: Stabilisierungen

Hoffmann RT
Universitätsklinik Carl Gustav Carus, Institut und Poliklinik für Radiologische Diagnostik, Dresden

RK 313.3
17:30

Interventionen: Schmerztherapie

Erlemann R
Helios St. Johannes Klinik, Institut für Radiologie, Duisburg

Schmerzen, die durch die Kompression eines lumbalen Spinalnervens ausgelöst werden, strahlen ab L4 bis in den Unterschenkel aus (radikuläre Schmerzen). Bei den am häufigsten auftretenden Spinalnervenkompressionen an der HWS strahlen die Schmerzen in einzelne Finger aus. Schmerzen als Folge von aktivierten Facettengelenksarthrosen der LWS strahlen üblicherweise nicht distal des Knies aus (pseudoradikulär). Schmerzen als Folge einer ISG Blockade strahlen meist in die laterale OS-Seite bis in Höhe des Trochanter majors aus. Aber bei der ISG-Blockade können auch Schmerzen auftreten, die identisch mit radikulären in den Dermatomen L2 bis S1 sind. Meist haben die Patienten beim Umdrehen im Bett Schmerzen. Die Kenntnis der verschiedenen Schmerzursachen- und ausstrahlungen ist essentiell für eine erfolgreiche CT-gesteuerte Schmerztherapie. An der LWS und am ISG werden CT-gesteuert ein lang wirksames Lokalanästhetikum und 40 mg Triamcinolon Kristallsuspension appliziert. Die Erfolgsrate mit deutlicher Schmerzreduktion oder kompletter Schmerzfreiheit liegt bei über 80%. Ein Schwerpunkt bei dem Vortrag wird darauf gelegt, die verschiedenen von den Patienten angegebenen Schmerzen der jeweiligen schmerzhaften Struk-

tur zuzuordnen. Auch werden Patientenbeschwerden vorgestellt, die nicht spinaler Ursache sind. Die einfache Technik dieser Interventionen wird demonstriert.

Lernziele:
- Differenzierung radikuläre versus pseudoradikuläre Schmerzen
- Differenzierung ISG-bedingter versus spinal bedingter Schmerzen
- Differenzierung nicht spinal bedingter versus spinal bedingter Schmerzen
- Technik periradikuläre Therapie, Facettengelenksblockade, ISG-Infiltration

RK 401
Herz III – Myokardiale Ischämiediagnostik

Vorsitz: Miller S / Tübingen
Saal Albers-Schönberg
Samstag, 01.06.2013, 09:00 bis 10:30

RK 401.1 — 09:00
SPECT, PET und Hybridverfahren

Bengel F
Medizinische Hochschule Hannover, Nuklearmedizin, Hannover

Der prognostische Wert zur Risikobeurteilung und risikoorientierten Therapieentscheidung bei koronarer Herzkrankheit ist für nuklearkardiologische Verfahren sehr gut belegt. Hochrisikopatienten, und damit Kandidaten für agressive, invasive Behandlungsstrategien, können nicht alleine durch koronarmorphologische Kriterien identifiziert werden, sondern bedürfen einer funktionellen Charakterisierung von Myokardperfusion und/oder Kontraktilität. Der Druck auf nuklearkardiologische Methoden wächst außerdem durch Fortschritte alternativer diagnostischer Verfahren zur funktionellen Myokardbeurteilung. Diesen Trends muss sich die Nuklearkardiologie durch eine kontinuierliche Weiterentwicklung der eigenen Methodologie und Optimierung der diagnostischen Genauigkeit stellen.
- Der Nutzen von EKG-Triggerung und Schwächungskorrektur zur Erhöhung der Spezifität der Myokard-SPECT ist unfangreich belegt und eine Anwendung dieser ergänzenden Akquisitionstechniken auf breiter Basis muss gefordert werden um höchste diagnostische Qualität zu gewährleisten.
- Die Myokardperfusions-PET bietet höhere Auflösung, bessere diagnostische Genauigkeit und absolute Blutfluss-Quantifizierung. Der Erfolg von PET in der Onkologie und die bessere Verfügbarkeit von Perfusionstracern lassen eine zunehmende klinische Anwendung erhoffen.
- Weiterentwicklungen von SPECT-und PET-Scannern beinhalten schnellere Akquisitionssysteme mit Listmode-Fähigkeiten, genauere Rekonstruktionsalgorithmen und insbesondere SPECT-CT und PET-CT Hybridkameras mit Mehrzeilen-CTs zur integrierten Erfassung von Koronaranatomie und Myokardphysiologie/-biologie.

Lernziele:
- Darlegung der klinischen Bedeutung der Myokardischaemie als Wegweiser zur risiko-orientierten Therapieentscheidung bei koronarer Herzerkrankung (KHK)
- Vermittlung des Begriffs des inkrementellen prognostischen Wertes eines Tests bei KHK
- Darstellung der komplementaeren Information aus Koronar-Morphologie und Funktion

RK 401.2 — 09:30
Stress-MRT

Sandstede J
Radiologische Allianz, Hamburg

Die MRT des Herzens bietet zwei funktionelle Methoden zur myokardialen Ischämiediagnostik: Stress-Perfusions-MRT und Stress-Cine-MRT. Mit der Stress-Perfusions-MRT wird die Durchblutung des Myokards in Ruhe und unter pharmakologischer Belastung (meist Adenosin) mittels der First-pass eines peripher injizierten KM-Bolus gemessen, der methodische Ansatz ist vergleichbar den nuklearmedizinischen Perfusionsmessungen. Mit der Stress-Cine-MRT wird die regionale Wandbewegung des linken Ventrikels in Ruhe und unter pharmakologischer Belastung (meist Dobutamin) mit der Cine-MRT gemessen. Der methodische Ansatz ist vergleichbar der Stress-Echokardiografie. Schwerpunktmäßig wird die Stress-Perfusions-MRT vorgestellt mit Indikation, praktischer Durchführung und Auswertung einschließlich Fallstricken.

Lernziele:
1. Indikationsstellung zur Stress-MRT
2. Methodik und Durchführung der Stress-MRT
3. Bewertung von Stress-Perfusions-MRT und Stress-Cine-MRT

RK 401.3 — 10:00
CT Perfusion

Dewey M
Charité, Klinik für Radiologie, Berlin

Die hohe Genauigkeit der Computertomografie (CT) in der Erkennung von koronararteriellen Stenosen erlaubt es einen zuverlässigen nicht-invasiven Ausschluss der koronaren Herzkrankheit (KHK) vorzunehmen. Wenn koronararterielle Stenosen vorliegen kann mit der CT bisher nicht die funktionelle Bedeutung beurteilt werden. Die CT-Perfusion (CTP) des Myokards könnte in solchen Situationen die nötigen Zusatzinformationen liefern. Allerdings steckt dieses Verfahren noch in den Kinderschuhen der technischen Entwicklung. Die bisher wissenschaftlich untersuchten Ansätze zur CTP des Myokards werden in diesem Vortrag im Kontext der anderen funktionellen Verfahren vorgestellt.

Lernziele:
1. Das Potenzial der CT-Perfusion des Myokards einschätzen können.
2. Die Herausforderungen an die CT-Perfusion beurteilen können.
3. Die CT-Perfusion im Kontext der alternativen diagnostischen Verfahren kennen lernen.

RK 402
Methoden & Forschung II – MRT-Grundlagen

Vorsitz: Taupitz M / Berlin
Saal Donner
Samstag, 01.06.2013, 09:00 bis 10:30

RK 402.1 — 09:00
Kontraste in der MRT

Taupitz M
Charité – Universitätsmedizin Berlin, Klinik für Radiologie, Campus Benjamin Franklin, Berlin

In der MRT wird der Bildkontrast von zahlreichen Faktoren beeinflusst. Als wesentliche Faktoren sind hier die Gewebeparameter (T1-, T2-Relaxationszeit, Protonendichte, Fluss, Diffusion u.a.m.) und die Geräteparameter (Feldstärke, Pulssequenztyp, Pulssequenzparameter wie TR, TE, Fettsuppression; bei Magnetisierungs-präparierten Sequenzen: TI, bei Gradientenecho-Sequenzen: Anregungswinkel u.a.m.) zu nennen. In diesem Teil des Refresherkurses „Technische Grundlagen der MRT“ soll ein Einstieg in das Verständnis der Kontrastmechanismen in der MRT geschaffen werden. Es wird erläutert, wie die Gewebeparameter den Bildkontrast bestimmen und wie der Bildkontrast durch Wahl der Pulssequenz und entsprechender Pulssequenzparameter eingestellt und optimiert wird. Es sei hier darauf hingewiesen, dass an vielen MRT-Anlagen voreingestellte Protokolle T1- und T2-gewichtete bzw. Magnetisierungs-präparierte Pulssequenzen mit weitgehend optimalen Parametern für die Untersuchung der verschiedenen Körperregionen bzw. Organsystem beinhalten. Diese Parameterkonstellationen sollen anhand dieses Kursteiles verstanden werden können. In diesem Zusammenhang wird auch auf Fehlermöglichkeiten bei der Pulssequenz- bzw. Parameterwahl eingegangen. Abschließend werden kurz die prinzipiellen Effekte der MR-Kontastmittel auf den Bildkontrast erläutert.

Lernziele: Verständnis:
- der Effekte von T1- und T2-Realxationszeiten auf den potenziellen Bildkontrast
- der Auswirkung von TR, TE und ggf. Anregungswinkel auf den Bildkontrast
- der prinzipiellen Wirkung typischer MR-Kontrastmittel auf den Bildkontrast

RK 402.2
09:30

Diffusionsbildgebung

Reichenbach JR
Universitätsklinikum Jena/Institut für Diagnostische und Interventionelle Radiologie, Medizinische Physik, Jena

Die MR-Diffusionsbildgebung hat in den letzten Jahren enorm an Bedeutung gewonnen. Mit der diffusionsgewichteten MR-Bildgebung (DWI, diffusion-weighted imaging) wird für jedes Volumenelement (Voxel) der so genannte ‚scheinbare Diffusionskoeffizient' (ADC, apparent diffusion coefficient) der Selbstdiffusion von Wasser, also die Beweglichkeit der im menschlichen Körper in großer Zahl vorkommenden Wassermoleküle, bestimmt. Die Diffusionsbildgebung ermöglicht damit die nichtinvasive Messung und Darstellung mikroskopischer Prozesse im Gewebe und erlaubt wichtige Rückschlüsse auf dessen Beschaffenheit aufgrund der Sensitivität der molekularen Bewegung gegenüber lokaler Geometrie und physiologischer Umgebung. Eine komplexere Methode der diffusionsgewichteten MR-Bildgebung zur Beschreibung der richtungsabhängigen Diffusion ist die Diffusions-Tensor-Bildgebung (DTI, diffusion tensor imaging). Dabei wird die Diffusion durch einen Tensor charakterisiert, der die richtungsabhängige Mobilität der Wassermoleküle widerspiegelt. Gerade in Geweberegionen, wie z.B. der weißen Hirnsubstanz und den darin enthaltenen Nervenfasern, die Vorzugsrichtungen mit teilweise sehr hoher Anisotropie aufweisen, kann die DTI Information über die Integrität dieser Strukturen liefern (Traktografie). Die Fusionierung dieser Verbindungsinformation mit funktionellen MR-Daten oder mit Läsionskarten ist ein wichtiger Ansatz für die verbesserte Datenanalyse und Visualisierung, sowohl im Rahmen der Diagnose als auch beispielsweise bei der Planung und Durchführung von Operationen. Ziel des Vortrages ist es, u.a. darzustellen, wie die Diffusionsbildgebung eingesetzt werden kann, um stark anisotrope Strukturen in vivo darzustellen und Faserbahnen dreidimensional zu visualisieren. Einschränkungen und Probleme der Technik werden ebenfalls diskutiert.
Lernziele: Prinzip der diffusionsgewichteten MR-Bildgebung und Diffusions-Tensor-Bildgebung sowie grundlegende Kenntnisse über Einsatz und Anwendung der DWI/DTI

RK 402.3
10:00

MR-Bildgebung und Navigation bei Interventionen

Bock M
Uniklinik Freiburg, Radiologie – Medizin Physik, Freiburg

MR-geführte Interventionen stellen besondere Anforderungen an die verwendete MR-Hardware, die eingesetzten Pulssequenzen, und an die MR-kompatiblen Instrumente. Die eingesetzten Magnetsysteme müssen dem Operateur einen guten Zugang zum Patienten bieten, die Pulssequenzen sollen die Instrumente in Echtzeit darstellen und automatisch detektieren können, und die Instrumente selbst dürfen weder die Bildgebung stören noch den Patienten einem Sicherheitsrisiko aussetzen. In diesem Beitrag werden aktuelle Entwicklungen zu allen diesen Themengebieten vorgestellt, wobei insbesondere die Sicherheitsaspekte hervorgehoben werden. Neben den Techniken werden klinische Anwendungsgebiete präsentiert, die von MR-geführten Interventionen profitieren können. Neben perkutanen Interventionen rücken hier mehr und mehr intravaskuläre Interventionen in den Fokus, da hier neben der anatomischen Darstellung auch die funktionellen MR-Techniken zur Kontrolle des Interventionserfolges eingesetzt werden.
Lernziele:
1. Klinische Anwendungsgebiete der interventionellen MRT identifizieren zu können
2. Sicherheitsrisiken von MR-geführten Interventionen zu benennen
3. Aktuelle Trends in der interventionellen MRT kennenzulernen

RK 403
DRauE III – Postprimäre und sekundäre Bildgebung des Traumas I

Vorsitz: Adam G / Hamburg, Bohndorf K / Augsburg
Saal Holthusen
Samstag, 01.06.2013, 09:00 bis 10:30

RK 403.1
09:00

Die postoperative Wirbelsäule – Systematik und Implantate

Kaden I
BG-Kliniken Bergmannstrost Halle, Klinik für bildgebende Diagnostik und Interventionsradiologie, Halle

Durch die Schnittbilddiagnostik konnte die diagnostische Genauigkeit von traumatischen Läsionen der Wirbelsäule gegenüber dem klassischen Röntgen drastisch verbessert werden. Dies führte auch zu einem neuen Verständnis der Physiologie und Pathophysiologie dieser Verletzungen und bildet gleichzeitig die Grundlage für die Entwicklung eines aktuell sehr breiten Spektrums hoch differenzierter Therapiestrategien. Dementsprechend stehen heute vielfältige Implantate zur operativen Versorgung zur Verfügung. Ausgehend von einem kurzen Überblick die Klassifikationen der Wirbelsäulenverletzungen erfolgt eine systematische Darstellung der OP-Methoden. Der Radiologie kommt dabei nach der Primärdiagnostik vor allem im postoperativen Verlauf die Funktion der Erfolgskontrolle und der Dokumentation der Erfolgsstabilität zu. Dazu ergeben sich je nach verwendetem OP-Verfahren unterschiedliche Anforderungen und Intervalle für eine effiziente bildgebende Diagnostik. Neben den klassischen Implantaten werden auch „Exoten" und ihr charakteristisches Erscheinungsbild in der Bildgebung dargestellt. Anhand der primären therapeutisch-operativen Zielstellung wird eine Guideline für die strukturierte Befundung postoperativer Kontrolluntersuchungen vorgeschlagen.
Lernziele:
1. Rekapitulation der Klassifikationen von Wirbelsäulenverletzungen
2. Darstellung typischer Versorgungsstrategien und Implantate
3. Geeignete Moderation der Kontrolluntersuchungen und –intervalle
4. Strukturierte Befundung postoperativer Kontrolluntersuchungen

RK 403.2
09:30

Das postoperative Gelenk – Implantatfehllagen und deren Diagnostik – an den 6 großen Gelenken – Teile 1 und 2 (Schulter, Ellenbogen, Hüfte, Hand/Knie, oberes Sprunggelenk)

Wawro W, Braunschweig R
BG Kliniken Bergmannstrost, Halle/S.

Die Implantation von Osteosynthesematerialien bei Frakturen/Luxationen gehört zum Standard der Unfallchirurgie/Orthopädie. Neben der ossären Stabilisierung liegt der Schwerpunkt auf der biologischen Osteosynthese und der Funktionsprotektion. An die operative Versorgung und die Verlaufskontrolle in der Bildgebung sind besondere Herausforderungen gestellt. In zwei Teilvorträgen werden für die obere und untere Extremität die großen Gelenke hinsichtlich ihrer Frakturen und Luxationsklassfikationen vorgestellt, die zum Einsatz kommenden Osteosyntheseverfahren erläutert und die eingesetzten Implantate demonstriert. Besonders herausgearbeitet werden die röntgenmorphologischen Details. Dem CT kommt bei der postoperativen Kontrolle eine immer größer werdende Bedeutung zu. Gelenkinkongruenzen oder –defekte sowie Implantatfehllagen sind oft nur mithilfe der Schnittbildtechnik aufzudecken. Bei der Diagnostik von Komplikationen kommt fakultativ die Kernspintomografie im Rahmen der Implantatentzündungsdiagnostik zum Einsatz.
Lernziele: Lernziel des angebotenen Kurses sind die dabei verwendeten Osteosynthesematerialien, deren röntgenmorphologische und computertomografische Darstellung in der Verlaufskontrolle und Hinweise auf Fehllagen oder Komplikationen.

RK 403.3
10:00

Der posttraumatische Infekt – Welche Bildgebung ist effektiv? Systematik

Mutze S[1], Rademacher GU[2]
[1]Unfallkrankenhaus Berlin, Institut für Radiologie, Berlin; [2]Unfallkrankenhaus Berlin

Bildgebende Diagnostik bei der Verdachtsdiagnose Osteitis/Osteomyelitis kann konventionelles Röntgen, Sonografie, CT, MRT und nuklearmedizinische Methoden, v.a. PET – CT, umfassen. Selten gelingt mit einer Methode die abschließende Einordnung. Häufig werden klinische, paraklinische und mitunter histologische Informationen benötigt. Schwierig gestaltet sich insbesondere die Diagnostik der chronischen Entzündung unter der Frage Reaktivierung und operative Konsequenz. An Hand der aktuellen Literaturdaten und klinischen Fällen werden Empfehlungen für effektive Bildgebung gegeben und kritisch diskutiert.

Lernziele:
- Gezielter und effektiver Methodeneinsatz
- Typische Zeichen der Osteitis/Osteomyelitis in den Verfahren
- Welche Bildgebung sollte kombiniert werden?
- Wieviel interdisziplinäre Abstimmung braucht der Radiologe?

RK 404
Uroradiologie II – Raumforderungen der Beckenorgane

Vorsitz: Laniado M / Dresden
Saal Krause
Samstag, 01.06.2013, 09:00 bis 10:30

RK 404.1
09:00

Nachweis und Staging von Raumforderungen der Prostata

Engelhard K[1], Beyersdorff D[2]
[1]Krankenhaus Martha-Maria, Diagnostische Radiologie, Nürnberg; [2]Charite, Radiologie, Berlin

Die endorektale MRT bei 1,5T und 3T stellt die sensitivste bildgebende Methode bei der Erkennung und bei der Stadieneinteilung des Prostatakarzionoms dar. Der transrektale Ultrascall bildet der die erste Methode zur Darstellung des Organs, insbesondere bei gezielter Mehrfachstanzbiopsie zur Histologiegewinnung. Die MRT bei Verdacht auf Prostata-Ca erfolgt heute multiparametrisch unter Anwendung standardisierter MRT-Techniken. Diese dienen auch beim „Staging" gesicherte Tumoren bei der Frage nach einem möglichem operativen Nerverhalt. Die Grundlage bildet die T2-Wichtung, ergänzt durch Diffusions-gewichtete Sequenzen und die funktionelle Kontrastmittel-unterstützte Technik. Eine 3D-Protonenspektroskopie kann ergänzend bei der Diagnostik zum Einsatz kommen. Die Ergebnisse im Nachweis und im „Staging" sind stark untersucherabhängig. Die Treffsicherheiten schwanken je nach Technik, Erfahrung und Studiendesign zwischen 70% und 90% in der Detektion und liegen beim „Staging" zwischen 60% und 94%. Neben der Untersuchungstechnik werden typische Befundmuster von Tumoren aufgezeigt und auf Fallstricke hingewiesen. Ein besonderer Wert wird auf die MRT Anatomie der Prostata gelegt, da diese für neue Operationstechniken eine entscheidnende Rolle darstellt. Die S3- Leitlinie beim Prostatakarzinom wird vorgestellt und diskutiert. Eine MRT-gesteuerte Prostatabiopsie kann bei Patienten mit negativer 10-fach Stanzbiopsie und persistierender PSA-Elevation ergänzend zur Tumordetektion eingesetzt werden.

Lernziele: Kenntnisse über Einsatzmöglichkeiten und Wertigkeit der endorektalen MRT beim Nachweis und bei der Stadieneinteilung von Prostatatumoren. Wissen der gerätetechnische Voraussetzungen und der MRT-Anatomie in Anlehnung an die Leitlinien und Empfehlungen der AG Uroradioogie. Erlernen diagnosticher Grundmuster an Hand typischer Fälle und richtiges Einschätzen der Limitationen der Methode. Wissen um die absolute Notwendigkeit einer standardisierten Untersuchungstechnik.

RK 404.2
09:30

Nachweis und Staging von Raumforderungen der Ovarien und Adnexe

Laniado M, Dr. med. Thomas Hofmockel Th
Universitätsklinikum Dresden, Institut und Poliklinik für Radiologische Diagnostik, Dresden

Raumforderungen (RF) der Ovarien sind zu 65% epitheliale Tumoren. Davon entfallen 60% auf benigne und 35% auf maligne Läsionen (Borderline-Tumoren 5%). 25% der Ovarialtumoren sind Keimzell-Tumoren (reifes Teratom bzw. Dermoidzyste), von denen nur 3% maligne sind (z.B. unreifes/malignes Teratom, Dysgerminom, Dottersacktumor, embryonales Karzinom, Chorionkarzinom). Jeweils 5% machen die gonadalen Stroma-Tumoren bzw. Metastasen aus. Die epithelialen Tumoren können serös und muzinös ein. Die serösen RF sind zu 60% benigne, zu 25% maligne (75% alle Ovarialkarzinome). Bei 15% handelt es sich um Borderlineläsionen. Für die muzinösen epithelialen RF beträgt die Verteilung 80% (benigne), 15% (maligne, 10% aller Ovarialkarzinome) und 5% (Borderlinetyp). Zur Differenzierung serös/muzinös sind Bildgebungscharakteristika hilfreich. Dazu zählen die Größe (relativ klein vs. groß), die Anzahl der Zysten (unilokulär vs. multilokulär), die Wand (dünne Septen vs. honigwabenartig), die Signalintensität (homogen vs. heterogen in den verschiedenen Zysten), papilläre Proliferationen (häufig vs. selten), Verkalkungen (häufig stippchenartig vs. selten linear) und die Lokalisation (bilateral vs. unilateral). Für die Differentialdiagnose der Ovarialtumoren haben u.a. die Wandstärke der Septen (< 3mm eher benigne, > 3 mm eher maligne) und der Weichteilanteil als Malignitätszeichen Bedeutung. Bei V.a. Ovarialkarzinom (klinische Zeichen, Ca 125, Sonografie) ist nach ESUR-Leitlinien die CT Methode der Wahl zum Staging. Ist die Dignität unklar, besteht die Indikation zur Durchführung einer MRT. Handelt es sich um eine komplexe Raumforderung, die wahrscheinlich benigne ist, sollte eine Verlaufskontrolle mittels Sonografie erfolgen oder der Tumor entfernt werden (symptomatische RF).

Lernziele:
1. Einteilung der Ovarialtumoren.
2. Bildgebungscharaktersitika verschiedener Raumforderungen des Ovars.
3. Staging des Ovarialkarzinoms.

RK 404.3
10:00

Nachweis und Staging von Raumforderungen der Zervix, Vagina und Vulva

Alt C
Universitätsklinik Heidelberg, Diagnostische Radiologie, Heidelberg

Die prätherapeutische Diagnostik weiblicher Beckenmalignome mittels MRT hat aufgrund der hohen Detailgenauigkeit und des exzellenten Weichteilkontrastes insbesondere beim primären Zervixkarzinom seinen Stellenwert in den gynäkologischen Leitlinien erlangt und wird als weiterführende bildgebende Diagnostik ab dem Stadium FIGO Ib2 als sinnvoll erachtet. Beim primären Vulva- und Vaginalkarzinom kann die hochaufgelöste MRT ebenfalls wichtige Zusatzinformationen liefern. In diagnostischen Zentren findet neben den hochaufgelösten T2-gewichteten Sequenzen zum Staging primärer Beckentumore die funktionelle MR-Bildgebung (Kontrastmitteldynamik, Diffusionswichtung) immer mehr Verwendung.

Lernziele: Dieser Refresherkurs gibt einen Überblick über die Möglichkeiten der MRT zur Detektion der o.g. Primärtumore. Die Demonstration charakteristischer Befunde soll Sicherheit im primären Tumorstaging geben.

RK 405
APT II – Organdosis leicht bestimmt (Refresherkurs)

Vorsitz: Stamm G / Hannover
Saal Hounsfield
Samstag, 01.06.2013, 09:00 bis 10:30

RK 405.1
09:00

Organdosis leicht bestimmt

Stamm G
Medizinische Hochschule Hannover, Institut für Diagnostische und Interventionelle Radiologie, Hannover

Der Kurs soll folgende Punkte näher beleuchten und zum Verständis der unterschiedlichen Dosisgrößen beitragen:
- Dosisbegriffe (DFP, CTDI, DLP, Organdosis effektive Dosis)
- Bestimmung der Organdosis
- Messungen an Phantomen
- Ermittlung der effektiven Dosis
- grobe Abschätzungen über Konversionsfaktoren

Die verschiedenen Methoden zur Ermittlung der Strahlenexposition bei konventionellen Röntgen- und bei CT-Untersuchungen sollen aufgezeigt und diskutiert werden. Vor- und Nachteile der jeweiligen Verfahren werden kritisch hinterfragt und Anleitungen zur einfachen Abschätzung von Dosiswerten dargestellt werden.

Lernziele:
- Dosisbegriffe
- Abschätzung der Patientenexposition

RK 406
DeGIR VI – Arterielle Endovaskuläre Therapie II (Zertifizierung Basiskurse Module A, B, D, E, F)

Vorsitz: Müller-Hülsbeck S / Flensburg
Saal Werner
Samstag, 01.06.2013, 09:00 bis 10:00

RK 406.1
09:00

Alles über Punktionstechnik und -orte: Vom Standardzugang bis zu komplexen Gefäß-Revaskularisationen

Strunk H
Radiologische Universitätsklinik, Bonn

Perkutane Interventionen im Bereich der Becken-Beinarterien sind mittlerweile Standard bei chronischer arterieller Gefäßerkrankung. Am häufigsten wird der transfemorale Zugangsweg genutzt. Der Vortrag geht hierbei auf die Technik, Vor- und Nachteile der ipsi- oder kontralateralen Gefäßpunktion und mögliche Komplikationen ein. Wenngleich hierdurch in den meisten Fällen eine Gefäßbehandlung im Oberschenkel- bis Unterschenkelbereich möglich ist, sind insbesondere bei langen, verkalkten Obstruktionen oder chronischen Obstruktionen in Höhe von Gefäßaufzweigungen mitunter alternative, zusätzliche arterielle Zugänge notwendig. Eingegangen wird auf retrograde Zugangswege durch transkrurale, transpedale oder noch weiter distale Punktionen. Abgeschlossen wird der Vortrag durch die Vorstellung des radialen Zugangswegs.

Lernziele: Arterielle Standardzugänge sowie alternative Techniken kennen und einschätzen können

RK 406.2
09:20

Perkutane Verschlußsysteme

Müller-Hülsbeck S
Diagnostische und interventionelle Radiologie/ Neuroradiologie, Flensburg

Seit der Einführung des perkutan-arteriellen Gefäßzuganges durch Seldinger gilt das Management der Punktionsstelle nach arterieller Gefäßintervention nach wie vor als limitierender Faktor, denn nicht selten verlängert sich der Eingriff durch den noch nötigen Verschluss des Zugangsweges erheblich. Obwohl heute weltweit innerhalb eines Jahres ca. 8 – 10 Millionen arterielle Kathetereingriffe durchgeführt werden, wird weiterhin nur in etwa 30% der Fälle ein VS eingesetzt. Ein Grund hierfür könnte sein, dass VS i.d.R. ausschließlich für den Verschluss der A. femoralis communis zugelassen sind, der Trend allerdings zu mehr und mehr alternativen Zugangswegen wie der A. brachialis, A. radialis oder der Direktpunktion von Unterschenkel- und Fußgefäßen geht. Vergleichende Untersuchungen zwischen den VS zeigen, dass offenbar keines der VS einem anderen eindeutig überlegen ist. Zudem hängen technischer Erfolg und Komplikationsraten immer auch von der Erfahrung und dem Geschick des Anwenders und der dem System immanenten Lernkurve ab. Die Anwendung von VS ist im Vergleich zur manuellen Kompression zwar mit einem höheren Patientenkomfort und einer kürzeren Immobilisationsphase assoziiert, allerdings durch den Verbrauch eins VS auch mit einem erhöhten Ressourcenverbrauch im Sinne zusätzlicher Kosten verbunden. Hinzu kommen neue Komplikationsmöglichkeiten, die erst durch den Einsatz der VS selbst bedingt sind.

Lernziele:
1. Kennenlernen unterschiedlicher, zur Zeit erhältlicher, perkutaner Verschlußtechnologien einschließlich derer Indikationen, Kontraindikationen, Sicherheit und Erfolgrsate
2. Sichere Indikationsstellung für perkutane Verschlußsysteme
3. Vermitteln technischer Tipps zur Optimierung des technischer Erfolges bei Anwendung perkutaner Verschlußsysteme
4. Erlernen von Strategien zur Vermeidung von Komplikationen bei Anwendung perkutaner Verschlußsysteme

RK 406.3
09:40

Perkutane Nahtsysteme

Jahnke T
Friedrich-Ebert-Krankenhaus, Diagnostische und Interventionelle Radiologie, Neumünster

Die manuelle Kompression der Punktionsstelle in der Leiste mit Anlage eines Druckverbands, gefolgt von einer Phase der Immobilisation des Patienten, ist vielerorts noch Goldstandard. Mit der Anwendung größerer Zugangsschleusen für speziellere Techniken wie die Atherektomie, Laserangioplastie oder Stentgraftimplantationen (u.a. bei abdomineller und/oder thorakaler Aortenprothesenimplantation) und der Notwendigkeit, einen sicheren Verschluss einer Punktionsstelle auch unter maximaler Antikoagulation zu erreichen, nimmt der Bedarf an arteriellen Verschlusssystemen wieder deutlich zu. Die Anwendung eines vaskulären Verschlusssystems (VS) verbessert in dieser Situation die Sicherheit des perkutanen Gefäßzugangs und vereinfacht die Nachsorge des Patienten. Perkutane Nahtverschlussysteme gehören zu den sogenannten aktiven VS, da sie die Hämostase durch einen direkten mechanischen Verschluss an der Arteriotomie erreichen. Die bekanntesten Systeme dieser Kategorie sind das Prostar-XL-PVS-10-F-Verschlusssystem und das Perclose-Proglide-6F Verschlusssystem (beide Fa. Abbott). Nahtverschlusssysteme eignen sich auch für die sogenannte Preclosing-Technik, eine präprozedural vorbereitende Nahtplatzierung, die als innovatives, allerdings noch als „off-label“ zu bezeichnendes Konzept das Anwendungsspektrum von perkutanen Nahtverschlusssystemen deutlich erweitert. Diese Technik ermöglicht u.a. eine vollständig perkutane Implanation von Gefäßendoprothesen ohne chirurgischen arteriellen Leistengefäßzugang.

Lernziele:
1. Kennenlernen zurzeit erhältlicher, perkutaner Nahtverschlusssysteme mit Indikationen, Kontraindikationen, Sicherheit und Erfolgrsaten.
2. „Step-by-Step“ Demonstration der Anwendung mit technischen Tipps zur Vermeidung von Komplikationen
3. Erlernen des Prinzips der „Preclosing-Technik“

RK 407
DeGIR VII – Venöse Endovaskuläre Therapie I (Zertifizierung Spezialkurs Modul A)

Vorsitz: Wacker F / Hannover
Saal Werner
Samstag, 01.06.2013, 10:15 bis 11:15

RK 407.1 – 10:15 – Zentralvenöse Stenosen

Radeleff B, Stampfl U, Kauczor HU
Universität Heidelberg, Diagnostische und Interventionelle Radiologie, Heidelberg

Die Stentimplantation in die Vena cava superior (VCS) erfolgt zur endovaskulären Therapie der oberen Einflußstauung aufgrund maligner (60%) oder benigner (40%) Stenosen oder Verschlüsse (Rice TW et al., 2006). Je nach klinischer Symptomatik (Ausmaß der oberen Einflußstauung) besteht eine Notfallindikation. Eine technische Kontraindikation besteht bei malignen Obstruktionen, die den rechten Vorhof infiltrieren, da keine Stentimplantation in den rechten Vorhof erfolgen sollte. Heute kommen vorallem selbstexpandierbare Stents zum Einsatz, wobei der Durchmesser mind. 20% größer gewählt werden sollte als der Venendurchmesser im nicht stenosierten Abschnitt der Vena cava superior. In der Literatur führen manche Autoren vor der Stentimplantation eine Vordilatation durch, um die Stentpassage zu erleichtern (Lanciego et al. 2001; T. Nagata et al. 2007). Eine Nachdilatation mittels Ballonkatheter sollte bei einer Reststenose > 30% erfolgen. In der Literatur wird der technische Erfolg der Stentimplantation in die Vena cava superior mit 100% angegeben, der klinische Erfolg mit 87 – 90% (YI. Kim et al 2004; A. Chatziioannou, et al. 2003; T. Nagata et al. 2007). Durch die Stentimplantation wird eine rasche Symptombesserung erzielt, die schneller eintritt als nach alleiniger Radiotherapie oder Chemotherapie (AA. Nicholson et al. 1997). Die primäre Stentoffenheitsrate wird bei Patienten mit benigner Obstruktion mit 40% angegeben, wobei nur wenige Reinterventionen im ersten Jahr nach der Stentimplantation erforderlich waren (AZ. Rizvi et al. 2008). Bei malignen Stenosen liegt die primäre Stentoffenheitsrate höher, da durch die Grunderkrankung das Gesamtüberleben zumeist sehr limitiert ist (T. Nagata et al. 2007).

Lernziele:
- Vorstellung der typischen Indikationen und Kontraindikationen
- Technische Durchführung des Eingriffes
- Diskussion der Ergebnisse und Komplikationen in unserer eigenen Erfahrung und der Literatur

RK 407.2 – 10:35 – Rekanalisation des aktuen Shuntverschlußes

Mahnken AH
UKGM – Standort Marburg, Klinik für Diagnostische und Interventionelle Radiologie, Marburg

Der akute Shuntverschluss ist ein relevantes Problem bei Dialysepatienten. Die Rekanalisation sollte so zeitnah wie möglich erfolgen, um (1) einen großlumigen zentral-venösen Zugang zur Dialyse als Risikofaktor für zentrale Stenosen zu vermeiden und (2) da die Erfolgsquote der Shuntrekanalisation mit zunehmendem Alter des Verschluss kontinuierlich abnimmt. Dabei ist die akute Shuntinfektion die einzige absolute Kontraindikation für eine frühestmögliche interventionelle Therapie. Zur Shuntrekanalisation können operative, interventionelle Maßnahmen oder eine Kombination aus beiden eingesetzt werden. An interventionellen Maßnahmen stehen Thrombusaspiration, unterschiedliche Thrombolytika, mechanische Thrombusfragmentation und verschiedene mechanische Thrombektomie-Systeme zur Verfügung. Die Wahl der Rekanalisationstechnik hängt stark vom Shunt ab; so ist eine Lysetherapie kurz nach einer chirurgischen Shuntrekanalisation kontraindiziert, während nicht-ausgereifte Fisteln sehr sensibel auf eine mechanische Thrombektomie oder Thrombusfragmentation reagieren. Je nach Form des Shunts kann auch eine Stentplatzierung z. B. zur Fixierung älterer Thromben sinnvoll sein. Die initiale Erfolgsrate interventioneller Techniken liegt in der Größeordnung von 75%, ist aber extrem untersucherabhängig. Entscheidend für den dauerhaften Erfolg aller Rekanalisationstechniken ist die Identifikation der Ursache des Shuntverschlußes. Dies sind typischerweise Stenosen im Shunt oder im venösen Ausfluss; jedoch kann auch eine Läsion im Einstromgebiet ursächlich sein. Diese sind möglichst in derselben Sitzung zu behandeln, da dies der einzige prognostisch signifikante Erfolgsfaktor für eine dauerhafte Shuntfunktion nach interventioneller als auch operativer Therapie ist.

Lernziele:
1. Indikationen und Kontraindikationen zur interventionellen Therapie
2. Zugangswege und Techniken für die Shuntrekanalisation und Verschlußprophylaxe
3. Ergebnisse der interventionellen Shuntrekanalisation

RK 407.3 – 10:55 – Interventionelle Therapie von Bein- und Beckenvenenthrombosen

Wacker F, Meyer BC
Medizinische Hochschule Hannover, Institut für Diagnostische und Interventionelle Radiologie, Hannover

Die tiefe Beinvenenthrombose (TVT) ist eine partielle oder vollständige Verlegung der Leit- und/oder Muskelvenen durch ein Blutgerinnsel. Zumeist treten TVT im Becken oder der unteren Extremität auf. Akut droht die oftmals lebensbedrohliche Lungenarterienembolie (LAE). Chronische Komplikationen sind die chronisch venöse Insuffizienz (CVI) und das postthrombotische Syndrom (PTR). Ziel der Akutbehandlung ist die Verhinderung dieser Komplikationen. Durch Antikoagulation wird das Thrombuswachstum verhindert und das Risiko für eine LAE reduziert. Das primäre Ziel von Thrombus-beseitigenden Maßnahmen ist es, Häufigkeit und Schwere des PTR zu verringern. Perkutane endovaskuläre Therapieverfahren wie die perkutane Katheter-gestützte Thrombolyse alleine oder in Kombination mit einem mechanischen Thrombektomie Verfahren, der Venoplastie und der Stentimplantation gewinnen zunehmend an Bedeutung. Gemäß den S2 Leitlinien der AWMF kann eine Thrombus-beseitigende Maßnahme bei jungen Patienten mit einer ersten und ausgedehnten ilio-femoralen Thrombose und bei kurzer Anamnese eingesetzt werden. Das britische National Institute for Health and Clinical Excellence empfiehlt die Katheter gestützte Thrombolyse bei Patienten mit ilio-femoraler Thrombose mit weniger als 14 Tage andauernden Symptomen, Lebenserwartung über einem Jahr, adäquatem funktionellem Status und geringem Blutungsrisiko.

Lernziele: In dem Kurs wird das Konzept der interventionellen Therapie von tiefen Bein- und Beckenvenenthrombosen im Vergleich zu anderen Therapieformen dargestellt, es werden verschiedene interventionelle Techniken anhand von Fallbeispielen präsentiert und es werden die Studienergebnisse zur interventionellen Therapie der TVT diskutiert.

RK 408
APT III – Bildqualität und Bildverarbeitung in der Digitalen Radiografie (Refresherkurs)

Vorsitz: Kamm KF / Norderstedt
Saal Hounsfield
Samstag, 01.06.2013, 10:45 bis 12:15

RK 408.1 – 10:45 – Anforderungen an die Bildqualität aus medizinischer Sicht

Bick U
Charite – Universitätsmedizin Berlin, Institut für Radiologie, CCM, Berlin

Grundsätzlich gilt in der Radiologie, dass das radiologische Untersuchungsverfahren und die Aufnahmeparameter so gewählt werden sollten, dass die klinische Fragestellung ausreichend beantwortet werden kann. Bildqualität in der Radiologie ist damit kein Selbstzweck, sondern muss in Bezug auf die zu beantwortende Fragestellung beurteilt werden. In den letzten Jahren haben sich digitale bildgebende Verfahren in praktisch allen Bereichen der diagnostischen Radiologie etablieren können. Im Gegensatz zur konventionellen Film-Folien Radiografie, bei der die Bildqualität weitgehend durch die Wahl des Film-Folien-Systems festgelegt wird, gibt es in der digitalen Radiografie eine Vielzahl von Faktoren, die relativ frei wählbar sind und die die Bildqualität maßgeblich beeinflussen können. Hierzu gehören insbesondere die verwendete Detektortechnologie, die eingesetzte Strahlenqualität und -dosis sowie die Art der Bildverarbeitung und -darstellung. Im Rahmen des Kurses wird die Bedeutung dieser Einflussfaktoren auf die Bildqualität aus medizinischer Sicht dargestellt und auf mögliche Fehlerquellen und Probleme in der digitalen Radiografie hingewiesen.

Lernziele:
- Wertigkeit verschiedener digitaler bildgebender Verfahren
- Einflussfaktoren auf die Bildqualität aus medizinischer Sicht

– Mögliche Fehlerquellen und Probleme in der digitalen Radiografie

RK 408.2
11:15

Spezielle Verfahren der Bildverarbeitung

Eßeling R
Universitätsklinikum Münster, Institut für Klinische Radiologie, Münster

Ein wichtiger Bestandteil der digitalen Abbildungskette ist die Verarbeitung der Bilddaten. Allgemeine Ziele der Bildverarbeitung sind beispielsweise eine Anhebung des Strukturkontrastes und der Detailauflösung, eine Harmonisierung des Bildeindrucks sowie eine Reduktion des Bildrauschens damit diagnostisch relevante Strukturen adäquat dargestellt werden können. Die unterschiedlichen Verfahren und Möglichkeiten haben einen erheblichen Einfluss auf die Qualität des Bildes und der Diagnose. In diesem Abschnitt sollen sowohl grundlegende Verarbeitungsmethoden wie Signalnormierung, Fensterung, Anpassung des Dynamikumfangs als auch komplexe Methoden wie Orts- und Multifrequenzfilterungen vorgestellt werden. Die Effekte der jeweiligen Verfahren sowie unterschiedlicher Prozessparameter werden anhand von Beispielen dargestellt.

Lernziele:

1. Vermittlung eines grundlegenden Verständnisses von Bildverarbeitungsalgorithmen und deren Anwendung in der klinischen Praxis
2. Möglichkeiten zur Optimierung der Bildverarbeitung und -auswertung in der digitalen Radiografie kennen lernen.

RK 408.3
11:45

Einfluss der Bildverarbeitung, Artefakte und Korrekturverfahren

Kamm KF
Norderstedt

Digitale Radiografie-Systeme bieten den Vorteil eines wesentlich größeren Belichtungsspielraums als herkömmliche Detektorsysteme. Vielfach übersteigt der physikalische Informationsgehalt der digital akquirierten und gespeicherten Bilder den des dargestellten Bildes bei weitem. Deshalb kann es z. B. bei der Befundung am Bildschirm schwierig sein, die diagnostisch relevante Bildinformation auf einen Blick umfassend darzustellen. Obwohl die vielfältigen Möglichkeiten der Bildverarbeitung meistens zu qualitativ guten Bildergebnissen führen, können in Einzelfällen Bildfehler auftreten. Die wichtigsten Bildfehler in der digitalen Radiografie sind:

– Inhomogenitäten, Streifen und Schatten durch unzureichende Kalibrierung des Detektors und Rasterfehler
– Wahl des falschen Organprogramms
– Falsche Einblendung und Positionierung
– Flaue Bilder durch fehlerhafte Erkennung des bestrahlten Feldes
– Zu starke Reduktion großflächiger Schwächungsunterschiede
– Pseudokonturen durch zu starke Kontrastanhebung
– unnatürlicher Rauscheindruck
– Schwarze bzw. weiße Bildpartien durch Beschneidung der dargestellten Pixelwerte (Grauwerte)
– Kantenartefakte durch Überprozessierung feiner Strukturen
– Schärfeverlust durch Interpolation und falsche Größe der Darstellungsmatrix
– Fehlerhafte Bildelemente
– Glättungs- und Kompressionsfehler (Streifen, fehlende Strukturen)

Durch Analyse fehlerhafter Bilder kann versucht werden, den Entstehungsort innerhalb der Bildkette und die Ursache des Fehlers zu erkennen. Dies ist eine wichtige Voraussetzung zur Korrektur und zukünftigen Vermeidung. Am PACS Befundungsbildschirm, bestehen nur begrenzte Möglichkeiten zur Fehlerkorrektur z. B. Darstellung mit voller Auflösung. Weitergehende Korrekturen sind direkt am Aufnahmegerät durchzuführen.

Lernziele:

– Kennenlernen der Einflüsse der digitalen Verarbeitung auf die Güte von Radiografien
– Vorgehensweise zur Vermeidung von Fehlern/Artefakten
– Methoden zur Qualitätssicherung

RK 409
Gefäße II – CTA- neue Ansätze in der klinischen Routine

Vorsitz: Fink C / Celle
Saal Rieder
Samstag, 01.06.2013, 10:45 bis 12:15

RK 409.1
10:45

Dual Energy CT Angiografie

Fink C
Allgemeines Krankenhaus Celle, Abteilung für Radiologie, Celle

Dual Energy ist eine wiederentdeckte Technik der CT Akquisition bei der die spektrale Information von zwei Röntgenquanten unterschiedlicher Energie zur Materialdifferenzierung, Gewebedifferenzierung und Verstärkung von Bildkontrasten in der CT genutzt werden. Die erste klinische Implementierung der Dual Energy CT erfolgte mit der Einführung der Dual Source CT, wobei mittlerweile von allen Herstellern unterschiedliche technische Implementierungen der Dual Energy CT verfügbar sind. Für die CT Angiografie wurden verschiedene Anwendungsmöglichkeiten der Dual Energy CT untersucht. Zu den wichtigsten gehören die:

1. Materialdifferenzierung zwischen Jod und Kalzium zur Knochen/Plaquesuppression
2. Verstärkung des Jodkontrastes bei der Visualisierung von geringen Kontrastmittelmengen: z. B. Endoleak Detektion, Mesenteriale Blutung
3. Visualisierung von Organperfusion in Zusammenhang mit der CT Angiografie: z. B. Lungenembolie, Myokardperfusion
4. Reduktion der Kontrastmittelmenge durch Anwendung virtueller Niedrig-kV Bildgebung

Lernziele:

– Erläuterung der technischen Grundlagen der Dual Energy CT.
– Darstellung der bisherigen Studienergebnisse zum Einsatz der Dual Energy CT für die vaskuläre Bildgebung.
– Kritische Bewertung der Relevanz der Dual Energy CTA in der klinischen Praxis.

RK 409.2
11:15

CTA: High-Pitch

Lell M
Universität Erlangen, Radiologisches Institut, Erlangen

Bei einer Vielzahl von vaskulären Pathologien wird die CTA als bildgebendes Verfahren der Wahl eingesetzt, häufig im Rahmen einer Notfallsituation, wie zB bei einem akuten Aortensyndrom oder V. a. Lungenembolie. High-pitch Protokolle (pitch > 3.2) wurden ursprünglich für die Koronar- CTA entwickelt, um innerhalb einer Diastole das Herz abzubilden und die Akquisition redundanter Daten zu vermeiden, wodurch eine erhebliche Dosiseinsparung möglich wurde. Bei nicht-EKG korrelierten Anwendungen steht der Geschwindigkeitsvorteil des Verfahrens im Vordergrund. Dadurch sind z. B. bewegungsartefaktfreie Aufnahmen bei freier Atmung möglich, was insbesondere bei Patienten mit fehlender Kooperationsfähigkeit und sehr kleinen Kindern von Vorteil ist.

Lernziele:

– Technische Grundlagen der high-pitch CTA incl. Dosisaspekte
– Indikationen
– Tips und Tricks

RK 409.3
11:45

CTA: Iterative Rekonstruktion

Dobritz M
Klinikum rechts der Isar der Technischen Universität München, Institut für diagnostische und interventionelle Radiologie, München

Die CT-Angiografie hat einen festen Stellenwert in der Gefäßdiagnostik. Sie ist im Gegensatz zu der DSA nicht invasiv und im Vergleich mit der MR- Angiografie besteht oft eine einfachere Verfügbarkeit. Gerade die prae- und postinterventionellen Untersuchungen eines Aortenaneurysmas im Rahmen eines EVAR (endovaskulärer Aortenrepair) und die CTA der Pulmonalarterien zur Abklärung einer Lungenembolie sind häufige Fragestellungen, welche die DSA der Aorta und die Lungenszintigrafie in den Hintergrund gedrängt haben. Dabei darf die Strahlenbelastung, die durch das Röntgenverfahren Computertomografie generiert wird, nicht außer Acht gelassen werden. Denn gerade in der CTA sind Unter-

suchungsprotokolle mit reduzierter Röhrenspannung interessant. Da der Schwächungskoeffizient von Jod mit erniedrigter Spannung steigt, erhöhen sich die Hounsfield-Werte eines mit jodhaltigem Kontrastmittel gefüllten Gefäßes. Dadurch lassen sich low-dose Protokolle erstellen, die insbesondere in der CTA sinnvoll sind. An diesem Punkt greifen neue Rekonstruktionsverfahren, wie die iterative Rekonstruktion, die eine Bildberechnung mit weniger Bildrauschen ermöglichen. Mit erniedrigter Röhrenspannung muss damit nicht, wie üblich zur gleichen Zeit der Röhrenstrom erhöht werden, um ein gleiches Rauschlevel zu erreichen. Dadurch werden mit iterativen Rekonstruktionsverfahren sinnvolle low-dose CTA-Protokolle möglich, die Dosis sparen helfen, ohne den diagnostischen Wert der Angiografie zu schmälern.

Lernziele:
- Iterative Rekonstruktionsverfahren
- Dosiswerte für CT-Angiografien
- Übliche CTA-Untersuchungsprotokolle
- low-dose Protokolle für die CTA

RK 410
DRauE IV – Postprimäre und sekundäre Bildgebung des Traumas II

Vorsitz: Adam G / Hamburg, Bohndorf K / Augsburg
Saal Holthusen
Samstag, 01.06.2013, 11:45 bis 13:15

RK 410.1
11:45

Die postoperative Wirbelsäule – Komplikationen und Pitfalls

Kaden I
BG-Kliniken Bergmannstrost Halle, Klinik für bildgebende Diagnostik und Interventionsradiologie, Halle

Für die Therapie von Wirbelsäulenerkrankungen stehen aktuell zahlreiche operative Methoden zu Verfügung. Gemeinsamkeit dieser Methoden ist die Zielstellung, dislozierte Frakturen zu reponieren und suffizient zu stabilisieren und dadurch die ursprüngliche Biomechanik wiederherzustellen. Darüber hinaus sollen fokale Kompressionen beseitigt und segmentale Instabilitäten fixiert werden. Die operativen Zugangswege sind aufgrund der Nähe zu relevanten anatomischen Strukturen teilweise kompliziert (HWS), werden zum Teil endoskopisch assistiert (BWS) oder müssen sogar als 2-Höhlen-Engriff (thorakolumbaler Übergang) ausgeführt werden. Bei Fixateur-interne-Instrumentierungen dienen die sehr schmalen Pedikel als Zielstruktur für die Platzierung der Schrauben. Durch die demografische Entwicklung der Bevölkerung stellt osteoporotischer Knochen ein zunehmendes Problem dar. Aus diesen Besonderheiten resultieren in einigen Fällen perioperative bzw. postoperative Komplikationen. Diese können sich bereits frühzeitig manifestieren oder erst nach einem unauffälligen Intervall klinisch zum Tragen kommen. Die Zielstellung der Bildgebung besteht darin, diese komplizierten Verlaufsbefunde bei Notfalluntersuchungen und im Rahmen der routinemäßigen postoperativen Kontrolluntersuchungen sicher zu detektieren. Anhand von Kasuistiken werden typische Komplikationen dargestellt. Dabei wird vor allem die sinnvolle Moderation der diagnostischen Methoden hervorgehoben. Eine Guideline soll die strukturierte Bewertung unterstützen.

Lernziele:
1. Verständnis der operativen Versorgungsstrategien bei der Behandlung von Wirbelsäulenverletzungen
2. Kenntnisse über typische peri-und postoperative Komplikationen
3. Sinnvolle Methodenmoderation und strukturierte Befundung

RK 410.2
12:15

Das postoperative Gelenk – Implantatfehllagen und deren Diagnostik – an den 6 großen Gelenken – Teile 1 und 2 (Schulter, Ellenbogen, Hüfte, Hand/Knie, oberes Sprunggelenk)

Wawro W[1], Braunschweig R[2]
[1]BG Kliniken Bergmannstrost, Halle/S. [2]BG Kliniken Bergmannstrost, Klinik für bildgebende Diagnostik und Interventionsradiologie, Halle/S.

Einführung: Die Implantation von Osteosynthesematerialien bei Frakturen/Luxationen gehört zum Standard der Unfallchirurgie/Orthopädie. Neben der ossären Stabilisierung liegt der Schwerpunkt auf der biologischen Osteosynthese und der Funktionsprotektion. An die operative Versorgung und die Verlaufskontrolle in der Bildgebung sind besondere Herausforderungen gestellt. **Material und Methode:** In zwei Teilvorträgen werden für die obere und untere Extremität die großen Gelenke hinsichtlich ihrer Frakturen und Luxationsklassfikationen vorgestellt, die zum Einsatz kommenden Osteosyntheseverfahren erläutert und die eingesetzten Implantate demonstriert. Besonders herausgearbeitet werden die röntgenmorphologischen Details. Dem CT kommt bei der postoperativen Kontrolle eine immer größer werdende Bedeutung zu. Gelenkinkongruenzen oder –defekte sowie Implantatfehllagen sind oft nur mithilfe der Schnittbildtechnik aufzudecken. Bei der Diagnostik von Komplikationen kommt fakultativ die Kernspintomografie im Rahmen der Implantatentzündungsdiagnostik zum Einsatz.

Lernziele: Lernziel des angebotenen Kurses sind die dabei verwendeten Osteosynthe-sematerialien, deren röntgenmorphologische und computertomografische Darstellung in der Verlaufskontrolle und Hinweise auf Fehllagen oder Kom-plikationen.

RK 410.3
12:45

Der posttraumatische Infekt – Welche Bildgebung ist effektiv? Kasuistiken

Rademacher G, Mutze S
Unfallkrankenhaus Berlin, Institut für Radiologie, Berlin

Der Vortrag möchte anhand von typischen klinischen Beispielen die Bildgebung bei posttraumatischen Infekten im Verlauf darstellen. Hierbei wird insbesondere auf die posttraumatische, exogene Osteomyelitis und Osteitis eingegangen. Wir unterscheiden die Knochenentzündung als Folge einer offenen Fraktur mit penetrierender Wunde und die sekundäre Entzündung des Knochens nach einem isolierten Weichteiltrauma oder bei Ulzerationen (Diabetes, pAVK).

Lernziele:
- Die einzelnen bildgebenden Verfahren werden mit ihren Stärken und Schwächen präsentiert und entsprechend der lokalen und individuellen Bedingungen indiziert.
- Im Röntgenbild sind Osteolysen und Periostreaktionen wegweisend, aber unspezifisch und erst frühestens 10 Tage nach Symptombeginn erkennbar. Wir finden Zeichen der verzögerten Bruchheilung und Aufhellungslinien entlang von Implantaten. Im chronischen Verlauf liegt ein buntes Bild vor mit vorwiegend reparativen Vorgängen. Nur über den Vergleich mit Voraufnahmen ist eine Aussage möglich.
- Als sensitivste Methoden werden die Skelettszintigrafie (Leukozytenszintigrafie, Mehrphasenszintigramm) und die MRT eingeschätzt. Die MRT ist in der Lage die Ausdehnung der Kochen – und Weichteilaffektion zu beschreiben und insbesondere Abszesse, Fisteln und Sequester zu detektieren. Die CT dient zu Lokalisation von Sequestern und zur Beurteilung des Grades der Konsolidierung bei verzögerter Frakturheilung und Zeichen einer Lockerung von Osteosynthesematerial. Ist die MRT, z. B. wegen Osteosynthesematerial nicht in der Lage die Fistel vollständig abzubilden, kann die klassische Fistelfüllung unter Durchleuchtung mit Zielaufnahmen die Verbindung zum Knochen aufdecken.

RK 411
Herz IV – Kosten, Nutzen, Evidenz: wo steht die kardiale Bildgebung?

Vorsitz: Fischbach R / Hamburg
Saal Albers-Schönberg
Samstag, 01.06.2013, 12:30 bis 14:00

RK 411.1
12:30

Koronarkalkmessung mit der CT

Fischbach R
Asklepios Klinik Altona, Radiologie und Neuroradiologie, Hamburg

Der Nachweis von Verkalkungen der Koronargefäßwand gilt als Marker für eine koronare Arteriosklerose und durch den Nachweis von Koronarkalk ist eine Koronararteriosklerose bereits vor ihrer klinischen Manifestation diagnostizierbar. Die Prävalenz von Koronarverkalkungen steigt mit zunehmendem Alter an und die Kalkmenge ist bei Männern größer als bei Frauen. Das Ausmaß der Verkalkungen korreliert mit dem koronarem Gesamtplaquevolumen, zeigt jedoch nur eine geringe Korrelation mit Grad und Lokalisation von Koronararterienstenosen. Eine

Quantifizierung von verkalkten Plaques (Kalzium-Scoring) kann mittels Computertomografie durchgeführt werden. Zur Kompensation der Koronarbewegung ist eine EKG-Synchronisation erforderlich. Zur exakten quantitativen Bestimmung verkalkter Plaques werden der Agatston-Score, das Kalkvolumen oder die absolute Kalkmasse verwendet. Bei asymptomatischen Personen mit intermediärem KHK-Risiko (10 – 20% Ereigniswahrscheinlichkeit in 10 Jahren) kann durch die Kalkmessung die Risikostratifizierung verbessert werden. Hierzu existieren mehrere Studien, die die Überlegenheit der Kalkmessung im Vergleich mit konventionellen Risikofaktoren zeigen. Die aktuelle Datenlage und die klinische Rolle sowie Durchführung und Interpretation der CT-Kalkmessung wird erklärt.

Lernziele:
- Technik der CT-Kalkmessung
- Kenntnis der Auswertemethoden
- Interpretation der Messergebnisse
- Klinische Indikation und aktueller Stellenwert der Koronarkalkquantifizierung

RK 411.2
13:00

CT Koronarangiografie

Becker C
Universitätsklinikum Regensburg, Institut für Röntgendiagnostik, Regensburg

Die Kardio-CT wird an immer mehr Einrichtungen durchgeführt. Sie unterliegt allerdings strengen Regeln bezüglich der Indikation und der praktischen Durchführung. In diesem Vortrag sollen die Indikationen zur Kardio-CT und die optimale Untersuchungsdurchführung im Detail aus der praktisch klinischen Sicht dargestellt werden. Besonders im Fokus steht die Umsetzung am Definition Flash-CT.

Lernziele: Lernziel sind die Reglements bei der Kardio-CT und der praktische Untersuchungsablauf. Dies wird mit Bildern aus der Routine unterlegt.

RK 411.3
13:30

MRT – Perfusion und Vitalität

Miller S
Radiologische Gemeinschaftspraxis, Tübingen

Die Untersuchung der Myokardperfusion und Perfusionsreserve unter Belastung ist bis heute eine Herausforderung für die Versorgung von Patienten mit Verdacht auf koronare Herzerkrankung oder mit gesicherter KHK und persistierender Symptomatik. In diesem Zusammenhang optimal geeignete diagnostische Verfahren sollten neben der Beurteilung der aktuellen funktionellen Situation auch Hinweise für die Stratifizierung des individuellen Risikos für kardiale Ereignisse, also prognostische und therapeutisch wertbare Hinweise liefern. Hier hat die MRT durch die Untersuchung der myokardialen First-Pass-Perfusion und Myokardvitalität in den letzten Jahren deutlich an Bedeutung gewonnen. Eine Vielzahl von Studien konnte zeigen, dass ein Ischämienachweis mittels Adenosin MR-Stressperfusion mit Befunden der invasiven Koronarangiografie korreliert. Eine Verbesserung der Myokardperfusion lässt sich nach operativer oder interventioneller Revaskularisation mit diesen Verfahren objektivieren. Auf prognostischer Seite konnte gezeigt werden, dass Patienten ohne Perfusionsstörung unter Adenosin-Stress in longitudinalen Studien eine sehr geringe kardiale Eventrate aufweisen, die im Beobachtungszeitpunkt gegen 0 geht (Zeitraum 1,5 – 2,5 Jahre in unterschiedlichen Studien). Die MR-tomografische Beurteilung der Myokardvitalität gilt inzwischen als diagnostischer Goldstandard und wurde in den letzten 15 Jahren durch zahlreiche Studien mit histopathologischer und funktioneller Korrelation sowie longitudinale Untersuchungen belegt.

Lernziele: In diesem Referat wird auf die klinische Evidenz der MR-Stressperfusion und Vitalitätsdiagnostik sowie Durchführung und Auswahl der Patienten für die Untersuchungsverfahren eingegangen. Anhand von klinischen Beispielen und outcome-basierten Studien wird der aktuelle Stellenwert in der Patientenversorgung veranschaulicht.

RK 412
Mammadiagnostik II – Risikoadaptierte Brustkrebsfrüherkennung

Vorsitz: Bick U / Berlin
Saal Porstmann
Samstag, 01.06.2013, 12:30 bis 14:00

RK 412.1
12:30

Bevölkerungsbezogenes Mammografie-Screening ab dem 50. Lebensjahr

Heindel W
Universitätsklinikums Münster, Institut für Klinische Radiologie, Münster

RK 412.2
13:00

bedeutung der Sonografie für die Früherkennung bei Frauen mit moderat erhöhtem Risiko

Madjar H
Wiesbaden

RK 412.3
13:30

Intensivierte Früherkennung bei Hochrisikopatientinnen

Bick U
Charite – Universitätsmedizin Berlin, Institut für Radiologie, CCM, Berlin

Etwa 5% aller Brustkrebsfälle sind mit Mutationen in einem der bekannten hochdominanten Brustkrebsgene (z.B BRCA1, BRCA2) assoziiert. Frauen mit einer solchen genetischen Disposition haben ein Lebenszeitrisiko an Brustkrebs zu erkranken von 70 – 90%. Das Ersterkrankungsalter der Betroffenen liegt im Gegensatz zu den spontanen Formen von Brustkrebs meist deutlich niedriger, auch ist die Rate kontralateraler Zweitkarzinome erhöht. Auf die Allgemeinbevölkerung ausgerichtete Früherkennungskonzepte (z.B. Mammografie-Screening ab dem 50. Lebensjahr) bieten daher für diese Hochrisikopatientinnen keinen ausreichenden Schutz. Früherkennungsprogramme für Hochrisikopatientinnen sollten neben der Mammografie und Sonografie unbedingt auch die MRT einschließen, da die MRT der Mamma in diesem Kollektiv verglichen mit der Mammografie und der Sonografie die mit Abstand höchste Sensitivität ausweist. Von den derzeit 15 Zentren des Konsortiums für familiären Brust-und Eierstockkrebs in Deutschland wird Hochrisikopatientinnen ein spezielles intensiviertes multimodales Früherkennungsprogramm je nach Risikokonstellation beginnend ab dem 25. Lebensjahr angeboten. Eine wichtige Voraussetzung für den Erfolg des Programms ist die rechtzeitige Identifikation von besonders gefährdeten Hochrisikopatientinnen. Häufig werden in Deutschland Betroffene immer noch erst nach der ersten Brustkrebserkrankung als Hochrisikopatientin identifiziert. Bei familiärer Häufung von Brustkrebsfällen, insbesondere in Kombination mit frühem Ersterkrankungsalter und ggfs. einer beidseitigen Erkrankungen sollte daher immer an eine mögliche genetische Disposition gedacht werden.

Lernziele:
- Strategien zur Brustkrebsfrüherkennung bei Hochrisikopatientinnen
- Unterschiede in der Epidemiologie, Biologie und Morphologie zwischen familiären und spontanen Formen von Brustkrebs

RK 413
Methoden & Forschung III – Sicherheit im MRT

Vorsitz: Schick F / Tübingen
Saal Donner
Samstag, 01.06.2013, 14:10 bis 15:50

RK 413.1 — 14:10
Physikalisches Prinzip und ausgehende Gefahrenpotenziale

Schick F
Universität Tübingen, Radiologische Klinik, Sektion für Experimentelle Radiologie, Abteilung für Diagnostische und Interventionelle Radiologie, Tübingen

Die Gefahrenpotenziale der MRT sind durch den technischen Aufbau der Geräte bestimmt. Dieser technische Aufbau erzeugt starke statische und zeitlich veränderliche Magnetfelder, die nötig sind, um im menschlichen Körper detektierbare Magnetresonanzsignale mit ausreichender Intensität auszulösen und um diese Signale empfangen und ihrem Entstehungsort zuordnen zu können. Verschiedene Magnettypen und die räumliche Verteilung des statischen Magnetfeldes im Untersuchungsraum sowie die daraus resultierenden Kraft- und Drehmomentwirkungen auf ferromagnetische Gegenstände werden erläutert. Die Frequenz und der Energiegehalt der zur Anregung der Wasserstoffmagnetisierung verwendeten Radiowellen wird angesprochen. Mögliche negative Auswirkungen dieser Radiowellen (z. B. Hitzewirkungen und sogar Verbrennungen) bei Vorhandensein von elektrisch gut leitfähigem Material im Untersuchungsbereich sind Gegenstand des Vortrages. Dabei wird auch auf unterschiedliche Hochfrequenz (HF)-Sendespulen eingegangen, die bei Untersuchungen eingesetzt werden. Feldgradientenschaltungen zur schichtselektiven HF-Anregung und zur Kodierung der MR-Signale werden ebenfalls angesprochen. Neben den bekannten Stimulationen peripherer Nerven können bei Vorhandensein leitfähiger Implantate auch für den Patienten unangenehme mechanische Vibrationen entstehen. Es wird auf häufige Situationen eingegangen, die zu erhöhten Gefahren im Betrieb eines wissenschaftlich und/oder klinisch genutzten MRT-Systems führen, und passende Gegenmaßnahmen werden erörtert.

Lernziele:
- Take-Home-Points:
- Kenntnis über den Aufbau eines klinischen MRT-Systems und über die Gefahrenpotenziale, die vom Magneten, dem HF-Sender und dem Gradientensystem ausgehen
- Wissen über Materialien und Gegenstände, die zu unerwünschten Kraftwirkungen oder zu Verbrennungen führen können
- Erkennen von möglicherweise gefährlichen Situationen im Vorfeld und Vermeidungsstrategien

RK 413.2 — 14:40
MR Anlagen und Sicherheit im Betrieb

Vosshenrich R
Praxis für moderne Schnittbild Diagnostik, Göttingen

In diesem Refresherkurs sollen die wichtigsten Sicherheitsaspekte im Betrieb von MR-Anlagen vorgestellt werden. Hierzu gehören rechtliche Vorschriften, Notfallpläne und Anforderungen an den Untersuchungsraum. Hervorzuheben ist die Informationspflicht gegenüber Mitarbeitern und allen anderen Personen, die sich weniger häufig im Untersuchungsraum aufhalten wie z. B. Reinigungspersonal, Handwerker, Rettungskräfte usw. Ein besonderer Schwerpunkt wird auf die praktischen Belange gelegt. Trotz Sicherheitshinweisen kommt es aufgrund einiger Gefahren immer wieder zu Unfällen. Dazu gehören Magnetfeldunfälle genauso wie Verbrennungen durch Hochfrequenz-Felder, aber auch die Verwendung von nicht sicheren Instrumenten/Geräten und das Tragen von Kleidung mit elektrisch leitfähigen Materialien. Der Kurs soll Aufschluss darüber geben, wie man die häufigsten Fehler und die damit verbundenen Sicherheitsrisiken vermeiden kann.

Lernziele: Erkennen und Vermeiden von Gefahren, Verhüten und richtiges Handeln bei Unfällen

RK 413.3 — 15:20
MR-Kontrastmittel: Wirkungsweise, Anwendungen und Probleme

Tombach B
Osnabrück

Ausgehend von den physikalisch-chemischen Grundlagen und der Bioverteilung im Organismus erfolgt eine Klassifizierung der MR-Kontrastmittel (MR-KM). Unterschiede in der Verträglichkeit, dem pharmakokinetischen Verhalten, dem Signalverhalten und den klinischen Einsatzmöglichkeiten werden dabei für die unspezifischen extrazellulären 0,5 und 1.0 molaren Gadoliniumchelate sowie leberspezifischen MR-KM herausgearbeitet. Juristische Aspekte der Kontrastmittelapplikation und Aufklärung stellen einen weiteren Fokus dar.

Lernziele:
- Klassifizierung von MR-Kontrastmitteln
- Sicherheitsprofil bei iv-Injektionen
- MR-KM und Schwangerschaft
- Delegation und Aufklärung

Hands-On Workshops

HO-WS

S110	HO-WS 301	Hands-On-Workshop – Interventionelle Radiologie Praktische Übungen am Gefäßmodell – Einstiegskurs
S111	HO-WS 401	Hands-On-Workshop – Sonografisches Überlebenspaket für junge Radiologen
S110	HO-WS 202	Hands-On-Workshop – Vertebroplastie/Kyphoplastie
S109	HO-WS 201	Hands-On-Workshop „Innovationen im radiologischen Ultraschall“
S111	HO-WS 302 / HO-WS 402	Hands-On-Workshop „MICADO-Workshop – Digitale Mammografie“
S109	HO-WS 101	Hands-On_Workshop – Muskuloskeletaler Ultraschall: Knie, Fuss und Schulter

HO-WS 101
Hands-On_Workshop – Muskuloskeletaler Ultraschall: Knie, Fuss und Schulter

Organisation: Klauser A / Innsbruck
Saal Bucky
Mittwoch, 29.05.2013, 11:00 bis 16:00

Knie, Fuss und Schulter mit Hands-On-Training

Der muskuloskelettale Ultraschall (MSUS) nimmt zunehmends einen großen Stellenwert in der Diagnostik von Beschwerden am Bewegungsapparat ein, da er einige Vorteile zur MRT bietet, wie die Diagnostik kleiner peripherer Nerven, die Möglichkeit auf dynamische Echtzeit-Untersuchung von Sehnen und Muskeln, und ultraschallgestützte Interventionen. Nichtsdestotrotz gibt es klare Indikationsstellungen für MRT, Röntgen und CT. Zur Etablierung des MSUS helfen einerseits standardisierte Untersuchungsprotokolle z. B. der ESSR (European Society of Skeletal Radiology) (http://www.essr.org/cms/website.php? id =/en/index/educational_material.htm), andererseits kann eine rezent durchgeführte Erhebungen von klinischen Indikationen für MSUS das Potential dieser Bildgebungsmodalität aufzeigen (European Radiology 2012, Clinical indications for musculoskeletal ultrasound: a Delphi-based consensus paper of the European Society of Musculoskeletal Radiology.).
In 3 Vorlesungen werden zuerst sonoanatomisches Wissen vermittelt, infolge die wichtigsten sonopathologischen Befunde.
Die 3 Themenblöcke umfassen heuer erstmals von der unteren Extremität das Knie und den Fuss mit Sprunggelenk, gefolgt traditionell von der wohl am häufigsten angeforderten Untersuchung der oberen Extremität, nämlich die der Schulter. Life-Videodemonstrationen ergänzen die Theorie. Infolge hat jeder Teilnehmer die Möglichkeit, unter Anleitung eines Tutors in Kleingruppen jede Region zu sonografieren, wobei auf individuelle Fragestellungen eingegangen werden kann.
Der Kurs findet nun zum heurigen DRG das vierte Mal statt, neu ist der Wechsel zur unteren Extremität (Knie, Fuss, Sprunggelenk), um zusammenschauend einen Großteil der MSUS Fragestellungen in der täglichen Routine abdecken zu können.

Vorträge:
1. Knie: Sonoanatomie und Pathologie: OA. Dr. Ralph Faschingbauer, Universitätsklinik für Radiodiagnostik (Innsbruck)
2. Fuss und Sprunggelenk: Sonoanatomie und Pathologie: Doz. Dr. Andrea Klauser, Universitätsklinik für Radiodiagnostik (Innsbruck)
3. Schulter: Sonoanatomie und Pathologie: Dr. Seifarth Armin, Klinik für Diagnostische Radiologie und Neuroradiologie (Augsburg)

Vortragende und Tutoren:
Dr. Ralph Faschingbauer, Innsbruck
Dr. Lenka Gerencerova, Innsbruck
Dr. Florian Guerra, Innsbruck
Dr. Martin Kastlunger, Innsbruck
Dr. Andrea Klauser, Innsbruck
Dr. Armin Seifarth, Augsburg
Dr. Christian Siedentopf, Innsbruck
Dr. Michael Thaurerer, Innsbruck

Lernziele: Ziel der Kurse ist es, dass Radiologen auf das Potential des MSUS zurückgreifen können und insgesamt durch die Kenntnis multimodaler Bildgebung die bestmöglichste Befunderstellung am Bewegungsapparat anbieten können.

HO-WS 101.1 — 11:00
Begrüßung und Einführung
Klauser A
Medizinische Universität Innsbruck, Radiologie, Innsbruck

HO-WS 101.2 — 11:05
Knie – Anatomie/Demo Standardschnitte/ Pathologie
Faschingbauer R
KH St. Vinzenz Zams, Radiologie, Zams

HO-WS 101.3 — 11:40
Hands-On-Training anschließend Kaffeepause

HO-WS 101.4 — 12:40
Fuss – Anatomie/Demo Standardschnitte/ Pathologie
Klauser A
Medizinische Universität Innsbruck, Radiologie, Innsbruck

HO-WS 101.5 — 13:15
Hands-On-Training anschließend Kaffeepause

HO-WS 101.6 — 14:15
Schulter – Anatomie/Demo Standardschnitte/ Pathologie
Seifarth A
Klinikum Augsburg, Diagnostische Radiologie, Augsburg

HO-WS 101.7 — 14:50
Hands-On-Training

HO-WS 101.8 — 15:55
Zusammenfassung und Verabschiedung

HO-WS 201
Hands-On-Workshop „Innovationen im radiologischen Ultraschall“

Organisation: Jung EM, Stroszczynski C / Regensburg
Saal Hands-On
Donnerstag, 30.05.2013, 09:00 bis 14:15

Kontrastmittelsonografie (CEUS) und weitere aktuelle Entwicklungen

Wir danken den nachfolgend genannten Firmen für die Unterstützung des Kurses:
GE Healthcare GmbH,
Siemens Ultraschall Deutschland,
BRACCO,
Angiodynamics,
Boston Scientific und
Pflugbeil GmBH.

Der Kurs soll die aktuellen technischen Entwicklungen der Ultraschalldiagnostik in Theorie und Praxis aufzeigen. Besonderes Ziel ist dabei, die hochauflösende Real-Time Bildgebung bei Punktionen zu nutzen, um dann am Modell ultraschallgesteuerte Radiofrequenzablationen (RFA) durchzuführen.
Die Grundlagen der Ultraschallelastografie werden im Modell und an Probandenuntersuchungen erläutert.
Es werden die Grundlagen der Bildfusion und der 3D/4D Bildgebung aufgezeigt, um dann im Modell gezielt Punktionen und Biopsien durchzuführen.
Die Technik der Kontrastmittelsonografie wird in der Theorie erläutert, um dann die entsprechenden Einstellungen an Hochleistungsultraschallgeräten in der Praxis zu üben und in vivo die Dynamik dieser hochauflösenden Bildgebung zu erfassen. Dabei werden die Grundlagen der Bolus- und Flashkinetik mit Kurvenanalyse erläutert.
Besonders leistungsfähige Ultraschallgeräte bieten die Möglichkeit der Bildfusion von CT/MRT mit US. Darüber hinaus ermöglichen aktuelle

Entwicklungen Interventionen mit Volumennavigation (Vnav) und GPS. Diese Techniken werden im Phantom-Modell für Biopsien eingeübt. Fusionen mit der MRT werden an Probanden eingeübt.

Tutoren: Seitz KH, Strunk H, Clevert DA, Kubale R, Wiggermann P, Jung EM

Rotation in Kleingruppen mit Schulung am Gerät
- B-Bild-Optimierung mit neuen Techniken und Elastografie
- CEUS: Geräteparameter und Auswertungen
- 3D/4D Techniken: Statisch, Real Time, Volumenberechnung
- Bildfusion und Volumennavigation
- Interventionen mit Punktion, Biopsien, Drainagen
- RFA; Ablation am Phantom und in vitro

Lernziele:
- Ein enger Erfahrungsaustausch mit erfahrenen Untersuchern und den Experten der Ultraschallfirmen sollen den Weg zu den neusten
- bildgebenden Verfahren in der Ultraschalldiagnostik in der Radiologie ermöglichen. Dazu möchten wir Sie ganz herzlich einladen.

HO-WS 201.1
09:00
Bedeutung moderner Ultraschallverfahren in der Radiologie
Stroszczynski C
Universitätsklinikum Regensburg, Institut für Röntgendiagnostik, Regensburg

HO-WS 201.2
09:10
Kontrastmittelsonografie (CEUS): DEGUM-Leber-Studie
Seitz KH
Sigmaringen

HO-WS 201.3
09:20
CEUS zur TU-Diagnostik: Charakterisierung und Detektion
Strunk H
Radiologische Universitätsklinik, Bonn

HO-WS 201.4
09:40
CEUS in der vaskulären Diagnostik und bei Gefäßinterventionen
Clevert DA
Klinikum der Universität München-Grosshadern, Institut für Klinische Radiologie, München

HO-WS 201.5
10:00
Moderne Ultraschalltechniken bei RFA uund TACE
Wiggermann P
UK-Regensburg, Institut für Röntgendiagnostik, Regensburg

HO-WS 201.6
10:15
Bildfusion und Volumennavigation US/CEUS mit CT/MRT/PET
Jung EM
Uniklinik Regensburg, Ultraschallzentrum, Regensburg

HO-WS 201.7
10:30
Bild-Optimierung und Elastografie
Kubale R
Gemeinschaftspraxis, Pirmasens

HO-WS 201.8
10:45
Neue Ultraschalltechniken für Punktionen, Biopsien, Drainagen
Jung EM
Uniklinik Regensburg, Ultraschallzentrum, Regensburg

HO-WS 201.9
11:00
Praktische Übungen an Geräten, Phantomen, Live-Untersuchungen

HO-WS 202
Hands-On-Workshop – Vertebroplastie/Kyphoplastie

Organisation: Nöldge G / Heidelberg
Saal Universitätsklinikum Hamburg-Eppendorf,
Martinistraße 52, Haupteingang Neues Klinikum O10
Donnerstag, 30.05.2013, 14:00 bis 17:15

Wir möchten den Firmen Somatex medical Technologies GmbH, Joline GmbH & Co.KG und Optimed GmbH für die engagierte Unterstützung des Hands-on-Workshops herzlich danken.

Nach Einführung, Präsentation von Material, Technik, Ergebnissen, Komplikationen und Pitfalls haben die Teilnehmer dieses Refresherkurses selbst die Möglichkeit an mehreren Wirbelsäulenmodellen die Methode zu erlernen und bereits vorhandene Kenntnisse und Fertigkeiten zu vertiefen.
Beide Methoden stellen mittlerweile klinisch akzeptierte additive Behandlungsmethoden zur Bekämpfung schmerzhafter Sinterungsfrakturen und frischer traumatischer Frakturen der Wirbelsäule dar.

Vortragende und Instruktoren:
Prof. Gerd Nöldge (Heidelberg)
Dr. Miriam Hefni(Potsdam)
PD Dr. Martin Libicher
Dr. Heiko Fuchs (Potsdam)
Prof. Joachim Hierholzer (Potsdam)

Arbeit in Arbeitsgruppe/Teilnehmeranzahl insgesamt: 15

Anreise: Nutzen Sie Ihr Kongressticket für die Anreise mit den ÖPNV
Ihr Fahrtweg: Bf. Dammtor mit Bus 5 bis Haltestelle „Gärtnerstraße“ umsteigen in Bus 20 oder Bus 25 bis Haltestelle „Eppendorfer Park/UKE“. 3 Minuten zu Fuß bis zum Eingang des Klinikums. Rechnen Sie ungefähr mit einer Reisezeit von 25 – 30 Minuten.

Lernziele:
- Erlernen der Methode im Detail: Übung des transpedikulären Zuganges und
- Applikation des Knochenzements bei der Vertebroplastie.
- Schaffung eines Cavum im Wirbelköper und Applikation des Knochenzementes.
- Vermittlung von Tricks und Tipps. Demonstration von Pitfalls.

HO-WS 301
Hands-On-Workshop – Interventionelle Radiologie Praktische Übungen am Gefäßmodell – Einstiegskurs (Zertifizierung Basiskurs Modul A)

Organisation: Nöldge G / Heidelberg
Saal Hands-On
Freitag, 31.05.2013, 09:00 bis 14:30

unter Mitwirkung als Vortragende und Tutoren von:
Prof. Dr. Markus Düx, Frankfurt
Prof. Dr. Lars Grenacher, Heidelberg
Prof. Dr. Christian R. Habermann, Hamburg
Prof. Dr. Peter Hallscheidt, Heidelberg
Prof. Dr. Peter Huppert, Darmstadt
Prof. Dr. Gerd Nöldge, Heidelberg
PD. Dr. Boris Radeleff, Heidelberg
Prof. Dr. Christian Stroszczynski, Regensburg
Prof. Dr. Inge Karre Tesdal, Friedrichshafen

Ablauf des Kurses:
09:00 – 09:05 Begrüßung und Einführung/Nöldge
09:05 – 09:25 Materialkunde: Punktion, Draht, Schleuse und Katheter/ Radeleff
09:25 – 09:45 Ballonkatheter/Habermann
09:45 – 10:05 Der Stent: Indikationen, Stentdesign, Ergebnisse/ Grenacher
10:05 – 12:00 Übungen am Gefäßmodell
12:00 – 12:20 Spezielle Zugangswege zu den Arterien/Huppert
12:20 – 12:40 Übungen zu Indikationsstellung anhand klinischer Fälle/ Düx
12:40 – 13:30 Mittagspause (Möglichkeiten zur Übung und zum Gespräch)
13:30 – 13:50 Komplikationsmanagement arterieller Interventionen/ Tesdal
13:50 – 14:10 Die S3-Leitlinie/Stroszczynski
14:10 – 14:25 Kaffeepause
14:25 – 16:30 Übungen am Gefäßmodell
16:30 – 16:40 Diskussion und Verabschiedung

Lernziele: In dem 5 stündigen Kurs am Gefäßmodell haben Einsteiger in die vaskuläre minimal invasive Therapie Gelegenheit durch erfahrene Tutoren nach theoretischer Einleitung sehr praxisbezogene Übungen zu erleben und durchzuführen. Die Tutoren geben auch Gelegenheit durch Vermittlung von Tricks und Tipps den Einstieg in die Basis der minimal invasiven Gefäßtherapie zu erleichtern.

HO-WS 302 / HO-WS 402
Hands-On-Workshop „MICADO-Workshop – Digitale Mammografie“

Organisation: Bick U / Berlin, Seyffarth H / Bremen
Saal Hellmann
Freitag, 31.05.2013, 09:00 bis 18:00
Samstag, 01.06.2013, 09:00 bis 14:00

HO-WS 302.1 — Differentialdiagnose von Mikroverkalkungen in der Brust vom Mammogramm bis zur Pathologie

09:00

Tutoren:
Prof. Dr. U. Bick
Dr. P. Bun-Sevenstern

Der Kurs besteht aus insgesamt 2 Modulen (Modul A und Modul B) mit jeweils 30 Mikrokalk-Fällen. Im Rahmen einer Session kann ein Modul mit 30 Fällen bearbeitet werden.
Die Fälle enthalten initiale Screening-Mammogramme, Vergrößerungsbilder, seitliche Aufnahmen, Drahtmarkierungen, Biopsie-Proben und pathologische Einschätzung sowie ggf. Präparat- und Mikroskopiebilder. Zur Befundung eines Moduls ist jeweils eine eigene Anmeldung erforderlich.
Wir bieten folgende Sessions zur Befundung für je 28 Teilnehmer an:
Freitag, den 31. Mai 2013
09.00 – 09.55 Modul A
10.00 – 10.55 Modul A oder B
11.00 – 11.55 Modul A oder B
12.00 – 12.55 Modul A oder B
13.00 – 14.00 Pause
14.00 – 14.55 Modul A oder B
15.00 – 15.55 Modul A oder B
16.00 – 16.55 Modul A oder B
17.00 – 18.00 Modul A oder B

Samstag, den 01.06.2013
09.00 – 09.55 Modul A oder B
10.00 – 10.55 Modul A oder B
11.00 – 11.55 Modul A oder B
12.00 – 12.55 Modul A oder B
13.00 – 13.55 Modul A oder B

Lernziele:
- Detektieren von Mikroverkalkungen im Screening-Mammogramm
- Beurteilung der Malignität mithilfe zusätzlicher Bildgebung
- Entscheidung über weitere Behandlungsschritte
- Übersicht über Arten und Ausprägungen von Mikroverkalkungen
- Praktische Erfahrungen bei der Beurteilung von Mikroverkalkungen

HO-WS 401
Hands-On-Workshop – Sonografisches Überlebenspaket für junge Radiologen

Organisation: Kubale R / Pirmasens
Saal Hands-On
Samstag, 01.06.2013, 08:30 bis 13:00

Zielgruppe: Junge Radiologen kurz vor oder nach dem Facharzt
Voraussetzung: Gute Kenntnisse der Anatomie (CT oder MRT)
Ablauf:
Einführung
a. Warum sieht man was?
b. Optimierte Untersuchungstechnik – „Tipps und Tricks“
Gruppenunterricht a 45 Min.
Leber und Gallenwegssystem
Nieren, Milz und Pankreas
Weichteilsonografie (Hals, Haut und Lymphknoten)
Becken-Bein Arterien: Diagnostik, Interventionsplanung und Kontrolle
Der akute Gefäßnotfall

Tutoren:
Clevert, DA/München
Jung, EM/Regensburg
Kostovic, N/Solingen
Kubale, R/Pirmansens
Minko P/Homburg
Obst-Gleditsch, K/Homburg

Lernziele:
1. Die sonografische Erscheinungsform von Anatomie und Pathologie im Vergleich zu anderen Verfahren wir CT und MRT sowie der Histologie zu verstehen
2. Geräteeinstellung und Untersuchungstechnik optimieren
   2.1. Oberbauchsonografie
   2.2. Sonografie von Hals und Weichteilen
   2.3. Akute Gefäßprobleme im Nachtdienst

HO-WS 401.1

Geräteeinstellung und neue Untersuchungstechniken (allgemein)
Kubale R
Gemeinschaftspraxis, Pirmasens

HO-WS 401.2

Halssonografie mit Schilddrüse

HO-WS 401.3

Tutoriat/Leber und biliäres System
Obst-Gleiditsch K
Universitätsklinikum des Saarlandes, Diagnostische und Interventionelle Radiologie, Homburg/Saar

HO-WS 401.4

Tutoriat/Nieren und Blase
Clevert DA
Klinikum der Universität München-Grosshadern, Institut für Klinische Radiologie, München

HO-WS 401.5

Akutes Abdomen/Fast/Gefäßnotfälle
Jung EM
Uniklinik Regensburg, Ultraschallzentrum, Regensburg

HO-WS 401.6

Tutoriat/Prä- und postinterventionelle Kontrolle von Gefäßpatienten: Tipps und Tricks
Minko P
Universitätsklinikum des Saarlandes, Diagnostische und Interventionelle Radiologie, Homburg/Saar

HO-WS 401.7

Tutoriat/Geräteeinstellung und Untersuchungstechnik Mamma
Kostovic N
Med. Versorgungezentrum radprax MVZ Wuppertal GmbH, Solingen

Intensiv-Workshop

IN-WS

S115	IN-WS 102	FFF-Basisworkshop – Gefäßverschließende Verfahren inkl. Coils, Flüssigembolisate, partikel, Plugs etc. (DeGIR Modul B)
S116	IN-WS 104	FFF-Basisworkshop – Interventionell-onkologische Verfahren an der Leber (DeGIR Modul D)
S114	IN-WS 101/105	Gemeinsame Vorträge zum Grundkurs Herz – Kardiale CT und MRT
S114	IN-WS 101	Intensiv-Workshop: Grundkurs Herz – Kardiale CT (Q 1-Level)
S114	IN-WS 105	Intensiv-Workshop: Grundkurs Herz – Kardiale MRT (Q 1-Level)

IN-WS 101
Intensiv-Workshop: Grundkurs Herz – Kardiale CT (Q 1-Level)

Vorsitz: Lell M / Erlangen
Saal Porstmann
Mittwoch, 29.05.2013, 08:00 bis 14:30

Lell M[1], Anders K[1], Janka R[1], Schmid A[1], Ropers D[2], Bamberg F[3]
[1]Universität Erlangen, Radiologisches Institut, Erlangen; [2]Universität Erlangen, Medizinische Klinik 2 – Kardiologie, Erlangen; [3]LMU, Institut für klinische Radiologie, München

Die rasante Entwicklung in der CT und MRT hat die Herzbildgebung wieder in den Fokus der Radiologie gebracht. Die CT wird bereits auf breiter Basis für die nichtinvasive Diagnostik der Koronargefäße, insbesondere zum Ausschluss einer koronaren Herzerkrankung eingesetzt. Die Arbeitsgemeinschaft Herz- und Gefäßdiagnostik in der Deutschen Röntgengesellschaft hat für die Computertomografie und die Magnetresonanzverfahren ein mehrstufiges Qualifizierungskonzept beruhend auf zertifizierten CME Fortbildungsaktivitäten und klinisch-praktischer Erfahrung entwickelt. Im Rahmen dieses Kurses werden die für die Qualifizierungsstufe 1 notwendigen Basiskenntnisse der Herzanatomie, Physiologie und Pathophysiologie und die grundlegenden Kenntnissen in der Durchführung und Befundung der Herz-CT bei Erwachsenen vermittelt.

Lernziele:
- Pathophysiologie, Anatomie, Indikationen (M. Marwan)
- Untersuchungsprotokolle, Dosis (M. Lell)
- Ca-Scoring, CTA (T. Schlosser)
- Extracoronare Befunde (Dr. M. Kerl)
- Tips & Tricks (PD. Dr. F. Bamberg)

IN-WS 101.1 — 08:00
Pathopysiologie, Anatomie und Indikationen
Marwan M
Universitätsklinikum Erlangen, Medizinische Klinik 2, Erlangen

IN-WS 101.2 — 08:45
Untersuchungsprotokolle und Dosis
Lell M
Universität Erlangen, Radiologisches Institut, Erlangen

IN-WS 101.3 — 09:30
Pause

IN-WS 101.4 — 09:45
Ca-Scoring und CTA
Schlosser T
Universitätsklinikum Essen, Radiologie, Essen

IN-WS 101.5 — 10:30
Extracoronare Befunde
Kerl JM
Uniklinik Frankfurt, Institut für Diagnostische und Interventionelle Radiologie, Frankfurt

IN-WS 101.6 — 11:15
Tips & Tricks
Bamberg F
Ludwig-Maximilians Universität München, Institut für Klinische Radiologie, München

12:15
Beachte Kursteil „Gemeinsame Vorträge für Herz Q 1 CT und MRT“

IN-WS 101/105
Gemeinsame Vorträge zum Grundkurs Herz – Kardiale CT und MRT

Vorsitz: Kramer U / Tübingen
Saal Porstmann
Mittwoch, 29.05.2013, 12:15 bis 14:30

IN-WS 101/105.1 — 12:15
Anatomie das Herzens
Schmid A
Radiologisches Institut des Uniklinikums Erlangen, Erlangen

IN-WS 101/105.2 — 13:00
Patientenvorbereitung und -management
Seeger A
Universitätsklinikum Tübingen, Diagnostische und Interventionelle Radiologie, Tübingen

IN-WS 101/105.3 — 13:45
Wann CT? Wann MRT?
Thomas D
Universitätsklinikum Bonn, Radiologische Klinik, Bonn

IN-WS 105
Intensiv-Workshop: Grundkurs Herz – Kardiale MRT (Q 1-Level)

Vorsitz: Kramer U / Tübingen
Saal Porstmann
Mittwoch, 29.05.2013, 12:00 bis 18:45

Kardiale MRT (Q 1-Level)
Kramer U
Diagnostische und Interventionelle Radiologie, Tübingen

Die Magnetresonanztomografie (MRT) des Herzens findet als nicht-invasives bildgebendes Verfahren zunehmenden Einsatz in der modernen kardiologischen Diagnostik. Die Vielfältigkeit der Möglichkeiten diese Methode erfordert allerdings Kenntnisse der Herzanatomie sowie der Pathophysiologie, Basiskenntnisse der physikalischen Grundlagen und spezieller Untersuchungstechniken. Der Kurs wendet sich an Kolleginnen und Kollegen mit Grundkenntnissen in der kardialen Diagnostik, die ihr Wissen vertiefen bzw. auf den aktuellen Stand bringen wollen. Gleichzeitig qualifiziert die erfolgreiche Teilnahme am workshop zur Beantragung des Q 1-Status der AG Herz- und Gefäßdiagnostik der Deutschen Röntgengesellschaft. Um den Einstieg in diese faszinierende Methode zu erleichtern, sollen unter anderem physikalische Grundlagen und Prinzipien der MRT-Bildgebung des Herzens sowie der Kontrastgestaltung erklärt, klinisch etablierte Indikationen erläutert, sowie Standard-Untersuchungsprotokolle und Strategien der Bildanalyse vorgestellt werden. Die Veranstaltung beinhaltet nicht nur die theoretische Einführung, sondern soll praxisnah und interaktiv das Wissen anhand von zahlreichen klinischen Fallbeispielen vermitteln. Hierzu werden u. a. Themenschwerpunkte wie „Patientenmanagement und Untersuchungsvorbereitung“, „Theoretische Grundlagen der kardialen MRT“, „Kardiale Funktionsanalyse inklusive Standardangulationen“, „Perfusion- und Vitalitätsdiagnostik“, „Diagnostik nicht-ischämischer Kardiomyopathien“ sowie „Tipps & Tricks bei der Bildanalyse“ in Einzelreferaten vorgestellt.

Lernziele:
- Kenntnisse der Anatomie, der Physiologie und der Pathophysiologie des Herzens
- Basiskenntnisse der physikalischen Grundlagen der kardialen MRT

– Klinisch etablierte Indikationen einer kardialen MRT
– Spezifische Untersuchungsprotokolle

Beachte Kursteil „Gemeinsame Vorträge für Herz Q1 CT und MRT“

IN-WS 105.1
14:45

Funktionsdiagnostik & Auswertungsstrategien
Mangold S
Tübingen

IN-WS 105.2
15:30

Perfusionsbildgebung
Strach K
Otto-von-Guericke Universität Magdeburg, Klinik für Radiologie und Nuklearmedizin, Magdeburg

IN-WS 105.3
16:00

Vitalitätsdiagnostik
Kramer U
Diagnostische und Interventionelle Radiologie, Tübingen

IN-WS 105.4
16:30

Pause

IN-WS 105.5
17:00

Klassifikation und Untersuchungsstrategien bei Kardiomyopathien
Theisen D
Universitätsklinikum München, Institut für Klinische Radiologie, München

IN-WS 105.6
17:30

Nicht-Ischämische Kardiomyopathien
Hunold P
Universitätsklinikum Schleswig-Holstein, Campus Lübeck, Klinik für Radiologie und Nuklearmedizin, Lübeck

Der Herz-MRT kommt bei den Kardiomyopathien (CMP) eine besondere Bedeutung zu. Das beruht insbesondere darauf, dass myokardiale Erkrankungen mit den kardiologischen Untersuchungstechniken (Marker, EKG, Echo, Herzkatheter) oftmals schwer zu greifen sind und die Differenzialdiagnose häufig der Myokardbiopsie bedarf. Die Kardio-MRT hat sich insbesondere bei den primären und sekundären CMP klinisch etabliert – unabhängig davon, ob man die CMP-Definition klassisch eng oder moderner sehr weit fasst. Eine seltenere Indikation ist bei akuter Myokarderkrankung die Unterscheidung zwischen ischämischer (Infarkt, Takotsubo etc.) und nicht-ischämischer Genese, z. B. akuter Myokarditis. Bei chronischer Herzinsuffizienz mit LV-Dilatation gelingt üblicherweise die DD „ischämische“ vs. dilatative CMP mittels MRT sehr gut. Bei unklarer LV-Hypertrophie gibt es in der MRT Unterscheidungsmerkmale für die DD zwischen adaptiver Hypertrophie, z. B. bei art. Hypertonie oder Sportlerherz, und hypertropher CMP. Die faszinierendste Anwendung der MRT ist aber die Diagnose und DD bei den sekundären CMP; darunter z. B. Amyloidose, Sarkoidose, M. Fabry. Das Untersuchungsprotokoll ist jeweils relativ einfach und umfasst neben den obligatorischen Cine-Sequenzen zur Funktionsdiagnostik T2-gewichtete TSE- oder STIR-Sequenzen. Der Schlüssel zur DD ist aber das Late Gd enhancement (inversion-recovery T1w), denn einige der genannten Erkrankungen bieten pathognomonische Muster von Late Gd enhancement. Zusammenfassend bietet die Kardio-MRT – in der Hand eines erfahrenen Untersuchers – einzigartige differenzialdiagnostische Möglichkeiten gerade bei seltenen kardiologischen Entitäten.

Lernziele:
1. Die korrekte Indikationsstellung zur MRT bei V. a. Kardiomyopathie.
2. Das richtige MR-Untersuchungsprotokoll für nicht-ischämische Kardiomyopathien.
3. Argumente für die Unterscheidung zwischen KHK-Folgen und nicht-ischämischer CMP.
4. Typische Erscheinungsformen verschiedener nicht-ischämischer CMP.

IN-WS 105.7
18:15

Abschlussdiskussion
Kramer U
Diagnostische und Interventionelle Radiologie, Tübingen

IN-WS 102
FFF-Basisworkshop – Gefäßverschließende Verfahren inkl. Coils, Flüssigembolisate, partikel, Plugs etc. (DeGIR Modul B)

Vorsitz: Landwehr P / Hannover, Reimer P / Karlsruhe
Saal Hellmann
Mittwoch, 29.05.2013, 09:00 bis 13:15

Gefäßverschließende Verfahren (DeGIR Basiskurs Modul B)

Das Konzept von DeGIR und DGNR sieht bereits für Ärztinnen und Ärzte in radiologischer Weiterbildung die Möglichkeit vor, mit der Qualifizierung für die spätere Stufe-1-Qualifizierung in Interventioneller Radiologie und Neuroradiologie zu beginnen. Die Methoden und Inhalte der Interventionellen Radiologie werden dazu in vier interventionell-radiologische und zwei interventionell-neuroradiologische Module unterteilt. Seit dem Deutschen Röntgenkongress 2010 werden alternierend in einem festen Turnus jeweils zwei Module als interventionell-radiologische Basiskurse beim jeweiligen Röntgenkongress angeboten. Mit dem Besuch dieser Kurse erfüllen Sie bereits einige Voraussetzungen für die Erteilung Stufe-1-Zertifikat der DeGIR/DGNR. Die Stufe-2-Qualifizierung ist im ausführlichen Fortbildungsangebot des Kongresses in Form von Workshops und Refresherkursen abgebildet. DeGIR und DGNR bieten darüber hinaus in Zusammenarbeit mit der Akademie für Fort- und Weiterbildung in der Radiologie vertiefende Kurse an. Ziel dieses Kurses im Modul B (Gefäß verschließende Verfahren) ist es, insbesondere Assistenzärztinnen und Assistenzärzte in der Weiterbildung mit den Grundprinzipien der interventionellen Verfahren im Zusammenhang mit der Embolisation vertraut zu machen und sie für diese zu begeistern. Neben den Grundprinzipien werden die Materialien (insbesondere Katheter, Drähte, Coils, Plugs, Partikel und Flüssigembolisate) sowie die klinischen Indikationen systematisch dargestellt.

Lernziele:
1. Einführung in die Grundlagen und die Verwendung der verschiedenen Materialien für Gefäß verschließende Verfahren.
2. Darstellung der klinischen Indikationen und der Ergebnisse der Embolisation.
3. Vermittlung von Basistechniken gemäß aktueller Weiterbildungsordnung sowie Motivation zur Vertiefung der Kenntnisse und Weckung von Interesse für das spannende Teilgebiet der interventionellen Radiologie.

IN-WS 102.1
09:00

Einführung in das DeGIR-Modulkonzept
Reimer P
Städtisches Klinikum, Radiologie (ZIBID), Karlsruhe

IN-WS 102.2
09:05

Prinzipien der Gefäß verschließenden Verfahren und Gefäßsondierung
Landwehr P
Diakoniekrankenhaus Henriettenstiftung, Klinik für Diagnostische und Interventionelle Radiologie, Hannover

IN-WS 102.3
09:30

Partikel und Spiralen
Voshage G
Robert-Koch-Krankenhaus, Radiologie, Gehrden

IN-WS 102.4
10:10

Flüssigembolisate
Reimer P
Städtisches Klinikum, Radiologie (ZIBID), Karlsruhe

IN-WS 102.5
10:40

TED-Fragen zu Materialien
Reimer P[1], Landwehr P[2], Voshage G[3]
[1]Städtisches Klinikum, Radiologie (ZIBID), Karlsruhe; [2]Diakoniekrankenhaus Henriettenstift, Klinik für Diagnostische und Interventionelle Radiologie, Hannover; [3]Robert-Koch-Krankenhaus, Radiologie, Gehrden

IN-WS 102.6
11:05

Pause

IN-WS 102.7
11:25

Embolisation von Blutungen und Pseudoaneurysmen
Meyer B
Medizinische Hochschule Hannover, Institut für Diagnostische und Interventionelle Radiologie, Hannover

IN-WS 102.8
11:50

Embolisation von Aneurysmen und AV-Malformationen an Körperstamm und Extremitäten
Chavan A
Klinikum Oldenburg, Klinik für Diagnostische und Interventionelle Radiologie, Oldenburg

IN-WS 102.9
12:15

Gefäßverschließende verfahren bei Uterus myomatosus, Varikozele und Pelvic-congestion Syndrom
Kröncke T
Charité, Berlin

IN-WS 104
FFF-Basisworkshop – Interventionell-onkologische Verfahren an der Leber (DeGIR Basiskurs Modul D)

Vorsitz: Stroszczynski C / Regensburg, Hoffmann RT / Dresden
Saal Hellmann
Mittwoch, 29.05.2013, 13:30 bis 17:45

Das Konzept von DeGIR und DGNR sieht bereits für Ärztinnen und Ärzte in radiologischer Weiterbildung die Möglichkeit vor, mit der Qualifizierung für die spätere Stufe-1-Qualifizierung in Interventioneller Radiologie und Neuroradiologie zu beginnen. Die Methoden und Inhalte der Interventionellen Radiologie werden dazu in vier interventionell-radiologische und zwei interventionell-neuroradiologische Module unterteilt. Seit dem Deutschen Röntgenkongress 2010 werden alternierend in einem festen Turnus jeweils zwei Module als interventionell-radiologische Basiskurse beim jeweiligen Röntgenkongress angeboten. Mit dem Besuch dieser Kurse erfüllen Sie bereits einige Voraussetzungen für die Erteilung Stufe-1-Zertifikat der DeGIR/DGNR. Die Stufe-2-Qualifizierung ist im ausführlichen Fortbildungsangebot des Kongresses in Form von Workshops und Refresherkursen abgebildet. DeGIR und DGNR bieten darüber hinaus in Zusammenarbeit mit der Akademie für Fort- und Weiterbildung in der Radiologie vertiefende Kurse an.

Ziel dieses Kurses im Modul D (Interventionell-onkologische Verfahren) ist es, insbesondere Assistenzärztinnen und Assistenzärzte in der Weiterbildung mit den „Basics" der interventionellen Verfahren zur Lebertumortherapie vertraut zu machen und sie für diese zu begeistern. Im Rahmen eines offenen Tumorboards im Dialog mit namhaften Experten aus der Chirurgie und der medizinischen Onkologie sollen die Teilnehmer anhand von praktischen Beispielen für die interdisziplinäre Diskussion fit gemacht werden. Dabei werden von allen Referenten interessante Fallbeispiele vorbereitet, die nach Diskussion mittels TED zur Abstimmung gegeben werden.

Lernziele:
1. Übersicht über derzeit aktuelle Verfahren
2. Spezielle Kenntnisse über die radiologische Diagnostik zur Interventionellen Tumortherapie
3. Vermittlung von Basiskenntnissen über geeignete und nicht geeignete Patienten zur interventionellen Tumortherapie

IN-WS 104.1
13:30

Spezielle Aspekte zur Diagnostik
Stroszczynski C
Universitätsklinikum Regensburg, Institut für Röntgendiagnostik, Regensburg

IN-WS 104.2
13:45

Aktueller Stand bei perkutanen Ablationen: Verfügbare Techniken & Indikationen
Clasen S
Universitätsklinikum Tübingen – Radiologische Klinik, Diagnostische und Interventionelle Radiologie, Tübingen

Die perkutanen ablativen Verfahren sind eine effektive lokale Therapieoption in der Behandlung verschiedener Tumorentitäten und Tumorlokalisationen. Einen Schwerpunkt bildet dabei die Behandlung primärer und sekundärer Lebertumore, weitere Einsatzbereiche sind die Therapie von Lungen- und Nierentumoren. Die thermoablativen Verfahren beinhalten die Radiofrequenzablation (RFA), Mikowellen-Ablation (MWA), laserinduzierte Tumortherapie (LITT), hochintensivierter fokussierter Ultraschall (HIFU) und Kryotherapie. Unter diesen Verfahren sind Neuentwicklungen insbesondere im Bereich der Mikrowellen-Ablation verfügbar. Die nicht zu den thermoablativen Verfahren zählende irreversible Elektroporation (IRE) ist eine weitere Technik die sich gegenwärtig versucht in der lokalen Tumortherapie zu etablieren.

Lernziele:
- Übersicht der verschiedenen Techniken zur perkutanen Tumorablation
- Technische Neuentwicklungen bei perkutanen Ablationen
- Indikationen zur perkutanen Tumorablation

IN-WS 104.3
14:15

TACE – Welche Partikel wie oft, wieviel, wann wieder?
Wiggermann P
UK-Regensburg, Institut für Röntgendiagnostik, Regensburg

IN-WS 104.4
14:45

Teamarbeit SIRT: Wie funktioniert es?
Zech CJ
Universitätsspital Basel, Klinik für Radiologie und Nuklearmedizin, Basel

Die SIRT ist eine minimal-invasive Methode zur Behandlung von primären und sekundären malignen Lebertumoren. Hierbei wird die Blutversorgung der Tumore ausgenutzt. Mit einer Katheterangiografie über die Femoralarterie wird die Gefäss-Versorgung der Leber dargestellt und ein Katheter in die A. hepatica bzw. ihre Äste platziert. Dort wird die Therapiesubstanz dann in einen Leberlappen oder ein Lebersegment verabreicht – Mikrosphären, welche mit dem Beta-Strahler Yttrium-90 beladen sind. Die Partikel embolisieren aufgrund Ihrer Grösse die Tumorgefässe und applizieren lokal eine hohe Strahlendosis im Tumorgewebe bei relativ geringer Strahlenbelastung des gesunden Leberparenchyms. Üblicherweise wird die Behandlung bei Befall der gesamten Leber sequentiell mit einer getrennten Behandlung des rechten und linken Leberlappens durchgeführt. Indikationen: Patienten mit malignen Lebertumoren (primär/sekundär)

- die nicht lokal/chirurgisch behandelbar sind
- die auf systemische Therapie/Chemotherapie nicht ausreichend ansprechen
- Haupttumorlast in der Leber

Kontraindikationen:
- Hepatische Tumorlast > 50%
- Klinisch relevante Leberfunktionsstörung (Bilirubin > 2 mg/dl bzw. 35 µmol/l)
- Drohendes Leberversagen
- Peritonealkarzinose mit klinisch manifestem Aszites
- Karnofsky-Index < 70%

Lernziele:
- Grundprinzip der SIRT
- Untersuchungsschritte/vorbereitende Unterschungen
- Indikationen für die SIRT
- Komplikationen/Nebenwirkungen

IN-WS 104.5
15:15

Lernerfolgskontrolle mit TED

IN-WS 104.6
15:30

Pause

IN-WS 104.7
16:00

Ergebnisse der IR bei der Behandlung des CRC, HCC & anderen Tumoren
Hoffmann RT
Universitätsklinik Carl Gustav Carus, Institut und Poliklinik für Radiologische Diagnostik, Dresden

IN-WS 104.8
16:30

Offenes Tumorboard: Wie würden SIE entscheiden? (TED-Voting)
Moderation:
Schlitt H, Regensburg
Arnold D, Freiburg

Management-Workshop

MA-HO

S119	MA-WS 401	Managament-Workshop: Oberarzt-Seminar zur Vorbereitung auf eine Chefarzttätigkeit
S119	MA-HO 201	Management-Workshop: Abrechnung in der GOÄ/Fragen im KV-Recht
S119	MA-WS 301	Management-Workshop: Selbständig oder angestellt? Optionen neuer radiologischer Tätigkeiten in Praxis und Krankenhaus

MA-HO 201
Management-Workshop: Abrechnung in der GOÄ

Vorsitz: Bartz D / Potsdam
Saal Hellmann
Donnerstag, 30.05.2013, 09:00 bis 14:30

MA-HO 201.1
09:00

Abrechnung der GOÄ 96 – praktische Hinweise/ Anwendungen

Bartz D
PVS Berlin-Brandenburg GmbH & Co. KG, Geschäftsstelle Potsdam, Potsdam

Grundlagen der GOÄ- Schwerpunkt Radiologie Wir vermitteln Ihnen die Terminologie in diesem Abrechnungsbereich Spezielle Honorarvereinbarung zwischen Arzt und Patient. Praktische Anwendung und Erfahrungswerte. Spezielle Begründungen Analoge Berechnung von Leistungen Umgang mit Reklamationen

Lernziele:
- Grundlagen der GOÄ
- fachspezifische Weiterbildung
- Dieser Workshop dient nicht nur zur Grundlage für den Erwerb von GOÄ-Kenntnissen, ebenso zur Auffrischung der Kenntnisse,
- ferner zur aktuellen Weiterbildung und zum Austausch von Erfahrungen.

MA-WS 301
Management-Workshop: Selbständig oder angestellt? Optionen neuer radiologischer Tätigkeiten in Praxis und Krankenhaus

Vorsitz: Wigge P / Münster
Saal Friedrich
Freitag, 31.05.2013, 14:30 bis 17:30

Der Trend zur Anstellung in der Arztpraxis hält unverändert an. So beträgt die Gesamtzahl der, in den derzeit bundesweit zugelassenen 1.730 Medizinischen Versorgungszentren, tätigen Vertragsärzte 9.434. Davon befinden sich 8.114 Ärzte in einem Anstellungsverhältnis. Die Gründe für diese Entwicklung sind vielschichtig. Ärzte, die sich heute für eine Tätigkeit in der vertragsärztlichen Versorgung entscheiden, überlegen zunehmend, ob sich der Weg in die Selbständigkeit lohnt oder ob für sie eine Tätigkeit als angestellter Arzt eher in Betracht kommt. Überörtliche Berufsausübungsgemeinschaften und MVZ bieten auch für angestellte Ärzte heute gute Karriereperspektiven. Bei der Ausgestaltung von Beschäftigungs-verhältnissen müssen Ärzte als Arbeitgeber und Angestellte zahlreiche Vorgaben beachten, die sich zudem von vergleichbaren Tätigkeiten in Unternehmen unterscheiden. So unterliegen die Gehälter keiner tariflichen Bindung. Neben den arbeitsrechtlichen Vorgaben müssen insbesondere die Bestimmungen des Berufs-, Vertragsarzt- und Steuerrechts beachtet werden. Auch die klassische Tätigkeit als angestellter Arzt im Krankenhaus unterliegt zunehmend dem Wandel. Dies hängt mit der neuesten Entwicklung der Rechtsprechung im Arbeitsrecht und den Änderungen im Krankenhaus- und Vertragsarztrecht, aufgrund der gesundheitspolitischen Gesetzgebung der vergangenen Jahre, zusammen. Auch angestellten Ärzten im Krankenhaus sowie Chefärzten ist der Weg in die freiberufliche Tätigkeit nicht mehr grundsätzlich verwehrt. Allerdings bildet das Arbeitsrecht, auch für Ärzte, die Basis der beruflichen Tätigkeit. Ob klassisch niedergelassener, angestellter oder Arzt in sonstiger Arbeitgeberfunktion, rechtssicheres Handeln schützt vor zumeist überraschenden Risiken und erhält aufgrund des nachvollziehbaren Handelns das gute Arbeitsklima. Beginnend mit der Gestaltung von Verträgen bis hin zur einvernehmlichen oder erzwungenen Trennung, werden die jeweiligen Möglichkeiten des Verhaltens im Rahmen dieses Workshops dargestellt. Auch die zunehmenden vertraglichen Möglichkeiten, im Rahmen des Berufs- und Vertragsarztrechts, angestellte Ärzte zu beschäftigen sind im Einklang mit dem Arbeitsrecht zu gestalten. Gleichzeitig haben sich im Krankenhaus die Möglichkeiten und die Anforderungen an die ärztliche Weiterbildung verändert. Der 115. Deutsche Ärztetag im Jahr 2012 hat sich des Themas angenommen und einen Katalog von Maßnahmen zur Stärkung der Weiterbildung in Klinik und Praxis beschlossen. Dies ist nicht nur eine Verpflichtung, sondern birgt, unter der Voraussetzung der richtigen Ausgestaltung, auch eine Chance für die Attraktivitätsbildung, denn „Gutes Personal ist schwer zu finden!“.

Themen:
- Folgende Themen und Fragestellungen werden u. a. in dem Workshop angesprochen:
- Arbeitsverträge – Gestaltungsnotwendigkeiten
- Pflichtklauseln im Arbeitsvertrag
- Der Arzt in Anstellung – Unterschiede zwischen Gesellschafter und Arbeitnehmer
- Risiko Scheinselbständigkeit
- Gefahren beim Betriebsübergang
- Richtiger Umgang mit Abmahnung und Kündigung
- Scheingesellschafter oder angestellter Arzt – Vorgaben des BSG
- Anstellung mit Zulassung – Die Arztstelle und ihre Rückumwandlung
- Anstellung im MVZ und sonstige vertragsarztrechtliche Anstellungsformen
- Weiterbildung in Krankenhaus und Praxis
- Erweiterung der Arbeitsmöglichkeiten in Teilzeit
- Typische Fehler bei der Ausgestaltung von Chefarztverträgen
- Bedeutung von Entwicklungsklauseln
- Stellung des Chefarztes als leitender Angestellter
- Vergütungsfragen, insbesondere Zielvereinbarungen
- Karriereoptionen für junge Ärzte

Lernziele:
Der Workshop soll niedergelassenen und angestellten Radiologen zu einem rechtssicheren Umgang mit arbeitsrechtlichen Gestaltungsmöglichkeiten verhelfen und die rechtlichen und vertraglichen Besonderheiten klar aufzeigen.

MA-WS 301.1
14:30

Der Radiologe als Arbeitgeber – Vorgaben bei Arbeitsverhältnissen mit ärztlichen und nichtärztlichen Angestellten

Remmert J
Münster

MA-WS 301.2
15:15

Der angestellte Arzt in der Arztpraxis und im MVZ – rechtliche Vorgaben und Gestaltungsmöglichkeiten

Wigge P
Rechtsanwälte Wigge, Münster

MA-WS 301.3
16:00

Weiterbildung in der Radiologie – Was muss sich ändern?

Laniado M
Universitätsklinikum Dresden, Institut und Poliklinik für Radiologische Diagnostik, Dresden

MA-WS 301.4
16:45

Arbeitsrechtlich Fragen von Anstellungsverträgen im Krankenhaus – Aktuelle Entwicklungen in der Vertragsgestaltung

Steinhäuser R
Hamburg

MA-WS 401
Managament-Workshop: Oberarzt-Seminar zur Vorbereitung auf eine Chefarzttätigkeit

Vorsitz: Landwehr P / Hannover, Freund M / Aschaffenburg
Saal Curie
Samstag, 01.06.2013, 12:30 bis 15:15

Chefarzt in der Radiologie – Was kommt da eigentlich auf mich zu?
Eine Veranstaltung des CAFRAD (Chefarztforum Radiologie) für bewerbungswillige Oberärztinnen und Oberärzte
arriere in der Radiologie: An einem gewissen Punkt stellt sich für Oberärztinnen und Oberärzte die Frage nach dem „Wie geht es beruflich weiter?“. Oft ist die lebenslange Oberarzttätigkeit bei geeignetem Um-

feld und guter Vergütung eine sinnvolle Option. Auch der Weg in die Niederlassung erlaubt Gestaltungsmöglichkeiten und lässt viel Spielraum und Eigenverantwortung. Wenn der Wunsch nach Verbleib in Krankenhausstrukturen besteht, bieten Leitungspositionen als Chefärztin/Chefarzt in der Radiologie die Chance, im Krankenhausumfeld eigene Vorstellungen in medizinischer wie auch struktureller und administrativer Hinsicht umzusetzen. Allerdings sind die Anforderungen und die Rahmenbedingungen für Chefärzte in der Radiologie vielen bewerbungswilligen Oberärztinnen und Oberärzten nur unzureichend bekannt, auch wenn sie täglich den eigenen Chef/die eigene Chefin vor Augen haben. Ein Coaching für spätere Leitungsfunktionen durch die eigenen Vorgesetzten findet meist nicht bzw. nicht ausreichend statt.
Das Chefarztforum Radiologie (CAFRAD) innerhalb der DRG möchte mit dieser Veranstaltung Oberärztinnen und Oberärzten aus „berufenem Munde" -also durch erfahrene Chefärztinnen und Chefärzten- ansprechen. Es werden tagtägliche Herausforderungen geschildert, die mit einer solchen Leitungsposition verbunden sind. Einige der erforderlichen ‚hard skills' ebenso wie ‚soft skills' werden exemplarisch dargestellt. Die Teilnehmer erfahren etwas über Vertragsverhandlungen, auf die die Geschäftsführungen oft viel besser vorbereitet sind als die gewählten Bewerber. Vergütungsfragen, die oft nur hinter vorgehaltener Hand gestellt werden, werden in eigenen Vorträgen adressiert. Zudem erhalten die Teilnehmer Tipps für die erste Zeit als junger Chefarzt, um die oft schwierigen Anforderungen besser lösen und in der Verantwortung als Führungskraft auch ‚überleben' zu können.
Lernziele:
- Coaching für Oberärztinnen und Oberärzte, die sich für Chefarztpositionen interessieren
- Tipps zu den Anforderungen an eine Chefärztin/einen Chefarzt
- Verhalten in Vertragsverhandlungen
- Können meine finanziellen Erwartungen erfüllt werden?
- Was muss ich unbedingt unterlassen, um als Chefärztin/Chefarzt zu ‚überleben'?

MA-WS 401.1
12:30

Endlich Chefarzt in der Radiologie! Und nun? – Erfahrungsbericht
Landwehr P
Diakoniekrankenhaus Henriettenstiftung, Klinik für Diagnostische und Interventionelle Radiologie, Hannover

MA-WS 401.2
13:00

Vertragsverhandlungen – häufige Fragen, Missverständnisse und Konflikte
Reimer P
Städtisches Klinikum, Radiologie (ZIBID), Karlsruhe

MA-WS 401.3
13:30

Vergütung – Worauf ist zu achten!
Layer G
Klinikum Ludwigshafen, Zentralinstitut für Diagnostische und Interventionelle Radiologie, Ludwigshafen

MA-WS 401.4
13:50

Diskussion

MA-WS 401.5
14:20

Chefarztverträge – die Realität. Ergebnisse einer Unfrage unter Radiologischen Chefärzten
Vetter S
Spital Waldshut, Institut für Diagnostische Radiologie, Waldshut

MA-WS 401.6
14:45

„Endlich Chefarzt in der Radiologie! Was man auf jeden Fall unterlassen sollte"
Freund M
Klinikum Aschaffenburg, Klinik für Radiologie und Neuroradiologie, Aschaffenburg

Neben den fachlichen Voraussetzungen werden von Chefärzten heute erhebliche weitere Kenntnisse und Qualifikationen gefordert. Hierzu zählen rechtliche Aspekte, grundlegendes Verständnis von wirtschaftlichen Vorgängen, Personalführung, soziale Kompetenzen und einiges andere mehr. Ist uns die Relevanz mehr oder weniger schwerwiegender medizinischer Fehlentscheidungen bewusst, übersieht man möglicherweise in der Funktion und Position eines Chefarztes die potentiellen Gefahren der anderen, von Geschäftsleitung und Träger sehr wohl eingeforderten Qualifikationen. Daher drohen nicht unerhebliche Risiken, Fallstricke und Mienenfelder für einen Chefarzt, der sich hier nicht orientiert. Dieser Vortrag soll exemplarisch anhand von Fallbeispielen die Bedeutung grundlegender Kenntnisse in Arbeitsrecht, Personalführung, Wirtschaftskenntnissen und Besonderheiten bei unterschiedlichen Arbeitgebern (Kommunal, Kirche, Privat) aufzeigen.
Lernziele: Erfolgreich Chefarzt bleiben!

Workshops

WS

S124	WS 105	AGIT I – Teleradiologie
S129	WS 113	APT & AGIT I – Bilddatenkompression
S133	WS 119	APT & AGIT II – Problemlösung beim Betrieb von PACS und RIS
S123	WS 102	APT I – Bildwiedergabegeräte – Aktueller Stand der Normierung
S133	WS 201	APT II – Hybrid-Verfahren im Radiologischen Umfeld (Workshop)
S135	WS 301	Anwender-Workshop DEGIR-Software
S136	WS 303	DeGIR I – Arterielle Endovaskuläre Therapie I
S141	WS 408	DeGIR II – Arterielle Endovaskuläre Therapie II
S127	WS 110	Gastro I – Magen
S130	WS 114	Gastro II – Ösophagus
S137	WS 401	Gefäße I – TAVI – Anforderungen an die Bildgebung
S142	WS 409	Gefäße II – Alles im Fluß – Phasenkontrast MRT
S131	WS 115	Herz I – Heart – Reloaded: das konventionelle Röntgenbild im Vergleich zu den modernen Schnittbildverfahren
S128	WS 111	Herz II – Neues aus dem Herz-CT
S135	WS 302	Herz III – Angeborene Herzfehler
S125	WS 107	Kopf/Hals I – Spezielles Wissen aus dem Halsbereich
S131	WS 116	Kopf/Hals II – Spezielles Wissen aus dem Mittelgesichtsbereich
S141	WS 407	Mammadiagnostik II – Überdiagnosen im Mammografiescreening
S123	WS 101	Molekulare Bildgebung I – Metabolische Bildgebung
S125	WS 106	Molekulare Bildgebung II – Neurodegenerative Erkrankungen
S127	WS 109	Muskuloskelettale Radiologie I – Systemische Skeletterkrankungen
S132	WS 118	Muskuloskelettale Radiologie II – Sportverletzungen
S134	WS 202	Muskuloskelettale Radiologie III – Gelenke der unteren Extremität: MR-Anatomie, Normvarianten und Pitfalls
S137	WS 402	Neuroradiologie I – Das alternde Gehirn
S138	WS 403	Neuroradiologie II – Der andere Schlaganfall
S140	WS 406	Neuroradiologie III – Nicht nur für „MRT-Freaks“

Workshops

WS

S123	WS 103	Pädiatrische Radiologie I – Thorax
S129	WS 112	Pädiatrische Radiologie II – Skelett
S124	WS 104	Thorax I – Systematische Befundung des Röntgenthorax
S126	WS 108	Thorax II – Systematische Thoraxbefundung in CT und MRT
S132	WS 117	Thorax III – Interventionen in der Lunge
S139	WS 404	Uroradiologie I – Aktuelles Spektrum neuer Technologien in der Urogenitalen Radiologie
S139	WS 405	Uroradiologie II – Fallbasiertes Lernen in der Urogenitalen Radiologie

WS 101
Molekulare Bildgebung I – Metabolische Bildgebung

Vorsitz: Kießling F / Aachen, Eisenblätter M / Münster
Saal Eberlein
Mittwoch, 29.05.2013, 11:00 bis 12:00

WS 101.1
11:00

Molekulare und metabolische Bildgebung – Knochenbildgebung

Glüer CC
Klinik für Radiologie, Sektion Biomedizinische Bildgebung, Kiel

Ziel der molekularen und metabolischen Bildgebung am Knochen ist die nichtinvasive Visualisierung des Knochenmetabolismus bzw. von pathologischen Prozessen, insbesondere metastatischer Veränderungen. Zu diesem Zweck gilt es einerseits die wesentlichen Knochenzellen zu markieren, also Osteoblasten, Osteoklasten und Osteozyten, und zum zweiten auch sonstige Zellen, die mit den Knochenzellen interagieren, beispielsweise Tumorzellen. Markierungen können die Anzahl und die Funktion dieser Zellen anzeigen. Darüber hinaus sind auch wichtige Komponenten der Knochenmatrix markierbar, insbesondere neu angebautes Mineral und Kollagen. Die molekulare und metabolische Bildgebung wird ergänzt durch eine Visualisierung der (Mikro-) Morphologie. Im präklinischen Bereich sind optische Verfahren für die molekulare und metabolische von größter Bedeutung. Die starken Abschwächungseigenschaften des Knochens stellen dabei eine besondere Hürde dar. Für den klinischen Bereich sind nuklearmedizinischen Verfahren besonders geeignet. Die Morphologie bildet sich vorzugsweise über (Mikro-) Computertomografie ab. Anhand von Beispielen sollen Einsatzmöglichkeiten der verschiedenen Verfahren dargestellt werden.
Lernziele: Verständnis der Prinzipien und Anwendungsmöglichkeiten molekularer und metabolischer Bildgebung im Bereich der Knochenbildgebung

WS 101.2
11:30

Diabetes-/Inselzellbildgebung

WS 102
APT I – Bildwiedergabegeräte – Aktueller Stand der Normierung

Vorsitz: Simmler RS / Zürich
Saal Donner
Mittwoch, 29.05.2013, 11:30 bis 13:00

WS 102.1
11:30

Vorstellung der Norm 6868 – 157

Wedel M
SIEMENS healthcare, H CP CV ME R5, Erlangen

Die Norm DIN V 6868 – 57 für die Abnahmeprüfung von Bildwiedergabesystemen soll abgelöst werden durch die Norm 6868 – 157, Abnahme- und Konstanzprüfung nach RöV. Es werden die wesentlichen Änderungen beschrieben wie: Einbeziehen der zahnärztlichen Arbeitsplätze. Einführung von Raumklassen welche sich an den Tätigkeiten orientieren. Einführung einer Standard Referenzkennlinie (DICOM Grayscale Standard Display Function) Anpassungen an neue technische Gegebenheiten wie den Umgang mit Groß- und Mehrfachdisplays sowie die Einführung neuer Messverfahren.
Lernziele:
- Vorbereitung auf eine Änderung in der Qualitätssicherung von Bildwiedergabegeräten.
- Bedeutung des DICOM Standards für Displays.

WS 102.2
12:00

Vorstellung der wichtigsten Neuerungen und deren Umsetzung in der Praxis

Nowak H
Barco n.v., Healthcare, Kortrijk

Auf der Basis der praktischen Erkenntnisse zur VDIN 6868 – 57 werden die Unterschiede zur DIN 6868 – 157 dargestellt. Es werden die neuen Testbilder, die spezifischen Anforderungen für die Mammografie, mobile Bildwiedergabegeräte, dentale Befundstationen sowie für die Betrachtung (Reviewing) erläutert und Hinweise zur praktischen Nutzung gegeben. Ebenso werden die zugelassenen Messverfahren dargestellt. Die Frage der Sicherung der Bildqualität im kompletten Bildkanal (von der Bildakquise bis zur Bildwiedergabe)unter praxisnahen Bedigungen wird erläutert. Erwähnt werden die definierten Raum-und Tätigkeitsklassen.
Lernziele: Die Teilnehmer sollen über die grundlegenden Anforderungen und Neuerungen der DIN 6868 – 157 informiert werden und praktische Hinweise erhalten wie diese umzusetzen sind. Das Ziel besteht darin, dass die Testbilder interpretierbar und in der praktischen Arbeit durch die Teilnehmer fehlerfrei anwendbar sind. Die Anforderungen und Definitionen hinsichtlich der durchzuführenden Abnahme- und Konstanzprüfungen sind zu vermitteln.

WS 102.3
12:30

Zusammenfassung und Abschlussdiskussion mit den Teilnehmern

Simmler RS
Hirslanden AG, Hirslanden Medical Center, Zürich

WS 103
Pädiatrische Radiologie I – Thorax

Vorsitz: Hirsch FW / Leipzig
Saal Hounsfield
Mittwoch, 29.05.2013, 12:30 bis 14:00

WS 103.1
12:30

High-tech CT der Lunge

Weidemann J
Medizinische Hochschule Hannover, Institut für Diagnostische und Interventionelle Radiologie, Hannover

Der Titel des Vortrages High-tech CT der Lunge bezieht sich auf den optimierten diagnostischen Prozess, beginnend mit der richtigen Indikationsstellung, der angepassten technischen Durchführung, adäquater Gerätetechnik bis hin zum erweiterten Postprocessing an der Workstation unter Kenntnis typischer pädiatrischer Differentialdiagnosen. Im Vortrag werden Methoden vorgestellt, wie die Untersuchung mithilfe körpergrößenadaptierter Scanparameter unter Erhalt der diagnostischen Bildqualität nach dem ALARA-Prinzip optimiert werden kann. Gerätetechnische Entwicklungen wie zum Beispiel die Dosismodulation und die iterativen Rekonstruktionsverfahren erlauben eine weitere Dosisreduzierung. Darüber hinaus wird der aktuelle Kenntnisstand über das Lebenszeitrisiko einer Tumorerkrankung durch CT-Untersuchungen im Kindesalter (auch in Hinblick auf die Aufklärung der Eltern) diskutiert werden. Eine Sedierung für die CT-Untersuchung erfolgt individuell abhängig von der Indikation und dem Lebensalter des Kindes. Mögliche Belüftungsstörungen im Rahmen der Sedierung müssen beachtet werden, da sie die diagnostische Aussagekraft beeinträchtigen können. Spezielle diagnostische Fragestellungen können durch ein entsprechendes Postprocessing besser beantwortet werden. Als Beispiele werden hier die Rundherdsuche im Rahmen des Tumorstagings und die Analyse der Bronchialwände im Rahmen chronisch entzündlicher Lungenerkrankungen genannt. Diagnostische Probleme wie etwa die Abgrenzung inzidenteller Herdbefunde von malignen Herden sowie interstitielle Lungenerkrankungen werden diskutiert.
Lernziele:
- Indikationen zur Thorax-CT bei Kindern
- Durchführung und Dosisoptimierung nach dem ALARA-Prinzip
- Postprocessing bei speziellen Fragestellungen
- Abgrenzungsprobleme Normalbefund vs. Pathologie
- Optimierte Befundstrategien

WS 103.2
13:00

Lungen-MRT bei Kindern

Hirsch FW, Sorge I
Universität Leipzig, Selbstständige Abteilung Pädiatrische Radiologie, Leipzig

Lungen-MRT ist in vielen Fällen eine sinnvolle Alternative zur Lungen CT. Das Hauptproblem der MRT-Lungenbildgebung besteht in der Elimination von Bewegungsartefakten durch die Atmung und Herzbewegung. Prinzipiell werden zwei Wege in der Lungen-Bildgebung beschritten: Schnelle Datenaquisition in einer Atemanhaltephase oder atemgetriggerte MR-Sequenzen. Da bei kleinen Kindern eine adäquate Atemanhaltetechnik nicht ausgeführt werden kann, setzten sich zunehmend atemgetriggerte T2-TSE-Sequenzen durch, die zu einer guten Bildqualität führen. Die Untersuchung erfolgt ausschließlich in Exspiration. Die TR-Zeit muss der Atemfrequenz angepasst werden (z.B. 2000 ms bei einer Atemfrequenz von 30/min). Die Bandbreite der Sequenzen kann erhöht werden. Die Phasenkodierrichtung erfolgt a-p bei transversalen Schichten und h-f bei koronarer Schichtung. Die Arme werden wie im CT nach oben gelagert, um vergleichbare Bilder zu erhalten. Bei dorsalen Atelektasen durch Sedierung (Propofol) muss die Untersuchung in Bauchlage wiederholt werden.

Lernziele:
- Technische Details der Lungen-MRT-Bildgebung erfahren
- Wichtige Befundmuster im MRT erkennen
- Möglichkeiten und Grenzen des Lungen-MRT richtig einschätzen

WS 103.3
13:30

Modern-MRI von Herz und Gefäß

Beer M
Medizinische Universität Graz, Universitätsklinik für Radiologie /Leiter Klinische Abteilung für Kinderradiologie, Graz

Durch die Möglichkeit zur umfassenden Beurteilung von Morphologie, Funktion und Perfusion (Durchbutung) hat sich die MRT zum Goldstandard für die Abklärung kardiovaskulärer Erkrankungen im Kindesalter entwickelt. Anwendungsgebiete sind neben Kardiomyopathien, myokardialen Inflammationen, metabolischen und tumorösen Erkrankungen vor allem die Diagnostik kongenitaler Herzfehler, Die freie Wahl der Bildachsen erlaubt dabei die exakte Darstellung komplexer anatomischer Varianten, wie sie bei der Fallot'schen Tetralogie oder totalen Lungenvenenfehlbildung (TAPVR) vorkommen. Moderne MR-Geräte mit weiterem Tunneldurchmesser (70 cm) erleichtern die für Neugeborene und kleine Kinder notwendige Sedierung. Eine weitere Verbesserung stellen die neuen, schnellen Echtzeitbildungsmethoden dar, die eine von der Kooperationsfähigkeit weitgehend unabhängige, qualitativ exzellente Bilderfassung erlauben. Weitere zukünftige innovative Entwicklungen zeichnen sich im Bereich der 4D-Flussanalyse, kombinierten Untersuchungen von Herz/Gefäß und Lunge und bei MR-gesteuerten Interventionen ab. Die Entscheidung zur MRT sollte aufgrund des komplexen Zusammenspiels von klinischen, technischen und patienteneigenen Faktoren interdisziplinär getroffen werden. Eine enge Kooperation zwischen Kinderradiologie, Pädiatrie, Kardiologie und Herzchirurgie ist unverzichtbare Voraussetzung einer erfolgreichen Untersuchungsplanung- und -durchführung.

Lernziele:
- Indikationen kardiovaskulärer MR-Untersuchungen im Kindesalter
- kongenitale Vitien
- Kardiomyopathien/Inflammation/Tumore
- Technische Möglichkeiten und weitere Entwicklungen
- Echtzeitbildgebung
- MR-Interventionen

WS 104
Thorax I – Systematische Befundung des Röntgenthorax

Vorsitz: Ley S / München
Saal Levy-Dorn
Mittwoch, 29.05.2013, 12:00 bis 13:30

WS 104.1
12:00

Thoraxwand, Skelett und Pleura

Ley S
Chirurgische Klinik Dr. Rinecker, Radiologie, München

Die Röntgenthoraxaufnahme ist die am häufigsten durchgeführte Röntgenaufnahme bei Patienten im Rahmen einer ambulanten oder stationären Behandlung. Meist steht die Beurteilung des kardiopulmonalen Status im Vordergrund. Die Thoraxaufnahme erfasst allerdings auch die „Randgebiete", die häufig Normvarianten oder relevante Pathologien zeigen. Im Rahmen dieses Workshops wird eine systematische Bildanalyse der Thoraxwand, Skelett und Pleura erarbeitet. Hierbei werden Normvarianten, externe Überlagerungen und typische Pathologien vorgestellt und diskutiert.

Lernziele:
- Erlernen der Anatomie und Normvarianten des knöchernen Thorax und der Thoraxwand
- Erlernen einer systematische Analyse von Thoraxwand, Skelett und Pleura
- Befundung von typischen pathologischen Veränderungen von Thoraxwand, Skelett und Pleura

WS 104.2
12:45

Systematische Befundung des Röntgenthorax – Lunge und Mediastinum

Hamer OW, Poschenrieder F
Universitätsklinik Regensburg, Institut für Röntgendiagnostik, Regensburg

Auch im Zeitalter der Schnittbildgebung ist die Röntgenthoraxaufnahme nach wie vor die am häufigsten durchgeführte Röntgenuntersuchung. Da es sich um eine Projektionsaufnahme handelt, ein dreidimensionaler Körper also zu einem zweidimensionalen Bild reduziert wird, ist die Unterscheidung „normal" von „pathologisch" ungleich schwerer als z.B. bei einer Computertomografie. Dasselbe gilt für die Artdiagnose einer etwaigen Pathologie. In dem Vortrag wird eine Systematik zur Analyse der Thoraxaufnahme vermittelt. Der Schwerpunkt liegt dabei auf der Befundung der Lunge und des Mediastinums. Die normale Anatomie inklusive der „lines and stripes" wird vorgestellt. Basierend darauf werden die Zeichen pathologischer Veränderungen und ihre Differentialdiagnose besprochen. Die Limitationen der Thoraxaufnahme werden genannt. Das Gelernte wird anhand von Fallbeispielen vertieft.

Lernziele:
1. Systematische Analyse von Lunge und Mediastinum in der Röntgenthoraxaufnahme
2. Normale Anatomie von Lunge und Mediastinum in der Röntgenthoraxaufnahme
3. Pathologische Veränderungen von Lunge und Mediastinum in der Röntgenthoraxaufnahme
4. Differentialdiagnose pathologischer Veränderungen von Lunge und Mediastinum in der Röntgenthoraxaufnahme
5. Limitationen der Röntgenthoraxaufnahme

WS 105
AGIT I – Teleradiologie

Vorsitz: Mildenberger P / Mainz, Kotter E / Freiburg
Saal Curie
Mittwoch, 29.05.2013, 12:45 bis 14:15

WS 105.1
12:45

Klinische Szenarien in der Teleradiologie – eine übersicht zu Inhalten und Bedingungen

Braunschweig R
BG-Kliniken Bergmannstrost, Klinik für bildgebende Diagnostik und Interventionsradiologie, Halle

WS 105.2
13:00

Organisatorische und rechtliche Rahmenbedingungen

Walz M
TÜV SÜD Life Service GmbH, Ärztliche Stelle für Qualitätssicherung in der Radiologie, Nuklearmedizin und Strahlentherapie Hesse, Eschborn

Durch die RöV, Mustergenehmigung der Länder und die DIN 6868 – 159 sind die rechtlichen Rahmenbedingungen für die Teleradiologie nach RöV in Deutschland zwar definiert, in der praktischen Umsetzung zeigen sich aber deutliche Unterschiede in den einzelnen Ländern und bei den zuständigen Behörden. In Gerichtsverfahren wurden die rechtliche Grundlage und die resultierenden Vorgaben bestätigt. Darüberhinaus sollten die Prinzipien aus Berufsordnung, Facharztstandard, Datenschutz, Aufklärungspflichten und Abrechnungsrecht nicht vergessen werden. Als organisatorische Anforderungen gelten: Die technische Durchführung darf nur von einer/einem MTRA vorgenommen werden. Ärzte am Untersuchungsort müssen über die (erforderlichen) Kenntnisse im Strahlenschutz verfügen. RI und Befundung darf nur von Ärzten erfolgen, die über die Fachkunde im Gesamtgebiet der Röntgendiagnostik verfügen. Arbeitsanweisungen nach § 18 und eine Strahlenschutzanweisung nach § 15 RöV sind erforderlich. Aufgaben und Verantwortungsbereiche sind klar zu definieren. Datenübertragung und Befundungs-Workstations müssen Stand der Technik entsprechen. Qualitätssicherungsmaßnahmen für ein Teleradiologiesystem müssen durchgeführt werden, insb. entsprechend der neuen DIN 6868 – 159. Ärztliche Stellen überprüfen die teleradiologischen Anwendungen sowie die Qualitätssicherung.
Lernziele: Organisatorische und rechtliche Grundlagen für die Teleradiologie verstehen

WS 105.3
13:15

Technische Möglichkeiten der Teleradiologie

Weisser G, Schäfer M, Schönberg S
Universitätsmedizin Mannheim, Institut für Klinische Radiologie und Nuklearmedizin, Mannheim

Für die Einrichtung und den Betrieb einer Teleradiologie-Verbindung zwischen einzelnen Partnern oder einer großen Zahl von Partnern in einem Netzwerk stehen unterschiedliche Techniken zur Verfügung. Durch das Fehlen eines akzeptierten und durchgesetzten nationalen oder internationalen Standards zur Teleradiologie haben sich in der Bundesrepublik viele Netzwerke etabliert, die unterschiedliche Vorteile und Möglichkeiten bieten. Es werden verschiedene Netzwerktechniken zur Teleradiologie wie VPN-Netze, Managed-VPN-Netze, Webserver-Architekturen und EMail-basierte Lösungen an Hand von realen Netzwerken in der BRD vorgestellt und deren Nutzungsmöglichkeiten und Limitationen diskutiert. Dabei wird auch auf Fragen der Datensicherheit und einer möglichen Quervernetzung zwischen unterschiedlichen Netzwerken eingegangen.
Lernziele:
- unterschiedliche Netzwerkstrukturen von deutschen Teleradiologie-Netzwerken
- Möglichkeiten der Quervernetzung von unterschiedlichen Netzwerken

WS 105.4
13:30

Teleradiologie im Kontext Europäischer Entwicklungen

Mildenberger P
Universitätsmedizin Mainz, Klinik für Radiologie, Mainz

International sind in zahlreichen Ländern heute umfassende telemedizinische IT-Infrastrukturlösungen auf der Basis von IHE etabliert worden, in Deutschland sind jedoch weiterhin unterschiedliche Ansätze bis hin zu proprietären Lösungen einzelner Akteure zu finden. In dem europäischen Kontext sind aktuell verschiedene Aktivitäten zu beobachten. In der Initiative „European Interoperability Forum“ werden für verschiedene Bereich die wesentlich Prioritäten für eine Interaktion von IT-Lösungen analysiert und Prioritäten empfohlen. Der einrichtungsübergreifende Austausch radiologischer Befunde und Bilder ist hierbei im Bereich eHealth eine der wesentlichen Aufgaben. Seitens der EU besteht ein großes Interesse auch eine grenzüberschreitende medizinische Versorgung zu ermöglichen und zu regeln, dies wird mit einer „Cross-Border-Healthcare-Directive“ adressiert. Ein „Staff-Working-Paper“ zu Rechtsfragen im Kontext der Telemedizin zeigt hierbei erheblichen Handlungsbedarf auf, da in etlichen Länder noch keine Regelungen hierzu bestehen. Beispielsweise sind Themen, ob und wie ein Patient über eine teleradiologische Betreuung zu informieren ist, welche Vertragsvoraussetzung gegeben sein müssen, welche Rechtsnorm (die des Landes der Behandlung oder die des Landes, wo die teleradiologische Befundung erfolgt), welche Zertifizierung Ärzte benötigen und anders mehr, noch weitgehend offen oder kontrovers diskutiert. Die ESR ist hierzu intensiv aktiv in Diskussionen mit Gremien der EU und anderen Partnern. Aus Sicht der Radiologie ist sicherlich die qualitativ hochwertige Betreuung des Patienten und die Einordnung einer radiologischen Untersuchung als medizinische Maßnahme (im Gegensatz zu einer IT-Serviceleistung) von besonderer Bedeutung.
Lernziele:
- Aktuellen Status zur Teleradiologie kennenlernen
- Europäische Initiativen verstehen
- Kritische Aspekte des medico-legalen Bereichs erfassen

WS 105.5
13:45

IHE-Konzepte

Bergh B
Heidelberg

WS 105.6
14:00

Podiumsdiskussion

WS 106
Molekulare Bildgebung II – Neurodegenerative Erkrankungen

Vorsitz: Eisenblätter M / Münster, Kießling F / Aachen
Saal Eberlein
Mittwoch, 29.05.2013, 13:30 bis 14:30

WS 106.1
13:30

Bildgebung von M. Alzheimer und M. Parkinson

Neumaier B
Max-Planck-Institut für Neurologische Forschung, Radiochemie, Köln

WS 107
Kopf/Hals I – Spezielles Wissen aus dem Halsbereich

Vorsitz: Greess H / Ostfildern
Saal Krause
Mittwoch, 29.05.2013, 13:45 bis 15:15

WS 107.1
13:45

Lymphknotendiagnostik Hals: Gegenwärtiger Stand

Heuschmid M[1], Ketelsen D[2]
[1]Oberschwabenklinik, Krankenhaus St. Elisabeth, Radiologie, Ravensburg; [2]Universitätsklinikum Tübingen, Diagnostische und Interventionelle Radiologie, Tübingen

Die Diagnostik von Lymphknoten kann in der Bildgebung eine Herausforderung darstellen. Eine sichere Zuordnung hinsichtlich der Entität wie auch der Dignität ist häufig schwierig, zumal auch stattgehabte Therapien unterschiedliche Einflüsse auf die Zahl und Größe von Lymphknoten nehmen können. Die Sonografie ist meist eine kostengünstige und häufig verfügbare Untersuchungsmethode, die eine zuverlässige Diagnostik einer Vielzahl cervicaler Lymphknoten erlaubt . Computertomografie (CT) und Magnetresonanztomografie (MRT) zeichnen sich unter anderem dadurch aus, dass sie wenig durch den individuellen Ausbildungsstand des Untersuchers beeinflusst werden und zeigen daher Vorteile in der Verlaufskontrolle cervicaler Lymphknoten. Besonders die PET/CT, eine Kombination aus Positronen-Emissions-Tomografie und Computertomografie, vereint die Informationen aus Stoffwechselaktivität und hoher räumlicher Auflösung und ermöglicht eine Verbesserung hinsichtlich der Sensitivität und Spezifität in der Diagnostik cervicaler Lymphknoten.

Lernziele:
- Lymphknotenanatomie Hals
- Untersuchungsmethoden
- Bildnachverarbeitung
- Kriterien zur Bildbeurteilung
- Literaturübersicht

WS 107.2
14:15

Larynx: Stand der MRT-Diagnostik

Habermann CR
Universitätsklinikum Hamburg-Eppendorf, Klinik und Poliklinik für Diagnostische und Interventionelle Radiologie, Hamburg

Trotzdem der Kehlkopf vollständig im Weichgewebe des Halses eingeschlossen ist, kann die mukosale Oberfläche ohne weiteres direkt oder indirekt klinisch eingesehen werde. Die Schnittbildverfahren sind somit für die vermeintlich infiltrativen Erkrankungen vorbehalten. Die häufigste Indikation für die Bildgebung des Larynx sind der histologisch gesicherte Tumor oder aber der Verdacht auf ein Malignom oder ein Rezidiv. Allerdings kann die MRT auch im Rahmen phoniatrischer Fragestellungen prä- und postoperativ wichtige Hilfestellungen leisten. Zu adäquaten Beantwortung der Fragestellungen sind zwei Dinge unabdingbar: die exakte Kenntnis der Anatomie sowie die Akquisition hochqualitativer Bilddaten. Im Rahmen des Workshops sollen die Anatomie des Kehlkopfes unter Berücksichtigung der verschiedenen Spatien und der Ausbreitungsmuster tumoröser Erkrankungen behandelt werden. Diese werden insbesondere in Hinsicht auf die klinische und operative Relevanz beleuchtet. Es ist das Ziel einfache Landmarken zu definieren, deren Beachtung eine gute Befundung erleichtern. Des Weiteren werden die aktuellen Techniken zur Darstellung des Larynx mittels der Kernspintomografie vorgestellt und die Vor- und Nachteile kritisch diskutiert. Dabei wird ein besonderes Augenmerk auf die Wahl des Spulensettings gelegt, sowie der Einfluss der verschiedenen Feldstärken behandelt.

Lernziele:
1. Wiederholung der relevanten anatomischen Landmarken des Larynx
2. Behandlung der typischen Ausbreitungsmuster tumoröser Erkrankungen
3. Erarbeiten eines hochqualitativen Untersuchungsprotokolls zur Beantwortung der häufigsten Fragestellungen der Kehlkopfbildgebung
4. Exakte Benennung der Limitationen der Kernspintomografie des Larynx

WS 107.3
14:45

Posttherapeutische Karzinomdiagnostik: Was ist alles notwendig?

Greess H
Kreiskliniken Esslingen, Kliniken für Diagnostische Radiologie, Ostfildern

Nach vorausgegangener Tumorchirurgie mit oder ohne Rekonstruktion sowie nach Strahlentherapie stellt die erneute Karzinomdiagnostik beziehungsweise der Ausschluss eines Rezidivs in der Kopf- Halsregion immer eine große diagnostische Herausforderung an den Radiologen dar. Da die in der Kopf- Halsregion ohnehin komplexen, normalen anatomischen Strukturen durch die postoperativen Veränderungen zum Teil erheblich verändert sind, ist die Abgrenzung eines erneuten Karzinoms erschwert. Zusätzliche radiogene Veränderungen können über Jahre persistieren und erschweren ebenfalls die Diagnostik. Ein Schnittbildverfahren ist zum Nachweis bzw. Ausschluss eines Karzinomes posttherapeutisch unverzichtbar. Die Mehrzeilen-CT mit ihren extrem kurzen Untersuchungszeiten und der exzellenten Möglichkeit der multiplanaren Betrachtung der Volumendatensätze an einer Workstation bietet sich an. Ein weiterer Vorteil der CT ist die überlegene Darstellung der knöchernen Strukturen. Aber auch die hochauflösende MRT mit neuen schnellen Sequenzen und der Möglichkeit der Fettsuppression ist eine gute diagnostische Möglichkeit, vor allem wegen der exzellenten Darstellung der Weichteilverhältnisse und der geringeren Metallartefakte. Auch die DWI kann einen Beitrag zur Differenzierung von therapiebedingten Veränderungen und karzinomverdächtigen Läsionen liefern. Immer mehr kommt die PET-CT bei der Suche bzw. zum Ausschluss von Rezidiven zum Einsatz. Vorteil der PET-CT ist die Kombination der molekularbiologischen Bildgebung, mit der ein Rezidiv entdeckt werden kann (PET) und der exakten anatomischen Lokalisation aus der CT-Komponente.

Lernziele: Ziel des Workshops soll es sein, die spezifischen Vorteile der CT, MRT und PET-CT vorzustellen und zu gewichten. Des Weiteren sollen die wichtigen Differentialdiagnosen zum Karzinomrezidiv wie z.B. Ödem, Hämatom, Abszess, Narbe, postradiogene Veränderungen, postoperative Veränderungen mit ihren CT- und oder MRT- Charakteristika vorgestellt werden.

WS 108
Thorax II – Systematische Thoraxbefundung in CT und MRT

Vorsitz: Ley-Zaporozhan J / Toronto
Saal Levy-Dorn
Mittwoch, 29.05.2013, 13:45 bis 15:15

WS 108.1
13:45

Lunge und Medastinum

Ley-Zaporozhan J
University of Toronto, Department of Cardiothoracic Imaging, Toronto

Zur Untersuchung der Lunge ist die Computertomografie (CT) die sensitivste Methode, um die zumeist heterogen verteilten Erkrankungen zu untersuchen und zu charakterisieren. In den letzten Jahren hat sich gezeigt, dass sich die Magnet-Resonanz-Tomografie (MRT) ebenfalls als Möglichkeit zur Untersuchung der Lunge eignet. Vor allem mediastinale Pathologien lassen sich sehr gut mit der MRT untersuchen und charakterisieren. Im Rahmen dieses Workshops werden fragestellungsorientierte CT und MRT Untersuchungsprotokolle vorgestellt, eine systematische Bildanalyse der Lunge und des Mediastinums erarbeitet.

Lernziele:
- Erlernen der Anatomie des Lungenparenchyms, der Gefäßanatomie und der Mediastinalstrukturen
- Empfehlungen für Untersuchungstechniken mittels CT und MRT von Lunge und Mediastinum
- Befundung von typischen Normvarianten und pathologischen Veränderungen von Lunge und Mediastinum

WS 108.2
14:30

Thoraxwand, Skelett und Pleura

Regier M
Universitätsklinikum Hamburg-Eppendorf, Klinik und Poliklinik für Diagnostische und Interventionelle Radiologie, Hamburg

Die Differentialdiagnostik möglicher Erkrankungen von Thoraxwand und Pleura ist vielfältig. Neben traumatischen Verletzungen des Thoraxskelettes sind insbesondere chronische, entzündliche oder inhalationsbedingte Veränderungen wie die Asbestose und gutartige sowie bösartige Neoplasien von Bedeutung. Die modernen schnittbildgebenden Verfahren leisten einen wesentlichen Beitrag zur Einschätzung von Erkrankungsausmaß, Wahl der zielgerichteten Therapie und Beurteilung des Behandlungserfolges. Der Umfang der Untersuchungen orientiert sich u.a. an den für den Patienten zur Verfügung stehenden Therapieoptionen. Hierbei verlässt sich die klinische Routine bei der Erfassung und Interpretation krankhafter Veränderungen von Thoraxwand, Skelett und Pleura zu großen Teilen auf die Computertomografie, welche eine zuverlässige Detektion und Interpretation sowohl entzündlicher als auch tumoröser Prozesse erlaubt. Obgleich detailreiche morphologische und funktionelle Messtechniken zur Verfügung stehen, hat die MRT in der Diagnostik der Erkrankungen von Thoraxwand und Pleura eine untergeordnete Rolle und wird ggf. zur Erfassung einer möglichen Thoraxwand- oder Plexusinfiltration z.B. beim Pancoast-Tumor eingesetzt.

Lernziele:
- Lernziele:
- Kenntnis der wichtigsten nicht tumorösen Veränderungen von Thoraxwand, Skelett und Pleura
- Erkennen der häufigsten gut- und bösartigen Neoplasien der Thoraxwand
- Wissen um die methodischen Möglichkeiten und Grenzen der unterschiedlichen bildgebenden Verfahren und methodisches Anwenden auf die Thoraxbefundung

WS 109
Muskuloskelettale Radiologie I – Systemische Skeletterkrankungen

Vorsitz: Freyschmidt J / Bremen
Saal Werner
Mittwoch, 29.05.2013, 13:00 bis 14:30

WS 109.1 – 13:00
Allgemeine Röntgenmorphologie von Skeletterkrankungen: Terminologie und Analyse

Rosenthal H
Medizinische Hochschule Hannover, Institut für Radiologie, Hannover

Das Organ „Knochen“ übernimmt im menschlichen Körper neben der Hauptfunktion als mechanisches Stützskelett wichtige weitere Aufgaben im Rahmen der Homöostase des Kalzium- und Phosphatstoffwechsels und der Blutbildung war. Die Mineralisation des Knochens und die daraus resultierende hohe Röntgenstrahlenabsorption im Vergleich zum Weichgewebe ist die Basis für die bis heute breit und erfolgreich eingesetzte Röntgendiagnostik. Qualitative wie auch quantitative Untersuchungsverfahren nutzen die Schwächung der Röntgenstrahlen zur Diagnosefindung. Basis für die Bildanalyse ist die Kenntnis dar normalen altersabhängigen Anatomie mit ihren normvarianten Ausprägungen. Erkrankungen manifestieren sich durch Form- und Konturveränderungen, Strukturveränderungen und Dichteveränderungen. Die Analyse von osteolytischen oder osteoblastischen Läsionen am spongiöser Knochen, der Kortikalis und begleitender Periostreaktionen ermöglicht artdiagnostische Eingrenzung oder sogar Zuordnung. Die Terminologie und systematische Bildanalyse wird anhand typischer Beispiele demonstriert.

Lernziele:
1. Systematische Röntgenbildanalyse am Skelett
2. Terminologie in der Befundbeschreibung
3. Knochenstoffwechsel – Kurzes update für Radiologen

WS 109.2 – 13:30
Systemische Osteosklerosen

Freyschmidt J
Beratungsstelle u. Referenzzentrum f. Osteoradiologie am Klinikum Bremen – Mitte, Bremen

Eines der schwierigsten Kapitel in der Skelettradiologie ist die Interpretation systemischer Osteosklerosen. Dabei ist zwischen den zumeist seltenen angeborenen Osteosklerosen einerseits und den erworbenen andererseits zu unterscheiden. Zu den wesentlichen Vertretern der angeborenen Osteosklerosen zählen folgende Krankheitsbilder:
- Osteopetrose (Marmorknochenkrankheit) mit ihren mannigfaltigen Erscheinungsbildern
- Ostepoikilie, Osteopatihia striata und mixed sclerosing osteodysplasia
- Melorheostose
- M. Gaucher

Zu den nicht seltenen erworbenen Krankheitsbildern mit möglicher systemischer Osteosklerose zählen unter anderen:
- Primärer und sekundärer Hyperparathyrteoidismus im Initialstadium
- Osteosklerotische Metastasierung
- Osteomyelosklerose-Syndrom
- Mastozytose
- Sarkoidose
- Lipodgranulomatose Erdheim-Chester
- Fluorose

Die erwähnten Krankheitsbilder werden aus klinischer und radiologischer und vor allem differentialdiagnostischer Sicht besprochen. Für ihre Differentialdiagnose entscheidend kann das Verteilungsmuster der Osteosklerose und vielfach die Klinik sein. Es werden Wege aufgezeigt, wie man mit gezielten radiologischen Untersuchungen (Projektionsradiografie, Skelettszintigrafie, Schnittbildverfahren) zu einer klinisch nützlichen Diagnose kommen kann.

Lernziele: Die korrekte Zuordnung eines systemischen sklerosierenden Skelettprozesses.

WS 109.3 – 14:00
Systemische Skeletterkrankungen im Kindesalter

Uhl M
RKK, Radiologische Diagnostik und Intervent. Rad., Freiburg

Radiologische Diagnostik spürt charakteristische Spuren von Stoffwechselstörungen des Skeletts auf. Oft ist der Radiologe der Erste, der bei einer Traumaabklärung mit Röntgenaufnahmen eine systemische Osteopathie findet und die pädiatrische Stoffwechselabklärung anstößt. In diesem halbstündigen Seminar werden die allerwichtigsten metabolen Osteopathien einschließlich der renalen Osteopathie demonstriert.

Lernziele: Erkennen häufiger metabolischer Osteopathien an Hand von charakteristischen radiologischen Befunden: Verschiedene Rachitisformen, renale Osteopathie, Mukopolysaccharidose, M. Gaucher und Phenylketonurie.

WS 110
Gastro I – Magen

Vorsitz: Layer G / Ludwigshafen
Saal Holthusen
Mittwoch, 29.05.2013, 14:00 bis 15:30

WS 110.1 – 14:00
Hydro CT-Diagnostik des Magens

Grenacher L
Universitätsklinik Heidelberg, Diagnostische und Interventionelle Radiologie, Heidelberg

Die radiologische Diagnostik des Magens hat nicht zuletzt getriggert durch die Einführung der neuen Deutschen S3-Leitlinie „Magenkarzinom“ im April 2011 erheblich an Bedeutung gewonnen. Als zentrale Veränderung ist dabei die Gleichwertigkeit der MDCT und der Endosonografie anzusehen, die in den letzten Jahrzehnten immer als Methode der ersten Wahl genannt wurde. Im Refresherkurs werden neben und anhand der wichtigsten Neuerungen der Leitlinie, aktuelle Untersuchungsprotokolle vorgestellt und diese bzgl. der radiologischen Diagnostik des Magenkarzinomes und der Abgrenzung der wichtigsten Differentialdiagnosen angewendet. Gleichzeitig bietet der Kurs ein Update der neuesten Literatur im Vergleich zu den sog. „Konkurrenzverfahren“, hier insbesondere der Endosonografie und auch dem PET-CT. Die Wertigkeit des MRT und die Notwendigkeit von projektionsradiografischen Verfahren werden ebenso diskutiert.

Lernziele:
- Inhalte & Neuerungen der S3-Leitlinie zum Magenkarzinom
- Literatur-Update
- Aktuelle Protokolle zur Magenkarzinomdiagnostik
- Magenkarzinomdiagnostik und Differentialdiagnostik
- Wertigkeit von „Konkurrenzverfahren“:
- PET CT
- Endosonografie
- MRT

WS 110.2 – 14:30
Fernstaging Magen-CA: PET-CT vs. CT

Antoch G
Universitätsklinikum Düsseldorf, Institut für Diagnostische und Interventionelle Radiologie, Düsseldorf

Die CT und die PET-CT stellen keine Konkurrenten beim Staging des Magenkarzinoms dar, vielmehr handelt es sich um komplementäre Untersuchungen. Die PET-CT kann zwar – unter der Voraussetzung einer diagnostischen CT als Teil der PET-CT Untersuchung – die CT beim Staging des Magenkarzinoms ersetzen, allerdings ist die PET-CT mit höheren Kosten, einer geringen Verfügbarkeit, mit Problemen bei der Kostenerstattung und nur eingeschränkten Daten bzgl. ihres Nutzens beim Magenkarziom behaftet. Daher ist aktuell nur für ausgesuchte Indikationen des Magens eine PET-CT Untersuchung zum Staging indiziert. Während die aktuelle AWMF S3-Leitlinie ein CT des Thorax und Abdomens bei allen Patienten mit Adenokarzinom des Magens und potentiell kurativem Ansatz zum Staging empfiehlt, wird das PET-CT nur für Adenokarzinome des ösophago-gastralen Übergangs für die Beurteilung des Lymphknoten- und Fernmetastasierungsstatus – und nur in Ergänzung des konventionellen Stagings mit Ultraschall und CT – empfohlen. Dieser Vortrag gibt einen Überblick über die aktuellen Indikationen und

Genauigkeiten der CT und der PET-CT beim Staging des Magenkarzinoms sowie einen Ausblick in die Zukunft
Lernziele:
1. Erlernen des leitliniengerechten Stagings des Magenkarzinoms.
2. Definition von Indikationen und Limitationen der CT und PET-CT beim Staging des Magenkarzinoms.

WS 110.3
15:00

Radiologische PEG Anlage

Layer G
Klinikum Ludwigshafen, Zentralinstitut für Diagnostische und Interventionelle Radiologie, Ludwigshafen

Radiologische Gastroenterostomien können alternativ zu endoskopisch gestützten oder chirurgischen Eingriffen mit vergleichbarem Erfolg und niedrigeren Komplikationsraten durchgeführt werden. Sie sind im Alltag insbesondere dann sinnvoll, wenn vorgeschaltete Stenosen einen endoskopischen Zugang erschweren oder unmöglich machen. Die Indikationen sind somit in erster Linie stenosierende Kopf-Hals Tumoren, Ösophaguskarzinome und Peritonealkarzinosen sowie bei Kindern Ösophagusatresien und ösophagotrachebronchiale Fisteln. Prinzipiell ist ein rein DL-gesteuertes Vorgehen möglich, wir bevorzugen allerdings eine CT gestützte Technik. Die technische Erfolgsrate beträgt nahe 100% bei einer Komplikationsrate von 2 – 6% (Major-Minor).
Lernziele:
- Indikation zur radiologischen PEG
- Techniken zur perkutanen Gastrostomie/Jejunostomie
- Ergebnisse:
- Komplikationen und Komplikationsmanagement

WS 111
Herz II – Neues aus dem Herz-CT

Vorsitz: Heuschmid M / Ravensburg
Saal Donner
Mittwoch, 29.05.2013, 15:00 bis 16:30

WS 111.1
15:00

Wie spart man Dosis?

Ketelsen D
Universitätsklinikum Tübingen, Diagnostische und Interventionelle Radiologie, Tübingen

Die koronare CT-Angiografie hat sich in den letzten Jahre von einer überwiegend wissenschaftlichen Anwendung zu einem anerkannten Diagnostiktool in der klinischen Evaluation der koronaren Herzkrankheit (KHK) entwickelt. Seit der Einführung der 4-Zeilen CT im Jahre 1998 führten zahlreiche technische Entwicklungen zu einer räumlichen Auflösung im Submillimeterbereich und zu einer signifikant verbesserten zeitlichen Auflösung. Zur Erzielung einer exzellenten Bildqualität bei möglichst niedriger Strahlenexposition (ALARA-Prinzip) sind fundierte klinische und technische Kenntnisse des Untersuchers notwendig, um für jeden Patienten entsprechend der klinischen Fragestellung ein individuelles Untersuchungsprotokoll zu erstellen. Neben Aspekten der Strahlenbiologie und Messgrößen am Computertomografen zur Abschätzung der Strahlenexposition, werden verschiedene Einflussfaktoren auf die Dosis vorgestellt und neueste Dosiseinspartechniken (z.B. high-pitch Spiraldatenakquisition, iterative Rekonstruktionen, etc.) präsentiert.
Lernziele: Die Teilnehmer sollen die Möglichkeit individueller Untersuchungsprotokolle und deren Potential zur Dosisreduktion kennenlernen, verschiedene Einflussfaktoren auf die effektive Dosis verstehen und einen Überblick über neueste Dosiseinspartechniken erhalten.

WS 111.2
15:30

Wie viel Kontrastmittel wie appliziert?

Mahnken AH
UKGM – Standort Marburg, Klinik für Diagnostische und Interventionelle Radiologie, Marburg

Die Qualität und Aussagekraft einer koronaren CT-Angiografie hängen nicht nur von zeitlicher und örtlicher Auflösung, sondern wesentlich von der Kontrastierung der Zielgefäße ab. Mit der CT-Angiografie als Hauptindikation für die kardiale CT zielen die meisten Kontrastinjektionsprotokolle auf eine gute und homogene Kontrastierung der Koronargefäße. Als gut kann die Kontrastierung bei intravaskulären HU-Werten von 300 bis 400 HU angenommen werden. Bei deutlich höheren intravaskulären Dichtewerten kann es zu einer Maskierung von Koronarkalzifikationen kommen. Gleichzeitig ist für die koronare CT-Angiografie eine nur minimale Kontrastierung des rechten Ventrikels und der Koronarvenen hilfreich um eine automatische Nachverarbeitung zu erleichtern. Für seltenere Indikationen wie die Darstellung der Koronarvenen oder Vitalitätsdiagnostik werden z.T. deutlich andere Kontraste und damit andere Formen der Kontrastmittelapplikation erforderlich. Wie bei allen CT-Untersuchungen wird die Kontrastierung durch die lokale Jodmenge zum Zeitpunkt der Untersuchung bestimmt. Jodflussrate, Injektionsdauer und die Synchronisation der Kontrastmittelgabe mit dem CT-Scan bestimmen die Qualität der Kontrastierung in der Frühphase nach Kontrastmittelgabe, während für die Untersuchungen der Spätphase, z.B. der Vitalitätsdiagnostik, die Jodmenge bezogen auf das Körpergewicht zum entscheidenden Faktor wird. Weitere Differenzierungen werden bei angiografischen versus Perfusionsuntersuchungen nötig. Erstere erfordert ein längeres homogenes Enhancement-Plateau, während die Qualität quantitativer Perfusionsdaten von einem möglichst scharf definierten Bolus abhängt. Die gezielte Wahl des Kontrastmittelinjektionsprotokolls steht damit im Vordergrund einer erfolgreichen CT des Herzens.
Lernziele:
1. Grundlagen der Kontrastmittelapplikation in der kardialen CT
2. Strategien zum Bolus-Timing
3. Intuitives Design von Kontrastmittelprotokollen für die kardiale CT

WS 111.3
16:00

Effiziente Nachverarbeitung – was ist notwendig, was Luxus?

Nikolaou K
Klinikum der Universität München, Institut für Klinische Radiologie, München

Durch die stetige Weiterentwicklung der Gerätetechnik hat die kontrastverstärkte Multidetektor-CT der Koronararterien und des Herzens in den letzten Jahren eine Vielzahl neuer Anwendungsgebiete erobert, und ist heute – zumindest technisch – in der Lage, eine Fülle klinischer Fragestellungen zu beantworten. Dazu gehören neben der morphologischen luminografischen Darstellung der Koronargefäße auch die Visualisierung der Zusammensetzung der atherosklerotischen Plaques, die dynamische Untersuchung der Herzperfusion oder die Dual-Energy Bildgebung des myokardialen Jodgehalts, und die Darstellung der myokardialen Funktion oder der Klappenfunktion. Neben der Evaluierung und der klinischen Etablierung solcher neuer Einsatzgebiete müssen auch die z.T. zeitaufwendigen Möglichkeiten der Bildnachverarbeitung kritisch evaluiert und gezielt eingesetzt werden, um den klinischen Arbeitsalltag effizient zu gestalten.

Lernziele:
- Übersicht über aktuelle Anwendungen und klinische Indikationen der kardialen CT und neueste technologische Entwicklungen
- Vorstellung aktueller Nachverarbeitungsmethoden zur Darstellung der Koronarmorphologie, der kardialen Funktion, sowie der kardialen Perfusion und Vitalität
- Diskussion der Nachverarbeitungsmethoden hinsichtlich Aufwand und Nutzen, in Abhängigkeit von der klinischen Indikation

WS 112
Pädiatrische Radiologie II – Skelett

Vorsitz: von Kalle T / Stuttgart
Saal Hounsfield
Mittwoch, 29.05.2013, 15:45 bis 17:15

WS 112.1
15:45

Gelenksonografie bei Kindern und Jugendlichen

von Kalle T
Olgahospital Klinikum Stuttgart, Radiologisches Institut, Stuttgart

Gelenkschmerzen und –schwellungen sind häufige Indikationen zur Bildgebung bei Kindern. Mithilfe der qualifizierten Sonografie können viele Diagnosen gestellt oder weiterführende Untersuchungen gezielt eingesetzt werden. Dabei müssen auch Notfallsituationen z. B. bei Verdacht auf septische Arthritis im Kindesalter schnell und sicher erkannt werden. Für eine erfolgreiche Diagnostik sind genaue Angaben zu Anamnese und klinischem Befund sowie eine präzise Fragestellung durch den Zuweiser ebenso wichtig wie eindeutige Nomenklatur und Kenntnis kindlicher Normvarianten auf Seiten des Untersuchers. Es kommen hochauflösende Linear-Schallköpfe von mindestens 10 MHz zum Einsatz. Für viele Gelenke, Sehnen und Bänder existieren Standards (z. B. DEGUM, ESSR, EULAR). Für spezielle Fragestellungen können zusätzlich institutseigene Standards entwickelt werden. Deren Einhaltung und die genaue Dokumentation der Schallkopfposition verbessern die Objektivität und die Vergleichbarkeit der Untersuchungen. Dadurch gewinnt die Sonografie der Gelenke und Sehnenscheiden z. B. bei Kindern mit Juveniler Idiopathischer Arthritis (JIA) großen Einfluss auf Therapieentscheidungen (lokale oder systemische Therapie?). Auch differenzierte Verlaufskontrollen komplexer Gelenke wie dem unteren Sprunggelenks bei Kindern mit JIA oder Hämophilie sind sinnvoll möglich, selbst wenn sie sonografisch nicht vollständig dargestellt werden können. Hier kann eine einmalig zeitnah durchgeführte MRT zur besseren Orientierung hilfreich sein. Zur Darstellung von Bewegungen kann die Sonografie vielfältig genutzt werden, z. B. zur Stabilitätsprüfung bei einer Hüftdysplasie oder bei sonografisch gesteuerten Punktionen kleiner oder komplexer Gelenke.

Lernziele:
- Stellenwert der Sonografie bei der Diagnostik kindlicher Gelenkerkrankungen
- Bedeutung von Standards für Untersuchungstechnik und Befundung
- Besondere Untersuchungstechniken bei Kindern
- Grenzen der Methode und Indikationen für ergänzende Diagnostik

WS 112.2
16:15

Orthopädische Einstelltechniken

Zieger M
OLgahospital, Klinikum Stuttgart, Radiologisches Institut, Stuttgart

Trotz technisch korrekter und lehrbuchmässiger Aufnahmen kommt es in der kinderorthopädischen Radiologie immer wieder vor, dass die Fragestellung des Klinikers nicht adäquat beantwortet wird. Möglicher Ursachen und deren Vermeidung wird anhand von Fallbeispielen nachgegangen.

Lernziele:
- Worauf muss der befundende Radiologe bei kinderorthopädischen Fragestellungen achten, auch wenn die Aufnahmen alle korrekt nach Lehrbuch angefertigt werden?
- Wo liegen die Fallstricke?
- Wieso werden manche Fragestellungen nicht adäquat beantwortet?

WS 112.3
16:45

Ganzkörper-MRT bei JIA & CRMO

Mentzel HJ[1], Mentzel HJ[2]
[1]Institut für Diagnostische und Interventionelle Radiologie I/ Universitätsklinikum Jena, Pädiatrische Radiologie, Jena; [2]Universitätsklinikum der Friedrich-Schiller-Universität Jena

Das ideale Bild gebende Verfahren bei rheumatischen Erkrankungen im Kindes- und Jugendalter sollte sowohl das Ausmaß der Inflammation wie auch der Destruktion korrekt darstellen können. Die Belange des Strahlenschutzes stehen dabei Kosten- und Verfügbarkeitsaspekten gegenüber. Mit der Ganzkörper-MRT (GK-MRT) steht eine strahlenfreie Methode zur Verfügung, die die Beurteilung sämtlicher Skelettabschnitte zulässt. Mithilfe der automatischen Tischverschiebetechnik lässt sich die Untersuchung weitgehend automatisieren. Es steht damit ein Verfahren zur Verfügung, welches sich zur Beurteilung des oft chronischen Krankheitsverlaufes ideal einsetzen lässt. Im Gegensatz zur Sonografie ist mit der GK-MRT eine objektivere Beurteilung gegeben.

Lernziele:
1. Prinzipielle Vorteile und Nachteile der Ganzkörper-MRT
2. Untersuchungstechnik unter besonderer Berücksichtigung des Alters der Patienten
3. Typische MR-tomografische Befunde am Skelettsystem
4. Notwendigkeit der Kontrastmittelapplikation
5. Stellenwert der diffusionswichtenden Sequenz
6. Bedeutung der GK-MRT für Therapieentscheidungen

WS 113
APT & AGIT I – Bilddatenkompression

Vorsitz: Kotter E / Freiburg, Loose R / Nürnberg
Saal Curie
Mittwoch, 29.05.2013, 15:45 bis 17:15

WS 113.1
15:45

Kompression von Bilddaten: Aktueller Stand

Kotter E[1], Loose R[2], Braunschweig R[3], Mildenberger P[4], Simmler R[5], Wucherer M[6]
[1]Universitätsklinikum Freiburg, Abteilung Röntgendiagnostik, Freiburg; [2]Klinikum Nürnberg, Institut für Radiologie, Nürnberg; [3]BG Klinken Bergmannstrost, Klinik für Bildgebende Diagnostik und Therapie, Halle/Saale; [4]Universitätsmedizin Mainz, Klinik und Poliklinik für Diagnostische und Interventionelle Radiologie, Mainz; [5]Hirslanden Medical Center, Abt. Bildverarbeitende Systeme, CH-5000 Aarau; [6]Klinikum Nürnberg, Institut für Medizinische Physik, Nürnberg

Trotz weitgehend übereinstimmender Ergebnisse der Empfehlungen zur Datenkompression in der Radiologie der Canadian Association of Radiologists (CAR), der Deutschen Röntgengesellschaft und des Royal College of Radiology verläuft die Einführung der Datenkompression durch die Industrie eher zögerlich. Der Vortrag stellt den aktuellen Stand der Diskussion zur Kompression Radiologischer Bilddaten dar. Die wesentlichen Ergebnisse der von der ESR durchgeführten Konferenz zum Thema Datenkompression werden dargestellt und zusammengefasst. Grundlage für die Darstellung ist das von der ESR verabschiedete Positionspapier zur Datenkompression in der Radiologie, welches unter Beteiligung namhafter internationaler Experten erarbeitet wurde.

Lernziele: Update zur Datenkompression in der Radiologie

WS 113.2
16:15

Das Dilemma der Bilddatenfaktoren

Simmler RS[1], Loose R[2], Wucherer M[3]
[1]Hirslanden AG, Hirslanden Medical Center, Zürich; [2]Klinikum Nürnberg-Nord, Institut für Diagnostische und Interventionelle Radiologie, Nürnberg; [3]Klinikum Nürnberg-Nord, Institut für medizinishce Physik, Nürnberg

Bei der Konsensuskonferenz „Kompression digitaler radiologischer Bildinformationen“ wurde nicht zwischen den beiden Verfahren JPEG und JEPG-2000 differenziert. Die Empfehlungen wurden für beide Verfahren getroffen. Für die verschieden bildgebenden Modalitäten wurden Kompressionsfaktoren empfohlen (RöFo 2009; 181:32 – 37). Bei der Realisierung im PACS stellen sich folgende Fragen:

– JPEG oder JPEG-2000?
– JPEG und JPEG-2000 mischen?
– Einstellen fester Faktoren?
– Einstellen von Qualitätsfaktoren?

Der Unterschied zwischen den beiden Kompressionsverfahren und zwischen dem Kompressionsfaktor und dem Qualitätsfaktor wird vorgestellt und anhand von Beispielen deren Verwendungsmöglichkeiten und evtl. damit verbundene Problematik diskutiert.

Lernziele: Kompressionsfaktor und Qualitätsfaktor bei Kompressionsverfahren; deren Einsatzmöglichkeit und Auswirkung im PACS

WS 113.3
16:45

Implementierung der Datenkompression im Workflow

Loose R[1], Kotter E[2], Mildenberger P[3], Simmler R[4], Wucherer M[5]
[1]Klinikum Nürnberg-Nord, Institut f. Diagnost. u. Intervent. Radiologie, Nürnberg; [2]Universitätsklinikum Freiburg, Abteilung Röntgendiagnostik, Freiburg; [3]Universitätsklinik Mainz, Institut für Radiologie, Mainz; [4]Hirslanden AG, Hirslanden Medical Center, Zürich; [5]Klinikum Nürnberg-Nord, Institut für medizinische Physik, Nürnberg

Die Kompression digitaler radiologischer Bildinformationen war und ist Inhalt vieler wissenschaftlicher Studien. Eine „lossy" Bildkompression ohne Einschränkung der diagnostischen Bildqualität gilt inzwischen als akzeptiert und beruht auf von mehreren Ländern weltweit publizierten Studien und Empfehlungen. Mit der am 1. Dezember 2011 verabschiedeten Empfehlung der Strahlenschutzkommission zur „Datenkompression bei Röntgenbildern" besteht jetzt Rechtssicherheit, dass bei Beachtung der Kompressionsfaktoren, die als Ergebnis der Deutschen Konsensuskonferenz von DRG, AGIT und APT 2009 publiziert wurden, die medizinischen und strahlenschutzfachlichen Anforderungen der RöV, insbesondere die des § 28 Abs. 5 Satz 2 RöV, erfüllt sind. Bei der Implementierung in den klinischen Workflow gibt es eine Reihe organisatorischer und technischer Rahmenbedingungen zu beachten, die zum Teil kontrovers diskutiert werden: Welche Art der Kompression sollte man verwenden (JPEG oder JPEG-2000)? Welcher Zusammenhang besteht zwischen dem Kompressionsfaktor bei JPEG-2000 und dem Quality-Faktor bei JPEG? Soll auf den bilderzeugenden Modalitäten komprimiert werden oder im PACS? Falls im PACS komprimiert wird, sollte die Kompression vor oder nach der Befundung stattfinden, oder erst nach einem längeren Zeitintervall z. B. bei der Langzeitarchivierung? Wie soll mit dem großen Datenvolumen von Schnittbildverfahren, wie z. B. MDCT oder CBCT/DVT umgegangen werden? Welche Bilddaten sind von einer Kompression auszunehmen? Vor der Anwendung einer lossy Bildkompression sollte daher die Implementierung in den Arbeitsablauf vorher geplant sein.

Lernziele: Beachtung der gesetzlichen Rahmenbedingungen bei „lossy" Bildkompression. Implementierung in den klinischen Workflow.

WS 114
Gastro II – Ösophagus

Vorsitz: Pokieser P / Wien
Saal Holthusen
Mittwoch, 29.05.2013, 15:45 bis 17:15

WS 114.1
15:45

CT-Diagnostik Ösophagus-Ca

Zech CJ
Universitätsspital Basel, Klinik für Radiologie und Nuklearmedizin, Basel

Das Ösophaguskarzinom wird histologisch in Plattenepithelkarzinome und Adenokarzinome unterteilt. Wegen der unspezifischen Symptomatik wird die Erkrankung leider häufig erst im fortgeschrittenen Stadium festgestellt. Die Diagnosestellung erfolgt mittels endoskopischer Biopsie. Die Aufgabe der Bildgebung bezieht sich dann vor allem auf die Bestimmung der lokalen Tumorausbreitung und die Beurteilung von etwaigen Fernmetastasen zur Operationsplanung/Therapieplanung. Hierzu wird klassischerweise das TNM-System genutzt. In der klinischen Praxis wird häufig die CT als Modalität gewählt. Bei adäquater Technik mit Distension von Ösophagus und Magen kann sie sowohl die lokale Situation darstellen alsauch ein Fernstaging leisten. Für die Beurteilung der lokalen Ausdehnung in der Ösophaguswand im Detail (T1-T3) ist die Endosonografie zwar die Methode der Wahl – insbesondere was die Differenzierung von kleinen T-Stadien betrifft. Die CT kann hingegen sehr gut tiefe lokale Tumorausdehnungen mit Infiltration von Nachbarorganen (T4) erfassen. Zudem können Lymphknotenstationen (N) beurteilt werden und Fernmetastasen (M) erfasst werden. Für die Beurteilung von Lymphnotenmetastasen hat sich insbesondere die PET/CT bewährt.

Lernziele:
– CT-Protokoll zum Staging Ösophaguskarzinom
– Typische bildgebende Befund
– TNM-Stadium Ösophaguskarzinom
– Stärken/Schwächen der CT-Diagnostik im Ösophagus

WS 114.2
16:15

Videokinematografie/dynamische Schluckuntersuchung

Pokieser P
Department für medizinische Aus- und Weiterbildung, Unified Patient Division, Wien

Der Schluckakt ist von klinischem Interesse, wenn Patienten Probleme beim Essen und/oder Trinken präsentieren (Dysphagie), wenn der Verdacht auf Aspiration besteht oder wenn andere Symptome auf eine Störung der Motilität der oberen Speisewege hinweisen. Dazu gehören das „Globusgefühl", der „Nicht kardiale Brustschmerz" und ein Spektrum pharyngealer, ösophagealer und unspezifischerer Symptome/Syndrome, welche uns Radiologen herausfordern. Radiologen haben überblicksmäßig zwei Anwendungsszenarien, bei denen die dynamische Analyse des Schluckaktes nötig ist. Erstens zur Diagnose der Ursache der Symptomatik beizutragen und zweitens bei vorhandener Diagnose schwerer pharyngealer Schluckstörungen die Therapieplanung zu unterstützen. Vor allem die erstgenannte Aufgabe bleibt ein Alleinstellungsmerkmal der Durchleuchtungsaufzeichnung mit 25 Bildern pro Sekunde plus zusätzlicher radiografischer Einzelbilder. Nur die Radiologie vermag die oberen Speisewege von der Mundhöhle bis zum Magen in einfacher Weise darzustellen, dynamisch und morphologisch. Dazu kommt die Möglichkeit mit verschiedenen Testsubstanzen den direkten Beweis und die Dokumentation einer Malfunktion der Transportleistung zu erfassen. Aus der statischen Dokumentation der Pathomorphologie wird ein pathophysiologisches Dokument, welches eigene Regeln der Untersuchung und Befundung erfordert.

Lernziele:
– Vermittlung der Grundlagen der Indikation, Untersuchungstechnik, Interpretation und Befundung der Videokinematografie des Schluckaktes
– Einführung in die strukturierte Analyse der 7 Funktionseinheiten: 1.) Zunge/Mundhöhle, 2.) Weicher Gaumen, 3.) Epiglottis, 4.) Hyoid/Larynx, 5.) Pharynxkonstriktoren, 6.) Pharyngoösophageales Segment, 7.) Ösophagus/Magen

WS 114.3
16:45

Postoperative und postinterventionelle radiologische Bildgebung von Ösophagus und Magen

Düx M
Krankenhaus Nordwest, Radiologisches Zentralinstitut, Frankfurt a.M.

Der obere Gastrointestinaltrakt stellt nach Operation mit Umgehungsanastomose, nach operativer Magenverkleinerung oder palliativer Intervention eine diagnostische Herausforderung für den Radiologen dar. Die postoperativ zu erhebenden Befunde sind ausgesprochen variabel, zum Teil individuell auf den Patienten zugeschnitten und bedürfen dennoch einer grundlegenden Systematik, um Pathologien korrekt zu klassifizieren. Im Rahmen des Workshops werden zum einen postoperative Normalbefunde vorgestellt und grundlegende anatomische/physiologische Gegebenheiten diskutiert. Dazu sind Kenntnisse des „normalen" postoperativen Situs notwendig, um pathologische Befunde erkennen und korrekt einordnen zu können. Die Pathologie äußert sich jedoch nicht nur morphologisch, sondern häufig auch oder ausschließlich anhand gestörter funktioneller Veränderungen. Aufgrund der hohen interindividuellen Varianz kann es mitunter sehr schwer sein, Störungen der postoperativen bzw. postinterventionellen Funktion zu erfassen. Anhand von Fallbeispielen werden Normalbefunde und eine Reihe typischer pathologischer Befunde vorgestellt. Da der frisch operierte Patient häufig immobil und daher nur mit Einschränkungen radiologisch zu untersuchen ist werden auch praktische Empfehlungen zur Untersuchungtechnik vorgestellt und diskutiert.

Lernziele:
- Der „normale" postoperative bzw. postinterventionelle Situs
- Korrelation des postoperativen/-interventionellen Situs mit dem radiologischen Befund
- Praktische Empfehlungen zur Untersuchungstechnik
- Fallbasierte Diskussion pathologischer Röntgenbefunde

WS 115
Herz I – Heart – Reloaded: das konventionelle Röntgenbild im Vergleich zu den modernen Schnittbildverfahren

Vorsitz: Krombach GA / Gießen
Saal Donner
Mittwoch, 29.05.2013, 16:45 bis 18:15

WS 115.1 — 16:45
Vorhöfe, Kammern und Klappen

Kreitner KF
Klinik für Radiologie, Universitätsmedizin Mainz, Mainz

Nach wie vor zählen die konventionellen Übersichtsaufnahmen der Thoraxorgane zu denen am häufigsten in der durchgeführten Untersuchungen in der klinischen Routine. Dabei zählen neben der Analyse des Lungenparenchyms die Beurteilung von Herzgröße und Hämodynamik zu den zentralen Aufgaben bei der Befunderstellung. Im Rahmen des Workshops sollen typische Veränderungen der Herzsilhouette infolge von Pathologien der Herzklappen und deren Auswirkungen auf die Hämodynamik des Herzens dargestellt werden. Zum besseren pathophysiologischen Verständnis werden typischen Erkrankungsbildern MR-Aufnahmen zur Seite gestellt. Die Zuhörer sollen dabei interaktiv in die Präsentation mit eingebunden werden.

Lernziele:
1. Erkennen vitientypisch konfigurierter Herzen im Thoraxübersichtsbild.
2. Ableiten pathophysiologischer Veränderungen aus der jeweiligen Befundkonstellation.

WS 115.2 — 17:15
Große Gefäße inklusive Anlagevarianten

Beer M
Medizinische Universität Graz, Universitätsklinik für Radiologie /Leiter Klinische Abteilung für Kinderradiologie, Graz

Trotz der überragenden Möglichkeiten moderner Schnittbildverfahren bei der Beurteilung der großen thorakalen Gefäße und möglicher Anlagevarianten kann die konventionelle Röntgendiagnostik erste Hinweise auf mögliche pathologische Veränderungen geben. Ein grundlegendes Wissen der typischen Erkennungszeichen von Pathologien der großen thorakalen Gefäße auf Röntgenbildern sollte somit präsent sein. Eingeschränkt wird die Aussagekraft der konventionellen Röntgendiagnostik durch die bekannten Limitationen des Summationsbildes. Zusätzlich kann lediglich der statische Zustand beurteilt werden, es fehlt eine dynamische Aussage. Trotzdem erlauben traditionelle Schemata die Zuordnung zu bestimmten Pathologien (z. B. „Schneemannzeichen" bei der TAPVR). Ergänzend erfolgte früher eine radiologische Darstellung des Ösophagus und ggf. eine invasive Angiografie. Moderne Schnittbildverfahren wie CT und MRT ermöglichen die 3D Darstellung auch komplexer anatomischer Varianten, darüber hinaus eine Beurteilung von Funktion und Perfusion (Durchblutung). Weitere zukünftige innovative Entwicklungen zeichnen sich für die MRT im Bereich der 4D-Flussanalyse und für die CT und MRT in kombinierten Untersuchungen von Herz/Gefäßen und Lungenparenchym ab.

Lernziele:
- Typische Erkennungszeichen kongenitaler kardiovaskulärer Erkrankungen im Kindesalter auf dem konventionellen Röntgenbild
- Grundlegendes Verständnis der jeweiligen pathophysiologischen Veränderungen sowie deren klinische Bedeutung
- Wertigkeit der CT und MRT in der weiteren Abklärung

WS 115.3 — 17:45
Kardiale Hämodynamik

Krombach GA
Universitätsklinik Gießen, Radiologie, Gießen

Eine Veränderung der kardialen Hämodynamik führt auf dem konventionellen Röntgenbild und in den Schnittbildverfahren zu charakteristischen Veränderungen und Zeichen. Die Vergrößerung einzelner oder aller Herzhöhlen ist auf dem Röntgenbild diagnostizierbar und kann in Kombination mit der richtigen Deutung der Zeichen einer veränderten Hämodynamik wegweisend für die Ursache sein. Angeborene und erworbene Herzfehler können so diagnostiziert und Änderungen im Verlauf einer Therapie zur Kontrolle der Effektivität der Therapie herangezogen werden. Die Kenntnis der Zeichen einer veränderten kardialen Hämodynamik spielt in der kardialen Diagnostik eine wichtige Rolle und kann darüber hinaus auch für den gezielten Einsatz weiterführender Diagnostik ausschlaggebend sein.

Lernziele:
1. Kenntnis der Zeichen hämodynamischer Veränderungen am Röntgenbild und in den Schnittbildverfahren CT und MRT.
2. Zuordnung hämodynamicher Veränderungen zu Shuntvitien, Herzfehlern ohne Shunts oder der pulmonal-venösen Stauung aufgrund einer Herzinsuffizienz.

WS 116
Kopf/Hals II – Spezielles Wissen aus dem Mittelgesichtsbereich

Vorsitz: Lell M / Erlangen
Saal Krause
Mittwoch, 29.05.2013, 16:45 bis 18:15

WS 116.1 — 16:45
Wichtiges zu traumatischen Verletzungen

Mack MG[1], Lell M[2]
[1]Radiologie München, München; [2]Universitätsklinikum Erlangen, Radiologisches Institut, Erlangen

Das Mittelgesicht ist eine verletzungsanfällige Körperregion und normalerweise schlecht geschützt. Stumpfe Traumen und Perforationen im Bereich des Mittelgesichtes sind kritische Verletzungen, die gewissenhaft evaluiert werden müssen. Die Rolle der Bildgebung im Management des Mittelgesichtstraumas ist die exakte Beschreibung der anatomischen Lagebeziehung und die Detektion von Komplikationen und Begleitverletzungen. Traumatische Läsionen im Mittelgesichtsbereich sind meistens Frakturen, kombiniert mit Weichteilverletzungen, welche am besten mittels der CT, die die Methode der Wahl für das Mittelgesichtstrauma darstellt diagnostiziert werden können. Die adequate initiale Diagnostik und Versorgung der Verletzungen kann langwierige Folgeschäden und permanente Deformitäten des Mittelgesichtes zu verhindern helfen. Die häufigsten Mittelgesichtsverletzungen sind Weichteilverletzungen und Frakturen der Nase, des Jochbeins und der Mandibula und treten häufig in Kombination auf. Die häufigsten Knochen- und Weichteilverletzungen und eine Strategie für die Bildgebung werden im Rahmen dieser Präsentation dargestellt.

Lernziele:
1. Kenntnis der Mechanismen und Klassifikationen der Mittelgesichtstraumen
2. Kenntnis der Bildgebung mit Schwerpunkt CT
3. Kenntnis der Komplikationen und Begleitverletzungen

WS 116.2 — 17:15
Diagnostik vor endonasaler NNH-Chirurgie

Lell M, Kramer M, Wüst W
Universität Erlangen, Radiologisches Institut, Erlangen

Konventionelle Röntgenaufnahmen der Nasennebenhöhlen vor operativen Eingriffen sind mittlerweile obsolet, bei der akuten Rhinosinusitis ist eine radiologische Untersuchung i. d. R. nicht erforderlich, bei der chronischen Rhinosinusitis sind CT und Endoskopie obligat (siehe Leitlinie Rhinosinusitis der Deutschen Gesellschaft für Hals-Nasen-Ohren-Heilkunde, Kopf- und Hals-Chirurgie). Die CT mit Rekonstruktion von Schnittbildern in axialer und coronarer Schnittführung ist die Methode der 1. Wahl aufgrund der guten Darstellung der feinen knöchernen Strukturen. Als Standardoperation bei der Rhinosinusitis hat sich die endoskopische, funktionell orientierte Nasennebenhöhlenchirurgie etabliert. Der Umfang des Engriffes richtet sich nach dem Ausmaß der

Erkrankung, dem Ausmaß und der Art von Beschwerden sowie individueller anatomischer Gegebenheiten. Vor Nasennebenhöhlen-Eingriffe müssen Schnittbilder vorliegen, eine Darstellung in mindestens zwei Ebenen ist erforderlich (starke Empfehlung, LL Rhinosinusitis). Die CT-Daten können weiterhin dazu verwendet werden mithilfe von Navigationssystemen und OP-Roboter in anatomisch problematischen Regionen präzise und sicher zu operieren. Bei Tumoroperationen, die ebenfalls endonasal erfolgen können, ist eine ergänzende MRT zur Beurteilung der Weichteilinfiltration und eines perineuralen Wachstums sinnvoll und angezeigt.

Lernziele:
- Technische Grundlagen incl. Dosisaspekte
- Indikationen
- Wichtige Eckpunkte in der Befundung

WS 116.3
17:45

Aktuelles zur DVT

Dammann F
Klinik am Eichert, Radiologie, Göppingen

Die Digitale Volumen Tomografie (DVT) ist ein Röntgen Schnittbildverfahren, das ein Bilderzeugungssystem mit Kegelstrahl Geometrie verwendet und den Bilddatensatz in einem einzigen Röhrenumlauf erzeugt. Hierin unterscheidet es sich von der CT. Bildcharakteristik und Expositionsdosis sind der CT dagegen ähnlich, variieren jedoch stark in Abhängigkeit vom DVT Gerät und den gewählten Einstellungen. Zur klinischen Wertigkeit der DVT existieren bislang kaum valide Daten. Dennoch findet die DVT in den letzten Jahren rasch zunehmende Verbreitung und Anwendung, vornehmlich in der dentalen und in der HNO ärztlichen Fachdiagnostik.

Lernziele: Ein anschließender Überblick zur dentalen Diagnostik veranschaulicht die Anwendung der DVT mit Bildbeispielen.Die deshalb von der Europäischen Kommission kürzlich publizierten Leitlinien werden in dem Beitrag vorgestellt, ebenso die klinisch relevanten technischen Besonderheiten der DVT.

WS 117
Thorax III – Interventionen in der Lunge

Vorsitz: Wildberger JE / Maastricht
Saal Levy-Dorn
Mittwoch, 29.05.2013, 16:45 bis 18:15

WS 117.1
16:45

Tumorablation in der Lunge

Wildberger JE
Maastricht University Medical Center, Radiologie, Maastricht

Perkutane ablative Verfahren werden heute als alternative Verfahren in der Therapie pulmonaler Malignome eingesetzt (Lungenmetastasen; selektive Patienten mit NSCLC im Stadium I; Rezidiv nach vorausgegangener Radiotherapie). Gängige Verfahren hierbei sind Radiofrequenzablation, Kryoablation, Mikrowellenablation und lasergestützte Anwendungen. Auf Basis des aktuellen Standes der Literatur werden in diesem Vortrag die Möglichkeiten ablativer Verfahren (lokale Tumokontrolle/ Schmerztherapie) sowie eventuelle peri-interventionelle Risiken und Limitationen anhand konkreter Beispiele im klinischen Kontext erörtert.

Lernziele:
- Überblick über die notwendige Bildgebung prä-, peri- und post-interventionell
- Konkrete Entscheidungskriterien für und gegen den Einsatz lokal ablativer Verfahren in der Lunge
- Einbettung des interventionell-radiologischen Therapiekonzeptes in ein klinisches Gesamtbild

WS 117.2
17:30

Tipps und Tricks zu Lungen- und Mediastinalbiopsie

Mahnken AH
UKGM – Standort Marburg, Klinik für Diagnostische und Interventionelle Radiologie, Marburg

Lunge und Mediastinum sind Zielorgan zahlreicher perkutaner Prozeduren wie Biopsie, Drainage oder lokaler Ablation. Die perkutane, bildgesteuerte Biopsie von Lunge und Mediastinum nimmt damit zentrale Stellung in der Diagnostik fokaler Lungenerkrankungen, ein. Die wichtigste Voraussetzung für eine erfolgreiche thorakale Intervention ist die korrekte Indikationsstellung mit Risikoabschätzung und Abwägung der Kontraindikationen. Dies beinhaltet auch die Abwägung gegenüber konkurrierenden Techniken wie endobronchialem oder chirurgischem Vorgehen. Zur Durchführung thorakaler Biopsien und Drainagen stehen Röntgendurchleuchtung, Ultraschall, Computertomografie (CT) und CT-Fluoroskopie zur Verfügung, wobei sich intrathorakal die CT für Biopsien und Drainagen als Methode der Wahl durchgesetzt hat. Der Ultraschall kann bei subpleuralen Läsionen eine sinnvolle Alternative sein. In Abhängigkeit von der gewählten Bildgebungsmodalität und dem Ziel der Intervention stehen verschiedene Zugangswege zu Verfügung. Dabei ist es wichtig nicht diagnostische Biopsien (z. B. nicht-repräsentatives Gewebe, Nekrose, Artefakte) durch die geeignete Wahl von Punktionsmaterial, Bildgebung und Zugangsweg zu vermeiden. Wesentlicher Anspruch der interventionellen Radiologie sind Kenntnis und effektives Management möglicher Komplikationen. Letzteres ist für die Akzeptanz interventioneller Techniken essentiell. Typische Komplikationen thorakaler Interventionen sind insbesondere Pneumothorax, Hämoptysen und ausgedehnte periläsionale Einblutungen. Die therapeutischen Optionen reichen hier vom Abbruch einer Intervention über die minimal-invasive Drainageanlage bis hin zur Embolisation von Blutungsquellen.

Lernziele:
1. Indikationen und Kontraindikationen für perkutane Lungen- und Mediastinalbiopsien
2. Zugangswege für perkutane thorakale Interventionen
3. Typische Komplikationen und Komplikationsmanagement

WS 118
Muskuloskelettale Radiologie II – Sportverletzungen

Vorsitz: Reiser M / München
Saal Werner
Mittwoch, 29.05.2013, 16:45 bis 18:15

WS 118.1
16:45

Sportverletzungen an der Schulter

Kreitner KF
Klinik für Radiologie, Universitätsmedizin Mainz, Mainz

Von Verletzungen an der Schulter betroffen sind besonders Sportarten, bei denen es zu vermehrten Überkopfbewegungen kommt. Klinisch im Vordergrund stehen neben traumatischen und atraumatischen glenohumeralen Instabilitäten auch Verletzungsmuster, die auf repetitive Mikrotraumen zurückgeführt werden können. Bei der Klärung einer sportbedingten Verletzung an der Schulter steht als bildgebendes Verfahren der Wahl die direkte MR-Arthrografie im Vordergrund. Sie erlaubt eine differenzierte Analyse auch subtiler Verletzungen von Labrum und Rotatorenmanschette. Von manchen Autoren wird in diesem Zusammenhang die zusätzliche Anfertigung von Aufnahmen in ABER-Position (Abduktion und Außenrotation) empfohlen, um speziell intrinsische Impingementformen und mikrotraumatische Veränderungen besser erfassen zu können. Im Workshop soll schwerpunktmäßig auf traumatische, atraumatische und mikrotraumatische Instabilitäten, intrinsische Impingementformen, SLAP-Läsionen sowie Footprint-Läsionen der Rotatorenmanschette eingegangen werden.

Lernziele:
1. Bildgebendes Verfahren der Wahl zur Klärung einer Sportverletzung an der Schulter ist die direkte MR-Arthrografie.
2. Darstellung typischer Befundmuster bei traumatischer, atraumatischer und mikrotraumatischer Instabilität, intrinsischem Impingement und Footprint-Läsion der RM.

WS 118.2
17:15

Ellenbogen

Zanetti M
Zentrum für Muskuloskelettale Radiologie Hirslanden, Radiologie, Zürich

Am Ellenbogen spielen Ligament- und Sehnenverletzungen eine bedeutende Rolle. Zu den häufigsten Sportverletzungen, bzw. Überlastungsschäden am Ellenbogen gehören Läsionen (Ruptur oder Partialruptur der Extensorsehneninsertionen) des sogenannten Tennisellenbogens oder des Golferellenbogens. Die MRT zeigt das Ausmass der Veränderungen

an den Sehneninsertionen und gibt zusätzlich prognostisch wichtige Informationen über den Zustand der Kollateralbänder. Die Ruptur oder Partialruptur der distalen Bizepssehne lässt sich mit der MRT zuverlässig diagnostizieren. Bei chronisch posttraumatischen Schmerzen spielt die native MRT eine wichtige Rolle beim Entdecken von osteochondralen Defekten (Osteochondrosis dissecans). Frische Frakturen werden initial mit dem Standardröntgen diagnostiziert. Das „fad pad sign" ist oft wegweisend. Die CT wird zusätzlich angewandt, wenn die initiale Frakturdiagnose unsicher ist oder zur Operationsplanung. Bei der Ellenbogenluxationsfraktur kann die sogenannte „terrible triad" auftreten mit Zerreissung des ulnaren Seitenbandes, Fraktur des Processus coronoideus und Fraktur des Radiuskopfes. Der basisnahe knöcherne Ausriss des Processus coronoideus ulnae gilt dabei als wichtiger ulnarer Stabilisator und wird chirurgisch häufig refixiert.

Lernziele:

1. Kenntnisse der Anatomie und Pathologie der Sehnen und Ligamente bei Tennisellenbogen-, Golferellenbogenveränderungen und distaler Bizepssehnenruptur.
2. Kenntnisse über die rationale Frakturabklärung am Ellenbogen.
3. Kenntnisse über die „terrible triad" nach Ellenbogenluxationsfraktur.

WS 118.3
17:45

Sportverletzungen: Hand

Klauser A
Medizinische Universität Innsbruck, Radiologie, Innsbruck

Handverletzungen sind häufig und machen bis zu 20% der Vorstellungen in Notfallaufnahmen aus. Sportverletzungen und Überlastungssyndrome werden neben einer klinisch-radiologischen Untersuchung weiters mittels MRT und Sonografie zur exakten Diagnosestellung abgeklärt, um ein adequates Therapieregime in die Wege leiten zu können. Häufige Handverletzungen von Bändern, Sehnen, Retinacula, Knochen, Gelenken und Nerven werden vorgestellt und und deren diagnostische Kriterien erarbeitet mit Schwerpunktsetzung auf den jeweiligen Stellenwert von MRT und Sonografie.

Lernziele:

1. Erkennen häufiger Sportverletzungen und Überlastungssyndromen
2. Erkennen sporttypischer spezieller Sportverletzungen und Überlastungssyndrome
3. Differentialdiagnostik von Trauma und Überlastung
4. Stellenwert verschiedener Bildgebungsmethoden

WS 119
APT & AGIT II – Problemlösung beim Betrieb von PACS und RIS

Vorsitz: Stamm G / Hannover
Saal Curie
Mittwoch, 29.05.2013, 17:30 bis 19:00

WS 119.1
17:30

Workflowsteuerung und Modalitäten – eine Herausforderung

Eßeling R
Universitätsklinikum Münster, Institut für Klinische Radiologie, Münster

Der Druck in einer immer kürzer werdenden Zeitspanne zwischen der Anforderung einer Untersuchung und der Erstellung eines Befundberichtes qualitativ gute Ergebnisse zu erreichen führt zu der Forderung sämtliche Arbeitsabläufe möglichst optimal zu gestalten. Der Radiologe wünscht sich einen harmonisches Zusammenspiel der oft heterogenen IT Landschaft (KIS, RIS, Modalitäten, PACS, externe Workstation, Applikationsserver etc.) innerhalb der Radiologie sowie eine einfache Vernetzung mit klinischen und ambulanten Zuweisern. Ein wesentlicher Schritt zur Effizienzsteigerung ist neben einer verbesserten Abstimmung mit klinischen Fächern und anderen organisatorischen Maßnahmen der Einsatz innovativer Geräte und Softwareapplikationen. Die Änderung klinischer Arbeitsabläufe und die Integration der zugehörige diagnostischen Systeme und Modalitäten (PETCT, MRPET, Mammografiesystemen inkl. Tomosynthese etc.) stellen trotz eine Vielzahl von verfügbaren Standards (DICOM) und geeigneter Technologien und Initiativen (IHE) immer noch eine Herausforderung für Anwender und Lieferanten dar.

Lernziele:

1. Die Auswirkungen unterschiedlicher technischer sowie organisatorischer Maßnahmen werden anhand von Beispielen dargestellt.
2. Technische Grundlagen kennen lernen sowie Möglichkeiten zur Prozessoptimierung rund um die immer komplexer werdenden bildgebenden Systeme kennen lernen.

WS 119.2
18:00

Was findet man im DICOM-Header – und was nicht?

Stamm G
Medizinische Hochschule Hannover, Institut für Diagnostische und Interventionelle Radiologie, Hannover

Der Kurs soll folgende Punkte näher beleuchten und zum Verständis der in einem DICOM-Bild vorhandenen Angaben beitragen:

- Aufbau des DICOM-Headers
- patienten- und untersuchungsrelevante Informationen
- Informationen zu den Geräteparametern
- Dosisinformationen
- „private" Felder der einzelnen Gerätehersteller
- Unterschiede in den Headerdaten für CT, konventionelles Röntgen und Durchleuchtung

Neben den Vorgaben der Standardisierungsgremien sollen besonders die verschiedenen Eigenheiter der unterschiedlichen Hersteller näher betrachtet und hinsichtlich ihres Informationgehaltes bewertet werden. Auch die durch falsche und/oder fehlende Einträge im DICOM Header verursachten Probleme sollen dargestellt werden und Hinweise für den täglichen Umgang dem Teilnehmern mit auf den Weg gegeben werden.

Lernziele:

- Aufbau des DICOM Header
- Dosisinformationen

WS 119.3
18:30

Datenschutzaspekte und Umgang mit Fremddaten

Renger B
Institut für Diagnostische und Interventionelle Radiologie/ TU-München, München

In der „Orientierungshilfe Krankenhausinformationssysteme" werden diverse Forderungen bezüglich des Datenschutzes bei klinischen Informationssystem gestellt. Die wesentlichen Anforderungen an klinische Software und Personal werden vorgestellt und deren praktische Umsetzung diskutiert. Als weiterer Punkt wird wird der Umgang mit Fremddaten und deren Integration in den klinischen Workflow dargestellt. Auftretende Probleme und Lösungsmöglichkeiten werden dargestellt und diskutiert.

Lernziele:

- Datenschutzanforderungen und deren Umsetzung im klinischen Umfeld.
- Umgang mit Fremddaten und deren möglichst nahtlose Integration.

WS 201
APT II – Hybrid-Verfahren im Radiologischen Umfeld (Workshop)

Vorsitz: Lenzen H / Münster
Saal Krause
Donnerstag, 30.05.2013, 08:00 bis 09:30

WS 201.1
08:00

Besondere Anforderungen an den Hybrid-OP

Lenzen H
Institut für Klinische Radiologie, Medizinische Physik, Münster

Die Bildgebung bestimmt in immer stärkerem Maße die Arbeit im Operationssaal. Wenn früher lediglich ein mobiles Durchleuchtungsgerät oder ein Endoskop zum Einsatz kamen, hat sich dies bereits durch das Aufkommen von Navigationssystemen erheblich geändert. Eine wirklich hohe Wertigkeit erreicht die Bildgebung aber in einem Hybrid-OP. Die chirurgischen Fächer versprechen sich mehr Sicherheit und Präzession bei ihrer Arbeit und der Industrie eröffnen sich neue Märkte. Hybrid-OP's können dabei Angiografiegeräte, Computertomografen oder Magnet-Resonanz-Tomografen enthalten. Im Extremfall stehen alle drei Systeme in einem OP bereit. Die hohen Kosten für einen derartigen OP, ob Hybrid oder Superhybrid, zwingen zu einer multidisziplinären Nutzung.

Zum Nutzerkreis zählen die unterschiedlichen chirurgischen Fächer und die Radiologie als Betreiber der Bildgebung. Die Krankenhausleitung ist gut beraten, über Indikationskataloge die differenzierte Nutzung von Interventionsabteilungen (Radiologie und Kardiologie) und einem Hybrid-OP vorzugeben, um einer Kostenexplosion durch nicht gerechtfertigten Einsatz der teuren OP-Bildgebung zu vermeiden. Hygieneansprüche, medizinische Bedürfnisse und Sicherheitsfragen geben neben der Wirtschaftlichkeit die ideale Gerätekonfiguration vor. Klare Zuständigkeiten mit einem umfassenden Schulungskonzept sind die Voraussetzung für die Funktion eines derartigen HighTech-Zentrums. Personalbedarf und Organisation müssen sich dabei am medizinischen und sicherheitstechnischen Bedarf orientieren.
Lernziele: In diesem Beitrag sollen technische, bauliche und organisatorische Voraussetzungen behandelt und diskutiert werden. Vor- und Nachteile verschiedener technischer Konzepte und deren wirtschaftliche Bedeutung werden analysiert.

WS 201.2
08:30

Praktischer Strahlenschutz des Personals im Hybrid-OP

Guhl C[1], Simmler R[2]
[1]Klinikum Nürnberg, Institut für Medizinische Physik, Nürnberg; [2]Kliniken Hirslanden, Bildgebende Systeme, Aarau (CH)

In Hybrid-OPs werden bildgebende Systeme wie zum Beispiel C-Bögen, Computer- oder Magnet-Resonanz-Tomografen zur Durchführung von medizinische Eingriffen verwendet. Neben dem Patienten können sich dabei eine Vielzahl Personen im OP-Saal aufhalten. Bei Verwendung von ionisierender Strahlung zur Bildgebung muss der Strahlenschutz des Personals gewährleistet sein. Gerade bei der Einführung neuer Verfahren ist es sinnvoll die Strahlenbelastung des Personals durch Messungen während der OPs und Dosisberechnungen zusätzlich zur amtlichen Dosimetrie zu Überwachen, da die Möglichkeiten zur Optimierung noch nicht vollständig ausgeschöpft sind. Am Beispiel der Transkatheter-Aortenklappenimplantation (engl. transcather aortic valve implantation, kurz TAVI) im Klinikum Nürnberg werden Messungen mit zeitlich aufgelöster Dosisrate und Live-Anzeige vorgestellt und Möglichkeiten der Verbesserung des Strahlenschutzes aufgezeigt.
Lernziele:
- Dosismessung bei Hybrid-OP
- Problematiken bei der Dosisermittlung
- Hürden bei der Platzierung von Strahlenschutzmitteln
- Verbesserungsmöglichkeiten des Strahlenschutzes

WS 201.3
09:00

Teamarbeit und Arbeitsorganisation im Hybrid-OP

Simmler RS
Hirslanden AG, Hirslanden Medical Center, Zürich

Mit dem Aufkommen der Hybrid-OP werden die beteiligten Organisationseinheiten mit neuen Anforderungen konfrontiert. Absprachen und Terminkoordination müssen mit einem wesentlich größeren Personenkreis getroffen werden. An Beispielen wie
- Geräteverantwortlicher
- OP-Planung mit und ohne Röntgen
- Strahlenschutz
- Wartungen
- Konstanzprüfungen

werden die Herausforderungen vorgestellt und an Beispielen diskutiert. Insbesondere die Umstellung auf die Zusammenarbeit zwischen OP-Leitstelle, Radiologie, Kardiologen, Medizinische Physik u.a. wird vorgestellt.
Lernziele: Organisieren eines Hybrid-OPs

WS 202
Muskuloskelettale Radiologie III – Gelenke der unteren Extremität: MR-Anatomie, Normvarianten und Pitfalls

Vorsitz: Kainberger F / Wien
Saal Röntgen
Donnerstag, 30.05.2013, 08:00 bis 09:30

WS 202.1
08:00

Hüftgelenk: MR-Anatomie, Normvarianten und Pitfalls

Zentner J
Radiologie Augsburg-Friedberg, Friedberg

Die MR-Anatomie der Hüfte zeigt einige Varianten, die man kennen sollte, um sie von pathologischen Veränderungen abzugrenzen. Es wird dabei auf die Differenzialdiagnose von labralen Recessus versus Labrumrissen eingegangen. Desweiteren werden pitfalls im Zusammenhang mit dem FAI Konzept diskutiert. Auf Normvarianten des Knorpels wird kurz eingegangen, ebenso auf die Wertigkeit von Plicae und der derzeitige Diskussionsstand zum Lig. teres. Die kapselverstärkenden Bänder und ihr Verlauf sollen vorgestellt werden, wie deren natürliche Verbindung zu paraartikulären Bursen. Auf die Anatomie und Wertigkeit von Signalalterationen der Abduktorsehnen wird abschließend eingegangen.
Lernziele:
- Abgrenzung Labrumvarianten zu Labrumpathologie
- Pitfalls im Zusammenhang mit dem FAI Konzept
- Lig. teres und Plicanachweis – so what?
- Anatomie und Wertigkeit der kapselverstärkenden Bänder
- Paraartikuläre Bursen und Abduktorsehnen – was ist noch normal?

WS 202.2
08:30

Kniegelenk, MR-Anatomie, Normvarianten und Pitfalls

Glaser C[1], Heuck A[2]
[1]Radiologisches Zentrum Pasing-Obermenzing, München; [2]Radiologisches Zentrum München Pasing, München

Vertrautheit mit der Anatomie und Topografie ist Voraussetzung für jede bildgebende Diagnostik und Grundlage der Diagnostik von pathologischen Veränderungen. Normvarianten und Normalbefunde, die pathologische Veränderungen vortäuschen können, müssen identifiziert werden. Insbesondere Regionen, in denen häufige und typische Verletzungen auftreten, sind ‚target areas', die bei der Befundung gezielt und regelhaft geprüft werden und insofern in ihrer detaillierten Anatomie bekannt sein sollten. Dazu gehören die genaue Topografie von Band- und Sehneninsertionsstellen, z.B. in der posterolateralen Ecke, die Größenverhältnisse einzelner Strukturen zueinander, z.B. der Meniskusvorder- und –hinterhörner, die Konfiguration der Gelenkoberflächen oder Plicae und synovial ausgekleidete Falten, z.B. im Hoffa'schen Fettkörper. Dazu gehört auch eine Einschätzung der Häufigkeit mit der Verletzungen oder pathologische Veränderungen der verschiedenen Strukturen zu erwarten sind. Solche Fakten isoliert und aus dem Zusammenhang losgelöst betrachtet können trocken und mühsam, fast lästig sein. Nimmt man sie jedoch als Gegenpol zur Pathologie und im Hinblick auf ihre biomechanische Relevanz und auf ihren klinischen Kontext bewußt wahr, gewinnen Anatomie, Normvarianten und Pitfalls an Leben und erschließen dem Radiologen ein verändertes Herangehen an die Befundung im klinischen Alltag.
Lernziele:
- Kenntnis der MR-Anatomie, häufiger Varianten und Pitfalls am Kniegelenk.
- Einbindung wichtiger anatomischer Landmarken in ihren biomechanischen und klinischen Kontext und in eine rationelle Befundung und Differentialdiagnostik.

WS 202.3
09:00

Sprunggelenk und Fuss

Bohndorf K
Klinikum Augsburg, Klinik für Diagnostische Radiologie, Augsburg

Sprunggelenk und Fuss sind elementare Stützorgane des Körpers. Skelett, Bänder, Sehnen und Muskulatur bilden dabei eine Funktionsgemeinschaft. Unter dem Gesichtspunkt der diagnostischen Relevanz sollen wichtige Aspekte für die Praxis herausgearbeitet werden:

- Varianten der Entwicklung am Skelett, Sehnen und Muskulatur, die immer wieder Anlass zu Fehlinterpretationen geben
- Besonderheiten der Gefäßversorgung am Talus, die für Ossifiktionsstörungen, Osteonekrosen und verzögerte Heilung verantwortlich sind
- Möglichkeiten und Grenzen einer differenzierten Darstellung des Bandapparates am OSG mittels MRT. Diskussion der technischen Voraussetzungen
- Entrapment Syndrome am Fuss: Wo muss man die Pathologie suchen?

Lernziele:
- Vermittlung praktisch wichtiger anatomischer Details, die für die Befundung von bildgebenden Verfahren, speziell der MRT elementar sind. Eine Repetition von Lehrbuchwissen ist nicht geplant.
- Diskussion von technischen Überlegungen, die zur Optimierung der diagnostischen Aussagekraft führen (Einsatz der Arthrografie in CT und MRT, Sequenzwahl in der MRT, Nutzen des biochemischen Imaging)

WS 301
Anwender-Workshop DEGIR-Software

Vorsitz: Heuser L / Bochum
Saal Hounsfield
Freitag, 31.05.2013, 08:30 bis 09:30

WS 301.1
08:30

DeGIR-Software – Entwicklung von Teilnehmer- und Interventionszahlen, Aktivitäten

Heuser L
Universitätsklinikum KK Bochum-Langendreer, Institut für Diagnostische und Interventionelle Radiologie, Neuroradiologie und Nuklearmedizin, Bochum

Die Zahl der aktiv teilnehmenden Institute stieg auf im Jahr 2012 auf 224. Hierunter befanden sich 218 Institute aus Deutschland, drei Institute aus der Schweiz, zwei aus Österreich und ein Institut aus Tasmanien, das von einem deutschen Kollegen geführt wird. Die Zahl der gemeldeten Eingriffe in 2012 beträgt bis zum Tag der Anmeldung 92.764. Von den zehn häufigsten Interventionen (76.953) entfallen nach wie vor die meisten auf die arterielle Rekanalisation (40.304). Die Rekanalisation der Hirnarterien belegt in dieser Statistik mit 2.468 Interventionen bereits den Platz 6. Auf Platz 9 findet sich die Therapie der Hirnarterienaneurysmen mit 1.824 Eingriffen.

Lernziele:
- Prinzip der Qualitätserfassung und -sicherung in der Interventionellen Radiologie.
- Schnelle und einfache Handhabung der DeGIR-Software

WS 301.2
08:45

Neuerungen in der Software

Arnold CN
BQS Institut für Qualität und Patientensicherheit, Hamburg

Die Online-Qualitätssicherung für DeGIR-Mitgliedskliniken wurde im Erfassungsjahr 2013 vorwiegend um neue Interventionsmethoden in der Neuroradiologie und im Bereich der Aneurysmatherapie ergänzt. Weiterhin wurden bestehende Behandlungsarten wie die Vaskuläre Tumortherapie weiter vereinfacht und im Aufbau vereinheitlicht. Es wurde eine Suchfunktion für Behandlungen eingebaut und die Performance ingsgessamt weiter gesteigert. Im Workshop werden alte und neue Feature der Software vorgestellt und erläutert. Schwerpunkt sind Best-Practices und der zielgerichtete Umgang mit der Software.

Lernziele: Demonstration der Software, Best Practices, Tipps und Tricks zur Beschleunigung des Dokumentationsaufwands

WS 301.3
09:00

FAQ, Rationaler Umgang mit der Software

Morhard D
Klinikum München – Harlaching, Institut für Diagnostische und Interventionelle Radiologie, Neuroradiologie und Nuklearmedizin, München

Häufig auftretenden Probleme und Nachfragen im Umgang mit der DeGIR/ÖGIR-Qualitätssicherungs-Software.

- Ziel der DeGIR/ÖGIR-QS-Software
- Was tun, wenn ich meine Intervention nicht kodieren kann?
- FAQ
- Die neue Suchfunktion
- Ausblick 2014

Lernziele:
Rationaler Umgang mit der Software

WS 301.4
09:15

Diskussion, Fragen, Anregungen für Weiterentwicklung

WS 302
Herz III – Angeborene Herzfehler

Vorsitz: Gutberlet M / Leipzig
Saal Holthusen
Freitag, 31.05.2013, 16:30 bis 18:00

WS 302.1
16:30

Technik und Untersuchungsplanung

Fenchel M
DKFZ, Radiologie, Heidelberg

Patienten mit angeborenen Herzfehlern benötigen für Diagnose und Follow-up in der Mehrzahl der Fälle bildgebende Verfahren. Obwohl bei Säuglingen und Kleinkindern nach wie vor der transthorakale Ultraschall die Methode erster Wahl darstellt – hat die MRT in den letzten Jahren ebenfalls an Bedeutung zugenommen. Herausragend sind hier die Kontrastauflösung und Möglichkeit zur funktionellen Bildgebung (z. B. 2D/2D Cine, (zeitaufgelöste) MRA Angiografie). Durch die oft komplexe Anatomie spielen anatomische und funktionelle 3D Sequenzen eine größere Rolle als bei anderen Krankheitsbildern. Diese erfordern bei langen Messzeiten in der Regel Optimierungen bzgl. Atem-/EKG Gating und Messzeit/Ortsauflösung. Zusätzlich sind oft speziell angulierte anatomische/funktionelle 2D Sequenzen (z. B. Flussmessungen) erforderlich. Diese müssen entsprechend der anatomischen Begebenheiten und abhängig von der Fragestellung geplant werden.

Lernziele: Techniken und Sequenztypen die bei der MR Diagnostik angeborener Herzfehler Anwendung finden. Optimierung der MR Parameter zur Maximierung der Bildqualität. Untersuchungsplanung bei den häufigsten Krankheitsbildern.

WS 302.2
17:00

Häufige Befunde

Kramer U
Diagnostische und Interventionelle Radiologie, Tübingen

Die kardiale Magnetresonanztomografie (MRT) ist eine zur Diagnostik von angeborenen Herzfehlern mittlerweile klinisch etablierte Methode, mit der die Art des Herzfehlers, die genaue Funktion des Herzens sowie mögliche Komplikationen detailliert untersucht werden können. Die MRT kommt vor allem dann zum Einsatz, wenn Fragen mit der Echokardiografie nicht abschließend beantwortet werden können (z. B. anatomische Lagebeziehungen, Flussverhältnisse) und eine invasive Herzkatheteruntersuchung vermieden werden soll. Mit der MRT können eine Vielzahl wichtiger kardialer Funktionsparameter gemessen und so das Spektrum diagnostischer und therapeutischer Möglichkeiten grundsätzlich erweitert werden. Anhand typischer Fallbeispiele werden die im Zusammenhang mit angeborenen Herzfehlern am häufigsten gesehenen Krankheitsbilder „Transposition der großen Arterien“, „Aortenisthmusstenose oder Aortenstenose“, sowie klassische Shuntvitien (Ventrikelseptumdefekt, atrioventrikulärer Septumdefekt, großer persistierender Ductus arteriosus Botalli) als auch die „Fallotsche Tetralogie“ vorgestellt. Gleichzeitig werden Strategien der Untersuchungsplanung sowie deren Auswertung im Hinblick auf Volumetrie und Flussquantifizierungen vorgestellt.

Lernziele: Lernziele sind das Erkennen und Benennen der am häufigsten vorkommenden angeborenen Herzfehler, das Wiedererkennen charakteristischer Befundkonstellationen, die Assoziation mit den einzelnen Krankheitsbildern sowie die Berücksichtigung relevanter Nebenbefunde.

WS 302.3
17:30

Follow-Up nach Therapie

Lotz J[1], Sohns JM[2], Staab W[2], Unterberg C[2], Schwarz A[2], Steinmetz M[3]
[1]Universitätsmedizin Göttingen, Institut für Diagnostische und Interventionelle Radiologie, Göttingen; [2]Universitätsmedizin Göttingen, Abteilung Diagnostische Radiologie, Göttingen; [3]Universtitätsmedizin Göttingen, Pädiatrische Kardiologie und Intensivmedizin, Göttingen

Jeder Herzfehler hat sein typisches Spektrum von Langzeitproblemen, das im Mittelpunkt der lebenslangen Nachsorge steht. Das Wissen um die spezifischen Komplikationen ist essentiell für eine kompetente bildgebende Diagnostik. Typische Probleme des Langzeitverlaufes bei der Fallot-Tetralogie sind die rekurrente Pulmonalisinsuffizienz, deren Therapie mit zunehmenden Lebensalter und Ventrikelbeteiligung schwieriger wird. Die im Alter zunehmend häufiger auftretenden Arrhythmien erschweren die klassische Bildgebung im Echo, MRT und CT. Sie sind auch therapeutisch eine Herausforderung. Die häufigere Aortenisthmusstenose zeigt im Langzeitverlauf Restenosen der Aorta oder Neostenosen der supraaortalen Äste, seltener Aneurysmata der primären Anastomosen. Häufig verkannt bei der Bildgebung ist die assoziierte Pathologie der bikuspiden Aortenklappe und die Langzeitauswirkungen auf den linken Ventrikel und proximale Aorta ascendens. Komplexer für den Einstieg aber um so vielfältiger in der Ausprägung sind die Langzeitveränderungen im Rahmen der Transposition der großen Gefäßen. Nach arteriellen Switch-Operationen sind Stenosen und Aneurysmata der zentralen Pulmonalisgefäße sowie der Aorta die häufigeren Komplikationen. In der MRT und Echo nur schwer zu fassen sind Stenosen der Coronarien, die postoperativ in jedem Alter symptomatisch werden können. Der Vortrag soll die wichtigsten Fragestellungen im Langzeitverlauf nach Korrektur dieser drei Vitien darstellen und zugleich das Bewußtsein schärfen für die Rolle der Bildgebung als ein essentielles, und damit mit Sorgfalt einzusetzendes Tool für das Management dieser chronisch kranken Patientengruppe.

Lernziele:
- Spezifischen Komplikationen bei Fallot-Tetralogie
- Spezifischen Komplikationen der Aortenisthmus-Stenose
- Spezifischen Komplikationen der TGA nach arterieller Switch-Operation
- Stellenwert der bildgebenden Diagnostik für die klinische Entscheidungsfindung

WS 303
DeGIR I – Arterielle Endovaskuläre Therapie I (Zertifizierung Spezialkurs Modul A)

Vorsitz: Wagner HJ / Berlin
Saal Porstmann
Freitag, 31.05.2013, 16:30 bis 18:00

WS 303.1
16:30

Rekanalisation AFS/POP bei chronischem Verschluß – endoluminal oder subintimal?

Wagner HJ
Institut für Radiologie, Berlin

Die Rekanalisation chronischer arterieller Verschlüsse der Arteria femoralis superficialis und der Arteria poplitea kann sowohl endoluminal als auch subintimal erfolgen. Beide Methoden kommen seit Jahrzehnten im täglichen klinischen Gebrauch zur Anwendung. Welche der beiden Techniken im individuellen Fall verwendet werden kann, soll Gegenstand des Referates sein. Während Stenosen und kurzstreckige Okklusionen eher endoluminal rekanalisiert werden, bietet sich die intentionale subintimale Rekanalisation insbesondere bei langstreckigen vollständigen Okklusionen der femoropoplitealen Arterien an. Vor- und Nachteile beider Techniken werden vorgestellt und verglichen. Neben den akuten Erfolgsaussichten sollen auch die mittel- und langfristigen Ergebnisse einander gegenüber gestellt werden.

Lernziele:
1. Die Teilnehmer sollen das Verfahren der endoluminalen und der subintimalen Rekanalisation von Obstruktionen und Okklusionen der Arteria femoralis superficialis und der Arteria poplitea kennen lernen.
2. Indikationen für die endo- bzw. subintiamle Rekanalisation sollen diskutiert werden.
3. Akut- und Langzeitergebnisse beider Techniken sollen miteinander verglichen werden.
4. Beide Revaskularisationsverfahren werden mit dem Spektrum anderer Verfahren zur Rekanalisation in Bezug gesetzt, so dass die Teilnehmer am Ende die Differentialindikationen zur Revaskularisation im femoropoplitealen arteriellen Segment kennen und am individuellen Patienten entsprechend der morphologischen und klinischen Gegebenheiten anwenden können.

WS 303.2
16:48

Rekanalisation AFS/POP bei akutem Verschluß – Lyse oder Aspiration?

Massmann A
Universitätsklinikum des Saarlandes Homburg/Saar, Klinik für Diagnostische und Interventionelle Radiologie, Homburg/Saar

Die akute Extremitätenischämie ist der häufigste Gefäßnotfall. Der plötzliche, meist thrombembolisch bedingte arterielle Gefäßverschluss mit konsekutiver Einschränkung der Gewebeperfusion bedingt unbehandelt eine erhebliche Morbidität und Mortalität. Die interventionelle Therapie besteht in der schnellstmöglichen Wiedereröffnung mit dem Ziel des Extremitätenerhaltes.

Lernziele:
- Klassifikation der akuten Extremitätenischämie
- Indikationsstellung zur Stadienabhängigen Therapie
- Materialien und Techniken der
- Aspiration,
- pharmakologische Thrombolyse,
- mechanische Thrombektomie
- Überblick Studienlage

WS 303.3
17:06

AFS/POP – wann Stents, wann Grafts, wann DEB-PTA?

Brechtel K[1], Ketelsen D[2]
[1]Universitätsklinik Tübingen, Dept. für diagnostische und interventionelle Radiologie, Tübingen; [2]Universitätsklinik Tübingen

Die endovaskuläre Behandlung der AFS stellt weiterhin eine Herausforderung dar, insbesondere hinsichtlich klinischer und angiografischer Endpunkte. Die ‚massgeschneiderte' effektivste Therapie steht im aktuellen Fokus. Das Spektrum der Möglichkeiten hat sich deutlich erweitert, so dass neben den etablierten Methoden wie der POBA (pressure-only Ballonangioplastie) und der Stent-Angioplastie weiterentwickelte Verfahren zur Verfügung stehen. Hierzu zählen vor allem die medikamentenbeschichteten Ballonkatheter und Stents, aber auch gecoverte und hochflexible Stents der neuesten Generation. Die Studienlage dieser Verfahren variiert sehr und lässt einen direkten Vergleich der einzelnen Verfahren nur begrenzt zu. Dennoch zeigen sich unterschiedliche Ergebnisse, insbesondere unter Berücksichtigung von Risikofaktoren wie z. B. Diabetes mellitus.

Lernziele:
- Vermittlung der aktuellen Studienlage der einzelnen Behandlungsmethoden
- Verstehen der Problematik anhand von Fallbeispielen
- Erlernen möglicher Entscheidungsalgorhythmen

WS 303.4
17:24

Poplitealarterienaneurysma – minimal-invasiv oder chirurgisch?

Düx M
Krankenhaus Nordwest, Radiologisches Zentralinstitut, Frankfurt a.M.

In bis zu 50 – 60% der Fälle treten Poplitealaneurysmen bilateral, bei 30% der Patienten gleichzeitig mit einem BAA auf. Das unbehandelte symptomatische Aneurysma der Arteria poplitea geht mit Amputationsraten von 25 – 30% einher. Für asymptomatische Aneurysmata werden Komplikationsraten von 24% im ersten Jahr und 68% in 5 Jahren nach Diagnosestellung beschrieben. Ursächlich ist eine progrediente Ischämie durch rezidivierende okkulte Embolisationen aus dem Aneurysma in den peripheren Abstrom. Symptomatische Aneurysmen werden immer und asymptomatische Aneurysmen ab einer Größe von 2 cm und/oder Thrombenbildung im Aneurysma behandelt. Die Ergebnisse einer Bypassanlage sind günstig mit Reduktion der Majoramputationen um > 50%. Die Beinerhaltungsrate nach 1 Jahr differiert zwischen akut (83%)

und elektiv (96%) operierten Patienten. Der elektive Venenbypass besitzt eine 5-Jahres-Offenheitsrate von 85%. Die minimal-invasive Endograftanlage zeigt vergleichbare 1 – 3 Jahresoffenheitsraten. Die Eingriffs- und Hospitalisationszeiten der Patienten sind signifikant kürzer bei Endograftanlage. Die Komplikationsraten fallen ebenfalls günstiger aus. Die 30/90 Tages-Mortalität ist in beiden Gruppen vergleichbar, während die Rate der Reinterventionen in der Endograftgruppe höher liegt. Der Ausflußtrakt (2/3 Gefäßabstrom vs. schlechter 1 Gefäßabstrom) beeinflußt die Offenheitsrate der Endografts signifikant. In der Notfallsituation, bei alten Patienten und hohem Operationsrisiko ist der Endograft Verfahren der Wahl. Bei Patienten < 60 Jahren und anatomisch ungünstiger Situation für einen Endograft wird dem operativen Verfahren der Vorzug gegeben.

Lernziele:
- Indikationsstellung zum Endograft bei Poplitealarterienaneurysma
- Technisches Vorgehen und praktische Tips im Umgang mit dem Endograft
- Vergleich der Ergebnisse zwischen operativer und minimal-invasiver
- Aneurysmaauschaltung

WS 303.5
17:42

Mechanische Rekanalisation – welche Systeme eignen sich?

Vorwerk D
Klinikum Ingolstadt, Diagnostische und Interventionelle Radiologie, Ingolstadt

Für die Auswahl des geeigneten mechanischen Rekanalisations- instrumentes sind die folgenden Faktoren entscheidend: 1. Anatomische Lage 2. Gefässdurchmesser 3. Alter des Verschlusses und des Thrombus Es stehen eine Vielzahl von Rekanalisationsinstrumenten zur Verfügung, die je nach den entsprechenden Umständen zum Einsatz kommen können. Hierzu zählt neben der Basistechnik der Aspirationsembolektomie Stents, Atherektomie, Rotationsthombektomie, hydroynamische Thrombektomie und Retrieversysteme. Alle Systeme haben besondere Vor- und Nachteile; ihr Einsatz sollte eskalierend unter Beachtung der Systemkosten erfolgen mit dem primären Ziel, ohne ein permanentes Implantat auszukommen. Je älter ein Ereignis ist, umso schwieriger wird die effektive Entfernung eines Thrombus sein. Bei Beachtung einiger Parameter ist unter Ausschöpfung des Arsenals mechanischer Systeme in den allermeisten Fällen eine erfolgreiche mechanische Thrombektomie möglich.

Lernziele:
- Indikationen zur mechanischen Thrombektomie kennenlernen
- Die Indikationsgruppen der einzelnen Systeme beschreiben können
- Die Vor- und Nachteile verschiedener Systeme unterscheiden können

WS 401
Gefäße I – TAVI – Anforderungen an die Bildgebung

Vorsitz: Eggebrecht H / Frankfurt
Saal Rieder
Samstag, 01.06.2013, 09:00 bis 10:30

WS 401.1
09:00

Präinterventionelle Bildgebung

Kovacs A
Universitätsklinikum Schleswig-Holstein, Campus Lübeck, Klinik für Radiologie und Nuklearmedizin, Lübeck

WS 401.2
09:30

Durchführung der TAVI Prozedur und zukünftige Entwicklungen

Eggebrecht H
Cardioangiologisches Centrum Bethanien, Kardiologie, Frankfurt

Die Transkatheter-Aortenklappenimplantation (TAVI) stellt ein neuartiges Verfahren zur Behandlung der hochgradigen, symptomatischen Aortenklappenstenose bei Patienten mit hohem Risiko für die konventionelle Operation dar. Die Positionierung der Klappenprothese sowie die exakte Implantation sind oftmals schwierig, für den Erfolg der Prozedur auch im Hinblick auf die Klappenfunktion (paravalvuläre Leckage) aber unabdingbar. Eine optimale Planung und Bildgebung während der Prozedur sind daher von großer Bedeutung. Insbesondere die orthogonale Darstellung der Anulusebene mit Erfassung aller 3 Sinus ist oftmals schwierig und erfordert wiederholte Gaben von nephrotoxischem Kontrastmittel. Durch eine CT-Planung kann bereits präinterventionell eine optimale Winkel-Einstellung des C-Bogens bestimmt werden, so dass der Kontrastmittelverbrauch reduziert werden kann. Zudem sind heute neuartige Computerverfahren verfügbar, die die Positionierung der Klappenprothese erleichtern können. Während des Vortrags wird die Durchführung der TAVI-Prozedur dargestellt. Möglichkeiten zur Optimierung der Prozedur werden erörtert. Zudem werden neue Entwicklungen zur Optimierung der technischen Durchführung der TAVI-Prozedur diskutiert.

Lernziele:
- Praktische Durchführung der TAVI Prozedur
- Einfluss der präinterventionellen Planung auf die technische Durchführung der TAVI Prozedur.
- technische Möglichkeiten zur optimierten Positionierung der Klappenprothese während der Prozedur.

WS 401.3
10:00

Komplikationen und follow-up

Grothoff M
Universität Leipzig – Herzzentrum, Radiologie, Leipzig

Der perkutane Herzklappenersatz, insbesondere der Aortenklappenersatz, stellt heute für Patienten mit hohem perioperativem Risiko eine mit zunehmender Häufigkeit angewandte Alternative zum offen-chirurgischen Vorgehen dar. Im Gegensatz zum chirurgischen Vorgehen hängen der Erfolg und auch das Auftreten von Komplikationen des kathetergestützten Klappenersatzes erheblich von der präinterventionellen Bildgebung ab. Neben der ausschlaggebenden adäquaten Patientenselektion wirken sich unpräzises Klappen-Sizing, der Klappenverkalkungsgrad und die Beschaffenheit des Zugangsweges direkt auf postprozedurale Komplikationen aus. Neben den häufig auftretenden Aortenregurgitationen, welche bei geringgradiger Ausprägung toleriert werden, stellen schwere Protheseninsuffizienzen, Prothesendisklokationen, Aortendissektionen und Aorten- bzw. Iliakalrupturen potentiell tödliche Komplikationen dar.

Lernziele:
- Spektrum potentieller TAVI-Kompliktionen
- Risikoeinschätzung i.R. der präprozeduralen Patientenselektion.
- Relevante Anatomie und Maße der Aortenwurzel und ihre Darstellung in der CT einschl. Scan-Protokolle
- Auswertestrategien
- Mögliche Fragestellungen im Follow-up von TAVI-Patienten

WS 402
Neuroradiologie I – Das alternde Gehirn

Vorsitz: Weidauer S / Frankfurt a.M.
Saal Röntgen
Samstag, 01.06.2013, 09:00 bis 10:30

WS 402.1
09:00

Demenz – Rolle der Bildgebung

Weidauer S
Sankt Katharinen-Krankenhaus GmbH, Neurologie, Frankfurt a.M.

Infolge der demografischen Veränderungen nimmt der Anteil neurodegenerativer Erkrankungen in der radiologischen Differenzialdiagnostik zu. Hierbei ist die Abgrenzung und Detektion kausal therapierbarer Ätiologien wie zum Beispiel Liquorzirkulati-onsstörungen, Neoplasien, Subduralhämatomen, Wernicke-Enzephalopathien oder vaskulären Ursachen einschließlich einer zerebralen Amyloidangiopathie (CAA) und strategisch gelegenen paramedianen Thalamusinfarkten wichtig. Nach den vaskulären und Mischdemenzen ist die Demenz vom Alzheimertyp (DAT) die häufigste pri-mär neurodegenerative Erkrankung und zeigt initial im Rahmen eines „mild cognitive impairment“ (MCI) eine Atrophie des entorhinalen Kortex und des Hippokampus mit konsekutiver Erweiterung der Temporalhörner. Die frontotemporale Lobardegeneration (FTLD) umfasst die frontotemporale Demenz (FTD; früher M. Pick), die semanti-sche Demenz (SD) und die primär nicht flüssige oder progressive Aphasie (PNFA, PPA) mit asymmetrischer, die dominante Hemi-

sphäre betreffender Atrophie perisylvisch und temporal. Einzelne Autoren sehen in der PNFA/PPA und der SD zwei Varianten ein und derselben Erkrankung, andere definieren noch eine logopenische Aphasie. Als „ALS–Demenz-Komplex“ wird die Kombination von FTD und Motoneuronerkrankung bezeichnet. Unter atypischen Parkinsonsyndromen werden die progressive supranukleäre Blickparese (PSP) als Tauopathie mit im Vordergrund stehender dorsolateraler rostromesenzephaler Atrophie, die Multisystematrophie mit Parkinsonähnlicher Symptomatik (MSA–P; früher: striato-nigrale Degeneration), die MSA–C mit inital betont zerebellarer Symptomatik (früher: OPCA – olivopontozerebelläre Atrophie) und die kortikobasale Degeneration (CBD, in Abgrenzung zum kortikobasalen Syndrom; CBS) zusammengefasst. Voraussetzung sind standardisierte Untersuchungsprotokolle (neuroradiologische „Levels“ nach Frisoni) mit vergleichbarer axialer Akquisition (T2, T2*, FLAIR), temporal angulierten T2-gewichteten Dünnschichtsequenzen und gegebenenfalls ergänzend eine Voxel basierte (automatische) Volumetrie, Spektroskopie (MRS) und Diffusionstensormessung (DTI). Die Voxel basierte Volumetrie in Längsschnittuntersuchungen mit farblicher Kodierung zirkumskripter Volumenminderung im Vergleich zu standardisierten Hirnatlanten (brain boundary shift imaging – BBSI) einschließlich Segmentierungsalgorithmen zur quantitativen Erfassung atrophischer Prozesse bleibt jedoch ebenso wie die 1 H-, 13C- oder 31P-MRS insbesondere bei höheren Feldstärken (chemical shift imaging) und die funktionelle MRT (fMRT) auch aufgrund des Personal- und Zeitaufwandes vor allem spezialisierten neuroradiologischen Zentren vorbehalten. Der Übersichtlichkeit halber wird auf die sicher wichtigen nuklearmedizinischen Verfahren, insbesondere PET, an dieser Stelle nicht näher eingegangen.

Lernziele: Radiomorphologischer Beitrag zur Differenzialdiagnostik dementieller Erkrankungen; Aussagekraft verschiedener neuroradiologischer Untersuchungsstrategien; Erkennen typischer Atrophiemuster und kausal behandelbarer Ursachen.

WS 402.2
09:30

Was bringt funktionelle Bildgebung?

Drzezga A
Uniklinik Köln, Klinik und Poliklinik für Nuklearmedizin, Köln

WS 402.3
10:00

Neuropsychologie und strukturelle Bildgebung in der Demenzdiagnostik

Schmidtke K
Ortenau Klinikum Offenburg-Gengenbach, Neurogeriatrie, Offenburg

Demenzen werden bis heute klinisch diagnostiziert, da apparative Marker im Einzelfall oft nicht ausreichend zuverlässig sind. In der Routine stellen die Neuropsychologie und die strukturelle Bildgebung mit CCT oder MRT die Eckpfeiler der Diagnostik dar. Neuropsychologie umfasst die gezielte Anamnese, den psychischen Befund, die Anwendung einfacher psychologischer Tests und die Verhaltensbeobachtung bei der Testbearbeitung. Das Profil gibt oft entscheidende Hinweise zur Ätiologie. Grundlage der Auswertung ist die modulare Organisation cortikaler Werkzeugleistungen und die Unterteilung von Demenzerkrankungen in Typen mit primär posteriorem, frontalem und subcorticalem Schädigungsort. Die Beurteilung ist erschwert, wenn Vorschädigungen, Mehrfacherkrankungen oder ein vorgerücktes Krankheitsstadium vorliegen. Die strukturelle Bildgebung (ohne Morphometrie) beurteilt Atrophie und vaskuläre Läsionen des Gehirns nach Ausmaß, Lokalisation und Symmetrie. Verunklarende Faktoren sind u. a. Alkoholabusus, Vorschädigungen, Anlagevarianten, Alters-bedingte Veränderungen und Misch- und Begleiterkrankungen, z. B. NPH. Ausmaß und regionärer Schwerpunkte einer Hirnatrophie bei degenerativen Demenzerkrankungen und beim normalen Alterungsprozess sind hochgradig variabel, geben aber dennoch wesentliche Hinweise zur ätiologischen Zuordnung von Demenzerkrankungen. Eine Demenzdiagnostik auf gutem Niveau ist nur möglich, wenn neuroradiologische, neurologisch/psychiatrische und neuropsychologische Expertise zusammenwirken.

Lernziele: Möglichkeiten und Grenzen der Neuropsychologie und der strukturellen Bildgebung in der Demenzdiagnostik

WS 403
Neuroradiologie II – Der andere Schlaganfall

Vorsitz: Berlis A / Augsburg
Saal Röntgen
Samstag, 01.06.2013, 10:45 bis 12:15

WS 403.1
10:45

Formen der Mikroangiopathie

Linn J
Klinikum der Universität München, Abt. für Neuroradiologie, München

Die zerebralen Mikroangiopathien (ZMAs) stellen eine heterogene Krankheitsgruppe dar, bei der sich als gemeinsames Charakteristikum pathologische Veränderungen der kleinen Hirngefäße finden. Sie sind für 20 – 30% aller ischämischer Schlaganfälle verantwortlich. In über 90% der Fälle liegt eine erworbene Mikroangiopathie vor, wobei die degenerative Mikroangiopathie (DMA) und die sporadische zerebrale Amyloidangiopathie (CAA) die typischen erworbenen ZMAs im engeren Sinne darstellen. Neben diesen häufigen Formen gibt es eine Vielzahl seltener, genetisch bedingter ZMAs. Wichtige hereditäre ZMAs sind z. B. die CADASIL-Erkrankung (Cerebral Autosomal Dominant Arteriopathy with Subcortical Infarcts and Leukoencephalopathy), die hereditären zerebralen Amyloidangiopathien und der Morbus Fabry.

Lernziele:

1. Einteilung der ZMAs
2. Generelles zur Bildgebung der ZMAs
   - lakunäre Schlaganfälle
   - mikroangiopathische Marklagerläsionen
   - Mikroblutungen
   - Makroblutungen
   - kortikale Mikroinfakte
3. Typische Bildbefunde bei den einzelnen Entitäten:
   - Degenerative Mikroangiopathie
   - Zerebrale Amyloidangiopathien
   - CADASIL
   - Morbus Fabry

WS 403.2
11:15

Imaging bei Migräne

Berlis A[1], Prof. Dr Urbach Ho[2]
[1]Klinik für Diagnostische Radiologie und Neuroradiologie, Augsburg; [2]Radiologische Universitätsklinik Bonn, FE Neuroradiologie, Bonn

Kopfschmerzabklärung ist eine der häufigsten Fragestellungen, die man bei der Indikationsprüfung für eine MR oder CT-Untersuchung des Kopfes vorfindet. Per definitionem ist die Migräne eine primäre Kopfschmerzerkrankung. Damit ist sie nicht die Folge einer anderen Erkrankung wie Hirntumore, Hirntraumata, Hirnblutungen oder Entzündungen. Nach den Richtlinien der IHS (International Headache Society) erfolgt die Klassifikation primär anhand des Auftretens oder Fehlens einer Aura. Unter Migräne leiden ca. 10% der Bevölkerung, wobei Frauen etwa dreimal so häufig betroffen sind als Männer. Klinisch handelt es sich um einen periodisch wiederkehrenden, anfallsartigen, pulsierenden und halbseitigen Kopfschmerz., der von zusätzlichen Symptomen wie Übelkeit, Erbrechen, Photophobie, Phonophobie begleitet werden kann und der manchmal auch eine Migräneaura vorangeht. Als Migränekomplikation gibt es den migranösen Infarkt bei dem es durch eine länger als 60 Minuten anhaltende Aura zu einer Minderdurchblutung des Gehirns kommen kann und der in der Schnittbildgebung als Infarkt zu detektieren ist. Warum aber wird so häufig eine bildgebende Abklärung durchgeführt? Immerhin haben 41% der Patienten mit einer zerebralen AVM (arteriovenöse Gefäßfehlbildung) eine Migräne. Wesentlich häufiger sind bei Patienten mit Migräne mit Aura als bei Patienten ohne Aura und gegenüber einer Kontrollgruppe Kleinhirninfarkte nachweisbar. Ist dies vielleicht vergesellschaftet mit dem häufiger bei Patienten mit Migräne und Aura auftretenden offenen Foramen ovale (PFO).

Lernziele: Der Vortrag geht auf die für einen Diagnostiker wichtige Klassifikation der Migräne ein, ohne vertieftes neurologisches Fachwissen zu vermitteln. Primäres Ziel ist es die Bildgebung verschiedener Krankheitsbilder zu zeigen, die häufiger mit Migräne assoziiert sein können und die deshalb besondere Beachtung finden sollten.

WS 403.3
11:45

Drogenfolgen am Gehirn

Wiesmann M
Aachen

WS 404
Uroradiologie I – Aktuelles Spektrum neuer Technologien in der Urogenitalen Radiologie

Vorsitz: Schlemmer HP / Heidelberg
Saal Krause
Samstag, 01.06.2013, 12:00 bis 13:30

WS 404.1
12:00

PET und MRT oder PET-MRT in der Uroradiologie?

Laniado M, Platzek I
Universitätsklinikum Dresden, Institut und Poliklinik für Radiologische Diagnostik, Dresden

Die MRT ist eine etablierte bildgebende Methode bei vielen urologischen Erkrankungen. Dazu zählen u. a. Nieren- und Nebennierentumoren (Detektion, Staging, Differentialdiagnose), die polyzystische Nierendegeneration (Komplikationen wie Einblutung oder Karzinomentstehung), die Nierenarterienstenose (MR-Angiografie), Harntransportstörungen bei Kindern (MR-Funktionsnephrogramm als Alternative zur Nierensequenzszintigrafie) und das Prostatakarzinom (Detektion, Staging). Die 18F FDG-PET ist mit Ausnahme von Lymphomen und Metastasen für eine Untersuchung der Nieren ungeeignet. An der Nebenniere kann die 18 F FDG-PET nicht nur bei Lymphomen und Metastasen (u. a. Differentialdiagnose benigne/maligne Läsion), sondern auch beim seltenen Nebennierenkarzinom hilfreich sein (z. B. Therapieansprechen). Für die Diagnostik von Phäochromozytomen und Paragangliomen erweist sich die PET mit Tracern wie 18F-DOPA als zunehmend eingesetzte Bildgebung. Die Primärdiagnose des Prostatakarzinoms stellt keine Indikation der PET dar. Bei dem V. a. Prostatakarzinomrezidiv bzw. Metatasierung ist jedoch die PET mit 18F-Cholin oder 11C-Acetat (Rezidiv, Lymphknotenmetastasen) und 18F-Natriumfluorid (Knochenmetastasen) ein probates Verfahren. Bei diesen urologischen Fragestellungen besteht derzeit am ehesten eine Indikation für die PET-MRT.

Lernziele:
1. Indikationen der MRT in der Uroradiologie.
2. Indikationen der PET in der Uroradiologie.
3. Mögliche Anwendungen der PET-MRT bei uroradiologischen Fragestellungen.

WS 404.2
12:30

Diffusions-Wichtung oder Perfusions-MRT für die Prostata?

Schlemmer HP
Deutsches Krebsforschungszentrum, Radiologie, Heidelberg

Die multiparametrische MRT (mp-MRT) der Prostata wird derzeit als integraler Bestandteil der Prostatadiagnostik in der Urologie etabliert. Von besonderem Vorteil sind die Diffusionswichtung (DWI) und die Perfusionswichtung (dynamische Kontrastmittel-angehobene MRT, DCE), die nicht-invasiv prognostisch Informationen über die individuelle Tumoraggressivität liefern. Auch wenn sich dabei kleine Tumorherde der Detektion entziehen, so ist bei den oftmals multilokulären und biologisch heterogenen Tumoren die Lokalisation der therapieführenden, sogenannten „Dominant Intraprostatic Lesion (DIL)“ mit dem aggressivsten und größten Tumoranteil klinisch besonders relevant. Kenntnis und Lokalisation der DIL führen bei gezielten Biopsien zu einer größeren Zuverlässigkeit des initialen Biopsieergebnisses. In vielen Fällen wird dabei eine konventionelle TRUS-Biopsie in Kenntnis des MR-Befundes ausreichend sein. Bei kleineren und technisch schwierig zu erreichenden Befunden kann die gezielte Prostatabiopsie entweder dediziert MR-gesteuert und TRUS-gesteuert nach MR/TRUS-Bildfusion durchgeführt werden. Die mp-MRT mit DWI und DCE hat zudem bei Active Surveillance eine besondere B edeutung, da sich damit die zeitliche Entwicklung der Tumoraggressivität dokumentieren lässt. Die Erkennung und Lokalisation von sich suspekt verändernden Tumorherden kann die Zuverlässigkeit von Rebiopsien erhöhen. Bei Befundkonstanz kann auch ggf. die Durchführung einer Rebiopsie zeitlich aufgeschoben werden. Der Vortrag gibt einen aktuellen Überblick über den Stellenwert der biologisch-funktionellen Prostatadiagnostik mittels DWI und DCE und diskutiert deren Bedeutung im klinisch-urologischen Kontext.

Lernziele:
- Standardisierte Durchführung der DWI und DCE-MRT
- Standardisierte Befundinterpretation und -Dokumentation
- Differenzierter Einsatz der Methoden und Indikationen im klinischen Kontext bei der Prostatabiopsie, Therapieplanung, Therapieverlaufskontrolle und dem Active Surveillance

WS 404.3
13:00

Neue radiologische Verfahren für die Nierendarstellung – nur ein Experiment?

Notohamiprodjo M
Klinikum der Universität München, Institut für Klinische Radiologie, München

Im Gegensatz zur z. B. der Leber- oder Lungenbildgebung, spielt die morphologische Bildgebung der Nieren nach wie vor nur eine untergeordnete Rolle. Vor allem die Diagnostik parenchymatöser Nierenerkrankungen, aber auch die Differenzierung solider Tumoren ist nur eingeschränkt möglich. Funktionelle MR- und CT-Techniken erlauben die Abbildung physiologischer und pathophysiologischer Prozesse, sowie einen Einblick in die Integrität der renalen Mikrostruktur, jedoch ist die räumliche Auflösung niedrig und es ist eine z. T. aufwendige Nachverarbeitung notwendig. So verbleibt die invasive Biopsie mit all ihren Risiken der diagnostische Goldstandard. Aus diesen Gründen ist die Entwicklung neuartiger Kontraste und Methoden für die Nierenbildgebung von großem Interesse. Die Entwicklung reicht von neuen Kontrasten für die MRT, wie z. B. der Natriumbildgebung über die Anwendung neuer nuklearmedizinischer Tracer bis zur Entwicklung völlig neuer Methoden, wie z. B. der Phasenkontrastbildgebung oder dem Nachweis hyperpolarisierter Nuklei mit der MRT. Ob und welche Methoden Einzug in die Klinik erhalten ist noch unklar und wird in der nächsten Dekade evaluiert werden müssen.

Lernziele:
- Kurzer Überblick über die aktuell verfügbaren Techniken
- Neue Kontraste
- Neue Techniken

WS 405
Uroradiologie II – Fallbasiertes Lernen in der Urogenitalen Radiologie

Vorsitz: Uder M / Erlangen
Saal Krause
Samstag, 01.06.2013, 13:45 bis 15:15

WS 405.1
13:45

Radiologie bei Erkrankungen der Nebennieren

Degenhart C, Prof. Dr. Dr. h. c.Reiser MF, Prof. Dr. Müller-Lisse UG
Institut f. klinische Radiologie der LMU, München

Anhand bestimmter Kriterien in CT und MRT ist eine sichere Differenzierung zwischen Adenomen und Malignomen in den meisten Fällen möglich. Der Nutzen der Schnittbildgebung zum Nachweis aldosteronproduzierender Adenome und zur Subtyp-Differenzierung beim Primären Hyperaldosteronismus ist dagegen limitiert und die selektive Nebennierenvenenblutentnahme gilt hier weiterhin als Goldstandard. Wenngleich Adenome und Metastasen die häufigsten adrenalen Befunde darstellen, so gibt es doch ein weites Spektrum an Differenzialdiagnosen mit oft typischen radiologischen Befunden.

Lernziele:
- Prinzipien der adrenalen Bildgebung in CT und MRT.
- Radiologische Diagnostik beim primären Hyperaldosteronismus.
- Häufige und seltenere Differenzialdiagnosen werden anhand von Fallbeispielen erarbeitet.

WS 405.2
14:15

Bildgebung bei urogenitalen Notfällen im Kindesalter

Mentzel HJ
Institut für Diagnostische und Interventionelle Radiologie I/ Universitätsklinikum Jena, Pädiatrische Radiologie, Jena

Die klinischen Symptome beim nicht-traumatischen urogenitalen Notfall im Kindesalter sind oft unspezifisch. Im Vordergrund steht oft der unspezifische Bauchschmerz, mitunter auch kolikartig und mit Erbrechen und Fieber. Die Initialdiagnostik stellt die Sonografie dar, gegebenenfalls ergänzt um Radiografie, CT und MRT in Abhängigkeit vom Basisbefund. Die wichtigsten urogenitalen Notfälle bei Kindern (z.B. Hoden- u. Hydatidentorsion, Epididymitis u.a. Entzündungen, Ovarialtorsion, Akuter Harnverhalt, Akute Pyelonephritis, Nierenabszess, Tumor) werden mit zugehörigem Bildmaterial vorgestellt und der sinnvolle Einsatz bildgebender Modalitäten diskutiert.

Lernziele:
1. Kenntnis wesentlicher urogenitaler Notfallsituationen bei Kindern
2. Sinnvoller Einsatz der Bildgebung bei entsprechender Fragestellung

WS 405.3
14:45

Uroradiologische Notfälle

Uder M
Universitätsklinik, Radiologisches Institut, Erlangen

Das Urogenitalsystem ist nicht selten bei akuten Unfällen beteilig. Unfallbedingt kann es sowohl zu Beeinträchtigungen der Organdurchblutung, des Organparenchyms als auch der Harnwege kommen. Einige dieser akuten Notfälle erfordern sofortige spezifische Maßnahmen, bei denen auch der interventionellen Radiologie eine immer größer werdende Bedeutung zukommt. Zu den endogenen Notfällen gehört z.B. die akute Harntransportstörung. Neue Daten, die zeigen, dass eine verzögert behandelte Harnstauung zu einem progressiven Verlust der Nierenfunktion führen kann. Daraus ergeben sich völlig neue Implikationen für die Behandlung.

Lernziele:
- Traumafolgen an Niere, Blase und äußerem Genitale
- Nichttraumabedingte Notfälle in der Uroradiologie
- Stellenwert der interventionellen Radiologie

WS 406
Neuroradiologie III – Nicht nur für „MRT-Freaks“

Vorsitz: Heiland S / Heidelberg
Saal Röntgen
Samstag, 01.06.2013, 14:00 bis 15:30

WS 406.1
14:00

Artefakte und Pitfalls in der MRT

Heiland S
Universitätsklinikum Heidelberg, Sektion Exp. Radiologie, Abt. Neuroradiologie, Heidelberg

Es gibt eine Vielzahl von Artefakten in der MR-Tomografie, die diagnostische Informationen verschleiern,Pathologien vortäuschen oder das MR-Bild gänzlich unbrauchbar machen können. Wegen des komplexen Zusammenhangs zwischen gemessenem Signal und rekonstruiertem MR-Bild ist es zudem nicht einfach, aus dem Artefaktmuster im MR-Bild auf die Ursache zurückzuschließen. Es ist jedoch sehr wichtig, mögliche Artefaktquellen und ihre Auswirkungen zu kennen, da man nur dann MR-Bilder hoher Qualität aufnehmen und artefaktbehaftete Bilder richtig interpretieren kann. MR-Artefakte kann man in 4 unterschiedliche Gruppen einteilen: (1) Hardwarebedingte Artefakte, (2) Sequenzbedingte Artefakte, (3) Patientenbedingte Artefakte und (4) Artefakte spezieller MR-Techniken. In diesem Vortrag soll ein Überblick über die unterschiedlichen MR-Artefakte gegeben werden. Zudem wird die jeweilige Ursache des Artefakts beschrieben und Möglichkeiten aufgezeigt, wie die Artefakte minimiert oder ganz vermieden werden können. Ein weiterer Aspekt besteht darin, dass (unerwünschte) Artefakte und (erwünschte) Effekte oft auf den gleichen physikalischen Gegebenheiten basieren. In diesem Vortrag werden abschließend Beispiele aufgeführt, in denen Artefakte die Ideengeber für neuartige MR-Techniken waren.

Lernziele:
1. Welche MR-Artefakte gibt es, wie lassen sie sich kategorisieren?
2. Was ist die physikalische oder physiologische Ursache der Artefakte?
3. Wie kann man die Artefakte im MR-Bild erkennen?
4. Wie kann man die Artefakte vermeiden oder minimieren?

WS 406.2
14:30

Spektroskopie – Was sagen die Peaks aus?

Lanfermann H, Raab P
Medizinische Hochschule Hannover, Institut für Neuroradiologie, Hannover

Die 1 H-MR-Spektroskopie (MRS) ermöglicht in vivo die Messung zahlreicher Metabolite im Hirnparenchym (z.B.) und pathologischem Gewebe. Dabei korrelieren die Flächen unter den „Peaks“ mit der jeweiligen Metabolitkonzentration. Die wichtigsten im Hirngewebe messbaren 1 H-Signale stammen vom N-Acetyl-Aspartat (NAA, Marker für intakte Neurone), vom Cholin und cholinhaltigen Verbindungen (Cho, Marker für den Membranmetabolismus) sowie vom unphosphorylierten und phosphorylierten Creatin (Cr). Spektroskopische Messungen mit kurzer Echozeit (TE) um 30 ms weisen zusätzliche Metabolitenpeaks des Myoinositols und Glutamin/Glutamats sowie Lipidsignale als empfindliche Indikatoren für Zellnekrosen nach. Die Multi-Voxel-MRS erlaubt eine Ortsauflösung der Spektren und damit die Identifizierung von z.B. malignen Tumoranteilen. Einsatzgebiete: Die Cholinkonzentration in Gliomen korreliert mit dem immunhistochemischen Proliferationsmarker Ki-67 und kann daher als in vivo Marker für die Gliomproliferation eingesetzt werden. Cholin-Erhöhungen außerhalb der Kontrastmittelanreicherung zeigen bei Glioblastomen im Gegensatz zu Metastasen Tumorinfiltrationszonen an. Metastasen weisen sowohl bei langer und kurzer TE markante Lipidpeaks auf. Entzündliche und demyelinisierende Veränderungen können hinsichtlich des Metabolitmusters ein höhergradiges Gliom imitieren. Nach Radiatio und Chemotherapie von Gliomen sind MR-morphologische Befunde einer Pseudoprogression oder eines Pseudoresponse mittels MRS besser zu charakterisieren.

Lernziele: Ziel des Vortrages ist, nach einer kurzen Einführung die wesentlichen Einsatzgebiete der MR-Spektroskopie, u.a. Detektion von Gliomen, Differenzialdiagnose, Graduierung, Therapiekontrolle und Prognose vorzustellen. Zudem werden aktuelle Entwicklungen wie z.B. die 3D-MRS (EPSI) präsentiert. Es wird vermittelt werden, bei welchen Fragestellungen die MR-Spektroskopie wertvolle Zusatzinformationen liefern kann.

WS 406.3
15:00

Wozu kann ich eigentlich die DTI verwenden?

Langner S
Universitätsmedizin Greifswald, Institut für Diagnostische Radiologie und Neuroradiologie, Greifswald

Die diffusionsgewichtete Bildgebung (DWI) ist heute fester Bestandteil in der neuroradiologischen Bildgebung und wird zum Nachweis des Schlaganfalls oder zur Beurteilung Tumoren verwendet. Bei der Diffusions Tensor-Bildgebung (DTI, diffusion tensor imaging) handelt es sich um eine Weiterentwicklung der DWI. Im Gegensatz zur DWI werden bei der DTI die Diffusionsgradienten in mindestens 6 Raumrichtungen untersucht und so der Diffusionstensor berechnet. Hierdurch ist nicht nur die Berechnung des ADC-Wertes (apparent diffusion coefficient) möglich, sondern die Diffusion kann durch die Parameter Fraktionale Anisotropie (FA) und Mittelere Diffusivität (MD, mean diffusivity) charakterisiert werden. Die Diffusionsparameter werden in farbkodierten Parameterkarten dargestellt. Ein der häufigsten klinischen Anwendung des DTI ist das Fiber tracking, bei dem die Nervenfaserbahnen visualisiert werden. Mittels DTI ist jedoch auch die Charakterisierung von Tumoren und verschiedener neurologischer Krankheitsbilder möglich, häufig auch noch bevor Veränderungen in den konventionellen MR-Bildern abgrenzbar sind.

Lernziele:
1. Beschreibung der Grundprinzipien des DTI
2. Anwendung des DTI bei verschiedenen neurologischen Krankheitsbildern
3. Anwendung des DTI im Rahmen der erweiterten Diagnostik intrakranieller Tumoren
4. Bedeutung des DTI in der präoperativen Diagnostik für den Neurochirurgen

WS 407
Mammadiagnostik II – Überdiagnosen im Mammografiescreening

Vorsitz: Kettritz U / Berlin
Saal Porstmann
Samstag, 01.06.2013, 14:15 bis 15:45

WS 407.1
14:15

Definition aus epidemiologischer Sicht

Junkermann H[1], Becker N[2]
[1]Universitätsfrauenklinik, Sektion Senologische Diagnostik, Heidelberg; [2]Deutsches Krebsforschungszentrum, Epidemiologie von Krebserkrankungen, Heidelberg

Überdiagnose ist die Diagnose von Karzinomen, die während eines Screeningprogramms entdeckt werden und während der verbleibenden Lebenszeit eines Menschen ohne Früherkennung nicht entdeckt worden wären. Ab Beginn des Screenings werden in der gescreenten Bevölkerung mehr Karzinome entdeckt als in einer ungescreenten Vergleichsgruppe. Nach Beendigung des Screenings werden vorübergehend weniger Karzinome in der gescreenten Bevölkerung entdeckt. Falls der screeningbedingte Anstieg nicht vollständig kompensiert wird und die Zahl der Erkrankten in der gescreenten Bevölkerung dauerhaft erhöht bleibt, liegt Überdiagnose vor. Überdiagnose ist die schwerwiegendste Nebenwirkung eines Früherkennungsprogramms. Der Arzt kann nicht feststellen, ob ein früh entdeckter Krebs in der verbleibenden Lebenszeit symptomatisch geworden wäre. Überdiagnostizierte Krebsfälle werden deshalb wie andere Krebse behandelt. Eine Studie, die zwei vollständig vergleichbare Populationen, von denen eine 20 Jahre lang am Mammografiescreening teilnimmt, bis an ihr Lebensende beobachtet, liegt nicht vor. Nicht randomisierte Beobachtungsstudien des Mammografiescreenings wurden mit Überdiagnosen von bis zu 50% publiziert. Eine methodische Analyse der aus europäischen Screeningprogrammen publizierten Studien durch die EUROSCREEN-Gruppe ergab jedoch, dass bei einer angemessenen Berücksichtigung von Trends in der Hintergrundinzidenz und der Diagnosevorverlegung die Überdiagnose nur 1 – 10% beträgt. Eine unabhängige Gruppe britischer Wissenschaftler hat aus drei randomisierten Studien mit einer Nachbeobachtungszeit von mindestens 6 Jahren eine Überdiagnose von 10,7% errechnet. Überdiagnose kommt beim Mammografiescreening vor. Die Bestimmung des Ausmaßes ist schwierig und mit Unsicherheiten behaftet, die bei der Bewertung der Ergebnisse berücksichtigt werden müssen.

Lernziele:
- Bedeutung von Überdiagnose für die Nutzen-Schaden-Bilanz
- Probleme bei der Messung von Überdiagnose

WS 407.2
14:45

Wie geht man in Skandinavien mit dem Thema Überdiagnosen um?

Skaane P
Ullevaal University Hospital, Department of Radiology, Oslo

Die Mammografie reduziert die Mortalitat des Brustkrebs, aber es gibt unvermeidbare Nachteile des Screenings: Unangenehme Kompression, Strahlendosis, falsch positive Befunde, falsch negative Befunde und die sog. Überdiagnostik. Überdiagnostik wird definiert als Nachweis von asymptomatischen Karzinome die ohne Screening im Leben der Frau nicht in Erscheinung getreten wären. Die Gegner des Screenings in Skandinavien haben in den letzten 10 Jahren mit vielen Publikationen in führenden internationalen Zeitschriften für große Aufmerksamkeit gesorgt. Diese Publikationen haben die Mortalitatsreduktion infrage gestellt und sehr hohe Zahlen für Oberdiagnosen angegeben. Eine Publikation vom Screening in Dänemark gab eine Überdiagnostik um 4.8% an, eine Studie aus Schweden estimierte eine Überdiagnostik in der Malmö-Studie zu 10%, während eine Übersichtsanalyse vom schwedischen Screening die Überdiagnostik zwischen 21% und 54% estimierte. Die höchsten Raten an Überdiagnostik bis 54% (und sogar noch höher) sind von den norwegischen Gegnern des Screenings publiziert worden. Keine der bisherigen Veröffentlichungen aus Skandinavien sind als „offiziell" anzusehen. Eine einheitliche Datenbank zur nationalen Evaluation vergleichbar mit Deutschland liegt zur Zeit nur in Norwegen vor. Die bisherigen norwegischen Publikationen mit Angaben von sehr hohen Überdiagnostikraten basieren auf Datenbanken (aggregierten Daten) und nicht auf individuellen Daten. Die ersten „offiziellen" Evaluationsberichte des norwegischen Screening werden wahrscheinlich in diesem Jahr vorgelegt. Die sehr erheblichen Schwankungen der angegebenen Überdiagnostikraten beruhen auf Verwendung von aggregierten statt individuellen Daten, sehr unterschiedlichen (und zum Teil stark kritisierten) Analysen und unterschiedlichen epidemiologischen Methoden.

Lernziele: Die ersten „negativen" Publikationen vor einigen Jahren haben nicht allzuviel Aufmerksamkeit in den Medien bekommen. Aber die Publikationen des dänischen Cochrane-Instituts und auch die norwegischen Gegnern des Screenings haben auch in Skandinavien viel Aufmerksamkeit bekommen. Noch ist es zu früh, um zu erkennen,ob diese negativen Berichte in den Medien eine negative Auswirkung auf die Teilnahmerate haben werden.

WS 407.3
15:15

Hat die Pathologie schon Möglichkeiten Überdiagnosen zu vermeiden

Decker T
Dietrich Bonhoeffer-Klinikum Neubrandenburg, Institut für Pathologie, Neubrandenburg

Überdiagnostik ist die Extremvariante des „lead time bias" mit Entdeckung von Mammakarzinomen, die während des weiteren Lebens der betroffenen Frau asymptomatisch bleiben. Weder Mortalitätsreduktion noch Überdiagnostik lassen sich allein durch „Downstaging" erklären. Im Screening werden Tumoren mit prognostisch günstigen biologischen Tumoreigenschaften (niedriger histologischer Grad, niedrige Proliferation, positiver Rezeptorstatus, fehlende Her2 Expression, luminaler molekularer Subtyp) und geringem Metastasierungspotential bevorzugt entdeckt (bis zu 75%). Zugleich ist bei diesen biologisch geringer aggressiven Luminal A und B Tumoren der prognoseverbessernde Effekt der Früherkennung weit stärker als bei den übrigen Subtypen (Her2+, triple negativ) und führt zur Mortalitätssenkung. Allerdings gehören auch alle Überdiagnosen dem Luminal A Subtyp an. Überdiagnosen sind bisher nur ex post und als Gruppe definierbar. Derzeit ist eine Überdiagnose zum Zeitpunkt der histologischen Sicherung mit keiner Methode von einem Karzinom mit lebensbedrohlichem Progress zu unterscheiden. Überdiagnosen werden deshalb wie alle Karzinome therapiert – allerdings ohne Benefit für die Patientin (Übertherapie). Die Vermeidung eines großen Teils von Übertherapien wie Mastektomien bei Patientinnen mit Tumoren unter 20 mm, von axillären Dissektionen in Niedrigrisikosituationen und vor allem von Chemotherapien bei Luminal A Tumoren mit 0 bis 3 Lymphknotenmetastasen ist allerdings heute schon möglich, wenn die erforderlichen Aussagen zu Staging und Tumorbiologie im Pathologiebefund enthalten und zur Therapieentscheidung genutzt werden.

Lernziele:
- Pathologische Charakteristika Screening-detektierter Karzinome
- Pathologische Charakteristika überdiagnostizierter Karzinome
- Einfluss des Downstaging auf Mortalität und Überdiagnose
- Einfluss der Tumorbiologie auf Mortalität und Überdiagnose
- Erkennung von Überdiagnosen zum Detektionszeitpunkt?
- Vermeidung von Übertherapie zum Detektionszeitpunkt

WS 408
DeGIR II – Arterielle Endovaskuläre Therapie II (Zertifizierung Spezialkurs Modul A)

Vorsitz: Huppert P / Darmstadt
Saal Werner
Samstag, 01.06.2013, 14:15 bis 15:45

WS 408.1
14:15

Standards der Rekanalisation am Unterschenkel/Fuß

Wittenberg G
Institut für diagn. und intervent. Radiologie, Neuroradiologie und Kinderradiologie, Bielefeld

Interventionell-radiologische Verfahren gewinnen im Bereich der Unterschenkelarterien in den letzten Jahren rapide an Stellenwert im Vergleich zu den gefäßchirurgischen und den konservativen Therapieverfahren. Mit der fortschreitenden Verbesserung der endovaskulären Verfahren sind mittlerweile Gefäßregionen am Unterschenkel und Fuß erreich- und therapierbar geworden, die bis vor ein paar Jahren als unzugänglich bzw. als zu riskant angesehen wurden. Dadurch bedingt, zeigt sich eine zunehmende Tendenz, dass die interventionellen Verfahren am Unterschenkel gegenüber den gefäßchirurgischen revaskularisierenden

Verfahren mit zunehmender Verbreitung der endovaskulären Methode und zunehmender Expertise primär präferiert werden und diese ersetzen bzw. ergänzen. Im ersten Teil des Kurses wird auf die Indikationsstellung, die Optionen zum Gefäßzugang, die periinterventionelle Medikation, die Interventionsmaterialien und auf die aktuellen Interventionstechniken (Rekanalisation, PTA, Stent-Implantation) im Bereich der arteriellen Unterschenkelstrombahn eingegangen. Dabei werden Probleme bei der Intervention und potentielle Lösungsmöglichkeiten aufgewiesen.
Lernziele:
- klinische und morphologische Indikationsstellung bei der Therapie
- der pAVK am Unterschenkel und Fuß
- Kenntnisse über die grundlegenden Rekanalisationstechniken am
- Unterschenkel und Fuß
- Tipps und Tricks bei der Unterschenkelintervention

WS 408.2
14:45

Komplexe Rekanalisationstechniken am Unterschenkel und Fuß

Huppert P
Klinikum Darmstadt, Institut für Diagnostische und Interventionelle Radiologie, Darmstadt

Bei der Rekanalisation cruraler und pedaler Gefäßverschlüsse gilt das Prinzip der schrittweisen technischen Eskalation. Im ersten Schritt kommen Standard-Techniken der intraluminalen Rekanalisation zum Einsatz. Über antegrad eingebrachte lange Führungsschleusen werden steuerbare Führungsdrähte mit Support durch Ballonkatheter mit niedrigem Profil und geeigneten Ballondimensionen zur Rekanalisation verwendet. In proximalen Segmenten sind 0,018"-Systeme geeignet, in distalen cruralen und pedalen Segmenten werden 0,014"-Systeme zunehmend bevorzugt. Ist dies erfolglos, empfiehlt sich die Verwendung dezidierter 0,014"-Rekanalisationssdrähte („CTO-Drähte") und Supportkatheter. Variables Spitzengewicht und Drehstabilität der CTO-Drähte sowie Beschichtung, Spitzenkonfiguration und Spiraldesign der Supportkatheter verbessern deren intraluminale Rekanalisationseigenschaften. Bleibt auch dies erfolglos, besteht in vielen Fällen die Option, die Rekanalisation auf retrogradem Wege zu erzielen. Hierzu können kommunizierende Arterien wie Arcus plantaris und Perforatoren passiert werden oder wenn dies nicht möglich ist perkutane Zugänge über pedale und crurale Arterien genutzt werden. Hierfür sind spezielle Punktionstechniken und Materialien erforderlich. Die intendierte subintimale Rekanalisation cruraler Arterien hat prinzipielle Nachteile bei Kollateralen und distantem Anschluss sowie technische Limitationen bei langen Okklusionen und pedalem Anschluss.
Lernziele: Methodisch-technische Eskalation der cruralen Rekanalisation

WS 408.3
15:15

Alles über beschichtete Ballons

Duda S, Schröder H
Jüdisches Krankenhaus, Gefäßzentrum, Berlin

Nach über 5 Jahren präklinischer und klinischer Entwicklung liegen nunmehr valide Daten über Paclitaxel-beschichtete Ballons (DEB = drug eluting Ballons, DCB = drug coated Ballons) verschiedener Hersteller vor. Die aktuell publizierten Ergebnisse (THUNDER, FemPac, Levant 1+2, CVI, Pacifier) zeigen gegenüber den Daten für die Standard-PTA verbesserte Ergebnisse. Die Endpunkte Late Lumen Loss (LLL) sowie die kombinierte Rate der Major Adverse Events (MAE: Tod, Amputation und Target Lesion Revaskularisation) werden durch den Einsatz Paclitaxel-beschichteter Ballons positiv beeinflusst. Insbesondere bei Patienten mit klinisch relevanten Veränderungen der femoropoplitealen Strombahn konnte ein Benefit über bis zu 5 Jahre gezeigt werden. Randomisierte multizentrische Studien werden aktuell durchgeführt, um diese Ergebnisse in der allgemeinen interventionellen Versorgung von Patienten mit pAVK zu überprüfen.
Lernziele:
- Paclitaxel-Wirkmechanismus
- Aktuelle Studienlage für DEB
- Einsatzgebiete für drug-eluting Ballons

WS 409
Gefäße II – Alles im Fluß – Phasenkontrast MRT

Vorsitz: Lund G / Hamburg
Saal Rieder
Samstag, 01.06.2013, 14:30 bis 16:00

WS 409.1
14:30

2D in der klinischen Routine

Lund G
Klinik für diagnostische und Interventionelle Radiologie, Hamburg

Die Phasenkontrast-MRT stellt eine wichtige Technik zur Flussmessung in der kardio-vaskulären Diagnostik dar. Mit dieser Methode können Flussvolumina und Flussgeschwindigkeit bestimmt werden. Beide Flussinformationen sind wichtige Parameter zur quantitativen Beurteilung von Herzklappenfehler oder eines kardialen Vitiums. So kann zum Beispiel der Stenosegrad oder die Insuffizienz einer Herzklappe quantifiziert werden. Dabei liefert die Phasenkontrast-MRT exakte Messergebnisse, die für die weitere Behandlung des Patienten von Bedeutung sind. Weiterhin können die Shuntverhältnisse bei einem angeborenen Herzfehler vermessen werden. Die Phasenkontrast-MRT wird auch Flussmessungen an großen Gefäßen, wie zum Beispiel der Aorta zur Beurteilung des Schweregrades einer Aortenisthmusstenose eingesetzt. Im Rahmen des Vortrags wird auf die Planung und Durchführung der Flussmessung durch die Phasenkontrast-MRT bei verschiedenen Indikationen (Herzklappenfehler, kardialen Vitien, Isthmusstenose) eingegangen und die jeweiligen Befunde besprochen. Weiterhin werden mögliche Fehlerquellen der Phasenkontrast-MRT und deren Behebung erörtert.
Lernziele:
- Verstehen der vielfältigen Einsatzgebiete der Phasenkontrast-MRT in der kardio-vaskulären Bildgebung.
- Erwerb von Kenntnissen zur Planung, Durchführung und Befundung der Messung.
- Vermeidung von Fehlermessungen durch optimale Planung der Untersuchung.
- Erkennen der Limitationen der Methoden.

WS 409.2
15:00

4D – Grundlagen und Anwendungen

Geiger J
Universitätsklinik Freiburg, Röntgendiagnostik, Freiburg

Die Phasenkontrast-Technik hat sich in den vergangenen Jahren weiterentwickelt. Neben den in der klinischen Routinediagnostik seit langem etablierten 2D PC-Messungen können mit der sog. 4D MRT komplexere Flussmuster erfasst werden, die den Fluss nicht nur unidirektional in 2 Ebenen darstellen, sondern die Flussbewegung dreidirektional in allen 3 Raumebenen mit zusätzlicher zeitlicher Komponente erfassen.
Lernziele: In diesem Workshop sollen die technischen Grundlagen der 4D-Fluss-Technik und die wesentlichen Unterschiede zur 2D PC diskutiert werden. Anhand verschiedener klinischer Beispiele soll ein Eindruck über die vielfältigen Anwendungsmöglichkeiten im Rahmen der kardiovaskulären Diagnostik gewonnen werden und die Vorteile der Flussvisualisierung für das Erkennen von pathologischen Flussveränderungen, insbesondere bei Erkrankungen der Aorta und bei komplexen angeborenen Herzfehlern, vermittelt werden.

WS 409.3
15:30

4D – abgeleitete Parameter und neue Entwicklungen

Frydrychowicz A
Universitätsklinik Schleswig-Holsein, Campus Lübeck, Klinik für Radiologie und Nuklearmedizin, Lübeck

Die Daten der 4D Fluss-MRT lassen neben den zuvor besprochenen Visualisierungsmöglichkeiten eine Berechnung zahlreicher Parameter zu. Dazu gehören neben Flussgeschwindigkeiten und -volumina auch abgeleitete Parameter wie z. B. die Wandschubspannung (WSS), Druckdifferenzen und die Pulswellengeschwindigkeit, die als klinische und wissenschaftliche Biomarker der Gefäßgesundheit verwendet werden. Ihre Anwendung wird an klinischen Beispielen besprochen. Zudem wird vor dem Hintergrund der noch verhältnismäßig langen Messzeiten ein Ausblick auf technische Neuerungen der 4D Fluss-MRT unter Einbeziehung der radialen Bildgebung und paralleler Bildgebungsansätze gegeben.

Lernziele:
- Verständnis der aus Daten der 4D Fluss MRT ableitbaren hämodynamischen Parameter und abgeleiteter Gefäßwandeigenschaften. Darunter fallen
- allgemeine hämodynamische Parameter
- Wandschubspannung (WSS) und Oszillationsindex (OSI)
- Pulswellengeschwindigkeit (PWV)
- Druckdifferenzen
- Verständnis technischer Neuerungen der 4D Fluss MRT, z. B.
- Anwendung radialer Unterabtastung
- Parallele Bildgebung

Workshop Schwerpunkt

WS

S145	WS 203	AGIT II – Medizinische Ontologien – Intelligente Suchstrategien
S145	WS SP 401	Mammadiagnostik I – Fusion oder Hybrid in der Komplementären Mammadiagnostik

WS 203
AGIT II – Medizinische Ontologien – Intelligente Suchstrategien

Vorsitz: Kotter E / Freiburg, Cavallaro A / Erlangen
Saal Hounsfield
Donnerstag, 30.05.2013, 13:45 bis 15:15

WS 203.1 — 13:45
Warum Radiologen sich mit Semantik befassen sollten

Gerstmair A
Universitätsklinik Freiburg, Röntgendiagnostik, Freiburg

Im Rahmen der Fortschritte und Möglichkeiten in der modernen Medizin mit zunehmender Technisierung erhöht sich der Zeit- und Kostendruck von diagnostischen und therapeutischen Verfahren. Insbesondere in der bildgebenden Diagnostik, die von teils hochkomplexen Großgeräten und mannigfaltigen Softwareanwendungen abhängig ist und einem ständigen technischen Wandel unterliegt, gewinnt die Standardisierung und Automatisierung von Prozessen zunehmend an Bedeutung. Dabei soll die Qualität zunehmen oder zumindest das bestehende Niveau halten. Hierzu ist es erforderlich, einfache und langfristig auch komplexere Aufgaben von spezialisierter Software durchführen zu lassen und so dem Diagnostiker Routineaufgaben abzunehmen und Freiraum für die eigentliche Diagnosefindung zu schaffen. Um dieses Ziel zu ermöglichen, muss die entsprechende Software eine Art Verständnis für Text und Bild erlangen. Erst dann können weitere Verfahren ansetzen, welche diese gewonnenen Informationen zusammentragen, auswerten und idealerweise sogar Schlussfolgerungen daraus ziehen. Es werden die Grundlagen der Informationsextraktion einschließlich der Bedeutung von Ontologien aufgezeigt und am Beispiel von radiologischen Befundtexten im Rahmen des RadMining-Projektes dargestellt.

Lernziele:
- Was ist Semantik und warum ist sie wichtig für die Medizin bzw. speziell die Radiologie?
- Grundlagen mit Begriffserläuterungen
- Anwendung auf radiologische Befundtexte mit semantischer Analyse und Ermöglichung einer fortgeschrittenen Suchfunktion

WS 203.2 — 14:15
Semantik in Bild und Befund – was ist das und wo hilft es im radiologischen Alltag

Cavallaro A[1], Hammon M[2], Dankerl P[2]
[1]Uniklinikum Erlangen, radiologisches Institut, Erlangen;
[2]Uniklinikum Erlangen

Die Semantik als Bedeutungslehre beschäftigt sich mit Bild- und Textinhalten. Die Anwendung von Ontologien wie Radlex und FMA auf die durch CAD-Algorithmen automatisierte Bildbearbeitung oder manuelle Annotation und die Befundung durch die Verwendung der standardisierten Begriffe oder durch die automatisierte Analyse der Befundtexte baut sich zwischen den diagnostischen Bildinhalten und den medizinischen Berichten eine nachhaltige Verbindung auf, deren Potential dargestellt werden soll. Anhand der Ergebnisse des Forschungsprojektes „Medico" (Theseus-Programme; BMWI) werden Einsatzmöglichkeiten im radiologischen Alltag vorgestellt, die die Möglichkeiten dieser Technologie veranschaulichen. In der Prozesskette diagnostische Bildbetrachtung, Befundung, Befunddemonstration wird der Bogen vom Radiologen über den klinischen Kollegen bis hin zu Patienten und Studenten gespannt. Dabei kann gezeigt werden, wie sich die radiologische Welt zukünftig in die elektronische Patientenakte einfügen läßt.

Lernziele:
- Verständnis für die Semantik in der Medizin und der Radiologie
- Erkennen der Möglichkeiten anhand:
  - Unterstützung der Beschriftung von Messungen
  - Autonavigation für Recistbefundungen im zeitlichen Verlauf
  - der Befund-Bild-Navigation bei der vergleichenden Befundung und Befunddemonstration
  - verbesserter Recherche-Möglichkeiten über die eigenen Informationssysteme und internetbasierende Dienste
- Diskussion der Auswirkungen auf die derzeitige radiologische Befunderstellung

WS 203.3 — 14:45
Semantik und Bilddaten: wie Terminologien in der Radiologie helfen könnten

Müller H
HES-SO, Business Information Systems, Sierre

Medizinische Berichte werden meistens als Freitext erstellt, da dies schnell geht und in jeder Situation eine hohe Flexibilität hat. Werden allerdings Daten oder Dokumente in medizinischen Systemen zwischen mehreren Partnern geteilt kann auch eine maschinelle Auswertung helfen, vor allen wenn es um sehr große Datenmengen geht. Auch standardisierte Benutzung von Abkürzungen und generellen Begriffen kann die Verständlichkeit der Texte erhöhen. In der Radiologie ist die RadLex Terminologie vor allem für das Schreiben von Radiologieberichten erstellt worden. RadLex hilft, die benutzen Worte verschiedenen Personen vergleichbarer zu machen und sowohl Synonyme als auch andere Verwandtschaften von Begriffen analysieren zu können. RadLex existiert in Englisch und Deutsch, es können also damit auch deutsche Begriffe benutzt werden, um z. B. in englischen Dokumenten zu suchen. Durch templates im DICOM structured reporting kann RadLex auch helfen Abläufe effizienter zu machen und Strukturen der Texte kontextbezogen wiederzubenutzen. Ergebnisse des Forschungsprojektes Khresmoi (http://www.khresmoi.eu/) werden präsentiert und auch weitere Ideen für die Entwicklung von generellen Suchwerkzeugen in medizinischen Daten, vor allem in visuellen Daten, wie Suche nach visuell ähnlichen volumes of interest oder die Suche nach wissenschaftlichen Artikeln, die thematisch zu einem bearbeiteten Fall passen.

Lernziele:
- Wissen über den Einsatz und die Vorteile der Semantik in der Radiologie
- Wichtigkeit der Semantik bei der Erstellung von Annotierungen und Berichten
- Informationssuche mittels visueller Daten und automatische Extrahierung von einfacher Semantik aus visuellen Daten

WS SP 401
Mammadiagnostik I – Fusion oder Hybrid in der Komplementären Mammadiagnostik

Vorsitz: Schulz-Wendtland R / Erlangen
Saal Porstmann
Samstag, 01.06.2013, 09:00 bis 10:30

WS SP 401.1 — 09:00
Was ist Fusion und Hybrid – aus Sicht des Informatikers

Twellmann T
MeVis BreastCare GmbH & Co. KG, Bremen

Ein wesentlicher Schritt bei der diagnostischen Aufarbeitung multimodaler Bilder der Brust ist die Zusammenführung (Fusion) der morphologischen, funktionalen oder metabolischen Information, welche auf Ebene der Pixeldaten, aber auch auf Ebene höherer Abstraktionsstufen der Bildinformation erfolgen kann. Während hybride Systeme bereits während der Bildgenerierung Störfaktoren wie wechselnde Patientenlagerung ausschließen und so eine räumliche Korrespondenz zwischen den Modalitäten herstellen, bedarf die Fusion von Bilddaten, die mittels konventioneller Systeme sequentiell generiert wurden, einer Nachbearbeitung durch Softwarealgorithmen. Bei ähnlicher Patientenlagerung und Kompression der Brust kann durch Anwendung konventioneller Bildregistrierungsalgorithmen eine annähernd pixelgenaue räumliche Korrespondenz zwischen den 3D Bildvolumen der Modalitäten PET, CT und MRT hergestellt werden. Die softwaregestützte Fusion von Bilddaten, in denen die Brust sowohl aufgrund stark variierender Patientenlagerung und Brustkompression als auch bedingt durch die verschiedenen technischen Ansätze der Bildgebung ein sehr unterschiedliches Erscheinungsbild hat, bedarf komplexerer Algorithmen. Biomechanische Deformationsmodelle bzw. Landmarken-basierte geometrische Modelle der Burst, die anhand der Bildinformation individuell parametrisiert werden, erlauben es den Einfluss von Kompression und Lagerung auf die anatomische Form der Brust zu simulieren, um so computergestützt korrespondierende Geweberegionen in den Aufnahmen unterschiedlicher Modalitäten zu identifizieren. Auf einer deutlich höheren Abstraktionsstufe setzen neuartige CAD Algorithmen an. Ziel dieser Algorithmen ist die Fusion der Bilddaten in Form von abstrakten, BI-RADS-ähnlichen Gewebemerkmalen, welche in den Bildern verschiedener Moda-

litäten bestimmt und zu einer quantitativen Malignitätsabschätzung aggregiert werden.
Lernziele: computergestützte Bildfusion, CAD

WS SP 401.2
09:18

Was ist Fusion und Hybrid – aus Sicht des Medizinphysikers

WS SP 401.4
09:54

Sonografie und MRT

Weismann C
Univ.Inst. f.Radiologie, Abt.f.Mammadiagnostik u. Mammaintervention, Salzburg

Die Sensitivität der MRT liegt in der Literatur zwischen 89 und 100% bei verglichen damit geringerer Spezifität. Daraus ergeben sich abklärungsbedürftige MR-Befunde, die zur Second-look Sonografie führen. Die Second-look Sonografie ist eine individuelle Informationsfusion des US-UntersuchersIn, die einerseits die Befundlage in der MRT (Untersuchung in Bauchlage) mit den bildgebenden Informationen im Ultraschall (Untersuchung in Rückenlage oder Schrägseitenlage) übersetzt. Die Fusion erfolgt an Hand von Landmarken, wie Mamillenlage und Befundabstand zur Mamille, individuelle Parenchymverteilungsmuster, Blutgefäßverlauf und patholog. Befunde wie ev. Zysten in der Nachbarschaft des im MR suspekten Befundes. DeMartini et al (AJR, 2009) konnten in 46% der MR-Befunde einen korrespondierenden US Befund zuordnen. Ziel der US-Korrelation ist die eindeutige Zuordnung des Befundes und seine Differenzierung in benigne oder abklärungsbedürftig. Im Falle eines abklärungsbedürftigen Befundes kann US gezielt eine Stanznadelbiopsie oder eine Vakuumaspirationsbiopsie angeschlossen werden. Im Falle einer fehlenden Zuordnungsmöglichkeit ist die MR-gezielte Nadelbiopsie indiziert. Als Alternative gibt es eine intermodale Registrierung, die mithilfe von MR sichtbaren Landmarken computergestützt Lageveränderungen in der MRT (spezielle MRT-Untersuchung in Rückenlage) mit der aktuellen Lagesituation bei der US Untersuchung fusioniert. Mithilfe eines Senders und eines Empfangssystems kann neben dem Ultraschallbild das MR-Schnittbild aus dem 3D MR Volumendatensatz generiert werden und damit MR-Befund und US Information in Übereinstimmung gebracht werden.
Lernziele:
- Erkennen der Lageveränderung einer Läsion von MMR zu Second-look Sono.
- Detektionswahrscheinlichkeit in der second-look Sonografie in Abhängigkeit vom Aussehen der Läsion im MR.
- Techniken mit Fusionsmöglichkeit zwischen MR und Sonografie.

WS SP 401.5
10:12

Molekulare Bildgebung

Baltzer PA
Univ. Klinik für Radiodiagnostik, Allgemeinradiologie, Wien

Konventionelle Bildgebung der Mamma stellt makroskopische Veränderungen des Brustgewebes dar. Tumoren können als Herdbefunde, Architekturstörungen oder Mikrokalzifikationen detektiert werden. Die diagnostische Entscheidung bewegt sich zwischen maligne, mutmaßlich benigne, benigne oder dem Fehlen jeglicher Veränderung. Molekulare Bildgebung verspricht eine differenziertere Herangehensweise an die diagnostische Aufarbeitung von Veränderungen der Mamma. Die Darstellung von Mikrostruktur, d. h. Veränderungen des Gewebes auf zellulärer Ebene und Funktion (Biochemie bis hin zum Stoffwechsel oder der Expression von Oberflächenmarkern) fungiert als Biomarker, welcher nicht nur die grundätzliche Existenz und Art (benigne vs. maligne) einer Pathologie aufzeigen kann, sondern darüber hinaus die Subtypisierung von Tumoren zu leisten verspricht. Somit könnten therapeutisch relevante Rückschlüsse gezogen werden, welche bislang in vivo nicht möglich sind. Der klinisch motivierte Vortrag soll verfügbare Methoden der molekularen Bildgebung der Mamma nebst ihren Limitationen aufzeigen und einen Ausblick auf zukünftige Entwicklungen wagen.
Lernziele:
- Darstellung der klinisch verfügbaren Methoden molekularer Bildgebung in der Mammadiagnostik
- Darlegung des potentiellen Nutzens molekularer Bildgebung in der Mammadiagnostik
- Aufzeigen der Limitationen molekularer Bildgebung in der klinischen Anwendung.

Vorträge

VO

S188	VO 213	Bildverarbeitung
S153	VO 103	Experimentelle Radiologie I – MR Particel Imaging
S214	VO 314	Experimentelle Radiologie II – Molekulare MRT und CT-TEchnik
S228	VO 402	Experimentelle Radiologie III – Quantitative MRT
S242	VO 411	Experimentelle Radiologie IV – Hochfeld-MRT
S207	VO 310	Ganzkörperdiagnostik
S176	VO 207	Gastrointestinal-/Abdominaldiagnostik I
S178	VO 208	Gastrointestinal-/Abdominaldiagnostik II – Abdominelle Untersuchungstechnik
S184	VO 211	Gastrointestinal-/Abdominaldiagnostik III – Leber-Morphometrie und Untersuchungstechnik
S190	VO 214	Gastrointestinal-/Abdominaldiagnostik IV – Lebermalignome
S199	VO 305	Gastrointestinal-/Abdominaldiagnostik V – Diagnostik des Peritonealraums
S202	VO 307	Gastrointestinal-/Abdominaldiagnostik VI – Pankreasbildung und mehr
S163	VO 201	Gefäße I – MRA
S235	VO 407	Gefäße II – EVAR und PET/CT
S240	VO 410	Gefäße III – CTA und Lymphografie
S175	VO 206	Herzdiagnostik I – Cardio-MRT Technik
S182	VO 210	Herzdiagnostik II – Cardio-MRT Klinik
S225	VO 401	Herzdiagnostik III – Cardio-CT
S166	VO 202	IT/Software
S216	VO 315	Intensivmedizin/Polytrauma
S179	VO 209	Interventionelle Radiologie I – Neue interventionelle Techniken
S192	VO 301	Interventionelle Radiologie II – RFA
S204	VO 308	Interventionelle Radiologie III – TACE
S224	VO 319	Interventionelle Radiologie IV – Klinischer Outcome nach interventionellen Therapien
S234	VO 406	Interventionelle Radiologie V – Endovasculäre Therapie
S238	VO 409	Interventionelle Radiologie VI – Lyse und perkutane Therapieverfahren
S206	VO 309	Kontrastmittel
S168	VO 203	Kopf-Hals-Diagnostik

Vorträge

VO

S220	VO 317	Mammadiagnostik I – MR-Mammografie
S231	VO 405	Mammadiagnostik II – Vollfeld-Mammografie
S149	VO 101	Molekulare Bildgebung I – Multimodales Imaging
S197	VO 304	Molekulare Bildgebung II – MR-PET
S201	VO 306	Molekulare Bildgebung III – Experimentell
S155	VO 104	Muskulo I – MR
S173	VO 205	Muskulo II – CT
S196	VO 303	Neuroradiologie I – Cerebrovaskulär I
S219	VO 215	Neuroradiologie II – Cerebrovaskulär II
S236	VO 408	Neuroradiologie III – Neuroonkologie undNeurodegeneration
S150	VO 102	Pädiatrische Radiologie I – MRT
S162	VO 106	Pädiatrische Radiologie II – Radiografie und Strahlenexposition
S208	VO 311	Strahlenschutz I – Dosimetrie
S222	VO 318	Strahlenschutz II – Dosisreduktion
S211	VO 312	Therapiemonitoring
S170	VO 204	Thorax I – MRT
S185	VO 212	Thorax II – CT und Röntgen
S212	VO 313	Thorax III – Zystische Fibrose und Density Messungen
S194	VO 302	Uroradiologie I – Prostata
S230	VO 404	Uroradiologie II – Nieren
S157	VO 105/I	Young Investigator Award I
S159	VO 105/II	Young Investigator Award II

VO 101
Molekulare Bildgebung I – Multimodales Imaging

Vorsitz: Bäuerle T / Heidelberg, Cyran C / München
Saal Eberlein
Mittwoch, 29.05.2013, 12:15 bis 13:15

VO 101.1
12:15

Multi-modales Monitoring der anti-vaskulären tTF-NGR-Tumortherapie mittels USPIO- MRT, KM-Ultraschall (CEUS), Single-Photonen-Emissions-CT (SPECT) und Fluoreszenz-Bildgebung (FRI) im Xenograftmodell

Persigehl T[1], Stypmann J[2], Hermann S[3], Remmele S[4], Ring J[5], Schäfers M[3], Heindel W[5], Mesters R[6], Berdel W[6], Bremer C[5], Schwöppe C[6]
[1]Uniklinikum Köln, Institut für Radiologie, Köln; [2]Universitätsklinikum Münster, Institut für Kardiologie und Angiologie, Münster; [3]Universitätsklinikum Münster, Klinik für Nuklearmedizin, Münster; [4]Philips Research, Hamburg, Hamburg; [5]Universitätsklinikum Münster, Institut für Klinische Radiologie, Münster; [6]Universitätsklinikum Münster, Medizinische Klinik und Poliklinik A, Münster

Ziele: Multi-modales Therapiemonitoring der anti-vaskulär thrombogenen tTF-NGR-Tumortherapie mittels USPIO-MRT, CEUS, 123I-tTF-NGR-SPECT und Alexa-Fluor-FRI im Maus-Xenograftmodell. **Methode:** tTF-NGR stellt ein neuartiges anti-vaskuläres Tumortherapeutikum dar, das nach Tumor-selektiver Bindung an CD 13 zu einer Gefäßthrombosierung mit resultierender Infarzierung und Nekrotisierung des Tumorgewebes führt. Änderungen der Tumorperfusion wurden mittels USPIO-MRT an HT1080 (n = 12 tTF-NGR/8 NGR-Block/14 NaCl) und mittels „real-time"-CEUS an U87-Tumorxenografts (n = 4 tTF-NGR/6 NaCl) untersucht. Die Anreicherung des Therapeutikums im Tumorgewebe wurde mittels 123I-tTF-NGR in der SPECT untersucht, die Gerinnungsauslösung innerhalb der Tumoren sowie die anschließende hämorrhagische Imbibierung konnte mittels Fluorophor-markierter Biomarker (Fibrinogen, AngioSense) im FRI nachgewiesen werden. Therapieansprechen und Effektivität des Blockens der Therapie mithilfe eines NGR-Peptids wurden histologisch anhand der Thrombose/Nekrose-Grade bestimmt. **Ergebnis:** In der USPIO-MRT und im CEUS zeigte sich eine signifikante Reduktion der Tumorperfusion bereits Minuten nach intravenöser tTF-NGR-Applikation, hingegen zeigte sich im USPIO-MRT bei histologisch effektivem NGR-Blocking keine signifikante Reduktion des relativen Blutvolumens (rBV) im Vergleich zur Kontrolle (tTF-NGR*: 0.71 ± 0.22 %, NGR: 1.62 ± 0.98 %, NaCl: 1.67 ± 0.9 %; *p< 0.05). Im FRI zeigten sich eindeutig thrombosierte Tumorgefäße sowie unmittelbare hämorrhagische Imbibierungen nach tTF-NGR-Therapie. Die SPECT demonstrierte die Akkumulation von 123I-tTF-NGR im vitalen Tumorrandsaum. **Schlussfolgerung:** Multi-modale Bildgebung mittels USPIO-MRT, CEUS, SPECT und FRI erlaubt ein nicht-invasives Monitoring der anti-vaskulären tTF-NGR-Therapie unter Generierung umfangreicher komplementärer Informationen.
Keywords: Onkologie, MRT, CEUS, SPECT, FRI

VO 101.2
12:25

Heteronukleare Protonenbildgebung als innovative MR-Technik für Cell Tracking Studien – Evaluierung im murinen Tumormodell

Schmidt R[1], Strobel K[2], Reifschneider O[3], Delli Castelli D[4], Aime S[4], Bremer C[5], Faber C[6]
[1]Institut für Klinische Radiologie, Münster; [2]Bruker, BioSpin, Ettlingen; [3]Westfälische Wilhelms-Universität, Institut für Anorganische und Analytische Chemie, Münster; [4]Universität von Turin, Institut für Anorganische und Physikalische Chemie und Materialforschung, Turin; [5]St. Franziskus Hospital, Klinik für Radiologie, Münster; [6]Institut für Klinische Radiologie, MÜnster

Ziele: Cell Tracking Studien sind von hoher wissenschaftlicher und klinischer Relevanz. Die MRT ist hierfür ein etabliertes Verfahren, jedoch mit eingeschränkter Sensitivität für die Detektion Fe- oder Gd-markierter Zellen in vivo aufgrund hohen Hintergrundrauschens. Eine Steigerung des Signal-zu-Rausch-Verhältnisses (SNR) durch eine vom Wassersignal losgelöste Detektion markierter Zellen ist daher wünschenswert. Thulium (Tm) DOTMA weist ein Chemical Shift von 100ppm auf, so dass es unabhängig vom H_1-Signal im MRT mittels ultrakurzer Echozeit-Sequenzen (UTE) detektiert werden kann. Ziel unserer Studie war die Etablierung dieser neuen MR-Technik in vivo. **Methode:** HT1080-Zellen wurden mit 10µmol Tm DOTMA/10^6 Zellen mittels Elektroporation markiert und die Toxizität der Markierung mit Trypan Blau überprüft. Der Markierungserfolg wurde mittels NMR und Fluoreszenzmikroskopie (Eigenfluoreszenz des Tm DOTMA) untersucht. Drei Mäusen wurden je 4 Mio. markierte Zellen s. c. in die Flanke injiziert. Anschließend wurden sie bei 9,4T mittels 3D-UTE-Sequenzen über 8 Tage untersucht und die Daten mit anatomischen RARE-Bildern korreliert. Die Tumore wurden daraufhin explantiert und die Tm-Verteilung mit Laser Ablations-ICP-Massenspektrometrie (LA-ICP-MS) ermittelt. **Ergebnis:** Die NMR ergab durchschnittlich 5 x 10^9 Moleküle Tm DOTMA/Zelle, die fluoreszenzmikroskopisch im Zytosol sichtbar waren. Es zeigte sich keine signifikante Toxizität der Markierung. Tm DOTMA konnte in vivo mit max. SNR-Werten bis 33 über den gesamten Untersuchungszeitraum detektiert werden. Die LA-ICP-MS wies Tm korrelierend zu den MR-Daten im Tumor, jedoch nicht im umgebenden Gewebe nach. **Schlussfolgerung:** Heteronukleare Protonenbildgebung mittels UTE ermöglicht eine vom Wassersignal losgelöste und somit nahezu hintergrundfreie Detektion von HT1080 Zellen in vivo über mehrere Tage ohne zusätzliche Geräteausstattung. Somit stellt diese MR-Technik eine vielversprechende, sensitive Methode für Cell Tracking Studien dar.
Keywords: Heteronukleare Protonenbildgebung, UTE, Cell Tracking

VO 101.3
12:35

DCE-CT Imaging Biomarker zum Monitoring einer Regorafenib-Monotherapie im experimentellen Colonkarzinom-Modell der Ratte mit immunhistochemischer Validierung

Kazmierczak PM[1], Cyran CC[1], Hirner H[1], Havla L[1], Schneider M[1], Dietrich O[1], Schwarz B[2], Bruns CJ[2], Reiser MF[1], Nikolaou K[1]
[1]Klinikum der Universität München, Institut für Klinische Radiologie, München; [2]Klinikum der Universität München, Chirurgische Klinik und Poliklinik, München

Ziele: Quantifizierung der Effekte einer Regorafenib-Monotherapie auf ein experimentelles Colonkarzinom-Modell in der Ratte mittels dynamischer kontrastmittelvertärkter Computertomografie (DCE-CT) und immunhistochemischer Validierung. **Methode:** Athymische Ratten (n = 15) mit subkutan implantierten Colonkarzinom-Xenografts (HT-29) wurden mit DCE-CT vor und nach einer einwöchigen Regorafenibtherapie untersucht. Die Therapiegruppe (n = 7) erhielt 10 mg Regorafenib pro kg Körpergewicht und Tag via Gavage. Quantitative Parameter der Tumorperfusion (plasma flow PF, ml/100 ml/min), endothelialen Permeabilität (PS, ml/100 ml/min) und Tumorvaskularisation (plasma volume PV, %) wurden mit einem kinetischen Uptake-Modell berechnet. Die ermittelten Perfusionsparameter wurden immunhistochemisch validiert: CD-31 – Tumorvaskularität; TUNEL – Tumorzellapoptose; Ki-67 – Proliferation). **Ergebnis:** In der Therapiegruppe wurde eine signifikante (p< 0,05) Reduktion der Tumorperfusion (12,8 ± 2,3 auf 8,8 ± 2,9ml/100ml/min) und -vaskularität (15,7 ± 5,3 auf 5,5 ± 3,5ml/100ml/min) beobachtet. Immunhistochemisch zeigten sich nach Regorafenibtherapie eine signifikant niedrigere Tumorvaskularität (CD-31; 48 ± 10 vs. 113 ± 25, p< 0,05) und Proliferationsrate (Ki-67; 4277 ± 1017 vs. 4841 ± 1593, p< 0,05) sowie eine signifikant höhere Apoptoserate (TUNEL; 11844 ± 2927 vs. 5097 ± 3463, p< 0,05). Tumorperfusion und -vaskularität korrelierten statistisch signifikant mit der immunhistochemisch bestimmten Tumorvaskularität (CD-31; r=0,84 und 0,66; p< 0,05) sowie invers mit der Apoptoserate im Tumor (TUNEL; r=-0,66 und -0,71; p< 0,05). **Schlussfolgerung:** Eine einwöchige Regorafenibtherapie zeigte signifikante anti-angiogenetische, anti-proliferative und proapoptotische Effekte auf subkutane Colonkarzionom-Xenografts. Die durch DCE-CT quantifizierten Perfusionsparameter zeigten eine gute Korrelation mit dem immunhistochemischen Goldstandard und könnten als Imaging Biomarker zum Monitoring einer Regorafenibtherapie dienen.
Keywords: DCE-CT, Imaging Biomarker, Therapiemonitoring, Onkologie, Molekulare Bildgebung

VO 101.4
12:45

Einsatz von Gadospin F zur Diagnose und Monitoring von Atherosklerose mittels MRT in ApoE-/- Mäusen

Jung C, Ittrich H, Kaul MG, Heine M, Ducic T, Adam G Hamburg

Ziele: Das Ziel dieser Studie ist es, atherosklerotische Läsionen nichtinvasiv in ApoE-/- Mäusen mithilfe von Gadospin F (GDF) im MRT zu

detektieren und den Krankheitsverlauf zu monitoren. **Methode:** Um die Progression der Atherosklerose zu verfolgen wurden ApoE-/- Mäuse (n = 5) und Wildtypen (n = 2) für 5, 10, 15 und 20 Wochen auf Western Diät gesetzt. MR Analysen wurden vor und 2 Stunden nach der i.v. Injektion von 100µmol/kg KG GDF (Miltenyi Biotec GmbH) am 7T (Clinscan, Bruker) durchgeführt. Eine 3D Inversion Recovery Gradienten Echo Sequenz wurde transversal über die Aorta geplant. MR Parameter waren: FOV = 35 mm; Matrix 192; 64 Schichten; Schichtdicke = 180µm; TR = 650 ms; TE = 2,0 ms; TI = 250 ms; FA = 20°; NSA = 6; Messzeit 9 min und eine Auflösung von 180 x 180 x 180µm3. Um die Ausscheidung des Kontrastmittels im Blut zu messen, wurden zusätzlich dynamische MR Messungen gemacht. Um die Signalzunahme in der Gefäßwand zu bestimmen, wurde die prozentuale Signalzunahme (%ENH) relativ zum Muskel mit folgender Gleichung berechnet: %ENH =(Wpost/Wprä-1) x 100, mit Wert W = SIwall/SImuscle. Anschließend wurde die Aufnahme von GDF in den Plaque mittels Röntgenfluoreszenzmikroskopie an Kryoschnitten der Aorten analysiert. **Ergebnis:** Die dynamischen MR Scans zeigten die beste Signalzunahme in den atherosklerotischen Läsionen 2 Stunden nach der Injektion von GDF. Zu diesem Zeitpunkt ist kein Kontrastmittel mehr im Blut nachweisbar. Zwei Tage nach der Kontrastmittelgabe ist die Signalzunahme im Plaque nicht mehr sichtbar. Für die unterschiedlichen Krankheitsstadien konnte eine graduelle und deutliche Zunahme des %ENH und der Plaquegröße im MRT festgestellt werden. Die Röntgenfluoreszenzmikroskopie konnte die Aufnahme von GDF in den Plaque nachweisen. **Schlussfolgerung:** Die Detektion von atherosklerotischen Läsionen mithilfe von GDF wurde etabliert und der beste Messzeitpunkt definiert. Zusätzlich konnte die Veränderung der Plaquegröße und somit die Progression der Atherosklerose durch die Signalintensitätsmessungen abgeschätzt werden.

Keywords: MRT, Atherosklerose, Gadospin F

VO 101.5
12:55

In vivo Bildgebung der NIS-Induktion in NIS-negativen extrathyreoidalen Tumoren durch Behandlung mit alltrans-Retinolsäure und Dexamethason

Koziolek EJ[1], Apostolova I[2], Tarkowska A[3], Brenner W[2], Schumacher U[4], Kaul M[1], Adam G[1]
[1]Universitätsklinikum Hamburg-Eppendorf, Interventionelle und Diagnostische Radiologie, Hamburg; [2]Charite-Universitätsmedizin Berlin, Nuklearmedizin, Berlin; [3]Universitätsklinikum Hamburg-Eppendorf, Anatomie und Experimentelle Morphologie, Hamburg; [4]Universitätsklinikum Hamburg-Eppendorf, Anatomie und Experimentelle morphologie, Hamburg

Ziele: Der humane Natrium-Iodid-Symporter (hNIS) bildet die Grundlage bei der Diagnose und Behandlung von Schilddrüsenerkrankungen. Neben dem herkömmlichen (und aufwendigen) Gentransfer kann die hNIS-Expression in einigen Tumorgeweben auch durch Behandlung mit Zelldifferenzierungsagenzien induziert werden. Ziel der Studie ist es, diese Induktion der NIS Expression in NIS-negativen extrathyrioidalen Tumoren im Mausmodell zu etablieren und im SPECT zu evaluieren. Zusätzlich wurde das Tumorgewebe mittels MR charakterisiert. **Methode:** Die NIS-Induktion bei humanen Mamma (pos. Kontrolle) und Pankreas Tumorzellen nach alltrans-Retinolsäure (atRA/Dexamethason (Dexa) Behandlung wurde zunächst in vitro bestätigt. Für die in vivo Untersuchungen wurden 106 Zellen/Tumorentität (über die rechte Skapula) subkutan in SCID Mäuse injiziert. Die Induktion durch atRA/Dex begann ab 120mm3 Tumorgröße mittels täglicher subkutaner Injektion. Die Bildgebung erfolgte am Kleintier 7T MRT (ClinScan, Bruker) und SPECT/CT (NanoSPECT, Mediso). Die Tumorgröße wurde am MRT mittels T2w Sequenzen vermessen. Die Modelle wurden nativ und nach i.v. Gabe von Kontrastmittel (KM) (0.15 mmol/kg Gd-DOTA) abgebildet. Mit dem SPECT wurde die NIS-Expression im Tumor vor und 5 bzw. 7 Tage nach Behandlung mittels Radionuklidverteilung von Tc-99 m (100 MBq) erfasst und ausgewertet. **Ergebnis:** In vitro ließ sich die NIS-Induktion bei beiden Tumorentitäten gut zeigen. Die Darstellung der NIS-Expression in vivo nach Behandlung mit atRA/Dex zeigte nach 5 Tagen im SPECT einen moderaten Signalanstieg im Tumorrandbereich mit weiterer Signalzunahme am 7. Tag. Dies wurde immunhistochemisch bestätigt. Im MRT ließen sich die Tumoren gut abgrenzen. Die KM-Dynamiken ergaben beim Mamma Ca eine randständige Aufnahme, während das KM im Pankreas Ca homogen verteilt war. **Schlussfolgerung:** Die in vivo NIS-Induktion im Mausmodell konnte etabliert werden und ist im SPECT gut darstellbar. Die KM-verstärkte MR erlaubt eine gute Tumorgewebscharakterisierung und Größenbestimmung.

Keywords: SPECT, MRT, NIS-Induktion, Tumorcharakterisierung, präklinisch

VO 101.6
13:05

Molecular imaging of integrin avb3 for in vivo detection of precursor lesions and pancreatic cancer in mice

Trajkovic-Arsic M[1], Sarantopoulos A[2], Themelis G[2], Kalideris E[3], Beer AJ[4], Pohle K[5], Wester J[5], Schmid RM[3], Ntziachristos V[6], Braren R[7], Siveke J[3]
[1]2. Medizinische Klinik, Gastroenterologie, München; [2]Technische Universität & Helmholtz Zentrum München, München; [3]2. Medizinische Klinik, München; [4]Nuklearmedizinische Klinik, Klinikum Rechts der Isar, Technische Universität München, München; [5]Pharmazeutische Radiochemie, Technische Universität München, München; [6]Technische Universität & Helmholtz Zentrum München, Neuherberg, Germany, München; [7]Institut für Radiologie, Klinikum rechts der Isar, Technische Universität München, München, München

Ziele: Early detection and precise intraoperative delineation of Pancreatic Ductal Adenocarcinoma (PDAC) is urgently needed for improving survival of this otherwise inevitably fatal disease. **Methode:** By using two avb3 integrin-targeted molecular imaging approaches, Integrisense680 optical imaging and [68Ga]NODAGA-RGD Positron Emission Tomography (PET) imaging, PDAC bearing mice were imaged. Findings were correlated with immunohistological and protein analyses. In addition patient histological samples were analyzed for avb3 integrin expression. **Ergebnis:** Preneoplastic pancreatic intraepithelial (PanIN) lesions and PDAC could be detected in genetically engineered mouse models in vivo. Fluorescence-guided intraoperative optical imaging with Integrisense680 allowed exact delineation of tumor borders and detection of focal PanIN lesions. Non-invasive [68Ga]NODAGA-RGD-PET imaging enabled identification of PDAC. Patient histological samples screened for avb3 expression revealed an avb3 expressing tumor subpopulation. **Schlussfolgerung:** We thus suggest that molecular imaging of avb3 integrin is a promising approach for future clinical applications ranging from early detection of preneoplastic lesions and cancer to fluorescence-guided surgery, therapy monitoring and evaluation of avb3-targeted therapies.

Keywords: Pancreatic Cancer, alphaVbeta3 Integrin, Molecular Imaging

VO 102
Pädiatrische Radiologie I – MRT

Vorsitz: Staatz G / Mainz, Mentzel HJ / Jena
Saal Hounsfield
Mittwoch, 29.05.2013, 14:15 bis 15:35

VO 102.1
14:15

Quotient aus fetaler MR Lungen- und Ganzkörpervolumetrie zur Prognoseabschätzung insbesondere bei wachstumsretardierten Feten mit kongenitaler Zwerchfellhernie

Weidner M[1], Hagelstein C[1], Debus A[1], Walleyo A[1], Schoenberg SO[1], Schaible T[2], Büsing KA[1], Kehl S[3], Neff KW[1]
[1]Universitätsmedizin Mannheim, Institut für Klinische Radiologie und Nuklearmedizin, Mannheim; [2]Universitätsmedizin Mannheim, Klinik für Kinder- und Jugendmedizin, Mannheim; [3]Universitätsmedizin Mannheim, Frauenklinik, Mannheim

Ziele: Das pränatal mittels MR-Tomografie gemessene fetale Lungenvolumen (FLV) wird bisher zur Prognoseabschätzung bei kongenitaler Zwerchfellhernie (CDH) meist auf den erwarteten Wert eines gesunden Vergleichskollektivs normiert. Eine Unabhängigkeit von Vergleichskollektiven scheint jedoch insbesondere für wachstumsretardierte Feten sinnvoll. Da eine enge Korrelation zwischen dem FLV und dem fetalem Ganzkörpervolumen (FGKV) besteht, scheint das FGKV für eine individuelle Normierung geeignet. Diese Studie sollte die Frage beantworten, ob der MRT-basierte Quotient aus FLV und FGKV (FLV/FGKV) insbesondere für wachstumsretardierte Feten mit CDH ein geeigneter und hochwertiger prognostischer Parameter im Hinblick auf die Überlebenswahrscheinlichkeit ist. **Methode:** 96 Feten mit CDH erhielten zwischen der 23.-39. Schwangerschaftswoche (32,9 ± 5,4 SSW) eine MRT-basierte Lungen- und Ganzkörpervolumetrie. 44 gesunde Feten wurden als Kontrollkollektiv untersucht und mithilfe ihrer Daten das erwartete FGKV berechnet. Alle Feten mit CDH, deren gemessenes FKGV weniger als 80%

des erwarteten Wertes betrug, wurden als wachstumsretardiert beurteilt. Der Quotient FLV/FGKV wurde mittels logistischer Regression und ROC-Analyse auf seine prognostische Wertigkeit im Hinblick auf die Überlebenswahrscheinlichkeit bei Feten mit CDH geprüft. Ein Vergleich zwischen wachstumsretardierten und nicht wachstumsretardierten Feten wurde durchgeführt. **Ergebnis:** 78 von 96 Feten (81%) mit CDH überlebten. Der FLV/FGKV-Quotient der überlebenden Kinder war statistisch signifikant größer als bei den verstorbenen (0,013 vs. 0,007; p< 0,0001). Der AUC-Wert betrug 0,829. 13 Feten zeigten eine retardierte Wachstumsentwicklung. Für diese Gruppe stieg der AUC-Wert hinsichtlich der Überlebenswahrscheinlichkeit auf 0,875. **Schlussfolgerung:** Der für jeden Feten individuell berechnete FLV/FGKV-Quotient ist ein hochwertiger prognostischer Parameter zur pränatalen Vorhersage des Überlebens insbesondere auch bei wachstumsretardierten Kindern mit CDH.

Keywords: Zwerchfellhernie, Fetales MRT, Lungenhypoplasie, Pränatale Bildgebung

VO 102.2
14:25

Korrelation von relativem fetalen Lungenvolumen und relativer Lung–to–Head–Ratio zu verschiedenen Gestationszeitpunkten bei Feten mit kongenitaler Zwerchfellhernie

Kastenholz K[1], Walleyo A[1], Debus A[1], Hagelstein C[1], Weiss C[2], Schoenberg SO[1], Schaible T[3], Büsing KA[1], Kehl S[4], Neff KW[1]
[1]Institut für Klinische Radiologie und Nuklearmedizin, Universitätsmedizin Mannheim, Mannheim; [2]Universitätsmedizin Mannheim, Medizinische Statistik, Biomathematik und Informationsverarbeitung, Mannheim; [3]Klinik für Kinder und Jugendmedizin, Universitätsmedizin Mannheim, Mannheim; [4]Frauenklinik, Universitätsmedizin Mannheim, Mannheim

Ziele: Zur Prognoseabschätzung bei Feten mit kongenitaler Zwerchfellhernie (CDH) sind das relative fetale Lungenvolumen (rFLV, MRT) und die relative Lung–to–Head–Ratio (rLHR, Ultraschall) etablierte Parameter. Ziel war es, die prognostische Wertigkeit von rFLV und rLHR zu verschiedenen Gestationszeitpunkten (< 28., 28.–32. und > 32. Schwangerschaftswoche (SSW)) sowie in Abhängigkeit von der Seite der CDH für die Vorhersage von Überleben, ECMO–Bedarf und Entwicklung einer chronischen Lungenerkrankung (CLD)zu untersuchen. Insbesondere wurde die Korrelation beider Parameter geprüft. **Methode:** Eingeschlossen wurden 201 Feten mit 270 Untersuchungen, bei denen innerhalb von 72 Stunden rFLV und rLHR bestimmt wurden (62 Untersuchungen < 28.SSW, 67 28. – 32.SSW, 141 > 32. SSW). Die prognostische Qualität von rFLV und rLHR wurde mithilfe einer ROC–Analyse beurteilt. Mittels linearer Regression wurde die Korrelation von rFLV und rLHR zu den verschiedenen Gestationszeitpunkten sowie in Abhängigkeit von der Seite der Zwerchfellhernie berechnet. **Ergebnis:** Zu allen Gestationszeitpunkten lieferten rFLV und rLHR bei linksseitiger CDH signifikante Unterschiede für Überleben, Notwendigkeit einer ECMO-Therapie und Entwicklung einer CLD (p zwischen < 0.0001 und 0,0444) sowie hohe prognostische Genauigkeiten mit den höchsten AUC-Werten für neonatales Überleben (AUC zwischen 0,684 und 0.863). Ebenso zeigte sich eine signifikante Korrelation (p< 0,0001) von rFLV und rLHR für Feten mit linksseitiger CDH mit Korrelationskoeffizienten (r) von 0,71, 0,71 und 0,56.Bei rechtsseitiger CDH konnte zu keinem Zeitpunkt eine signifikante Korrelation belegt werden ($p \geq 0{,}3947$, $r \leq 0{,}26$). **Schlussfolgerung:** Bei Patienten mit linksseitiger CDH sind rFLV und rLHR hochwertige Prognoseparameter zur pränatalen Vorhersage von Überleben, Bedarf einer ECMO–Therapie sowie Entwicklung einer CLD. Beide korrelieren für Feten mit linksseitiger CDH zu allen Gestationszeitpunkten signifikant. Bei rechtsseitiger CDH besteht keine signifikante Korrelation.

Keywords: Kongenitale Zwerchfellhernie, Fetale MRT, Fetaler Ultraschall, Prognose

VO 102.3
14:35

MRT des Thorax zur präoperativen Abklärung einer Trichterbrust

Tietze N[1], Turial S[2], Laudemann K[1], Wagner D[3], Funk J[1], Düber C[1], Staatz G[3]
[1]Unilkinik Mainz, Radiologie, Mainz; [2]Uniklinik Mainz, Kinderchirurgie, Mainz; [3]Unilkinik Mainz, Kinderradiologie, Mainz

Ziele: Evaluierung der Kernspintomografie für die präoperative Abklärung einer Trichterbrust mit Bestimmung der morphologischen Veränderungen und Quantifizierung des Ausprägungsgrades der Trichterbrust mittels verschiedener Indices. **Methode:** Im Zeitraum von 7/11 – 7/12 wurden 30 Patienten (4w/26 m, mit einem Median von 16,5 Jahren; Altersspanne 13 – 37 J.) mittels MRT untersucht und damit die funktionellen Beeinträchtigungen morphologisch sowie quantitativ mittels verschiedener Indices dargestellt. Als Sequenzen wurden standardmäßig T1-VIBE, T2-TRUFI in freier Atmung und T2-HASTE-Sequenzen in allen 3 Raumrichtungen eingesetzt, zusätzlich erfolgten transversale T2-HASTE Sequenzen in In- und Exspiration. **Ergebnis:** Für die morphologische Darstellung der Thoraxwandveränderungen eignete sich die HASTE am besten. 19 Patienten wiesen eine symmetrische Trichterbrust, 11 Patienten eine asymmetrische Einsenkung der Rippen und des Sternums auf, bei 3 Patienten lag zusätzlich eine Kombination mit einer Kielbrust vor. Das Knorpel- und Knochensignal stellt sich in allen Fällen unauffällig dar. Der Haller-Index (HI) zeigt eine gute Korrelation zum Correction-Index (CI). Bei beiden fand sich eine signifikante Aggravierung in Exspiration. Der Asymmetrie-Index (AI) und Sternumkippung korrelieren gut miteinander, während die Thoraxasymmetrie jedoch keine signifikante Änderung während Atmung zeigte. **Schlussfolgerung:** Die MRT des Thorax ist sehr gut geeignet um den präoperativen Status bei Trichterbrustpatienten zu erheben. Neben der exakten morphologischen Darstellung können ohne Strahlenbelastung verschiedene Indices in In- und Exspiration zur Quantifizierung der Trichterbrustdeformität ermittelt werden.

Keywords: MRT, Trichterbrust, Haller-Index

VO 102.4
14:45

Das eingeblutete Lymphangiom in der diffusionsgewichteten MRT: Differentialdiagnostik der sonografisch echogenen Raumforderung

Neubauer H[1], Silwedel C[2], Wirth C[1], Beer M[1], Pabst T[1], Hahn D[1]
[1]Universitätsklinikum Würzburg, Institut für Röntgendiagnostik, Würzburg; [2]Universitätsklinikum Würzburg, Kinderklinik und Poliklinik, Würzburg

Ziele: Homogen eingeblutete Lymphangiome können sonografisch als echogene solide Raumforderungen imponieren. Die diffusionsgewichtete MRT (DWI) wird zunehmend zur Charakterisierung von extrakraniellen Tumoren eingesetzt. Es sollte untersucht werden, ob die DWI die Einblutung in Lymphangiomen nachweisen kann. **Methode:** Die Routine-MRT von 9 konsekutiven Patienten (8 männlich, 1 – 11 Jahre) mit histologisch gesichertem Lymphangiom wurden retrospektiv ausgewertet. Die Untersuchung (1,5 T, Magnetom Symphony n = 7, Avanto = 2) umfasste T1- und T2-gewichtete Sequenzen sowie eine diffusionsgewichtete single-shot EPI-Sequenz (b = 50/800 s/mm2). Zwei Patienten wurden aufgrund einer homogen echogenen Raumforderung mit dringendem sonografischem Lymphomverdacht zugewiesen. **Ergebnis:** Die Läsionen waren zervikal n = 6, abdominal n = 2 und femoral n = 1 lokalisiert. Die mittlere Größe betrug 57 mm (20 bis 150 mm). Acht von neun Läsionen waren septiert. Die Signalgebung aller nicht eingebluteten Anteile war einheitlich signalarm in T1w und signalreich in T2w bei einem mittleren ADC von 2,9+/-0,5 *10 – 3 mm2/s. Die eingebluteten Tumoranteile bei 5 Patienten waren in T1w wechselnd hyperintens, in T2w hypo- (n = 2) oder hyperintens (n = 3). Hier bestanden in der DWI bei niedrigen wie bei hohen b-Werten konsistente hypointense Signalauslöschungen. Bei beiden Patienten mit eingeblutetem Lymphangiom und sonografischem Lymphomverdacht konnte ein pathologisches LK-Substrat schon anhand der DWI ausgeschlossen werden. Blutspiegel (n = 2) waren in der DWI gut erkennbar. **Schlussfolgerung:** Die DWI erscheint aufgrund ihrer inhärenten Sensitivität für Suszeptibilität zum Blutnachweis in Lymphangiomen gut geeignet und erlaubt die Differenzierung von sonografisch echogenen Läsionen. Die ADC map zeigt im Bereich der Einblutung eine Signalauslöschung, die nicht mit einer malignomsuspekten Diffusionsrestriktion verwechselt werden darf. Dies sollte auch für andere Tumorentitäten mit Einblutung untersucht werden, um falsch-positive Beurteilungen zu vermeiden.

Keywords: MRT, DWI, Kind, Lymphangiom, Einblutung

VO 102.5
14:55

Multiparametrische Bildgebung bei Patienten mit CRMO

Leclair N[1], Thörmer G[2], Sorge I[1], Ritter L[1], Schuster V[3], Hirsch W[1]
[1]Universitätsklinikum Leipzig, Selbstständige Abteilung für Pädiatrische Radiologie, Leipzig; [2]Siemens AG, Healthcare Sector, Erlangen; [3]Universitätsklinikum Leipzig, Klinik für Kinder- und Jugendmedizin, Leipzig

Ziele: Bei Patienten mit chronisch rekurrierender multifokaler Osteomyelitis (CRMO) ist die Ganzkörper-MRT ein sehr sensitives Verfahren zur Darstellung der meist multifokal auftretenden Knochenmarködeme, liefert aber keine eindeutige Information über die Entzündungsaktivität. In dieser Arbeit wird die Darstellbarkeit von CRMO-Herden in diffusionsgewichteten Bildern (DWI) und die Beurteilbarkeit der Entzündungsaktivität anhand des Apparent Diffusion Coefficient (ADC) untersucht. **Methode:** Bislang wurden 9 MRTs bei 8 konsekutiven Patienten mit CRMO (Alter: 5 – 17 Jahre) durchgeführt. Zusätzlich zu Standardsequenzen (T2 TIRM, T1w nativ, jeweils cor u. tra) wurden diffusionsgewichtete Bilder (EPI tra, TR/TE = 7900 / 76 ms, TI = 240 ms, b = 50, 400, 800 s/mm2) bei 3T akquiriert. Einzelne Herde in TIRM und DWI wurden als eindeutig (2), unklar (1) oder nicht beurteilbar (0) klassifizert. Für alle Läsionen und seitensymetrisch nicht-befallene Lokalisationen wurde der ADC bestimmt. **Ergebnis:** Von 15 in T2- TIRM sichtbaren Läsionen wurden 8 als eindeutig, 7 als unklar klassifiziert. Die DWI war bei 4 (26%) dieser Herde nicht auswertbar. 9 klinisch aktive Herde hatten einen ADC von 0,85 ± 0,14*10 – 3 mm2 /s; 2 klinisch inaktive Läsionen zeigten keine Diffusionsrestriktion (1,20 ± 0,05*10 – 3 mm2 /s) gegenüber dem Referenzwert im Gesunden (1,12 ± 0,10*10 – 3 mm2 /s). Alle aktiven Läsionen wurden in der DWI als eindeutig (2) klassifiziert. Bei einer Patientin konnte im Verlauf für eine unter Therapie symptomfreie Läsion die Normalisierung des ADC beobachtet werden, während ein 2., weiterhin symptomatischer Herd diffusionsgestört blieb. **Schlussfolgerung:** Aktive Knochenmarksödeme im Rahmen einer CRMO zeigen eine eindeutige Diffusionsstörung, die die diagnostische Sicherheit bei der Einschätzung der Herde erhöht. Das Verfahren ist auch zum Follow-Up geeignet, liefert möglicherweise frühzeitig Hinweise über den Therapieerfolg und weist bei fehlender i. v. KM-Applikation keinerlei Nachteile für das Kind auf.
Keywords: CRMO, DWI, Knochenmarködem, Kinderradiologie, MRT

VO 102.6
15:05

MR/PET – Untersuchung von Kindern und Jungendlichen – erste Ergebnisse im direkten Vergleich zur PET/CT

Gatidis S[1], Schmidt H[2], Gückel B[1], Berzukov I[2], Reimold M[3], Pfannenberg AC[1], Claussen CD[1], Schwenzer NF[1], Schäfer J[1]
[1]Radiologische Klinik, Abteilung für Diagnostische und Interventionelle Radiologie, Universitätsklinikum Tübingen; [2]Abteilung für Präklinische Bildgebung und Radiopharmazie, Universität Tübingen; [3]Klinik für Nuklearmedizin, Universitätsklinikum Tübingen

Ziele: Ziel dieser Untersuchung war eine Abschätzung der Äquivalenz zwischen der PET/CT und der nun verfügbaren simultanen Ganzkörper-MR/PET bei Kindern mit soliden Tumoren. **Methode:** Bei 12 Patienten (13 ± 4 Jahre) wurden bisher 15 Untersuchungen innerhalb von 11 Monaten mittels PET/CT (Biograph mCT, Siemens) und MR/PET (Biograph mMR, 3T, Siemens) durchgeführt. Beide Untersuchungen fanden nacheinander am selben Tag ca. 60 min bzw. ca. 120 min nach Injektion von durchschnittlich 227 ± 80 MBq 18F-FDG statt. In 11 Fällen wurde die PET/CT vor der MR/PET, in 4 Fällen wurde die MR/PET vor der PET/CT durchgeführt. Die Vergleichbarkeit der PET-Messungen wurde quantifiziert, indem mittlere SUV-Werte verschiedener Organe und PET-positiver Läsionen gemessen und korreliert wurden. Eine Einschätzung des quantitativen Einflusses der MR-basierten Schwächungskarte (Dixon-µMap) erfolgte durch repräsentativen Vergleich mit einer coregistrierten CT-basierten MR/PET-Schwächungskarte (CT-µMap). Die Befunderhebung erfolgte im klinischen Rahmen getrennt voneinander durch zwei unabhängige Befunderpaare. **Ergebnis:** In 14 Fällen konnten beide Untersuchungen vollständig durchgeführt werden, 1 Patient brach die MR/PET vorzeitig ab. Es wurde in allen Fällen eine hohe Bildqualität sowohl des PET als auch der simultanen MRT erzielt. Die mittleren SUV ergaben für Messungen in Leber/Lunge/Blut/Muskel/Knochenmark/Läsionen eine gute Korrelation mit Koeffizienten von 0,93 / 0,74 / 0,7 / 0,85 / 0,96 / 0,99. Die mittlere relative SUV-Differenz (Dixon-µMap – CT-µMap) war für das Knochenmark am höchsten (-10%). Die klinische Befundung ergab eine hohe Übereinstimmung zwischen PET/CT und MR/PET bei der Detektion und qualitativen Charakterisierung von Läsionen. **Schlussfolgerung:** Die MR/PET – Untersuchung von Kindern und Jugendlichen ist zuverlässig durchführbar und zeigt eine hohe Übereinstimmung zur PET/CT. Allerdings müssen bei quantitativen Analysen methodisch bedingte Unterschiede der Schwächungskorrektur bedacht werden.
Keywords: MR/PET, PET/CT, Kinder

VO 102.7
15:15

Hereditäres Marfansyndrom: Wertigkeit der kardiovaskulären MRT-Untersuchung und Vergleich mit echokardiografischen Daten

Renz DM[1], Ghadamgahi E[1], Elgeti T[1], Böttcher J[2], Freyhardt P[1], Maurer MH[1], Streitparth F[1], Pfeil A[3], Berger F[4], Hamm B[1], Röttgen R[1]
[1]Charité Universitätsmedizin Berlin, Institut für Radiologie, Berlin; [2]SRH Wald-Klinikum, Institut für Diagnostische und Interventionelle Radiologie, Gera; [3]Friedrich-Schiller-Universität, Universitätsklinikum Jena, Klinik für Innere Medizin III, Jena; [4]Deutsches Herzzentrum Berlin, Klinik für Kinderkardiologie, Berlin

Ziele: Das Potenzial der Magnetresonanztomografie (MRT) beim hereditären Marfansyndrom zu evaluieren, MRT-Parameter mit echokardiografischen Daten zu vergleichen und dabei krankheitsspezifische, kardiovaskuläre Manifestationen näher zu charakterisieren. **Methode:** Bei 28 Marfan-Patienten (12 weibliche, 16 männliche; Durchschnittsalter 19,5 +/-7,6, 10 – 35 Jahre) wurden insgesamt 54 echokardiografische und MRT-Untersuchungen (Zeitintervall < 7 Tage) durchgeführt; davon erhielten 15 Patienten einmalig echokardiografische und MRT-Untersuchungen, 13 Patienten Verlaufskontrollen. **Ergebnis:** Bei mehr als einem Drittel der 54 Echokardiografien wurden erhöhte Durchmesser des linken Ventrikels festgestellt: Bei 21 Untersuchungen war der enddiastolische Durchmesser (LVEDD) und bei 26 der endsystolische Durchmesser (LVESD) erhöht. Zum Vergleich war bei 23 das enddiastolische Volumen (LVEDV) und bei 28 von 54 MRT-Untersuchungen das endsystolische Volumen (LVESV) des linken Ventrikels erhöht. Zwischen echokardiografischen Durchmessern und korrespondierenden MRT-Daten beider Ventrikel, des linken Vorhofs und der Aorta zeigte sich eine hohe Korrelation (Pearson 0,694–0,883; p< 0,001). Bei 33 von 54 Echokardiografien wurde eine Mitralklappeninsuffizienz, bei 36 von 54 Echokardiografien und 33 von 54 MRT-Untersuchungen eine Aortenklappeninsuffizienz festgestellt. Dabei zeigte das Vorhandensein einer linksventrikulären Dilatation sowohl echokardiografisch als auch in der MRT keinen signifikanten Zusammenhang mit dem Vorliegen einer Aorten- oder Mitralklappeninsuffizienz. **Schlussfolgerung:** Die Ergebnisse legen nahe, dass bei Marfan-Patienten eine eigenständige Manifestation des linken Ventrikels unabhängig von Klappenbeteiligung vorliegen kann. Die MR-Bildgebung scheint geeignet im Rahmen der Diagnostik des Marfansyndroms unterschiedliche kardiovaskuläre Manifestationen mittels einer Untersuchung darzustellen; aufgrund fehlender Strahlenbelastung hat sie insbesondere in der Verlaufskontrolle einen zukunftsweisenden Stellenwert.
Keywords: Kardiovaskuläre MRT, Echokardiografie, Marfansyndrom, Kardiovaskuläre Beteiligung

VO 102.8
15:25

Evaluation der postoperativen Hämodynamik bei Patienten mit Z. n. Transposition der großen Gefäße (D-TGA) mit 4D MRT

Geiger J[1], Markl M[2], Hirtler D[3], Bürk J[1], Arnold R[4], Jung B[1], Stiller B[3], Langer M[1]
[1]Universitätsklinik Freiburg, Röntgendiagnostik, Freiburg; [2]Northwestern University, Radiology and Biomedical Engineering, Chicago; [3]Universitätsklinik Freiburg, Kinderkardiologie und Angeborene Herzfehler, Freiburg; [4]Universitätsklinik Heidelberg, Kinderkardiologie und Angeborene Herzfehler, Heidelberg

Ziele: Charakterisierung der pulmonalen und aortalen Flussveränderungen und ihrer Korrelation mit der postoperativen Anatomie bei Patienten mit Z. n. arterieller Switch Operation bei Transposition der großen Arterien (D-TGA) mittels fluss-sensitiver 4D MRT. **Methode:** Die fluss-sensitive 4D MRT (venc = 200 m/s, räumliche/zeitliche Auflösung –2,5 mm^3/38 ms) wurde bei 17 D-TGA Patienten und 12 Probanden (Alter = 12 ± 5.4 vs. 23 ± 1.6 Jahre) durchgeführt. Die Patienten wurden in zwei Gruppen je nach postoperativer Position des Truncus pulmonalis (TP) im Verhältnis zur Aorta ascendens (AAo) eingeteilt: anteriore (n = 10) und rechts-anteriore (n = 7) Position. Der Blutfluss wurde mit zeitaufgelösten sog. 3D particle traces visualisiert. Abnorme Flussmuster

(Helices und Vortices) wurden im Konsensusreading je nach Ausprägung in drei Kategorien (0 – 2) eingeteilt. Für die quantitative Auswertung wurde die Flussgeschwindigkeit auf Höhe der Aorten- und Pulmonalklappe und in der rechten (RPA) und linken Pulmonalarterie (LPA) sowie das Flussverhältnis RPA:LPA bestimmt. **Ergebnis:** Patienten mit anteriorer TP Position hatten häufiger Vortices (6/10, Grad 1,6) verglichen mit rechts-anteriorer TP Position (1/7). Vermehrte helicale Flussmuster wurden in der LPA in beiden Patientengruppen gesehen (9/17, Grad 1,3), weniger häufig in der RPA (4) und im TP (3). Die systolische Maximalgeschwindigkeit war im TP der Patienten signifikant höher als bei Probanden (1.74 m/s ± 0.63 m/s vs. 0.95 m/s ± 0.12 m/s), auch in der RPA (2.04 m/s ± 0.43 m/s vs. 0.98 m/s ± 0.14 m/s) und LPA (1.78 m/s ± 0.54 m/s vs. 0.89 m/s ± 0.13 m/s). Das Flussverhältnis RPA:LPA war bei Patienten heterogener als bei Probanden (RPA:LPA = 1.56 ± 0.78 vs. 1.09 ± 0.15). 11 Patienten hatten vermehrte Helices in der AAo (Grad 1,6). **Schlussfolgerung:** Die Evaluation des postoperativen Blutflusses mit 4D MRT bei TGA-Patienten zeigt die veränderte Hämodynamik mit vermehrtem Auftreten von Helices in der AAo und LPA und häufigen Vortices in der hämodynamisch ungünstigeren anterioren TP Position.
Keywords: Transposition der großen Gefäße, Hämodynamik, 4D-MRT

VO 103
Experimentelle Radiologie I – MR Particel Imaging

Vorsitz: Schlemmer HP / Heidelberg, Taupitz M / Berlin
Saal Eberlein
Mittwoch, 29.05.2013, 14:45 bis 15:45

VO 103.1
14:45

Kontrasteigenschaften eines Gd-markierten Nanopartikels in Ratten mit experimentell induzierten Lebertumoren in der MRT bei 9,4 Tesla

Fries P[1], Morr D[1], Müller A[1], Lux F[2], Tillement O[2], Massmann A[1], Schneider G[1], Seidel R[1], Bücker A[1]
[1]Universitätsklinikum des Saarlandes, Klinik für Diagnostische und Interventionelle Radiologie, Homburg; [2]Laboratoire de Physico-Chimie des Matériaux Luminescents, Université Claude Bernard Lyon 1, Lyon/ Frankreich

Ziele: Vergleich eines Gd-markierten Nanopartikels (AGulX) mit einem klinischen extrazellulären Gd-basierten Kontrastmittel (Gd-DOTA) in Ratten mit hepatischen Metastasen eines Colon-Ca. bei 9,4 T. **Methode:** 12 Ratten mit hepatischen Metastasen wurden mittels eines 9,4T MRT untersucht (Bruker, Deutschland). T1-gew. FLASH-Sequenzen (retrospektives Gating, TR/TE = 45/2,5 ms, FA = 45°, TA = 1:23 min,Voxelgröße: 0,2 x 0,2 x 1 mm3) wurden vor und an 10 aufeinander folgenden Zeitpunkten nach KM-Gabe akquiriert. Zunächst erfolgte die i.v. Gabe von Gd-DOTA (0,1 mmol/kg KG) und zwei Tage später intraindividuell die i.v. Gabe von AGulX (0,01 mmol/kg KG), entsprechend gleichen Gd-Dosierungen. Basierend auf ROI-Messungen wurden das Signal-zu-Rausch-Verhältnis von Leber (SNR(Leber)) und Tumor (SNR(Tumor)), das Kontrast-zu-Rausch-Verhältnis (CNR) und das Läsionsenhancement (LE) berechnet. Die statistische Auswertung erfolgte mittels gepaartem t-Test und Wilcoxon Rangsummentest ($p < 0,05$). Die histopathologische Aufarbeitung der Leberpräparate bestätigte die hepatischen Metastasen. **Ergebnis:** Die Gabe von AGulX ergibt signifikant höhere Werte für alle Parameter und Zeitpunkte (Mittelwert+/-Standardabweichung, p = 0,001 – 0,03). SNR(Leber): Gd-DOTA 14,6(+/-0,7)/AGulX 28,2(+/-2,6), SNR(Tumor): Gd-DOTA 18,6(+/-1,2)/ AGulX 29,6(+/-2,8), CNR: Gd-DOTA 4,0(+/-0,6)/AGulX 6,5(+/-1,2) und LE: Gd-DOTA 3,8(+/-0,7)/AGulX 14,9(+/-2,8). Beide Kontrastmittel zeigten qualitativ ähnliche Kinetiken mit einem frühen Peak gefolgt von einem Auswaschen ohne Plateau. **Schlussfolgerung:** AGulX zeigt signifikant bessere Kontrasteigenschaften bei 9,4 T als der klinische Gd-Komplex bei gleicher Gd-Dosis. Dies basiert auf der Struktur des Nanopartikels und der konsekutiv verbesserten Interaktion mit Wasserstoffprotonen, was wiederum eine höhere Relaxivität bedingt. Trotz einer höheren Molekülgröße zeigt AGulX ähnliche Perfusionscharakteristika wie Gd-DOTA innerhalb der ersten 20 Minuten nach KM-Gabe.
Keywords: Lebermetastasen-Modell, Ratte, 9,4 Tesla MRT, Gd-markierte Nanopartikel

VO 103.2
14:55

Transferrin beschichtete Gadolinium-Nanopartikel als neue MRI Kontrastmittel

Kromen W[1], Grünwald F[2], Vogl TJ[1], Piiper A[3], Kreuter J[4], Welzel K[1], Koeberle V[3], Korkusuz H[2]
[1]Klinikum der Johann Wolfgang Goethe-Universität Frankfurt am Main, Institut für Diagnostische und Interventionelle Radiologie, Frankfurt am Main; [2]Klinikum der Johann Wolfgang Goethe-Universität Frankfurt am Main, Klinik für Nuklearmedizin, Frankfurt am Main; [3]Klinikum der Johann Wolfgang Goethe-Universität Frankfurt am Main, Medizinische Klinik I, Frankfurt am Main; [4]Biocenter der Johann Wolfgang Goethe-Universität Frankfurt am Main, Institut für pharmazeutische Technologie, Frankfurt am Main

Ziele: Charakterisierung und Evaluierung der MRT-Konstrastmitteleigenschaften von mit Gadolinium-Diethylentriaminpentaessigsäure (Gd-DTPA) beladenen und mit Transferrin beschichteten humanen Serumalbumin-Nanopartikeln (HSA-NPs)im Mausmodell. **Methode:** Humane Serumalbumin-Nanopartikel (HSA-NPs) wurden mit Gd-DTPA konjugiert und mit Transferrin gekoppelt (Gd-HSA-NP-Tf). 20 Mäuse wurde nach entsprechender Anästhesie vor und nach Injektion von Gd-DTPA, Gd-HSA-NP oder Gd-HSA-NP-Tf in einen klinischen 3T-MRT-System untersucht. Für alle drei Gruppen wurden das Signal-to-Noise Verhältnis(SNR)für Gehirn, Herz, Skelettmuskel, Blut und Leber ermittelt und untereinander sowie mit dem nativen MRT verglichen. **Ergebnis:** Alle verwendeten Kontrastmittel führten zu einer Signalanhebung in den untersuchten Geweben Blut, Herz, Skelettmuskel und Leber. Mit HSA-NP wurde im Vergleich zum Standard-Kontrastmittel Gd-DTPA eine deutlich niedrigere Dosis benötigt. Mit Gd-HSA-NP-Tf wurde gegenüber Gd-DTPA und Gd-HSA-NP in Blut, Herzmuskel und Leber ein signifikant höheres Kontrastmittel-Enhancement erzielt. Im (gesunden) Mausgehirn konnte für die mit Transferrin gekoppelten Nanopartikel (Gd-HSA-NP-Tf) eine signifikante Kontrastmittelanreicherung festgestellt werden. **Schlussfolgerung:** Mit Transferrin beschichtete humanen Serumalbumin-Nanopartikeln (Gd-HSA-NP-Tf) eignen sich im Mäusemodell als spezifische MRT-Kontrastmittel für Herz, Leber und Blut (z.B. MR-Angio-Anwendungen). Interessanter Weise führen Gd-HSA-NP-Tf zu einem Kontrastmittel-Enhancement im gesunden Mäusegehirn bei intakter Blut-Hirnschranke. Sie könnten somit zur Frühdiagnostik bei zerebralen Erkrankungen einsetzt werden. – Möglicher Weise eignen sie sich auch nach Konjugation mit einem radioaktiven Tracer (z.B. 18F-FDG) als Monosubstanz-Kontrastmittel für PET-MRTs.
Keywords: Nanopartikel, MRT, Kontrastmittel, Mausmodell

VO 103.3
15:05

Effekt von molekularem Sauerstoff auf Relaxationszeiten bei klinischen Feldstärken

Kramer H[1], Corcos AR[2], Hernando D[1], Berry JF[2], Schiebler ML[1], Reeder SB[1]
[1]University of Wisconsin – Madison, Department of Radiology, Madison, WI; [2]University of Wisconsin – Madison, Department of Chemistry, Madison, WI

Ziele: Molekularer Sauerstoff ist paramagnetisch und beeinflusst die Relaxationszeiten von Geweben in der MRT. Die aktuell einzige angewendete Technik, um den Sauerstoffpartialdruck im Körper zu erhöhen, ist die Inhalation von purem Sauerstoff. Es ist jedoch nur wenig über die Abhängigkeit der Relaxationszeiten vom Sauerstoffpartialdruck bekannt. Ziel dieser Studie war, den Einfluss von molekularem Sauerstoff auf die Relaxationszeiten bei klinischen Feldstärken zu untersuchen. **Methode:** Es wurden Relaxationsmessungen in einem NaCl-Phantom mit fünf unterschiedlichen Sauerstoffpartialdrücken von 0 – 760 mm Hg durchgeführt. Alle Messungen wurden sowohl bei 1,5T als auch bei 3,0T durchgeführt. Zur T1-Zeit Bestimmung wurde eine Inversion Recovery Sequenz mit 20 verschiedenen Inversionszeiten verwendet (100 ms-15 s), zur T2-Zeit Bestimmung eine Spin-Echo Sequenz mit insgesamt 9 verschiedenen Echozeiten (10 ms-2 s). Die gemessenen T1- und T2-Zeiten ermöglichten eine Berechnung der Relaxivität von Sauerstoff. **Ergebnis:** Unterschiede des Sauerstoffpartialdrucks können mit der MRT sowohl qualitativ als auch quantitativ bei 1,5T und 3,0T gemessen werden. Bei einem Anstieg des Sauerstoffpartialdrucks von 0 auf 760 mm Hg beträgt die T1-Zeit von NaCl-Lösung 3,05 s – 1,88 s bei 1,5T und 3,03 s – 2,04 s bei 3,0T, die T2-Zeit 2,66 s – 1,77 s bei 1,5T und 1,97 s – 1,36 s bei 3.0T. Die berechnete Relaxivität von Sauerstoff beläuft sich auf r1 = 2,82 x 10 – 4 s-1 mm Hg-1 und r2 = 2,73 x 10 – 4 s-1 mm Hg-1 bei 1,5T, und r1 = 2,21 x 10 – 4 s-1 mm Hg-1 und r2 = 3,28 x 10 – 4 s-1 mm Hg-1 bei 3,0T. **Schlussfolgerung:** Die Charakterisierung des

paramagnetischen Effekts von molekularem Sauerstoff in der MRT Bildgebung ermöglicht die Optimierung dieses Kontrastmechanismus sowohl für wissenschaftliche Studien als auch für die klinische Bildgebung. Basierend auf den Ergebnissen der vorgestellten Messungen kann das SNR der T1-gewichteten, sauerstoffverstärkten Bildgebung optimiert werden.
Keywords: MRT, Relaxivität, Sauerstoff

VO 103.4
15:15

Magnetic Particle Imaging: Kinetik des intravaskulären Tracersignals in vivo

Haegele J[1], Duschka R[1], Graeser M[2], Schaecke C[1], Panagiotopoulos N[1], Barkhausen J[1], Vogt FM[1]
[1]Universitätsklinikum Schleswig Holstein, Campus Lübeck, Klinik für Radiologie und Nuklearmedizin, Lübeck;
[2]Universität zu Lübeck, Institut für Medizintechnik, Lübeck

Ziele: Magnetic Particle Imaging (MPI) nutzt die Signaleigenschaften von Superparamagnetischen Eisenoxidnanopartikeln (SPIOs) zur Bildgebung. Um eine möglichst gute und gleichmäßige Bildqualität während kardiovaskulärer Untersuchungen und Interventionen sicherzustellen, ist eine lange Bluthalbwertszeit wünschenswert. Ziel dieser Arbeit ist die Evaluation der Bluthalbwertszeit des MPI-Signals von Resovist, dem aktuell verwendeten Tracer für MPI. Zum Vergleich dient die bereits bekannte pharmakologische und mittels MRT ermittelte Bluthalbwertszeit. **Methode:** Fünf Kaninchen (durchschnittliches Gewicht 4 kg) wurden jeweils 200 µmol (50 µmol/kg, 0,4 ml Resovist in Lösung mit 0,6 ml NaCl) Resovist (500 µmol/ml) über die Ohrvene appliziert. Es wurden vor und direkt nach Applikation von Resovist, sowie nach 5, 10, 15 min und anschließend im 15-minütigen Abständen bis 120 min nach Tracerapplikation Blutproben in EDTA-Monovetten entnommen (1,2 ml). Aus den Proben wurden jeweils 10 µl entnommen und im Magnetic Particle Spectrometer (MPS) gemessen. **Ergebnis:** Das höchste MPI-Signal wurde direkt nach der Resovistapplikation gemessen (0,0025 – 0,0041 $Am^2 Hz^{-1}$). Nach 5 min betrug das Signal 35 – 50% (0,0012 – 0,0013 $Am^2 Hz^{-1}$), nach 10 min 20 – 27% (0,0007 – 0,0008 $Am^2 Hz^{-1}$) und nach 15 min 3 – 12% (0,0004 – 0,0005 $Am^2 Hz^{-1}$) des Ausgangsignals. Nach 30 min hob sich das Signal bei allen Kaninchen nicht mehr vom Rauschen des Systems ab. **Schlussfolgerung:** Nach Applikation von Resovist kommt es zu einem raschen Abfall des MPI-Signals in Vollblut bis unter die Nachweisgrenze, deutlich schneller als in der MRT (ca. 6 h). Eine mögliche Erklärung ist, dass in Resovist zwei Fraktionen zum Signal beitragen. Hierbei wird die Fraktion mit größerem Durchmesser und höherem MPI-Signal fraglich schneller von Milz und Leber aufgenommen. Aufgrund der höheren Sensitivität des MPS-System im Vergleich zu den präklinischen MPI-Systemen, ist eine Bildgebung mit Resovist wahrscheinlich nur über einen sehr kurzen Zeitraum möglich.
Keywords: Magnetic Particle Imaging, SPIO, Superparamagnetic Iron Oxide Nanaoparticle, Resovist, Magnetic Particle Spectroscopy

VO 103.5
15:25

Magnetic Particle Imaging (MPI): Sicherheitsmessungen gängiger, interventionell verwendeter Materialien mit gezieltem Focus auf die Materialerwärmung

Duschka RL[1], Wojtczyk H[2], Panagiotopoulos N[1], Haegele J[1], Bringout G[2], Rahmer J[3], Bontus C[3], Buzug TM[2], Borgert J[3], Barkhausen J[1], Vogt FM[1]
[1]Universitätsklinik Schleswig-Holstein, Klinik für Radiologie und Nuklearmedizin, Lübeck; [2]Universität zu Lübeck, Institut für Medizintechnik, Lübeck; [3]Philips Technology Innovative Technologies, Research Laboratories, Hamburg

Ziele: Magnetic Particle Imaging (MPI) beruht auf nicht-linearer Magnetisierungscharakteristik von Eisenoxid-Partikeln im Wechselmagnetfeld. Das Verfahren bietet eine hohe örtliche und zeitliche Auflösung bei Verzicht auf ionisierende Strahlung und ist deshalb speziell für kardiovaskuläre Interventionen interessant. Bezüglich der Sicherheit von interventionellen Materialien im MPI liegen bislang keine Erkenntnisse vor. Ziel dieser Studie ist die Evaluation gängiger interventionell verwendeter Materialien hinsichtlich ihres Temperaturverhaltens im MPI-Wechselmagnetfeld. **Methode:** Verschiedene Führungsdrähte, Katheter und ein Nitinol beschichteter Stent in versch. Entfaltungsstadien wurden in einem Phantom im Zentrum des MPI-Scanners platziert. Drei fiberoptische Sonden entlang der Devices wurden zur Temperaturmessung positioniert. Anschließend erfolgte bei einer Feldstärke von 10mT/µ0 und einer Frequenz von ca. 25 kHz die Ausrichtung im Magnetfeld in allen 3 Achsen. Das Temperaturmonitoring erfolgte kontinuierlich. Zusätzlich wurde die Darstellung mittels Wärmebildkamera und die gemessene MPI-Signalintensität dokumentiert. **Ergebnis:** Die nitinolhaltigen Devices zeigten keine Erwärmung und kein MPI-Signal. Eine ausschließlich punktuelle, jedoch materialabhängige Erwärmung (bis 84°C) der ferromagnetischen Materialien war innerhalb des FOV nachweisbar. Interessanterweise wurde für zwei signalgebende Devices keine Erhitzung trotz messbarem MPI-Signal festgestellt. Der Stent zeigte abhängig vom Entfaltungsstadium ein unterschiedliches Temperaturverhalten mit einer maximalen Erwärmung auf 32 °C bei 30% Entfaltung. **Schlussfolgerung:** Nitinolhaltige Materialien scheinen hinsichtlich der Sicherheit die beste Eignung für mögliche MPI-gestützte Interventionen aufzuweisen. Materialien mit ferromagnetischen Eigenschaften sind aufgrund ihres z.T. deutlichen Erwärmungsverhaltens weniger geeignet. Insgesamt muss die Erwärmung jedoch zusätzlich im Blutfluss-Gefäßmodell durchgeführt werden um den Cooling-Effekt zu berücksichtigen.
Keywords: Magnetic Particle Imaging (MPI), Wechselmagnetfeld, Kardiovaskuläre Intervention, Sicherheit, Erwärmung

VO 103.6
15:35

Arterial Spin Labeling zur Quantifizierung des renalen Blutflusses nach akutem Nierenversagen im Mausmodell – Vergleich mit der Histologie

Hueper K[1], Gutberlet M[1], Hartung D[1], Rong S[2], Meier M[3], Haller H[2], Wacker F[1], Gueler F[2]
[1]Medizinische Hochschule Hannover, Institut für Diagnostische und Interventionelle Radiologie, Hannover; [2]Medizinische Hochschule Hannover, Nephrologie, Hannover; [3]Medizinische Hochschule Hannover, Zentrales Tierlabor und Institut für Versuchstierkunde, Hannover

Ziele: Das akute Nierenversagen (ANV) führt zu einer Einschränkung der renalen Perfusion, Inflammation und Verlust der Nierenfunktion. Ziel war es, in einem klinisch relevanten Mausmodell des ANV (renaler Ischämie-Reperfusionsschaden) die Veränderungen des renalen Blutflusses (RBF) mittels Arterial Spin Labeling (ASL) im zeitlichen Verlauf zu beurteilen. **Methode:** Bei C57Bl/6 Mäusen wurde durch einseitiges Klemmen eines Nierengefäßstils für 35 min (n = 10) oder 45 min (n = 7) ein moderates bzw. schweres ANV verursacht. MRT-Untersuchungen wurden bei allen Tieren vor sowie 1, 7, 14 und 28 Tage nach der Operation am 7 Tesla Scanner (Bruker) durchgeführt. Neben T2 TSE- wurden FAIR EPI ASL-Sequenzen (13 Inversionszeiten) akquiriert. Nach rigider Registrierung der ASL-Bilder zur Kompensierung von Bewegungsartefakten wurden Parameterkarten des RBF berechnet. Der im MRT gemessene kortikale RBF wurde mit dem Volumenverlust der Niere und der Histologie am Tag 28 (Fibrose: Masson-Goldner Färbung, alfa-SMA, Inflammation: Makrophagen) als Maß für die Nierenschädigung verglichen. **Ergebnis:** Nach moderatem ANV (35 min) war am Tag 7 der kortikale RBF von 459 ± 26 ml/(min*100 g) auf 247 ± 36 ml/(min*100 g) reduziert (**p< 0,01) und erreichte am Tag 28 nahezu wieder seinen Ausgangswert. Dagegen lag der kortikale RBF nach schwerem ANV (45min) von Tag 7–28 signifikant unter seinem Ausgangswert (**p< 0.01) und signifikant niedriger als nach moderatem ANV (*p< 0,05). Korrespondierend dazu war das Nierenvolumen am Tag 28 nach schwerem ANV stärker als nach moderatem ANV reduziert (40 ± 5% vs. 26 ± 6%; ***p< 0,001) und histologisch waren Inflammation und Fibrose signifikant stärker ausgeprägt. Der prozentuale Perfusionsabfall am Tag 7 korrelierte mit dem prozentualen Volumenverlust der Niere am Tag 28 (r=0,62; **p< 0,01). **Schlussfolgerung:** ASL ermöglicht die nicht-invasive Bestimmung von Perfusionsveränderungen der Niere im Verlauf sowie die frühzeitige Abschätzung des Vorliegens und des Schweregrades eines ANV im Mausmodell.
Keywords: akutes Nierenversagen, Reperfusionsschaden, arterial spin labelling (ASL), Perfusion, Nierenfibrose

VO 104
Muskulo I – MR

Vorsitz: Weber MA / Heidelberg
Saal Werner
Mittwoch, 29.05.2013, 15:30 bis 16:40

VO 104.1
15:30

MRT-Bildgebung nach Advanced Core Decompression in der Therapie der aseptischen Hüftkopfnekrose: Strukturelle Veränderungen und Beurteilung des Therapieerfolgs

Lazik A[1], Kraff O[1], Claßen T[2], Landgraeber S[2], Grabellus F[3], Lauenstein TC[1], Theysohn JM[1]
[1]Universitätsklinikum Essen, Diagnostische und interventionelle Radiologie und Neuroradiologie, Essen; [2]Universitätsklinikum Essen, Orthopädie, Essen; [3]Universitätsklinikum Essen, Pathologie, Essen

Ziele: Advanced Core Decompression (ACD) ist ein weiterentwickeltes OP-Verfahren zur Therapie der avaskulären Hüftkopfnekrose. Im Gegensatz zur Standard-Dekompression ist die Spitze des in den Hüftkopf eingeführten Bohrers expandierbar um das Debridement der Nekrosezone zu optimieren. Der Knochendefekt wird mit einem Ersatzstoff aufgefüllt. Bisher ist wenig über den Vorteil der ACD gegenüber der Standardmethode sowie über die postoperativen Umbauvorgänge im Hüftkopf bekannt. Mittels MRT soll der Erfolg des Debridements beurteilt und die strukturellen Veränderungen in Korrelation mit histologischen Befunden analysiert werden. **Methode:** Wir führten 3T-MRT Untersuchungen der Hüfte an 20 Patienten (17 m, 3w, Alter Ø 49,9 J) vor, 30 Tage und 0,5 – 2 Jahre nach ACD durch. Das Protokoll beinhaltete TIRM, PD/T2w, hochaufgelöste T1w, DESS und VIBE Sequenzen. Diese wurden bezüglich der Abgrenzbarkeit von Nekrose, Knochen, Ersatzstoff und der dazwischenliegenden Transformationszone in consensus bewertet (0 – 3 Punkte) und mit histologischen Befunden korreliert. Das Nekrosevolumen wurde vor und nach ACD bestimmt. **Ergebnis:** Nekroseresiduen nach ACD sowie der mit Knochenersatzstoff aufgefüllte Defekt konnten mit reproduzierbar hoher Qualität bei 3T abgebildet werden. Die beste Bildqualität zur Volumetrie der Nekrose erbrachten T1w (2,3 P) und PDw Sequenzen. Es konnte eine Granulationszone zwischen gesundem Knochen und Ersatzstoff identifiziert werden, welche insbesondere mittels TIRM (2,7 P) und PDw darstellbar war. Diese war zwischen Ersatzstoff und Nekrose nicht abgrenzbar. Diese und weitere im MRT abgrenzbare Schichten korrelierten mit histologischen Befunden. Bei jedem Patienten konnten wir nach ACD eine Volumenreduktion der Nekrose nachweisen (17,7% – 90,8%, Ø 43,0 ± 24,2; V(prä) 1,1 – 31,6 ml, V(post) 0,1 – 25,7 ml). **Schlussfolgerung:** Strukturelle Veränderungen und die Reduktion des Nekrosevolumens nach ACD können mittels MRT gut erfasst werden. ACD reduziert die Nekrosegröße bei avaskulärer Hüftkopfnekrose signifikant.
Keywords: MRT, Hüftkopfnekrose, Dekompression, Nekrosevolumen, Orthopädie

VO 104.2
15:40

Evaluation einer T1-w 3D-SPACE Sequenz in der 3T Bildgebung der Kiefernekrosen und der diffusen sklerosierenden Osteomyelitis des Kiefers

D'Anastasi M[1], Otto S[2], Probst F[2], Baur-Melnyk A[1], Reiser MF[1], Notohamiprodjo M[1]
[1]Klinikum der Universität München – Campus Grosshadern, Institut für Klinische Radiologie, München; [2]Klinikum der Universität München – Campus Innenstadt, Klinik für Mund-, Kiefer- und Gesichtschirurgie, München

Ziele: Evaluation der technischen Durchführbarkeit und des klinischen Nutzens einer optimierten T1-w 3D-Fast-Spin-Echo-Sequenz (3D-SPACE) in der 3T Bildgebung der Kiefernekrosen und der diffusen sklerosierenden Osteomyelitis des Kiefers. **Methode:** Bei 16 für eine MRT des Kiefers überwiesenen Patienten (9 mit Bisphosphonat-induzierter Osteonekrose, 2 mit Osteoradionekrose, 5 mit diffuser sklerosierender Osteomyelitis) wurde zusätzlich zu den konventionellen 2D-Sequenzen eine T1-w 3D-SPACE Sequenz (0.6 mmx0.6 mmx0.7 mm, TR/TE 700/26, Schichtdicke 0.6 mm, FA 130°, FOV 160*160 mm) durchgeführt (Siemens Verio 3T, Siemens Healthcare, Erlangen). Ein Orthopantomogramm (OPT) war bei allen Patienten vorhanden. Bei 10 der Patienten mit Osteonekrose dienten die operativen Befunde und die Histologie als Referenzstandard. 3D-SPACE Sequenzen wurden von zwei Radiologen im Konsensus (geblindet zu den klinischen, OPT, operativen und histologischen Befunden) hinsichtlich Bildqualität und diagnostischer Sicherheit bewertet. T1-w 2D-Sequenzen wurden ebenfalls (geblindet zu den Befunden der 3D-SPACE Sequenzen) im Konsensus ausgewertet. Die OPTs wurden von einem Mundkiefergesichtschirurg und einem Radiologen (geblindet zu den MRT Befunden) im Konsensus ausgewertet. **Ergebnis:** Die Bewertung der Bildqualität der 3D-SPACE Sequenz war vergleichbar mit der Bewertung der 2D-Sequenzen. Die durchschnittliche Bewertung der diagnostischen Sicherheit war für die SPACE Sequenz höher ($p = 0.028$). Areale mit einer abnormalen Signalintensität des Knochenmarks konnten mit einer hohen Sicherheit anhand der 3D-SPACE Sequenz abgegrenzt werden. Bei 3 Patienten wurden osteonekrotische Areale in der Maxilla in den 2D-Sequenzen übersehen, jedoch in der 3D-SPACE Sequenz detektiert. **Schlussfolgerung:** Die T1-w 3D-SPACE Sequenz bei 3T ist in der Detektion und Quantifizierung von Signalintensitätsverändungen des Knochenmarks bei Kiefernekrosen und der diffusen sklerosierenden Osteomyelitis technisch durchführbar und klinisch nützlich.
Keywords: Kiefernekrose, Diffus sklerosierende Osteomyelitis, MRT, 3D SPACE

VO 104.3
15:50

MR Bildgebung des Gelenkknorpels am OSG: Bessere Beurteilbarkeit durch axiale Traktion?

Jungmann PM[1], Bauer JS[1], Schäffeler C[1], Sauerschnig M[2], Mann A[2], Baum T[1], Rummeny EJ[1], Wörtler K[1]
[1]Klinikum rechts der Isar, Technische Universität München, Institut für Radiologie, München; [2]Klinikum rechts der Isar, Technische Universität München, Klinik und Poliklinik für Unfallchirurgie, München

Ziele: Ziel dieser Arbeit war, den Einfluss von axialer Traktion auf die MR Bildgebung des Knorpels im Bereich des oberen Sprunggelenkes (OSG) zu bestimmen hinsichtlich Bewegungsartefakten, Bildqualität und Beurteilbarkeit der Knorpeloberfläche. **Methode:** Acht Freiwillige wurden mittels einer optimierten koronaren und sagittalen T1 gewichteten Turbo Spin Echo (TSE) Sequenz mit DRIVE Puls (in-plane spatial resolution 0.21 mm), einer sagittalen fettgesättigten intermediär gewichteten (IMfs) TSE Sequenz und einer 3D Gradientenecho Sequenz am 3.0T MRT, sowohl mit als auch ohne axiale Traktion mit 6 kg untersucht. Die Gelenkspaltweite wurde an vier verschiedenen Lokalisationen im Bereich des OSG gemessen. Bewegungsartefakte, allgemeine Bildqualität, Abgrenzbarkeit und Beurteilbarkeit der Knorpeloberfläche und Knorpelmatrix sowie die Diagnosesicherheit bezüglich einer Knorpelpathologie wurden von zwei Radiologen unabhängig voneinander evaluiert. Für die statistische Analyse wurde der Wilcoxon Test verwendet. **Ergebnis:** Mit axialer Traktion wurde die Gelenkspaltweite signifikant erweitert (1.7 ± 0.5 mm vs. 0.3 ± 0.2 mm). Folglich wurde bei distrahiertem Gelenk die Beurteilbarkeit der Knorpeloberfläche in 7/8 Fällen höher eingestuft ($p < 0.05$). Keine Unterschiede waren zu sehen hinsichtlich Bewegungsartefakten, allgemeiner Bildqualität und Artefakten der Knorpelmatrix ($p > 0.1$). In der T1 gewichteten TSE Sequenz mit DRIVE Puls wurden die Knorpeloberfläche sowie die Knorpelmatrix besser dargestellt verglichen mit den anderen Sequenzen (Mittelwert ± Standardabweichung der Oberflächenbeurteilbarkeit aller bewerteten Regionen auf einer Vier-Punkte Skala; sagittale T1 Sequenz vs. IMfs, 1.3 ± 0.6 vs. 3.0 ± 1.0, $p < 0.05$). **Schlussfolgerung:** Axiale Traktion mittels 6 kg Gewicht vergrößert die Gelenkspaltweite des OSG und verbessert somit die Darstellung des Gelenkknorpels und seiner Oberfläche. Die höchste Auflösung und Darstellung der Knorpeloberfläche und Knorpelmatrix wurden mittels einer T1 gewichteten TSE Sequenz mit DRIVE Puls erzielt.
Keywords: MRT, Knorpel, OSG, Distraktion

VO 104.4
16:00

Knorpelzusammensetzung bei rheumatoider Arthritis: Biochemisches MRT des Gelenkknorpels am Finger mit gagCEST

Miese F[1], Müller-Lutz A[1], Schleich C[1], Khalil N[1], Buchbender C[1], Ostendorf B[2], Sewerin P[2], Schneider M[2], Wittsack HJ[1], Antoch G[1], Scherer A[1]
[1]Heinrich-Heine-Universität Düsseldorf, Medizinische Fakultät, Institut für Diagnostische und Interventionelle Radiologie, Düsseldorf; [2]Heinrich-Heine-Universität Düsseldorf, Medizinische Fakultät, Poliklinik für Rheumatologie, Düsseldorf

Ziele: Die Pathogenese der Rheumatoider Arthritis (RA) beinhaltet neben der Synovialitis die Zerstörung des Gelenkknorpels. Mit dem MRT-Verfahren Glycosaminoglycan Chemical Exchange Saturation Transfer Imaging (gagCEST) steht eine neuartige Methode zur Messung der Knorpelzusammensetzung zur Verfügung. Mittels gagCEST lässt sich der Glykosaminoglykangehalt des Knorpels bewerten. Ziel der Studie war es zu überprüfen, ob mit gagCEST eine Veränderung der Knorpelzusammensetzung bei RA messbar ist. **Methode:** Die Metacarpophalangealgelenke II von sechs Probanden (33 ± 12 Jahre alt) und drei Patienten mit etablierter RA (61 ± 2 Jahre alt) wurden an einem 3T MRT (Siemens Magnetom Trio) untersucht. Für die gagCEST Bildgebung wurde ein CEST-Präparationsmodul mit gepulsten RF-Sättigungspulsen vor einer 3D Gradientenechosequenz appliziert. CEST-Parameter: B1-CWAE = 0.6 µT, Pulsdauer PD = 99 ms, Pulsabstand IPD = 100 ms, Anzahl der CEST-RF-Pulse = 8. Gradientenechosequenz-Parameter: FOV = 35 mm x 35 mm, Schichtdicke = 2 mm, TR/TE = 11 ms/4.07 ms, Flipwinkel = 12°. Die CEST-Kurven wurden für jedes Pixel berechnet. Der CEST-Effekt wurde durch die Amidprotonentransferrate (APTR) und den Sättigungstransfer (ST) quantifiziert. Als konventionelles Maß für die Knorpelintegrität wurde die Knorpeldicke in den MRT Bildern bestimmt. Auf Unterschiede zwischen den Gruppen wurde mit dem Mann-Whitney-U Test getestet. **Ergebnis:** Bei RA Patienten lag eine signifikante Verminderung des gagCEST Effektes vor (Probanden APTR 0,158 ± 0,041 und ST 27,6% ± 4,9%; RA Patienten APTR 0,057 ± 0,031 und ST 11,9% ± 6,3%; p = 0,024). Die Knorpeldicke war nicht signifikant unterschiedlich (RA Patienten: 0,93 mm ± 0,15 mm; gesunde Probanden: 0,89 mm ± 0,10 mm). **Schlussfolgerung:** Der verminderte gagCEST Effekt bei RA weist auf einen molekularen Knorpelschaden mit Verlust von Glykosaminoglykanen hin. Die Bedeutung von biochemischen Knorpelschäden für die Frühdiagnose und Prognose bei RA muss durch weitere Studien untersucht werden.
Keywords: CEST, Arthritis, Knorpel, Gelenk

VO 104.5
16:10

View-Angle Tilting (VAT) und Slice-encoding Metal Artifact Correction (SEMAC) zur MR Bildgebung orthopädischer Tumor-Prothesen

Jungmann PM[1], Ganter C[1], Pohlig F[2], Schäffeler C[1], Bauer JS[1], Nittka M[3], Rummeny EJ[1], Wörtler K[1]
[1]Klinikum rechts der Isar, Technische Universität München, Institut für Radiologie, München; [2]Klinikum rechts der Isar, Technische Universität München, Klinik für Orthopädie und Sportorthopädie, München; [3]Siemens AG, Healthcare Sector, Imaging & Therapy Division, Erlangen

Ziele: Zur Evaluation der Reduktion der durch orthopädische Tumor-Prothesen verursachten Metallartefakte in der MR Bildgebung durch Anwendung neuer WARP-Sequenzen (VAT und SEMAC). **Methode:** WARP turbo-spin-echo Sequenzen und standard Metall Sequenzen wurden anhand eines experimentellen Models mit Tumor-Prothesen im 1.5T MRT evaluiert. Drei verschiedene MR Techniken wurden angewendet: (i) Standard, (ii) VAT und (iii) kombinierte VAT und SEMAC Technik (VAT= 8 verschiedenen standardisierten Stellen an n = 4 verschiedenen Tumor-Prothesen gemessen und mit realen Durchmessern verglichen. Für die statistische Analyse wurden der Wilcoxon und der gepaarte T-Test verwendet. **Ergebnis:** Durch Anwendung der WARP-Techniken wurde eine Reduktion der Metallartefakte erreicht. In den koronaren STIR-Sequenzen waren die Durchmesser in der VAT± 92.9 mm) kleiner, verglichen mit der standard Technik (73.0 ± 92.6 mm; Wilcoxon-test, P< 0.001). Die VAT Gruppe zeigte intermediäre Durchmesser (72.0 ± 93.1mm; P=0.002). Verglichen mit standard koronaren T1 Sequenzen (70.1 ± 91.8mm), resultierte die Anwendung von VAT (68.3 ± 91.1mm; P=0.005) und VAT± 91.0mm; P=0.002) in einer vergleichbaren Artefaktreduktion. Entsprechend reduzierte VAT in den axialen Sequenzen ebenfalls Metallartefakte (T2, P=0.008; T1, P=0.006). Dennoch waren die verglichenen realen Durchmesser (27.2 ± 18.2mm) signifikant kleiner als die Artefaktdurchmesser in allen Techniken (Standard STIR, 32.5 ± 21.4mm; VAT, 30.7 ± 21.3mm; VAT± 20.3mm; alle P< 0.05). **Schlussfolgerung:** In dem experimentellen Model wurde durch Applikation von WARP-Techniken (VAT und SEMAC) eine signifikante Artefaktreduktion erzielt in allen Sequenzen. Folglich ist anzunehmen, dass diese neuen Techniken insbesondere im postoperativen Follow-up von Patienten mit Tumor-Prothesen anwendbar sind.
Keywords: MRT, Metall, Prothesen, Tumor, WARP

VO 104.6
16:20

Brauchen wir die Discografie noch? Korrelation der Befunde mit der MRT

Bekker I, Michels P, Schymura-Zahn A, Dr. Vockelmann C, Prof.Dr.Nolte – Ernsting C
Evangelisches Krankenhaus Mülheim an der Ruhr, Institut für Diagnostische und Interventionelle Radiologie, Mülheim an der Ruhr

Ziele: In Zeiten moderner Schnittbildgebung scheint die Discografie auf den ersten Blick eigentlich nicht mehr notwendig zu sein. Trotzdem fordert die Wirbelsäulenchirurgie diese Diagnostik oftmals mit dem Hinweis auf eine potentielle Änderung des therapeutischen Vorgehens ein. Wir untersuchten, ob eine Korrelation zwischen positivem Discografiebefund und dem MRT besteht. **Methode:** Eingeschlossen wurden 150 Patienten im Alter von 31 bis 81 Jahren, bei denen in einem Zeitraum von 6 Monaten eine MRT der LWS und eine lumbale Discografie durchgeführt wurden. Der Discografiebefund wurde positiv gewertet, wenn bei der intradiskalen Injektion von 1 – 2 ml Kontrastmittel eine typische Schmerzsymptomatik ausgelöst wurde.In der 1,5 T MRT Untersuchung wurde die Bandscheibenhöhe sowie die Endplattenveränderungen der angrenzenden Wirbelkörper nach Modic unter Hinzuziehung von sagittalen T1- und sagittalen sowie axialen T2-gewichteten Sequenzen bestimmt. Die Schwere der Bandscheibendegeneration bewerteten wir nach Pfirrmann in sagittalen T2-gewichteten Sequenzen. **Ergebnis:** Es zeigte sich keine Korrelation des Discografiebefundes zur Bandscheibenhöhe oder Pfirrmann-Klassifikation. Die Bandscheibenhöhe betrug bei negativem Discografiebefund im MIttel bei 7,9 mm (Range 2 – 14 mm), bei positivem Befund bei 8,5 mm (Range 3 bis 15 mm), so dass bezüglich des Merkmals Bandscheibenhöhe keine statistische Signifikanz bestand (p > 0,05). Auch das Ausmaß der Osteochondrose ergab keine Korrelation zum Discografiebefund. **Schlussfolgerung:** Das Ergebnis der Discografie ist nicht durch eine MRT-Untersuchung vorhersagbar. Die Discografie hat demnach auch in Zeiten moderner Schnittbildgebung ihre Daseinsberechtigung. Das Ergebnis der Discografie hat entscheidenden Einfluß auf die operative Therapie in der Wirbelsäulenchirurgie.
Keywords: Discografie, Wirbelsäulendiagnostik, MRT, LWS-Syndrom

VO 104.7
16:30

Tumorlast bei Patienten mit Multiplem Myelom: Serum Beta-2-Mikroglobulin versus Ganzkörper-MRT

D'Anastasi M[1], Notohamiprodjo M[1], Dürr HR[2], Reiser MF[1], Baur-Melnyk A[1]
[1]Klinikum der Universität München – Campus Grosshadern, Institut für Klinische Radiologie, München; [2]Klinikum der Universität München – Campus Grosshadern, Abteilung für Orthopädie, München

Ziele: Beta-2-Mikroglobulin (B2 M) ist ein wichtiger Serumparameter für die Tumorlastbestimmung beim Multiplen Myelom (MM) und ist, zusammen mit Albumin, die Basis der Stadieneinteilungen der Southwest Oncology Group (SWOG) und des International Staging Systems (ISS). Ziel der Studie war eine Korrelation des Beta-2-Mikroglobulin Spiegels im Serum (als Indikator für die Tumorlast bei Patienten mit MM) mit der Tumorlast in der Ganzkörper-MRT (GK-MRT). **Methode:** Patienten mit einer Neudiagnose eines MM zwischen den Jahren 2003 und 2011, die eine GK-MRT vor Therapiebeginn bekommen hatten, wurden retrospektiv in die Studie eingeschlossen. Patienten mit einer GFR < 60ml/min wurden aus der Studie ausgeschlossen, da B2M Spiegel bei Niereninsuffizienz erhöht sein können. 30 Patienten ohne Niereninsuffizienz konnten in die Studie eingeschlossen werden. GK-MRT Untersuchungen (T1-w TSE und STIR) wurden im Konsensus durch zwei erfahrene muskuloskelettale Radiologen hinsichtlich fokaler Läsionen und diffuser Infiltration ausgewertet. Der Grad der diffusen Infiltration wurde mit den histologischen Befunden als Goldstandard korreliert. Die Patienten wurden nach der Durie and Salmon PLUS Klassifikation eingeteilt. **Ergebnis:** Anhand der GK-MRT wurden 13 Patienten als D&S PLUS Stadium I (niedriggradig), 6 als Stadium II (intermediär) und 11 als Stadium III (hochgradig) klassifiziert. Erwartungsgemäß hatte die Mehr-

heit der Patienten im Stadium I (12/13) normale B2 M Serumspiegel (≤ 3mg/L). 5 von 6 Patienten im Stadium II hatten normale B2M Werte. 5 von 11 Patienten im Stadium III hatten ebenfalls normale B2M Serumspiegel. **Schlussfolgerung:** B2 M Serumspiegel können bei der Tumorlastbestimmung im Rahmen des Multiplen Myeloms irreführend sein, da bei Patienten mit einer intermediären und hochgradigen Tumorlast normale B2 M Serumspiegel vorliegen können. Das GK-MRT kann hingegen die vollständige Tumorlast und die Ausdehnung der Infiltration bei Multiplem Myelom nachweisen.

Keywords: Multiples Myelom, Ganzkörper MRT, Tumorlast

VO 105/I
Young Investigator Award I

Vorsitz: Eisenblätter M / Münster, Kießling F / Aachen
Saal Eberlein
Mittwoch, 29.05.2013, 16:00 bis 17:30

VO 105/I.1
16:00

Funktionelle Analyse pulmonaler Inflammation nach endobronchialer Allergenprovokation mittels T1-mapping MRT

Renne J[1], Hohlfeld JM[2], Hinrichs J[1], Schönfeld C[1], Gutberlet M[1], Winkler C[3], Faulenbach C[2], Jakob P[4], Krug N[2], Wacker F[1], Vogel-Claussen J[1]
[1]Medizinische Hochschule Hannover, Diagnostische und Interventionelle Radiologie, Hannover; [2]Fraunhofer Institut für Toxikologie und Experimentelle Medizin (ITEM), Hannover; [3]Medizinische Hochschule Hannover, Klinik für Pneumologie, Hannover; [4]Universität Würzburg, Institut für experimentelle Physik (Biophysik), Würzburg

Ziele: Entwicklung und Evaluation von Magnetresonanztomografie (MRT) Parametern zur Quantifizierung pulmonaler Inflammation nach endobronchialer Allergenprovokation mittels T1-mapping. **Methode:** 9 Probanden mit allergischem Asthma bronchiale sowie 4 gesunde Kontrollpersonen wurden bronchoskopisch in den Segmenten 4/5 rechts und links mit Allergenen provoziert. Es wurden je drei MRT-Untersuchungen (1,5T) vor (0 h), 6 h und 24 h nach Provokation mit einer Inversion Recovery SnapShot fast low-angle shot (FLASH) Sequenz unter Raumluft und 100% Sauerstoff durchgeführt und daraus T1-Karten berechnet. Als Schwellenwert zur Identifizierung entzündlicher Areale wurde der Mittelwert der gesamten Lunge + 2 SD zum Zeitpunkt 0 h definiert. In Arealen über diesem Schwellenwert bzw. korrespondierenden Arealen bei den Kontrollpersonen wurde die Oxygen Transfer Function (OTF) berechnet. Das Volumen über dem Schwellenwert pro Lunge wurde bestimmt. Als Referenzwert für den Entzündungsgrad diente die lokale Konzentration eosinophiler Zellen 24 h nach Allergenprovokation. **Ergebnis:** In den provozierten Bereichen konnte bei den Asthmatikern ein signifikanter Unterschied in der OTF zwischen den drei Zeitpunkten ($p = 0{,}04$) mit einem deutlichen Abfall 6 h nach der Provokation (Median $6{,}4 \times 10^{-2}$) im Vergleich zum Ausgangswert ($9{,}8 \times 10^{-2}$) ($p = 0{,}02$), sowie einem nicht vollständigen Wiederanstieg nach 24 h ($8{,}0 \times 10^{-2}$)nachgewiesen werden. Bei den Kontrollpersonen zeigte sich hier kein Unterschied ($p = 0{,}27$). Ebenso waren die ermittelten Volumina der entzündlich veränderten Bereiche signifikant verschieden bei den Allergikern ($p = 0{,}0001$), nicht aber bei den Kontrollen ($p = 0{,}14$). Im gesamten Kollektiv korrelierte der prozentuale Anteil eosinophiler Zellen in der Lavage sowohl mit der OTF an 6 h ($r = -0{,}66$, $p = 0{,}0002$) als auch dem Volumen über dem Grenzwert an 24 h ($r = 0{,}68$; $p = 0{,}0001$). **Schlussfolgerung:** T1-mapping MRT stellt eine vielversprechende Methode zur nichtinvasiven Quantifizierung entzündlicher Veränderungen nach endobronchialer Provokation dar.

Keywords: MRT, Lunge, Sauerstoff, Allergie, T1-mapping

VO 105/I.2
16:10

Etablierung einer phasen-sensitiven Inversion Recovery Sequenz zum delayed-enhancement Imaging des akuten Myokardinfarktes in der Maus mit einem klinischen MR Scanner

Wildgruber M[1], Settles M[2], Kosanke K[2], Bielicki I[2], Rummeny EJ[2], Botnar RM[3], Huber AM[2]
[1]Institut für diagnostische und interventionelle Radiologie der TU München, München; [2]Institut für diagnostische und interventionelle Radiologie der TU München; [3]Imaging Science Division, King's College London

Ziele: Etablierung und Evaluierung einer phasen-sensitiven Inversion-Recovery (PSIR) Sequenz als schnelle und robuste Methode zur Beurteilung der myokardialen Narbe nach experimenteller Infarktinduktion in der Maus, bei 1.5 T mit einem klinischen MR Scanner. **Methode:** Die Infarktinduktion erfolgte in C57BL/6 J Mäusen durch permanente Ligatur der linken Koronararterie. Die MRT Bildgebung erfolgte am Tag 7 nach Infarktinduktion. Dabei wurde die dynamische Infarktbildgebung mittels einer konventionellen 2D segmentierten IR Sequenz mit der PSIR Technik über 30 Minuten verglichen, jeweils nach intravenöser Injektion von 0.6mmol/kg Gd-DTPA. **Ergebnis:** Die PSIR Aufnahmen zeigten vergleichbare Kontrast-zu-Rausch Verhältnisse wie die konventionelle IR Sequenz. Die gemessene Infarktfläche in der identischen midventrikulären Schicht zeigt eine hohe Übereinstimmung zwischen den beiden Techniken. Nach intravenösener Gd-DTPA Injektion ergibt sich grundsätzlich ein enges Zeitfenster von ca. 6 Minuten um eine erfolgreiche delayed-enhancement Bildgebung in der Maus durchzuführen. Die Zeitauflösung für die Akquirierung einer Kurzachse mit 1 mm Schichtdicke war in beiden Sequenzen grundsätzlich vergleichbar (27 s für die konventionelle IR versus 33 s für die PSIR Sequenz), wobei die konventionelle IR Sequenz repetitive Look-Locker Sequenzen (Dauer jeweils ca. 1 Minute) zur Ermittlung der korrekten Inversionszeit erfordert und damit signifikant mehr Zeit in Anspruch nimmt. Eine komplette Abdeckung des gesamten linken Ventrikels des Mausherzens in dem gegebenen Zeitfenster war damit nur mittels der PSIR Technik möglich. Die Bestimmung des kompletten Infarktvolumens mittels PSIR zeigte eine hohe Korrelation zur ex-vivo Triphenyltetrazolium-Chlorid Färbung. **Schlussfolgerung:** Die PSIR Technik ermöglicht eine kontrastreiche Darstellung des delayed enhancement im Infarktareal unabhängig von der Inversionszeit und ist ein robustes und schnelles Verfahren zur Untersuchung des Myokardinfarktes in der Maus.

Keywords: Myokardinfarkt, delayed enhancement, PSIR, Maus

VO 105/I.3
16:20

Spindephasierung im Kroghschen Kapillarmodell des Myokards

Ziener CH[1], Bauer WR[2], Schlemmer HP[1]
[1]DKFZ, Radiologie, Heidelberg; [2]Medizinische Klinik 1, Kardiologie, Würzburg

Ziele: Das MR-Signal aus dem Myokard soll in Anhängigkeit der relevanten Mikrostrukturparameter, wie regionales Blutvolumen, Oxygenierungsgrad und Kapillardurchmesser analysiert werden. Der Zusammenhang zwischen diesen Parametern und der Relaxationszeit $T2^*$ wird untersucht. Der Einfluss eines Vasodilatators sowie die Wirkung von Kontrastmittel auf die Relaxationszeit wird bestimmt. **Methode:** Entsprechend dem Kroghschen Kapillarmodell wird die Dephasierung in den Versorgungszylindern um die Kapillaren des Endstromgebietes untersucht. Der Dephasierungsprozess wird unter Berücksichtigung der Mikrostrukturparameter analytisch beschrieben und im Tiermodell sowie am menschliechen Myokard untersucht. **Ergebnis:** Die mathematischen Ergebnisse des Kroghschen Kapillarmodells ergeben bei 1,5 Tesla eine native Relaxationszeit von $T2^* = 42{,}8$ ms, was im Rahmen der Messgenauigkeit mit den experimentellen Ergebnissen am menschlichen Myokard übereinstimmt. Bei 7 Tesla lassen sich im Tierexperiment erhebliche Abweichungen vom rein monoexponentiellen Signalzerfall feststellen. Diese Abweichungen sind im Sinne des mathematischen Modelles beschreibbar und ermöglichen es, oszillierende Komponenten des Signals diagnostisch zu werten. **Schlussfolgerung:** Das Kroghsche Kapillarmodell ist hervorragend geeignet, um das Dephasierungsverhalten und damit die transversale Relaxation im Myokard zu beschreiben. Die Einflüsse von Kontrastmittel und Vasodilatator können im Rahmen des Modelles analysiert werden. Dies ermöglicht die optimale Anpassung der Sequenzparameter zur Kontrasterzeugung zwischen gesundem Myokardgewebe und Narbengewebe.

Keywords: Myokard, Relaxation, Diffusion

VO 105/I.4
16:30

Hochauflösende Echtzeit-Cardio-MRT Flussmessung im Vergleich zur Cine Phasenkontrast-Flussmessung

Kowallick JT[1], Sohns JM[1], Unterberg-Buchwald C[1], Schulte C[1], Staab W[1], Merboldt KD[2], Voit D[2], Zhang S[2], Joseph AA[2], Frahm J[2], Lotz J[1]
[1]Universitätmedizin Göttingen, Diagnostische und Interventionelle Radiologie, Göttingen; [2]Biomedizinische NMR Forschungs GmbH am Max-Planck-Institut für biophysikalische Chemie, Göttingen

Ziele: Ein neu entwickeltes MRT-Verfahren zur 2D Flussmessung mit hoher zeitlicher und räumlicher Auflösung ermöglicht dynamische Flussmessungen in Echtzeit. Die Zuverlässigkeit dieser Technik im Vergleich zu Standardsequenzen sollte in vivo gezeigt werden. **Methode:** Die Echtzeit-Flussmessung basiert auf einer radialen FLASH-Sequenz mit starker Unterabtastung und anschließender Bildrekonstruktion mit iterativer, nicht-linearen Inversion. Die Sequenz erlaubt eine reale zeitliche Auflösung von 40 ms, eine in-plane Auflösung von 1,2 mm bei 6 mm Schichtdicke. Bei 10 herzgesunden Probanden wurde die neu entwickelte Echtzeit-Flussmessung auf Bildqualität, Auswertbarkeit und Stabilität der ermittelten Flussprofile in der Aorta ascendens und descendens getestet. Als Referenz diente sowohl eine durchgeatmete Cine Phasenkontrast-Flussmessung als auch eine PC-Flussmessung in Atemstillstand. Die Bildserien wurden mit einer modifizierten Standardsoftware ausgewertet. Bei der Echtzeitsequenz wurde das EKG zur Zuordnung der Herzzyklen in die Bilddaten integriert. **Ergebnis:** Die neu entwickelte Echtzeit-Flussmessung zeigt im Vergleich zur Standardflussmessung eine hohe Korrelation bei Flussvolumen, maximale und mediane Geschwindigkeit im Bereich der Aorta ascendens und descendens. Die Echtzeitdaten ermöglichen es für jeden dieser Parameter eine Standardabweichung über die ausgewerteten 20 Herzzyklen anzugeben. Die eingesetzte semi-automatische Auswertesoftware ermöglicht die bis zu 450 Bildpaare pro Echtzeitaufnahme mit einem geringen Grad an manueller Korrektur zu analysieren. **Schlussfolgerung:** Die vorgestellte Echzeit-MRT Flussmessung erlaubt eine verlässliche Evaluation der Flussparameter der Aorta ascendens und descendens im Vergleich zu Standard MRT PC Flussmessungen. Die Werte der durchgeatmeten Echtzeit-Flussmessung korrelieren sowohl mit den Werten in der durchgeamteten Standard Cine Sequenz als auch einer Atemstillstands-Flussmessung.
Keywords: Echtzeit-Flussmessung, Cardio-MRT, Real-Time Flow

VO 105/I.5
16:40

Echtzeit-Cardio-MRT-Phasenkontrast-Flussmessungen mit dem Valsalva- und Müllermaneuver als Stresstest

Sohns JM[1], Kowallick JT[1], Unterberg-Buchwald C[2], Staab W[1], Joseph A[3], Merboldt KD[3], Uecker M[3], Voit D[4], Zhang S[3], Frahm J[3], Lotz J[1]
[1]Universitätsmedizin Göttingen, Radiologie, Göttingen; [2]Universitätsmedizin Göttingen, Cardiology and Pneumology, Göttingen; [3]Max-Planck-Institut für biophysikalische Chemie, NMR Forschungs GmbH, Göttingen; [4]Max-Planck-Institut für biophysikalische Chemie, Göttingen

Ziele: Hochaufgelöste Echtzeit-Phasenkontrast-MRT-Flussmessungen wurden u. a. in der Aorta ascendens angewendet. Die MRT-Technik basiert auf einer stark unterabgetasteten radialen FLASH-Sequenz und anschließender Bildrekonstruktion mit nicht-linearer Inversion. Normale Flussmessungen und Flusswerte wurden während physiologischer Stresstests wie dem Valsalva- (erhöhter intrathorakaler Druck) und Müllermaneuver (erniedrigter intrathorakaler Druck) bei gesunden Probanden durchgeführt. **Methode:** Der Blutfluss wurde in den großen thorakalen Gefäßen gemessen, In-plane 1.2 mm, Schichtdicke 6 mm und realer Echtzeitauflösung von 40 ms. Die TR betrug 3.44 ms, TE 2.76 ms. Alle Scans wurden in einem 3T MRT durchgeführt. Das EKG-Signal wurde zur besseren Zuordnung der Herzphasen mit aufgezeichnet. Die Echtzeitmessungen wurden in Ruhe sowie 10 s Valsalva und 10 s Müllermanöver durchgeführt. Die Bildanalyse erfolgte in einer modifizierten Standardsoftware QFlow, Medis, Leiden NL. **Ergebnis:** Echtzeitflussmessungen konnten erfolgreich bei allen Probanden (n = 10) durchgeführt werden. Wir beobachteten unter Stressbedingungen einen Abfall des Blutflusses, der Maximalgeschwindigkeit und der kardialen Auswurfleistung sowie eine Herzfrequenzzunahme unter Valsalva- und Müllermaneuver in der Aorta ascendens. Zu Beginn der Stressmaneuver stieg der Blutfluss und die Auswurfleitung initial an unter erhöhten und reduzierten intrathorakalen Druckverhältnissen, gefolgt von einer kontinuierlichen 10 s dauernden Abnahme. Anschließend folgte wieder eine Normalisierung nach Stressbeendigung. **Schlussfolgerung:** Hoch aufgelöste Echtzeit-MRT-Flussmessungen sind sehr gut dafür geeignet um physiologische Blutflussveränderungen während dem Valsalva- und Müllermaneuver bei Stressbedingungen darzustellen. Die Ergebnisse stimmen mit Beobachtungen aus der Echokardiografie überein. Mit dieser neuen Echtzeit-Flusstechnik gibt es neue Möglichkeiten um pathologische Veränderungen am Herzen darzustellen wie bei angeborenen Herzfehlern oder Kardiomyopathien.
Keywords: Real-time MRI, cardiac MRI, blood flow, Valsalva maneuver, Müller maneuver

VO 105/I.6
16:50

Vergleichende Analyse verschiedener Tumormodellsysteme des HCC der Ratte

Groß C[1], Sayyed S[1], Kosanke Y[1], Settles M[1], Steingötter A[2], Menne D[3], Altomonte J[4], Esposito I[5], Feuchtinger A[5], Rummeny EJ[1], Braren R[1]
[1]Institut für Radiologie, Klinikum rechts der Isar, Technische Universität München, München, München; [2]Division of Gastroenterology and Hepatology, University Hospital Zurich, Zurich, Zurich; [3]Menne Biomed Consulting, Tübingen; [4]2. Department of Internal Medicine, Klinikum rechts der Isar, Technische Universität München, Munic, München; [5]Institut für Pathologie, Klinikum rechts der Isar, Technische Universität München, Munich, München

Ziele: Die Gefäßversorgung stellt eine wichtige therapeutische Zielstruktur des fortgeschrittenen hepatozellulären Karzinoms (HCC) dar. Verschiedene induzierte, sowie transplantierte präklinische Modellsyteme dienen der Testung neuer Therapien. Ziel der vorliegenden Studie war die vergleichende quantitative Evaluation der Tumorphysiologie und insbesondere der Tumorperfusion in transplantierten und chemisch induzierten Ratten-HCC Tumoren. **Methode:** HCC Induktion erfolgte in 6 Wochen alten Wistar Ratten durch 0.01 % iges DEN- (Diethylnitrosamin) Wasser über 8 Wochen (DEN Modell), durch die portalvenöse Infusion (McAortho Modell) oder die subkutane Injektion (McAsc Modell) von 4×10^6 McARH-7777 Zellen. Die Tiere wurden longitudinal mittels 1.5T MRT (Achieva, Philips; T2w-, DWI und DCE-MRT) und µPET (Inveon, Siemens; 18F-FDG) Bildgebung untersucht. Bildgebungsdaten wurden histologisch validiert. **Ergebnis:** DCE-MRT Analysen zeigten eine deutlich erhöhte Area Under the Curve (AUC) der DEN Tumore. Pharmakokinetische (PK) Modellierung ergab ebenfalls erhöhte Tumortransferraten im DEN Modell. Die Ergebnisse korrelierten mit histologischen CD31 Analysen der Durchflussfläche. T2w Volumetrie ergab eine signifikant geringere Wachstumskinetik und Apparent Diffusion Coefficient (ADC) Wert Analysen eine signifikant höher Gewebeheterogenität in DEN Tumoren. Diese Ergebnisse korrelierten ebenfalls mit histologischen Ki67 und Hklinisch validierte Therapien zeigen häufig ein fehlendes Ansprechen in der Klinik. Ein möglicher Grund hierfür ist die mangelnde Vorraussagekraft unphysiologischer Modellsysteme. Die hier vorgestellten Ergebnisse bestätigen hochsignifikante Unterschiede zwischen Modellsystemen des HCC und unterstreichen damit die Notwendigkeit einer differenzierten Modell-Charakterisierung und -Selektion.
Keywords: HCC, Vaskularisierung, multimodale Bildgebung, Prädiktion

VO 105/I.7
17:10

ADC as therapy response marker for pancreatic ductal adenocarcinoma in genetically engineered mice

Trajkovic-Arsic M[1], Heid I[2], Esposito I[3], Steiger K[3], Teichmann N[4], Steingötter A[5], Menne D[6], Scholz A[7], Rummeny EJ[2], Siveke J[4], Braren R[2]
[1]2. Medizinische Klinik, Gastroenterologie, München; [2]Institute of Radiology, Klinikum rechts der Isar, Technische Universität München, München; [3]Institute of Pathology, Klinikum rechts der Isar, Technische Universität München, München; [4]2nd Department of Internal Medicine, Klinikum rechts der Isar, Technische Universität München, München; [5]Division of Gastroenterology and Hepatology, University Hospital Zurich, Zurich; [6]Menne Biomed Consulting, Tübingen; [7]Bayer Schering Pharma, Berlin

Ziele: High chemoresistance due to tumor heterogeneity is a hallmark of pancreatic ductal adenocarcinoma (PDAC). Non-invasive imaging parameters that allow early identification of individual therapy responsive tumors or tumor subregions and facilitate therapy choice are missing.

Here we report on Apparent Diffusion Coefficient (ADC) as early therapy response marker in genetically engineered mouse models of pancreatic cancer. **Methode:** Ptf1a+/Cre;Kras+/LSL-G12D;p53LoxP/LoxP mice develop moderately differentiated PDAC that recapitulates well stroma rich human PDAC. Two chemotherapies were applied: standard of care Gemcitabine (120 mg/gr BW, 4 doses in 2 weeks) and a newly developed MAP kinase-targeting agent BAY 86 – 9766 (daily 25 mg/gr BW). Therapy induced changes in tumor growth kinetics and tissue composition were followed by T2w- and DW-MRI on a Philips Achieva 1,5T clinical scanner. Histological evaluation was used as gold standard. **Ergebnis:** BAY86 – 9766 treatment induced a highly significant increase in mean ADC values (0,98 ± 0,1 to 1,1 ± 0,1) already at 24 hours, followed by a nearly complete loss of tumor mass at day 5 and a significant survival benefit (BAY 86 – 9766 81 vs. 61 days vehicle). In contrast, only single Gemcitabine treated animals demonstrated an increase in tumor ADC value, which corresponded to an increase in survival, whereas median survival (Gemcitabine 69,5 vs. 62,5 days vehicle) did not increase. Translational value of this finding is confirmed in human patients, with an early (i.e. 2 – 4 week) increase in ADC value identifying tumor volume response at 3 month. **Schlussfolgerung:** In conclusion, we suggest ADC value as a therapy response predictor for murine and human PDAC.

Keywords: Tumor heterogeneity, Pancreatic Cancer, Diffusion Weighted MRI, Apparent Diffusion Coefficient

VO 105/I.8
17:10

Multimodale Diagnostik der Pankreastumorheterogenität im endogenen Mausmodell

Heid I[1], Trajkovic-Arsic M[2], Esposito I[3], Gretzinger M[1], Schwaiger M[4], Rummeny EJ[1], Siveke J[2], Braren R[1]
[1]Institut für Radiologie, Klinikum rechts der Isar, Technische Universität München, München, München; [2]2. Medizinische Klinik, Klinikum Rechts der Isar, Technische Universität München, München; [3]Institut für Pathologie, Klinikum Rechts der Isar, Technische Universität München, München; [4]Klinik für Nuklearmedizin; Klinikum Rechts der Isar, Technische Universität München, München

Ziele: Späte Symptomatik und eine große Tumorheterogenität tragen entscheidend zu der schlechten Prognose des Pankreaskarzinoms bei. Genetisch veränderte Mausmodelle (GEMM) rekapitulieren die Biologie der humanen Tumore. Das Ziel dieser Arbeit ist die Validation von MRT und PET zur nicht invasiven Charakterisierung endogener muriner Pankreastumore. **Methode:** Ptf1awt/Cre(C)Kraswt/LSL-G12D(K)Ela-Tgfa(T), CK;p53(P)wt/fl, CKPfl/fl, CKTPwt/R172 H und CKTPwt/fl GEMMs wurden an einem klinischen 1.5 T (Achieva, Philips), sowie an einem präklinischen µPET-CT (Inveon, Siemens) longitudinal untersucht. Ergebnisse der T2w, DWI, DCE-MRT sowie [18F]-FDG-/[18F]-FLT-PET Untersuchungen wurden histologisch validiert. **Ergebnis:** Vergleichbar dem humanen Erkrankungsbild zeigten die untersuchten Modelle das breite histologische Spektrum des Pankreaskarzinoms: neben Vorläuferläsionen (mPanIN, mIPMN) wurden G1 bis G3 differenzierte duktale Adenokarzinome (mPDAC) sowie anaplastische und Azinuszell-Karzinome (ACC) identifiziert; darüber hinaus ließen sich Lungen- und Lebermetastasen nachweisen. Der Apparent Diffusion Coefficient (ADC) Wert zeigte eine gute Korrelation mit Zellularität (r2 = 0,73) und Kollagengehalt (r2 = 0,65) des Gewebes und erlaubte eine zuverlässige Unterscheidung der verschiedenen histologischen Tumortypen (mPanIN > 1,2, mIPMN 1 ± 0,02, mPDACs 0,8 – 1,1, zellreiche mPDAC/ACC 0,67 ± 0,03 *10 – 3 mm2/s). Die Perfusionsuntersuchungen mittels DCE-MRT zeigten eine starke inter- und intraindividuelle Heterogenität. Eine erhöhte [18F]-FDG Aufnahme wurde in 100% der mPDAC beobachtet. Durch longitudinale Messungen wurde die Stabilität der einzelnen Methoden validiert. **Schlussfolgerung:** Diese Arbeit enthüllt mittels multimodaler Bildgebung die Tumorheterogenität des murinen Pankreaskarzinoms, vergleichbar der humanen Erkrankung. Longitudinale Untersuchungen zeigen ein hohes Maß an Reproduzierbarkeit und unterstreichen so die Validität der Plattform zur Evaluation neuer Therapien.

Keywords: Tumorheterogenität, Pankreaskarzinom, Multimodale Bildgebung

VO 105/I.9
17:20

Pause

VO 105/II
Young Investigator Award II

Vorsitz: Eisenblätter M / Münster, Kießling F / Aachen
Saal Eberlein
Mittwoch, 29.05.2013, 17:30 bis 19:00

VO 105/II.1
17:30

Ex-vivo-Modell zur MRT-geführten Thermoablation in der perfundierten Niere – Modelletablierung und Effektivität der PRFS-Thermometrie

Oberbeck MB[1], Spoerl M[1], Linder A[2], Utpatel K[3], Evert M[3], Hosten N[1], Rosenberg C[1]
[1]Universitätsmedizin Greifswald, Institut für diagnostische Radiologie und Neuroradiologie, Greifswald; [2]Klinikum Bremen-Ost, Kilinik für Thoraxchirurgie, Bremen; [3]Universitätsmedizin Greifswald, Institut für Pathologie, Greifswald

Ziele: Etablierung eines porcinen Ex-vivo-Nierenperfusionsmodells zur Validierung der referenzfreien PRFS-Thermometrie während der thermischen Tumorablation durch makroskopische und histologische Korrelation der Ablationsnekrose mit MR-Thermometrie und invasiver Temperaturmessung. **Methode:** Die laserinduzierte Thermoablation durch ein miniaturisiertes Applikationssystem (RoweCath, RoweMed, Parchim) erfolgte in 15 exkorporierten Schweinenieren unter physiologischen Bedingungen und nach einem Standardregime (Nd-Yag-Laser, 1064 nm, max 20 W, 20 min) im MRT (MAGNETOM Avanto, 1,5 T, Siemens, Erlangen). Kontinuierliche invasiv-fluoroptische (Lumasense) und farbcodierte PRFS-Thermometrie (GRE) dienten der Therapieüberwachung. Es folgte eine korrelierende Flächenanalyse im Vergleich mit makroskopischen und histologischen Schnittpräparaten auf Basis einer Vitalitätsfärbung mit NADH-Tetrazolium. **Ergebnis:** Unbehandeltes Parenchym war in allen 15 Nieren auch nach 60 minütiger Perfusion vital. Resultierende Ablationsnekrosen wiesen in der makroskopischen Bildanalyse eine signifikante Übereinstimmung von 91% (SD 11,8%) mit der in Echtzeit MR-generierten Temperaturzone > 54°C in der entsprechenden Schnittebene auf. Die makroskopische Demarkation der Nekrose konnte histologisch positiv korreliert werden. **Schlussfolgerung:** Das vorgestellte Nierenmodell zur MR-kontrollierten Thermoablation imitiert erfolgreich den physiologischen Perfusionszustand und eignet sich hervorragend zur weiteren Validierung der PRFS-thermometrischen Therapieüberwachung im Rahmen der Tumorablation. Erste Ergebnisse zeigen eine hohe positive Korrelation zwischen therapieinduizierter Nekrose und modellspezifischem letalen Temperatur-Grenzwert.

Keywords: ex vivo, Thermometrie, Tumorablation, Laser, Niere

VO 105/II.2
17:40

Multifunctional characterization of the choline metabolism in a glioma mouse model using Magnetic Resonance Spectroscopy and [11C]-choline Positron Emission Tomography

Sauter W[1], Wehrl HF[2], Schwab J[2], Hasenbach K[3], Tabatabai G[3], Quintanilla-Martinez L[4], Chughtai K[5], Kiss A[5], Heeren R[5], Jiru F[6], Pichler B[2]
[1]Radiologische Klinik, Abteilung für Diagnostische und Interventionelle Radiologie, Tübingen; [2]Department of Preclinical Imaging and Radiopharmacy, Laboratory for Preclinical Imaging and Imaging Technology of the Werner Siemens- Foundation, Tübingen; [3]University Hospital Zurich, Department of Neurology, Zürich; [4]Eberhard Karls University, Department of Pathology, Tübingen; [5]FOM Institute AMOLF, Biomolecular Imaging Mass Spectrometry (BIMS), Amsterdam; [6]Institute for Clinical and Experimental Medicine, Department of Diagnostic and Interventional Radiology, Prag

Ziele: The keyplayer transporters, metabolites and enzymes of the choline metabolism are regarded as biomarkers for cancer progression. MR Spectroscopy (MRS) and [11C]-choline PET allow for the in vivo characterization of this pathway, but there is only little evidence about the comparability and connection of both modalities on a biochemical level. **Methode:** For the murine glioma model, 5×10^3 SMA560 (spontaneous murine astrocytoma) cells were implanted into the brain cortex of syngeneic VM/Dk mice, which were grouped based on the post-implantation days 5 to 18. Dynamic microPET imaging and chemical shift imaging MR

spectroscopy were performed as in vivo methods. PCR, histology and secondary ion mass spectrometry (SIMS) imaging were accompanied for in vitro and ex vivo comparisons. **Ergebnis:** A rise in tumor volume and [11C]-choline uptake from day 5 (1.41 %ID/mL) to day 18 (3.93 %ID/mL) was documented. The CSI tCho levels (measured in arbitrary units) decreased between day 5 (5.35×10^4 a.u.) and day 18 (1.78×10^4 a.u.). A negative correlation between the tCho and PET results in the tumor (r = -0.583, P = 0.099) and a positive correlation between the tCho tumor-to-brain ratio and %ID/mL in the tumor (r = 0.839, P = 0.005) was recorded. The PCR results revealed and increase of the expression levels for most of the transporters and enzymes. Additionally, we could disclose an increasing gliosis and inflammation using GFAP and CD 3 staining. **Schlussfolgerung:** [11C]-choline PET and MRS don't necessarily depict the same tumor areas and therefore seem to provide complementary information. While the tumor proliferation triggers an increasing 11C-choline uptake, gliosis and inflammation potentially result in a high peritumoral tCho signal in CSI as documented by histology and secondary ion mass spectrometry imaging. These results are important for the diagnosis and therapy management of patients with malignant brain tumors.

Keywords: PET/MRI, PETMR, Cholin, Gliom, Molekulare Bildgebung

VO 105/II.3
17:50

Chemical exchange saturation transfer (CEST) MRT mit Iopamidol zur pH-Messungen bei 3T: Phantommessungen und erste in-vivo Messung

Lanzman RS[1], Wittsack HJ[1], Khalil N[1], Schmitt B[2], Heusch P[1], Oeltzschner G[1], Antoch G[1], Müller-Lutz A[1]
[1]Universtität Düsseldorf, Medizinische Fakultät, Institut für Diagnostische und Interventionelle Radiologie, Düsseldorf; [2]Universitätsklinik Wien, Institut für Radiologie; Hochfeld MR-Center, Wien

Ziele: Iopamidol-CEST wurde bislang in der Ultrahochfeld-MRT zur pH-Messung im Tierversuch eingesetzt. Ziel dieser Studie war es, Iopamidol-CEST an einem klinischen 3T-MRT zu implementieren und erstmals in-vivo an einem Patienten anzuwenden. **Methode:** Zur CEST-Bildgebung wurde eine optimierte CEST-Präparation mit gepulsten RF-Sätigungspulsen, gefolgt von einer 2D Gradientenecho-Sequenz an einem 3T MRT (Magnetom Trio, Siemens AG) implementiert. Die folgenden CEST Parameter wurden verwendet (B1-CWAE (continuous-wave amplitude equivalent) = 0.4 μT, pulse duration PD und interpulse delay IPD = 100 ms, 10 CEST-Pulse). Zur pH-Bestimmung wurde ein Phantom mit 8 Röhrchen verwendet, die jeweils mit einer 100 mM Iopamidol-Lösung mit einem pH-Wert zwischen 5,75 – 7,5 gefüllt waren. CEST-Kurven wurden bestimmt und der Sättigungstransfer der Iopamidol-peaks bei 4,2 ppm und 5,5 ppm errechnet, um den ratiometrischen Sättigungstransfer RST zu erlangen. Anhand von 20 Phantom-Messungen wurde eine Kalibrierungskurve erstellt. Eine 66 Jahre alte Patientin wurde nach einer Kontrastmittel-gestützten CT-Untersuchung mit Iopamidol bei 3T untersucht. Ein pH-Parameterbild wurde mittels RST errechnet, um ROI-basiert den pH in der Harnblase zu bestimmen. Im Anschluss wurde der pH im Urin mit einem pH-Meter bestimmt. **Ergebnis:** Bei niedrigen pH-Werten waren beide peaks bei 4,2 ppm und 5,5 ppm bei 3T erkennbar. Mit zunehmendem pH-Wert wurden in den CEST-Kurven beide peaks breiter und der peak bei 5,5 ppm ist nicht mehr detektierbar. Bei pH 5,75 – 7,0 zeigt sich eine kontinuierliche Abnahme des RST–Werts, sodass eine pH-Bestimmung in diesem Bereich möglich ist. Bei der Patientenmessung konnte mittels Iopamidol-CEST ein pH = 6,58 in der Harnblase bestimmt werden, die Messung im Urin ergab einen pH = 6.72. **Schlussfolgerung:** Eine pH-Messung mittels Iopamidol-CEST ist an einem klinischen 3T MRT durchführbar. Die vielversprechenden Ergebnisse der ersten Patientenmessung heben das hohe Potential dieser Untersuchungstechnik hervor.

Keywords: pH, CEST, 3T, Iopamidol

VO 105/II.4
18:00

Bildgebung des murinen Myokardinfarktes mittels eines Elastin-bindenden MRT Kontrastmittels

Wildgruber M[1], Bielicki I[2], Kosanke K[2], Settles M[2], Huber AM[2], Rummeny EJ[2], Botnar RM[3]
[1]Institut für diagnostische und interventionelle Radiologie der TU München, München; [2]Institut für diagnostische und interventionelle Radiologie der TU München; [3]Imaging Science Divivion, King's College London

Ziele: Die erfolgreiche Etablierung der Infarktbildgebung im Mausmodell mittels eines Elastin-spezifischen Kontrastmittels in der Magnetresonanztomografie. **Methode:** Die Infarktinduktion erfolgte in C57BL/6 J Mäusen durch permanente Ligatur der linken Koronararterie. Die MRT Bildgebung erfolgte am Tag 7 und 21 nach Infarktinduktion bei 1.5T an einem klinischen MR Scanner. Mittels einer phasen-sensitiven Inversion Recovery Sequenz erfolgte die dynamische Bildakquisition über 90 Minuten nach Injektion des Elastin-bindenden Kontrastmittels CP-1052 und der intraindividuelle Vergleich mit Gd-DTPA. Kompetitionsexperimente wurden mit dem analogen Agens La-1052 durchgeführt, bei dem lediglich das zentrale Gd-Ion durch nicht-paramagnetisches Lanthanum ersetzt wurde. Die Ergebnisse der in-vivo Bildgebung wurden ex-vivo mittels Triphenyltetrazolium-Chlorid (TTC) Färbung sowie Histologie validiert. **Ergebnis:** Das Kontrast-zu-Rausch Verhältnis zwischen Infarkt und gesundem Myokard zeigte ein Peak Enhancement knapp 10 Minuten nach Injektion von Gd-DTPA. Nach Injektion des Elastin-bindenen CP-1052 zeigte sich eine prolongierte Anreicherung im Infarkt mit höherem Kontrast-zu-Rausch Verhältnis verglichen mit Gd-DTPA. Kompetitionsexperimente mit La-1052 zeigten signifikante niedrigere CNRs nach Injektion des Elastin-bindenden Kontrastmittels, als Zeichen einer spezifischen Bindung. Ex-vivo TTC Färbungen sowie Elastica-van-Gieson Färbungen zeigten eine gute Korrelation mit der in-vivo Elastin Bildgebung. **Schlussfolgerung:** Das in-vivo Targeting von Elastin nach experimenteller Ischämieinduktion ermöglicht eine kontrastreiche in-vivo Visualisierung des akuten Myokardinfarktes in der Maus aufgrund erhöhter Relaxivität des molekularen Kontrastmittels und seiner Spezifität für Elastin. Damit ist in Zukunft ein Monitoring des Remodelings elastischer Fasern in-vivo möglich.

Keywords: Myokardinfarkt, Elastin, Remodeling

VO 105/II.5
18:10

Vergleich von CD 38-spezifischen Nanobodies und konventionellen Antikörpern für die Nah-Infrarot-Fluoreszenz Bildgebung von Lymphomen in vivo

Bannas P[1], Kunick V[2], Lenz A[2], Haag F[2], Ittrich H[1], Adam G[1], Koch-Nolte F[2]
[1]Klinik und Poliklinik für Diagnostische und Interventionelle Radiologie, Universitätsklinikum Hamburg-Eppendorf, Hamburg; [2]Institut für Immunologie, Universitätsklinikum Hamburg-Eppendorf, Hamburg

Ziele: CD 38 wird bei der CLL und dem Multiplen Myelom überexpriniert und ist mit einer schlechten Prognose assoziiert. Wir überprüften ob sich durch Einsatz von aus Llamas generierten CD 38-spezifischen Nanobodies die Tumor-zu-Hintergrund Ratio in der in vivo Bildgebung im Vergleich zu konventionellen Antikörpern erhöhen lässt. **Methode:** Der konventionelle Antikörper AT13 (150 kD) und der Nanobody 1067 (15 kD) wurden mit dem Nah-Infrarot-Fluorochrom (NIRF) AF680 konjugiert und in CD 38-positive als auch CD 38-negative Tumor tragende Mäuse injiziert. Die Fluoreszenz-Intensitäten der Tumore wurden in vivo über 24 h mit einem IVIS-200 System gemessen. Die Durchdringung der Tumore mit den AF680-Konstrukten und die Bindung an CD 38 wurden mittels Fluoreszenzmikroskopie und Durchflusszytometrie analysiert. Die Menge der im Serum zirkulierenden und im Urin ausgeschiedenen AF680-Konstukte wurde bestimmt. **Ergebnis:** Die Tumor-zu-Hintergrund Ratio der CD 38-positiven Tumore war nach Injektion des Nanobodies zu allen Zeitpunkten signifikant höher (maximal 5:1, nach 6 h) als nach Injektion des konventionellen Antikörpers (maximal 2:1, nach 24 h). Die Nanobodies zeigten in der Fluoreszenzmikroskopie eine homogene Durchdringung der Tumore, wohingegen der konventionelle Antikörper lediglich eine Markierung der Tumorperipherie zeigte. Diese Ergebnisse wurden durch die Durchflusszytometrie bestätigt, hier waren signifikant mehr Zellen mit dem Nanobody angefärbt als mit dem konventionellen Antikörper. Der Nanobody zeigte eine frühe renale Elimination und niedrige Serumkonzentrationen, der konventionelle Antikörper zeigte hohe Serumkonzentrationen und keine renale Elimination. **Schlussfolgerung:** Die hohe Gewebedurchdringung und gleichzeitige renale Elimination des überschüssigen CD 38-spezifischen Nanobodies steigert die Tumor-zu-Hintergrund Ratio in der in vivo NIRF-Bildgebung signifikant im Vergleich zum konventionellen Antikörper und verspricht eine verbesserte Bildgebung von Lymphomen auch mit anderen Modalitäten wie PET- oder SPECT/CT.

Keywords: Antikörper, Nanobody, Lymphom, Nah-Infrarot-Bildgebung

VO 105/II.6
18:20

Prädiktiver Wert der Ganzkörper Magnetresonanztomografie für das Auftreten von Kardio-Cerebrovaskulären Ereignissen bei Patienten mit Diabetes Mellitus

Bamberg F[1], Parhofer KG[2], Lochner E[1], Theisen D[1], Schönberg SO[3], Reiser MF[1], Weckbach S[4]
[1]Ludwig-Maximilians Universität München, Institut für Klinische Radiologie, München; [2]Ludwig-Maximilians Universität, Medizinische Klinik II, München; [3]Universitätsklinikum Mannheim, Institut für Radiologie und Niklearmedizin, Mannheim; [4]Universität Heidelberg, Institut für Diagnostische und Interventionelle Radiologie, Heidelberg

Ziele: Diabetiker sind eine heterogene Patientenpopulation mit erhöhter aber variabler Prävalenz von atherosklerotischen Veränderungen und Risiko. Die Ganzkörper-Magnetresonanztomografie (GK-MRT) ermöglicht eine systemische Beurteilung von kardiovaskulären Komplikationen und könnte somit eine verbesserte Risikostratifizierung bieten. **Methode:** In einer prospektiven Kohortenstudie wurden 65 Patienten mit Diabetes mellitus (Typ 1 und 2) eingeschlossen und mittels kontrastmittel-verstärkter GK-MRT an Baseline untersucht (1.5/3 Tesla mit cerebralen, kardialen und vaskulären Sequenzen). Die Nachverfolgung wurde mittels Telefoninterview durchgeführt, die Endpunkte wurden unabhängig verifiziert. Der primäre Endpunkt war als das kombinierte Auftreten (MACE) von Tod, Myokardinfarkt (MI), eines cerebrovaskulären Ereignisses oder Revaskularisierung definiert. Die MRT Daten wurden in Hinblick auf atherosklerotische Veränderungen und myokardiale Pathologien beurteilt. Die Analyse erfolgte mittels Kaplan-Meier-Überlebenskurven und Cox-Regressionsanalyse. **Ergebnis:** Die Nachverfolgung konnte in 61 Patienten (92%; 62.8 ± 13 Jahre, 48% weiblich) komplettiert werden (Median: 70 Monate). Insgesamt erlitten 14 (23%) Patienten einen MACE. Eine unauffällige GK-MRT schloss einen MACE über die gesamte Nachverfolgungszeit aus (0%), wohingegen >=1 ischämische/atherosklerotische Veränderung (Prävalenz: 66%) mit einer kumulativen Event-Rate von 15% nach 2 Jahren und 40% nach 7 Jahren assoziiert war. Das Ausmaß der GK-MRT basierten Befunde war deutlich prädiktiv für MACE (Gefäß-Score/Gefäßterritorium: Hazard Rate [HR]: 11.2, [95%-CI: 1.9 – 78.1] und HR: 3.3 [95%-CI: 1.2 – 10.7]; respektive), auch unabhängig von kardialen oder cerebrovaskulären MR Befunden. **Schlussfolgerung:** Die GK-MRT bietet eine systemische Beurteilung vom subklinischen Grad der diabetischen Komplikationen, welche deutlichen prädiktiven Wert besitzen und somit die individuelle Risikokstratifizierung in Patienten mit Diabetes substantiell verbessern könnten.
Keywords: Prognostischer Wert, Diabetes mellitus, Ganzkörper-MRT

VO 105/II.7
18:30

Multiparametrische Detektion der Wirksamkeit der photodynamischen Therapie (PDT) mittels NIRF optischer Bildgebung

Haedicke K[1], Gräfe S[2], Lehmann F[3], Kaiser W[1], Hilger I[1]
[1]Institut für Diagnostische und Interventionelle Radiologie I, Universitätsklinikum Jena, Experimentelle Radiologie, Jena; [2]biolitec research GmbH, Research & Development, Jena; [3]Dyomics GmbH, Jena

Ziele: Photodynamische Therapie (PDT) ist eine vielversprechende Behandlungsmethode von Tumoren. Nach Verabreichung eines Photosensibilisators (PS) kommt es nach Bestrahlung mit Licht zur Bildung von reaktiven Sauerstoffspezies, welche zur Zerstörung des Tumors führen. Die dabei auftretenden molekularen Effekte sollen in unserer Studie mittels NIRF optischer Bildgebung detektiert werden, um Aussagen über die Wirksamkeit der Therapie zu ermöglichen. Dabei geht es vor allem um die Entstehung apoptotischer Zellen und die Rückbildung der Tumorvaskularisierung. **Methode:** Zur Apoptosedetektion wurde Annexin V mit dem Fluoreszenzfarbstoff DY-734 gekoppelt und zunächst spektroskopisch und hinsichtlich der Bindungsaffinität an apoptotische CAL-27-Zellen (Zungen-Plattenepithel-Karzinom) charakterisiert. Die selbst designte Sonde wurde dann in vivo CAL-27-tumortragenden Mäusen injiziert, welche 2 Tage und 2 Wochen zuvor nach Injektion des PS Foslip® mit PDT behandelt wurden. Gleichzeitig wurde mit dem kommerziellen Kontrastmittel IRDye® 800CW RGD die Tumorvaskularisierung bis zu 3 Wochen nach PDT detektiert. **Ergebnis:** Die Sonde (Kopplungseffizienz 50%) zeigte eine Absorption bei 718 nm und eine Emission bei 750 nm. Apoptotische CAL-27-Zellen wiesen eine hochaffine Bindung (KD = 20 nM) der Sonde im Vergleich zu nicht-apoptotischen Zellen auf (17,2% vs. 1,2%), welche an der Zellmembran lokalisiert wurde. In vivo zeigte die Annexin-Sonde 2 Tage nach PDT einen signifikant ($p < 0,05$)höheren Kontrast zwischen Tumor und Muskel im Vergleich zu 2 Wochen nach PDT (2 bis 8h nach Injektion). Ein Rückgang der Vaskularisierung um etwa 24%, bezogen auf vor der Therapie, wurde nach PDT vor allem in den zentralen Tumorbereichen detektiert. **Schlussfolgerung:** Die Detektion von therapiebedingter Apoptose ist nur mithilfe einer multiparametrischen optischen Bildgebung möglich. Hierbei ist zu verifizieren, ob ein fehlender Nachweis von therapiebedingter Apoptose auf die therapiebedingte Reduktion der Vaskularisierung zurückzuführen ist.
Keywords: Photodynamische Therapie, Apoptose, Annexin, Vaskularisierung

VO 105/II.8
18:40

Funktionelle MRT: Therapieeffekt von neuartigen Chemokinantagonisten bei der akuten Nierentransplantat-Abstoßungsreaktion im Mausmodell

Notohamiprodjo M[1], Kalnins A[2], Kolb M[1], Wagner A[2], Reiser MF[1], Nikolaou K[1], Andrassy J[2]
[1]Klinikum der Universität München, Institut für Klinische Radiologie, München; [2]Klinikum der Universität München, Chirurgische Klinik, München

Ziele: Untersuchung der akuten Abstoßungsreaktion mit der funktionellen MRT im orthotopen murinen Nierentransplantationsmodell. Hierbei wurden Veränderungen der Diffusions- und Perfusionsparameter bei Therapie mit einem neuartigen Chemokinantagonisten (mNOX) evaluiert. **Methode:** Es wurden orthotope Nierentransplantationen im Mausmodell (allogen: balb/c auf bl/6) durchgeführt. Es wurden drei Therapiegruppen (n = 6) untersucht: keine Therapie, täglich Cylosporin-A sowie Cyclosporin-A kombiniert mit mNOX. Die funktionelle MR-Bildgebung wurde an Tag 10 mit einem MRT-Scanner bei 3.0T (Magnetom VERIO, Siemens) und einer dedizierten Mausspule durchgeführt. Die diffusionsgewichtete-Bildgebung (DWI) wurde mit 10 b-Werten von 0 bis 800 s/mm2 durchgeführt. Die dynamische-kontrastverstärkte MRT (DCE-MRI) wurde mit einer TWIST-Sequenz durchgeführt. Zuvor wurden 10µl Gadobutrol (Bayer Healthcare) in 100µl NaCl gespritzt. Die DWI wurde monoexponentiell, die DCE-MRI mit einem 2-Kompartmodell pixelbasiert ausgewertet. Es wurde eine histologische Korrelation mit HE- und Monozyten- Färbungen durchgeführt. **Ergebnis:** Im Vergleich zu untherapierten Tieren zeigte sich bei Cyclosporin-A-Therapie und bei zusätzlicher Chemokininhibition ein signifikant ($p < 0.05$)höherer Plasmafluss des Transplantatorgans (40,8 ± 13,9 bzw. 37,4 ± 7,6ml/100ml/min vs. 24,5 ± 10,5ml/100ml/min). Bei Cyclosporin-A-Monotherapie wurde kein signifikanter Unterschied für den apparenten Diffusionskoeffizienten (ADC) festgestellt (0,63 ± 0,07 vs. 0,78 ± 0,11mm2/s; p=0.09). Bei gleichzeitiger Chemokinantagonisierung zeigte sich jedoch ein signifikant höherer ADC als bei nicht-therapierten Tieren (0,89 ± 0,78mm2/s). Es lag eine gute Korrelation des ADC mit der histologisch festgestellten Monozytendichte (r=0,72) und des Plasmaflusses mit der vaskulären Schädigung (r=0.67) vor. **Schlussfolgerung:** Die mit der funktionellen MRT erhobenen Parameter zeigen eine gute Korrelation mit der Histologie und erlauben die Abbildung von Therapieeffekten von neuartigen Chemokinantagonisten.
Keywords: DCE-MRI, Diffusion, Transplantatabstoßung

VO 105/II.9
18:50

Auswertung und Verkündung

VO 106
Pädiatrische Radiologie II – Radiografie und Strahlenexposition

Vorsitz: Geiger J / Freiburg
Saal Hounsfield
Mittwoch, 29.05.2013, 17:30 bis 18:30

VO 106.1
17:30

Evaluation des Flächendosisproduktes (FDP) der Miktionszystourethrografie (MCU) an einem dynamischen Flachdetektor bei Kindern

Linke S[1], Tsiflikas I[1], Szavay P[2], Claussen CD[3], Schäfer JS[1]
[1]Universitätsklinikum Tübingen, Kinderradiologie, Abteilung für Diagnostische und Interventionelle Radiologie, Tübingen; [2]Universitätsklinikum Tübingen, Kinderchirurgie und Urologie, Tübingen; [3]Universitätsklinikum Tübingen, Diagnostische und Interventionelle Radiologie, Tübingen

Ziele: Evaluation des FDP der MCU bei Kindern an einem dynamischen Flachdetektor, Untersuchung von Zusammenhängen zwischen FDP und verschiedenen Einflussgrößen sowie Validierung der Bildqualität. **Methode:** Retrospektiv wurden 658 Datensätze von 579 Patienten im Alter von 1 Tag bis 16 Jahren (Mittelwert:45 Monate), die im Zeitraum 2009 – 2011 eine MCU erhielten, analysiert. Alle Untersuchungen fanden an einem mit einem dynamischen Flachdetektor ausgerüsteten, C-Bogen basierten Multifunktionsgerät (MultiDiagnost Eleva, Philips Medizin System) statt. Es wurden die firmen-und nutzerseitig gemeinsam optimierten Geometrieparameter für pädiatrische Radiologie verwendet. Das FDP wurde in Relation zu den Patientencharakteristika (Alter, Geschlecht, Befund) und zur Erfahrung des Untersuchers gesetzt. Die Bildqualität (Einblendung, Abbildung diagnostischer Kriterien und Bildrauschen) wurde anhand von 19 randomiserten Datensätzen auf einer 3-stufigen Skala evaluiert. **Ergebnis:** Das FDP lag im Mittel bei 0,9 für Mädchen und 1,72 $cGyxcm^2$ für Buben. Bei 303 Patienten im Alter von 0 – 15,5 Jahren lagen keine pathologischen Befunde vor. Das mittlere FDP lag hier bei 0,57 (SD 0,91) für Mädchen und 1,15 $cGyxcm^2$ (SD 2,13) für Buben. 355 Patienten im Alter von 0 – 16 Jahren wiesen pathologische Befunde auf. Das mittlere FDP lag bei 1,19 für Mädchen (SD 1,79) und 2,18 $cGyxcm^2$ für Buben (SD 3,64). Für die Altersgruppen 0 – 1, 1 – 5, 5 – 10, 11 – 15 Jahre fanden sich folgende Mittelwerte (ohne Befund/pathologisch) 0,25/0,55, 0,52/1,18, 1,29/2,32, 2,7/5,77 ($cGyxcm^2$). Die Erfahrung des Untersuchers zeigte keinen eindeutigen Einfluss auf die Höhe des FDP. Einblendung, Abbildung diagnostischer Kriterien und Bildrauschen wurden wie folgt bewertet 1,08; 1,29 und 1,39 (Mittelwerte). **Schlussfolgerung:** Das Ergebnis der Studie legt nahe, dass mithilfe modernster Geräte die Strahlendosis bei der pädiatrischen MCU sehr gering ist, ohne dass dabei Bildqualität oder diagnostische Beurteilbarkeit eingeschränkt werden.
Keywords: Kinder, MCU, Flächendosisprodukt, Flachdetektor

VO 106.2
17:40

Können die neuen Dosisreferenzwerte für die Miktionszysturethrografie (MCU) in der Pädiatrie eingehalten werden?

Seidenbusch MC, Kammer B, Krüger-Stollfuß I, Teusch V, Schneider K
Dr. von Haunersches Kinderspital, Klinikum der Universität München, Abteilung Pädiatrische Radiologie, München

Ziele: Das Bundesamt für Strahlenschutz (BfS) hat im Juni 2012 die Dosisreferenzwerte für die diagnostische Radiologie aktualisiert. Insbesondere wurden die Referenzwerte für die Miktionszysturethrografie (MCU) in Abhängigkeit von der Altersgruppe um etwa einen Faktor 4 reduziert. Es stellt sich daher die Frage, ob die neuen Dosisreferenzwerte für die MCU unter klinischen Bedingungen eingehalten werden können. **Methode:** In der Abteilung Pädiatrische Radiologie im Dr. von Haunerschen Kinderspital werden die im klinischen Routinebetrieb anfallenden Röntgenexpositionsdaten seit über 30 Jahren in elektronischen Datenbanksystemen archiviert. In der vorliegenden Studie wurde der Dosisbedarf von insgesamt 615 MCU-Untersuchungen analysiert, wie sie zwischen Anfang 2008 und Ende 2011 in der Abteilung bei Kindern aller Altersgruppen durchgeführt wurden. **Ergebnis:** Die 75%-Perzentile der Dosisflächenprodukte betrug in Abhängigkeit von der Altersgruppe zwischen etwa 50% und 70% der aktualisierten Referenzwerte des Bundesamtes. In Einzelfällen erfolgte eine Überschreitung der Referenzwerte um bis zu einen Faktor 6, welche in der Regel auf erschwerte Untersuchungsbedingungen bzw. auf den Erfahrungsstand in Facharztausbildung stehender Ärzte zurückzuführen war. **Schlussfolgerung:** Unter normalen klinischen Bedingungen können durch den ausgebildeten Kinderradiologen bei Beachtung der Leitlinien der Bundesärztekammer die aktualisierten Referenzwerte des BfS für die MCU eingehalten werden.
Keywords: MCU, Miktionszysturethrografie, Kinderradiologie, Dosisreferenzwerte, Strahlenexposition

VO 106.3
17:50

Strahlenexposition durch Topogramme in der pädiatrischen Computertomografie (ISIMEP-Projekt des Bundesministeriums für Bildung und Forschung, Förderkennzeichen 02NUK016A)

Seidenbusch MC[1], Teusch V[1], Kammer B[1], Stahl R[2], Becker HC[2], Schneider K[1]
[1]Dr. von Haunersches Kinderspital, Klinikum der Universität München, Abteilung Pädiatrische Radiologie, München; [2]Klinikum der Universität München, Institut für Klinische Radiologie, München

Ziele: In der pädiatrischen Computertomografie (CT) trägt neben dem eigentlichen CT-Scan das Topogramm zur Strahlenexposition des Kindes bei computertomografischen Untersuchungen bei. Es stellt sich die Frage, inwieweit der Dosiseintrag durch das Topogramm reduziert werden kann. **Methode:** In der Abteilung Radiologie im Dr. von Haunerschen Kinderspital werden seit 2003 die bei der Durchführung von CT-Untersuchungen im klinischen Routinebetrieb anfallenden Bilddaten und Expositionsparameter in einem Datenbanksystem archiviert. Für rund 1.400 CT-Untersuchungen des Thorax, wie sie im Zeitraum von 2005 bis 2010 bei Kindern aller Altersstufen durchgeführt wurden, wurde das Maß der Übereinstimmung zwischen der Länge des Topogramms und der tatsächlichen Scanlänge untersucht sowie die bei den Topogrammen applizierten Strahlendosen rekonstruiert. **Ergebnis:** Während die tatsächlichen Thorax-CT-Scans nahezu unabhängig vom Lebensalter des Patienten in der Regel den anatomischen Bereich zwischen dem ersten Brustwirbelkörper und dem ersten Lendenwirbelkörper erfassen, überschreitet die Länge des Topogramms die tatsächliche Scanlänge in Abhängigkeit von der Altersstufe um insgesamt 2 Wirbelkörperhöhen beim Erwachsenen bis zu insgesamt 8 Wirbelkörperhöhen beim Neugeborenen. Die hierbei applizierten Ganzkörperdosen lagen in der Größenordnung zwischen 50 µSv und 100 µSv. **Schlussfolgerung:** Eine optimale Anpassung des Topogramms an den geplanten Scanbereich bei der Thorax-CT scheint vor allem in der Altersgruppe der Neugeborenen und Säuglinge erforderlich. Eine Optimierung des Topogramms und der assoziierten Expositionsparameter birgt das Potential einer Dosisreduktion in dieser Altersgruppe um etwa 50%.
Keywords: CT, Topogramm, Strahlenexposition, Dosis

VO 106.4
18:00

Wirbelsäulenveränderungen bei Osteogenesis imperfecta – Anwendung des Schweregradscores zur Verlaufsbeurteilung unter Therapie

Koerber F[1], Semler O[2], Koerber S[1], Schoenau E[2], Maintz D[1]
[1]Uniklinik Köln, Institut und Poliklinik für Radiologische Diagnostik, Köln; [2]Uniklinik Köln, Klinik und Poliklinik für Kinder- und Jugendmedizin, Köln

Ziele: Die Variabilität der röntgenmorphologischen Veränderungen bei der Osteogenesis imperfecta (OI) ist hoch. Zur objektivierbaren Beschreibung der seitlichen Röntgenaufnahmen der Wirbelsäule, die als jährliches Monitoring unter Therapie dienen, wurde ein quantitativer Schweregradscore eingeführt. Dieser weist einem Befund anhand der Quantifizierung der drei wichtigsten morphologischen Kriterien (Wirbelkörpersinterung, Kyphose, Deformierungstyp) einen Zahlenwert zu, der das Ausmaß der Veränderungen wiedergibt. Die Studie untersucht die Veränderungen des Scores bei Patienten mit unterschiedlichen OI-Typen im Verlauf. **Methode:** 180 Röntgenaufnahmen der Wirbelsäule im seitlichen Strahlengang von 90 Patienten mit einer OI (57 männlich, 33 weiblich, Median 8.5 J.). Die Ergebnisse werden auf ihre Verteilung im Kollektiv unter besonderer Berücksichtigung der OI-Typen sowie der Entwicklung der Score-Werte im Jahresabstand unter Therapie analysiert. **Ergebnis:** Die Verteilung der Werte des Schweregrad-Scores korreliert mit OI-Typen und dem klinischen Bild der Patienten: sie sind bei Patienten mit OI-Typ I niedrig und bei Patienten mit OI-Typ IV niedrig bis mäßig hoch, während sie sich bei Patienten mit OI-Typ III über das gesamte Intervall erstrecken. Unter Therapie zeigen etwa 36% eine leichte und 17% eine deutliche Befundbesserung, 40% einen unveränderten Befund. 4 Patienten, die an einem nicht-kollagen-assoziierten OI-Typ

leiden, weisen eine Verschlechterung des Befundes auf. **Schlussfolgerung:** Der Schweregrad-Score erlaubt eine in der klinischen Routine anwendbare, objektiverbare Beurteilung der röntgenmorphologischen Veränderungen bei der OI. So erfolgt die Einordnung der Befunde im Gesamtkollektiv sowie im Verlauf und kann nach ersten Ergebnissen ein fehlendes Therapieansprechen aufzeigen.
Keywords: Schweregradscore, Osteogenesis imperfecta, Röntgenmorphologie, Wirbelsäule, Bisphosphonattherapie

VO 106.5
18:10

Interobservervariabilität bei der Befundung von Thoraxaufnahmen von Kindern mit nachgewiesener Tuberkuloseinfektion

Berthold LD[1], Weidemann JH[1], Hogrefe J[2], Wacker F[1], Hansen G[2], Schwerk N[2], Brinkmann F[3]
[1]Medizinische Hochschule Hannover, Institut für Diagnostische und Interventionelle Radiologie, Hannover; [2]Medizinische Hochschule Hannover, Klinik für Pädiatrische Pneumologie, Allergologie und Neonatologie, Hannover; [3]Medizinische Hochschule Hannover, Klinik für Pädiatrische Pneumologie, Allergologie und Neonatologie

Ziele: Bei Kindern mit Tuberkuloseinfektion (Tbc) entscheidet der Befund der Röntgenthoraxaufnahme (Rtx)ob es sich um eine latente Infektion oder eine Lungentuberkulose handelt. Diese Unterscheidung hat erhebliche Konsequenzen und entscheidet über weitere Diagnostik und die Wahl der Therapie. Ziel dieser Untersuchung war es, die Interobservervariabilität bei der Beurteilung der Rtx zu überprüfen. **Methode:** Es wurden Rtx von 120 Kindern und Jugendlichen mit nachgewiesener Tuberkuloseinfektion untersucht. Dafür wurde in einer Konsensuskonferenz von 3 Kinderradiologen ein Goldstandard erstellt, an dem die Befunde von 9 geblindeten Ärzten (3 pädiatrischen Pneumologen, 3 Radiologen, 3 auswärtige Kinderradiologen) und die Erstbefundung der Aufnahme in den Gesundheitsämtern geprüft wurden. **Ergebnis:** Das mittlere Alter der Kinder war 8 Jahre (0 – 18 Jahre). Bei 33 (27,5%) Patienten wurde eine aktive Tbc diagnostiziert, bei den übrigen eine latente Tbc angenommen. Gemessen an dem Goldstandard lag die Sensitivität (Sen) der Erstbefundung bei 91% und die Spezifität (Spe) bei 72%. Bei den 3 Pädiatrischen Pneumologen lag die Sen bei 77% und die Spe bei 84%, bei den 3 Radiologen bei 68 bzw. 95%, bei den 3 Kinderradiologen bei 77 bzw. 95%. **Schlussfolgerung:** Bei Radiologen mit viel Erfahrung bei der Befundung von Kindern stimmen die Ergebnisse am besten mit dem Goldstandard überein. Die Spe bei der Beurteilung der Aufnahmen ist bei den Radiologen höher als bei den nicht-Radiologen (wenig falsch positive Befunde). Hier handelte es sich überwiegend um Fehlinterpretationen normaler anatomischer Strukturen (z.B. Hilusgefäße wurden als Lymphknoten gedeutet).Fazit: Die Beurteilung von Rtx bei Kindern mit Tbc sollte durch erfahrene Kinderradiologen erfolgen, da hier die größte Wahrscheinlichkeit einer korrekten Diagnose gegeben ist und den Kindern eine unnötige invasive Diagnostik und eine Therapie erspart bleibt.
Keywords: Thoraxaufnahme, Lungentuberkulose, Interobservervariabilität, Kinder

VO 106.6
18:20

Allgemeinradiologischer Ultraschall bei Appendizitisverdacht – retrospektive Analyse der diagnostischen Wertigkeit bei Erwachsenen und Kindern

Neubauer H[1], Baldauf T[1], Meyer T[2], Beissert M[1], Hahn D[1]
[1]Universitätsklinikum Würzburg, Institut für Röntgendiagnostik, Würzburg; [2]Universitätsklinikum Würzburg, Chirurgische Klinik I – Kinderchirurgie, Würzburg

Ziele: Die sonografische Untersuchung besitzt einen hohen Stellenwert in der Diagnostik der akuten Appendizitis. Ziel der Studie war es, die diagnostische Wertigkeit des allgemeinradiologischen Appendixschalls in der Routinediagnostik bei pädiatrischen und adulten Patienten zu analysieren. **Methode:** Es wurden alle 596 Ultraschalluntersuchungen unserer Allgemeinradiologie unter der Fragestellung einer akuten Appendizitis aus dem Jahr 2008 retrospektiv ausgewertet, darunter 266 Patienten ≤ 16 Jahre (134 Mädchen, mittleres Alter 11 ± 3 Jahre). Untersucher waren Assistenzärzte in Weiterbildung unter oberärztlicher Supervision. Der Appendizitisverdacht nach klinischen, laborchemischen und sonografischen Kritieren wurde kategorisiert und mit dem chirurgisch-histologischen Befund und dem Krankheitsverlauf korreliert. **Ergebnis:** Die operative Exploration erfolgte bei 143 Patienten, von denen bei n = 113 histologisch eine akute Appendizitis, bei den übrigen eine sonstige abdominale Pathologie vorlag. Sonografisch gelang die direkte Darstellung der Appendix bei 50% der pädiatrischen und 40% der adulten Patienten. Unter Einbeziehung indirekter Appendizitiszeichen erreichte die Sonografie eine Sensitivität von 88%, eine Spezifität von 83%, einen positiven Vorhersagewert von 69% und einen negativen Vorhersagewert von 94% für die akute Appendizitis ohne einen signifikanten Unterschied zwischen Erwachsenen und Kindern. In der logistischen Regression waren der klinische Befund (odds ratio OR = 16), das Entzündungslabor (OR = 4) und der sonografische Befund (OR = 29) signifikante Prädiktoren der akuten Appendizitis. **Schlussfolgerung:** Der allgemeinradiologische Ultraschall leistet einen wichtigen Beitrag in der Routinediagnostik der akuten Appendizitis bei Kindern und Erwachsenen. Bei pädiatrischen Patienten sollte sich die diagnostische Genauigkeit des Appendixschalls durch kinderradiologisch ausgebildete Untersucher weiter steigern lassen.
Keywords: Sonografie, Appendizitis, Erwachsene, Kinder

VO 201
Gefäße I – MRA

Vorsitz: Schönberg S / Mannheim, Willinek W / Bonn
Saal Krause
Donnerstag, 30.05.2013, 10:45 bis 12:05

VO 201.1
10:45

TOF-MR-Angiografie: eine mögliche Alternative zur fettgesättigten T1w und kontrastverstärkten MR-Angiografie in der Diagnostik der arteriellen cervikalen Dissektion?

Coppenrath E[1], Lummel N[2], Linn J[2], Lenz O[1], Habs M[3], Nikolaou K[1], Reiser MF[1], Dichgans M[4], Pfefferkorn T[3], Saam T[1]
[1]Ludwig-Maximilians-Universität München, Klinische Radiologie, München; [2]Ludwig-Maximilians-Universität München, Neuroradiologie, München; [3]Ludwig-Maximilians-Universität München, Neurologie, München; [4]Ludwig-Maximilians-Universität München, Institut für Schlaganfall- und Demenzforschung

Ziele: Ziel dieser Studie war es die Time-of-Flight Angiografie (TOF-MRA) mit der MR- Standardmethode (bestehend aus einer T1 gewichteten fettunterdrückten Sequenz verbunden mit einer kontrastverstärkten MR-Angiografie) in der Diagnostik der cervikalen arteriellen Dissektion (CAD) zu vergleichen. **Methode:** Bei 20 aufeinanderfolgenden Patienten (9 Frauen, 11 Männer, Alter 24 – 66 Jahren) mit in der Standard-Methode nachgewiesener CAD wurde an einem 3T-Scanner mit spezieller Oberflächenspule (Machnet Niederlande) innerhalb einer Woche eine zusätzliche TOF-MRA durchgeführt. Sensitivität, Spezifität, positiver und negativer prädiktiver Wert, Cohens Kappa und Genauigkeit der TOF-MRA wurden errechnet, wobei das Standard-Protokoll in Kombination mit der klinischen, von Neurologen gestellten Diagnose als Goldsstandard verwendet wurde. Bildqualität und diagnostische Sicherheit wurden anhand einer 4-Punkte-Scala bewertet. **Ergebnis:** Die Bildqualität der Standardmethode wurde besser bewertet (p = 0,02), die diagnostische Sicherheit unterschied sich nicht signifikant (p = 0,29). Es gab eine gute Übereinstimmung der Methoden in der Beurteilung von Anwesenheit oder Abwesenheit einer cervikalen Dissektion in den verschiedenen Gefäßabschnitten mit einem k-Wert von 0,95 für Auswerter 1 und 0,89 für Auswerter 2 (p< 0,001). Dies ergab eine Sensitivität und Spezifität, einen positiven und negativen prädiktiven Wert und eine Genauigkeit von 97%, 98%, 97%, 98% und 97% für Auswerter 1 und 93%, 96%,93%,96% und 95% für Auswerter 2. **Schlussfolgerung:** Die TOF-MRA kann die Diagnose einer cervikalen arteriellen Dissektion mit guter Übereinstimmung zur Standardmethode stellen. Dies kann nützlich sein für Patienten mit einer Niereninsuffizienz oder wenn die kontrastverstärkte MR-Angiografie nicht von optimaler Bildqualität ist.
Keywords: MR-Angiografie, cervikale arterielle Dissektion, Time-of Flight-Sequenz, TOF

VO 201.2
10:55

Mit der kontrastmittelgestützten MRT gelingt die valide Beurteilung des kraniellen Befallsmusters bei Patienten mit Riesenzellarteriitis

Veldhoen S[1], Klink T[1], Geiger J[2], Both M[3], Vaith P[4], Neß T[5], Markl M[6], Adam G[1], Bley TA[1]
[1]Universitätsklinikum Hamburg-Eppendorf, Klinik und Poliklinik für Diagnostische und Interventionelle Radiologie, Hamburg; [2]Universitätsklinikum Freiburg, Abteilung Röntgendiagnostik, Freiburg; [3]Universitätsklinikum Schleswig Holstein Campus Kiel, Klinik für diagnostische Radiologie, Kiel; [4]Universitätsklinikum Freiburg, Rheumatologie und Klinische Immunologie, Freiburg; [5]Universitätsklinikum Freiburg, Universitäts-Augenklinik, Freiburg; [6]Northwestern University Chicago, Radiologie, Chicago

Ziele: Aufgrund der Gefahr einer irreversiblen Erblindung und von weiteren Komplikationen bedarf es einer raschen Diagnosefindung und Initiierung der Hochdosis-Steroidtherapie bei Patienten mit Riesenzellarteriitis (RZA). Studien haben gezeigt, dass die MRT zuverlässig in der Lage ist, die klassische Beteiligung der oberflächlichen Temporalarterien qualitativ und quantitativ darzustellen. Unsere Arbeit ermittelt ergänzend die Häufigkeit und das Befallsmuster weiterer kranieller Arterien im Rahmen einer multizentrischen Kohortenbeobachtung. **Methode:** 99 Patienten wurden mittels T1-gewichteter Spin Echo Sequenzen in der MRT untersucht und anschließend einer Biopsie der Temporalarterien zugeführt, in der 68 Patienten positiv (Studiengruppe) und 38 negativ (Kontrollgruppe) bezüglich einer RZA beurteilt wurden. Die Bildgebung wurde unabhängig von zwei Radiologen hinsichtlich Wandverdickung und Kontrastmittelaufnahme am Circulus arteriosus cerebri, der A.ophthalmica, der A.meningea media, der A.temporalis profunda sowie am M.temporalis beurteilt. Die statistische Auswertung erfolgte mit dem Fisher's Exact Test, dem Chi-Quadrat Test und der Bestimmung von Kohen's Kappa als Maß für die Untersucher-Übereinstimmung. **Ergebnis:** In der Studiengruppe zeigten 65,6% der Patienten eine Beteiligung von mindestens einem untersuchten Gefäß ($p < 0{,}003$). Die A. ophthalmica war in 55,7% der Fälle betroffen ($p < 0{,}01$), die tiefe Temporalarterie in 49% ($p < 0{,}001$). Der M. temporalis war in bis zu 21% entzündlich affektiert. Bezüglich der A.meningea media und dem Circulus arteriosus cerebri zeigten sich in den Studiengruppen keine signifikanten Unterschiede. Verschiedene Koinzidenzen der einzelnen Manifestationsorte konnten beobachtet werden. **Schlussfolgerung:** Patienten mit RZA weisen neben dem klassischen Befall der A. temporalis superficialis häufig eine Beteiligung von weiteren kraniellen Strukturen auf. Die hochauflösende MRT eignet sich für die Darstellung dieses Befallsmusters.
Keywords: Riesenzellarteriitis, Morbus Horton, Arteriitis temporalis, MRT, MRA

VO 201.3
11:05

T1-gewichtete native MR-Angiografie der Becken-Bein-Arterien bei 7 Tesla

Fischer A[1], Johst S[2], Orzada S[2], Schäfer LC[2], Ladd ME[2], Nassenstein K[1], Maderwald S[2], Lauenstein TC[1]
[1]Universitätsklinikum Essen, Institut für Diagnostische und Interventionelle Radiologie und Neuroradiologie, Essen; [2]Erwin L. Hahn Institute for Magnetic Resonance Imaging, Universität Duisburg-Essen, Essen

Ziele: Ziel dieser Studie war die Anwendung verschiedener T1-gewichteter (w) Sequenzen zur MR-Angiografie der Becken-Bein-Arterien bei 7T ohne Verwendung von intravenösen Kontrastmitteln. **Methode:** 10 gesunde Probanden wurden in einem 7T Ganzkörpertomografen untersucht. Zur Bildakquisition wurde eine eigenentwickelte 16-Kanal Sende-/Empfangsspule verwendet. Durch einen verschiebbaren AngioSURF Tisch wurde eine multistationäre Bildgebung der Arterien von Becken bis Fuß ermöglicht. Folgende T1w Sequenzen wurden akquiriert: FLASH, Turbo-FLASH und eine QISS-FLASH in axialer Schichtführung. In der Turbo-FLASH und QISS-FLASH Sequenz wurde ein Phonokardiogramm (PKG) zur Triggerung des Herzrhythmus integriert. Zur qualitativen Analyse wurde die Abgrenzbarkeit mehrerer Gefäßabschnitte anhand einer 5 Punkte-Skala (5 = sehr gut bis 1 = nicht diagnostisch) evaluiert. Zur quantitativen Bewertung erfolgte eine ROI-Analyse des Kontrastverhältnisses zwischen Gefäß und angrenzender Muskulatur. **Ergebnis:** Alle T1w Sequenzen erreichten eine hyperintense Darstellung der Becken-Bein-Arterien mit Signalminderung des umgebenden Gewebes in allen analysierten Gefäßabschnitten. Die beste Bildqualität wurde im popliteralen Segment erreicht (FLASH 4.00, Turbo-FLASH 4.80, QISS-FLASH 4.50). Die qualitative Bildanalyse zeigte zudem eine Überlegenheit der Turbo-FLASH Sequenz in allen Gefäßabschnitten (iliacal 3.10, femoral 3.95, popliteal 4.80, tibiofibular 4.47). Die PKG-Triggerung führte zu einer deutlichen Artefaktreduzierung und Steigerung der Bildqualität in der Turbo- und QISS-FLASH. Die quantitative Evaluierung zeigte einen ähnlichen Gefäß-zu-Hintergrund Kontrast in allen Gefäßabschnitten mit höchsten Werten femoral (FLASH 0.63, Turbo-FLASH 0.68, QISS-FLASH 0.59) und popliteal (FLASH 0.68, Turbo-FLASH 0.74, QISS-FLASH 0.63). **Schlussfolgerung:** Die getriggerte T1w Turbo-FLASH Sequenz zeigte beste Ergebnisse bei der nativen MRA der Becken-Bein-Gefäße bei 7 Tesla.
Keywords: Ultrahochfeldbildgebung, 7 Tesla, Becken-Bein-Angiografie, Gefäßdarstellung

VO 201.4
11:15

Kontrastmittel-freie, EKG-getriggerte Quiescent-Interval Single-Shot MR Angiografie (QISS-MRA) der Becken- und Beinarterien: Vergleich mit der Digitalen Subtraktionsangiografie (DSA)

Aissa J[1], Blondin D[1], Schmitt P[2], Kröpil P[1], Heusch P[1], Klasen-Sansone J[1], Miese F[1], Antoch G[1], Lanzman RS[1]
[1]Universität Düsseldorf/Medizinische Fakultät, Institut für Diagnostische und Interventionelle Radiologie, Düsseldorf; [2]Siemens AG, Healthcare Sector, Erlangen

Ziele: Ziel dieser Studie war es, die diagnostische Genauigkeit der Kontrastmittel-freien Quiescent-Interval Single-Shot MR Angiografie (QISS-MRA) zur Beurteilung von Stenosen der Becken- und Beinarterien bei Patienten mit pAVK zu evaluieren, wobei die Digitale Subtraktionsangiografie (DSA) als diagnostischer Goldstandard diente. **Methode:** Es wurden 27 Patienten (mittleres Alter 67,3 ± 12,4 Jahre) mit einer pAVK in diese Studie eingeschlossen. Die Kontrastmittel-freie QISS-MRA der Becken- und Beinarterien wurde bei 1.5T durchgeführt. Es wurden 10 Segmente mit jeweils 60 Schichten (Schichtdicke 3,0 mm, Überlappung 0,6 mm, In-Plane Auflösung 1,0 mm x 1,0 mm) EKG-getriggert akquiriert. Die Akquisitionsdauer der QISS MRA lag bei 8 – 12 min. Der Grad der Stenose wurde durch zwei Betrachter im Konsensus anhand einer 4 Punkte-Skala (Grad 1, normales Gefäß; Grad 2, Lumeneinengung < 50%; Grade 3, Stenose 50%-99%; Grade 4, Gefäßverschluss) für 15 anatomische Segmente beurteilt. **Ergebnis:** Die QISS-MRA konnte bei allen Patienten erfolgreich angewendet werden. Es wurden 314 arterielle Segmente mittels DSA dargestellt. Aufgrund von Metall-Artefakten konnten 7 von 314 (2,2%) Segmenten in der QISS MRA nicht beurteilt werden, sodass insgesamt 307 Segmente ausgewertet wurden. Mittels QISS-MRA konnte der Stenose-Grad in 285 von 307 (92.83%) der Segmente richtig beurteilt werden. In 19 von 307 (6,2%) der Segmente wurde der Grad der Stenose überschätzt und in 3 von 307 (1,0%) unterschätzt. Die QISS-MRA hatte im Vergleich zur DSA eine Sensitivität von 99%, eine Spezifität von 97,1%, einen positiven prädiktiven Wert von 94.4% und einen negativen prädiktiven Wert von 99.5% für die Detektion einer relevanten Stenose (>= 50%). **Schlussfolgerung:** Die Kontrastmittel-freie QISS-MRA ist eine robuste und verlässliche Methode zur Beurteilung der Becken- und Beingefäße bei pAVK-Patienten. Insbesondere bei Patienten mit KM-Kontraindikationen stellt sie eine vielversprechende, alternative Untersuchungstechnik dar.
Keywords: QISS-MRA, Angiography, Blood vessels

VO 201.5
11:25

Kontrastmittelgestützte MR-Angiografie bei Verschlusskrankkeit der Becken-Bein-Arterien: Meta-Analyse zur diagnostischen Genauigkeit

Menke J[1], Larsen J[2]
[1]Universitätsmedizin Göttingen, Diagnostische Radiologie, Göttingen; [2]Evangelisches Krankenhaus, Abteilung für Radiologie, Göttingen

Ziele: Bei Erwachsenen mit Symptomen einer peripheren arteriellen Verschlusskrankheit (PAVK) der Becken-Bein-Arterien kann die kontrastmittelgestützte Magnet-Resonanz-Angiografie (MRA) Steno-Okklusionen mit 50 – 100% Lumenreduktion nicht-invasiv diagnostizieren. Diese Meta-Analyse untersucht die diagnostische Genauigkeit der Becken-Bein-MRA anhand von prospektiven Studien. **Methode:** Vier Literaturdatenbanken inklusive PubMed wurden von 1998 bis 2009 durchsucht. Zwei Reviewer selektierten 32 prospektive Studien, die jeweils bei mindestens 10 Patienten mit PAVK-Symptomen die kontrastmittelgestützte MRA mit der Katheterangiografie verglichen hatten. Anhand dieser Studien wurden 2 x 2 oder 3 x 3 Kontingenztafeln rekonstruiert (< 50% Stenose versus > 50% Stenose oder Verschluss von arteriellen

Gefäßsegmenten). Die Studienqualität wurde mit dem QUADAS-Instrument bewertet. Für die Meta-Analyse der diagnostischen Genauigkeit wurde ein bivariates random-effects Modell verwendet. **Ergebnis:** Die 32 Studien hatten generell eine hohe methodische Qualität. Zirka 26% der 1022 eingeschlossenen Patienten hatten eine kritische Beinischämie mit Ruheschmerz oder Nekrosen (Fontaine-Stadium III oder IV). Für die Diagnose von segmentalen Steno-Okklusionen war die durchschnittliche Sensitivität der MRA 94,7% (95%-Konfidenzintervall: 92,1 – 96,4%) und die Spezifität war 95,6% (94,0 – 96,8%). Die durchschnittliche positive Likelihood-Ratio war 21,6 (15,7 – 29,7) und die negative Likelihood-Ratio war 0,056 (0,037 – 0,083). Die MRA klassifizierte 95,3% der arteriellen Gefäßsegmente korrekt, überschätzte Stenosen bei 3,1% der Gefäßsegmente und unterschätzte den Stenosegrad bei 1,6% der Gefäßsegmente. **Schlussfolgerung:** Bei Patienten mit PAVK-Symptomen hat die kontrastmittelgestützte MRA eine hohe diagnostische Genauigkeit für die Identifikation und den Ausschluss von arteriellen Steno-Okklusionen. Die vorliegende Meta-Analyse von 32 prospektiven Studien bestätigt diese Evidenz.

Keywords: Periphere arterielle Verschlusskrankheit, Magnetresonanzangiografie, Diagnostische Genauigkeit, Meta-Analyse

VO 201.6
11:35

Hybrid-MRA steady state VIBE Bildgebung – Eine zeitverzögerte Betrachtung der Gefäße und Umgebungsstrukturen: Evaluation der gewonnenen Zusatzinformationen bei der peripheren MRA

Ong M, Hausotter K, Schönberg SO, Michaely HJ
Universitätsmedizin Mannheim, Institut für Klinische Radiologie und Nuklearmedizin, Mannheim

Ziele: Evaluation der Machbarkeit und der gewonnenen Zusatzinformationen durch steady state 3D VIBE Sequenzen in peripherer MRA mit extrazellulärem Kontrastmittel. **Methode:** In der vorliegenden Studie wurden 224 Patienten eingeschlossen (72 weiblich, 152 männlich, Altersdurchschnitt 67.2), die eine periphere MRA nach Injektion von 0,1 mmol/kg Gadobutrol erhielten. Die MRA beinhaltete eine large field of view (FOV) MRA, eine zeitaufgelöste MRA der Unterschenkel und eine steady state 3D VIBE Sequenz (3T Siemens TimTrio, 1.3 mm isotrope räumliche Auflösung, PAT 3, 1:26 min Akquisitionszeit pro Station) vor der zeitaufgelösten MRA. Ein radiologischer Facharzt beurteilte die Bildqualität der VIBE Sequenzen auf einer ordinalen 3-Punkte-Skala für die Becken-, Oberschenkel- und Unterschenkelstation und analysierte das Vorhandensein von Zusatzbefunden im Bereich der Gefäße und Umgebungsstrukturen im Vergleich zur large FOV-MRA und der zeitaufgelösten MRA. **Ergebnis:** Steady-State Bildgebung mit extrazellulärem Kontrastmittel ist machbar mit einer Bildqualität, die im Becken, Ober- und Unterschenkel in jeweils 88%, 84% und 47% als sehr gut gewertet wurde. Als schlecht wurde die Bildqualität im Oberschenkel in 2% sowie im Unterschenkel in 6% bewertet. Insgesamt erzielte die VIBE Sequenz in 44% der Patienten einen Gewinn an Zusatzinformationen. In Alterssubgruppen über 60, 65, 70, 75 und 80 Jahren konnten relevante Zusatzpathologien in 54% 46%, 34%, 66% und 58% gefunden werden. Die häufigsten relevanten Zusatzpathologien waren entzündliche Prozesse (26%), venöse Thromben (14%) und Abszesse (13%). Es zeigte sich kein signifikanter Unterschied zwischen Männern und Frauen bzgl. relevanter Zusatzinformationen (46% und 40%, p = 0.57395). 59% der Patienten waren stationär und 40% ambulant, in jeweils 44% konnte eine Zusatzpathologie gefunden werden. **Schlussfolgerung:** Steady state 3D VIBE Sequenzen weisen eine gute Bildqualität auf und erzielen in bis zu 44% relevante Zusatzinformationen unabhängig vom Geschlecht und Patientenstatus.

Keywords: MRT, Angiografie, steady state VIBE

VO 201.7
11:45

Time-of-Flight-MRA versus niedrigdosierte (1/4) KM-MRA der Nierenarterien bei 7 Tesla: Erste Ergebnisse

Umutlu L[1], Fischer A[1], Ladd ME[2], Forsting M[1], Kraff O[2], Lauenstein TC[1]
[1]Universitätsklinikum Essen, Institut für Diagnostische und Interventionelle Radiologie und Neuroradiologie, Essen; [2]Universität Duisburg-Essen, Erwin L. Hahn Institut für Magnetresonanztomografie, Essen

Ziele: Ziel der Studie war es, die diagnostische Wertigkeit der nativen TOF-MRA mit einer niedrig-dosierten Kontrastmittel-gestützten MR Angiografie der Nierenarterien bei 7 Tesla intraindividuell zu vergleichen. **Methode:** In vivo Untersuchungen wurden an acht gesunden Probanden mit einer 8-Kanal Sende-/und Empfangskörperspule an einem 7 Tesla Ganzkörpertomografen (Siemens) durchgeführt. Folgende Sequenzen wurden akquiriert: 1) Time-of-Flight-MRA (2) Dynamische T1w 3D FLASH. Zur kontrastverstärkten dynamischen MRA wurden 0,025 mmol/kg Körpergewicht Gadobutrol (¼ der üblichen Dosis) appliziert und dynamische Sequenzen aufgenommen. Zur quantitativen Analyse wurde die Kontrastverhältnisse (CR) der Aorta sowie beider Nierenarterien in Korrelation zur angrenzenden Psoasmuskulatur verglichen. Eine qualitative Bildanalyse wurde anhand einer 5-Punkte-Skala durchgeführt(5 = sehr gute Gefäßabgrenzbarkeit 1 = nicht-diagnostisch). Zur statistischen Signifikanzanalyse wurde ein Wilcoxon-Rank Test durchgeführt. **Ergebnis:** Die qualitative Analyse zeigte eine vergleichbar hochwertige Darstellung der arteriellen Gefäßstrombahn in der TOF-MRA und niedrig-dosierten KM-MRA (Mittelwert AortaTOF-MRA 4,6; Mittelwert AortaKM-MRA 4,7). Die quantitative Analyse der Kontrastverhältnisse zeigte die Überlegenheit der TOF-MRA aufgrund einer stärkeren Hintergrundsättigung (CR TOF-MRA Aorta 0,46 CRKM-MRA Aorta = 0,3; p< 0,05). **Schlussfolgerung:** Beide MRA-Techniken ermöglichten eine exzellente Gefäßdarstellung mittels nativer Untersuchungstechnik bzw. nach maximal reduzierter Kontrastmittelapplikation. Während die TOF-MRA sich durch ihre hochwertige Hintergrundsuppression auszeichnet, ist die niedrigdosierte KM-MRA der TOF-MRA hinsichtlich ihrer höheren örtlichen und zeitlichen Auflösung überlegen. Die Möglichkeit der hochwertigen nativen und niedrigdosierten Nierengefäßdarstellung bei 7T kann insbesondere bei Patienten mit Niereninsuffizienz von hoher Bedeutung sein.

Keywords: TOF MRA, 7 Tesla MRA, KM-MRA, Ultrahochfeldbildgebung, Nieren MRA

VO 201.8
11:55

Einfluss des positiven Remodelings auf Plaquezusammensetzung und Plaquevulnerabilität: Eine in vivo MRT-Studie der Karotiden

Saam T[1], Buchholz M[1], Notohamiprodjo M[1], Rominger A[2], Yuan C[3], Reiser MF[1], Nikolaou K[1], Dichgans M[4], Bayer-Karpinska A[4], Helck A[1]
[1]Klinikum der Ludwig-Maximilian-Universität München, Klinische Radiologie, München; [2]Klinikum der Ludwig-Maximilian-Universität München, Nuklearmedizin, München; [3]University of Washington, Radiology, Seattle, USA; [4]Klinikum der Ludwig-Maximilian-Universität München, Institut für Schlaganfall- und Demenzforschung, München

Ziele: Das positive Remodeling der Gefäßwand ist in den Koronarien mit einem erhöhtem Risiko für embolische Ereignisse assoziiert. Ziel dieser Studie ist es mithilfe der MRT-basierten Plaque-Bildgebung zu klären, ob das positive Remodeling der Karotiden mit einem höheren Risiko für Schlaganfälle assoziiert ist. **Methode:** 54 Patienten mit Atherosklerose der Karotiden (Plaquedicke > = 2 mm im Ultraschall) und einseitigem Schlaganfall im Versorgungsgebiet der Arteria Carotis interna (ACI) wurden mit einem dezidiertem Black-Blood-Protokoll (T1 ± KM, PD, T2, TOF) an einem 3T MRT unter Verwendung einer Oberflächenspule und paralleler Bildgebung untersucht. Im Konsensus (2 Radiologen) wurden Gefäßlumen, äußere Gefäßwand, Einblutungen, Verkalkungen und Fettkerne mit einer speziellen Software (CASCADE) vermessen. Dies erfolgte getrennt für jede Seite (symptomatisch vs. asymptomatisch), sowie den Gefäßabschnitt [Arteria Carotis communis (ACC) vs. ACI]. Für den Remodelingindex (RI) wurde die Gesamtfläche des Gefäßes im Plaquebereich durch ein Referenzlumen dividiert, welches dem gesunden Gefäßabschnitt (proximale ACC bzw. distale ACI) in der TOF-Angiografie entsprach. **Ergebnis:** Die ACC wies auf der symptomatischen Seite signifikant erhöhte Werte bezüglich der Größe der Fettkerne und Einblutungsareale auf (P< 0.01). Die ACI wies auf der symptomatischen Seite signifikant erhöhte Werte bezüglich der maximalen Wanddicke, Größe der Fettkerne und Einblutungsareale auf (P< 0.01). Der RI wies weder in der ACC noch in der ACI signifikante Unterschiede zwischen symptomatischer und asymptomatischer Seite auf (1.61 vs. 1.61; P=0.8 und 2.57 vs. 2.34; P=0.23). Weitere signifikante Unterschiede bezüglich symptomatischer und asymptomatischer Seite fanden sich nicht. **Schlussfolgerung:** Es wurde keine Korrelation zwischen positivem Remodeling und dem Auftreten von Schlaganfällen beobachtet, weshalb das positive Remodeling in den Karotiden keine wesentliche Rolle bei der Entwicklung komplizierter Plaques zu haben scheint.

Keywords: Atherosklerose, Schlaganfall, Plaque, Remodeling

VO 202
IT/Software

Vorsitz: Baumann T / Freiburg, Loose R / Nürnberg
Saal Hounsfield
Donnerstag, 30.05.2013, 10:45 bis 12:15

VO 202.1
10:45

DICOM Anonymisierung – Ein Vergleich aktueller Java Open Source Toolkits

Czwoydzinski J, Darjew E, Heindel W, Lenzen H
Universitätsklinikum Münster, Referenzzentrum Mammografie, Münster

Ziele: Im Rahmen vieler radiologischer Forschungsprojekte, aber beispielsweise auch bei der Evaluation von Intervallkarzinomen im deutschen Mammografie-Screening-Programm, ergibt sich die Notwendigkeit der Anonymisierung bzw. Pseudonymisierung von DICOM-Dateien. Mit dem Ziel der Entwicklung einer an diesen Anwendungsfall angepassten Software sollte der Funktionsumfang aktueller Open Source Java DICOM Toolkits verglichen werden. **Methode:** Seit 2011 definiert der DICOM-Standard (im Kapitel 3.15 Security Profiles, Annex E) mit dem „Basic Application Level Confidentiality Profile" eine umfangreiche Vorgabe zur Anonymisierung. Zur Anpassung an den jeweiligen Anwendungsfall werden zusätzlich 11 Optionen definiert. Je nach Anwendung der Optionen ergeben sich bis zu 246 zu anonymisierende DICOM-Tags. Das Pixelmed DICOM Toolkit, das Dcm4che2 DICOM Toolkit, die Tudor DICOM Tools und der RSNA Clinical Trial Processor wurden auf Basis des Quelltextes hinsichtlich des Funktionsumfangs bzgl. der Anonymisierung und insbesondere hinsichtlich der Umsetzung des aktuellen DICOM Standards verglichen. **Ergebnis:** Alle betrachteten Toolkits ermöglichen die direkte Bearbeitung einzelner DICOM-Tags und eignen sich daher als Basis zur Entwicklung einer Anonymisierungssoftware. Bis auf das Dcm4che2 DICOM Toolkit bieten alle Toolkits zusätzliche spezialisierte Funktionen zur Anonymisierung. Ausschließlich der RSNA Clinical Trial Processor bietet jedoch eine vollständige Umsetzung des „Basic Application Level Confidentiality Profile". **Schlussfolgerung:** Eine gute Anonymisierung ist komplex und erfordert immer eine Anpassung an den konkreten Anwendungsfall. Der DICOM-Standard bietet hier mittlerweile eine sehr gute Vorgabe. Eine vollständige Umsetzung in den DICOM Toolkits würde die Arbeit der Softwareentwickler erleichtern und könnte damit für eine schnellere Verbreitung guter Anonymisierungs- und Pseudonymisierungssoftware sorgen.

Keywords: DICOM, Anonymisierung, Pseudonymisierung, Mammografie-Screening

VO 202.2
10:55

Automatische Detektion osteoblastischer Knochenmetastasen in der thorakolumbalen Wirbelsäule

Hammon M[1], Dankerl P[1], Tsymbal A[2], Wels M[2], Kelm M[2], Sühling M[2], Uder M[1], Cavallaro A[1]
[1]Universitätsklinikum Erlangen, Radiologisches Institut, Erlangen; [2]Siemens AG, Corporate Technology, Erlangen

Ziele: Die automatische Detektion osteoblastischer Metastasen in den Wirbelkörpern der thorakolumbalen Wirbelsäule. **Methode:** Evaluation der auf Prinzipien des maschinellen Lernens basierenden computerassistierten Detektion (CAD) an 30 konsekutiven thorako-abdominellen CT-Untersuchungen mit osteoblastischen Knochenmetastasen > 0,3 cm^3. Als Gütekriterien der Software wurde die Sensitivität, die Anzahl der falsch positiven Ergebnisse pro Patient und die Programmlaufzeit berechnet und eine Receiver Operating Characteristic (ROC)-Analyse durchgeführt. Zusätzlich erfolgte eine Analyse der falsch positiven und der falsch negativen Detektionen. Die Software wurde mit 73 CT-Untersuchungen (308 osteoblastische Knochenmetastasen > 0,3 cm^3) trainiert. Als Referenzstandard diente die manuelle Annotation maligner und benigner Knochenläsionen durch erfahrene Radiologen. **Ergebnis:** Die Programmlaufzeit beträgt 93 ± 12 Sekunden pro Patient. Bei einer Sensitivität von 83% treten durchschnittlich 3,5 falsch positive Detektionen pro Patient auf. Diese betreffen überwiegend degenerative Veränderungen (Spondylophyten: 41%, degenerative Sklerose: 38%, intraspongiöse Bandscheibenherniation: 5%, nicht klassifizierbar: 16%). 24 der 29 nicht detektierten Metastasen haben einen maximalen Diameter < 1cm. **Schlussfolgerung:** Die CAD-Software ermöglicht eine schnelle und zuverlässige Detektion osteoblastischer Knochenmetastasen in den Wirbelkörpern der thorakolumbalen Wirbelsäule. Inwieweit diese Informationen Radiologen bei der Befundung unterstützen können, soll eine geplante Studie zeigen.

Keywords: Computerassistierte Detektion (CAD), Knochenmetastasen, Computertomografie (CT), Wirbelsäule

VO 202.3
11:05

Klinische Evaluation eines Computerassistierten Diagnosesystems für Koronare-CT-Angiografie

Dankerl P[1], Hammon M[1], Cavallaro A[1], Tsymbal A[2], Achenbach S[3], Uder M[1], Janka R[1]
[1]Radiologisches Institut Universitätsklinikum Erlangen, Erlangen; [2]Siemens AG, Corporate Technology, Erlangen; [3]Medizinische Klinik 2 Universitätsklinikum Erlangen, Erlangen

Ziele: Untersuchung von drei unerfahrenen Lesern in der Beurteilung von klinischen Routine Coronar-CT-Angiografien (cCTA) mithilfe eines kommerziell verfügbaren computerassistierten Diagnosesystems (CADx) im Vergleich zu einem cCTA-Experten ohne CADx. **Methode:** Ein cCTA-Experte (15 Jahren Erfahrung) bewertete 61 konsekutive Patienten auf Coronar-Stenosen (Lumeneinengung > 50%) in der rechten- (RCA) und linken Koronararterie (LCA), dem Ramus interventricularius anterior (RIVA) und Ramus circumflexus (RCX), ohne CADx. Drei unerfahrene Leser trainierten die Auswertung von cCTA-Untersuchungen mithilfe des CADx mit 15 cCTA-Untersuchungen und werteten 46 cCTAs mit CADx (ohne weitere Unterstützung) aus. Das CADx erkennt und benennt die Koronargefäße, erstellt gekrümmte MPR- und VRT-Rekonstruktionen, ermöglicht eine Navigation zwischen den Rekonstruktionen und der 3D Karte und beinhaltet Werkzeuge zur Erkennung und Vermessung von Stenosen. **Ergebnis:** Die 46 vergleichbaren cCTA Datensätze enthielten 184 auswertbare Koronarien mit 15 Stenosen in 9 Patienten (0/LCA; 6/RIVA; 4 RCX; 5/RCA). Die drei unerfahrenen Leser demonstrierten eine Sensitivität von 60, 100, bzw. 93% und eine Spezifität von 98, 90 bzw. 86% bei 4, 16 bzw. 23 falsch positiven und 6, 0 bzw. 1 falsch negativen Ergebnissen; Sie beurteilten 165, 153 bzw. 146 Gefäße richtig als gesund. In der Patienten-spezifischen Auswertung wurden 36, 28 bzw. 28 Patienten richtig als gesund und 6, 9 bzw. 8 richtig als krankt beurteilt. Die Auswerter verfehlten 3, 0 bzw. 1 kranke Patienten und beurteilten 1, 9 bzw. 8 Patienten fälschlicherweise als krankt. Die Cohens Kappa Werte im Vergleich zum Experten waren 0,59, 0,61 bzw.0,54. **Schlussfolgerung:** Es wurde gezeigt, dass ein CADx-System unerfahrene Leser erfolgreich bei der Beurteilung von cCTA-Untersuchungen unterstützt, und aufgrund der hohen Sinsitivität z.B: als initialer Auswerter für unerfahrene Leser für das Screenen von Stenosen in cCTA-Untersuchungen eingesetzte werden kann.

Keywords: Computerassistiertes Diagnosesystem, Herz-CT, Koronarstenosen

VO 202.4
11:15

MRT und maschinelles Lernen: eine optimale Kombination für die Diagnose von frühem, nichtinvasivem Brustkrebs?

Baltzer PA[1], Dietzel M[2], Kaiser WA[3]
[1]Univ. Klinik für Radiodiagnostik, Allgemeinradiologie, Wien; [2]Universitätsklinikum Erlangen, Abteilung für Neuroradiologie, Erlangen; [3]Universitätsklinikum Jena, IDIR 1, Jena

Ziele: Die Diagnose von ductalem carcinoma in situ (DCIS) mittels Magnetresonanztomografie (MRT) wird kontrovers diskutiert. Während sich DCIS in der Mehrzahl der Fälle als Kontrastmittelanreicherung darstellt, weisen diese Läsionen nicht die typischen morphologischen und Anreicherungscharakteristika invasiver Karzinome auf. Insbesondere die gutteils nicht solide, diffus lokalisierte Erscheinung weist Überschneidungen mit proliferativen mastopathischen Veränderungen (PMV) auf. Folglich bleibt die Diagnose von DCIS eine Herausforderung. Die vorliegende Arbeit untersucht erstmals die Treffsicherheit der MRT zur Differenzierung zwischen DCIS und PMV unter Verwendung artifizieller neuronaler Netze. **Methode:** In diese Studie wurden konsekutive Patienten eingeschlossen, welche sich einer histologischen Diagnosesicherung nach MRT der Mamma unterzogen. Weitere Einschlußkriterien waren die histopathologische Diagnose eines DCIS oder PMV. Ausgeschlossen wurden Fälle mit invasiver Diagnostik oder Therapie unmittelbar vor MRT. Definierte kategoriale Diagnosekriterien wurden durch zwei erfahrene Radiologen im Konsensus bewertet. Eine Herdklassifikation wurde durch nicht supervidiertes maschinelles Lernen unter Verwendung von artifiziellen neuronalen Netzen (ANN) erreicht. Die optimale ANN Architektur wurde mittels automatisierter Selektionsroutinen erreicht. **Ergebnis:**

219 PMV and 69 DCIS wurden identifiziert. Von 20 initial trainierten ANN, zeigten 3 ANN basierend auf einer Mehrschicht-Perceptron Architektur die höchste Treffsicherheit (86,2%). **Schlussfolgerung:** Subtile Unterschiede zwischen DCIS und benignen PMV können unter Verwendung von Methoden des maschinellen Lernens zur Klassifikation von durch Radiologen bewerteten Diagnosekriterien zur Differentialdiagnose herangezogen werden. Die Ergebnisse der vorgelegten Arbeit zeigen hier eine hohe Treffsicherheit.

Keywords: Artifizielle Neuronale Netzwerke, Mamma, MRT, DCIS, Sensitivität und Spezifität

VO 202.5
11:25

CAD-basierte Auswertung der Magnetresonanz Mammografie zur Vorhersage von Fernmetastasen – Gibt es einen zusätzlichen Nutzen im Vergleich zu klassischen prognostischen Faktoren?

Dietzel M[1], Baltzer PA[2], Zoubi R[3], Jerowski C[4], Habrecht H[5], Gajda M[6], Runnebaum IB[7], Kaiser WA[4]
[1]Universitätklinikum Erlangen, Abteilung für Neuroradiologie, Erlangen; [2]Universitätsklinik für Radiodiagnostik, Klinische Abteilung für Allgemeine Radiologie und Kinderradiologie, Wien; [3]Klinikum Bielefeld, Institut für Diagnostische Radiologie, Bielefeld; [4]Universitätsklinikum Jena, IDIR I, Jena; [5]Universitätsklinikum Jena, Jena; [6]Universitätsklinikum Jena, Institut für Pathologie, Jena; [7]Universitätsklinikum Jena, Klinik für Gynäkologie, Jena

Ziele: Initiale Daten konnten zeigen, dass die Auswertung der Magnetresonanz Mammografie (MRM) mittels CAD (Computer Aided Diagnosis) auch als prognostischer Biomarker des Mammakarzinoms von Bedeutung ist. Der zusätzliche Nutzen zu klassischen prognostischen Faktoren (kpf) wurde bislang kaum adressiert. Wir untersuchten mittels eines dedizierten CAD-Systems den zusätzlichen prognostischen Nutzen der MRM im Vergleich zu kpF zur Prädiktion des „Auftreten von Fernmetastasen". **Methode:** 251 konsekutive Patientinnen mit primärem invasiven Mammakarzinom erhielten eine initiale Staging-MRM in unserer Institution (standardisiertes Messprotokoll entsprechend EUSOBI-Empfehlung). Für jede Patientin wurden kpF bestimmt (T/N-Stadium, Typing, Grading, zusätzliche in-situ Komponente; Steroid-, Herceptinrezeptorstatus). Alle Patientinnen wurden nach nationaler S3 Leitline an unserem interdisziplinären Brustzentrum behandelt und in der Nachsorge betreut. Das Auftreten von Fernmetastasen (M+) wurde als Endpunkt definiert. Die MRM wurden mit einer semiautomatischen kommerziellen CAD-Software ausgewertet, womit insgesamt 15 semiquantitative Parameter zur Charakterisierung der MRM-Herdbefunde verfügbar waren. Die diagnostische Genauigkeit der kpF alleine und in Kombination mit der MRM zur Vorhersage von M+ wurde identifiziert (logistische Regression; AUC: Area under the ROC-curve) und verglichen. **Ergebnis:** Während einer mittleren Nachbeobachtungszeit von 56 Monaten zeigten 47 der Patientinnen M+. Diese konnten durch kpF mit einer Genauigkeit von 82,9% (AUC) vorhergesagt werden. Wurden zusätzlich MRM-Parameter in das Vorhersagemodell eingeschlossen, erhöhte sich dieser Wert signifikant ($P = 0.01$) um 4,5% auf 87,4%. **Schlussfolgerung:** Die CAD-basierte Auswertung der MRM zeigte ein signifikantes Potential als prognostischer Biomarker. Sie konnte die Genauigkeit klassischer prognostischer Faktoren zur Risikostratifierzung von Patientinnen mit primären Mammakarzinoms signifikant weiter erhöhen.

Keywords: CAD, Magnetresonanz Mammografie, Fernmetastasen, Prognose, Biomarker

VO 202.6
11:35

Universitätsklinika kleinerer bis mittlerer Größe als Anbieter von Teleradiologie – eine Selbstkostenanalyse

Rosenberg C[1], Kroos K[2], Rosenberg B[1], Mensel B[1], Fleßa S[2], Hosten N[1]
[1]Universitätsmedizin Greifswald, Institut für Diagnostische Radiologie und Neuroradiologie, Greifswald; [2]Ernst-Moritz-Arndt-Universität, Lehrstuhl für Allgemeine Betriebswirtschaftslehre und Gesundheitsmanagement, Greifswald

Ziele: Ziel dieser Studie ist der Nachweis der Durchführbarkeit einer Selbstkostenanalyse im Rahmen eines komplexen Teleradiologie-Szenarios, ferner der Berechnung von Grenzwerten in der Preisgestaltung, die eine Rentabilitätsschwelle im Prozessmanagement einer anbietenden Klinik repräsentieren. Konstellationen und Interdependenzen haben Modellfunktion im größeren Rahmen des EU-geförderten Telemedizin-Projekts Euroregion Pomerania. **Methode:** Berechnungen basieren auf einer detaillierten Prozessanalyse der Teleradiologie-Dienstleistung. Die Kalkulation von direkten und Personalkosten beinhaltet ein aktivitätsbasiertes Kostenmodell und die Definition von Personalkategorien sowie einer Reihe von parallelen und sequentiellen Subprozessen zur Erzeugung einer teleradiologischen Dienstleistungseinheit. Eine Monte-Carlo-Simulation diente der Wichtung der Einzelkosten für eine Einheit, spezifisch für verschiedene Untersuchungskategorien. **Ergebnis:** 22 Subprozesse für eine Teleradiologie-Dienstleistung wurden identifiziert, ebenso 8 Untersuchungs- und 4 Personalkategorien. Die durchschnittliche Gesamtarbeitszeit für eine Dienstleistungseinheit betrug 55 (Röntgen) bis 72 Minuten (Ganzkörper-CT). Durchschnittliche Kosten für eine Einheit unterschieden sich in Abhängigkeit von der Untersuchungskategorie. Aus der Monte-Carlo-Simulation ergaben sich untere Preisgrenzen pro Teleradiologie-Einheit für eine kosteneffektive Ausrichtung. **Schlussfolgerung:** Die Selbstkostenanalyse teleradiologischer Dienstleistung ist auch in einer komplex regulierten Umgebung möglich. Diese Kostenanalyse ist ein wichtiges Element zur Verbesserung des Prozessmanagement in der Teleradiologie anbietenden Klinik.

Keywords: Selbstkosten, Teleradiologie, RöV, Prozessmanagement, kosteneffizient

VO 202.7
11:45

Qualitätskontrolle der teleradiologischen CT Nachdienstbefundung an einem Londoner Universitätsklinikum

Hohmann J[1], de Villiers P[2], Urigo C[3], Sarpi D[2], Newerla C[1], Brookes J[2]
[1]Universitätsspital Basel, Klinik für Radiologie und Nuklearmedizin, Basel; [2]University College Hospital, Imaging Department, London; [3]Ars Medica Clinic, Servizio di Radiologia, Lugano

Ziele: Die Studie evaluierte die Qualität der teleradiologischen Befundung der nachts durchgeführten CT Untersuchungen. **Methode:** Wir werteten die computertomografischen Untersuchungen von insgesamt 1028 Patienten (437w, 591 m, mittleres Alter: 51 J)über einen Zeitraum von fünf Monaten aus. Die Patienten wurden der Radiologie als Notfall entweder aus der Notaufnahme oder von anderen Stationen in der Zeit zwischen 19:00 und 08:00 zugewiesen. Die Visierung und die Befundung wurden von einem in UK und Australien ansässigen Teleradiologieservice durchgeführt. Die Befunde wurden am nächsten Morgen in einer festen Morgenbesprechung von einer speziell dafür eingerichteten Gruppe der Radiologie überprüft. Die Überprüfung erfolgte anhand einer 5-Punkte-Skala, wobei 5 keiner Abweichung und 1 einer lebensbedrohlichen Abweichung zum Nachtdienstbefund entsprach. Bei 811 (79%) Patienten wurde keine Abweichung gefunden. 164 (16%) wurden als Kategorie 4 („ und 40 (4%) als Kategorie 3 („... geringe Wahrscheinlichkeit eines Risikos für den Patienten") gewertet. Bei 13 (1.3%) Patienten wurde die Kategorie 2 vergeben („... wesentliche, wenn auch nicht lebensbedrohliche Diskrepanz). Kategorie 1 wurde nicht vergeben. Die Patienten mit Kategorie 2 wurden über mindesten maximal 6 Monate verlaufskontrolliert. **Ergebnis:** Von den 12 diskrepanten Befunden waren letztlich bei 8 (0.8%) Patienten die morgendliche Nachbeurteilungen richtig, bei 2 (0.2%) Patienten war die teleradiologische Befundung korrekt und bei 3 (0.3%) Patienten blieb die Diagnose unklar. **Schlussfolgerung:** Es ergab sich eine geringe Fehlerrate (0.8%) der teleradiologischen Befundung, die unter dem Niveau lag, welches für die provisorische Nachtdienstbefundung durch eigene Nachtdienstassistenten angenommen wird (1.6 – 24.6%).

Keywords: Qualitätskontrolle, Nachtdienst, Teleradiologie, Befundung, Computertomografie

VO 202.8
11:55

In-Haus-MPG-Zertifizierung von Software in der Radiologie am Beispiel von UMMPerfusion

Lassel EA[1], Daab M[2], Schülein P[2], Drechsler J[2], Schönberg SO[1], Schad L[2], Zöllner F[2], Weisser G[1]
[1]Institut für klinische Radiologie und Nuklearmedizin Universitätsmedizin Mannheim, Mannheim; [2]Institut für Computerunterstützte klinische Medizin der Universitätsmedizin Mannheim, Mannheim

Ziele: Die klinische Anwendung von Forschungsergebnissen stellt eine Herausforderung an das Qualitätsmanagement einer Radiologie-Abteilung dar, insbesondere wenn die aus der Forschung heraus gegangene

Software auf OpenSource-Basis entwickelt wird und damit keine Firma als In-Verkehr-Bringer im Sinne des MPG fungiert. Hier ist die In-Haus-Produktion nach Medizinproduktegesetz (MPG) ein möglicher Weg, um dennoch eine qualitätsgesicherte Anwendung und Weiterentwicklung der Software in der klinischen Routine zu ermöglichen. **Methode:** UMMPerfusion ist ein Plugin für den DICOM Viewer OsiriX, sowie die MPG-zertifizierte Version des Viewers aycan OsiriX Pro zur Berechnung von Perfusionsparametern an Hand von vierdimensionalen MRT- oder CT-Bilddatensätzen, sowohl auf Basis von Regions of Interest, als auch pixelbasiert. Es handelt sich um ein OpenSource-Softwareprojekt des Instituts für Klinische Radiologie und Nuklearmedizin der Universitätsmedizin Mannheim gemeinsam mit dem Institut für Computerunterstützte Klinische Medizin und der Hochschule Mannheim. **Ergebnis:** Die durch das PlugIn generierten Bilddaten können im standardisierten DICOM Format gespeichert werden und stehen so nebst weiteren Auswertungsvarianten (z.B. Bildfusionen) im klinischen Einsatz zur Verfügung. Nach der Überarbeitung und Strukturierung des Software-Entwicklungsprozesses fand ein Second Reading des Codes statt. Es wurde eine vollständige Dokumentation einschließlich medizinischer Zweckbestimmung, Risikoanalyse und Qualitätsmanagement-Plan erstellt und laufend aktualisiert. Erkannte Risiken wurden durch Überarbeitungen der Software behoben oder vermindert. **Schlussfolgerung:** Für Software mit niedrigem Funktionsumfang stellt die In-Haus-Zertifizierung nach MPG eine Möglichkeit dar, mit vertretbarem Aufwand die zeitnahe Anwendung aktueller Forschungsergebnisse in der klinischen Routine zu ermöglichen.

Keywords: MPG, Software, UMMPerfusion, In-Haus-Zertifizierung, open source

VO 203
Kopf-Hals-Diagnostik

Vorsitz: Kösling S / Halle, Lell M / Erlangen
Saal Levy-Dorn
Donnerstag, 30.05.2013, 10:45 bis 12:15

VO 203.1
10:45

Erste klinische Ergebnisse der simultanen 18F-FDG-PET/MRT im Vergleich zur 18F-FDG-PET/CT bei Patienten mit Kopf-Hals-Tumoren

Stumpp P[1], Kubiessa K[1], Purz S[2], Gawlitza M[1], Kühn A[1], Fuchs J[1], Steinhoff KG[2], Boehm A[3], Kluge R[2], Sabri O[2], Kahn T[1]
[1]Universitätsklinikum Leipzig, Diagnostische und Interventionelle Radiologie, Leipzig; [2]Universitätsklinikum Leipzig, Nuklearmedizin, Leipzig; [3]Universitätsklinikum Leipzig, Hals-, Nasen-, Ohrenheilkunde, Leipzig

Ziele: Evaluation der diagnostischen Genauigkeit der simultanen 18F-FDG-PET/MRT im Vergleich zur 18F-FDG-PET/CT und deren einzelnen Komponenten bei Patienten mit Kopf-Hals-Tumoren. **Methode:** 17 Patienten mit bekanntem Kopf-Hals-Karzinom erhielten ein 18F-FDG-PET/CT und ein anschließendes 18F-FDG-PET/MRT zum Staging oder Follow-up. Die Bilddaten von MRT, CT und PET alleine sowie die kombinierten Untersuchungen von PET/CT und PET/MRT wurden unabhängig und geblindet von je zwei Untersuchergruppen bezüglich der Tumormanifestationen beurteilt. Die Ergebnisse wurden mit dem Goldstandard verglichen und danach Sensitivität, Spezifität, positiver und negativer Vorhersagewert (PPV und NPV) berechnet. **Ergebnis:** 23 maligne Tumormanifestationen wurden im Referenzstandard gefunden. Das PET/CT zeigte eine Sensitivität von 82,7%, eine Spezifität von 87,3%, einen PPV von 73,2% und einen NPV von 92,4%. Die entsprechenden Werte des PET/MRT lagen bei 80,5%, 88.2%, 75.6% and 92.5%. Es wurden keine statistisch signifikanten Unterschiede bezüglich der diagnostischen Genauigkeit zwischen PET/CT und PET/MRT gefunden. Die höchste Sensitivität wurde bei der alleinigen PET-Beurteilung des PET/CT erreicht (95,7%), die höchste Spezifität beim MRT (96,4%). Insgesamt lag eine hohe Übereinstimmung der Untersuchergruppen bei allen Modalitäten vor (Cohen's kappa: 0.61 – 0.82). **Schlussfolgerung:** Die 18F-FDG-PET/MRT von Patienten mit Kopf-Hals-Tumoren erreicht eine gute diagnostische Genauigkeit, welche aktuell vergleichbar ist mit der des PET/CT. Weitere Studien an größeren Patientengruppen erscheinen angesichts dieser Ergebnisse gerechtfertigt.

Keywords: PET/MRT, PET/CT, Kopf-Hals-Tumor, Ganzkörperbildgebung

VO 203.2
10:55

Simultane (18F) FDG PET/MRT bei Patienten mit Kopf-Hals-Tumoren

Wetter A[1], Ruhlmann M[2], Bockisch A[2], Buchbender C[3], Schlamann M[1], Schlosser T[1], Forsting M[1], Lauenstein T[1]
[1]Universitätsklinik Essen, Diagnostische und interventionelle Radiologie und Neuroradiologie, Essen; [2]Universitätsklinik Essen, Klinik für Nuklearmedizin, Essen; [3]Universitätsklinik Düsseldorf, Diagnostische und interventionelle Radiologie, Düsseldorf

Ziele: Evaluierung des klinischen Einsatzes der neuen Methode der simultanen (18F)FDG PET/MRT bei Patienten mit Kopf-Hals Tumoren. **Methode:** 15 konsekutive Patienten mit histologisch gesicherten Tumoren der Kopf-Hals-Region wurden direkt im Anschluss an eine (18F) FDG PET-CT mit der simultanen (18F) FDG PET/MRT (Siemens MMR Biograph) untersucht. Das Sequenzprotokoll bestand aus einer STIR-Sequenz, nativen T1-gewichteten Sequenzen in coronaler und transversaler Schichtführung, nativen T2 gewichteten Sequenzen transversal, T1-gewichteten Sequenzen nach Kontrastmittel mit Fettsättigung transversal und coronal sowie einer diffusionsgewichteten Sequenz. Die simultane Akquisition der PET-Daten erfolgte mit LSO basierten AP-Dioden und einem FoV von 25,8 cm. **Ergebnis:** Alle Bilddatensätze waren von diagnostischer Qualität. Die simultane Akquisition der PET-Daten war in allen untersuchten Patienten störungsfrei möglich und zeigte eine sehr hohe Übereinstimmung mit den PET-Daten der vorher durchgeführten PET/CT. Die Nachverarbeitung inklusive Fusionierung erlaubte eine exakte anatomische Korrelation eines erhöhten Glukosemetabolismus. **Schlussfolgerung:** Die neue Methode der simultanen (18F) FDG PET/MRT von Kopf/Hals Tumoren eignet sich für den klinischen Routinebetrieb und erlaubt eine detaillierte anatomische Einordnung sowie Abgrenzung von Primärtumoren und Lymphknoten mit pathologischem Glukosemetabolismus.

Keywords: PET/MRT, MRT, Kopf/Hals-Tumoren

VO 203.3
11:05

Charakterisierung von Kopf-Hals-Tumoren mittels Diffusionsbildgebung und FDG-PET an einem simultanen Ganzkörper-MR/PET

Schraml C[1], Brendle C[1], Müller M[2], Martirosian P[3], Claussen CD[1], Pfannenberg C[1], Schwenzer NF[1]
[1]Radiologische Universitätsklinik Tübingen, Diagnostische und Interventionelle Radiologie, Tübingen; [2]Radiologische Universitätsklinik Tübingen, Nuklearmedizin, Tübingen; [3]Radiologische Universitätsklinik Tübingen, Sektion für Experimentelle Radiologie, Tübingen

Ziele: Evaluation der diffusionsgewichteten Bildgebung (DWI) in Korrelation mit dem 18F-FDG-Uptake in der Diagnostik von Kopf-Hals-Tumoren (KHT) an einem simultanen Ganzkörper (GK)-MR/PET. **Methode:** 10 Patienten mit gesichertem KHT vor Therapie wurden eingeschlossen. Im Anschluss an eine klinisch indizierte PET/CT erfolgte die MR/PET an einem simultanen 3T GK-MR/PET (Biograph mMR; Siemens). Zusätzlich zu diagnostischen Routinesequenzen wurde eine axiale DWI-Sequenz (b-Werte: 50 und 800 s/mm2) akquiriert (EPI SPAIR). Die Bildqualität der DWI wurde läsionsbezogen für Primärtumor und Lymphknoten (LK)-Metastasen auf einer 4-Punkte-Skala beurteilt (1 = exzellent). Minimaler und mittlerer ADC (apparent diffusion coefficient) von Primärtumor und LK-Metastasen wurden mittels ROI-Analyse mit dem maximalen und mittleren standardized uptake value (SUV) korreliert. MR/PET- und PET/CT-SUV wurden durch Pearson's Korrelation verglichen. Der statistische Vergleich von ADCmin bzw. SUVmax zwischen Primarius und LK-Metastasen erfolgte durch t-Test. **Ergebnis:** Die MR/PET war in allen 10 Patienten möglich. 10 Primärtumoren und 19 LK-Metastasen wurden ausgewertet. Die Bildqualität der DWI wurde mit 1,5 ± 0,7 bewertet. Der durchschnittliche SUVmax der Primärtumoren betrug 16,9 ± 7,5 (8,2 – 33,4), der der LK-Metastasen 8,6 ± 4,4 (1,0 – 16,0). Der ADCmin der Primärtumoren lag bei 0,66 ± 0,21 (0,28 – 0,96) x 10 – 3 mm2/s, der der LK-Metastasen bei 0,52 ± 0,29 (0,13 – 1,11) x 10 – 3 mm2/s. Es fand sich keine signifikante Korrelation zwischen ADC und SUV in der Analyse der Primärtumoren bzw. der LK-Metastasen. Primarius und LK-Metastasen unterschieden sich signifikant im SUVmax ($p = 0{,}0005$), aber nicht im ADCmin ($p = 0{,}31$). **Schlussfolgerung:** DWI in einem GK-MR/PET bietet diagnostische Bildqualität für die Beurteilung von KHT. Die fehlende Korrelation von ADC und SUV legt nahe, dass DWI und FDG-PET komplementäre Information zur Tumorcharakterisierung von KHT liefern.

Keywords: MRT, PET, Diffusion, Kopf-Hals-Tumor

VO 203.4
11:15

Kontrastmittel-verstärkte Ultrasonografie (CEUS) und dynamische Kontrastmittel-MRT (3 Tesla) zur präoperativen Charakterisierung von zervikalen Lymphknoten

Wendl CM[1], Müller S[2], Meier J[2], Fellner C[1], Stroszczynski C[1], Jung EM[1]
[1]Institut für Röntgendiagnostik Universitätsklinikum Regensburg, Regensburg; [2]Klinik und Poliklinik für MKG-Chirurgie, Regensburg

Ziele: Die verlässliche Detektion von zervikalen Lymphknotenmetastasen ist die Voraussetzung zur Planung einer selektiven Neck-Dissektion bei Patienten mit Plattenepithelkarzinom der Mundhöhle. Ziel der prospektiven Studie war es zu evaluieren, inwieweit die CEUS zusammen mit der dynamischen Kontrastmittel-Magnetresonanztomografie (DCE-MRT) in der Lage ist, die präoperative Charakterisierung von zervikalen Lymphknoten (LK) zu verbessern. **Methode:** 15 Patienten erhielten eine präoperative MRT des Halses (Skyra, Siemens Healthcare) inklusive dynamischer Kontrastmittel-Sequenz (VIBE). Zusätzlich wurde bei jedem Patienten eine CEUS (LOGIQ E9, GE) eines zervikalen Lymphknotens angefertigt. Sowohl für die DCE-MRT als auch für die CEUS wurden Zeitintensitätskurven erstellt und interindividuell mit einem zuvor festgelegten Referenzgewebe sowie intraindividuell mit anderen LK verglichen. Als Goldstandard für die Charakterisierung der LK wurde die Histologie herangezogen. **Ergebnis:** Sowohl die CEUS als auch die DCE-MRT zeigten ein irreguläres KM-Anreicherungsverhalten insbesondere in den peripheren Anteilen von Tumorlymphknoten, was auf eine Gefäßabnormität in der Peripherie von LK-Metastasen im Sinne einer vermehrten Mikrovaskularisation hinweist. Die Analyse der Zeitintensitätskurven (TIC) erbrachte sowohl für die DCE-MRT als auch für die CEUS eine verkürzte Time to peak (TTP) in allen LK-Metastasen im Vergleich zum Referenzgewebe. Bei benignen LK hingegen war die TTP im Vergleich zum Referenzgewebe nicht signifikant verkürzt. Zudem war nach KM-Gabe sowohl in der CEUS als auch in der DCE-MRT die relative Signaländerung im Vergleich zum Referenzgewebe bei Tumorlymphknoten deutlich höher als bei benignen LK. **Schlussfolgerung:** Die Kombination von Bildmorphologie, CEUS und dynamischer DCE-MRT könnte eine vielversprechende Methode zur Differenzierung von benignen und malignen LK sein.

Keywords: Lymphknotenmetastase, CEUS, dynamische Kontrastmittel-MRT, Mikrovaskularisation

VO 203.5
11:25

Non-invasive Differenzierung primärer Tumoren der Gl. parotidea: Verbessert die Kombination von Perfusions- und Diffusions-gewichteter MR-Sequenzen die diagnostische Genauigkeit?

Busch JD[1], Bier J[2], Busch CJ[2], Treszl A[3], Adam G[1], Habermann CR[1]
[1]Universitätsklinikum Hamburg-Eppendorf, Klinik und Poliklinik für diagnostische und interventionelle Radiologie, Hamburg; [2]Universitätsklinikum Hamburg-Eppendorf, Klinik und Poliklinik für Hals-, Nasen- und Ohrenheilkunde, Hamburg; [3]Universitätsklinikum Hamburg-Eppendorf, Institut für Medizinische Biometrie und Epidemiologie, Hamburg

Ziele: Evaluation des diagnostischen Wertes der Kombination Perfusions- (DCE) und Diffusions-gewichteter (DW) MR-Sequenzen zur Differenzierung primärer Tumoren der Gl. parotidea. **Methode:** Prospektive Untersuchung 112 konsekutiver Patienten mit Verdacht auf einen Tumor der Gl. parotidea mittels DCE-Sequenz bei 1,5 T. Mit einer dynamischen GE-Sequenz (TR/TE = 15/4,4 msec) nach Applikation von 0.1mmol/kg Gd-DTPA mit 2,5ccm/s repetitive Messungen (2,9 s/image) in einer axialen Schicht (Schichtdicke: 4 mm, FOV 200 x 188mm2). Erhebung ff. Parameter: bolus arrival time (BAT), tumor blood flow (TBF), tumor blood volume (TBV), volume transfer constant (Ktrans) und exchange rate constant (Kep). Ergänzend Akquirieren einer DW EPI-Sequenz (TR/TE = 1,500/77 msec) unter Verwendung der b-Werte 0, 500 und 1000 s/mm2. Statistische Auswertung und Vergleich von Perfusionsparametern und ADC (apparent diffusion coefficient) anhand des Student's t-Test mit Bonferroni-Korrektur. **Ergebnis:** Bei allen 112 Patienten histologische Sicherung eines primären Tumors der Gl. parotidea (pleomorphes Adenom: n = 48, Warthin Tumor: n = 44, Basalzelladenom: n = 5, Speichelgangkarzinom: n = 15). Anhand des TBF und TBV differierten Basalzelladenome signifikant von anderen Entitäten (p< 0,001 – 0,006). Zusätzlich unterschied TBF Speichelgangkarzinome von pleomorphen Adenomen (p=0,008), jedoch nicht von Warthin Tumoren (p=0,365). Des Weiteren differenzierte TBV Speichelgangkarzinome und Warthin Tumoren (p=0,010). Mittels des ADC konnten pleomorphe Adenome von Speichelgangkarzinomen (p=0,030), von Warthin Tumoren (p=0,003) sowie von Basalzelladenomen (p=0,014) unterschieden werden. Eine Differenzierung von Warthin Tumoren und Speichelgangkarzinomen war nicht möglich (p=0,997). BAT, Ktrans und Kep boten keinen weiteren diagnostischen Nutzen. **Schlussfolgerung:** Die konklusive Betrachtung von Perfusions- und Diffusionscharakteristika verbessert die non-invasive Differenzierung der häufigsten primären Tumoren der Gl. parotidea.

Keywords: MRT, Speicheldrüsen, Perfusion, Diffusion

VO 203.6
11:35

Welche Schilddrüsenknoten können in der Kategorie TIRADS II klassifiziert werden?

Fernandez Sanchez J
Robert-Bosch-Krankenhaus, Radiologie und Nuklearmedizin, Stuttgart

Ziele: Mit dem gleichen BIRADS-Konzept der Mammadiagnostik wurde 2009 durch Hovarth eine TIRADS-Klassifikation der Schilddrüsenknoten vorgestellt, die von Kwak 2011 ergänzt wurde. Obwohl die TIRADS-Klassifikation in vereinzelten Publikationen erwähnt wird, wird sie in der täglichen Praxis bei der Befundung einer Schilddrüsensonografie kaum verwendet. Ein Grund dafür kann möglicherweise sein, dass sich einige Ultraschalluntersucher unsicher bei der Katalogisierung sind. Ziel dieser Studie war eine genaue Evaluation der Knoten, die hinsichtlich ihrer sonografischen Eigenschaften als TIRADS II eindeutig klassifiziert werden können. **Methode:** Bei 1000 Patienten mit einem oder mehreren Schilddrüsenknoten in der Sonografie wurde teils retrospektiv, teils prospektiv eine Selektion von solchen Knoten durchgeführt, die laut Literaturangaben in der Regel als benigne einzustufen sind: ganz echofreie Zysten ohne solidem Anteil, zystische Knoten der Kategorie 1 nach Kim und sog. Spongiforme Knoten. Das endgültige, zu evaluierende Kollektiv wurde bei solchen Knoten ausgewählt, die auch mit SD-Szintigrafie und/oder Feinnadelpunktion und/oder CT/MR und/oder PET-CT und/oder Elastosonografie und/oder durch mehrere sonografische Verlaufskontrolle untersucht wurden. **Ergebnis:** Insgesamt erfüllten 325 Schilddrüsenknoten die oben genannten Kriterien. Diese Knoten zeigten eine fokale Mehrspeicherung oder eine neutrale Speicherung im Szintigramm (keine „kalten Knoten") und/oder eine benigne Zytologie und/oder keine suspekte Veränderungen in CT/MR bzw. PET-CT und/oder ein weiches Elastogramm und/oder eine unveränderte Größe, Konfiguration und Echomuster in den sonografischen Kontrollen auf. Somit konnte bei keiner dieser Knoten eine Malignität bewiesen werden **Schlussfolgerung:** Als eindeutige TIRADS II –Läsionen können folgenden Knoten klassifiziert werden: unkomplizierte SD-Zysten, Knoten mit zentraler Zyste mit ovalärer Konfiguration und glatter Kontur sowie leicht echoarmen Knoten mit Mikrozysten.

Keywords: Schilddrüse, TIRADS, Benigne Schilddrüsenknoten

VO 203.7
11:45

Ösophagusbreischluck mit einem modernen Flachdetektor System und Dosis sparender Technik – Dosisreduktion bei guter Bildqualität

Pomschar A[1], Gent H[2], Ertl-Wagner B[1], Peller M[1], Baur-Melnyk A[1], Reiser MF[1], Notohamiprodjo M[1]
[1]Klinikum der Ludwig-Maximilians-Universität München, Institut für Klinische Radiologie, München; [2]Siemens AG, Interventional Radiology

Ziele: Zur dynamisch-fluoroskopischen Untersuchung des Schluckakts sind eine sehr hohe zeitliche Auflösung und ein exzellenter Kontrast notwendig. Wir haben die Möglichkeiten eines modernen Flachdetektorsystems und Dosis-sparender Techniken zur dynamischen fluoroskopischen Untersuchung des Schluckakts evaluiert. **Methode:** Es wurden 41 Fluoroskopie-Untersuchungen an einem Multifunktionssystem mit Flachdetektor (Axiom Artis Zee MP, Siemens) und oraler Kontrastmittelgabe (Imeron 300) durchgeführt. Zur Dosisreduktion kamen spezielle Niedrigdosis-Protokolle, Rauschkompensation, automatische Kupferfilterung, gepulste Durchleuchtung und strahlungsfreies Einblenden zur Anwendung. Die Kupfer-Vorfilterung betrug für DR 0,3 mm und für DL 0,9 mm. Die Spannung der Röhre betrug bei DR 72 kV und bei DL 86 kV. Die Dosiswerte (Dosisflächenprodukt) am IRP (International Reference Point.) pro digitalem Röntgenbild (DR) bzw. pro Durchleuchtungsimpuls (DL), sowie pro Sekunde bei DL 30 B/s (Bilder/Sekunde) wurden erfasst. Durchleuchtungsbilder wurden von 2 Radiologen hinsichtlich ihres Gesamteindruckes, ihres Rauschverhaltens, der Abgrenzbarkeit der Tra-

chea, sowie der Abgrenzbarkeit des Kontrastmittels anhand einer 5-Punkte-Likert-Skala (5 = exzellent; 1 = nicht diagnostisch) im Konsensus bewertet. Die DR-Aufnahmen wurden als Referenz verwendet. **Ergebnis:** Das Dosisflächenprodukt pro DL-Impuls betrug 0,04 ± 0,03µGym^2, pro DR-Bild 2,9 ± 3,4µGym^2, sowie bei DL 30 B/s 1,3 ± 0,9µGym^2. Der Bildgesamteindruck der DL-Aufnahmen wurde mit 4,1 ± 0,6, das Rauschen mit 3,7 ± 0,5, der Kontrast der Trachea mit 4,4 ± 0,7 und der Kontrast des KM mit 5,0 ± 0,6 bewertet. Keines der Bilder wurde als nicht diagnostisch verwertbar gewertet. **Schlussfolgerung:** Spezielle Niedrigdosisprotokolle erlauben die Verwendung von Durchleuchtungsimpulsen statt digitalen Röntgenbildern zur dynamischen, zeitlich hochaufgelösten Untersuchung des Schluckakts. Bei vergleichbarer diagnostischer Aussagekraft ergibt sich eine Dosisreduktion um den Faktor 70.

Keywords: Durchleuchtung, Ösophagusbreischluck, Dosis-Reduktion, Videofluoroskopie

VO 203.8
11:55

Adding the Third Dimension to High Resolution MR-Imaging of the Inner Ear: An Answer waiting for a question

Naguib NN, Nour-Eldin NE, Gruber-Rouh T, Lehnert T, Hammerstingl R, Vogl T
Johann Wolfgang Goethe Universitätsklinikum, Institut für diagnostische und interventionelle Radiologie, Frankfurt am Main

Ziele: To test the feasibility of three-dimensional (3D) reconstruction of the inner ear structures using high resolution MRI in patients referred for different abnormalities of the inner ear. **Methode:** The study was retrospectively performed on 87 patients with a mean age of 51.6 year. High resolution MR-Imaging was performed using an ISO-Space sequence with 0.6 mm slice thickness. Three dimensional reconstructions were performed using the InSpace Application. Both sides were reconstructed separately. All reconstructions were performed by a single radiologist with more than 12 years experience in MR-Imaging. The 3D reconstruction was considered successful when all structures of the inner ear were clearly demonstrated and identified regardless of the pathology. **Ergebnis:** The indication for MRI was hearing loss (n = 54), suspected acoustic Neuroma (n = 13), vertigo (n = 8), tinnitus (n = 7), facial palsy (n = 3) and Otalgia (n = 2). Three dimensional reconstruction was successfully performed on both ears in 73 patients (83.9%). In 3 patients (3.5%) the reconstruction was only unilaterally successful. In 11 patients (12.6%) the reconstruction was not possible. Cases of failed bilateral reconstruction were due to motion artifacts (n = 7, 8.0%) or due to very high level of noise in the obtained images (n = 4, 4,6%). The three cases of failed bilateral reconstruction were due to incorrect positioning of the patient. **Schlussfolgerung:** Three dimensional reconstruction of the inner ear structures can be successfully and bilaterally performed in 83.9% of patients using high resolution MR-Imaging. Correct positioning of the patient and reduction of motion artifacts can add to the feasibility of the reconstruction.

Keywords: 3D, Inner Ear, MRI

VO 203.9
12:05

Evaluation der VRT 3D-MRT für die Detektion von Verbindungen des Gehörganges zur Cochlea bei Kindern im Rahmen der Cochleaimplantations-Planung

Burck I[1], Nagy NN[2], Harth M[2], Alzmann D[2], Stoever T[3], Vogl TJ[2], Strieth S[3]
[1]Institut für Diagnostische und Interventionelle Radiologie Klinikum der Goethe-Universität, Frankfurt am Main; [2]Institut für Diagnostische und Interventionelle Radiologie, Frankfurt am Main; [3]Klinik für Hals-Nasen-Ohrenheilkunde, Kopf- und Halschirurgie, Frankfurt am Main

Ziele: Evaluation der Bedeutung mittels VRT 3D-MRT Auswertung detektierter Kommunikationswege zwischen Cochlea und Kleinhirnbrückenwinkel bei Kindern mit negativer ABR (auditory evoked brainstem responses) und fehlendem Nachweis cochlearer nervaler Strukturen in der herkömmlichen MRT Befundung anhand des Therapieerfolges nach Cochleaimplantation. **Methode:** Zwölf Kinder (mittleres Alter ± 43,8Monate) mit negativer ABR-Testung (auditory evoked brainstem responses) wurden mittels HR-CT und MRT Bildgebung des Schäfenbeins evaluiert. Zur Visualisierung der Innenohrstrukturen insbesondere der cochlearen Anatomie wurden MRT-basierte 3D-T2 gewichtete Turbo Spin-Echo Sequenzen Maximum Intensitäts Projektionen und 3D Volume Rendering Rekonstruktionen erstellt. **Ergebnis:** Cochleovestibuläre Fehlbildungen wie Inkompletter Partition Typ I (n = 1), Inkompletter Partition Typ II (n = 1), enger innerer Gehörgang (n = 3)und Aufteilung des inneren Gehörganges mit Anomalien des hinteren Labyrinths (n = 2) wurden durch HR-CT und MRT dargestellt. Interessanterweise detektierten 3D Volume Rendering Rekonstruktionen in allen zwölf Patienten variante Kommunikationspfade zwischen Cochlea und Hirnstamm, welche in der konventionellen MRT nicht eindeutig verifizierbar waren. Nach erfolgter Cochleaimplantation zeigten alle zwölf Kinder eine nachweisbare Hörreaktion. **Schlussfolgerung:** Im Gegensatz zu konventionellen HR-MRT, erweisen sich 3D-Volume Rendering Rekonstruktionen als hilfreich in der Detektion aberranter oder sehr kleiner Kommunikationsverbindungen von der Cochlea zur pontozerebellären Zisterne. Im Rahmen der Cochleaimplantation Evaluation bei Kindern mit negativer ABR und fehlender Darstellbarkeit cochlearer nervaler Strukturen durch HR-MRT sollte ergänzend eine 3D-Volume Rendering MRT Diagnostik implementiert werden.

Keywords: 3D MRT Volume Rendering, Cochleaimplantation, Kinder, Cochleare Komunikationswege

VO 204
Thorax I – MRT

Vorsitz: Kauczor HU / Heidelberg, Liermann D / Herne
Saal Rieder
Donnerstag, 30.05.2013, 10:45 bis 12:15

VO 204.1
10:45

Chronisch thrombembolische pulmonale Hypertonie: Vergleich von Ventilations/ Perfusions-SPECT mit Phasenkontrast-MRT

Hinrichs J[1], Renne, Julius J[1], Schönfeld, Christian C[1], Gutberlet, Marcel M[1], Berding, Georg G[2], Hoeper, Marius M[3], Bengel, Frank FM[2], Welte, Tobias T[3], Wacker, Frank F[1], Vogel-Claussen, Jens J[1]
[1]MHH, Institut für interventionelle und diagnostische Radiologie, Hannover; [2]MHH, Klinik für Nuklearmedizin, Hannover; [3]MHH, Klinik für Pneumologie, Hannover

Ziele: Vergleich der Lungenperfusion gemessen mittels Ventilations/Perfusions-Einzelphotonen-Emissionscomputertomografie (SPECT) und zeitlich hochaufgelöster Phasenkontrast-Magnetresonanztomografie (MRT) und dem mittleren pulmonalen Druck (mPAP) in einem Patientenkollektiv mit chronisch thrombembolischer pulmonaler Hypertonie (CTEPH). **Methode:** Dreizehn Patienten mit CTEPH wurden mittels MRT (1,5 T) und mittels Tc-99 m-HSA-Mikrosphären SPECT untersucht, acht Patienten erhielten zusätzlich eine Rechtsherzkatheteruntersuchung (RHK). Phasenkontrast-MRT Messungen wurden in der Aorta (AO) im Truncus pulmonalis (TP), in der rechten und linken Arteria pulmonalis (rPA/lPA) mit einer zeitlichen Auflösung von 10 – 20 ms durchgeführt. Die Verhältnisse zwischen den Flussraten der rechten Lunge zur gesamten Lunge, sowie die mittlere Flussgeschwindigkeit und Distensibilität im TP, wurden berechnet. Die Zählereignisse beider Lungen und der Quotient zwischen rechter Lunge und den Gesamtzählereignissen wurden bestimmt. Im RHK wurde der mPAP bestimmt. Es wurde eine Regressionsanalyse und Bland-Altman-Analyse durchgeführt. Der RHK wurde mittels Spearmans-Rho Test mit den MRT-Flussdaten korreliert. **Ergebnis:** Das Verhältnis der Perfusion von der rPA zur gesamten Lungenstrombahn zeigte eine sehr gute Korrelation zur SPECT (r = 0,95, p< 0,001). Eine Bland-Altman-Analyse zeigte eine mittlere Differenz von 1,14 (95%-Konfidenzintervall: 4,5, -2,2; p=0,475). Der mPAP korrelierte positiv mit der mittleren Geschwindigkeit und der Distensibilität im TP (r=0,88; p< 0,01). **Schlussfolgerung:** Phasenkontrast-MRT und SPECT zeigen eine sehr gute Korrelation für die Bestimmung der prozentualen Lungenperfusion. Die Biomarker der MRT-Flussmessung korrelieren gut mit dem Lungendruck bestimmt mittels RHK. Somit hat die Phasenkontrast-MRT das Potential für ein Verlaufs- und Therapie-Monitoring bei Patienten mit CTEPH.

Keywords: CTEPH, Phasenkontrast-MRT, SPECT, Rechtsherzkatheter, Perfusion

VO 204.2
10:55

MRT perfusions-gewichtete Fourier Dekompositionsmethode korreliert mit quantitativer dynamischer MRT-Perfusion der Lunge bei Patienten mit chronisch thromboembolischer pulmonaler Hypertonie (CTEPH)

Schoenfeld C[1], Gutberlet M[1], Hinrichs J[1], Renne J[1], Hueper K[1], Sourbron S[2], Hoeper M[3], Welte T[3], Wacker F[1], Vogel-Claussen J[1]
[1]Medizinische Hochschule Hannover, Institut für diagnostische und interventionelle Radiologie, Hannover; [2]University of Leeds, Faculty of Medicine and Health, Leeds; [3]Medizinische Hochschule Hannover, Klinik für Pneumologie, Hannover

Ziele: Die Hypothese unserer Studie ist, dass die MRT basierte perfusions-gewichtete Fourier Dekompositions-(FD)-Methode der Lunge mit dem pulmonalen Blutfluss (PBF) bei Patienten mit chronisch thromboembolischer pulmonaler Hypertonie (CTEPH) korreliert. **Methode:** 19 Patienten (7 m, 12 w; 22 – 77 Jahre, mittleres Alter 54 Jahre) mit Verdacht auf CTEPH wurden im Rahmen einer erweiterten Initialdiagnostik mittels MRT untersucht. Die Messungen wurden an einem 1,5 T Scanner (Avanto, Siemens) durchgeführt. Mit einer 2D Fast Low Angle Shot (FLASH) Sequenz wurde in freier Atmung mit einer zeitlichen Auflösung von 3 Bildern/s über eine Minute eine dynamische Bildserie erfasst. Aus dieser wurden mittels FD perfusionsgewichtete Karten berechnet. Nach Bolusgabe von Gd-DOTA 0,04 mmol/kg iv wurde die Lunge mit einer 3D FLASH Sequenz über 40 Sekunden dynamisch aufgenommen. Aus dem zeitlichen Verlauf der Kontrastmittelanflutung wurde mittels modelunabhängiger Dekonvolution der PBF quantifiziert und die hypo- und normal perfundierten Areale segmentiert. Innerhalb dieser wurde der mittlere pulmonale Blutfluss (PBF) bestimmt. Entsprechende Areale wurden in den perfusionsgewichteten FD-Karten identifiziert und deren mittlere Signalwerte bestimmt. **Ergebnis:** Insgesamt wurden 192 Lungenareale ausgewertet. Zwischen den Ergebnissen der FD und dem PBF wurde mittels linearer Regression nach Pearson eine positive Korrelation festgestellt ($r = 0{,}65$, $p < 0{,}001$). Das Verhältnis von FD-Signalwerten zu PBF betrug im Mittel 2,28 ± 1,71.Der mittlere PBF und mittlere FD-Signalwert minderperfundierter Areale betrugen 23,2 ± 11,7ml/min/100ml und 70,2 ± 40,1 AU und waren signifikant niedriger als der mittlere PBF und FD-Signalwert normal perfundierter Areale mit 83,6 ± 28,5ml/min/100ml und 134,7 ± 54,8 AU ($p < 0{,}0001$). **Schlussfolgerung:** Die Signalwerte der perfusionsgewichteten FD korrelieren mit dem PBF und eignen sich zur quantitativen Beurteilung von Perfusionsdefiziten innerhalb der Lunge.
Keywords: Perfusion, CTEPH, Fourier Decompostion, MRT, FLASH

VO 204.3
11:05

Vergleich der SPECT mit der dynamischen, kontrastmittelverstärkten Perfusions-MRT und der MR-Fourier-Dekomposition zur Diagnose der chronischen thromboembolischen pulmonalen Hypertonie (CTEPH)

Gutberlet M[1], Schönfeld C[1], Renne J[1], Hinrichs J[1], Berding G[2], Hoeper M[3], Welte T[3], Bengel F[2], Wacker F[1], Vogel-Claussen J[1]
[1]Medizinische Hochschule Hannover, Institut für diagnostische und interventionelle Radiologie, Hannover; [2]Medizinische Hochschule Hannover, Klinik für Nuklearmedizin, Hannover; [3]Medizinische Hochschule Hannover, Klinik für Pneumologie, Hannover

Ziele: Im Gegensatz zur Einzelphotonen-Emissionscomputertomografie (SPECT) stellen die dynamische, kontrastmittelverstärkte (DCE) Magnetresonanztomografie (MRT) und die MR-Fourier-Dekomposition (FD) Methoden zur Diagnose der CTEPH ohne Strahlenbelastung dar. Ziel war die Beurteilung der Übereinstimmung der MR-Methoden mit der SPECT. **Methode:** 13 Patienten mit Verdacht auf CTEPH wurden sowohl einer SPECT als auch einer MRT unterzogen. Die Perfusionsszintigrafie und SPECT wurden nach Gabe von 99mTc markierten makroaggregiertem Albumin i.v. durchgeführt. Die DCE-MRT wurde nach Kontrastmittelinjektion mit einer 3D-Fast Low Angle Shot (FLASH)-Sequenz durchgeführt. Zur Beurteilung der Perfusion wurde der Zeitpunkt maximaler Signalintensität im Lungenparenchym verwendet. Die Perfusionskarten der FD wurden mit einer FLASH-Sequenz aus einer dynamischen Serie von 200 Bildern mit einer zeitlichen Auflösung von 300 ms berechnet. Die Perfusion wurde für die 3 verschiedenen Methoden auf Segmentbasis in segmentale, und subsegmentale Defekte oder als intakt eingestuft. Die statistische Auswertung wurde auf Lungenlappen- und segmentebene für a) nur segmentale und b) segmentale und subsegmentale Perfusionsdefekte mit SPECT als klinische Standardmethode durchgeführt. **Ergebnis:** In allen Patienten wurden mit den 3 Methoden CTEPH diagnostiziert. Auf Lappenebene erreichten DCE und FD für die Bewertung segmentaler und subsegmentaler Defekte eine Sensitivität von 84% und 83% allerdings mit einer Spezifität von 17% und 16%. Die niedrige Spezifität lässt sich durch die geringe Anzahl intakter Lungenlappen (13 von 76) im untersuchten Kollektiv erklären. Bei der Auswertung auf Segmentebene unter Berücksichtigung lediglich segmentaler Defekte wurde eine hohe Spezifität von 90% (DCE) und 89% (FD) jedoch bei einer Sensitivität von 63% und 44% erreicht. **Schlussfolgerung:** Mit der DCE und FD ist die Diagnose der CTEPH möglich. Die Ursachen für die mäßige Übereinstimmung mit der SPECT auf Lappen und Segmentebene muss weiter untersucht werden.
Keywords: CTEPH, SPECT, MR-Fourier-Dekomposition, MR dynamische konstrastverstärtke Perfusion, Lunge

VO 204.4
11:15

Quantifizierung pulmonaler Inflammation nach endobronchialer Allergenprovokation mittels Turbo-Inversion Recovery-Magnitude (TIRM) MRT

Vogel-Claussen J[1], Renne J[1], Hinrichs J[1], Schönfeld C[1], Gutberlet M[1], Schaumann F[2], Winkler C[2], Faulenbach C[2], Krug N[2], Wacker F[1], Hohlfeld JM[2]
[1]Medizinische Hochschule Hannover, Institut für Diagnostische und Interventionelle Radiologie, Hannover; [2]Fraunhofer Institut für Toxikologie and Experimentelle Medizin (ITEM), Hannover

Ziele: Quantifizierung pulmonaler Inflammation nach endobronchialer Allergenprovokation mittels Turbo-Inversion Recovery-Magnitude(TIRM) MRT. **Methode:** 11 Probanden mit allergischem Asthma bronchiale sowie 4 gesunde Kontrollpersonen wurden bronchoskopisch in den Segmenten 4/5 rechts und links mit Allergenen (2 Segmente Normaldosis, 1 Segment 1/10 Niedrigdosis) bzw. Kochsalz provoziert. Es wurden jeweils drei MRT-Untersuchungen vor 0 h, 6 h und 24 h nach Provokation mit einer TIRM MRT Sequenz durchgeführt. An den verschiedenen Zeitpunkten wurde das inflammatorische Infiltrat in den jeweiligen Segmenten quantifiziert: 0 = normal, 1 = leichtes peribronchiales Infiltrat, 2 = kleines Infiltrat, 3 = mittelgroßes Infiltrat, 4 = großflächiges Infiltrat mit Pleuraerguss. Der MRT-TIRM Score Wert wurde mit der lokalen Konzentration bronchoskopisch gewonnener eosinophiler Zellen 24 h nach Allergenprovokation verglichen. Statistik mittels Kruskal-Wallis-Test. Angaben als Median [25%;75%]. **Ergebnis:** In der gesamten Kohorte unterschieden sich die Eosinophilenzahlen in % mit unterschiedlichem TIRM-Score 24 h nach endobronchialer Provokation signifikant ($p < 0{,}001$): TIRM0=0,13% [0;0,5], TIRM1=4,75 [2,4;6,8], TIRM2=30,3% [24,8;41,8], TIRM3=42% [30,8;51,3], TIRM4=63,8% [24,4;80,5] eosinophile Zellen. In der Asthma-Gruppe zeigte sich ein signifikant unterschiedlicher 24h TIRM Score sowie % Eosinophilenzahlen in den mit Kochsalz, mit Niedrigdosis und mit Normaldosis provozierten Segmenten($p < 0{,}001$): Kochsalz (n=11): TIRM 0 [0;0], Eosinophile 0,25%[0;5], Niedrigdosis (n=10): TIRM 1,5 [1;2], Eosinophile12,4% [4,3;32,1], Normaldosis (n=22): TIRM 3 [2;3,3], Eosiniphile 35,5% [12,1;58,5]. In der Kontrollgruppe war im TIRM Score und bei den Eosinophilen in % an 24h kein signifikanter Unterschied zwischen den mit Kochsalz-, mit Niedrigdosis- und mit Normaldosis provozierten Segmenten vorhanden. **Schlussfolgerung:** Der MRT TIRM Score stellt ein vielversprechendes Tool zur nichtinvasiven Quantifizierung entzündlicher Veränderungen nach endobronchialer Provokation dar.
Keywords: Lunge, Asthma, MRT, TIRM

VO 204.5
11:25

Nachweis der systemischen hämodynamischen Reaktion bei Patienten mit Asthma bronchiale nach segmentaler Allergenprovokation im Vergleich zu gesunden Kontrollen mittels MRT

Hinrichs J[1], Hohlfeld, Jens JM[2], Renne, Julius J[1], Schönfeld, Christian C[1], Schaumann, Frank F[2], Gutberlet, Marcel M[1], Krug, Norbert N[2], Winkler, Carla C[2], Faulenbach, Cornelia C[2], Wacker, Frank F[1], Vogel-Claussen, Jens J[1]
[1]MHH, Institut für interventionelle und diagnostische Radiologie, Hannover; [2]Fraunhofer, Institut für Toxikologie und Experimentelle Medizin, Hannover

Ziele: Vergleich der systemischen hämodynamischen Reaktion bei Patienten mit Asthma bronchiale und gesunden Probanden nach segmentaler Allergenprovokation mittels Phasenkontrast-Magnetresonanztomografie (MRT). **Methode:** Neun Patienten mit allergischem Asthma bronchiale und vier gesunde Probanden wurden mittels MRT (1,5 T) vor (0 h) sowie 6 h und 24 h nach segmentaler endobronchialer Allergenprovokation untersucht. Phasenkontrast-MRT Messungen wurden in der Aorta ascendens (AO) und im Truncus pulmonalis (TP) durchgeführt. Bestimmt wurden jeweils der maximale systolische Fluss (msF), die maximale Flussbeschleunigung (mFb), das Akzelerationsvolumen, die Akzelerationszeit, die Distensibilität, die Herzfrequenz (HF) und das Herzminutenvolumen (HMV). **Ergebnis:** Asthmatiker: Der msF (AO 112,3%; TP 113,9%) und die mFb (AO 118,9%; TP 116,0%) stiegen 6 h nach Provokation im Vergleich zur Baseline bei 0 h an (100%, msF $p< 0.05$; mFb $p< 0.01$). 24h nach Allergenprovokation zeigten sich keine signifikanten Unterschiede im TP zur Baseline ($p>0.05$), in der AO zeigten sich signifikant niedrigere Werte ($p< 0.05$). Kontrollgruppe: Alle hämodynamischen Parameter sind 6h nach Provokation bei den gesunden Probanden nicht signifikant angestiegen, außer geringfügig die mFB in der AO (104,5%; $p=0.01$). 24h nach Allergenprovokation waren die Flussparameter signifikant erniedrigt im Vergleich zur Baseline ($p< 0.02$). Der Anstieg der Flussparameter war im Vergleich beider Gruppen nach 6h nicht signifikant unterschiedlich, nach 24h waren alle Flussparameter außer der mFB in der AO in der Kontrollgruppe signifikant niedriger als in der Asthma-Gruppe ($p< 0.05$). **Schlussfolgerung:** Bei Patienten mit Asthma bronchiale kommt es 6 h nach segmentaler Allergenprovokation zu Veränderungen der systemischen Hämodynamik, die mittels Phasenkontrast-MRT nachweisbar sind. In der Kontrollgruppe ist nur die mFB signifikant erhöht. Die Veränderungen nach 24 h bei Gesunden vollständig, bei Asthmatikern teilweise reversibel.
Keywords: Phasenkontrast-MRT, Asthma bronchiale, Hämodynamik, Allergenprovokation

VO 204.6
11:35

Lungenanalyse mittels Sauerstoff-gestützter T1-mapping MRT: Reproduzierbarkeit und Einfluss unterschiedlicher Sauerstoff-Applikation

Renne J[1], Hinrichs J[1], Schönfeld C[1], Gutberlet M[1], Jakob P[2], Wacker F[1], Vogel-Claussen J[1]
[1]Medizinische Hochschule Hannover, Diagnostische und Interventionelle Radiologie, Hannover; [2]Universität Würzburg, Institut für experimentelle Physik (Biophysik), Würzburg

Ziele: Überprüfung der Reproduzierbarkeit von T1-mapping Parametern zu zwei Zeitpunkten sowie des Einflusses zweier unterschiedlicher, in der Routine gebräuchlicher O2-Applikationswege in einem gesunden Probandenkollektiv. **Methode:** Acht gesunde Probanden (7 m, 1 w; 25 – 46 Jahre, mittleres Alter 31) wurden in einem Abstand von 7 – 10 Tagen an einem 1,5 T MRT (Avanto, Siemens) 2x untersucht. Hierbei wurde eine Inversion Recovery SnapShot fast low-angle shot (FLASH) Sequenz unter Raumluft sowie unter 100% O2-Gabe durchgeführt und daraus T1-Karten berechnet. Als Masken fanden eine Standardmaske mit Reservoir (Adult Non Re-Breather Mask, Mallinkrodt Covidien) sowie eine vollständig abschließende Maske (Air Cushion Face Mask, VBM Medizintechnik GmbH) Verwendung. Nach manueller Segmentierung der rechten und linken Lunge wurden jeweils die T1-Mittelwerte bei Raumluft sowie unter Sauerstoff mit beiden Masken getrennt ausgewertet sowie daraus die Oxygen Transfer Function berechnet (OTF). Statistische Auswertung mit Kruskal-Wallis bzw. Wilcoxon-Test. **Ergebnis:** Zwischen den genannten Zeitpunkten zeigte sich ein signifikanter Unterschied in den Mittelwerten der T1-Zeiten unter Raumluft (Median 1215 ms; 25 – 75% Q. [1207 – 1258 ms] vs. 1243 [1222 – 1265]) sowie mit der geschlossenen Maske unter O2-Gabe (1061 ms [1051 – 1093] vs. 1078 ms [1066 – 1108], $p = 0,01$). Im Gegensatz dazu blieb die gemessene OTF mit beiden Masken stabil ($p = 0,27$ bzw. $p = 0,86$). Im Vergleich der Masken zeigte sich ein signifikanter Unterschied der OTF mit höheren und deutlich weniger streuenden Werten für die abschließende Maske ($9,2[6,7 – 11,3]x10^{-2}$ vs. $14,0[13,1 – 15,5]x10^{-2}$; Varianzkoeffizient: 35% bzw. 13%). **Schlussfolgerung:** Die OTF stellt einen reproduzierbaren und verlässlichen Parameter zur quantitativen Beschreibung der Lungen dar. Zur Sauerstoff-Applikation sollte in der Routine eine abschließende Maske mit halb-geschlossenem System Verwendung finden.
Keywords: MRT, Lunge, T1-mapping, Sauerstoff

VO 204.7
11:45

3He-MRT der Lunge: Vergleich von 2 Applikationsmethoden an gesunden Probanden

Wolf U[1], Gueldner M[2], Terekhov M[1], Hoffmann C[1], Gast KK[1], Dueber C[1]
[1]Universitätsmedizin der Johannes Gutenberg-Universität Mainz, Klinik und Poliklinik für Diagnostische und Interventionelle Radiologie, Mainz; [2]Universitätsmedizin der Johannes Gutenberg-Universität Mainz, Institut für Physik, Mainz

Ziele: Die He-3 MRT der Lunge bietet gegenüber der Lungenfunktionsdiagnostik den Vorteil, regionale Informationen zu Belüftungsverhältnissen, Sauerstoffpartialdruck (pO2) und Mikrostruktur zu liefern. International werden zwei Applikationsformen für He-3-Gas: (i) automatische Applikationseinheit und (ii) Tedlar-Bag® angewendet. Wesentliche Voraussetzungen für die Einführung neuer Methoden in die Klinische Routine sind gute Wiederholbarkeit und Reliabilität der Messungen. Daher wurden in der vorgestellten Studie diese Größen vergleichend für eine technisch optimiertes Funktionsmuster einer automatischen Applikationseinheit und den Tedlar-Bag® für die MRT-Größen Signal-Rausch-Verhältnis (SNR), scheinbaren Diffusionskoeffizienten (ADC), pO2 und Einströmzeit des Gases in die Lunge (t25 – 75) untersucht. **Methode:** In einer offenen, monozentrischen AMG-Studie wurden nach positivem Ethik-Votum und Genehmigung des BfArM an 10 gesunden Probanden nach Verabreichung von He-3-Gas mit beiden Applikationsformen jeweils zwei MRT-Aufnahmen der vier Messgrößen durchgeführt. Alle MRT-Aufnahmen erfolgten an einem 1,5 T Tomografen (Sonata, Siemens, Erlangen) mittels CE-zertifizierter Spule (Rapid Biomedical, Würzburg) nach Einatmung von 200 ml reinem hoch polarisiertem Helium-3 Gas bzw. im Gemisch mit N2 (500 ml) mittels FLASH-Sequenzen im Atemanhalt bzw. während Inspiration. SPO2 und Blutdruck wurden kontinuierlich gemessen. Die statistischen Auswertungen wurden mittels SPSS (Version 20.0, IBM, Ehningen) angefertigt. **Ergebnis:** Beide Verabreichungsformen erlauben eine gute Wiederholbarkeit der MRT-Parameter SNR, pO2 T25 – 75 und ADC. Bei allen Parametern zeigt sich kein signifikanter Unterschied zwischen beiden Applikationsformen. Es ergab sich eine hohe Zuverlässigkeit beider Methoden bei der Messung der MRT-Parameter SNR, pO2 und ADC. Bei T25 – 75 zeigt sich eine höhere Zuverlässigkeit beim Einsatz des Applikators. Die mittels Tedlar-Bag® Applikation gemessenen Einströmzeiten waren um den Faktor 3 höher als nach automatischer Applikation. **Schlussfolgerung:** Im Hinblick auf eine klinische Anwendung sind beide Applikationsformen zum Nachweis von Ventilationsdefekten, Bestimmung von ADC und pO2 gleichwertig. Die Einströmzeit t25 – 75 des Gases in die Lunge erscheint mit der Tedlar-Bag®-Methode verzerrt, vermutlich um den Faktor 3 verlängert.
Keywords: MRT, Lunge, Vergleich

VO 204.8
11:55

Krypton als Kontrastmittel für die CT Bildgebung der Lungenventilation: erste tierexperimentelle Ergebnisse

Mahnken AH[1], Jost G[2], Pietsch H[2]
[1]UKGM – Standort Marburg, Klinik für Diagnostische und Interventionelle Radiologie, Marburg; [2]Bayer AG, Vorklinische Forschung, Berlin

Ziele: Untersuchung zur Machbarkeit und Sicherheit einer Krypton basierten Ventilationsbildgebung im Vergleich zur Xenon basierten CT Ventilationsbildgebung **Methode:** Sieben männliche Neuseeland-Kaninchen (4,4 – 6,0 kg) wurden in dieser Studie untersucht. Nach Intubation und bei mechanischer Beatmung wurden zunächst native CT-Scans des Thorax in end-inspiratorischem Atemstillstand angefertigt. Danach erfolgten in randomisierter Reihenfolge CT-Scans mit Xenon (30%) oder Krypton (70%) Ventilation. Nach einer 2-minütigen Einwaschphase mit Gas A erfolgte eine CT des Thorax. Nach 30 Minuten Auswaschphase erfolgte nach einer erneuten 2-minütigen Einwaschphase mit Gas B eine Thorax-CT (128 x 0,6 mm; 80 kV; 140 mAseff). Es wurden Herzfrequenz

und Sauerstoffsättigung gemessen. Anschließend wurden die nativen CT Bilddaten nicht-rigide auf die Krypton und Xenon Bilddaten registriert subtrahiert (HepaCare, Siemens, Forchheim, G). Die Subtraktionsbilder wurden quantitativ analysiert (syngo PulmoCT-Software, Siemens). **Ergebnis:** Ein Tier musste aufgrund von Problemen während der Intubation von der weiteren Studie ausgeschlossen werden. Die CT-Untersuchungen wurden bei den verbleibenden 6 Tieren ohne Probleme durchgeführt. Die Sauerstoffsättigung der Krypton-Gruppe lage bei 99,3% vs. 99,1% nach Xenon Inhalation (p = 0,4993). Die Herzfrequenz lag bei 128 ± 36 bzw. 132 ± 38, (p = 0,6036). Xenon führte im Durchschnitt zu einem Anstieg der pulmonalen HU-Werte von 34,6 ± 6,4 HU, während Krypton zu einer Änderung um 21,9 ± 1,9 HU führte (p = 0,0055). **Schlussfolgerung:** Die Verwendung von Krypton zur Untersuchung der Lungenventilation in der CT erscheint machbar und sicher. Obgleich eine erheblich größere Krypton-Konzentration eingesetzt wurde, war der Anstieg der HU-Werte signifikant niedriger als bei Verwendung von Xenon.

Keywords: CT, Lunge, Krypton, Xenon

VO 205
Muskulo II – CT

Vorsitz: Bohndorf K / Augsburg, Schmitt R / Bad Neustadt a.d. Saale
Saal Röntgen
Donnerstag, 30.05.2013, 10:45 bis 11:55

VO 205.1
10:45

Trabekuläre Knochenstrukturanalyse von Wirbelkörpern mittels klinischen MDCT: Kann damit die mechanische Versagenslast vorhergesagt werden?

Baum T[1], Gräbeldinger M[2], Grande Garcia E[3], Burgkart R[3], Patsch J[4], Rummeny EJ[2], Link TM[5], Bauer JS[2]
[1]Klinikum rechts der Isar, Technische Universität München, Institut für Radiologie, München; [2]Institut für Radiologie, Klinikum rechts der Isar, Technische Universität München, München; [3]Klinik für Orthopädie und Sportorthopädie, Klinikum rechts der Isar, Tech, Abteilung für Biomechanik, München; [4]Universitätsklinik für Radiodiagnostik, Medizinische Universität Wien, Wien; [5]Department of Radiology and Biomedical Imaging, University of California San Francisco, Musculoskeletal and Quantitative Imaging Research Group, San Francisco

Ziele: In früheren Studien konnte gezeigt werden, dass trabekuläre Knochenstrukturparameter wichtige Zusatzinformationen über die Knochenmineraldichte hinaus hinsichtlich der Vorhersage der mechanischen Versagenslast des Knochens liefern. Durch technische Verbesserungen hinsichtlich der räumlichen Auflösung ist es inzwischen mit klinischen MDCT-Geräten möglich, trabekuläre Knochenstrukturparameter in Wirbelkörpern zu bestimmen. Aus diesem Grund war das Ziel dieser Studie, trabekuläre Knochenstrukturparameter mittels klinischen MDCT sowie als Referenzstandard mittels Xtreme-CT (hochauflösendes peripheres QCT) zu ermitteln und zu untersuchen, ob mit klinischen MDCT-Geräten die mechanische Versagenslast von Wirbelkörpern vorhergesagt werden kann. **Methode:** Vierzehn thorakale Wirbelkörper wurden aus Formalin fixierten humanen Leichnamen entnommen (11 Frauen, 3 Männer; Alter: 84 ± 10 Jahre). Alle Präparate wurde mittels Xtreme-CT (isotrope Voxel-Größe: 41μm^3) und einem klinischen Ganzkörper MDCT (interpolierte Voxel-Größe: 146 x 146 x 300μm^3; Auflösung: 250 x 250 x 600μm^3) untersucht. Trabekuläre Knochenstrukturparameter (Histomorphometrie und Texturparameter) wurden in den Xtreme-CT und MDCT Bilddaten berechnet. Die Versagenslast der Wirbelkörper wurde mit einem uniaxialen biomechanischen Test bestimmt. **Ergebnis:** Die aus dem Xtreme-CT und MDCT ermittelten trabekulären Strukturparameter zeigten untereinander Korrelationskoeffizienten zwischen r = 0,60 und r = 0,90 (p< 0,001). Die Korrelationen zwischen trabekulären Strukturparametern und mechanischer Versagenslast betrugen r≤ 0.86 (Xtreme-CT, p< 0,001) und r≤ 0.79 (MDCT, p< 0,001). Die aus Xtreme-CT und MDCT bestimmten Korrelationskoeffizienten waren nicht signifikant unterschiedlich (Fisher-Z-Test, p > 0,05). **Schlussfolgerung:** Die räumliche Auflösung von klinisch verfügbaren Ganzkörper MDCT-Geräten ist für die trabekuläre Strukturanalyse von Wirbelkörpern ausreichend und sagt die mechanische Versagenslast adäquat vorher.

Keywords: Osteoporose, MDCT, hr-pQCT, Trabekuläre Knochenstruktur, Wirbelsäule

VO 205.2
10:55

Knochendichte und Knochenstrukturparameter als Prädiktoren für vertebrale Frakturen von Myelompatienten in der Low-Dose MSCT

Borggrefe J[1], Giravent S[1], Thomsen F[2], Peña J[2], Wuff A[1], Günther A[3], Heller M[1], Glüer CC[4]
[1]UK-SH Campus Kiel, Diagnostische Radiologie, Kiel; [2]Christian-Albrechts-Universität Kiel, Sektion Biomedizinische Bildgebung, Kiel; [3]UK-SH Campus Kiel, Sektion für Stammzell- und Immuntherapie, Kiel; [4]UK-SH Campus Kiel, Sektion Biomedizinische Bildgebung, Kiel

Ziele: Die Detektion von Osteolysen und Frakturen sind Kernfragestellungen bei der nativen Ganzkörper-Low-Dose-MSCT von Patienten mit Multiplen Myelom. Diese Arbeit untersucht die Integration von QCT Knochendichte und Strukturmessungen in die Myelomdiagnostik zur Frakturprädiktion von vertebralen Frakturen. **Methode:** Subgruppe von Myelompatienten der Olymp-CT-3-Studie (61 von 178 Patienten) welche in einem Zeitraum von 24 Monaten eine MSCT für klinische Fragestellungen erhielten. Eine QCT Software (Structural insight) wurde auf ein unterliegendes, in die CT-Matte integriertes Leichtbau-Phantom (Image Analysis InTable Phantom®) angepasst. Aus Rekonstruktionen mit einem 120 mm FOV erfolgte eine Knochendichte- und Strukturanalyse des BWK11 und BWK12. Die Odds Ratio pro Standardabweichung für ein die Prävalenz eines Frakturereignis wurde für die Zielparameter Knochendichte (vBMD trab), mittlere trabekuläre Separation (Tb.Sp.) und kortikale Dicke der vertikalen Kortikalis bestimmt. **Ergebnis:** Die Prävalenz von Wirbelkörperfrakturen betrug 48%. Patienten mit Frakturen waren nicht wesentlich älter als Patienten ohne Frakturen (65 vs. 62 Jahre, p>0,25). Die trabekuläre vBMD war bei Patienten von 200 mg/cm3 (SEM ± 9,3) auf 166 mg/cc (SEM ± 9,6) signifikant erniedrigt (p< 0.05). In der altersadjustierten logistischen Regression betrug der OR pro SD für vBMD 1,9 (1,1–3,6) und die OR für Tb.Sp. 2,3 (1,3–4,0) pro SD. In einem gemeinsamen Regressionsmodell zeigte sich die Tb.Sp. der BMD überlegen ohne additiven prädiktiven Wert. Kortikale Parameter zeigten keinen signifikanten prädiktiven Wert für ein Frakturevent. **Schlussfolgerung:** Unter Verwendung eines in die CT-Matte integrierten Leichtbauphantomes ist die QCT Untersuchung von Myelompatienten im klinischen Alltag als optionale Routinediagnostik integrierbar. Bei Patienten mit Multiplen Myelom ist der Knochenstrukturparameter Tb.Sp. stärker als die Knochendichte, signifikant mit der Prävalenz eines vertebralen Frakturevents assoziert.

Keywords: QCT, Knochedichte, Multiples Myelom, Plasmozytom, Frakturprädiktion

VO 205.3
11:05

Detektion von Markraumödeme durch Bestimmung der Knochenmarksdichte mittels HU-Messungen in der MDCT zum Nachweis okkulter Wirbelkörperfrakturen

Henes FO, Groth M, Regier M, Adam G, Bannas P
Universitätsklinikum Hamburg Eppendorf/Zentrum für Radiologie und Endoskopie, Klinik und Poliklinik für Diagnostische und Interventionelle Radiologie, Hamburg

Ziele: In der Multidetektor-Computertomografie (MDCT) ist die visuelle Detektion von Markraumödemen (MRÖ) okkulter Wirbelkörperfrakturen durch die Trabekulierung des Knochens behindert. Es wurde daher untersucht, ob posttraumatische MRÖ mithilfe quantitativer Messungen der Hounsfield units (HU) in der MDCT detektiert werden können. **Methode:** Retrospektiv wurden 26 Patienten (13 weiblich; 69,9 ± 21 Jahre) nach einem Trauma in die Studie eingeschlossen, bei denen neben einer MDCT innerhalb 7 Tage eine ergänzende MRT der LWS zur Abklärung okkulter Wirbelkörperfrakturen akquiriert wurden. In der MDCT wurden die HU-Dichtewerte des Markraums der Wirbelkörper (WK) (n = 156) in prädefinierten Schichten bestimmt. Für jeden Patienten wurden HU-Differenzen zwischen dem WK mit niedrigstem Dichtewert und den übrigen WK errechnet. In der MRT wurden die WK hinsichtlich des Vorliegens eines MRÖ beurteilt. Die HU-Differenzen zwischen den WK mit und ohne MRÖ wurden mithilfe des t-Test evaluiert. Die Ergebnisse der HU-Messungen der CT und der MRT wurden einer Diskriminierungsanalyse (ROC), zur Ermittlung der Sensitivität (S) und Spezifität (SP) unterzogen. **Ergebnis:** In der MRT konnten insgesamt 26 WK mit MKÖ nachgewiesen werden. Davon waren 5 in CT-grafisch okkulten Frakturen

lokalisiert. Die HU-Differenzen in WK mit MKÖ waren im Vergleich zu den nicht betroffenen WK signifikant erhöht (p< 0,0001). In der ROC-Kurvenanalyse konnte ein idealer Cut-Off Wert von 31,3 HU Dichteunterschied zur Differenzierung betroffener und nicht betroffener WK ermittelt werden (AUC=0,951; S=89,5%, SP=94,6%). Mithilfe des Cut-Off Wertes wurden 23 der 26 MKÖ (88,5%) und darunter 4 der 5 okkulten Frakturen detektiert. **Schlussfolgerung:** Die quantitative Bestimmung der Knochenmarksdichte in der MDCT ist eine objektive Methode mit hoher Sensitivität und Spezifität um Markraumödeme nachzuweisen. Mithilfe dieser quantitativen Technik können CT-grafisch okkulte WK-Frakturen detektiert werden, die möglicherweise für die weitere Therapie entscheidend sind.
Keywords: okkulte Fraktur, Magnetresonanztomografie (MRT), Multidetektor-Computertomografie (MDCT), Markraumödem, Hounsfield units (HU)

VO 205.4
11:15

Häufigkeit von Handwurzelknochenfrakturen bei distalen intraartikulären Radiusfrakturen

von Schneider-Egestorf A, von Falck C, Meyer B, Wacker F, Rosenthal H
Medizinische Hochschule Hannover, Radiologie, Hannover

Ziele: CT-Analyse zur Evaluation der Prävalenz von begleitenden Handwurzelknochenfrakturen bei Patienten mit akuten distalen intraartikulären Radiusfrakturen **Methode:** Zwischen 01/2005 und 10/2011 erfolgten 1295 Handgelenk-CT Untersuchungen in unserer Klinik. Alle Untersuchungen wurden erneut im PACS auf das Vorliegen einer akuten distalen intraartikulären Radiusfraktur (Frykman III-VIII) hin untersucht. Evaluation und Klassifikation der Radiusfrakturen, sowie Typisierung begleitender Frakturen der Carpalia erfolgten im Konsens durch einen Assistenzarzt und einen erfahrenen Radiologen. **Ergebnis:** 20,4% der Patienten mit akuten distalen intraartikulären Radiusfrakturen hatten eine zusätzliche begleitende Handwurzelknochenfraktur. Unter 139 identifizierten Frakturen der Handwurzelknochen war der häufigste Frakturtyp ein der dorsaler Bandausriss am Os triquetrum (48,2%). Gefolgt von Frakturen des Os trapezium und des Os lunatum (jeweils 13%), Os hamatum Frakuren (10,5%) und Os scaphoideum Frakturen (9,3%). In 11 Fällen lag eine Trapezial ridge Fraktur vor. Die Frakturen betrafen signifikant häufiger die Carpalia der proximalen Handwurzelreihe. **Schlussfolgerung:** Die hohe Prävalenz von begleitenden Frakturen der Handwurzelknochen, insbesondere knöcherner Bandausrisse, bei Patienten mit distalen intraartikulären Radiusfrakturen belegt den hohen Stellenwert der Handgelenk-CT Untersuchung für dieses Kollektiv.
Keywords: Trauma, CT, Handgelenk, Carpalia, Frakturen

VO 205.5
11:25

CPPD-Prävalenz: Systematische Analyse von 1272 Handgelenk-CTs

von Schneider-Egestorf A, Meyer B, von Falck C, Wacker F, Rosenthal H
Medizinische Hochschule Hannover, Radiologie, Hannover

Ziele: Untersuchung von Prävalenz und Altersabhängigkeit der CPPD bei 1272 Patienten, die zwischen 01/2005 und 10/2011 eine Handgelenk-CT Untersuchung erhielten. **Methode:** Systematische Re-Analyse der 1272 Handgelenk-CT Untersuchungen im PACS. Erfassung von patientenbezogenen Daten, sowie Verteilungsmuster der CPPD und visuelle Schweregradeinteilung 0 – 2. Bei Vorlage von Röntgenbildern wurden diese ergänzend analysiert. Die CPPD-Evaluation und Schweregradeinteilung erfolgten im Konsens durch einen Assistenzarzt und einen erfahrenen Radiologen. **Ergebnis:** Ausgewogenes Geschlechterverhältnis (635 f/637 m). Altersverteilung: 7 – 95 Jahre; Mittelwert: 51 Jahre. Bei 138 der 1272 untersuchten Patienten wurde eine CPPD (10,8%) diagnostiziert. 15,8% der Frauen und 5,8% der Männer waren betroffen. Die Prävalenz der CPPD steigt ab dem 50 Lebensjahr sprunghaft auf 8,8% und verdoppelt sich dann in den darauffolgenden Dekaden, bis sie bei den über 80-Jährigen bei 50% liegt. In 60% der Fälle mit CPPD wurde die CPPD als erstgradig eingestuft, in 39,9% der Fälle als schwergradig. Die Calcium-Pyrophosphatdihydratablagerungen betreffen in 82% der Fälle das TFCC und in 73,2% der Fälle die intercarpalen Ligamente und Kapselstrukturen. Vor dem 50. Lebensjahr wurde nur in 3 Fällen eine CPPD diagnostiziert. **Schlussfolgerung:** Die CPPD ist eine altersabhängige Erkrankung. Die höhere Prävalenz bei den Frauen erklärt sich in erster Linie dadurch, dass in dem untersuchten Patientenkollektiv die Frauen überwiegend älter waren als die Männer. Vergleicht man die altersgebundene Prävalenz, zeigen sich nur geringe Unterschiede bei den 71 – 80 Jährigen (24,3% der Frauen mit CPPD, 19,4% der Männer mit CPPD). Der Schweregrad der CPPD nimmt mit dem Alter zu. Das Durchschnittsalter der zweitgradig an CPPD erkrankten Patienten lag 10 Jahre über dem Durchschnittsalter der erstgradig an CPPD Erkrankten.
Keywords: CPPD, Handgelenk, Prävalenz, Osteoarthropathie

VO 205.6
11:35

CT-gesteuerte periradikuläre Therapie – eine retrospektive Analyse zum Outcome bei Patienten mit therapieresistenter nichttraumatischer zervikaler radikulärer Symptomatik

Garmer M[1], Apel Ch[2], Becker J[3], Busch M[4], Deli M[5], Grönemeyer D[3]
[1]Grönemeyer Institut für Mikrotherapie, Radiologie, Bochum; [2]Fresenius Medical Care Deutschland GmbH, International Strategic Development, Bad Homburg; [3]Grönemeyer Institut für Mikrotherapie, Mikrotherapie, Bochum; [4]Grönemeyer Institut für Mikrotherapie, Medizinische Physik, Bochum; [5]Grönemeyer Institut für Mikrotherapie, Forschungsabteilung, Bochum

Ziele: Retrospektive Untersuchung zum Erfolg der CT-gesteuerten PRT bei Patienten mit therapieresistenter zervikaler radikulärer Symptomatik **Methode:** In einem Zeitraum von 32 Monaten wurde die medizinische Dokumentation aller Patienten im Institut für Mikrotherapie analysiert. Einschlusskriterien waren eine nichttraumatische radikuläre Symptomatik der HWS sowie eine Behandlung mittels zumindest 2 CT-geführter periradikulärer Injektionen mit Triamcinolonacetonid (Volon A). Die Patienteneinschätzung vor der Intervention (Termin 1) wurde retrospektiv mittels Fragebogen verglichen mit der Einschätzung 4 Wochen nach Intervention (Termin 2) sowie zum Zeitpunkt der Befragung (Termin 3, im Mittel 26,5 Monate nach der letzten Injektion). 115 Fragebogen konnten ausgewertet werden, erfasst wurden:
- Veränderungen der Schmerzintensität mittels 11 stufiger numerischer Skala (HWS und obere Extremitäten)
- Veränderungen des Schmerzmedikamentenkonsums mittels der Medication Quantification Scale
- Gesamteinschätzung der Veränderungen mittels 7-Punkte Patient Global Impression of Change Scale

Das mittlere Alter der 66 Männer (57,4%) and 49 Frauen (42,6%) lag bei 54,5 Jahren (range 29 – 82). Die mittlere Dauer der Symptome lag bei 30.8 Monaten (range 1,5 – 312). **Ergebnis:** Verglichen mit dem präinterventionellen Schmerzscore zeigten der 2. respektive 3. Score für die HWS-Beschwerden eine Reduktion um 47,9% respektive 50%, der Schmerzscore für die obere Extremitäten sank um 60% respektive 62,2%. Das Ergebnis war hochsignifikant nach Wilcoxon-Test bezüglich der Schmerzbesserung zwischen Termin 1 und Termin 2 und 3 (p = 0,0001). Der Vergleich zwischen Termin 2 und 3 zeigte keine Signifikanz (p = 0,8553 für die HWS und p = 0,3463 für die oberen Extremitäten) als Ausdruck einer stabilen Schmerzbesserung im Verlauf. Relevante Komplikationen traten nicht auf. **Schlussfolgerung:** CT-gesteuerte PRTs sind sicher und effektiv in der Behandlung von Patienten mit therapieresistenten radikulären Schmerzen der HWS.
Keywords: Wirbelsäule, CT-Intervention, periradikuläre Therapie

VO 205.7
11:45

Erfassung von Osteogenese und Angiogenese während der Knochendefektheilung in einem Rattenmodell der Osteoporose mittels VCT und MRT

Bäuerle T[1], Seyler L[1], Alt V[2], Cao L[1], Schnettler R[2], Semmler W[1], Liu Y[1]
[1]Deutsches Krebsforschungszentrum, Medizinische Physik in der Radiologie, Heidelberg; [2]Justus-Liebig-Universität, Orthopädie und Unfallchirurgie, Giessen

Ziele: Die Angiogenese ist ein zentraler Vorgang des Knochenmetabolismus, allerdings ist die Rolle der Gefäßneubildung bei der Defektheilung des osteoporotischen Knochens unklar. Ziel dieser Studie war es, den Einfluß der Osteoporose auf Osteogenese und Angiogenese bei der Knochendefektheilung in einem Rattenmodell mittels Flächendetektor Volumen CT (VCT) und MRT zu erfassen. **Methode:** Bei 16 Ratten (n = 8 mit physiologischem Knochenstatus, SHAM und n = 8 mit osteoporotischem Knochenstatus nach Ovariektomie, OVX) wurde ein Knochendefekt von 3 mm des linken distalen Femurs erzeugt und mit einer T-förmigen Miniplatte stabilisiert. Nach 6 Wochen der Defektheilung war zur Beurteilung der Osteogenese die relative Dichte im Knochendefekt mittels VCT zu erfassen. Zum gleichen Zeitpunkt wurden dynamische Kon-

trastmittel-verstärkte MRT (DCE-MRT) und DCE-VCT durchgeführt, wobei die Parameter Amplitude A (DCE-MRT), Austauschratenkonstante Kep (DCE-MRT), Peak Enhancement PE (DCE-VCT) und Area Under The Curve AUC (DCE-VCT) an den folgenden Lokalisationen bestimmt werden konnten: Knochendefekt, Muskulatur (an den Defekt angrenzend) und Knochenmark (Becken/LWS). **Ergebnis:** Verglichen mit SHAM Tieren war bei osteoporotischen Ratten die relative Knochendichte im Defekt signifikant erniedrigt. Bei SHAM und OVX Ratten wurden jeweils signifikant erhöhte Parameter A, AUC und PE im Knochendefekt – im Vergleich mit der angrenzenden Muskulatur – festgestellt. Allerdings war keiner der DCE-MRT oder DCE-VCT Parameter im Knochendefekt signifikant unterschiedlich zwischen den Gruppen. Zuletzt waren im Knochenmark A, AUC und PE bei der OVX Gruppe höher als bei SHAM Tieren, wobei ein signifikanter Unterschied nur für A erfasst werden konnte. **Schlussfolgerung:** In einem Rattenmodell konnte mittels VCT und MRT gezeigt werden, dass ein osteoporotischer Phänotyp die Osteogenese, nicht jedoch die Angiogenese der Knochendefektheilung beeinflusst.

Keywords: Osteoporose, Angiogenese, Knochendefekt, Dynamische Kontrastmittelverstärkte MRT, Dynamische Kontrastmittelverstärkte CT

VO 206
Herzdiagnostik I – Cardio-MRT Technik

Vorsitz: Barkhausen J / Lübeck, Maintz D / Köln
Saal Albers-Schönberg
Donnerstag, 30.05.2013, 11:00 bis 12:00

VO 206.1
11:00

Kardiale MR Bildgebung an einem offenen 1,0T System – ein Vergleich mit 1,5T

Kosiek O[1], Schnackenburg B[2], Schmeisser A[3], Smid J[3], Walz F[3], Ricke J[1], Fischbach F[1], Strach K[1]
[1]Universität Magdeburg, Diagnostische Radiologie, Magdeburg; [2]Philips Healthcare, Clinical Science, Hamburg; [3]Universität Magdeburg, Cardiologie, Magdeburg

Ziele: Die kardiale MRT gilt als Goldstandard für die akkurate, nichtinvasive Vitalitäts- und Funktionsdiagnostik. Ein offenes Scannerdesign bietet Vorteile für die Überwachung während kardialer Belastungsuntersuchungen und ermöglicht Untersuchungen bei klaustrophobischen Patienten. Ziel der Studie war es deshalb vier Standard-Sequenztypen an einem offenen 1,0T Gerät zu evaluieren, und diese hinsichtlich Bildqualität sowie Anzahl der nicht-diagnostischen Segmente (NDS) mit einem geschlossenen 1,5T MR-System zu vergleichen. **Methode:** 15 Probanden wurden an einem offenen Panorama HFO 1,0T System (Philips Healthcare, NL) und an einem zylindrischen 1,5T Gerät (Intera, Philips Healthcare, NL) untersucht. Es wurden 1) Cine balanced-steady-state-free-precession (B-SSFP), 2) T1 Turbospinecho (TSE), 3) T1 Black-Blood (BB) Turbofieldecho (TFE) und 4) T2 BB TSE Sequenzen in drei Kurzachsenschnitten (SA) bei beiden Feldstärken durchgeführt. Die Bildqualität wurde anhand einer 4-Punkte-Skala bewertet (1 = nicht-diagnostisch, 4 = exzellent). 16 Segmente (S) wurden für jeden Sequenztyp und Feldstärke bezüglich Lokalisation und Anzahl nicht-diagnostischer Segmente (NDS) evaluiert. **Ergebnis:** Die Bildqualität war für alle Sequenztypen bei 1,0T (B-SSFP 3,87 ± 0,35; T1 TSE 3,13 ± 0,74; T1 BB TFE 3,6 ± 0,63; T2 BB TSE 3,6 ± 0,63) und bei 1,5T (B-SSFP 3,67 ± 0,49; T1 TSE 3,73 ± 0,46; T1 BB TFE 3,33 ± 0,49; T2 BB TSE 3,47 ± 0,52; $p > 0,05$) vergleichbar. Bei 1,0T traten NDS nur in der T2 BB TSE auf (6/240 S, 2,5%). Bei 1,5T waren 8/240 (3,3%) S der T2 BB TSE und 9/240 (3,8%) S der T1 BB TFE Sequenz nicht diagnostisch. Überwiegend fanden sich die NDS bei beiden Feldstärken in den basalen SA Schichten. **Schlussfolgerung:** Ein offenes 1,0T MR System erlaubt die Akquisition von standardmäßig eingesetzten Sequenztypen für die kardiale Bildgebung mit exzellenter Bildqualität. Die Bildqualität und die Anzahl nicht diagnostischer Herzsegmente zeigt keinen statistisch signifikanten Unterschied zu herkömmlichen zylindrischen 1,5T Systemen.

Keywords: offenes 1,0T MRT, zylindrisches 1,5T MRT, Sequenzvergleich

VO 206.2
11:10

MRT-Herzbildgebung mit neuem Triggerverfahren: MR kompatibles Doppler Ultraschall Gerät im Vergleich zum EKG

Kording F[1], Schoennagel B[1], Much C[1], Ueberle F[2], Kooijman H[3], Yamamura J[1], Adam G[1], Wedegaertner U[1]
[1]Universitätsklinikum Hamburg-Eppendorf, Klinik und Poliklinik für Diagnostische und Interventionelle Radiologie, Hamburg; [2]Hochschule für Angewandte Wissenschaften, Fakultät Life Sciences, Hamburg; [3]Philips Medical Systems, Hamburg

Ziele: Ziel der Studie war die Evaluierung eines neuen MR kompatiblen Doppler Ultraschall Gerät zur Triggerung der Herzbewegung für die MRT-Bildgebung des Herzens. Es erfolgte ein Vergleich mit dem konventionellen EKG. **Methode:** Die Herz MRT Bildgebung wurde an 5 Probanden an einem 1.5T MRT Gerät durchgeführt. Die MRT-Untersuchung des Herzens erfolgte mit Gradienten Echo Sequenzen im 2- und 4-Kammerblick sowie mit CINE Sequenzen (25 Phasen) in der kurzen Achse. Es wurden zwei Triggerverfahren angewandt: mittels MRT-kompatiblen Doppler-US Gerät und dem EKG. Erzeugte Trigger Signale wurden anschließend an die EKG-Einheit des MR Gerätes weitergeleitet und an die physiologische Verzögerungszeit angepasst. Es wurde das linksventrikulare Volumen (LV) und die Ejektionsfraktion (EF) bestimmt. US und EKG getriggerte Bilder wurden anschließend von zwei Radiologen bezüglich Bildqualität und Funktionalität beurteilt. Zusätzlich wurde außerhalb des MRT die Triggerung der Herzbewegung mittels US an 5 Probanden mit EKG Messungen verifiziert und die physiologische Verzögerung des Doppler USsignals zur R-Zacke gemessen. **Ergebnis:** Die Herzfrequenz der Probanden lag zwischen 60 – 70 BPM. Die Bildqualität der MRT-Untersuchungen mit Doppler-US und EKG-Triggerung war vergleichbar. Alle anatomischen Strukturen konnten mit beiden Trigger-Verfahren klar beurteilt werden. Für die funktionale Beurteilung wurden LF und EF berechnet. Es wurde kein signifikanter Unterschied zwischen beiden Methoden festgestellt: LV 128 ml und EF 65% für Doppler US und LV 125 und 66% für EKG Triggerung. Die externe Signalanalyse zeigte, dass die erzeugten Trigger Signale mittels US mit den EKG Messungen mit einer Verzögerung von 390 – 400 ms übereinstimmten. **Schlussfolgerung:** Das MRT kompatible Doppler-US Gerät ist ein neues Verfahren zur Triggerung der Herzfrequenz in der Herz MRT-Bildgebung. Die mit Doppler-US erzeugten Trigger-Signale korrelieren mit EKG Messungen und stellen eine neue zuverlässige Methode für die Triggerung der MR Herzbildgebung dar

Keywords: Herzbildgebung, EKG, Triggerung, Ultraschall

VO 206.3
11:20

Vergleich der Funktionsanalyse von synchron akquirierten Hybrid-PET-MRT-Daten

Lücke C[1], Werner P[2], Grothoff M[1], Eitel I[3], Sabri O[2], Gutberlet M[1]
[1]Universität Leipzig – Herzzentrum, Abt. für Diagnostische und Interventionelle Radiologie, Leipzig; [2]Universität Leipzig, Klinik und Poliklinik für Nuklearmedizin, Leipzig; [3]Universität Leipzig – Herzzentrum, Klinik für Kardiologie, Leipzig

Ziele: Die MRT ist der Goldstandard zur Beurteilung der kardialen Funktion. Auch mittels PET ist eine Funktionsbestimmung möglich, mit guter Korrelation zur MRT bei sequentieller Durchführung. Unser Ziel war es, die kardiale Funktion an synchron akquirierten Datensätzen zu bestimmen und zu vergleichen. **Methode:** Es wurde bei 10 Patienten (8 männlich, 2 weiblich, mittleres Alter 48 +/- 18 Jahre), die zuvor eine PET-CT aufgrund einer anderen klinischen Fragestellung erhalten haben, eine simultan akquirierte Herz-PET/MRT-Untersuchung (Biograph mMR, Siemens, Erlangen) mit der Restaktivität der vorangegangenen Untersuchung durchgeführt. Die PET-Akquisitionszeit betrug 15 min. Simultan wurden Standard-Cine-Sequenzen (SSFP) in Zwei- und Vier-Kammer- sowie Kurzachsen-Orientierung durchgeführt. Die PET- und MRT-Daten wurden von zwei, jeweils verblindeten Untersuchern ausgewertet. Es wurden das enddiastolische (EDV) und endsystolische Volumen (ESV), die Ejektionsfraktion (EF) sowie die Wandmasse (LVWM) des linken Ventrikels bestimmt. Der Pearson-Korrelationskoeffizient (r) wurde bestimmt und eine Bland-Altman-Analyse durchgeführt. **Ergebnis:** Der Vergleich zeigte eine gute Korrelation der kardialen Funktionsparameter (EDV: r = 0,94; ESV: r = 0,88; LVWM: r = 0,71; EF: r = 0,72). Das EDV wurde im Mittel mittels PET 5 ml (+/- 8 ml, p = 0,67) größer bestimmt, das ESV wurde gleich groß gemessen (0 ml +/- 7 ml, p = 0,99). Auch die EF zeigte mit 1% (+/- 7%) zugunsten des MRT keinen signifikanten Unterschied zwischen den beiden Methoden (p = 0,78). Die LVWM wurde im

PET 19 g (+/- 15 g, p< 0,05) größer als in der MRT gemessen. **Schlussfolgerung:** Bei simultan akquirierten kardialen PET/MR-Daten stimmen EDV, ESV und EF sehr gut überein. Lediglich die LVWM zeigt einen statistisch signifikanten Unterschied zugunsten des PET von im Mittel 14%.
Keywords: Kardiale Funktion, PET-MRT, Hybridbildgebung

VO 206.4
11:30

Vergleich von 4D und 2D Phasenkontrast-Flussmessungen der großen mediastinalen Gefäße im MRT

Preim U[1], Hause F[1], Lehmkuhl L[1], Preim B[2], Greiser A[3], Grothoff M[1], Gutberlet M[1]
[1]Herzzentrum Leipzig, Universitätsklinikum, Radiologie, Leipzig; [2]Institut für Simulation und Grafik, Fakultät für Informatik, Magdeburg; [3]Siemens AG, Siemens AG Medical Solutions, Erlangen

Ziele: 2D Phasenkontrast-Flussmessungen ermöglichen die nichtinvasive Messung von Flussvolumina und Spitzengeschwindigkeiten. Sie sind ein wichtiger Bestandteil in der Diagnostik und Verlaufskontrolle bei Patienten mit angeborenen oder erworbenen Herzerkrankungen. Die Planung und wiederholte Akquisition von 2D Messungen an verschiedenen Gefäßen ist jedoch zeitaufwändig, und die Analyse ist auf die Areale beschränkt, welche während der Untersuchung aufgenommen wurden. 4D Flussmessungen ermöglichen eine Beurteilung der Flussverhältnisse im Bereich der Herzklappen und der mediastinalen Gefäße mittels einer Messung. Das Ziel unserer Studie war es, 4D Flussmessungen mit der etablierten 2D Technik zu vergleichen und die Anwendbarkeit der 4D Technik zu testen. **Methode:** 3 Probanden und 10 Patienten wurden in die Studie eingeschlossen. 2D Flussmessungen wurden an einem 1,5 Tesla oder 3 Tesla MR-Gerät durchgeführt. Die 4D Flussmessungen wurden am 3 Tesla Gerät durchgeführt. Die statistische Analyse umfasste den Wilcoxon Test, eine Korrelationsanalyse, eine lineare Regressionsanalyse und Bland-Altman Plots. **Ergebnis:** Flussvolumina wurden mit 2D und 4D Messungen in 25 Positionen bestimmt. Es zeigte sich eine gute Übereinstimmung ohne signifikante Unterschiede (p = 0,16). Die Korrelationsanalyse ergab eine starke Korrelation mit r = 0,9. Der Korrelationskoeffizient für den Vorwärtsfluss betrug 0,6 und für den Rückwärtsfluss 1,0. Spitzengeschwindigkeiten wurden mit 2D und 4D Messungen in 21 Positionen bestimmt. Es ergaben sich keine signifikanten Unterschiede (p = 0,054) und eine gute Korrelation (r = 0,8). Die Bland-Altman Tests zeigten eine gute Übereinstimmung für Flussvolumina und Spitzengeschwindigkeiten. Quotienten des pulmonalen und aortalen Schlagvolumens zeigten bei 3 Probanden konsistente Werte für 2D und 4D Flussmessungen. **Schlussfolgerung:** 4D Phasenkontrast-Flussmessungen sind geeignet für die klinische Anwendung und zeigen eine gute Übereinstimmung mit den etablierten 2D-Flussmessungen.
Keywords: 4D Fluss, kardiovaskuläres MRT, Flussquantifizierung

VO 206.5
11:40

Prä- und postinterventionelle Analyse des Myokardialen Strains mittels KardioMRT bei Patienten mit Mitralklappen-Clipping

Krumm P[1], Zürn CS[2], Wurster TH[2], Seeger A[1], Mangold S[1], Bretschneider C[1], Klumpp B[1], May AE[2], Claussen CD[1], Kramer U[1]
[1]Radiologische Universitätsklinik, Abteilung für diagnostische und interventionelle Radiologie, Tübingen; [2]Medizinische Universitätsklinik, Abteilung für Kardiologie und Kreislauferkrankungen, Tübingen

Ziele: Mitralklappen-Clipping (MitraClip, Abbott Vascular) ist eine innovative, perkutan interventionelle Methode, um Mitralinsuffizienz (MI) palliativ zu reduzieren, wenn eine chirurgische Therapie infolge erhöhten Operationsrisikos ausscheidet. Ziel der Studie war die qualitative und quantitative Analyse der regionalen Myokardkontraktion vor und nach Intervention mittels kardialer Magnetresonanztomografie (MRT). **Methode:** 30 Patienten (Alter 74.7 ± 7.9 Jahre, m:w 20:10) wurden prospektiv eingeschlossen. Alle Patienten wurden präinterventionell und 6 Wochen postinterventionell mittels transthorakaler Echokardiografie (TEE) untersucht, 20 Patienten konnten zusätzlich mittels MRT untersucht werden. Die MI-Reduktion wurde in der TEE beurteilt. Die myokardiale Strainanalyse erfolgte auf Basis von steady-state free precession (SSFP)-Sequenzen in Standardangulation mit einer Feature Tracking Software. Der longitudinale Strain sowie die Zeit bis zur maximalen Kontraktion (T2P) wurden quantitativ ausgewertet. **Ergebnis:** Die Mitralinsuffizienz konnte im Mittel von Grad 3 ± 0.5 auf Grad 1 ± 0.5 reduziert werden (p< 0.05). Der Mittelwert des longitudinalen Strains vor MitraClip lag bei -12,2%, nach Clip bei -16,2%, mittlere Differenz -4,06%. In der gepaarten Analyse zeigt der Wilcoxon-Test eine signifikante Erhöhung des longitudinalen Strains (p< 0.05). Die T2P lag pärinterventionell bei 341ms, postinterventionell bei 392ms, mittlere Differenz 52ms. **Schlussfolgerung:** Bei allen Patienten konnte die MI signifikant reduziert werden. Ferner hat die Intervention einen Einfluss auf das myokardiale Bewegungsmuster: der longitudinale Strain zeigt postinterventionell eine signifikante Verbesserung, was auf eine effektivere Kontraktion des Myokards hindeutet. Die verlängerte T2P kann durch die erhöhte Nachlast durch Reduktion der mitralen Regurgitationsfraktion erklärt werden. Die MRT kann zur quantitativen Bestimmung dieser Parameter herangezogen werden und erlaubt eine funktionelle Beurteilung des postinterventionellen Ergebnisses.
Keywords: Myokardialer Strain, Mitralinsuffizienz, Intervention, KardioMRT, Software

VO 206.6
11:50

Myokardiale „First-Pass“ Adenosin Perfusion mittels k-t BLAST in einem offenen MR-System:

Strach K[1], Kosiek O[1], Schnackenburg B[2], Schmeisser A[3], Smid J[3], Walz F[3], Ricke J[1], Fischbach F[1]
[1]Otto-von-Guericke Universität Magdeburg, Klinik für Radiologie und Nuklearmedizin, Magdeburg; [2]Philips Healthcare, Clinical Science, Berlin, Germany; [3]Otto-von-Guericke Universität Magdeburg, Klinik für Angiologie und Kardiologie, Magdeburg

Ziele: Evaluierung der 1) myokardialen „first pass (FP)“ Adenosin Stress Perfusion (ASP) mittels k-t BLAST bei Patientent mit V. a. koronare Herzerkrankung (KHK) im Vergleich zu FFR Messungen sowie 2) relativen myokardialen Signalintensitätszunahme (RMS) und Bildqualität in einem offenen MR System. **Methode:** 58 Patienten mit V. a. KHK wurden mit einer Standard in einem offenen Panorama HFO 1,0 Tesla System (Philips Healthcare, Best, NL) untersucht. Die FP Perfusion wurde mittels einer k-Raum segmentierten T1-w Gradientenecho Sequenz (Auflösung 3 x 3 mm2, Schichtdicke 10 mm, k-t Faktor 3,5) in Ruhe (R) und unter Adenosinbelastung (140 µg/kg BW für 4 min) durchgeführt. Ausgewertet wurden die RMS (= maximales Myokardsignal – Ausgangs-Myokardsignal/Ausgangs-Myokardsignal) für die ASP, die Bildqualität für R und ASP (4-Punkte-Skala: 1 = nicht-diagnostisch, 4 = exzellent) sowie die Sensitivität und Spezifität für die Detektion hämodynamisch relevanter Koronararterienstenosen (Goldstandard: fraktionelle Flussreserve < 0,8). Zusätzlich erfolgte eine semiquantitative Analyse von Ringartefakten und deren transmuraler Ausdehnung (1:< 25%; 2: 25–49%; 3:50–74%; 4: 75–100%). **Ergebnis:** Alle Untersuchungen (n = 58/58) wurden erfolgreich beendet. Die RMS der ASP betrug 2,52+/-1,14. Die Bildqualität für R (3,37+/-0,67) und ASP (3,54+/-0,66) war sehr gut. Ringartefakte traten in 129 von 928 Schichten (14%) auf und waren vor allem subendokardial (1:93/129, 72%; 2:15/129, 12%; 3:12/129, 9%; 4:9/129, 7%) lokalisiert. Die Sensitivität und Spezifität für den Nachweis einer relevanten KHK war 91% und 82%. **Schlussfolgerung:** Die myokardiale Adenosin Stress Perfusion in einem offenen 1,0Tesla MRT System ist in der klinischen Routine durchführbar und zeigt vielversprechende Ergebnisse für den Nachweis einer signifikanten Koronarstenose. Der Einsatz einer „first pass“ Perfusionssequenz mit k-t BLAST Technik ermöglicht eine gute Bildqualität und Kontrast unter Bewahrung einer adäquaten räumlichen und zeitlichen Auflösung.
Keywords: Kardiale MRT, Adenosin Belastungsperfusion, k-t BLAST, offenes MRT

VO 207
Gastrointestinal-/Abdominaldiagnostik I

Vorsitz: Adam G, Bley TA / Hamburg
Saal Porstmann
Donnerstag, 30.05.2013, 10:45 bis 11:45

VO 207.1
10:45

Highlight-Lecture

Guo Q
Shengjing Hospital of China Medical University, Department of Radiology, Shengjing

VO 207.2
11:05

Wertigkeit der MDCT bei der Diagnose einer Appendizitis bei Erwachsenen mit atypischer Klinik

Karul M, Bannas P, Schönnagel BP, Wedegärtner U, Adam G, Yamamura J
Universitätsklinikum Hamburg-Eppendorf, Klinik und Poliklinik für Diagnostische und Interventionelle Radiologie, Hamburg

Ziele: MDCT-Zeichen bei Erwachsenen mit Appendizitisverdacht trotz atypischer Klinik im Vergleich zu laborchemischen Entzündungsparametern. **Methode:** Bei 76 Patienten (54 ± 17,4 Jahre) mit Appendizitisverdacht trotz atypischer Klinik wurde eine MDCT des Abdomens durchgeführt (01/2009 – 01/2012). Die MDCT wurde hinsichtlich der Appendizitiszeichen (Wandverdickung, vergrößerter Durchmesser, periappendizitische Phlegmone, perithyphilitischer Abszess, Appendicolith und intraluminale Luft) ausgewertet. Korrelativ wurden Entzündungsparameter (Leukozyten, CRP) bestimmt. 39 Patienten wurden unmittelbar nach der MDCT operiert. Als Goldstandard dienten die histopathologischen Ergebnisse. Statistischer Vergleich der Ergebnisse der körperlichen Untersuchung mit denen der MDCT mittels Chi-Quadrat-Test. **Ergebnis:** MDCT-Zeichen einer akuten Appendizitis waren in 32/76 Patienten nachweisbar, von denen 29 histopathologisch bestätigt wurden. Die anderen 3 Patienten hatten eine gedeckt perforierte Sigmadivertikulitis. Bei den histologisch gesicherten Appendizitiden hatten 4/29 (13,8%) intraluminale Luft, 5/29 (17,2%) einen Appendicolithen und bei 23/29 (79,3%) lag eine Wandverdickung mit vergrößertem Appendixdurchmesser >6 mm und eine periappendizitische Phlegmone vor. Die Sensitivität der MDCT lag bei 90,6% und die Spezifität betrug 93,6%. Der PPV lag bei 83% und der NPV betrug 89,8%. Bei allen perithyphilitischen Abszessen (6/29, 20,7%) waren Leukozyten und CRP deutlich erhöht. Bei 18/29 (62,1%) waren die Entzündungswerte leicht erhöht, während bei 5/29 (17,2%) keine erhöhten Entzündungsparameter gemessen wurden. Chi-Quadrat betrug 26,2 bei einem Signifikanzniveau von $p < 0,001$. **Schlussfolgerung:** Patienten mit Appendizitisverdacht trotz atypischer Klinik sollten unverzüglich einer MDCT zugeführt werden. Normale Entzündungswerte schließen eine akute Appendizitis nicht aus, wohingegen eine deutliche Erhöhung auf eine Komplikation hinweist.

Keywords: Multidetektor Computertomografie, Appendizitis, CRP, Leukozyten

VO 207.3
11:15

Wertigkeit der oralen Brausepulvergabe für die Beurteilung des Ösophagus im Rahmen der Multidetektor CT

Ringe KI[1], Meyer S[2], Wacker F[2], Raatschen HJ[2]
[1]Medizinische Hochschule Hannover, Institut für Diagnostische und Interventionelle Radiologie, Hannover; [2]Medizinische Hochschule Hannover

Ziele: Quantitative und qualitative Beurteilung der Wertigkeit der oralen Brausepulvergabe im Rahmen der Multidetektor CT für die Evaluation des Ösophagus. **Methode:** 42 Patienten (27 m/15w; mittl. Alter 57 J), die i.R. der klinischen Routine eine thorako-abdominelle CT erhielten, wurden in diese prospektive, durch die Ethikkommission genehmigte Studie eingeschlossen. KM-unterstütze Untersuchungen wurden an einem 64-Zeilen CT durchgeführt mit Beginn der Bildakquisition unmittelbar nach oraler Gabe von 3 g Brausepulver. Die Ösophagusdistension wurde in drei Abschnitten (prox., mittl. und dist. Drittel) durch Volumetrie des inneren (IU) und äußeren Umfangs (AU) quantifiziert. Zwei geblindete Reader evaluierten qualitativ getrennt die Aufweitung in den korrespondierenden Abschnitten auf einer 3-Punkte Skala. Zwei Wochen später erfolgte im Konsensus eine Evaluation im Hinblick auf die Anzahl der diagnostischen Segmente in dem Sinne, dass eine mögliche zugrunde liegende Pathologie beurteilt werden kann. Die quantitativen und qualitativen Ergebnisse wurden mit denen einer alters- und geschlechtskorrelierten Kontrollgruppe ohne Brausepulver verglichen (T-Test, Mann-Whitney-U-test). Zusätzlich erfolgte eine Berechnung der Interobserver Variabilität (gewichtete Cohen k-Statistik). **Ergebnis:** IU und AU waren im Vergleich zur Kontrollgruppe nach Brausepulvergabe in allen Abschnitten des Ösophagus signifikant größer ($p< 0.05$; mittl. IU 1.13 vs. 0.14, mittl. AU 2.17 vs. 1.26). Auch qualitativ wurde die Aufweitung des Ösophagus von beiden Readern als signifikant besser bewertet, korrelierend mit einer guten Interobserver Variabilität (mittl. k=0.75). In der Konsensus Evaluation wurden 93 Segmente (74%) in der Brausepulvergruppe als diagnostisch bewertet, gegenüber 49 Segmenten (38%) in der Kontrollgruppe ($p< 0.0001$). **Schlussfolgerung:** Die korrekt zeitlich angepasste orale Gabe von Brausepulver resultiert in einer guten Distension des Ösophagus und ermöglicht somit eine verlässliche Beurteilung der Wand i.R. der KM-gestützten CT.

Keywords: Brausepulver, CT, Ösophagus

VO 207.4
11:25

Brauchen wir noch eine orale Kontrastierung für abdominelle MSCT-Untersuchungen? Erste Studienergebnisse

Kammerer S[1], Knauer A[1], Buerke B[1], Heindel W[1], Koch R[2], Wessling J[1]
[1]Uniklinik Münster, Institut für klinische Radiologie, Münster; [2]Universität Münster, Institut für Biometrie und Klinische Forschung (IBKF), Münster

Ziele: Bestimmung des Einflusses der oralen Kontrastierung (positive, negative oder keine) auf die diagnostische Aussagekraft von Abdomen-CTs. **Methode:** 1800 MSCT-Datensätze des Abdomens (1,5 mm Schichtdicke, 85 s scan-delay) wurden in die Studie eingeschlossen und in 3 Gruppen kategorisiert: A. positive Darmkontrastierung mit Bariumsulfat (n = 613), B. negative Kontrastierung mit Wasser (n = 602), sowie C. keine Kontrastierung (n = 585). Die Auswertung erfolgte durch zwei Radiologen unabhängig voneinander. Bewertet wurde neben der segmentalen Abgrenzbarkeit des Darms der Einfluss der oralen Kontrastierung auf Diagnosestellung und -sicherheit mittels dreistufiger Konfidenzskalen. Im Falle spezieller Darmpathologien wurde die Güte der Abgrenzbarkeit entsprechender Pathologien (z.B. mukosales Hyperenhancement) erfasst. Für die statistische Auswertung wurden die 1800 Datensätze den fünf klinisch relevanten Bereichen Onkologie, Entzündung, Vaskulär, Trauma und GI-Pathologie zugeordnet. **Ergebnis:** Insgesamt war die Form der oralen Vorbereitung ohne signifikanten Einfluss auf die Abgrenzbarkeit der Darmsegmente ($p>0,05$). Der Einfluss der Darmkontrastierung auf die Diagnosestellung war in allen Gruppen sehr gering (1746/1800; 97%) ohne signifikanten Unterschied zwischen den Gruppen ($p>0.05$). In der Subgruppe Entzündung zeigte sich bei der Diagnostik von mesenterialen Abszessen und Fisteln ein signifikanter Nachteil der negativen bzw. fehlenden Kontrastierung gegenüber der positiven Kontrastierung. **Schlussfolgerung:** Die vorläufigen Ergebnisse zeigen keinen relevanten Einfluss der oralen Kontrastierung auf Diagnosestellung und -sicherheit bei CT Untersuchungen des Abdomens. Die weit verbreitete positive orale Kontrastierung des Darms könnte damit durch eine orale Kontrastierung mit Wasser ersetzt werden. Ob gänzlich auf eine orale Kontrastierung verzichtet werden kann, muss die abschließende Auswertung zeigen. Bei vermuteten Entzündungsprozessen oder Fistelbildungen ist eine positive orale Kontrastierung weiterhin indiziert.

Keywords: Abdomen, Computertomografie, Kontrastmittel, oral, Gastrointestinal

VO 207.5
11:35

Beurteilung des Krankheitsverhaltens von M. Crohn in der MR-Enterografie

Dendl LM, Schill G, Schleder S, Stroszczynski C, Schreyer AG
Radiologie/UK Regensburg, Regensburg

Ziele: Die MR-Enterografie (MRE) ist ein exzellentes bildgebendes Verfahren zur Diagnostik und Verlaufsbeurteilung von chronisch-entzündlichen Darmerkrankungen. Ziel der Studie war es herauszufinden, wie gut die Beurteilung des Krankheitsverhaltens bei Patienten mit M. Crohn anhand der MRE durch den Radiologen und des intraoperativen Befundes durch den Chirurgen korreliert. Besonderes Interesse galt Befunden die unmittelbar einer operativen Therapie zugeführt werden und somit am meisten von einer frühzeitigen korrekten Diagnosestellung profitieren. **Methode:** Es wurden 79 Patienten mit gesicherter Diagnose eines M. Crohn eingeschlossen, welche innerhalb von 28 Tagen vor der OP eine MRE erhielten. Die Auswertung erfolgte durch 2 erfahrene Radiologen im Konsensusverfahren. In Anlehnung an die Vienna- und Montreal-Klassifikation erfolgte eine Einteilung in B1 (nicht-strikturierend, nicht-penetrierend), B2 (strikturierend) und B3 (penetrierend). Die chirurgische Einteilung erfolgte durch einen erfahrenen Abdominalchirurgen basierend auf dem intraoperativen und histologischen Befund, analog der radiologischen Klassifikation. **Ergebnis:** Anhand der chirurgischen Beurteilung wurden 5,3% als B1, 21% als B2 und 73,7% als B3 klassifiziert. Insgesamt kam es bei 97,4% der Patienten zu einer übereinstimmenden Beurteilung durch den Radiologen und Chirurg (K- Wert 0,937). Für die Diagnose einer Striktur lag die Sensitivität mit 96,2% am höchsten, für Konglomerattumore mit 81,3% am niedrigsten. Die höchste Spezifität wurde für die Diagnose einer Fistel errechnet (94,6%), für die Diagnose eines Abszesses lag mit 68,2% der niedrigste PPV vor. **Schluss-**

folgerung: In der Studie konnte gezeigt werden, dass die MR- Enterografie eine exzellente Modalität zur Evaluation des Krankheitsverhaltens des M. Crohn nach der Vienna- und Montreal- Klassifikation darstellt und konsekutiv zu einer frühzeitigen Entscheidung bzgl. des optimalen Behandlungsregimes hinsichtlich medikamentöser oder chirurgischer Therapie beitragen kann.
Keywords: MRT, MR-Enterografie, CED (M. Crohn)

VO 208
Gastrointestinal-/Abdominaldiagnostik II – Abdominelle Untersuchungstechnik

Vorsitz: Schreyer AG / Regensburg, Lauenstein TC / Essen
Saal Krause
Donnerstag, 30.05.2013, 14:00 bis 15:00

VO 208.1
14:00

Automatische schwächungsbasierte Röhrenspannungsselektion in der Abdomen-CT: Einfluss auf Bildqualität und Dosis

Kröpil P, Heusch P, Schimmöller L, Miese F, Dietrich S, Antoch G, Lanzman RS
Universitätsklinikum Düsseldorf, Institut für Diagnostische und Interventionelle Radiologie, Düsseldorf

Ziele: Der Einfluss einer automatischen, schwächungsbasierten Röhrenspannungsselektion (SRSS) auf Strahlendosis und Bildqualität (BQ) sollte bei kontrastmittelverstärkten CT-Untersuchungen des Abdomens untersucht werden. **Methode:** 80 konsekutive Patienten, welche eine klinisch indizierte, kontrastmittelverstärkte (120 ml Iohexol) Abdomen-CT an einem 128-Zeilen Scanner erhielten, wurden in die Studie eingeschlossen. 40 CT-Untersuchungen wurden unter Anwendung des neuen Dosisreduktionsalgorithmus SRSS (CareKV™, Siemens) durchgeführt, der automatisch die Röhrenspannung in Abhängigkeit von der Abschwächung der Strahlung durch den Patienten sowie der Art des Untersuchungsprotokolls adaptiert. Die übrigen 40 Abdomen-CTs erfolgten unter Verwendung eines Standardprotokolls ohne SRSS mit einheitlicher Röhrenspannung von 120 kV. Die Strahlendosis (CTDIvol) wurde für alle Untersuchungen notiert. Signal-zu-Rausch Verhältnisse (SNR) wurden durch ROI-Messungen im kontrastieren Lumen der Aorta abdominalis (A) sowie in Leber (L) und Milz (M) bestimmt. Die subjektive BQ wurde auf einer 4-Punkt-Skala (1_nicht diagnostisch; 4_exzellent) durch zwei Auswerter ermittelt. **Ergebnis:** Obwohl das Rauschniveau bei Anwendung des SRSS Algorithmus verglichen mit dem Standardprotokoll leicht erhöht war (10.2 vs. 8.0 HU, $p < 0.01$), wurden keine signifikanten Unterschiede im SNR (15.2 ± 5.4 vs. 16.5 ± 5.2 [A], 10.5 ± 3.3 vs. 11.7 ± 3.9 [L], 10.8 ± 3.8 vs. 12.0 ± 3.9 [M]) zwischen den beiden Protokollen beobachtet. Die subjektive BQ war in allen Untersuchungen ohne und mit SRSS gut bis exzellent (mittlerer Bewertungsscore 3.9 vs. 3.8). Die Anwendung von SRSS reduzierte den CTDIvol der Abdomen-CT signifikant im Vergleich zum Standardprotokoll (6.1 ± 1.7 mGy vs. 11.0 ± 3.9 mGy, $p < 0.01$). **Schlussfolgerung:** Die automatische SRSS Algorithmus verringert die Dosis der Abdomen-CT in der klinischen Routine um bis zu 45% unter Erhaltung einer hohen subjektiven und objektiven Bildqualität.
Keywords: Abdomen-CT, Bildqualität, Röhrenspannung, Dosis

VO 208.2
14:10

Korrelation zwischen Parametern der diffusionsgewichteten Bildgebung des Rektumkarzinoms und der Histologie

Bäuerle T[1], Seyler L[1], Münter M[2], Jensen A[3], Brand K[4], Fritzsche K[5], Kopp-Schneider A[6], Schüssler M[7], Schlemmer HP[7], Stieltjes B[7], Ganten M[7]
[1]Deutsches Krebsforschungszentrum, Medizinische Physik in der Radiologie, Heidelberg; [2]Klinikum Stuttgart, Strahlentherapie und Radioonkologie, Stuttgart; [3]Universitätsklinikum Heidelberg, Radioonkologie und Strahlentherapie, Heidelberg; [4]Universitätsklinikum Heidelberg, Pathologie, Heidelberg; [5]Deutsches Krebsforschungszentrum, Medizinische und Biologische Informatik, Heidelberg; [6]Deutsches Krebsforschungszentrum, Biostatistik, Heidelberg; [7]Deutsches Krebsforschungszentrum, Radiologie, Heidelberg

Ziele: Bezüglich der histopathologischen Grundlage von Parametern der diffusionsgewichteten Bildgebung besteht aktuell kein Konsensus. Ziel der Studie war es, Parameter der diffusionsgewichteten Bildgebung und der Histologie bei Rektumkarzinompatienten ohne und mit Radiochemotherapie zu korrelieren. **Methode:** Bei Rektumkarzinompatienten ohne Behandlung (n = 12) und nach Radiochemotherapie (n = 9) wurden nach dem IVIM (intravoxel incoherent motion) Modell der Diffusionskoeffizient D und die Perfusionsfraktion f jeweils im Rektumkarzinom, gesunden Rektum und angrenzenden Fettgewebe bestimmt (b = 0, 50, 100, 250, 200, 500, 800 mm2 /s). Zur Korrelation wurde in einer immunhistologischen Analyse Zellularität, Gefäßfraktion und der mittlere Gefäßdurchmesser in allen Geweben bestimmt (Pearson Korrelation). **Ergebnis:** Die diffusionsgewichtete Bildgebung und histologische Evaluation zeigten jeweils signifikante Unterschiede zwischen Rektumkarzinom, gesundem Rektum und Fettgewebe bezüglich Diffusionskoeffizient D, Perfusionsfraktion f, Zellularität, Gefäßfraktion und Gefäßdurchmesser. Von insgesamt 36 Korrelationen zwischen Parametern der diffusionsgewichteten Bildgebung und der Histologie waren 4 signifikant. In Rektumkarzinomen von Patienten ohne Behandlung korrelierten jeweils der Diffusionskoeffizient D und die Perfusionsfraktion f mit der Gefäßfraktion. Dies konnte jedoch nicht bei Patienten nach Radiochemotherapie festgestellt werden. Weitere Korrelationen wurden für das Fettgewebe bei Patienten ohne Behandlung (Perfusionsfraktion f und Gefäßfraktion) und das gesunde Rektum bei Patienten nach Radiochemotherapie (Diffusionskoeffizient D und Zellularität) festgestellt. **Schlussfolgerung:** Die Parameter der diffusionsgewichteten Bildgebung bei Rektumkarzinompatienten hängen von der zellulären Mikroumgebung und der Vaskularisierung ab, können sich aber aufgrund funktioneller oder anderer Einflüsse jenseits der histologischen Erfassbarkeit befinden.
Keywords: Diffusionsgewichtete Bildgebung, Rektumkarzinom, Histologie, Korrelation, Intravoxel incoherent motion

VO 208.3
14:20

T1 mapping unter Verwendung des MRT Kontrastmittels Gd-EOB-DTPA zur Abschätzung der Leberfunktion

Haimerl M, Verloh N, Fellner C, Niessen C, Schreyer AG, Stroszczynski C, Wiggermann P
Universitätsklinikum Regensburg, Institut für Röntgendiagnostik, Regensburg

Ziele: Abschätzung des Model for End-Stage Liver Disease (MELD)-Score als Surrogatparameter der Leberfunktion mithilfe der Gd-EOB-DTPA-gestützten Leber MRT und darauf basierenden T1 maps. **Methode:** 52 Patienten mit bekannter oder vermuteter Leberschädigung unterzogen sich einer dynamischen, Gd-EOB-DTPA- gestützten 3T MRT- Untersuchung. Die Patienten wurden in zwei Gruppen eingeteilt: MELD-Score < 9 (n=32) bzw. MELD-Score > = 9 (n = 20). Um T1 maps zu generieren, wurden 2 TurboFlash Sequenzen (TI = 400 ms, 1000 ms) vor und 20 min nach Gd-EOB-DTPA- Gabe akquiriert. T1-Relaxationszeiten des Leberparenchyms, welche von der Gd-EOB-DTPA Aufnahme in der Leber beeinflusst werden, wurden bestimmt und mit dem MELD-Score korrelliert. **Ergebnis:** Die T1-Relaxationszeiten nativer (767.5 ± 118.8 ms) und Gd-EOB-DTPA- gestützter (323.8 ± 117.5 ms) MRT- Untersuchungen unterschieden sich signifikant ($p < 0{,}001$). Es zeigte sich ein signifikanter Zusammenhang zwischen dem MELD-Score und Änderungen der T1-Relaxationszeiten des Leberparenchyms: Die Verkürzung der T1-Relaxationszeit war für Patienten mit höherem MELD-Score signifikant geringer ($p < 0.001$). Die Änderung der T1-Relaxationszeiten war in beiden Gruppen signifikant verschieden: der mittlere Rückgang der T1-Relaxationszeit für Patienten mit MELD-Score < 9 betrug 63.8% ± 7.8% versus

48.6% ± 14.3% für Patienten mit MELD-Score >= 9 (p< 0.001). **Schlussfolgerung:** Das Ausmaß der Leberschädigung korreliert eng mit der Veränderung der T1-Relaxationszeit nach Gd-EOB-DTPA- Administration. Somit kann mithilfe des T1 mappings die gesamte Leberfunktion bestimmt werden. Diese Methode bietet auch das Potential, Aussagen über die Leberfunktion einzelner Lebersegmente herzuleiten.
Keywords: Leberschädigung, Gd-EOB-DTPA, T1 mapping, MELD-Score

VO 208.4
14:30

Vergleich einer eindimensionalen Beschleunigung mittels der parallelen Bildgebungsmethode GRAPPA und einer zweidimensionalen Beschleunigung mittels der neuen parallelen Bildgebungsmethode CAIPIRINHA

Riffel P[1], Attenberger U[1], Kannengiesser S[2], Nickel M[2], Arndt C[1], Meyer M[1], Schoenberg SO[1], Michaely HJ[1]
[1]Universitätsklinikum Mannheim, Institut für Klinische Radiologie und Nuklearmedizin, Mannheim; [2]Siemens AG, Siemens Healthcare Sector, Erlangen

Ziele: Evaluation der Machbarkeit und der technischen Qualität einer abdominellen 3D VIBE Sequenz in Atemanhaltetechnik mit der neuen parallelen Bildgebungstechnik CAIPIRINHA (Controlled Aliasing In Parallel Imaging Results IN Higher Acceleration). **Methode:** 15 Probanden erhielten eine MRT Untersuchung des Abdomens, die axiale 3D VIBE Sequenzen mit der konventionellen parallelen Bildgebungstechnik GRAPPA (Generalized Autocalibrating Partially Parallel Acquisitions parallel imaging) mit einem Beschleunigungsfaktor von 2, 3, 4 und 2 x 2 und eine CAIPIRINHA-VIBE Sequenz mit einem Beschleunigungsfaktor von 4 beinhaltete (gleiche Sequenzparameter – einziger Unterschied Atemanhaltezeit). Die Akquisitionszeiten variierten zwischen 21.1 s (GRAPPA2, 320 matrix) und 6.9 s (CAIPIRINHA4, 256 matrix). Die Bilder wurden bezüglich Bildqualität, Abgrenzbarkeit des Leberrandes sowie paralleler Bildgebungsartefakte auf einer 5-Punkt-Likert-Skala evaluiert. SNR Werte wurden mittels zweier verschiedener Methoden ermittelt. In einer zweiten Studienpopulation wurden 17 Patienten (Alter 61.8 Jahre ± 14.1Jahre; 10 Männer, 7 Frauen) mit unserem neuen Routineprotokoll des Abdomens untersucht, welches VIBE Sequenzen mit CAIPIRINHA4 enthält. **Ergebnis:** In der Probandenpopulation war die Bildqualität von CAIPIRINHA4 signifikant besser verglichen mit GRAPPA3, GRAPPA4 und GRAPPA2 x 2 (p< 0.05). Es gab signifikant weniger parallele Bildgebungsartefakte mit CAIPIRINHA4 (p< 0.05). Die SNR Werte von CAIPIRINHA4 waren höher verglichen mit GRAPPA3, GRAPPA4 und GRAPPA2x2.In der Patientenpopulation zeigte die VIBE Sequenz mit CAIPIRINHA4 konstant gute Bildqualität (4.5 ± 0.5). Atembewegungsartefakte und parallele Bildgebungsartefakte waren mild oder nicht vorhanden in allen Untersuchungen. **Schlussfolgerung:** CAIPRINHA-VIBE mit einem Beschleunigungsfaktor von 4 ist machbar im klinischen Setting und ist gekennzeichnet durch eine sehr schnelle und robuste Akquisition mit einer Bildqualität vergleichbar mit GRAPPA mit einem Beschleunigungsfaktor von 2.
Keywords: parallele Bildgebung, GRAPPA, CAIPIRINHA

VO 208.5
14:40

Sequenz-Evaluation der MR-Enterografie für Patienten mit Morbus Crohn

Schleder S, Dendl LM, Wiggermann P, Stroszczynski C, Schreyer AG
Universitätsklinikum Regensburg, Institut für Röntgendiagnostik, Regensburg

Ziele: Evaluation eines Routine-MRT-Protokolls für die MR-Enterografie (MRE) zur Untersuchung von Patienten mit Morbus Crohn (MC), um ein subjektives Ranking wichtiger und weniger wichtiger MR-Sequenzen zur Entscheidungsfindung hinsichtlich einer Diagnose zu erhalten. **Methode:** Insgesamt 80 Patienten (42 männlich) mit histologisch gesichertem MC wurden prospektiv mit einer koronaren TRUFI-Sequenz, einer axialen HASTE-Sequenz, einer axialen Gradienten-Echo-Sequenz (2D-FLASH) sowie axialen und koronaren kontrastmittelverstärkten 2D-FLASH-Sequenzen untersucht. Die MR-Sequenzen wurden von vier erfahrenen Radiologen unabhängig voneinander subjektiv mit einer Schulnotenskala (1 = sehr gut; 5 = unbrauchbar) bezüglich ihrer Wichtigkeit in der Diagnosefindung und Bildbeurteilung benotet. **Ergebnis:** Es ergibt sich als Reihenfolge der Sequenzprotokolle folgendes Ranking: Axiale HASTE vor kontrastmittelverstärkter 2D-FLASH koronar, vor der koronaren TRUFI und vor der kontrastmittelverstärkten 2D-FLASH axial, zuletzt die 2D-FLASH axial. Der Unterschied zwischen der erstplatzierten HASTE-Sequenz und der zweitplatzierten kontrastmittelverstärkten 2D-FLASH-Sequenz koronar war signifikant (p < 0,05), die weiteren Ergebnisse (p < 0,01) hochsignifikant. **Schlussfolgerung:** Die nativen, stabilen und schnell durchführbaren T2-gewichteten MRT-Sequenzen einer koronaren TRUFI und einer transversalen HASTE wurden subjektiv als Platz 1 und 3 im Ranking eingestuft. Das Untersuchungsprotokoll bei der MRE bei MC-Patienten sollte mit kontrastgestützten Gradienten-Echo-Sequenzen vor allem in koronarer Schichtführung ergänzt werden, ggf. mit einer Erweiterung auch in axialer Orientierung. Auf native T1-gewichtete Sequenzen kann verzichtet werden.
Keywords: Morbus Crohn, MR-Enterografie, MRT, Sequenz-Evaluation

VO 209
Interventionelle Radiologie I – Neue interventionelle Techniken

Vorsitz: Vorwerk D / Ingolstadt, Düber C / Mainz
Saal Porstmann
Donnerstag, 30.05.2013, 13:45 bis 15:25

VO 209.1
13:45

MR-gesteuerte lumbosakrale periradikuläre Infiltrationstherapie im offenen 1.0 Tesla MRT – klinisches Outcome

Streitparth F[1], De Bucourt M[1], Hartwig T[2], Leidenberger T[1], Walter T[1], Maurer M[1], Renz D[1], Stelter L[1], Wiener E[1], Hamm B[1], Teichgräber U[3]
[1]Charité, Klinik für Radiologie, Berlin; [2]Charité, Zentrum für muskuloskeletale Chirurgie, Berlin; [3]Universitätsklinikum Jena, Institut für Diagnostische und Interventionelle Radiologie, Jena

Ziele: Evaluation des technischen Erfolgs, der Effektivität und Sicherheit der MR-gesteuerten Infiltrationstherapie lumbosakraler Spinalwurzeln im offenen 1.0 T MRT. **Methode:** Zwischen April 2008 und November 2011 wurden 249 MR-gesteuerte periradikuläre Infiltrationen in 141 Patienten mit lumbosakraler Radikulopathie durchgeführt. Alle Interventionen erfolgten im offenen 1.0 T MRT. Zur Echtzeit-Bildsteuerung wurde eine interaktive T1w TSE Sequenz genutzt. Es wurden eine MR-kompatible 20-G Nadel, eine flexible Oberflächenspule, ein „in-room" Monitor und eine „Bluetooth" Funkmaus für die multiplanare Bildsteuerung im MR Scanner verwendet. Der klinische Erfolg wurde anhand der visuellen Analogskala (VAS) vor Infiltrationstherapie ("baseline") und bis zu 6 Monaten erhoben. **Ergebnis:** Alle Infiltrationen waren technisch erfolgreich, ohne Auftreten von Komplikationen. Von 103 in die statistische Auswertung eingeschlossenen Patienten (57 m, 46 w; mittl. Alter, 49.5 J; 20 – 80 J) zeigten nach 6 Monaten 14.6% eine komplette Remission der Radikulopathie, 53.4% eine signifikante, 22.3% eine milde und 9.7% der Patienten keine Schmerzbesserung. Es zeigte sich eine signifikante Abnahme des VAS-scores pre-interventionell verglichen mit dem 6-Monats follow-up (pSchlussfolgerung: Die MR-gesteuerte lumbosakrale Infiltrationstherapie im offenen 1.0 T MRT ist präzise, sicher und effektiv in der symptomatischen Behandlung der Radikulopathie. Diese Therapieoption stellt eine vielversprechende Alternative zur Fluoroskopie- oder CT-gesteuerten spinalen Infiltration dar, insbesondere bei jungen Patienten und Patienten mit seriellem Therapieschema.
Keywords: Periradikuläre Schmerztherapie, Rückenschmerz, Wirbelsäule, MRT, MRT-Steuerung

VO 209.2
13:55

MRT-gesteuerte periarterielle Alkoholinjektion zur renalen Sympathikusdenervierung – Machbarkeitsstudie im Schweinemodell

Streitparth F[1], Walter A[1], Stolzenburg N[1], Heckmann L[1], Rinnenthal JL[2], Breinl J[1], Beck A[1], Gebauer B[1], Speck U[1], Hamm B[1], Günther RW[1]
[1]Charité, Klinik für Radiologie, Berlin; [2]Charité, Neuropathologie, Berlin

Ziele: Ziel dieser Studie war die Evaluation der Machbarkeit, Sicherheit und Effektivität der MRT-gesteuerten periarteriellen Alkoholinjektion zur renalen Sympathikusausschaltung als Therapieoption. **Methode:** Bei 6 Schweinen wurde eine unilaterale renale periarterielle Alkoholinjektion in Allgemeinnarkose durchgeführt, die kontralaterale Niere diente als Kontrolle. Alle Interventionen wurden im offenen 1.0 T MRT unter

multiplanarer Echtzeit-Bildgebung durchgeführt. Das injizierte Volumen war 5 ml (95% Ethanol gemischt mit MR KM) in 2 Schweinen and 10 ml in 4 Schweinen. 28 ± 3 Tage postinterventionell wurden die Schweine mittels MRT/MRA untersucht und anschließend euthanasiert. Noradrenalin (NA) im Nierenparenchym diente als Effektivitätsparameter der sympathischen Denervierung. Die Nierenarterien und –nerven wurden histologisch mit Hrbungen untersucht, um Gefäß- und Nervenschädigungen zu identifizieren. Die Nieren wurden weiterhin in situ auf makroskopische Veränderungen untersucht. **Ergebnis:** Alle Interventionen waren technisch erfolgreich und ohne Komplikationen. Die mittlere Interventionszeit lag bei 28 ± 8 min. Verglichen mit der unbehandelten kontralateralen Niere fanden wir eine Reduktion der NA-Konzentration im Parenchym der behandelten Niere um 53% in den Schweinen mit 10 ml Ethanol-Injektionen. Zudem zeigte sich histologisch eine Nervendegeneration mit peri/endoneuraler Fibrose. Bei zwei Schweinen mit 5 ml Ethanol-Injektionen zeigten sich keine signifikanten Veränderungen der NA-Konzentration oder Histologie. Bei keinem Tier ergab sich makro-, mikroskopisch oder in der MRA ein Hinweis auf eine Nierenarterienstenose. **Schlussfolgerung:** Die MRT-gesteuerte periarterielle Alkoholinjektion zur renalen Sympathikusdenervierung im Schwein ist durchführbar und erscheint sicher und effektiv. Sie könnte somit eine Alternative zur katheterbasierten RF Ablation in der Behandlung der therapieresistenten arteriellen Hypertension darstellen.

Keywords: Hypertension, Renale Sympathikusdenervierung, Alkoholsympathikolyse renal, Bildsteuerung, MRT

VO 209.3
14:05

Eine neue Technik zur interventionellen, transrenalen Ureterokklusion mit dem Amplatzer Vascular Plug II

Pieper CC[1], Meyer C[1], Hauser S[2], Wilhelm KE[1], Schild HH[1]
[1]Universitätsklinikum Bonn, Radiologische Klinik, Bonn; [2]Universitätsklinikum Bonn, Klinik und Poliklinik für Urologie, Bonn

Ziele: Evaluierung der Ergebnisse einer neuen Technik zur interventionellen transrenalen Ureterokklusion mit dem Amplatzer Vascular Plug II (AVP II). **Methode:** Zwischen 05/2008 und 07/2012 wurde eine interventionelle Ureterokklusion mittels AVP II von 15 Ureteren bei 9 Patienten durchgeführt (8 Frauen, 1 Mann, mittleres Alter 64 ± 8 Jahre), die an malignen Tumoren des keinen Beckens litten (4 Cervix-Ca, 3 Blasen-Ca, 1 colorectales Ca, 1 Vulca-Ca). 7 Patienten litten an Fisteln der ableitenden Harnwege (4 ureteroenteral, 3 vesicovaginal), eine Patientin an einer Ileumconduit-Insuffizienz und eine Patientin unter Mainz-Pouch II Inkontinenz. Bis 2009 wurde der AVP II zunächst in Kombination mit Coils und Gewebekleber eingesetzt (n = 5) und seit 2009 mit einem Latexüberzug (n = 10). Bei allen Patienten war vor der Ureterokklusion eine perkutane Nephrostomie angelegt worden, die aber nicht zu einer ausreichenden Trockenlegung der Fistel führte. **Ergebnis:** 15/15 AVP-Applikationen waren technisch erfolgreich; in einem Fall dislozierte allerdings bei Implantation die Latexhülle; diese konnte aber unmittelbar geborgen werden. 4/5 Ureteren, die mit einer Kombination aus AVP II, Coils und Gewebekleber behandelt wurden, waren unmittelbar nach der Intervention dauerhaft verschlossen (follow up (FU) 30 – 687 Tage, mittleres FU 195 ± 279 Tage). In einem Fall bestand eine geringe Leckage weiter; eine nach 20 Tagen durchgeführte Re-Intervention mit Applikation von zwei zusätzlichen Coils führte zum kompletten Ureterverschluss. Bei allen 9/9 Latex-überzogenen AVP II wurde prompt eine komplette und dauerhafte Harnleiterokklusion erzielt (FU 10 – 462 Tage, mittleres FU 161 ± 151 Tage). Im Beobachtungszeitraum waren keine Re-Interventionen wegen erneuter Leckage notwendig. AVP-Dislokation oder andere Komplikationen wurden nicht beobachtet. **Schlussfolgerung:** Die Verwendung des AVP II, insbesondere in Kombination mit einem Latexüberzug stellt eine praktikable, schnelle und einfache Methode zur interventionellen, transrenalen Ureterokklusion dar.

Keywords: Ureterokklusion, Amplatzer Vascular Plug, Harnleiter, Fistel

VO 209.4
14:15

Einfluß der Ablationstemperatur und der Ablationsanzahl auf den Therapieerfolg der renalen Ablation

Blondin D[1], Gao X[2], Blum K[1], Stegbauer A[3], Lanzman RS[1], Rump LC[3], Antoch G[1], Vonend O[3]
[1]Heinrich-Heine-Universität Düsseldorf, Uniklinik, Institut für Diagn. und Intervent. Radiologie, Düsseldorf; [2]Universitätsklinikum Düsseldorf, Klinik für Nephrologie, Düsseldorf; [3]Heinrich-Heine-Universität Düsseldorf, Uniklinik, Klinik für Nephrologie, Düsseldorf

Ziele: Die Wirksamkeit der transarteriellen renalen Denervation zur Behandlung der therapierefraktären arteriellen Hypertonie konnte in ersten klinischen Studien bereits belegt werden. Bei der renalen Denervation sind die in der Advantitia lokalisierten afferenten und efferenten Fasern Ziel der thermischen Schädigung. Der genaue Einfluss der Ablationstemperatur oder der Anzahl der Ablationspunkte sind Gegenstand der Diskussion und Forschung. **Methode:** In einer retrospektiven Auswertung wurden n = 39 Patienten (10 weiblich, 29 männlich) im Zeitraum von 09/2009 bis 04/2012 analysiert, für die eine Nachbeobachtung von mindestens 6 Monaten vorlag. Anzahl der Ablationspunkte, mittlere Ablationstemperatur und systolischer (RRsys) als auch diastolischer (RRdia) Blutdruckwert vor, 3 und 6 Monate nach renaler Ablation wurden ausgewertet. Alle Ablationen erfolgten mit einem Simplicity-Katheter (Medtronic, Deutschland). **Ergebnis:** Der mittlere RRsys und RRdia vor renaler Ablation waren 180 ± 22,5 bzw. 98,1 ± 16,1 mm Hg. Im Mittel fand sich eine Abnahme des RRsys/RRdia von 18,2/6,1 mm Hg nach 3 und 29,1/9,3 mm Hg nach 6 Monaten. 10 Patienten zeigten nach 6 Monaten kein Ansprechen auf die Therapie (25,6%). Patienten mit durchschnittlich 15,5 ± 2,9 Ablations zeigten eine signifikant stärkere Abnahme des RRsys und RRdia nach 6 Monaten als Patienten mit durchschnittlich 10,3 ± 1,3 Ablationspunkten (31,7 bzw. 11,2 vs. 15,4 bzw. 3,4 mm Hg, $p < 0{,}01$). Ebenso zeigten Patienten mit einer durchschnittlich höheren Ablationstemperatur von im Mittel 61,4 ± 2,2 °C eine signifikant stärkere Abnahme des RRsys und RRdia als Patienten mit einer mittleren Ablationstemperatur von 56,4 ± 1,5 ° C nach 6 Monaten (43 bzw. 20,4 vs. 28,5 bzw. 7,4mmHg, $p < 0{,}01$). **Schlussfolgerung:** Anzahl und Ablationstemperatur scheinen einen Einfluß auf den Therapieerfolg der renalen Ablation zu haben. Während die Temperatur nicht direkt beeinflusst werden kann, so ist eine ausreichend hohe Anzahl an Ablationspunkten durch den Interventionalisten durchzuführen.

Keywords: Renale Denervation, Sympathikus, Arterielle Hypertonie, Ablationskatheter

VO 209.5
14:25

Perkutane arteriovenöse Shuntanlage bei Patienten mit schwerer COPD: eine neue interventionelle radiologische Technik

Schlosser T[1], Burbelko M[2], Ulrich M[3], Adamus R[4]
[1]Universitätsklinikum Essen, Radiologie, Essen; [2]Universitätsklinikum Gießen und Marburg GmbH Standort Marburg, Klinik für Strahlendiagnostik, Marburg; [3]Parkkrankenhaus Leipzig, Klinik für Innere Medizin I/ Angiologie/Kardiologie, Leipzig; [4]Klinikum Nürnberg Nord, Institut für Radiologie, Nürnberg

Ziele: Ziel diese Studie war es, die technischen Durchführbarkeit und Sicherheit einer neuen interventionellen radiologischen Technik zur perkutanen Anlage eines arteriovenösen Shunts in der Beckenstrombahn bei Patienten mit schwerer COPD zu evaluieren. **Methode:** 40 Patienten wurden in diese Multicenter-Studie eingeschlossen. Bei 38 Patienten konnte die A. iliaca externa erfolgreich mittels neu entwickelter Punktionsnadel von der venösen Beckenstrombahn aus punktiert werden. Durch ein spezielles System wurde ein Nitinol-Implantat (ACS, ROX Medical) zwischen Arterie und Vene eingesetzt, um eine konstante Fistel mit einem Durchmesser von 4 mm zu gewährleisten. **Ergebnis:** Die Shuntimplantation konnte in 38 Patienten erfolgreich durchgeführt werden. Der perfundierte Shunt konnte mittels DSA gut dokumentiert werden; der Diameter betrug bei allen Patienten zwischen 3 und 4 mm. Periinterventionell trat in einem Patienten eine nicht-flusslimitierende Dissektion der A. iliaca externa auf. Postinterventionelle venöse Blutungen im Bereich der Punktionsstelle, die erfolgreich durch lokale Kompression behandelt werden konnten, traten bei 2 Patienten auf. Bei einem Patienten wurde eine periinterventionell aufgetretene periphere arterielle Embolie erfolgreich mittels Lysetherapie behandelt. **Schlussfolgerung:** Die in dieser Studie vorgestellte neue interventionelle radiologische Technik zur Implantation eines arterio-venösen Shunts der Beckenstrombahn ist ein sicheres und schnell durchzuführendes Verfah-

ren, das eine niedrige Komplikationsrate aufweist.
Keywords: arteriovenöser Shunt, COPD, DSA

VO 209.6
14:35

Entwicklung und erste ex-vivo Versuche eines Prototypen zur interstitiellen Elektrochemotherapie

Bruners P[1], Isfort P[1], Ritter A[2], Baumann M[3], Penzkofer T[1], Schmitz-Rode T[2], Kuhl CK[1], Mahnken AH[4]
[1]Universitätsklinikum RWTH Aachen, Klinik für Diagnostische und Interventionelle Radiologie, Aachen; [2]Helmholtz-Institut für Biomedizinische Technik RWTH Aachen, Angewandte Medizintechnik, Aachen; [3]Helmholtz-Institut für Biomedizinische Technik RWTH Aachen, Biophysical and Education Engineering, Aachen; [4]Universitätsklinikum Marburg und Giessen, Klinik für Strahlendiagnostik, Marburg

Ziele: Ziel des vorgestellten Forschungsprojekts ist die Entwicklung eines Systems zur interstitiellen Elektrochemotherapie, einer Kombination aus Elektroporation und gezielter interstitieller Applikation von Chemotherapeutika mit dem Ziel, synergistische Effekte mit lokal hoher intrazellulärer Konzentrationen eines Chemotherapeutikums zu erzielen. **Methode:** Anhand von durchgeführten Simulationen (Comsol 4, Comsol Multiphysics GmbH, Berlin, Germany) wurde in einer CAD Umgebung (SolidWorks, Dassault Systèmes SolidWorks Corporation, MA, USA) ein Applikator-Prototyp in Form einer expandierbaren Schirmelektrode entwickelt. Hierzu wurden verschiedene Konfigurationen (Konfiguration der expandierbaren Applikatoranteile, Länge des nicht-isolierten Elektrodenanteile) sowie verschiedene Materialien (Stahl, Titan, Nitinol) zum Prototypenbau getestet. **Ergebnis:** Anhand der Simulationsergebnisse wurde ein Prototyp mit 5 mm Diameter entwickelt. Vier schirm-artig ausfahrbare Elektroden (Nitinol) decken einen Radius von maximal 70 mm Radius ab. Vollständig expandiert wird so ein beinahe sphärisches Behandlungsvolumen (Feldstärke ca. 1400 V/m) abgedeckt. Die einzelnen ausfahrbaren Elektroden sind hohl und erlauben die interstitielle Instillation eines Chemotherapeutikums in das zu behandelnde Areal. Erste ex-vivo Versuche an frisch exzidierter boviner Leber zeigten die erfolgreiche Funktion des Systems. **Schlussfolgerung:** Der anhand der Simulationsergebnisse konstruierte Prototyp zur interstitiellen Elektrochemotherapie zeigt eine gute Funktionalität in ersten ex-vivo Versuchen und wird in weiteren in vivo-Versuchsreihen evaluiert.
Keywords: Interstitielle Elektrochemotherapie, Elektroporation, minimalinvasive Therapie, Lebertumore

VO 209.7
14:45

Technischer und klinischer Erfolg von Notfall-TIPSS bei lebensbedrohlichen Varizenblutungen: Bare-Metall-Stents (BMS) vs. Stentgrafts

Gockner T, Sommer CM, Bellemann N, Stampfl U, Kauczor HU, Radeleff B
Universitätsklinikum Heidelberg, Diagnostische und Interventionelle Radiologie, Heidelberg

Ziele: Bewertung des technischen Erfolgs, der Rezidivblutungsrate, der Traktrevisionen und Mortalität des Notfall-TIPSS bei lebensbedrohlichen Varizenblutungen unter Nutzung von BMS und Stentgrafts. **Methode:** 2001 – 2012 erhielten 26 Patienten mit lebensbedrohlicher Varizenblutung einen Notfall-TIPSS. Gruppe 1 (BMS) beinhaltet 16 Patienten (Alter 52,8 Jahre; 12 Männer), Gruppe 2 (Stentgrafts; Viatorr®, Gore, USA) umfasst 10 Patienten (Alter 52,5 Jahre; 9 Männer). Die Gruppen unterschieden sich bezüglich dem Alter (MW) und Child-Pugh-Score (MW) nicht signifikant. Studienziele waren primärer und sekundärer technischer Erfolg der TIPSS-Anlage, die Rezidivblutungsrate, die Anzahl der Traktrevisionen sowie die 30-Tages- und 1-Jahres-Mortalität. **Ergebnis:** Der primäre technische Erfolg beträgt 93,8% bei BMS und 100% bei Stentgrafts (n. s.). Es zeigt sich die Tendenz einer geringeren Rezidivblutungsrate bei Stentgrafts mit 30% verglichen mit 37,5% bei BMS (n. s.). Die Anzahl an Traktrevisionen ist mit 1 Revision/Patient bei BMS tendenziell höher verglichen mit 0,4 Revisionen/Patient bei Stentgrafts (n. s.). Die 30-Tage-Mortalität beträgt 18,8% bei BMS und 30% bei Stentgrafts (n. s.). Die 1-Jahres-Mortalität beträgt 31,3% bei BMS und 40% bei Stentgrafts (n. s.). **Schlussfolgerung:** Bei Notfall-TIPSS zeigen BMS und Stentgrafts bezüglich technischem Erfolg, Rezidivblutungsrate, Anzahl an Traktrevisionen und Mortalität gleichwertige Ergebnisse.
Keywords: Notfall-TIPSS, Bare-Metal-Stent, Stentgraft, Varizenblutung

VO 209.8
14:55

Kombination der C-Arm CT mit einem neuen computerunterstützten Positionierungssystem für die Durchführung von minimalinvasive Wirbelsäuleninterventionen

Zangos S[1], Eichler K[1], Kronreif G[2], von Roden M[3], Schmidt R[4], Czerny C[5], Schulz B[1], Gruber-Rouh T[1], Nour-Eldin NA[1], Vogl TJ[1]
[1]Klinikum der Johann Wolfgang Goethe-Universität, Institut für Diagnostische und Interventionelle Radiologie, Frankfurt; [2]Wien; [3]Erlangen; [4]Ampfing; [5]Klinikum der Johann Wolfgang Goethe-Universität, Frankfurt

Ziele: Ziel der Arbeit war die Evaluation der Wertigkeit der C-Arm CT in Kombination mit einem neuen computerunterstützten Positionierungssystem (iSYS 1, Kitzbühel, Austria) für die online Steuerung von Wirbelsäuleneingriffen. **Methode:** Bei einer Leiche wurden 20 Pins in die Pedikel von T2, T3, T7-T12, L1 und L2 eingebracht. Hierfür wurde mit einem C-Bogen-System(Artis Zeego, Siemens AG, Erlangen) jeweils vom entsprechenden Wirbelkörper ein Dyna-CT aquiriert und anhand der Daten eine 3D-Datenrekonstruktion sowie die Planung des Zugangsweges mittels Navigationssoftware (syngo iGuide, Siemens) durchgeführt. Die Software zeigt die Länge und Angulation des Nadelpfades an und positioniert automatisch den C-Bogen im „bull's-eye-view". In dieser Position wurde dann das Positionierungssystem (iSYS 1) unter Fluoroskopie ausgerichtet. Der Nadelhalter des Positionierungssystems sowie die Einblendung des Zugangsweges wurde dann zur Steuerung des Vorschubs der Pins verwendet. Die postinterventionellen C-Arm CT-Daten wurden dann zur Kontrolle der Genauigkeit der Pinplatzierung benutzt. **Ergebnis:** Die Interventionen konnten in allen Fällen technisch erfolgreich durchgeführt werden. Die mittlere Planungszeit mit iGuide lag bei 4:16 min, die mittlere Positionierungszeit des iSYS 1-System 3:35 min und die Positionierungszeit der Pin bei 2:22 min. Die mittelere Gesamtinterventionzeit lag bei 10:04 min pro Pedikel. Mit der Kombination von C-Arm CT und computerunterstützten Positionierungssystem zeigte sich, dass eine präzise Führung der Pins mit einer mittleren Abweichung von 0,4 mm vom geplanten Zugangsweg über eine Distanz von 6,73 cm erzielt werden konnte. Auch doppelt angulierte Zugangswege konnten einfach umgesetzt werden. **Schlussfolgerung:** Die Kombination von C-Arm CT und iSYS erlaubt eine sichere perkutane Einbringung der Pins in die Wirbelkörperpedikel, was den Interventions-Arbeitsablauf deutlich vereinfacht und ein hohes Potential für weiter klinische Anwendungen zeigt.
Keywords: C-Arm CT, Wirbelsäuleninterventionen, Navigationssoftware, Fluoroskopie

VO 209.9
15:05

Perkutane Rekanalisation von malignen DHC-Stenosen und Okklusionen mit einer gecoverten Stentprothese

Scheer F[1], Wissgott P[1], Lüdtke CW[1], Wiggermann P[2], Andresen R[1]
[1]Westküsteklinikum Heide, Akademisches Lehrkrankenhaus der Universitäten Kiel, Lübeck und Hamburg, Institut für Diagnostische und Interventionelle Radiologie/ Neuroradiologie, Heide; [2]Universitätsklinikum Regensburg, Institut für Röntgendiagnostik, Regensburg

Ziele: Ziel dieser retrospektiven Studie war es im Rahmen einer palliativen Situation den Benefit einer mittels PTCD implantierten Endoprothese (VIABIL) bei Tumor bedingter Stenose des DHCs zu evaluieren. **Methode:** Bei 28 Patienten (mittleres Alter 71 Jahre, ± 13,5) mit kausal maligner Stenose/Okklusion des DHCs und frustranem Versuch der ERCP wurde die Indikation zur PTCD und Implantation einer Endoprothese (VIABIL der Firma M.L. GORE & ASSOCIATES, INC., USA) gestellt. Im Mittel lag das Billirubin gesamt präinterventionell bei 14,7 mg/dl (± 6,6 mg/dl). **Ergebnis:** Die technische Erfolgsrate lag bei 96,4%. Bei einem Patient war die Sondierung eines intrahepatischen Gallengangs nicht möglich. Zwei Major Komplikationen (Nachblutung, Leberabszess) konnten durch entsprechende Maßnahmen erfolgreich behandelt werden. Der Billirubinwert war mit 13,3 mg/dl (± 6,6 mg/dl) unmittelbar postinterventionell nicht signifikant erniedrigt (p>0,05). Im follow up zeigte sich eine hoch signifikante Erniedrigung des Billirubin gesamt mit 6,8 mg/dl (± 7,6), (p< 0,001). Bei 9 Patienten wurde die Endoprothese (VIABIL) mittels Baremetal NITINOL-Stents verlängert. Die mittlere Überlebenszeit des Patientenkollektivs lag bei 64 Tagen (± 28d, 2 – 250d). **Schlussfolgerung:** Die interventionelle Implantation einer Endoprothese (VIABIL) stellt bei Patienten mit maligner Cholestase in einer palliativen Therapiesituation und nach frustaner endoskopischer Sondierung eine

Option mit gutem Benefit dar.
Keywords: Cholestase, Endoprothese, Gallengangsokklusion, PDTC

VO 209.10
15:15

Diagnostische Sicherheit und Kosteneffizienz einer Kombination von CT-gesteuerter Stanzbiopsie und zytologischer Sofortbefundung bei Patienten mit peripheren Lungentumoren

Kühl H[1], Theegarten D[2], Souri K[3], Lütkes P[4], Herbrick M[3], Darwiche K[5], Freitag L[5]
[1]Universitätsklinikum Essen, Institut für Diagnostische und Interventionelle Radiologie, Essen; [2]Universitätsklinikum Essen, Institut für Pathologie, Essen; [3]Universitätsklinikum Essen, Institut für Diagnostische und Interventionelle Radiologie und Neuroradiologie, Essen; [4]Universitätsklinikum Essen, Medizin-Controlling, Essen; [5]Universitätsklinikum Essen, Interventionelle Pulmologie – Ruhrlandklinik, Essen

Ziele: Ziel der retrospektiven Studie war die Auswertung von CT-gesteuerten Lungenbiopsien, bei denen die Stanzbiopsien mit einer Abklatschzytologie und Sofortbefundung kombiniert wurden. Untersucht wurden die diagnostische Sicherheit sowie die Kosteneffizienz. **Methode:** Eingeschlossen wurden Patienten, die eine CT-gesteuerte Stanzbiopsie mit Abklatschzytologie und zytologischer Sofortbefundung zur Abklärung von peripheren Lungenherden erhielten. Es wurden die jeweilige Sensitivität, Spezifität und Genauigkeit berechnet sowie die Zeiten bis zur Diagnosesicherung bestimmt und mit den Kosten korreliert. Zur Beurteilung der Kosteneinsparung wurde die im Einzelfall vorab durchgeführte invasive Diagnostik berücksichtigt. **Ergebnis:** Ausgewertet wurden die Stanzbiopsien von 116 Patienten (mittleres Alter 66 Jahre, 77 männlich, 39 weiblich). In 82 Fällen erfolgte eine Abklatschzytologie auf Objektträger (1 – 3 Ausstriche, Median 2). Die Kombination von Stanzbiopsie und Abklatschzytologie erlaubte in 100% eine korrekte Diagnose der Herde. Die Abklatschzytologie erreichte eine Sensitivität von 93% und Genauigkeit von 95%. Bei 65 von 82 Patienten war die Befundmitteilung innerhalb von 60 min, bei 71/82 Patienten innerhalb von 4 h dokumentiert (Mittelwert 7 h, Median 42 min). Die mittlere Zeitdauer bis zum histologischen Befund lag bei 67 h. Die Kosten für die CT-gesteuerte Stanzbiopsie mit Zytologie wurden 116 Euro kalkuliert. Diesen stehen Kosteneinsparungen von durchschnittlich 851 Euro durch eine schnellere Diagnosestellung gegenüber. Unter Berücksichtigung der Vordiagnostik ohne histologische Sicherung (Mediastinoskopie, EBUS-TBNA oder Bronchoskopie) ergeben sich mögliche Kosteneinsparungen von mind. 936 Euro pro Patient. **Schlussfolgerung:** Die Kombination von CT-gesteuerter Stanzbiopsie mit Abklatschzytologie und Sofortbefundung ermöglicht eine schnellere Tumordiagnostik bei guter diagnostischer Sicherheit und ist dabei kosteneffizient.
Keywords: CT, Biopsie, Sofortbefundung, Kosten

VO 210
Herzdiagnostik II – Cardio-MRT Klinik

Vorsitz: Gutberlet M / Leipzig, Hahn D / Würzburg
Saal Albers-Schönberg
Donnerstag, 30.05.2013, 14:15 bis 15:15

VO 210.1
14:15

T2-Mapping versus T2-gewichtete dark-blood TSE Bildgebung für die Visualisierung eines Myokardödems beim akuten Myokardinfarkt

Naßenstein K[1], Nensa F[1], Bruder O[2], Maderwald S[3], Ladd ME[3], Schlosser TW[1]
[1]Universitätsklinikum Essen, Institut für Diagnostische und Interventionelle Radiologie und Neuroradiologie, Essen; [2]Elisabeth-Krankenhaus, Klinik für Kardiologie und Angiologie, Essen; [3]Erwin L. Hahn Institut für Magnetresonanztomografie, Essen

Ziele: Der gegenwärtige Standard für die Visualisierung eines Myokardödems ist eine T2-gewichtete, dark-blood präparierte TSE-Sequenz. Ein großer Nachteil dieser Sequenz ist ihre Artefaktanfälligkeit. Kürzlich wurde ein Ansatz vorgestellt, der, basierend auf der Akquisition von 3 unterschiedlich T2-präparierten SSFP Bildern, es ermöglicht, die T2-Relaxationszeit für jeden einzelnen Bildpunkt zu berechnen und hieraus farbkodierte sog. T2-Maps zu erzeugen. Ziel der vorliegenden Studie war es, zu untersuchen mit welcher diagnostischen Genauigkeit das T2-Mapping die Visualisierung eines Myokardödems in akuten Infarktzonen erlaubt. **Methode:** 29 Patienten mit erstem akuten Myokardinfarkt wurde bei 1.5T untersucht. Zur Ödemdarstellung wurden T2-Maps sowie T2w dark-blood TSE Bilder in Standardkurz- und Langachsenschichten akquiriert. Zur Analyse der regionalen linksventrikulären (LV) Funktion wurde eine cine SSFP-Sequenz, zur Darstellung von Myokardnekrosen Late Enhancement (LE) Bilder in selben Schichten akquiriert. Die T2-Maps sowie die T2w dark-blood TSE Datensätze wurden zweimal, unabhängig von den übrigen Sequenzen, visuell ausgewertet, wobei pro LV Segment analysiert wurde ob ein Ödem sichtbar ist oder nicht. Basierend auf den cine SSFP und LE Bildern wurde die Infarktzone als Referenzstandard festgelegt. **Ergebnis:** Insgesamt ergab sich in der segmentbasierten Analyse für das T2-mapping eine Sensitivität von 82% sowie eine Spezifität von 94% für den Nachweis eines Myokardödems in der Infarktzone. Für die T2w dark-blood TSE Sequenz ergab sich eine Sensitivität von 50,4% sowie eine Spezifität von 98%. Für den T2-Mapping Ansatz zeigte sich eine höhere Intrarater-Reliabilität (Cohens Kappa: 0.87 vs. 0.76). **Schlussfolgerung:** Das T2-Mapping erlaubt die Darstellung eines Myokardödems im akuten Infarkt mit hoher Sensitivität und Spezifität und ist in der segmentbasierten Analyse der T2w dark-blood TSE Sequenz aufgrund einer deutlich höheren Sensitivität überlegen.
Keywords: kardiales MRT, akuter Myokardinfarkt, T2-Mapping, T2-Quantifizierung

VO 210.2
14:25

MRT Analyse des rechtsventrikulären Remodellings nach ST-Hebungsinfarkt

Grothoff M[1], Tille M[1], Lehmkuhl L[1], Luecke C[1], Thiele H[2], Riese F[1], Nitzsche S[1], Gutberlet M[1]
[1]Universität Leipzig – Herzzentrum, Radiologie, Leipzig; [2]Universität Leipzig – Herzzentrum, kardiologie, Leipzig

Ziele: Eine Rechtsherzbeteiligung (RHB) ist bei einem akuten Myokardinfarkt (STEMI) häufig und kann mittels kardialer Magnetresonanztomografie (CMR) präzise detektiert werden. In den meisten Fällen ist jedoch klinisch eine Erholung der RV Funktion zu beobachten. Ziel der vorliegenden Studie ist die Analyse der rechtsventrikulären (RV) myokardialen Veränderungen im Verlauf nach STEMI. **Methode:** 41 Patienten (26 m) mit RHB wurden 1 – 4 Tage nach STEMI und primärer Angioplastie mittels CMR untersucht. T2-gewichtete und Late-gadolinium-enhancement (LGE) Sequenzen wurden zur Visualisierung von myokardialem Ödem und myokardialer Nekrose angefertigt. Zudem wurden standard Cine-steady-state-free-precession (SSFP) Bilder zur Detektion von Wandbewegungsstörungen (WBS) angefertigt, welche in Kombination mit einem Ödem als diagnostisch für eine RHB angesehen wurden. Eine zweite CMR Untersuchung wurde nach einer mittleren Verlaufszeit von 5.2 Monaten durchgeführt. **Ergebnis:** In der ersten CMR zeigten 17/41 Patienten ein positives LGE, die verbleibenden 24 Patienten lediglich ein Ödem mit WBS. Hinsichtlich der RV Ejektionsfraktion fand sich zwischen den beiden Gruppen kein Unterschied(43.9 ± 7.4% vs. 44.5 ± 4.6%, $p < 0.001$), jedoch war diese bei beiden Gruppen vermindert. In der zweiten CMR war kein Ödem abgrenzbar und die RV Ejektionsfraktion sowohl bei den Patienten mit LGE (49.8 ± 5.6%)als auch bei den Patienten ohne LGE (48.8 ± 5.6%, $p=0.69$) wieder im Normbereich. In der zweiten CMR war das LGE signifikant kleiner als in der ersten CMR ($p=0.023$). In der multivariaten Regressionsanalyse zeigte das RV Ödem den stärksten Einfluß auf die Verbesserung der RV Ejektionsfraktion. **Schlussfolgerung:** Im Verlauf ist die RV Fibrose nach STEMI zu klein, um dauerhaft die RV Funktion zu beeinträchtigen. Dies erklärt die o.g. klinischen Beobachtungen. Die Verminderung der RV Ejektionsfraktion ist nach akutem Infarkt durch das RV Ödem bedingt.
Keywords: kardiale Magnetresonanztomografie, STEMI, Rechtsherzbeteiligung, Late gadolinium enhancement, T2 Bildgebung

VO 210.3
14:35

Multimodale Herzbildgebung mit MR-PET: Durchführbarkeit und erste Ergebnisse bei Patienten mit akutem Myokardinfarkt

Nensa F[1], Poeppel TD[2], Beiderwellen K[1], Schelhorn J[1], Mahabadi AA[3], Buchbender C[4], Nassenstein K[1], Forsting M[1], Schlosser T[1]
[1]Universitätsklinikum Essen, Institut für Diagnostische und Interventionelle Radiologie und Neuroradiologie, Essen; [2]Universitätsklinikum Essen, Klinik für Nuklearmedizin, Essen; [3]Universitätsklinikum Essen, Klinik für Kardiologie, Westdeutsches Herzzentrum, Essen; [4]Universitätsklinikum Düsseldorf, Institut für Diagnostische und Interventionelle Radiologie, Düsseldorf

Ziele: Die Evaluation multimodaler Herzbildgebung mit einem integrierten simultanen MR-PET System (CMR-PET) und die Diskussion der klinischen Anwendungen anhand erster Erkenntnisse. **Methode:** Zwanzig Patienten mit akutem Myokardinfarkt wurden nach interventioneller Rekanalisation im 3Tesla MR-PET mit 18F-Fluordesoxyglucose (FDG) untersucht. Bei 10 Patienten wurde zusätzlich ein PET/CT durchgeführt und die PET Daten wurden visuell und semi-quantitativ (SUVmax) mit den im MR-PET akquirierten PET Daten verglichen. Die Übereinstimmung der FDG-Anreicherung in den jeweiligen Herzmuskelsegmenten mit der Wandbewegung in Cine und der Signalintensität in „late enhancement" (LE) Bildern wurde als Cohens Kappa bestimmt. Die aus PET und LE Bildern ermittelten Infarktvolumina wurden mit Bland-Altman-Plots verglichen. Das Kontrastverhältnis zwischen pathologischem und gesundem Myokard (CRinf-noninf) bzw. dem LV Blutpool (CRinf-LVC) wurde in LE Bildern bestimmt und mit Daten eines 1,5T MRT verglichen. **Ergebnis:** Die MR-PET Scanzeit betrug 71 ± 3 min (119 min im hypothetischen sequentiellen PET + MRT Scan). CRinf-noninf im MR-PET war 0,87 ± 0,28 vs. 0,81 ± 0,29 im 1,5T MRT (p = 0,14); CRinf-LVC war 0,12 ± 0,10 vs. 0,19 ± 0,15 (p = 0,31). Die „Limits of Agreement" zwischen MR-PET und PET/CT betrugen -3,04 g/ml bis 3,65 g/ml (SUVmax: 6,51 ± 3,42 vs. 6,82 ± 3,16; p = 0,21), der Variationskoeffizient war 0,18. Bezogen auf die betroffenen Herzmuskelsegmente fand sich in 18 von 20 Patienten eine hohe Übereinstimmung zwischen PET und LE (K = 0.83) bzw. Cine Bildern (K = 0.81). Im PET wurden durchschnittlich 20 ± 17 % des LV Myokards als infarziert klassifiziert vs. 19 ± 19 % im LE (p = 0,65). **Schlussfolgerung:** Die CMR-PET erwies sich in unserer Studie als robustes und komplikationslos durchführbares Verfahren. Es zeigte eine hohe Übereinstimmung zwischen PET und MRT in Bezug auf Infarktquantifizierung und Vitalitätsdiagnostik. Weitere Studien werden zeigen, ob die MR-PET komplementäre Informationen liefert und die klinische Risikostratifizierung verbessert.
Keywords: MR-PET, Myokardinfarkt, Vitalitätsdiagnostik, FDG, PET/CT

VO 210.4
14:45

MR-Cold Pressor Test zur Absolutquantifizierung der myokardialen Perfusion bei Typ I Diabetikern

Wilimsky S[1], Weng AM[1], Bender G[2], Hahn D[1], Köstler H[1], Ritter CO[1]
[1]Universitätsklinikum Würzburg, Institut für Röntgendiagnostik, Würzburg; [2]Universitätsklinikum Würzburg, Medizinische Klinik und Poliklinik I, Schwerpunkt Endokrinologie und Diabetologie, Würzburg

Ziele: Ein Diabetes mellitus (DM) kann die Integrität des Endothels derart schädigen, dass es zu einer gestörten arteriellen Vasodilatation als Antwort auf einen adäquaten Reiz kommen kann. Die endotheliale Dysfunktion (ED) der Koronararterien kann im Sinne einer endothel-abhängigen vasomotorischen Funktion mithilfe des Cold-Pressor Test (CPT) untersucht werden. In dieser Studie wurde der CPT in der MRT angewendet und die myokardiale Perfusion quantitativ bei Patienten mit Typ I Diabetes im Vergleich zu gesunden Probanden bestimmt. **Methode:** 15 (8 m/7 w) Patienten mit bekanntem Diabetes und einem mittleren Alter von 37 Jahren (24 – 54) sowie 20 gesunde Probanden (10 m/10 w) wurden bislang untersucht. Patienten mit bekannter KHK oder einer pathologischen Intima-Media-Dicke der A. carotis wurden nicht eingeschlossen. Die myokardiale Perfusion wurde auf drei Kurzachsschichten mittels EKG-getriggerter SSFP-Sequenz (TR = 2,8 ms, TE = 1,4 ms, GRAPPA R = 3, a = 50°, SR: 1,8 x 2,1 x 10 mm^3) an einem 3T TRIO (Siemens AG, Sektor Healthcare) akquiriert. Zur Bewegungskorrektur wurde eine vollautomatische, nicht-rigide Inline-Bildregistrierung verwendet. Die quantitative Bestimmung des myokardialen Blutflusses (MBF) wurde mittels Präbolus-Technik und nach Entfaltung der AIF mit einer Exponentialfunktion in acht Sektoren jedes Kurzachsenschnittes durchgeführt. **Ergebnis:** Der gemittelte MBF (ml/g/min) der Diabetiker in Ruhe und unter CPT betrug 0,62 ± 0,22 und 0,83 ± 0,32 (MW ± StAw), in der Gruppe der Probanden 0,80 ± 0,18 und 1,38 ± 0,41. Die Gruppe der Diabetiker wies einen signifikant geringeren MBF unter CPT auf (p = 0,005). **Schlussfolgerung:** Die vorgestellten vorläufigen Daten weisen darauf hin, dass die myokardiale MR-Perfusionsuntersuchung in der Kombination mit dem CPT als Untersuchungsmethode für eine endotheliale Dysfunktion geeignet scheint und somit als ein früher Indikator für ein erhöhtes Arteriosklerose-Risiko verwendet werden könnte.
Keywords: Myokardiale Perfusion, Diabetes, Magnetresonanztomografie, Absolute Quantifizierung, Cold Pressor Test

VO 210.5
14:55

Myokardiale Perfusionsstörung und Late Gd enhancement in der MRT bei asymptomatischen Diabetikern – Prävalenz und Einfluss auf kardiovaskuläre Ereignisse in der Heinz Nixdorf RECALL MRT-Substudie

Hunold P[1], Nassenstein K[2], Schlosser T[2], Meyer S[3], Moebus S[4], Roggenbuck U[4], Lehmann N[4], Jöckel KH[4], Barkhausen J[1], Erbel R[3], Sievers B[5]
[1]Universitätsklinikum Schleswig-Holstein, Campus Lübeck, Klinik für Radiologie und Nuklearmedizin, Lübeck; [2]Universitätsklinikum Essen, Institut für Diagnostische und Interventionelle Radiologie und Neuroradiologie, Essen; [3]Universitätsklinikum Essen, Klinik für Kardiologie, Essen; [4]Universitätsklinikum Essen, Institut für Medizinische Informatik, Biometrie und Epidemiologie, Essen; [5]Universitätsklinikum Düsseldorf, Klinik für Kardiologie, Pneumologie und Angiologie, Düsseldorf

Ziele: Evaluation der Prävalenz von myokardialen Perfusionsstöungen und Late Gd enhancement in der kardialen Stress-MRT und deren Einfluss auf zukünftige kardiovaskuläre Ereignisse bei asymptomatischen Diabetikern. **Methode:** Aus einer populationsbasierten Studie zu kardiovaskulären Risikofaktoren wurden 300 asymptomatische Freiwillige (Alter 64 ± 7 J., 200 männl.) für eine MRT-Substudie ausgewählt: 51 Diabetiker (Gruppe D) und 249 Gesunde (G) wurden mittels 1,5T MRT untersucht: a) SSFP Cine der LV-Funktion, b) First-pass Perfusion unter Adenosin und in Ruhe, c) IR-GRE (TurboFLASH) für Late Gd enhancement (LGE). Die Bildanalyse erfolgte durch 3 Befunder im Konsens bezüglich a) globaler und regionaler LV-Funktion, b) belastungs-induzierter Perfusionsstörung und c) LGE mittels einem visuellen Score. Die Prävalenz von Pathologien und ihr Einfluss auf zukünftige kardiovaskuläre Ereignisse wurden zwischen den Gruppen D und G verglichen. **Ergebnis:** Insgesamt wurden 298 Teilnehmer (D: 50, H: 248) untersucht. LV-Volumenindizes (enddiastolisch 55 ± 15 vs. 57 ± 17 ml/m^2, endsystolisch 17 ± 6 vs. 19 ± 8 ml/m^2) und EF (68 ± 11 vs. 67 ± 11 %) waren in den Gruppen D und G gleich. Wandbewegungsstörungen zeigten sich bei 6/50 (12 %) und 44/248 Pat. (18 %). Belastungs-induzierte Perfusionsstörungen waren in D (8/50, 16 %) signifikant häufiger als in G (20/248, 8 %), ebenso LGE: 16/50 (32 %) vs. 44/248 (18 %). In beiden Gruppen war nicht-ischämisch bedingtes LGE (13/16, 81 %; 30/44, 68 %) häufiger als Infarktnarben (3/16, 19 %; 14/44, 32 %). Im mittelfristigen Follow-up zeigten sich keine signifikanten Unterschiede zwischen den Gruppen bezüglich Endpunkten und Tod. **Schlussfolgerung:** Belastungs-induzierte Perfusionsstörung und myokardiale Fibrose lassen sich mit der kontrastverstärkten Kardio-MRT bei asymptomatischen Diabetikern deutlich häufiger finden als bei Nicht-Diabetikern. Interessanterweise sind nicht-ischämische Fibrosen jeweils häufiger als Infarktnarben. Ätiologie und klinische Bedeutung dessen bleiben unklar und müssen weiter untersucht werden.
Keywords: Kardio-MRT, Perfusion, Late Gd enhancement, Diabetes, Myokardfibrose

VO 211
Gastrointestinal-/Abdominaldiagnostik III – Leber-Morphometrie und Untersuchungstechnik

Vorsitz: Layer G / Ludwigshafen, Frydrychowicz A / Lübeck
Saal Krause
Donnerstag, 30.05.2013, 15:15 bis 16:15

VO 211.1
15:15

Quantifizierung des Leberfett- und Lebereisengehaltes mit der Magnetresonanztomografie: Einsatz in einer populationsbasierten Studie

Kühn JP[1], Hegenscheid K[1], Behnrdt PO[1], Völzke H[2], Hosten N[1], Mensel B[1]
[1]Universitätsmedizin Greifswald, Institut für Diagnostische Radiologie und Neuroradiologie, Greifswald;
[2]Universitätsmedizin Greifswald, Institut für Community Medicine, Greifswald

Ziele: Die Fettleber und die Lebereisenüberlagerung stellen Prädiktoren für ein Leberversagen, eine Leberzirrhose oder die Ausbildung eines hepatozellulären Karzinoms dar. In dieser Studie wurde die Protonen-Density-Fettfraktion (PDFF) und R2* (1/T2*) in der Leber mithilfe einer kalibrierten Chemical Shift basierten Magnetresonanztomografie (MRT) in einer populationsbasierten Studie bestimmt. **Methode:** Zwischen 2009 und 2012 nahmen 3.254 Probanden (1.618 Männer; 1636 Frauen, Durchschnittsalter 52,5 ± 13,7 Jahre) an der populationsbasierten Studie (Study of Health in Pomerania) teil. Ein Teilprojekt der Studie war eine MRT an einem 1.5Tesla Gerät mit einer T2* korrigierten 3-Echo-Chemcial-Shift basierten Sequenz. Im Anschluss wurde die PDFF (Fettfraktion korrigiert für T1-, T2*-Effekte, Rauschfehler, Multispektrale Komplexität von Fett) und fettkorrigierte R2* ermittelt. PDFF und R2* wurden im Vorfeld durch eine histopathologische Aufarbeitung von 97 Leberbiopsien in Patienten hinsichtlich des Fett- und Eisengehaltes kalibriert. PDFF und R2* wurden in einer 4-Punkte-Skala graduiert: kein, milder, moderater, hoher Gehalt. **Ergebnis:** 2.815 MRT Untersuchungen wurden erfolgreich durchgeführt. Die mediane PDFF betrug 4%; Spannweite 0 – 42%. Eine Fettleber wurde bei insgesamt 40% (n = 1127) der Probanden nachgewiesen: Von diesen hatten 28% (n = 779) einen milden-, 10% (n = 299) einen moderaten und 2% (n = 49) einen hohen Fettgehalt. Die mediane R2* betrug 34,4 s-1; Spannweite 14,0 – 331,4 s-1. 18% (n = 495) aller Probanden wiesen eine Eisenüberlagerung auf. Von diesen hatten 15% (n = 419) eine milde- 1% (n = 19), eine moderate- und 2% (n = 57) eine hohe Eisenüberladung. **Schlussfolgerung:** Im Nordosten Deutschlands zeigen 40% der Bevölkerung eine Fettleber (mediane PDFF 4%) und 18% eine Lebereisenüberladung (medianes R2* 34,4 s-1). Diese Probanden stellen eine potentielle Risikokohorte für die Entwicklung chronischer Lebererkrankungen dar.
Keywords: Chemical Shift, Magnetresonanztomografie, Leber, Fett, Eisen

VO 211.2
15:25

Leber- und Milzvolumenmessung in Patienten mit Eisenüberladung im Vergleich zu Lebereisen mit quantitativer MRT und biomagnetischer Suszeptometrie

Yamamura J[1], Schönnagel B[1], Berliner C[1], Brehmer M[1], Nielsen P[2], Adam G[1], Fischer R[3]
[1]Universitätsklinikum Hamburg-Eppendorf, Klinik und Poliklinik für Diagnostische und Interventionelle Radiologie, Hamburg; [2]Universitätsklinikum Hamburg-Eppendorf, Biochemie, Hamburg; [3]Children's Hospital & Research Center, Pediatric Hematology, Oakland, USA

Ziele: Bei Patienten mit eisenüberladenden Krankheiten ist häufig eine Hepatosplenomegalie zu beobachten. In dieser Studie soll radiologisch der Zusammenhang mittels MR-Volumetrie und MRT-R2* Relaxometrie nachgegangen werden. **Methode:** 29 Thalssämie- und 17 weitere Patienten mit eisenüberladenden Krankheiten wurden untersucht. Die In-vivo Lebereisenkonzentration (LIC) wurde mittels SQUID Biomagnetometer als Referenzmethode und R2* bestimmt. Die hepatische Eisenkonzentration wurde dazu aus der transversalen R2* mittels einem mono-exponentiellem Fit berechnet. Neben der Volumenbestimmung durch die Sonografie werteten 2 Untersucher zusätzlich die Volumina von Leber und Milz anhand von MRT-Bildern aus. Eine statistische Korrelation der Volumina und der Eisenkonzentration sowie die Reproduzierbarkeit i.S. von Interobserver rate wurden statistisch überprüft. **Ergebnis:** Die mediane LIC gemäß der BLS betrug 1718 µg/g Leberfeuchtgewicht (Range 57 – 9454 µg/g). Spearman-Rank-Korrelationskoeffizient zwischen LIC-BLS und MRI-R2* betrug rs = 0.94 (p< 10–4). Das sonografisch gemessene mediane Lebervolumen betrug 1593 cm3 (Range 604–3216 cm3) und das Milzvoulmen 366 cm3 (Range 50–930 cm3). Für die Leber ergab sich eine hoch signifikante Übereinstimmung (rs=0,85, p< 10–3) zwischen der Ultraschall- und der MR-Methodik. Bei der Milz ist die Übereinstimmung beider Methoden ebenfalls hoch signifikant (rs=0,88, p< 10–3). Eine signifikante Korrelation von rs=0,32 (p=0,006) von Lebervolumen-Index [Lebervolumen (ml)/Körpergewicht (kg)] und dem R2* konnte gezeigt werden. Für Milzvolumen und Milz-R2* ergab sich keine Korrelation, gleiches gilt für Milzvolumen und Leber-R2*. Es ergab sich eine hochsignifikante Interobserver rate (r=0.99998, p< 0,001) zwischen den Auswertungen. **Schlussfolgerung:** Ein Zusammenhang zwischen Hepato-splenomegalie und Eisenüberladung konnte gezeigt werden, wobei die Leber anfälliger auf Eisen zu sein scheint. Eine Proliferation der Hepatozyten kann ein Grund dafür sein.
Keywords: Eisen, MRT-T2*, R2*, Volumetrie

VO 211.3
15:35

Diagnostische Genauigkeit von Ultraschall in der Diagnostik der Fettlebererkrankung: Eine MRT Korrelationsstudie

Kühn JP[1], Mensel B[1], Hosten N[1], Völzke H[2], Hegenscheid K[1]
[1]Universitätsmedizin Greifswald, Institut für Diagnostische Radiologie und Neuroradiologie, Greifswald;
[2]Universitätsmedizin Greifswald, Institut für Community Medicine, Greifswald

Ziele: Ziel dieser Studie war es, die diagnostische Genauigkeit des standardisierten Ultraschalls mit dem nichtinvasiven Goldstandard, der Chemical Shift basierten Magnetresonanztomografie (MRT), hinsichtlich des Vorliegens einer Fettleber zu vergleichen. **Methode:** 1127 freiwillige Probanden (566 Männer, 561 Frauen, Durchschnittsalter 53 ± 14 Jahre) unterzogen sich im Rahmen einer epidemiologische Studie einer MRT und einer Ultraschalluntersuchung (US) des Oberbauches. Der US erfolgte durch zertifizierte Reader, welche die Leber hinsichtlich des Auftretens einer Fettleber beurteilten. Die MRT beinhaltet eine 3-Echo Chemical Shift basierte Sequenz. Entsprechende Bias zur Quantifizierung der Fettleber wurden ausgeglichen (T1 Bias, T2* Bias, Rauschfehler, Multispektrale Komplexität von Fett). Eine Fettleber wurde definiert als ein Fettgehalt von größer als 5,1% (definiert in Kühn JP Radiology 2012). Die Daten der MRT und der US wurden gegenübergestellt und die Sensitivität, Spezifität und diagnostischen Genauigkeit des Ultraschalls ermittelt. **Ergebnis:** In der MRT zeigten 683 Probanden (61%) keine Fettleber und 444 Probanden (39%) eine Fettleber (milder n = 303; moderater n = 123; hoher Fettgehalt n = 18). Der US charakterisiert 611 Probanden richtig negativ, 70 Probanden als falsch positiv, 290 Probanden richtig positiv und 153 Probanden falsch positiv. Der US hat in der Beurteilung einer Fettleber eine Sensitivität von 66%; eine Spezifität von 90% und eine diagnostische Genauigkeit von 80%. Eine stratifizierte Analyse zeigte, dass die diagnostische Genauigkeit für Probanden mit mildem Fettgehalt 55% (165/303), mit moderatem Fettgehalt 88% (108/123) und mit hohem Fettgehalt 94% (18/19) betrug. **Schlussfolgerung:** Die Ultraschalluntersuchung ist im Vergleich zur Chemical Shift basierten MRT ein moderates Verfahren zur Beurteilung der Fettleber in der klinischen Diagnostik. Eine reduzierte diagnostische Genauigkeit muss besonders bei Patienten mit niedrigem Fettgehalt berücksichtigt werden.
Keywords: Leber, Fettleber, Magnetresonanztomografie, Sonografie, Chemical Shift

VO 211.4
15:45

Schnelle Bestimmung des Lebervolumens und Segmentierung anhand neuer Algorithmen

Zahel T[1], Wildgruber M[1], Schuster T[2], Rummeny EJ[1], Dobritz M[1]
[1]Klinikum rechts der Isar, Radiologie, München; [2]Klinikum rechts der Isar, Institut für Medizinische Statistik und Epidemiologie, München

Ziele: Evaluation einer neuen Lebersoftware zur Berechnung des Gesamtlebervolumens und der Lebersegmentierung mit der Computer Tomografie (CT). **Methode:** Das Gesamtlebervolumen von 25 Patienten ohne zu Grunde liegende Leberparenchymerkrankung wurde von drei Radiologen unabhängig voneinander anhand von CT-Bildern (portal-venöse Phase, 0.67 mm Schichtdicke, 256-Zeilen CT) berechnet. Zusätzlich wurden 10 CTs von Patienten mit bekannter Lebermetastasierung von

colorectalen Carcinomen ausgewertet und entsprechende Tumorvolumina bestimmt. Die anatomische Segmentierung erfolgte in 4- (links lateral, links medial, rechts anterior, rechts dorsal) und 9-Segmente (Couinaud Model). Die Übereinstimmung zwischen den drei Radiologen wurde mittels Intra-Klassen-Korrelation ausgewertet. **Ergebnis:** Durchschnittlich erfolgte die semi-automatische Berechnung des Lebervolumens innerhalb von zwei Minuten und der Intra-Klassen-Korrelationskoeffizient (ICC) zeigte eine sehr hohe Übereinstimmung (ICC: 0,998). Die ergänzende Lebersegmentierung in 4- und 9-Segmente konnte rasch durchgeführt werden, jedoch war die Übereinstimmung bei der 4-er Segmentierung besser (ICC: 0,833 – 0,958) als bei der 9-er Segmentierung (ICC: 0,174 – 0,866). Die Korrelation zwischen den Tumorvolumina war sehr hoch (ICC: 0,998). **Schlussfolgerung:** Anhand einer neuen Lebervolumetrie Software können Gesamt- sowie segmentales Lebervolumen innerhalb weniger Minuten mit CT-Bildern reproduzierbar berechnet werden.

Keywords: Leber, Volumetrie, Metastasen, Segmentierung

VO 211.5
15:55

Leberlebendspende: Präoperative CT-Volumetrie mittels semi-automatischer Prototyp-Software im Vergleich zu intraoperativ bestimmtem Transplantatgewicht als Goldstandard

Mokry T[1], Mueller D[2], Bellemann N[1], Klauss M[1], Stampfl U[1], Longerich T[3], Schirmacher P[3], Schemmer P[4], Radeleff B[1], Kauczor HU[1], Sommer CM[1]
[1]Universitätsklinikum Heidelberg, Diagnostische und Interventionelle Radiologie, Heidelberg; [2]Philips Healthcare, Clinical Science, Hamburg; [3]Universitätsklinikum Heidelberg, Allgemeine Pathologie, Heidelberg; [4]Universitätsklinikum Heidelberg, Allgemein-, Viszeral- und Transplantationschirurgie, Heidelberg

Ziele: Evaluation einer semi-automatischen Prototyp-Software (SPS) zur präoperativen CT-Volumetrie von Lebertransplantaten vor Leberlebendspende mit Vergleich zum intraoperativ bestimmten Transplantatgewicht als Goldstandard. **Methode:** In dieser retrospektiven Studie wurde präoperativ bei 17 Leberlebendspender (12 männlich, mittleres Alter 38,2 ± 9,6 Jahre) eine CT-gestützte Volumetrie des Lebertransplantats mittels einer SPS durchgeführt. Grundlage der Auswertung waren axiale Schichten der portalvenöse Phase (Schichtdicke 3 mm, Inkrement 2 mm). Als Goldstandard diente das intraoperativ bestimmte Transplantatgewicht, wobei eine Dichte von 1,00 g/ml für gesundes Leberparenchym für den Vergleich herangezogen wurde. Die Auswertung erfolgte unabhängig durch zwei Radiologen (jeweils zwei Auswertungen in einem Abstand von mindestens 30 Tagen). Die inter- und intra-observer Variabilität als Surrogat für die Reproduzierbarkeit der CT-Volumetrie mittels SPS wurde außerdem bestimmt. **Ergebnis:** Als Lebertransplantate dienten die Segmente II/III, II-IV und V-VIII in 6, 3 und 8. Das intraoperative Gewicht der Lebertransplantate war 636,1 ± 363,1 g. Das durchschnittliche, aus 4 Durchgängen (2 Auswertungen von Radiologe I, 2 von Radiologe II) kalkulierte Volumen lag bei 621,7 ± 352,2 ml. Die Korrelation zwischen Lebergewicht und Lebervolumen wurde unter Verwendung von Pearson's r mit 0,95 berechnet. Die inter-observer Variabilität lag bei 0,99 [0,94 – 0,99]. Die intra-observer Variabilität lag bei 0,98 [0,95 – 0,99] für Radiologe I bzw. bei 0,98 [0,53 – 0,99] für Radiologe II. **Schlussfolgerung:** In dieser Studie zeigt die Anwendung einer SPS für die präoperative CT-Volumetrie von Lebertransplantaten vor Leberlebendspende eine sehr gute Übereinstimmung mit den intraoperativ bestimmten Transplantatgewichten als Goldstandard. Die Reproduzierbarkeit der CT-Volumetrie mittels SPS ist hoch.

Keywords: Leberlebenspende, Prototyp-Software, CT-Volumetrie

VO 211.6
16:05

Evaluation von T1rho als potentieller MR-Biomarker der Leberzirrhose: Vergleich von gesunden Probanden und Patienten mit Leberzirrhose

Rauscher I[1], Ganter C[1], Martirosian P[2], Rummeny EJ[1], Holzapfel K[1]
[1]Klinikum rechts der Isar der Technischen Universität München, Institut für diagnostische und interventionelle Radiologie, München; [2]Universitätsklinikum Tübigen, Institut für diagnostische und interventionelle Radiologie, Tübingen

Ziele: Vergleich der mittleren T1rho-Werte der Leber von Patienten mit Leberzirrhose und gesunden Probanden zur Evaluation von T1rho als möglicher MR-Biomarker der Leberzirrhose. **Methode:** Zehn gesunde Probanden (6 weiblich, 4 männlich) und 17 Patienten mit klinisch und/oder bioptisch gesicherter Leberzirrhose (4 weiblich, 13 männlich) wurden bei 1,5 T (Magnetom Avanto, Siemens) untersucht. T1rho-gewichtete Bilder wurden mittels einer 2D Turbo FLASH Sequenz (TR/TE 3000/1,31 ms, FA 8°, FoV 309 x 380 mm, Auflösung 2 x 2x6 mm, Akquisitionszeit15 s) mit Spin-Lock-Präparation akquiriert. Parametrische T1rho-Maps wurden ausgehend von fünf Messungen in Exspiration mit unterschiedlichen Spin-Lock-Zeiten (4, 8, 16, 32, 48 ms) berechnet. Die mittleren T1rho-Werte der Leber von gesunden Kontrollen und Patienten mit Leberzirrhose wurden von zwei Radiologen im Konsensus ermittelt und mittels Student t-Test verglichen. Zusätzlich wurde eine ROC (receiver operating characteristic curve)- Analyse durchgeführt, um den Nutzen von T1rho-Werten der Leber in der Diagnose einer Leberzirrhose abzuschätzen. **Ergebnis:** Die mittleren T1rho-Werte der Leber bei Patienten mit Leberzirrhose (57,7 ms ± 8,1 ms) waren signifikant höher als die mittleren T1rho-Werte der gesunden Vergleichsgruppe (48,6 ms ± 3,5 ms; p = 0,006). Bei einem mittels ROC-Analyse ermittelten Grenzwert von T1rho = 51,4 ms betrug die Sensitivität in der Vorhersage einer Leberzirrhose 86,7% bei einer Spezifität von 88,9%. Die Fläche unter der ROC Kurve betrug 0,87. **Schlussfolgerung:** Die mittleren T1rho-Werte der Leber von Patienten mit Leberzirrhose waren signifikant höher als die mittleren T1rho-Werte der gesunden Vergleichsgruppe. Dies weist auf eine mögliche Rolle von T1rho als potentieller MR-Biomarker der Leberzirrhose hin.

Keywords: Magnetresonanztomografie, Leberzirrhose, quantitative Bildgebung

VO 212
Thorax II – CT und Röntgen

Vorsitz: Diederich S / Düsseldorf, Hofmann-Preiß K / Erlangen
Saal Holthusen
Donnerstag, 30.05.2013, 15:30 bis 17:00

VO 212.1
15:30

Dynamische CT Volumen Perfusion von Bronchialkarzinomen: Baseline Perfusions Charakteristika von verschiedenen Tumor Histologien

Henzler T[1], Shi J[2], Apfaltrer P[1], Haberland U[3], Klotz E[3], Schönberg SO[1], Fink C[1]
[1]Universitätsmedizin Mannheim, Medizinische Fakultät Mannheim, Universität Heidelberg, Institut für Radiologie und Nuklearmedizin, Mannheim; [2]Shanghai Pulmonary Hospital, Department of Radiology, Shanghai; [3]Siemens Healthcare Sector, CT Division, Forchheim

Ziele: Neue Studien konnten zeigen, dass das Therapieansprechen von neuartigen zielgerichteten Therapien von der initialen Tumor Durchblutung abhängt. Das Ziel dieser prospektiv angelegten Studie war es die Perfusions Charakteristika von neu diagnostizierten Bronchialkarzinomen vor einer Therapieeinleitung mittels dynamischer CT Volumen Perfusion zu untersuchen. **Methode:** 173 konsekutive Patienten (131 Männer, mittleres Alter 60,5 ± 9 Jahre) mit einem neu diagnostizierten Bronchialkarzinom wurden mittels dynamischer CT Volumen Perfusion vor einer Histologie Gewinnung untersucht. Tumor Blutvolumen (BV), Blutfluss (BF), mittlere Transitzeit (MTT) sowie die Tumor Permeabilität wurden mittels des Dekonvolutionsmodells quantifiziert und zwischen den verschiedenen Tumor Histologien und morphologischen Messungen verglichen. **Ergebnis:** Histopathologisch litten 88 Patienten an einem Adenokarzinom (AC), 54 Patienten an einem Plattenepithelkarzinom (SCC) und 31 Patienten an einem kleinzelligen Bronchialkarzinom (SCLC). Die Tumor Permeabilität zeigte zwischen allen 3 Tumor Histologien signifikante Unterschiede. (alle $p < 0,05$). Der Tumor BF war bei Patienten mit einem AC signifikant höher als bei Patienten mit einem SCLC (p=0.001) wohingegen keine signifikanten Unterschiede des BF bei Patienten mit einem AC und einem SCC beobachtet werden konnten (p>0,05). Der Tumor BF und das BV korrelierten bei allen Tumor Histologien signifikant (SCC: r = 0,704, p< 0,001; SCLC: r=0,647; p< 0,001; AC: r=0,614; p< 0,001). Korrelationen zwischen den Perfsionsparametern und morphologischen Tumormessungen wurden nicht beobachtet. **Schlussfolgerung:** Mittels dynamischer CT Volumen Perfusion ermittelte Perfusionsparameter unterscheiden sich signifikant zwischen verschiedenen Tumor Histologien. Aufgrund der fehlenden Korrelation zwi-

schen morphologischen Messungen und funktionellen Perfusionsparametern bietet die dynamische CT Volumen Perfusion zusätzliche funktionelle Informationen, welche für die Therapieüberwachung verwendet werden könnten.
Keywords: Dynamische CT Volumen Perfusion, Funktionelle Bildgebung, Onkologie, Lungenkrebs

VO 212.2
15:40

Evaluierung der Inter-/Intrareader Reproduzierbarkeit unterschiedlich erfahrener Untersucher beim Therapiemonitoring von Pleuramesotheliomen mittels mRECIST, RECIST 1.0, RECIST 1.1 und WHO Kriterien

Stahlhut L[1], Bunck A[1], Tan Y[2], Franke M[1], Höink A[3], Guo X[2], Maintz D[1], Schwartz L[2], Zhao B[2], Persigehl T[1]
[1]Uniklinik Köln, Institut und Poliklinik für Radiologische Diagnostik, Köln; [2]Columbia University, Department of Radiology, New York; [3]Universitätsklinikum Münster, Institut für Klinische Radiologie, Münster

Ziele: Das Tumormonitoring von Pleuramesotheliomen ist aufgrund ihres spezifischen „semi-zirkulären" Wachstumsmusters erschwert und mitunter die Bestimmung des maximalen intraläsionalen Durchmesser (gemäß RECIST 1.0/1.1) nur deutlich eingeschränkt möglich. Daher wurden 2004 von Byrne et al. modifizierte Evaluationskriterien (mRECIST) entwickelt. In dieser Studie wurden die mittels der Evaluationskriterien RECIST 1.0, RECIST 1.1, mRECIST und WHO ermittelten Messergebnisse unterschiedlich erfahrener Untersucher verglichen und hinsichtlich ihrer Reproduzierbarkeit beurteilt. **Methode:** Insgesamt wurden 43 CT Baseline- und Verlaufsuntersuchungen von 15 Patienten einer klinischen Multizenter-Pleuramesotheliom-Studie retrospektiv von unterschiedlich erfahrenen Radiologen gemäß mRECIST, RECIST 1.0, RECIST 1.1 und WHO analysiert. Hierbei wurden zur Bestimmung der Interreader-Reproduzierbarkeit die Target-Läsionen von den Untersuchern unabhängig voneinander gewählt und ausgemessen. Eine wiederholte Messung erfolgte nach einem Intervall von mindestens 4 Wochen. **Ergebnis:** Die mittels mRECIST erzielten Messergebnisse zeigten, verglichen mit RECIST 1.0, RECIST 1.1 und WHO, sowohl die geringste Inter- als auch Intrareader-Variabilität (-28.4/12.9 und -32.1/20.7; Bland-Altman). Die bidimensionale Auswertung gemäß WHO zeigte die höchste Varianz. Bei der Auswertung gemäß mRECIST unter Verwendung der Tumor-Response Kriterien von Byrne et al. mit Progressive Disease (PD) > 25% wurden 3 Verlaufsuntersuchungen, hingegen mit PD > 20% (analog zu RECIST) nur eine Verlaufsuntersuchung abweichend klassifiziert (PR -38% vs. SD -11%). **Schlussfolgerung:** Das Therapiemonitoring von Pleuramesotheliomen gemäß mRECIST erscheint im Vergleich zu anderen Messverfahren, wie RECIST 1.0, RECIST 1.1 oder WHO, am zuverlässigsten. Inwieweit eine Modifikation der Response-Kriterien von weiterem Vorteil sein kann, bleibt in weiteren Studien mit höherer Fallzahl zu überprüfen.
Keywords: Pleuramesotheliom, Computertomografie, Onkologie, Radiologische Diagnostik, Thoraxradiologie

VO 212.3
15:50

FDG-PET/CT in der Detektion maligner Lungenläsionen (LL): Überlegenheit der ultra-HD-(uHD) gegenüber der HD- (HD) und iterativen Rekonstruktion (IR) unabhängig vom BMI

Janssen I, Vogt FM, Barkhausen J, Buchmann I
Universitätsklinikum Schleswig-Holstein, Campus Lübeck, Radiologie und Nuklearmedizin, Lübeck

Ziele: Untersucht wurde, ob die uHD-PET (HD-PET + time of flight) oder die HD-PET der iterativen Rekonstruktion (IR) in der Detektion hypermetaboler LL bei Patienten mit Bronchialkarzinom (BC)in der FDG-PET-CT auch in Abhängigkeit vom BMI überlegen ist. **Methode:** 60 Pat. mit BC wurden prospektiv untersucht (Biograph mCT, Siemens). Die Pat. erhielten 236 ± 21 MBq FDG i.v.; 80 ± 12 min p.i. begann die Akquisition von uHD, HD- und IR-Daten. Hypermetabole LL wurden visuell detektiert und anhand des CT verifiziert. SUVmax-Werte wurden mittels VOI-Analyse ermittelt. Bei Patienten mit LL > 1 ml wurden zusätzlich SUVpeak-Werte ermittelt. Die Anzahl der hypermetabolen LL, SUVmax-, SUVpeak und SUVmax/Background (BG)-Ratio wurden für alle 3 Rekonstruktionsmodi (RM) verglichen. Der BG wurde bestimmt durch eine für alle 3 RM identische VOI in angrenzendem normalem Lungengewebe. Ferner wurde für alle Pat. der BMI erhoben. SUVmax-Werte adipöser Pat. (BMI > 25 kg/m^2) wurden verglichen mit denen normalgewichtiger Pat. (Signifikanzniveau < 0,05). **Ergebnis:** 210 (100%) hypermetabole LL wurden mittels uHD detektiert und zu 100% mittels CT als richtig-positiv verifiziert, 193 (91,9%) mittels HD und 177 (84,3%) mittels IR (p< 0,001). UHD- und HD-PET zeigten signifikant höhere SUVmax-Werte als die IR (p< 0,001). Die SUVpeak-Werte waren nicht signifikant unterschiedlich. Die SUVmax/BG-Ratio war signifikant höher in uHD und HD als in der IR (p< 0,001). 21 Pat. (40%) hatten einen BMI > 25 kg/m^2. Der BMI zeigte jedoch keinen Einfluss auf die Ergebnisse. **Schlussfolgerung:** UHD-PET ist der HD-PET und der IR in der Detektion maligner LL signifikant überlegen, unabhängig vom BMI. Es profitieren also auch dünne Pat. von der uHD-PET. Der SUVpeak verspricht die höchste Vergleichbarkeit der SUV-Werte, unabhängig vom RM. Wir schlussfolgern, dass UHD und SUVpeak in der täglichen Praxis eingesetzt werden sollten.
Keywords: PET, FDG, uHD, Bronchialkarzinom, BC

VO 212.4
16:00

Evaluation einer automatischen Röhrenspannungsselektion in Kombination mit organspezifischer Dosisreduktion in der klinischen Thorax-CT

Kröpil P, Schimmöller L, Dietrich S, Heusch P, Aissa J, Antoch G, Lanzman RS
Universitätsklinikum Düsseldorf, Institut für Diagnostische und Interventionelle Radiologie, Düsseldorf

Ziele: Der Einfluss einer automatischen, schwächungsbasierten Röhrenspannungsselektion (SRSS) kombiniert mit organspezifischer Dosisreduktion (OSDR) auf Strahlendosis und Bildqualität (BQ) sollte bei kontrastmittelverstärkten CT-Untersuchungen des Thorax untersucht werden. **Methode:** 68 konsekutive Patienten (mittleres Alter 58.3 ± 12.7 Jahre), welche eine klinisch indizierte, kontrastmittelverstärkte (100 ml Iohexol) Thorax-CT an einem 128-Zeilen Scanner erhielten, wurden in die Studie eingeschlossen. 34 Thorax-CTs wurden unter Anwendung der neuen Dosisreduktionsalgorithmen SRSS und OSDR (CareKV™, XCare™; Siemens) durchgeführt. OSDR schützt oberflächennahe radiosensitive Organe wie Mamma und Schilddrüse durch Reduktion des Röhrenstromzeitproduktes während der anterioren Projektionen. Die SRSS adaptiert automatisch die Röhrenspannung in Abhängigkeit von der Strahlungsschwächung durch den Patienten sowie der Art des Untersuchungsprotokolls. Objektive und subjektive BQ sowie Strahlendosis (CTDIvol) wurden mit 34 Thorax-CTs nach Standardprotokoll (120 kV) ohne Anwendung von SRSS und OSDR verglichen. Die subjektive BQ wurde auf einer 4-Punkt-Skala (1_nicht diagnostisch; 4_exzellent) bewertet. Signal-zu-Rausch Verhältnisse (SNR) wurden durch ROI-Messungen im kontrastieren Lumen der Aorta und der umgebenden Luft außerhalb des Körpers bestimmt. **Ergebnis:** Der CTDIvol der Thorax-CTs unter Anwendung von SRSS und OSDR war signifikant geringer als beim Standardprotokoll (3.1 ± 1.0 mGy versus 6.2 ± 2.3 mGy; p< 0.001). Obwohl das Rauschniveau bei Anwendung der Dosisreduktionsalgorithmen leicht erhöht war (14.7 ± 5.7 vs. 11.4 ± 3.8 HU; p< 0.01), wurden keine signifikanten Unterschiede der SNR (17.0 ± 4.6 vs. 16.5 ± 4.5) oder der subjektiven BQ (mittlerer Bewertungsscore 3.88 vs. 3.93) zwischen beiden Protokollen beobachtet. **Schlussfolgerung:** Die kombinierte Anwendung von SRSS und OSDR verringert erheblich die Dosis der Thorax-CT im Rahmen der klinischen Routine unter Bewahrung einer hohen subjektiven und objektiven Bildqualität.
Keywords: Thorax-CT, Bildqualität, Röhrenspannung, organspezifische Dosisreduktion

VO 212.5
16:10

70 kV Computertomografie des Thorax: Strahlendosis und Wertigkeit für Computer assistierte Detektion und Evaluation von Lungenknoten – erste klinische Ergebnisse

Schulz B[1], Bodelle B[1], Lehnert T[1], Al-Butmeh F[1], Sedlmair M[2], Banckwitz R[2], Klement D[1], Vogl TJ[1], Kerl MJ[1]
[1]Goethe Universität Frankfurt am Main, Diagnostische und Interventionelle Radiologie, Frankfurt am Main; [2]Siemens Healthcare, Erlangen

Ziele: Ziel der Arbeit war es, 70 kV Computertomografien (CT) der Lunge bezüglich der Strahlenbelastung und Wertigkeit bei Computer assistierten Detektion (CAD) von Lungenrundherden zu evaluieren. **Methode:** Die Effizienz von CAD wurde bei 70 kV und 100 kV (Goldstandard) Thorax-CTs ausgewertet (Röhrenstrom:87 mAs, Kollimation: 64 x 0,6 mm). Analysiert die CAD basierte Detektionsrate von Lungenknoten sowie der gemessene maximale transversale Durchmesser beider Techniken. Die durchschnittliche Strahlenbelastung (Effektivdosis E) wurde mittels Alderson-Rando Phantom gemessen. **Ergebnis:** Datensätze von 74 Patienten mit insgesamt 301 Lungenknoten wurden in die Studie einge-

schlossen. Die CAD Detektionsrate war ähnlich für beide Techniken (70 kV: 94,5%, 100 kV: 92,4%). Der ermittelte Durchmesser betrug 5,5 mm (70 kV) bzw. 5,7 mm (100 kV) mit einem durchschnittlichen Volumen von 0,12 ml (beide Techniken). Abgeleitet von den Phantommessungen betrug die durchschnittliche Effektivdosis bei Patientenuntersuchungen 0,51 mSv (70 kV) bzw. 2,02 mSv (100 kV). **Schlussfolgerung:** Die Niedrigdosis CT der Lunge mit 70 kV Technik eignet sich für die CAD basierte Evaluation von Lungenknoten, bei gerade einem Viertel der Standarddosis. Somit eignet sich diese Technik sowohl zur CAD basierten Detektion von Lungenrundherden als auch bei der weiteren Beurteilung in Verlaufskontrollen.

Keywords: 70 kV, Computertomografie, Lungenrundherde, CAD, Strahlendosis

VO 212.6
16:20

Niedrigdosis-Mehrzeilendetektor-CT mit niedrigen Röhrenspannungen und iterativer Bildrekonstruktion: Wo liegt die Grenze diagnostischer Sicherheit in der Thoraxbildgebung?

Stiller W[1], Pahn G[1], Mayer JL[1], Dadrich M[1], Hirsch J[2], Schmack B[3], Böhme S[4], Markstaller K[4], Szabó G[3], Kauczor HU[1]
[1]Universitätsklinikum Heidelberg, Diagnostische & Interventionelle Radiologie, Heidelberg; [2]Universität Witten/Herdecke, Medizinische Biometrie und Epidemiologie (IMBE), Witten; [3]Universitätsklinikum Heidelberg, Herzchirurgie, Heidelberg; [4]Allgemeines Krankenhaus (AKH) Wien, Allgemeine Anästhesie und Intensivmedizin, Wien

Ziele: Bestimmung derjenigen Kombination aus Akquisitions- und Rekonstruktionsparametern, die für die Niedrigdosis-MDCT-Bildgebung des Thorax eine den aktuellen klinischen Standards gleichwertige diagnostische Bildqualität liefert. **Methode:** Thorakale MDCT-Bildgebung 8 sedierter, mech. ventilierter Schweine wurde bei Atemstillstand in mittlerer Atemlage mittels Standard- (120kVp, 180 mAs) und Niedrigdosisprotokollen mit niedrigen Röhrenspannungen (100/80kVp) und Röhrenstrom-Zeit-Produkten (120/60/30 mAs) durchgeführt. Schnittbildserien aller Akquisitionen wurden je mit Lungen- und Weichteilkern mittels gefilterter Rückprojektion (FBP) rekonstruiert. Niedrigdosis-Akquisitionen wurden außerdem iterativ rekonstruiert („iDose“ Level 2/5, Philips Healthcare). 19 pro Tier rekonstruierte Bildserien wurden von 3 unabhängigen verblindeten Readern absteigend nach diagn. Bildqualität sortiert und sortierte Serien statistisch geclustert. CT-Werte und Bildrauschen in Lungenparenchym, Leber, Muskel und Aorta wurden für alle Serien quantitativ bestimmt. **Ergebnis:** Die Interreader-Übereinstimmung war moderat-hoch (Kappa = 0,56 – 0,66). Für fixe Akquisitionsparameter wurden mit FBP rekonstruierten Bildserien jeweils dem niedrigsten Rang zugeordnet, während it. rekonstruierte Serien (iDose 5) unabhängig vom Rekonstruktionskern höchste Ränge erhielten. Die Serien konnten in drei homogene Cluster vergleichbarer diagn. Bildqualität eingeteilt werden: Mit 100kVp/120 mAs (iDose2/5), 100kVp/60 mAs (iDose5) oder 80kVp/120 mAs (iDose5) akquirierte it. rekonstruierte Bilder wurden als gleichwertig zu mit dem Standardprotokoll aufgenommenen und mittels FBP rekonstruierten Bildern eingeordnet. Nur bei sehr niedrigen Dosen (80kVp/30 mAs) beeinflußte die it. Rekonstruktion die CT-Werte, während das Bildrauschen bis zu −60% reduziert werden konnte. **Schlussfolgerung:** Thorakale MDCT mit niedriger Röhrenspannung (kVp) und niedrigem Röhrenstrom-Zeit-Produkt (mAs) in Kombination mit iterativer Rekonstruktion könnte die Strahlenexposition um 50 – 75% senken.

Keywords: Mehrzeilendetektor-CT (MDCT), Niedrigdosis (low dose), iterative Rekonstruktion, gefilterte Rückprojektion (FBP), Thorax

VO 212.7
16:30

Abhängigkeit der in der Computertomografie (CT) gemessenen Bronchialwanddicke in Abhängigkeit von Lungenvolumen, intravenöser Kontrastmittelgabe und Rekonstruktionskernel

Dettmer S[1], Entrup J[1], Dr. de Wall C[2], Schmidt M[3], Prof. Wacker F[1], Prof. Shin HO[1]
[1]Medizinische Hochschule Hannover, Institut für Diagnostische und Interventionelle Radiologie, Hannover; [2]Medizinische Hochschule Hannover, Klinik für Pneumologie, Hannover; [3]Fraunhofer MEVIS, Fraunhofer MEVIS, Bremen

Ziele: Evaluation der Abhängigkeit der in der CT gemessenen Bronchialwanddicke von Lungenvolumen, intravenöser Kontrastmittelgabe und Rekontruktionekernel. **Methode:** Die Bronchialwanddicke wurde an 2496 Bronchusabschnitten von 316 CT-Datensätzen (64 Zeilen MDCT, 120 kVp, Rotationszeit 0,8 s, pitch 0,984, Kollimation 1.25 mm, Rekonstruktionsinkrement 1 mm) mittels spezieller Software (MeVis Airway Examiner) gemessen. Dabei wurden die Abschnittntre von zentral (Abschnitt 1) nach peripher (Abschnitt 9) getrennt untersucht. 117 x 2 Datensätze zur Evaluation des Lungenvolumens als Einflussfaktor wurden in maximaler Inspiration und maximaler Exspiration durchgeführt, 22 x 2 Datensätze zur Untersuchung der intravenösen Kontrastmittelgabe wurden mit und ohne intravenöser Kontrastmittelgabe durchgeführt und 19 x 2 Datensätze zur Evaluation des Rekonstruktionskernels wurden mit Weichteil- und Knochenkernel rekonstruiert. **Ergebnis:** Lungenvolumen: Die Bronchialwanddicke war in den Bronchusabschnitten 2 – 9 in der Exspiration signifikant dicker als in der Inspiration (Abschnitt 2 – 8: $p < 0{,}001$, Abschnitt 9: $p = 0{,}002$), in Abschnitt 1 (Hauptbronchus) war der Unterschied nicht signifikant. Kontrastmittelgabe: Die Bronchialwand wurde bei der Untersuchung mit Kontrastmittel dicker gemessen als in der nativen Untersuchung, in den Bronchusabschnitten 1 und 2 signifikant (Abschnitt 1: $p = 0{,}021$, Abschnitt 2: $p < 0{,}001$), weiter peripher nicht signifikant. Rekonstruktionskernel: Die Bronchialwand wurde mit dem Weichteilkernel dicker gemessen als mit dem Knochenkernel, in fast in allen Bronchusabschnitten signifikant (Abschnitt 1, 2, 4, 5: $p < 0{,}001$, Abschnitt 3, 8: $p = 0{,}002$, Abschnitt 6: $p = 0{,}001$, Abschnitt 7: $p = 0{,}082$). **Schlussfolgerung:** Lungenvolumen, intravenöse Kontrastmittelgabe und Rekonstruktionskernel haben einen erheblichen Einfluss auf die Messung der Bronchialwanddicke. CT-Untersuchungen zur Verlaufsbeurteilung sollten mit standardisiertem Protokoll und in möglichst ähnlicher Inspirationstiefe durchgeführt werden.

Keywords: Bronchien, Bronchialwanddickenmessung, Image processing

VO 212.8
16:40

Ist die Thoraxaufnahme in Exspiration für die Diagnostik des Pneumothorax noch „Gold Standard“?

Natho O[1], Thomsen L[1], Feigen U[1], Kivelitz D[1], Wösle M[2]
[1]Asklepios Klinik St. Georg, Albers-Schönberg Insitut für Strahlendiagnostik – Radiologie, Hamburg; [2]Ubbo-Emmius-Klinik Aurich, Abteilung für Radioonkologie und Strahlentherapie Interdisziplinäre Arbeitsgruppe für Laserchirurgie, Aurich

Ziele: In der konventionellen Röntgendiagnostik gelten Thoraxaufnahmen in Exspiration bei Verdacht auf Pneumothorax (PNTH) als „Gold Standard“. Der PNTH soll in Exspiration pathophysiologisch begründet besser erkennbar und breiter abgebildet sein. Dieser Standard soll in unserer Studie überprüft werden. **Methode:** Retrospektiv wurden 131 Patienten mit PNTH und mit Röntgenaufnahmen des Thorax p. a. sowohl in Exspiration als auch in Inspiration in die Studie eingeschlossen. Es fanden sich 139 Pneumothoraces (8 Patienten mit PNTH beiderseitig). Erkennbarkeit und Breite des PNTH wurden in beiden Atemlagen apikal, lateral und basal geblindet im PACS (Fa. Sectra) an einer Befundworkstation analysiert (Erkennbarkeit des Pneumothorax, Breite in mm, Nebenbefunde). **Ergebnis:** Bei 138 von 139 Fällen wurde der PNTH in Inspiration (Sensitivität 0,99) und bei 135 von 139 PNTH in Exspiration (Sensitivität 0,97) nachgewiesen. Die Breite des PNTH zeigte sich auf Exspirationsaufnahmen im Durchschnitt apikal und lateral größer als in Inspiration (apikal um 2,4 mm und lateral um 0,86 mm). Basale Pneumothoraces zeigten im Mittel auf Aufnahmen in Inspiration eine um 1,39 mm größere Breite. Die schärfere Abgrenzbarkeit pleuraler Strukturen führte in 21 Fällen subjektiv zu einer optisch besseren Demarkierung des basalen Pneumothoraxspaltes. Eine identische Breite des PNTH fand sich bei 29 Patienten apikal, bei 67 lateral und bei 108 basal. Eine nur geringe Größenzunahme des PNTH in Exspiration gegenüber Inspiration von 1 bis 5 mm fand sich bei 58 von 65 Fällen apikal sowie bei 37

von 43 Patienten lateral. **Schlussfolgerung:** Die Überlegenheit von Thoraxröntgenaufnahmen in Exspiration für die Detektion des PNTH gegenüber Aufnahmen in Inspiration wird in unserem Patientengut nicht bestätigt. Wird auf einer Thoraxröntgenaufnahme in Inspiration ein PNTH nachgewiesen oder ausgeschlossen, ist keine zusätzliche Aufnahme in Exspiration ohne Änderung der subjektiven oder klinischen Symptomatik erforderlich.
Keywords: Exspiration, Inspiration, Pneumothorax, Röntgenaufnahme

VO 213 Bildverarbeitung

Vorsitz: Kotter E / Freiburg, Mildenberger P / Mainz
Saal Hounsfield
Donnerstag, 30.05.2013, 15:30 bis 17:00

VO 213.1 15:30 Objektive Untersuchungen zum Einfluss der iterativen Rekonstruktion von MDCT-Daten unter Verwendung des SAFIRE-Algorithmus auf die Rauschcharakteristik und die Niedrigkontrasterkennbarkeit

von Falck C[1], Bratanova V[1], Rodt T[1], Meyer BC[1], Waldeck S[2], Wacker F[1], Shin HO[1]
[1]Medizinische Hochschule Hannover, Institut für Diagnostische und Interventionelle Radiologie, Hannover; [2]Bundeswehrzentralkrankenhaus Koblenz, Radiologie, Koblenz

Ziele: Die systematische Analyse des Einflusses der iterativen Rekonstruktion von Multidetektorcomputertomografie (MDCT) Daten mit dem SAFIRE-Algorithmus (Sinogram Affirmed Iterative Reconstruction) auf das Bildrauschen und die Niedrigkontrasterkennbarkeit unter Verwendung eines objektiven Ansatzes. **Methode:** Ein Niedrig- und ein Hochkontrastphantom wurden an einem 128-Zeilen MDCT unter Verwendung verschiedener Dosislevel (25, 50, 100, 150, 200 mAs) untersucht. Das Niedrigkontrastphantom bestand aus einem homogenen Hintergrund. Das Hochkontrastphantom beeinhaltete ein Testmuster aus Bohrungen unterschiedlichen Durchmessers. Die Datensätze wurden mittels gefilterter Rückprojektion (FBP) und SAFIRE rekonstruiert. Nachfolgend wurden virtuelle Niedrigkontrastläsionen (-20HU) unterschiedlicher Größe in die Datensätze eingefügt und die Niedrigkontrasterkennbarkeit objektiv unter Verwendung einer Bildqualitätsmetrik (MS-SSIM*) ermittelt. Die Rauschcharakteristik der Bilddaten wurde granulometrisch bestimmt. Die Hochkontrastauflösung wurde über das Intensitätsprofil der Bohrlöcher der Hochkontrastphantoms ermittelt. **Ergebnis:** Die Verwendung des SAFIRE-Algorithmus verbesserte die Niedrigkontrasterkennbarkeit für alle Dosisstufen und Läsionsgrößen. Die relative Zunahme der Niedrigkontrasterkennbarkeit zeigte eine inverse Abhängigkeit von der Dosis und reichte von 208%(±37%), 259%(±30%) und 309%(±35%) bei 25 mAs bis zu 106%(±6%), 119%(±9%) und 123%(±8%) bei 200 mAs für SAFIRE Filterstärken von 1, 3 und 5 ($p< 0.05$). Bis zu einer Dosisreduktion von 50% erreichten die SAFIRE Datensätze die Niedrigkontrasterkennbarkeit der FBP Datensätze. Es ergab sich kein signifikanter Unterschied in der Hochkontrasterkennbarkeit. Die Nutzung des SAFIRE Algorithmus führte zu einer gröberen Textur des Bildrauschens. **Schlussfolgerung:** Die Nutzung des SAFIRE Algorithmus verbessert im Vergleich zur FBP die Niedrigkontrasterkennbarkeit und erlaubt eine Dosisreduktion von ca. 50% ohne Beeinträchtigung der Niedrig- oder Hochkontrasterkennbarkeit.
Keywords: MDCT, Niedrigkontrast, Iterative Rekonstruktion, SAFIRE, Bildqualitätsmetrik

VO 213.2 15:40 Vergleich der gefilterten Rückprojektion und einer Modell-basierten iterativen Rekonstruktion der 4. Generation von peripheren CT-Angiografien

May K, Fritz B, Duschka RL, Haegele J, Vogt F, Hunold P, Barkhausen J, Kovacs A
Universitätsklinikum Schleswig-Holstein, Campus Lübeck, Klinik für Radiologie, Lübeck

Ziele: Vergleich der gefilterten Rückprojektion (FBP) und der iterativen Rekonstruktion (IR, SAFIRE, Siemens Healthcare AG, Erlangen) von CT-Angiografien (CTA) der Becken-Bein-Gefäße zur Eruierung einer möglichen Strahlendosisreduktion. **Methode:** 43 Patienten erhielten eine CTA an einem 64-Zeilen MDCT mit BMI-angepasster Röhrenspannung und Röhrenstrom sowie CARE Dose. Verwendete Röhrenparameter waren wie folgt: Gruppe I (n = 15 BMI< 25kg/m2) 80kV/200mAs, Gruppe II (n=24 BMI 25–30kg/m2) 80kV/250mAs und Gruppe III (n=9 BMI>30 kg/m2) 100 kV/300 mAs. Der Faltungskern war B30f für die FBP und I30f für die IR. Beide Rekonstruktionsalgorithmen wurden hinsichtlich Signalintensität (SI), SNR und diagnostische Bildqualität (5-Punkte-Nominalskala) anhand von Bildschärfe und Gefäßabgrenzbarkeit an 7 definierten Gefäßabschnitten entlang der Becken-Bein-Achse analysiert. **Ergebnis:** Es zeigte sich keine signifikante SI-Differenz zwischen FBP und IR. Die SI der FBP fiel im Gefäßverlauf von 455 ± 137HU im Segment I (Aorta auf Höhe der Nierenarterien) auf 305 ± 90HU im Segment VII (führendes distales Unterschenkelgefäß) ab, bei IR respektive von 453 ± 140HU auf 304 ± 89HU. Die von proximal nach distal kontinuierlich abfallende SNR war signifikant besser bei der IR im Vergleich zu der FBP in allen drei BMI-Gruppen und in allen Gefäßsegmenten: in der BMI-Gruppe I im Segment I 23,8 ± 7,3 (FBP) vs. 31,8 ± 10,1 (IR $p = 0{,}001$) und im Segment VII 11,4 ± 4,4 (FBP) vs. 15 ± 5,7 (IR $p = 0{,}01$); in Gruppe II im Segment I 15,9 ± 5,6 (FBP) vs. 23,11 ± 9 (IR) bzw. im Segment VII 12,1 ± 3,9 (FBP) vs. 17,3 ± 5,4 (IR p jeweils < 0,001) sowie in Gruppe III im Segment I 15,8 ± 4,5 (FBP) vs. 25,6 ± 7,9 (IR $p< 0{,}001$) und im Segment VII 12,5 ± 4,2 (FBP) vs. 20 ± 7,3 (IR $p=0{,}001$). Die diagnostische Bildqualität war vergleichbar bei der FBP und der IR. **Schlussfolgerung:** SAFIRE ermöglicht eine subjektiv angenehmere und messbar rauschärmere Bildbetrachtung. Bei fehlendem Einfluss auf die Bildschärfe oder Abgrenzbarkeit von Gefäßen ist die diagnostische Bildqualität gleichbleibend zur FBP.
Keywords: Iterative Rekonstruktion der 4. Generation, periphere CTA, Bildqualität, BMI adaptiert

VO 213.3 15:50 Bildqualität in Abhängigkeit von der Röhrenspannung bei der Darstellung von Koronaren Stents im CT Unter Verwendung Verschiedener Iterativer Bildrekonstruktionsalgorithmen: Eine Phantomstudie

Grimm JM, Geyer LL, Mück F, Deak Z, Scherr MK, Hetterich H, Kammer N, Notohamiprodjo S, Reiser MF, Wirth S
Klinikum der Ludwig-Maximilians-Univerität München, Institut für Klinische Radiologie, München

Ziele: Beurteilung der potentiellen Strahlendosisreduktion durch Modulation der Röhrenspannung bei Verwendung neuer modellbasierter iterativer Bildrekonstruktion (MBIR) im Vergleich zum aktuellen Standard der adaptiven statistischen Bildrekonstruktion (ASIR) anhand der Bildqualität. **Methode:** Verschiedene Koronarstents wurden mit iodhaltigem Kontrastmittel gefüllt, in einem thorakalen Alderson-Rando Phantom herznah platziert und bei fixem Röhrenstrom (200, 100, 50 mA) und einer Röhrenspannung von jeweils 120, 100 und 80 kVp an einem 64-Zeilen CT Scanner der neuesten Generation (GE Healthcare, Waukesha, USA) untersucht, die Strahlendosis wurde anhand des CTDI ermittelt. Intraluminale Dichte (HU) und Standardabweichung als Maß für objektives Bildrauschen (BR) wurden gemessen sowie das Kontrast- (CNR) und Signal-zu-Rauschen Verhältnis (SNR) für ASIR und MBIR berechnet. Die Bildqualität (BQ) wurde von zwei verblindeten Radiologen anhand einer 4-Punkte Skala ausgewertet. Für die statistischen Auswertung wurden Wilcoxon's Test und ungewichtetes Kappa verwendet. **Ergebnis:** Bei MBIR war die BQ gleich bei 120 und 100 kVp (1,0), nahm jedoch von 100 zu 80 kVp erheblich ab (2,43; $p< 0{,}001$), während sie bei ASIR von 120 zu 100 zu 80 kVp nahezu unverändert blieb (2,0; 2,0; 2,1; p=n.s.). Die durchschnittliche Bildqualität war besser bei Verwendung von MBIR verglichen mit ASIR bei 120 und 100 kVp (jeweils $p< 0{,}05$), jedoch nicht bei 80kVp (p=n.s.). Bei ASIR und MBIR nahm das BR von 120 zu 100 zu 80kVp zu, bei MBIR auch das CNR (jeweils $p< 0.001$). Das beste Verhältnis von BQ zu Strahlendosis lag bei MBIR und ASIR bei 100kVp und 50mA (1,0 und 2,0 bei 1,6mGy). Das ungewichtete Kappa war 0,93. **Schlussfolgerung:** MBIR ist ASIR unabhängig vom Röhrenstrom bei 120 und 100kVp überlegen, jedoch nicht bei 80kVp. Das beste Verhältnis von BQ zu Strahlendosis liefert MBIR bei 100kVp und 50mA.
Keywords: Modellbasierte Iterative Rekonstruktion (MBIR), Bildrekonstruktion, Koronarstents, Dosisreduktion, Bildqualität

VO 213.4
16:00

Einfluss des Rekonstruktionsalgorithmus (UltraHD vs. OSEM3D) und der Auswertemethodik (SUV-Isokontur vs. SUV-Peak) auf die SUV-Quantifizierung am PET/CT (Siemens mCT-X4R)

Pfannenberg C[1], Werner M[1], Reimold M[2], Bares R[2], Claussen CD[1], Kupferschläger J[2]
[1]Eberhard-Karls-Universität Tuebingen, Abt. für Diagnostische und Interventionelle Radiologie, Tuebingen; [2]Eberhard-Karls-Universität Tuebingen, Abt. Nuklearmedizin, Tuebingen

Ziele: Ermittlung einer stabilen und reproduzierbaren Auswertemethodik für die SUV-Quantifizierung am PET/CT neuester Generation in der klinischen Routine. **Methode:** Bei 11 willkürlich ausgewählten onkologischen Patienten, die im August/September 2012 ein 18F- FDG-PET/CT (Siemens mCT-X4R) zum Staging bei verschiedenen Tumorerkrankungen erhielten, wurden insgesamt 20 Läsionen mit Volumina (V) zwischen 1,5 und 20 ml (entsprechend 14 – 34 mm Durchmesser) unter Anwendung verschiedener Rekonstruktions- und Auswerteverfahren evaluiert. 1. Auswertemethodik: SUV(avg) aus 40% Isokontur (IK40) im Vergleich zu SUV-Peak (VOI mit d = 12 mm). 2. Rekonstruktionsverfahren: a) UltraHD (PSF+TOF) 2i21sGauss2.0 400 x 400 Matrix (UHD), b) OSEM3D+TOF 2i24sGauss3.0 400 x 400 Matrix (OSEM400), c) OSEM3D+TOF 2i24sGauss3.0 200 x 200 Matrix (OSEM200). Zusätzlich kugelförmige VOI in Leber (d = 50 mm) und Milz (d = 30 mm) als Referenzregionen. **Ergebnis:** Die SUV(avg) -Werte für Leber (SUV 1,9 – 3,1) und Milz (SUV 1,5 – 3,0) waren nahezu identisch, unabhängig von der Rekonstruktionsmethode. Es ergaben sich systematisch höhere SUVavg bei der UHD-Rekonstruktion im Vergleich mit OSEM200 und OSEM400: IK40: + 20% (7%-26%) bei V>10 ml bzw. +25% (2% – 34%) bei V< 5ml. SUV-Peak: +11% (9% – 13%) bei V>10 ml und +16% (13% – 26%) bei V < 5ml. Keine signifikanten Unterschiede im SUV zwischen OSEM200 und OSEM400-Rekonstruktion. **Schlussfolgerung:** Alle Rekonstruktionsverfahren und Auswertemethoden sind für die Quantifizierung geeignet, solange Mittelwerte benutzt werden. Die SUV-Peak Auswertung und OSEM3D-Rekonstruktion liefern dabei die stabilsten und reproduzierbarsten Ergebnisse.
Keywords: PET/CT, UltraHD-PET, Quantifizierung, Rekonstruktionsalgorithmus

VO 213.5
16:10

Bestimmung der Lungensegmente anhand des Abstands zur Pulmonalarterie im Lungen-CT

Stöcker C[1], Welter S[2], Moltz J[1], Lassen B[1], Kuhnigk JM[1], Kraß S[1]
[1]Fraunhofer MEVIS, Institute for Medical Image Computing, Bremen; [2]Ruhrlandklinik, Thoraxchirurgie, Essen

Ziele: Die Grenzen der Lungensegmente sind im CT in der Regel nicht direkt abgrenzbar. Zur Beschreibung der Lage anatomischer Strukturen, z. B. Tumore bzgl. Segmenten müssen Radiologen das Segmentausmaß deshalb schätzen. Anhand des vorgestellten interaktiven Verfahrens zur Approximation der Lungensegmente soll die segmentale Zuordnung zuverlässiger werden. **Methode:** Die Pulmonalarterien verlaufen parallel zu den Bronchien in den Segmenten. Ferner sind Pulmonalarterien im CT weiter in die Segmentperipherie verfolgbar als Bronchien. Die vorgestellte Methode berechnet eine Approximation der Lungensegmente anhand des Abstands zu den segmentalen Pulmonalarterien, indem die Segmentgrenze in der Mitte zwischen arteriellen Ästen benachbarter Segmente positioniert wird. In einer Machbarkeitsstudie wurde das Verfahren an 11 klinischen, kontrastierten CT-Scans evaluiert, aufgenommen mit 4- und 16-Zeilen-CTs mit Schichtdicken zwischen 1 und 2 mm und Inkrementen zwischen 0,7 und 1,5 mm. Grundanforderung ist neben der Kontrastmittelgabe eine maximale Schichtdicke von 2 mm. Die approximierten Segmentgrenzen wurden mit dem Verlauf intersegmentaler Pulmonalvenen verglichen. **Ergebnis:** Der Median der mittleren Abweichungen zwischen approximierten Segmentgrenzen und intersegmentalen Pulmonalvenen liegt bei 2,3 mm (minimale/maximale mittlere Abweichung: 1 bzw. 8 mm). Eine nach der Entfernung zum Lungenhilus differenzierte Analyse zeigt bei größerer Entfernung zum Lungenhilus eine kleinere mittlere Abweichung. **Schlussfolgerung:** Es wurde gezeigt, dass eine Bestimmung der Lungensegmente anhand des Abstands zur Pulmonalarterie machbar ist. Mit der gemessenen Genauigkeit erscheint sie für den klinischen Einsatz geeignet. Eine Evaluation an größerer Fallzahl ist wünschenswert. Für den schnellen Einsatz in der klinischen Praxis wird an einer Automatisierung der Methode, speziell der zugrundeliegenden Pulmonalarterien-Segmentierung, gearbeitet.
Keywords: Segmentierung, Lungensegmente, Lunge, Computertomografie

VO 213.6
16:20

Respiratory movement correction through object tracking in perfusion imaging of lung tumours: Proof of principle

Tepper M[1], Knabe H[2], Borggrefe J[3], Heller M[2], Hinze C[2], Biederer J[4], Wulff A[2]
[1]Klinik für Diagnostische Radiologie, UK-SH Campus Kiel, Kiel; [2]Klinik für Diagnostische Radiologie, UK-SH Campus Kiel; [3]Institut und Poliklinik für Radiologische Diagnostik, Universität Köln; [4]Diagnostische und interventionelle Radiologie, Universität Heidelberg

Ziele: Therapy assessment in solid tumours is moving away from morphologic criteria (e. g. RECIST) to functional imaging of biological effects of new drugs (e. g. VEGF inhibitors). Respiratory motion is a challenge to imaging of microvascular properties in lung tumours. **Methode:** We simulated a hemithorax of 50 patients with a round tumour in a software phantom. Respiratory motion was induced as sinusoidal coordinate shift of the tumour. Contrast agent bolus passage through the tumour was modelled as density change over time based on two gamma functions (ground truth). Tracking was performed by object recognition based on resolved equivalence classes. Absolute deviation of mean tumour density over time from ground truth was assessed for statistical significance using T-tests with Bonferroni correction. **Ergebnis:** No patient showed significant deviation of tumour density time course from ground truth, T ranged from -2.4 to 2.7. **Schlussfolgerung:** The proposed method might save computing time in comparison to non-linear registration algorithms, however our approach only allows to assess functional properties of the tumour and not arbitrary voxels within an examination. Assessment of contrast change over time in tumor perfusion is feasible using object tracking in a software model. Translation to animal/human imaging is future research.
Keywords: motion compensation, motion correction, motion, tracking, object recognition

VO 213.7
16:30

Korrektur von Patientenbewegung für die tomografische (3D+Zeit) Niedrigstdosis-Fluoroskopie mit interventioneller Flachdetektor-CT (C-Bogen-CT)

Flach B[1], Brehm M[1], Kuntz J[2], Bartling S[2], Kachelrieß M[1]
[1]Friedrich-Alexander-Universität, Institut für Medizinische Physik, Erlangen; [2]Deutsches Krebsforschungszentrum, Medizinische Physik in der Radiologie, Heidelberg

Ziele: Berücksichtigung von Patientenbewegung durch kontinuierliches Anpassen von Vorinformation, die für die tomografische Niedrigstdosis-Fluoroskopie nötig ist. **Methode:** Die Zukunft der bildgestützten Interventionsführung ist die tomografische Fluoroskopie (3D+Zeit). Diese benötigt eine kontinuierliche tomografische Datenaufnahme während der kompletten Intervention. Die Dosis sollte hierbei vergleichbar zur heutigen projektiven Fluoroskopie (2D+Zeit) sein. Dies erreichen wir, indem nur 15 Projektionen pro 180°-Rotation bei sehr niedriger Dosis aufgenommen werden. Werden diese sehr wenigen Projektionen mit einem vorab aufgenommen Bild (Prior) hoher Qualität kombiniert, ist es möglich kontinuierlich angepasste Volumendaten (Updates) ebenfalls hoher Qualität zu berechnen. Wir schlagen vor, das Prior kontinuierlich mittels nichtrigider Registrierung des aktuellen Priors auf eine Rekonstruktion aus Projektionen der letzten acht C-Bogen-Halbumläufe (8 x 15 = 120 Projektionen) anzupassen, um Patientenbewegung während der Intervention zu korrigieren. Die Methode wurde anhand simulierter Daten sowie realer Daten, die mit einem Flachdetektor CT-System aufgenommen wurden, getestet. Für letzteres wurde der Kopf eines lebenden Schweins während der Einführung eines Führungsdrahtes in die Halsschlagader gescannt. **Ergebnis:** Die „Running Prior (RP)"-Technik ist bei Patientenbewegung dem statischen Prior überlegen und führt zu einer ebenso hohen Bildqualität wie beim Einsatz des statische Prior in Situationen ohne Bewegung. Die Updates hoher Qualität können somit kontinuierlich bei extrem niedriger Dosis (30 µGy/s) berechnet werden. Durch die vorgeschlagene Methode entstehen keine neuen Artefakte. Im Vergleich zum statischen Prior ist es mit dem RP möglich, Patientenbewegungen von bis zu 5 mm/s zu korrigieren. **Schlussfolgerung:** Im Fall von Patientenbewegung ist das RP dem statischen Prior vorzuziehen. Für das RP werden keine zusätzlichen Projektionen benötigt, sodass

keine zusätzliche Patientendosis indiziert wird.
Keywords: Flachdetektor-CT, C-Bogen-CT, Intervention, Radiologie

VO 213.8
16:40

Kontrastmittelgestützte MR-Angiografie bei Verschlusskrankheit der Becken-Bein-Arterien: Verbesserung der Bildqualität durch automatische Bildregistrierung

Menke J
Universitätsmedizin Göttingen, Diagnostische Radiologie, Göttingen

Ziele: Bei der peripheren arteriellen Verschlusskrankheit (PAVK) der Becken-Bein-Arterien ist die kontrastmittelgestützte MR-Angiografie (MRA) eine nicht-invasive bildgebende Alternative zur digitalen Subtraktionsangiografie (DSA). Bei der DSA kann die Bildqualität durch Verschieben von Bildmaske/Kontrastbild (Pixelshift) verbessert werden, falls sich der Patient während der DSA-Serie bewegt hat. Diese Studie untersucht, ob eine ähnliche Bildregistrierung auch die Bildqualität bei der Becken-Bein-MRA verbessern kann. **Methode:** Über einen Zeitraum von 3 Jahren wurden 404 Becken-Bein-MRA von Patienten mit PAVK-Symptomen prospektiv in die Studie eingeschlossen. Drei weitere MRA wurden wegen mangelnder Bildqualität ausgeschlossen. Die üblichen nicht-registrierten MRA wurden mittels Varianzanalyse mit MRA verglichen, die mit dreidimensionaler automatischer Bildregistrierung (linear, affin, und nicht-linear) nachverarbeitet worden waren. Die Bildqualität wurde hierbei mit vier Parametern quantifiziert: Die Vessel-Detection-Probability (VDP) in Maximum-Intensity-Projection (MIP) Bildern sowie drei unterschiedliche Contrast-to-Noise Ratios (CNR) in MIP-Bildern und dreidimensionalen Bilddatensätzen. **Ergebnis:** Insgesamt verbesserte Bildregistrierung die MRA-Bildqualität signifikant ($P< 0.05$). Die deutlichste Verbesserung bestand bei den 12% der Unterschenkel, die sich während der MRA um 1 Millimeter oder mehr bewegt hatten. In diesen Fällen verbesserte sich die VDP um 2049%, wenn lineare Registrierung anstelle von keiner Registrierung verwendet wurde ($P< 0,05$). Bei Verwendung von nicht-linearer Registrierung verbesserte sich die VDP zusätzlich ($P< 0,05$). Die drei CNR-Parameter zeigten ähnliche Trends. **Schlussfolgerung:** Bei Patienten mit PAVK-Symptomen kann automatische Bildregistrierung die Bildqualität der kontrastmittelgestützten Becken-Bein-MRA insbesondere an den Unterschenkeln verbessern. Dies ist ähnlich wie bei der Pixelshift bei der DSA.
Keywords: Periphere arterielle Verschlusskrankheit, Magnetresonanzangiografie, Digitale Bildverarbeitung, Bildregistrierung, Bildqualität

VO 213.9
16:50

„Time to peak" basierte Differenzierung von funktionellen Plazentakompartimenten im Mausmodell

Much CC[1], Wedegaertner U[1], Forkert ND[2], Sedlacik J[3], Adam G[1], Kording F[1]
[1]Uniklinikum Hamburg Eppendorf, Diagnostische und Interventionelle Radiologie, Hamburg; [2]Uniklinikum Hamburg Eppendorf, Computational Neuroscience, Hamburg; [3]Uniklinikum Hamburg Eppendorf, Diagnostische und Interventionelle Neuroradiologie, Hamburg

Ziele: Bisher mittelt die VOI-basierte Perfusionsanalyse der Mausplazenta die Werte aller Plazentasegmente. Die Plazenta besteht allerdings aus zwei funktionellen Zonen, dem stark vaskularisierten Labyrinth und der weniger Gefäßreichen Junktionalzone. Das Ziel unserer Studie war eine „Time-to peak" basierte Segmentation der Plazenta zur separaten Analyse der funktionellen Kompartimente. **Methode:** 3 schwangere Balb/C Mäuse wurden an Gestationstag 16.5 an einem 7 Tesla Kleintierscanner (Clinscan, Bruker, Deutschland) untersucht. Die dynamische Perfusionsbildgebung (Multihance, Bracco, Deutschland) erfolgte mit einer 3D T1-gewichteten Gradientenechosequenz (TR: 10 ms, TE: 1.78/4 ms, FoV: 40 mm, Flipwinke: 20°, Matrix: 128, Messungen: 50). Pixel-basierte Time-to-peak Karten wurden berechnet und „k-mean clustering" wurde für die Segmentierung in zwei Zonen angewendet. Die mittlere Time-to-peak wurde für die zwei Kompartimente berechnet. Eine AUC Analyse der gemittelten Kontrastmittelkurven der beiden Kompartimente durchgeführt und Unterschiede mit einem t-Test berechnet. **Ergebnis:** Eine Time-to-peak basierte Differenzierung war für alle Plazenten möglich ($n = 3$). Die Pixelanalyse zeigte dass der Anteil der Low Flow Zone an der Plazenta (25,2 mm3 ± 0.9) ca. 50% über dem der High Flow Zone (12,3 mm3 ± 2) lag. Die Time-to-peak der High-Flow Zone betrug 55 ± 4 s, die der Low Flow Zone 109 ± 5 s Die AUC Analyse ergab einen signifikanten Unterschied der zwei plazentaren Segmente (High Flow 3,7 ± 8 /Low Flow 2,3 ± 1,1) ($p = 0,01$). **Schlussfolgerung:** Die Time-to-peak basierte Differenzierung der Plazentakompartimente erlaubt eine Einteilung in High und Low Flow Zonen, welche visuell eine gute Entsprechung zu den physiologischen Kompartimenten darstellt. Die AUC Analyse zeigt, dass die ermittelten Zonen ein signifikant unterschiedliches Perfusionsverhalten haben, daher erscheint eine getrennte Analyse sinnvoll.
Keywords: Plazentapefusion, Time-to-peak, k-mean clustering

VO 214
Gastrointestinal-/Abdominaldiagnostik IV – Lebermalignome

Vorsitz: Schneider G / Homburg / Saar, Helmberger H / München
Saal Krause
Donnerstag, 30.05.2013, 16:30 bis 17:30

VO 214.1
16:30

Detektion von HCC und Lebermetastasen mit BR14: Abschließende Ergebnisse einer multizentrischen Phase IIA Studie

Hohmann J[1], Müller A[2], Skrok J[3], Wolf KJ[4], Martegani A[5], Dietrich CF[6], Albrecht T[2]
[1]Universitätsspital Basel, Klinik für Radiologie und Nuklearmedizin, Basel; [2]Vivantes Klinikum Neukölln, Institut für Radiologie und Interventionelle Therapie, Berlin; [3]John Hopkins University School of Medicine, Russel H. Morgan Department of Radiology, Baltimore; [4]Charité Universitätsmedizin Berlin, Radiologie und Nuklearmedizin, Berlin; [5]Ospedale Valduce, Servizio di Radiologia, Como; [6]Caritas Krankenhaus Bad Mergentheim, Innere Medizin II, Bad Mergentheim

Ziele: Primäres Ziel der Studie war die Festlegeung der optimalen Dosis von BR14 zur Detektion von HCC und Lebermetastasen. Als vergleichende Bildgebung wurde die MRT herangezogen. Sicherheitsaspekte wurden darüber hinaus ebenfalls erfasst. **Methode:** 25 Patienten (9w, 16 m, mittleres Alter: 66 J) mit bekannten HCC oder Lebermetastasen wurden über einen Zeitraum von drei Monaten an insgesamt drei Zentren untersucht. jeder Patient bekam mindestens eine native und drei Kontrastmittel-gestützte Sonografien(CEUS) mit aufsteigender BR14 Dosis (0.25 ml; 1.0 ml; 4.0 ml). Das vergleichende, ebenfalls Kontrastmittel-gestützte MRT wurde innerhalb von 4 Wochen durchgeführt. Läsionen wurden jeweils nach Lage, Grösse und Art der Läsion dokumentiert. Die jeweilige Bildqualität wurde bewertet und mehrere Vitalparameter wurden aufgezeichnet. **Ergebnis:** Die Anzahl der detektierten Läsionen stieg mit ansteigender BR14 Dosis, die Anzahl der verpassten Läsionen und die mittlere Grösse der Läsionen sank dagegen. Bei den höheren Dosen wurden im Vergleich zum MRT noch mehr und kleinere Läsionen gefunden. Bis auf das zunehmende Enhancement ergab sich kein signifikante Änderung der übrigen Bildqualitätsparameter. Keine signifikanten Änderungen der Vitalparameter wurden festgestellt und es traten keine ernsten Kontrastmittelzwischenfälle traten auf. **Schlussfolgerung:** Im Bereich zwischen 1 ml und 4 ml BR14 ergaben sich die besten Ergebnisse in Bezug auf die Detektion von HCC und Lebermetastasen. Diese waren vergleichbar dem MRT, wobei die zusätzlich gefundenen Läsionen eine höheren Sensitivität des CEUS suggerieren.
Keywords: CEUS, BR14, HCC, Lebermetastasen, Detektion

VO 214.2
16:40

MRT der Leber unter Verwendung von Primovist: systematische Bewertung metastasenauspekter fokaler Leberläsionen anhand von Klassifizierungsbäumen

Baltzer PA[1], Schelhorn J[2], Benndorf M[3], Dietzel M[4], Kaiser WA[5]
[1]Univ. Klinik für Radiodiagnostik, Allgemeinradiologie, Wien; [2]Hufeland Klinikum Weimar, Radiologie, Weimar; [3]Universitätsklinikum Freiburg, Abteilung Röntgendiagnostik, Freiburg; [4]Universitätsklinikum Erlangen, Abteilung für Neuroradiologie, Erlangen; [5]Universitätsklinikum Jena, IDIR 1, Jena

Ziele: Die Bewertung fokaler Leberläsionen (Fll) stellt eine subjektive und damit fehleranfällige Aufgabe dar. Einen Lösungsansatz zur Reduk-

tion von subjektiven, erfahrungsabhängigen Fehlern bietet der Gebrauch des structured reporting (SR). Die Verwendung von SR mit dadurch bedingter gleichartiger Dokumentation von Untersuchungsbefunden ermöglicht die Entwicklung von Klassifizierungsalgorithmen. Ein solcher Ansatz wird in der vorliegenden Arbeit zur Klassifizierung von benignen und malignen Fll in der Primovist gestützten MRT der Leber verfolgt. **Methode:** Retrospektiv eingeschlossen wurden konsekutive Patienten mit klinischem V.a. Lebermetastasen. Alle unterzogen sich einer Primovist verstärkten MRT der Leber unter Verwendung von Standardsequenzen. Diese wurde durch zwei geblindete Untersucher unterschiedlicher Erfahrung beurteilt. Beide identifizierten unabhängig voneinander die Präsenz von Fll und evaluierten qualitative Diagnosekriterien (DK). Die Referenzdiagnose wurde unabhängig unter Zuhilfenahme aller klinischen und Verlaufsinformationen gebildet. Die erfassten DK wurden mittels Kreuztabellen inklusive kappa Statistik analysiert. Ein Klassifizierungsbaum wurde mithilfe der CHAID Methode realisiert. **Ergebnis:** 50 Patienten erfüllten die Einschlusskriterien. In 38 Patienten fanden sich 120 Fll (52 benigne, 68 maligne, 115 (48 benigne, 67 maligne) wurden dabei von den Untersuchern identifiziert. Die Kriterien Anreicherungsmuster, relative Signalintensität auf T2w und T1w Aufnahmen der hepatozytenspezifischen Spätphase trugen dabei signifikant zur Differenzierung von Fll bei. Die Treffsicherheit des CHAID Baumes betrug 91,3% (U1) und 88,7% (U2), es fand sich ein sehr gutes kappa agreement von 0,902. **Schlussfolgerung:** Die hier vorgeschlagene Kombination von qualitativen DK zeigte eine hohe Treffsicherheit bei geringer Abweichung zwischen zwei Untersuchern unterschiedlicher Erfahrung für die Differentialdiagnose von Fll in der Primovist gestützten MRT der Leber.
Keywords: MRT, Sensitivität und Spezifität, Metastasen, Leberläsionen, Klassifikationsanalyse

VO 214.3
16:50

Multi-parametrisches MR-Protokoll zur morphologischen und funktionellen Evaluierung von Hepatozellulären Karzinomen (HCC)

Persigehl T[1], Mojahed H[2], Mui L[2], Siegel A[3], Laue H[4], Heindel W[5], Arias-Mendoza F[2], Schwartz L[2]
[1]Uniklinikum Köln, Institut für Radiologie, Köln; [2]Columbia University, Department of Radiology, New York, USA; [3]Columbia University, Center for Liver Disease & Transplantation and Medical Oncology, New York, USA; [4]Fraunhofer, MEVIS, Bremen; [5]Universitätsklinikum Münster, Institut für Klinische Radiologie, Münster

Ziele: In den letzten Jahren hat sich die molekulare Tumortherapie beim fortgeschrittenen HCC klinisch fest etabliert und weitere neue Präparate befinden sich in der klinischen Erprobung. Das Ziel dieser Studie war die klinische Evaluierung der diagn. Qualität eines multi-parametrischen MR-Protokolls zur simultanen Bestimmung morphologischer (zB mRECIST/EASL) und funktioneller (zB Ktrans/ADC) Response-Parameter. **Methode:** Ein multi-parametrisches MRT (3.0T Achieva, Philips) wurde bei 18 HCC Patienten durchgeführt bestehend aus: T2w und anatomischer DCE-MRT zur morphologischen Beurteilung, T1w in/out of phase zur Bestimmung der Fettfraktion, DWI zur Quantifizierung der Gewebedichte, pharmakokinetische DCE-MRT zur Analyse der Vaskularisation und Gefäßpermeabilität sowie H-MRS und P-MRS zur Untersuchung des Tumormetabolismus. Zur anat. und pharmako. DCE-MRT wurden zwei ‚halb-Dosis' Gd-DTPA Injektionen (0.05mmol/kg) appliziert. Die subjektive und objektive Bildqualität wurde mit einem 1.5T Routine-MRT (0.1mmol/kg) korreliert. Hierzu wurden subjektive Bildparameter (zB Kontrast und diagn. Qualität) bewertet. Zur Evaluierung der objektiven Bildqualität wurden u.a. die Läsion-zu-Leber (LLR) Kontrastverhältnisse sowie der relative Signalanstieg der Läsion, Leber und Aorta ausgemessen. **Ergebnis:** Eine adäquate Auswertung von 18 anat. DCE-MRT, 18 DWI, 17 pharmako. DCE-MRT, 17 H-MRS und 15 P-MRS Untersuchungen war möglich. Die allgemeine diagn. Qualität von dem multi-parametrischen MRT und Routine-MRT wurde als ‚gut' bewertet (1.8 vs. 1.6). Hierbei zeigte sich in der anat. DCE-MRT subjektiv kein signifikanter Unterschied hinsichtlich des Kontrastes und der diag. Bildqualität in der art. KM-Phase (Kontrast: 1.5 vs. 1.5). Dies bestätigte sich auch in den objektiven Messungen (LLR: 0.31 vs. 0.37). **Schlussfolgerung:** Im Unterschied zu klassischen Studienprotokollen erscheint eine umfassende simultane HCC-Diagnostik mittels unserem multi-parametrischen MR-Protokoll mit zwei ‚halb-Dosis' Gd-DTPA Injektionen möglich.
Keywords: Onkologie, HCC, MRT, DCE-MRT, Multi-parametrisch

VO 214.4
17:00

Dynamische Bildgebung des Abdomens mit einer CAIPIRINHA-DIXON-TWIST VIBE: Erste Ergebnisse

Michaely HJ, Budjan J, Riffel P, Schoenberg SO, Attenberger UI
Universitätsmedizin Mannheim, IKRN, Mannheim

Ziele: Evaluation der Machbarkeit und Bildqualität einer neuartigen, stark beschleunigten Sequenz für die zeitaufgelöste drei-dimensionale Bildgebung des Abdomens während der Kontrastmittelgabe mittels einer VIBE mit CAIPIRINHA (controlled aliasing in parallel imaging results in higher acceleration) Beschleunigung, TWIST-view-sharing und Dixon Fettunterdrückung (CDT-VIBE). **Methode:** In dieser retrospektiven Studie wurden 47 Patienten (mittleres Alter 62 Jahre, 25 M/22F) bei 3T (Skyra, Siemens) eingeschlossen. Die CDT-VIBE (TR/TE1/TE2 – 4,1/1,33/2,56 ms, Akquisitionszeit 29 s) Die CDT-VIBE wurde benutzt zur Akquisition der arteriellen Kontrastmittelphase und wurde 15 s nach Injektion von 0,1mmol/kg Gd-DOTA (Guerbet) gestartet. In den 29 s Messzeit wurden 14 3D-Datensets mit einer zeitlichen Auflösung von 2,1 s und einer räumlichen Auflösung von 1,2 x 1,2 x 3 mm 3 akquiriert. Die CDT-VIBE Bilder wurden von 2 verblindeten Radiologen hinsichtlich der Bildqualität innerhalb der 14 Phasen (5-exzellent, 1-nicht diagnostisch), der Anzahl der hepatic-artery dominant (HAD, Leberarterie und Pfortader kontrastiert aber nicht Lebervenen) Phasen sowie des Vorhandenseins eines diagnostischen Zusatznutzens evaluiert. **Ergebnis:** In allen Patienten konnte die CDT-VIBE technisch erfolgreich akquiriert werden. Die Bildqualität war diagnostisch in 46/47 Patienten. Die mittlere beste Bildqualität wurde im Median mit 4 bewertet (k-Wert 0,789) die schlechteste Bildqualität mit einem Median von 3 (k-Wert 0,689). Die Anzahl HAD-Phasen lag zwischen 1 und 8 mit einem Median von 5. Ein zusätzlicher diagnostischer Zugewinn konnte in 10/47 (21%) Patienten gefunden werden: z.B. nur arteriell sichtbare Metastasen. **Schlussfolgerung:** Die CDT-VIBE ist eine robuste Technik, die erstmalig die dynamische Bildgebung des Abdomens mit hoher zeitlicher und räumlicher Auflösung erlaubt und somit die arterielle Anflutung des Kontrastmittels sicher darstellen kann.
Keywords: Abdomen, Leber, MRT, CAIPIRIHNA, TWIST

VO 214.5
17:10

Wertigkeit eines biphasischen Oberbauch-CTs im Rahmen des Stagings bei malignem Melanom – eine retrospektive Datenanalyse von 318 Melanompatienten

Rau R[1], Borggrefe J[1], Bunck AC[1], Hackenbroch M[1], Schlaak M[2], Chang D[1], Persigehl T[1], Maintz D[1]
[1]Uniklinik Köln, Radiologie, Köln; [2]Uniklinik Köln, Dermatologie, Köln

Ziele: Die Computertomografie (CT) gilt als Standardverfahren zur Evaluierung von Fernmetastasen bei vielen onkologischen Fragestellungen einschließlich des malignen Melanoms (MM). Da das MM auch hypervaskularisierte Metastasen aufweisen kann, empfiehlt die Leitlinie des American College of Radiology, basierend auf einer Studie aus dem Jahr 1999, ein biphasisches Protokoll mit früharterieller (FA-) und portalvenöser Kontrastmittelphase (PV-Phase) für die Staginguntersuchung des MM. In genannter Studie wurden CT-Datensätze (Kollimation: 7 mm) von 13 Patienten mit hepatisch metastasiertem MM analysiert (Blake et al., Radiology 1999). Ziel unserer Studie war es, retrospektiv die diagnostische Genauigkeit der FA- und PV- Phase im Rahmen eines biphasischen CT-Protokolls in der Detektion von Lebermetastasen zu evaluieren. **Methode:** Im Zeitraum 2008 bis 2012 wurden retrospektiv die CT-Datensätze von 318 Patienten mit histologisch gesichertem malignen Melanom ausgewertet, die ein biphasisches CT mit FA- und PV-Phase (Kollimation: 2 mm) erhielten. 3 Radiologen werteten die Datensätze im Konsensusverfahren aus. Als metastasensuspekt wurden die Läsionen eingeordnet, welche im Intervall neu aufgetreten, größenprogredient oder unter Therapie größenregredient waren. **Ergebnis:** Insgesamt wiesen 63 der 318 Patienten im Krankheitsverlauf metastasensuspekte Leberläsionen auf. Bei 23 der 63 Patienten lag ein diffuser Leberbefall vor, so dass einzelne Lebermetastasen nicht sicher voneinander abgrenzbar waren und somit von der weiteren Analyse ausgeschlossen wurden. Die übrigen 40 Patienten wiesen insgesamt 233 Lebermetastasen auf, die in der PV-Phase sichtbar waren. In der FA-Phase zeigten sich 137 Läsionen, wovon sämtliche auch in der PV-Phase abgrenzbar waren. **Schlussfolgerung:** Die Auswertung unseres Kollektivs zeigte, unter Verwendung moderner CT-Technik, keinen Zusatznutzen eines biphasischen KM-Protokolls in der Detektion von Lebermetastasen bei Patienten mit malignem Melanom.
Keywords: Melanom, Computertomografie, Lebermatastasen

VO 214.6
17:20

Verblindete, retrospektive ROC-Analyse der Befundung kolorektaler Lebermetastasen durch MRT, PET/CT und CT vierer Mediziner mit unterschiedlicher radiologischer Erfahrung

Albrecht M[1], Vogl TJ[1], Müller C[1], Wichmann JL[1], Schreckenbach T[2], Bechstein WO[2], Ackermann H[3], Zangos S[1]
[1]Universitätsklinikum Frankfurt am Main, Institut für Diagnostische und Interventionelle Radiologie, Frankfurt am Main; [2]Universitätsklinikum Frankfurt am Main, Klinik für Allgemein- und Viszeralchirurgie, Frankfurt am Main; [3]Universitätsklinikum Frankfurt am Main, Institut für Biostatistik und mathematische Modellierung, Frankfurt am Main

Ziele: In dieser Studie sollte der Einfluss radiologischer Erfahrung auf die Befundung kolorektaler Lebermetastasen (KRLM) vergleichend für CT, PET/CT und MRT untersucht werden. **Methode:** Die aktuellsten Bildgebungen von 69 Patienten mit KRLM von 2008 – 2011 vor chirurgischer Leberresektion wurden in die Studie eingeschlossen (33 MRT, 21 PET/CT und 15 CT). Mithilfe der chirurgischen und histopathologischen Befunde wurden Sensitivität und Spezifität der ursprünglichen Befunde eruiert und ein Goldstandart erstellt. Alle Bildgebungen wurden retrospektiv von drei Radiologen (A mit > 15 Jahren, B mit > 5 Jahren und C mit < 1 Jahr Erfahrung) und einem Medizinstudenten befundet. Zu dokumentieren waren die Anzahl der KRLM und die von KRLM infiltrierten Segmente. Cohens Kappa Koeffizienten wurden ausgerechnet, um das Interrater Agreement bezüglich der befundeten Anzahl der KRLM darzustellen. Die Reviewer waren verblindet, aber wussten, dass jeder Patient von KRLM betroffen war. Kalkuliert wurde auf einer Per-patient Basis. **Ergebnis:** Die Prozentsätze sind in folgender Reihenfolge aufgelistet: Radiologe A, Radiologe B, Radiologe C, Medizinstudent. Die MRT Sensitivität betrug 98.6%, 91.9, 93.9%, 81.6% und die Spezifität 98.8%, 88.4%, 82.1%, 91.4%. Die PET/CT Sensitivität betrug 88.1%, 96.5%, 84.6%, 86.2% und die Spezifität 98.1%, 90.1, 82.2%, 86.2%. Die CT Sensitivität betrug 94.3%, 95%, 89.6%, 89.3% und die Spezifität 100%, 86%, 84.3%, 84%. Die prozentualen Werte der Sensitivität und Spezifität der MRT zeigten größere Variabilität und divergierten über einen größeren Bereich als die der CT und PET/CT. Die Cohens Kappa Koeffizienten betrugen für die MRT 0.384 ($p = 0.00000$), für die PET/CT 0.305 ($p = 0.00000$) und für die CT 0.244 ($p = 0.00005$). **Schlussfolgerung:** Verglichen mit der CT und PET/CT benötigt die Befundung kolorektaler Lebermetastasen durch die MRT die meiste radiologische Erfahrung. Gleichzeitig zeigte die MRT das größte Interrater Agreement bezüglich der befundeten Anzahl der Läsionen.
Keywords: Kolorektale Lebermetastasen, MRT, CT, PET/CT, ROC-Studie

VO 301
Interventionelle Radiologie II – RFA

Vorsitz: Pereira PL / Heilbronn, Hoffmann RT / Dresden
Saal Porstmann
Freitag, 31.05.2013, 09:15 bis 10:45

VO 301.1
09:15

MR- gestützte Freihand- RFA maligner Leberläsionen: Ein vereinfachter Ansatz am offenen 1.0 Tesla Scanner

Fischbach F, Lohfink K, Wybranski C, Pech M, Mohnike K, Wonneberger U, Gaffke G, Ricke J, Strach K
Universitätsklinikum Magdeburg, Klinik für Radiologie und Nuklearmedizin, Magdeburg

Ziele: Ziel der Studie war die MR gestützte Freihand- Radiofrequenzablation unter Einsatz einer fluoroskopischen Sequenz in einem offenen 1Tesla-Scanner auf Machbarkeit und Sicherheit im klinischen Alltag zu evaluieren. **Methode:** Die Studie wurde an einem offen 1.0T-MRT durchgeführt. Ein RF-geschirmter Bildschirm und ein low-pass Filter, um die Interaktion zwischen dem RF-Generator und dem Scanner zu unterbinden, waren zusätzliche Hardware-Komponenten. Eine interventionelle Sequenz (T1-FFE) mit einer Akquisitionszeit von 1,3sec und eine interaktive Plattform, um die Schichtebene online anzupassen, wurden für die Freihand-Punktion der Läsion genutzt. Zur Besseren Abgrenzung der Leberläsion wurde präinterventionel das leberspezifische Kontrastmittel Gd-EOB-DTPA i.v. verabreicht. Die Abgrenzbarkeit der Läsionen in der interventionellen Sequenz wurde anhand einer 10-Punkte-Skala ermittelt und mit den diagnostischen Aufnahmen (T2-TSE, THRIVE) verglichen. Die statistischen Unterschiede wurden mittels paired-T-test berechnet. Die Artefaktgröße der RFA-Nadel und die Interventionszeit wurden gemessen. **Ergebnis:** Insgesamt wurden 57Patienten therapiert. Die durchschnittliche Läsionsgröße lag bei 17 ± 7 mm. Bei allen Patienten war die Intervention technisch erfolgreich. Der Artefaktdurchmesser war 17.4 ± 0.7 mm in der interventionellen Sequenz, 12.5 ± 1.8 mm in der diagnostischen THRIVE und 8.1 ± 2.4 mm in der T2-TSE. Es zeigte sich kein Unterschied in der Abgrenzbarkeit der Läsionen für die T1-FFE (8 ± 1.0) im Vergleich zur THRIVE (7 ± 2.0); $p = 0{,}71$. Die Abgrenzbarkeit in der T2w-Bildgebung war signifikant schlechter 4 ± 2; $p = 0.000$. Im Durchschnitt dauerte die Platzierung des Applikators 7.5 ± 2 min. Die durchschnittliche Raumzeit lag bei 57 ± 22 min. **Schlussfolgerung:** Die MR geführte Freihand RFA in einem offenen 1.0 Tesla Scanner ist relativ schnell und in der klinischen Routine sicher durchzuführen. Durch den Einsatz von leberspezifischen Kontrastmittel kann zusätzlich die Visualisierung der zu therapierenden Läsion optimiert werden.
Keywords: RFA, Leber, iMRT

VO 301.2
09:25

Vergleichende Bewertung von zwei verschiedenen Mikrowellenablations-Systemen bei der Behandlung von malignen Lebertumoren: hochenergetisches vs. energiearme Mikrowellensystem

Vogl T[1], Weidinger S[2], Nour Eldin NE[2], Naguib NN[2], Zangos S[2]
[1]Frankfurt a.M. [2]Frankfurt

Ziele: Ziel dieser Arbeit ist es, zwei verschiedene Mikrowellenablations (MWA)-Systeme bei der thermischen Ablation von malignen Leberläsionen hinsichtlich ihrer Effektivität miteinander zu vergleichen. **Methode:** Von 2009 bis 2011 wurden in der vorliegenden prospektiven Studie 78 Patienten mit primären und sekundären Lebertumoren mit zwei verschiedenen MWA-Systemen (hochenergetische vs. energiearme Mikrowellentechnik) in 111 Sitzungen behandelt. 39 Patienten wurden in 61 Sitzungen mit dem MWA System Amica® (max. 90W) behandelt und 39 Patienten in 50 Sitzungen mit Covidien® (max. 45W). Die Nachsorge wurde in Intervallen von 3 Monaten durchgeführt. **Ergebnis:** Bei dem hochenergetischen MWA-System betrug die durchschnittliche Ablationszeit 9,78 Minuten, bei dem energiearmen MWA-System waren es durchschittlich 24,02 Minuten. Der durchschnittliche Energieaufwand betrug 56,4W vs. 49W. Das durchschnittliche Tumorvolumen vor der Intervention betrug 8,64 ml vs. 4,09 ml und das gesamte Ablationsvolumen betrug 36,3 ml vs. 19,1 ml. In der ersten Sitzung wurde eine vollständige Ablation bei 86,2% vs. 61,9% erzielt, in der zweiten Intervention bei 8,6% vs. 12,4%. 6 Monate nach der Intervention wurde stable disease in 54,5% vs. 42,8% dokumentiert und progressive disease mit Bildung von neuen Tumoren in 45,5% vs. 57,1%. Die Komplikationsrate war vergleichbar; der Schmerz-Score während des Eingriffs zeigte höhere Werte für das hochenergetische System. **Schlussfolgerung:** Das hochenergetische MWA-System resultiert in einer Reduktion der Interventionszeit und dem Anstieg des Nekrosevolumens. Bei kleinen Läsionen ist die lokale Tumorkontrollrate bei beiden Systemen vergleichbar.
Keywords: Mikrowellenablation (MWA), Lebertumoren, Vergleich

VO 301.3
09:35

Sicherheit und therapeutische Wirksamkeit der perkutanen irreversiblen Elektroporation (IRE) maligner Lebertumore

Wiggermann P, Dollinger M, Nießen C, Haimerl M, Stroszczynski CH, Jung EM
UK-Regensburg, Institut für Röntgendiagnostik, Regensburg

Ziele: Prospektive Evaluation der Sicherheit und therapeutischen Wirksamkeit der perkutanen irreversiblen Elektroporation (IRE) von malignen Lebertumoren. **Methode:** 36 Patienten (mittleres Alter: 59,78 ± 12,83 Jahre; 30 männlich) mit malignen Lebertumoren wurden im Rahmen dieser prospektiven Studie perkutan mittels der IRE behandelt. Alle Interventionen erfolgten unter Vollnarkose und Muskelrelaxation. Sowohl die die Anzahl der Komplikationen sowie die therapeutische Erfolgsrate wurden erfasst. **Ergebnis:** Insgesamt 50 maligne Lebertumore (29 HCC; 31 Lebermetastasen) wurden perkutan abladiert. Die mittlere Tumorgröße lag bei 1,94 ± 1,01 cm. Es traten 8 unerwünschte Ereignisse bei 7 Patienten auf. Bei einem durchschnittlichen Follow-Up von 94 Tagen (3 – 282 Tagen) kam es bei 8 Patienten (22%) zu einem Lokalrezidiv. **Schlussfolgerung:** Die ersten Daten deuten daraufhin, dass die perkutane IRE von malignen Lebertumoren das Potential besitzt das

Spektrum der interventionellen Onkologie zu erweitern.
Keywords: Ablation, IRE, Elektroporation, IO

VO 301.4
09:45

Entwicklung einer komplexen Softwareumgebung für die patientenspezifische Planung und Simulation der Radiofrequenzablation (RFA) von Lebertumoren

Seider D[1], Kolesnik M[2], Kainz B[3], Payne S[4], Flanagan R[5], Pollari M[6], Stiegler P[7], Moche M[1]
[1]Universität Leipzig, Radiologie, Leipzig; [2]Fraunhofer Institut, Applied Information Technology, St. Augustin; [3]Technische Universität Graz, Graz/Österreich; [4]University of Oxford, Oxford/England; [5]NUMA Engineering Services, Dublin/Ireland; [6]Helsinki University of Technology, Helsinki/Finnland; [7]Medizinische Universität Graz, Graz/Österreich

Ziele: Die RFA ist ein minimalinvasives, thermisches Verfahren zur Behandlung von Tumoren. Die induzierten Läsionen sind abhängig von zahlreichen Faktoren und können bei Anwendung eines standardisierten Ablationsprotokolls sehr unterschiedlich sein. Bei zu kleinen Ablationen besteht die Gefahr eines Tumorrezidivs während sich bei zu großen Ablationen das Komplikationsrisiko erhöht. Die meisten RFAs der Leber werden hierzulande unter CT-Kontrolle durchgeführt ohne Möglichkeit eines Thermomonitoring. Ziel des IMPPACT- Projekt (www.imppact.eu) war es eine komplexe, mehrstufige Softwareumgebung zu entwickeln, die eine präzise Planung und Simulation der RFA ermöglicht. Das Konsortium wurde von der Europäischen Gemeinschaft im FP7 ICT gefördert. **Methode:** Die entwickelte Software ermöglicht es auf einem PC mittels CT-Daten ein patientenspezifisches Model der Leberanatomie zu erstellen. Nun wird die RFA Sonde (Starburst Semiflex, AngioDynamics) interaktiv platziert, beliebig geöffnet und ein Ablationsprotokoll gewählt. Unter Berücksichtigung von weiteren Daten, wie Grad der Leberzirrhose oder Tumorperfusion, wird die Größe der thermischen Läsion berechnet. Dabei werden komplexe mathematische Modelle für Wärmeausbreitung und Zelltod angewendet, die wiederum auf den Erkenntnissen von Experimenten an Tieren und Zellen basieren. Die Simulationsergebnisse wurden mit den realen thermischen Läsionen in der CT-Kontrolle nach einem Monat verglichen. **Ergebnis:** Die Softwareoberfläche ist intuitiv bedienbar und ermöglicht die komplette Bildverarbeitung von der Modellierung bis zur Planung und Simulation. Dabei eignet sich das Verfahren auch zu Trainingszwecken. Größe und Form der simulierten Läsion entspricht der echten Läsion zu 90% mit einer maximalen Abweichung von 9 mm. **Schlussfolgerung:** Die gute Ergonomie des Systems und die ersten klinischen Ergebnisse empfehlen zur Durchführung einer klinischen Studie um den Nutzen zur Verbesserung der RFA-Ergebnisse zu bewerten.
Keywords: Radiofrequenzablation, Lebertumor, Simulation

VO 301.5
09:55

Intraindividueller Vergleich von CT und MRT für die Beurteilung des technischen Erfolges unmittelbar nach perkutaner Thermoablation der Leber

Ringe KI[1], Wacker F[2], Raatschen HJ
[1]Medizinische Hochschule Hannover, Institut für Diagnostische und Interventionelle Radiologie, Hannover; [2]Medizinische Hochschule Hannover

Ziele: Frühzeitige quantitative u. qualitative Bewertung von Ablationszonen sowie Evaluation potentieller prognostischer Marker in der post interventionellen CT im Vergleich zur MRT nach perkutaner Thermoablation von Lebertumoren. **Methode:** 32 Pat. (23 m/9w; mittl. Alter 60 J) mit 48 Läsionen (mittl. Dm 25 mm) wurden in diese retrosp. Studie eingeschlossen. CT- und MRT-Untersuchungen wurden unmittelbar bzw. innerhalb von 24 h nach Ablation durchgeführt. Durchmesser u. Volumenberechnungen der Ablationszone wurden verglichen (t-Test). Technischer Erfolg (definiert als vollständige Tumorablation) sowie Begrenzung, Form u. Konfiguration des Ablationsrandes wurden von 2 Readern im Konsensus evaluiert (K-Statistik). Die technische Effektivität wurde anhand der Verlaufsbildgebung beurteilt (mittl. Follow-up 253 d). Technischer Erfolg u. Merkmale des Ablationsrandes wurden mit dem Auftreten eines lokalen Tumorrezidivs (LTR) korreliert (log-rank Test Fisher-exact Test). **Ergebnis:** Nur die Volumenberechnungen waren in der MRT im Vergleich zur CT signifikant größer ($p < 0.05$; mittl. Volumen 55.19 vs. 45.97ml). Die Übereinstimmung zwischen CT u. MRT im Hinblick auf den technischen Erfolg war gut (K=0.80), in Bezug auf die Beurteilung des Ablationsrandes moderat (mittl. K=0.29). Ein LTR trat in 29.2% nach durchschnittl. 8.4 Monaten auf (technische Effektivität 70.8%). Im Hinblick auf ein LTR gab es weder in der CT noch in der MRT eine signifikante Korrelation mit dem technischen Erfolg od. Merkmalen des Ablationsrandes. **Schlussfolgerung:** CT u. MRT sind für die unmittelbare Beurteilung des technischen Erfolges nach Lebertumorablation geeignet. Innerhalb von 24 h nach Therapie kann jedoch ein signifikanter Anstieg des Ablationsvolumens beobachtet werden. Dies sollte bei der Interpretation der unmittelbar post-interventionellen Bildgebung u. bei der Ablation von Läsionen in der Nähe kritischer Strukturen berücksichtigt werden. Die Evaluation des Ablationsrandes scheint für die Prognose eines LTR von limitierter Wertigkeit.
Keywords: Thermoablation, Lebertumor, RFA, MWA

VO 301.6
10:05

Langzeitergebnisse der CT-gesteuerten Radiofrequenzablation von Nierentumoren

Lang C, Schäfer AO, Langer M
Universtätsklinikum Freiburg, Röntgendiagnostik, Freiburg

Ziele: Ziel einer retrospektiven Analyse war die Evaluation des Outcome der CT-gesteuerten perkutanen Radiofrequenzablation (RFA) von Patienten mit Nierentumoren. **Methode:** Im Beobachtungszeitraum wurden 34 Nierentumore bei 28 Patienten (21 m, 7 w, Mittel 63,9 Jahre, Bereich 30 – 86) mittels perkutaner RFA behandelt. Die Tumorgröße lag im Mittel bei 2,4 cm (Median 2,1 cm, Bereich 1,5 – 6,5). Neben der Tumorlokalisation und Behandlungsdauer wurden im Follow-up von im Mittel 20,6 Monaten (Bereich 0,5 – 48) anhand eines Nachsorgeregimes nach 1 – 3, 6, 12, 18, 24 und ferner jährlichen Kontrollen mit MRT (75%) und CT (25%) der primäre Behandlungserfolg, Lokalrezidivrate, Komplikationen, bildmorphologische Charakteristika der Ablationszone, Gesamtüberleben und das krankheitsfreie Überleben analysiert. **Ergebnis:** Der primäre Behandlungserfolg lag bei 83% (n = 24/29), Tumorrest 17% (n = 5/29). Lokalrezidivrate 7% (n = 2/28). Zweitkarzinom 3,6% (n = 1/28). Majorkomplikationen 0%, Minorkomplikationen 36%, davon am häufigsten ein nicht behandlungsbedürftiges perirenales Hämatom (n = 7/10). Es konnte gezeigt werden, dass Tumore mit einer initialen Tumorgröße > 3 cm häufiger mit Tumorrestgewebe assoziiert sind ($p = 0{,}006$) und eine inverse Korrelation zwischen Tumorgröße und krankheitsfreiem Überleben besteht ($p = 0{,}03$). Die 5-Jahres-Gesamtüberlebensrate betrug 87,7% (1- und 2-Jahre 96,4%). Beim krankheitsfreien Überleben betrug die 1-Jahresüberlebensrate 92,6%, 2- bzw. 5-Jahresüberlebensrate 86,4 bzw.77,8%. Periinterventionelle Mortalität 0%. **Schlussfolgerung:** Die perkutane Radiofrequenzablation von Nierentumoren ≤ 3cm ist ein effektives minimal invasives Therapiekonzept.
Keywords: CT-gesteuerte Intervention,, perkutane Radiofrequenzablation,, Nierentumor

VO 301.7
10:15

Ballonsakroplastie bei Patienten mit metastasenbedingten ossären Destruktionen

Andresen R[1], Radmer S[2], Lüdtke CW[1], Kamusella P[1], Wissgott C[1], Schober HC[3]
[1]Westküstenklinikum Heide, Akademisches Lehrkrankenhaus der Universitäten Kiel, Lübeck und Hamburg, Institut für Diagnostische und Interventionelle Radiologie/Neuroradiologie, Heide; [2]Fachpraxis für Orthopädie, Zentrum für Bewegungsheilkunde, Berlin; [3]Klinikum Südstadt Rostock, Akademisches Lehrkrankenhaus der Universität Rostock, Klinik für Innere Medizin I, Rostock

Ziele: Bei einem Metastasenbefall des Os sacrum stehen invalidisierende Schmerzen im Vordergrund. Aus den Erfahrungen mit der Zementaugmentation bei Pat. mit Insuffizienzfrakturen sollte die Durchführbarkeit, Sicherheit und Schmerzentwicklung überprüft werden. **Methode:** Bei 9 Pat. mit einer metastasenbedingten ossären Destruktion(fünf Multiples Myelom, zwei Bronchialkarzinome, ein Nierenzellkarzinom, ein Rektumkarzinom) wurde eine CT-gesteuerte Ballonsakroplastie durchgeführt. Die Intervention erfolgte in Intubationsnarkose. Die Pat. wurden hierfür in Bauchlage im CT positioniert. Nach Festlegung der Eingangsebene erfolgte das Vorbringen eines Kirschner-Drahts bis in die zentrale Tumorläsion über die kurze- oder transiliakale Achse. Über den Draht wurde dann eine Hohlnadel eingebracht. Hierüber wurde ein Ballonkatheter eingeführt und mehrmals, teilweise überlappend, von zentral nach peripher in- und deflatiert. In den vorgefertigten Hohlraum erfolgte dann die PMMA-Zementapplikation unter CT-Einzelschichtkontrolle. Den Abschluss bildete eine Spiral-CT-Kontrolle in Dünnschichttechnik mit cor. und sag. Reformation. Die Schmerzintensität wurde vor der

Intervention und am 2. postoperativen Tag mittels VAS bestimmt. **Ergebnis:** Bei allen Pat. ließ sich die Ballonsakroplastie technisch gut durchführen. Es zeigte sich im Kontroll-CT eine zentrale Zementverteilung in der Tumorläsion, eine Leckage konnte ausgeschlossen werden. Im Durchschnitt wurden pro Seite 6 (4 – 10) ml Zement eingebracht. Bei allen Pat. fand sich eine signifikante Schmerzreduktion nach VAS von 9,3 präinterventionell auf 2,7 am 2. postoperativen Tag. Alle Pat. konnten nach der Intervention remobilisiert und den weiter geplanten therapeutischen Maßnahmen zugeführt werden. **Schlussfolgerung:** Die Ballonsakroplastie ist zur Behandlung von Pat. mit tumorbedingten Destruktionen des Os sacrum eine hilfreiche Therapieoption im palliativen Gesamtkonzept. Sie ist eine sichere und gut durchführbare Prozedur, welche die invalidisierenden Schmerzen deutlich reduziert.
Keywords: Ballonsakroplastie, metastasenbedingte ossäre Destruktion, interventionelle Schmerztherapie, Os sacrum

VO 301.8
10:25

Radiofrequenz (RF)-Kyphoplastie zur Behandlung von osteoporotischen Sacrum-Insuffizienzfrakturen

Eichler KE[1], Zangos S[1], Gruber-Rouh T[1], Mack MG[2], Vogl TJ[1]
[1]Institut für Diagnostische und Interventionelle Radiologie, Frankfurt am Main; [2]Radiologie München, München

Ziele: Ziel unserer Studie war die Durchführbarkeit der Zementaugmentation mittels RF Kyphoplastie über individuelle, die komplexe Anatomie des Os sacrum und die Ausrichtung des Frakturgeschehens berücksichtigende Zugangswege sowie die postinterventionelle Erfassung von Leckagen und Darstellung des Outcomes Schmerz. **Methode:** Bei 12 Patientinnen mit klinisch manifester Osteoporose mit einem Durchschnittsalter von 81,2 Jahren, wurde im CT oder MRT eine Os sacrum Fraktur detektiert. Bei 11 Patientinnen war diese Fraktur unilateral (Denis I, II und I bis III), bei den übrigen bilateral (Denis I, II und I bis III). Um eine Zementverteilung in Längsrichtung zur Fraktur zu erreichen, wurde eine Hohlnadel in das Os sacrum von kaudal nach kranial (lange Achse) eingesetzt. Das Midline Osteotom wurde daraufhin in der entsprechenden Richtung ausgefahren und der dadurch geschaffene Hohlraum mit PMMA-Zement aufgefüllt. Anschließend erfolgte eine ein Kontroll-CT. Die Schmerzintensität wurde prä interventionem und am 1. Tag post interventionem mittels visueller Analogskala (VAS) bestimmt. **Ergebnis:** Bei allen Patienten ließ sich die RF Sakroplastie technisch gut durchführen. In der CT-Kontrolle fand sich im Os sacrum entlang der Frakturausdehnung eine ausreichende Zementverteilung, wobei es nur bei einer Patientin zu einer kranialen Zementleckage kam. Der Mittelwert für Schmerzen lag nach VAS vor Intervention bei 9, am 1. postinterventionellen Tag zeigte sich eine Schmerzreduktion mit einem Durchschnittswert von 4. Zugangswege welche die Anatomie des Os sacrum und die Frakturausrichtung berücksichtigen, ermöglichen alle Frakturausdehnungen und – typen nach Denis zu erreichen und erlauben eine sichere Augmentation. Die instillierte Zementmenge betrug zwischen 1,5 ml und 5 ml Knochenzement pro Seite. **Schlussfolgerung:** Die RF-Sakroplastie wird hierdurch zu einer effektiven, komplikationsarmen Behandlungsmethode zur schnellen und signifikanten Schmerzreduktion.
Keywords: Sacrumfraktur, Kyphoplastie, Osteoporose

VO 302
Uroradiologie I – Prostata

Vorsitz: Wacker F / Hannover, Mueller-Lisse UG / München
Saal Donner
Freitag, 31.05.2013, 09:45 bis 11:15

VO 302.1
09:45

Variabilität von absoluten und normierten ADC-Werten beim Prostatakarzinom in Abhängigkeit vom Einsatz einer Endorektalspule sowie der zur Berechnung herangezogenen b-Werte

Otto J, Thörmer G, Garnov N, Moche M, Kahn T, Busse H
Universitätsklinikum Leipzig, Klinik und Poliklinik für Diagnostische und Interventionelle Radiologie, Leipzig

Ziele: Der scheinbare Diffusionskoeffizient (ADC) ist ein sensitiver Indikator für maligne Veränderungen des Prostataparenchyms. Die absoluten ADC (aADC)-Werte können jedoch z. B. vom zusätzlichen Einsatz einer Endorektalspule (ERC) bzw. von der Wahl der zugrundeliegenden b-Werte abhängen. Ziel war zu bestimmen, ob die Normalisierung von aADC-Werten ein zuverlässigerer quantitativer Parameter ist. **Methode:** An einem 3-T MRT wurde bei 22 Patienten eine diffusionsgewichtete Bildgebung mit drei verschiedenen Protokollen durchgeführt: SC-3 = Oberflächenspule mit 3 b-Werten = [50, 500, 800], ERC-3 = zusätzliche ERC mit 3 b-Werten = [50, 500, 800] sowie ERC-6 = zusätzliche ERC mit 6 b-Werten = [0, 500, 1000, 1500, 2000, 2500]. In die Analyse eingeschlossen wurden alle Karzinome der peripheren Zone mit einem Gleason Score von 6. Der normalisierte ADC (nADC)-Wert errechnete sich aus dem Verhältnis zwischen mittlerem Tumor-ADC und ADC im spiegelbildlich gesunden Prostataparenchym. Statistische Unterschiede wurden mittels gepaarter t-Tests berechnet. **Ergebnis:** Insgesamt wurden 43 Läsionen in die Analyse eingeschlossen. Signifikante Unterschiede ($p < 0.001$) ergaben sich bei allen Protokollen zwischen dem aADC-Wert im Tumor und dem im gesundem Parenchym. Signifikante Unterschiede ($p < 0.001$) zeigten sich insbesondere bei den aADC-Werten zwischen Protokoll SC-3 und ERC 3 sowie zwischen Protokoll ERC-3 und ERC-6.Nach Normalisierung der aADC-Werte zeigten sich signifikante Unterschiede weder in Abhängigkeit vom Einsatz einer ERC ($p=0.117$) noch von den herangezogenen b-Werten ($p=0.330$). **Schlussfolgerung:** Durch den zusätzlichen Einsatz einer ERC bzw. eine einfache Änderung der herangezogenen b-Werte ergeben sich aADC-Werte im gesundem Prostataparenchym wie auch im Tumor, die signifikant unterschiedlich sind, während die Unterschiede nach Normalisierung nicht mehr signifikant sind. Der nADC-Wert scheint somit ein robusterer Parameter für die Detektion von Diffusionsstörungen zu sein.
Keywords: MRT, b-Werte, Endorektalspule, normalisierter ADC

VO 302.2
09:55

Erster direkter Vergleich der MR-gesteuerten Biopsie mit der ultraschallgesteuerten Biopsie der Prostata nach negativer Vorbiopsie

Kaufmann S[1], Kruck S[2], Gatidis S[1], Schilling D[2], Röthke M[3], Kramer U[1]
[1]Department Radiologie, Diagnostische und Interventionelle Radiologie, Tübingen; [2]Klinik für Urologie, Tübingen; [3]DKFZ Heidelberg, Radiologie, Heidelberg

Ziele: Im Fall einer negativen transrektal-ultraschallgesteuerten Biopsie (TRUS-GB) und weiterhin bestehendem Verdacht auf Prostatakrebs (PCa), stellt die gezielte, MR-gesteuerte Biopsie (MR-GB) die vielversprechenste Alternative zur erneuten transrektalen Biopsie dar. Ziel war ein direkter Vergleich von erneuter TRUS-GB mit der gezielten MR-GB. **Methode:** Patienten mit mindestens einer negativen TRUS-GB, einem persistierend erhöhten oder ansteigenden prostataspezifischen Antigen (PSA) und mindestens einer suspekten Läsion in einer diagnotischen MRT der Prostata, erhielten eine gezielte MR-GB als auch direkt folgend eine erneute TRUS-GB. Klinische und histologische Daten wurden auf ihre Bedeutung untersucht. **Ergebnis:** 25 Patienten erfüllten die Einschlußkriterien. Mediane Anzahl der zuvor durchgeführten TRUS-GB: 2; medianer PSA-Wert: 8 ng/ml; medianes Prostatavolumen:41.5 ccm. Die Tumor-Detektionsrate war mittels MR-GB(48 %)signifikant höher als mittels TRUS-GB (24 %). Alle diagnostizierten PCa waren sigfikante Tumore. 11 / 12 Patienten mit Nachweis eines PCa wurden mittels radikaler Prostatektomie, ein Patient wurde mittels perkutaner Radiatio therapiert. 4 von 37 positiven Biopsiezylindern wurden in der zentralen Zone (11 %) der Prostata entnommen, der übrige Karzinomnachweis erfolgte in der peripheren Zone(33 von 37(89 %)). **Schlussfolgerung:** Die MR-GB weist gegenüber der erneuten TRUS-GB nach zuvor negativer TRUS-GB eine signifikant höhere Tumor-Detektionsrate auf. Die MR-GB diagnostizierte ausschließlich signifikante Karzinome. Ein Selektions-Bias hinsichtlich der Lage der PCa (zentral versus peripher) konnte nicht festgestellt werden. Im Fall einer negativer TRUS-GB und dem fortbestehenden Verdacht auf ein PCa sollte auf der Grundlage einer diagnostischen MRT der Prostata, eine MR-GB dem Patienten angeboten werden.
Keywords: Prostatakarzinom, MR- gesteuerte Prostatabiopsie, MRT der Prostata

VO 302.3
10:05

Interobserver-Reliabilität des ESUR-Scoringsystems (PI-RADS) und Vergleich mit einem alternativen Scoringsystem mittels MRT-biopsierter Läsionen

Schimmöller L[1], Quentin M[1], Arsov C[2], Rabenalt R[2], Lanzman RS[1], Antoch G[1], Albers P[2], Blondin D[1]
[1]Heinrich-Heine-Universität Düsseldorf, Medizinische Fakultät, Institut für Diagnostische und Interventionelle Radiologie, Düsseldorf; [2]Heinrich-Heine-Universität Düsseldorf, Medizinische Fakultät, Urologische Klinik, Düsseldorf

Ziele: Die kürzlich durch die European Society of Urogenital Radiology (ESUR) publizierten Richtlinien zur multiparametrischen-(mp)-MRT der Prostata bieten erstmals eine einheitliche Methode zur Bewertung eines Prostata-MRTs. Diese Studie überprüft die Interobserver-Reliabilität des ESUR-Scoringsystems und vergleicht es mit einem alternativen publizierten Bewertungssystem hinsichtlich ihrer Validität. **Methode:** Retrospektiv wurden 164 mittels MRT-geführter Biopsie histologisch gesicherte Läsionen in 67 konsekutiven Patienten durch drei geblindete Radiologen nach den ESUR-Richtlinen (PI-RADS-Score) bewertet. Die multiparametrische-3T-MRT umfasste T2-, Diffusions- und Perfusionssequenzen (T2, DWI, DCE). Darüber hinaus wurden die Läsionen nach einem alternativen Bewertungssystem gescored. Die Daten wurden statistisch hinsichtlich Interobserver-Reliabilität und Validität analysiert. **Ergebnis:** Die Interobserver-Reliabilität war insgesamt moderat bis gut (Kappa: T2 0,55; DWI 0,64; DCE 0,65). Bei einem Cut-of-Wert von > = 10 Punkten zeigten sich für den PI-RADS-Score eine Sensitivität von 85,7%, eine Spezifität von 67,6%, ein positiv prädiktiver Wert von 57,8% und ein negativ prädiktiver Wert von 90,1%. Das alternative Scoringsystem erreichte vergleichbare Werte (Sensitivität 92,9%, Spezifität 66,7%, positiv prädiktiver Wert 59,1%, negativ prädiktiver Wert 94,7%). **Schlussfolgerung:** Das PI-RADS-Scoringsystem der ESUR zeigt eine moderate bis gute Interobserver-Reliabilität. Für die Sensitivität und den negativ prädiktiven Vorhersagewert können mit der standardisierten Befundung sehr gute Ergebnisse erreicht werden.
Keywords: Prostata, MRT, Scoring, PI-RADS, Reliabilität

VO 302.4
10:15

Stellenwert der C-11-Cholin-PET/CT für das LK-Staging bei Patienten mit high-risk Prostata-Karzinom bzw. Rezidiv – eine histologisch kontrollierte retrospektive Studie

Pfannenberg C[1], Schwenzer NF[1], Schraml C[1], Brendle C[1], Werner M[1], Reimold M[2], Claussen CD[1], Müller AC[3]
[1]Eberhard-Karls-Universität Tuebingen, Abt. für Diagnostische und Interventionelle Radiologie, Tuebingen; [2]Eberhard-Karls-Universität Tuebingen, Abt. Nuklearmedizin, Tuebingen; [3]Eberhard-Karls-Universität Tuebingen, Klinik für Radioonkologie, Tuebingen

Ziele: Während CT und MRT nur eine begrenzte Genauigkeit im präoperativen LK-Staging beim Prostata-Karzinom (PC) aufweisen, zeigte die funktionelle Bildgebung mittels C-11-Cholin-PET in einigen Studien eine höhere Treffsicherheit, ihr klinischer Stellenwert wird aber weiterhin kontrovers diskutiert. Ziel der Studie war, die Genauigkeit der C-11-Cholin-PET/CT im LK-Staging von high-risk PC bzw. Rezidiv im Vergleich zum histologischen Referenzstandard (pelvine Lymphonodektomie, LNE) zu bestimmen. **Methode:** 22 Patienten (mean 64 J, range 51 – 75 J) mit histologisch gesichertem high risk PC (N = 16) bzw. Rezidiv (N = 6) wurden in die retrospektive Analyse eingeschlossen. Alle Patienten erhielten eine C-11-Cholin-PET/CT (Standardprotokoll incl. ceCT) und eine zeitnahe LNE (mittl. Intervall 36 d, range 7 – 90 d). Die Auswertung der PET/CT Bilder erfolgte im Konsensus (Nuklearmediziner & Radiologe), geblindet bezüglich des operativen Befundes. Referenzstandard waren die Histopathologie der entnommenen LK und der weitere Verlauf. Jede verdächtige Läsion im PET mit korrespondierendem LK im CT wurde bezüglich Lokalisation, Größe, visuell vermehrter Cholin-Aufnahme und semiquantitativ (SUVmax) ausgewertet. **Ergebnis:** Bei den 22 Pat. wurden insgesamt 490 LK entnommen (median 19, range 7 – 64). 10 Pat. (64 LK) waren histologisch positiv, 12 Pat. hatten keine LK-Metastasen. Die Cholin-PET/CT war RP bei 8 Pat, FN bei 2 Pat, RN bei 9 Pat und FP bei 3 Pat. Die Werte für Sens, Spez, PPV, NPV und Acc betrugen in der per-patient Analyse 80%, 75%, 72%, 81% und 77% und in der per-lesion Analyse 55%, 96%, 83%, 87% und 86%. Die richtig positiven LK im PET/CT wiesen einen mittleren Durchmesser von 14,7 mm (range 5 – 25) und einen mittlere SUVmax von 3,4 (range 1,8 – 5,7) auf. **Schlussfolgerung:** Die Studie bestätigt die limitierte Sensitivität der Cholin-PET/CT in der Detektion von (kleinen) LK-Metastasen bei Pat. mit high-risk PC bzw. Rezidiv bei gleichzeitig hoher Spezifität in der läsionsbasierten Analyse.
Keywords: Cholin-PET/CT, Prostatakarzinom, LK-Metastasen, Staging

VO 302.5
10:25

Simultane [18F] Cholin PET/MRT der Prostata: erste klinische Ergebnisse

Wetter A[1], Lipponer C[1], Nensa F[1], Beiderwellen K[1], Bockisch A[2], Schlosser T[1], Heusner T[3], Lauenstein T[1]
[1]Universitätsklinik Essen, Diagnostische und interventionelle Radiologie und Neuroradiologie, Essen; [2]Universitätsklinik Essen, Klinik für Nuklearmedizin, Essen; [3]Universitätsklinik Düsseldorf, Institut für diagnostische und interventionelle Radiologie, Düsseldorf

Ziele: Evaluation der simultanen [18F] Cholin PET/MRT der Prostata. **Methode:** 14 konsekutive Patienten wurden mit der simultanen [18F] Cholin PET/MRT bei 3 Tesla untersucht. Zum Zeitpunkt der Untersuchung hatten acht Patienten ein bioptisch gesichertes Prostatakarzinom, zwei Patienten hatten wiederholt negative Biopsien bei ansteigendem PSA-Wert und bei vier Patienten bestand der Verdacht auf ein Prostatakarzinom bei erhöhtem oder ansteigendem PSA-Wert ohne bisherige Biopsie. Das Sequenzprotokoll bestand aus nativen T2-gewichteten hochauflösenden Sequenzen und einer diffusionsgewichteten Sequenz. Die simultane Akquisition der PET-Daten erfolgte mit LSO basierten AP-Dioden und einem FoV von 25,8 cm. Die Bildanalyse erfolgte durch zwei Radiologen, die PET-Daten wurden qualitativ und quantitativ ausgewertet. **Ergebnis:** Die simultane [18F] Cholin PET/MRT konnte bei allen untersuchten Patienten erfolgreich angewendet werden. Die Bildqualität war in allen untersuchten Fällen gut oder sehr gut. Die hochauflösenden T2-gewichteten Sequenzen erlaubten eine exakte anatomische Zuordnung von Arealen mit fokal gesteigertem Cholinmetabolismus. Die PET-Komponente identifizierte die Karzinommanifestationen bei allen Patienten mit bioptisch gesichertem Prostatakarzinom und bei einem Patienten mit zuvor negativer Biopsie. Bei einem Patienten mit V. a. Prostatakarzinom ohne bisherige Biopsie war die PET auffällig, durch eine Biopsie nach PET/MRT konnte ein Karzinom gesichert werden. **Schlussfolgerung:** Die neue Methode der simultanen [18F] Cholin PET/MRT der Prostata hat den Vorteil der kombinierten anatomischen und metabolischen Bildgebung und eignet sich zum routinemäßigen klinischen Einsatz. Die PET-Komponente besitzt eine hohe Treffsicherheit und vergrößert die Sicherheit der Befundung.
Keywords: PET/MRT, Prostata, MRT, Diffusion

VO 302.6
10:35

Identifikation eines Schwellenwertes des Apparenten-Diffusionskoeffizienten (ADC) in der Diffusionsgewichteten MRT (DWI) zur Beurteilung pelviner Lymphknoten (LK) bei histologisch gesichertem Prostata

Regier M[1], Seiwerts C[1], Leyh-Bannurah S[2], Salomon G[2], Steuber T[2], Heinzer H[2], Haese A[2], Graefen M[2], Laqmani A[1], Adam G[1], Budäus L[2]
[1]Universitätsklinikum Hamburg-Eppendorf, Klinik und Poliklinik für Diagnostische und Interventionelle Radiologie, Hamburg; [2]Universitätsklinikum Hamburg-Eppendorf, Martiniklinik, Hamburg

Ziele: Den Stellenwert der ADC-Messung in der Differenzierung von benignen und malignen LK bei gemäß der D'Amico-Klassifikation als Hochrisiko-Kollektiv eingestuften Prostatakarzinom-Patienten zu evaluieren. **Methode:** 59 konsekutive Patienten mit histologisch gesichertem Prostatakarzinom wurden vor radikaler Prostatektomie mittels einer DWI (TR/TE 7633 / 83 ms; Schicht 4 mm; b-Faktoren 0, 25, 50, 75, 100, 250 und 900) und einer T2-STIR Messung (TR/TE 2181 / 75 ms; SD 4 mm) des Beckens bei 1,5 Tesla untersucht. Allen Untersuchten war gemeinsam, dass sie gemäß der D'Amico-Klassifikation als Hochrisiko-Patienten eingestuft wurden (PSA > 20 ng/ml; Gleason-Summe > 8; positive Stanze > 1). Aus den DWI-Daten wurden monoexponentielle ADC-Karten errechnet. Für jeden fassbaren Lymphknoten wurden mithilfe einer Region-of-Interest (ROI) der minimale (ADCmin) und mittlere (ADCmean) ADC berechnet, hierbei wurden die Daten der T2-STIR Sequenz zur anatomischen Orientierung hinzugezogen. Die Ergebnisse der ADC-Analyse wurden mit denen der histopathologischen Auswertung korreliert und auf statistische Validität geprüft. **Ergebnis:** Die histopathologische Analyse erbrachte den Nachweis von insgesamt 94 benignen (mittl. Diameter 0,6 cm) und 21 malignen Lymphknoten (mittl. Diameter 0,8 cm). In der Gruppe der benignen LK betrugen der ADCmin 1,08 x 10 – 3mm2 /s

und ADCmean 1,43 x 10 – 3mm2/s, für maligne LK errechneten sich hingegen ein ADCmin von 0,45 x 10 – 3mm2/s sowie ein ADCmean von 0,79 x 10 – 3mm2/s. Als Schwellenwert konnten ein ADCmin von 0,74 x 10 – 3mm2/s und ein ADCmean von 1,13 x 10 – 3mm2/s identifiziert werden, hierbei gelang eine Differenzierung der LK mit 98% (ADCmin) bzw. 89% (ADCmean). **Schlussfolgerung:** Die Differenzierung benigner und maligner LK beim Prostatakarzinom in Hochrisiko-Konstellation kann erfolgreich mittels der DWI und ADC-Berechnung erfolgen. Hierbei erlaubt basierend auf den ersten Ergebnissen die Erfassung des minmalen ADCs und die Verwendung eines Schwellenwert-ADCs von 0,74 x 10 – 3mm2/s die Differenzierung mit höchster Genauigkeit (98%).

Keywords: Diffusionsgewichtete MRT (DWI), ADC, Lymphknoten, Prostatakarzinom

VO 302.7
10:45

MR-Untersuchungen der Prostata in Deutschland im Jahre 2011: Ergebnisse einer Online-Umfrage unter Mitgliedern der Deutschen Röntgengesellschaft

Mueller-Lisse UG[1], Lewerich B[2], Mueller-Lisse UL[3], Reiser MF[1], Scherr MK[1]
[1]Klinikum der Universität München, Institut für Klinische Radiologie, München; [2]Deutsche Röntgengesellschaft, Geschäftstelle, Berlin; [3]Klinikum der Universität München, Klinik und Poliklinik für Urologie, München

Ziele: Feststellung des Angebots an MR-Untersuchungen der Prostata in Deutschland im Jahr 2011 durch Mitglieder der AG Urogenitale Radiologie der Deutschen Röntgengesellschaft (DRG). **Methode:** Mitgliedern der DRG wurde jeweils in der zweiten Dezemberwoche 2011 und der zweiten Januarwoche 2012 per e-mail ein Link zu einem Online-Fragebogen zugesandt. Die Daten wurden in der Geschäftsstelle der DRG anonymisiert. Mehrfachmeldungen des gleichen Instituts wurden zusammengeführt. Die Daten wurden in Microsoft-Excel-2007-Tabellen übertragen und ausgewertet. **Ergebnis:** Von insgesamt 293 Teilnehmern (153 Krankenhausinstitute, 52,2%, 50 Krankenhauspraxen, 17,1%, 90 freie Praxen oder MVZ, 30,7%) aus 91 von 99 Postleitzahlenregionen führten 228 (77,8%) MR-Untersuchungen der Prostata durch. Die jährlichen Untersuchungszahlen waren 1 – 10 bei 96 (32,8%), 11 – 50 bei 78 (26,6%), 51 – 100 bei 33 (11,3%) und >100 bei 21 (7,2%) der durchführenden Institute. Untersuchungen bei 1,5T boten 45 mit Endorektalspule (ERC), 183 ohne ERC an; zusätzlich zu T2w-Aufnahmen (228) boten 76 (33,3%) MR-Spektroskopie (MRS), 177 (77,6%) Diffusions-gewichtete Bildgebung (DWI) und 164 (71,9%) Kontrastmitteldynamik (DCE) an. Untersuchungen bei 3,0T gab es bei 24 mit und 81 ohne ERC; zusätzlich zu T2w-Aufnahmen (86) boten 48 (55,8%) MRS, 77 (89,5%) DWI und 74 (86,0%) DCE an. **Schlussfolgerung:** MR-Untersuchungen der Prostata sind in ca. 90% der Postleitzahlenregionen verfügbar; die meisten Institute führen 50 Untersuchungen oder weniger pro Jahr durch. Die MR-Untersuchung der Prostata wird überwiegend bei 1,5T ohne ERC durchgeführt. Funktionelle Zusatzuntersuchungen werden häufig zusätzlich durchgeführt, darunter ist die DWI besonders häufig vertreten.

Keywords: MRT, Prostata, Prostatakarzinom, multiparametrisch, Endorektalspule

VO 302.8
10:55

Evaluierung der ESUR Richtlinien zur standardisierten Befundung der multiparametrischen MRT der Prostata

Röthke M[1], Kuru TH[2], Radbruch A[3], Schultze S[3], Hadaschik B[2], Hohenfellner M[2], Schlemmer HP[3]
[1]Deutsches Krebsforschungszentrum (DKFZ), Onkologische Radiologie, Heidelberg; [2]Universitätsklinikum Heidelberg, Urologie, Heidelberg; [3]Deutsches Krebsforschungszentrum (DKFZ)

Ziele: Ziel der Arbeit war es, die 2012 veröffentlichen Leitlinien der Europäischen Gesellschaft für Uroradiologie (ESUR) zur standardisierten Befundung der multiparametrischen MRT der Prostata zu evaluieren. **Methode:** Von 5/2012 bis 11/2012 wurden Patienten mit klinischem Verdacht auf ein Prostatakarzinom eingeschlossen, bei denen eine multiparametrische MRT der Prostata bei 3 Tesla durchgeführt wurde. Die MRT wurde anhand der ESUR Richtlinien befundet und mittels eines standardisierten grafischen Schemas dokumentiert. Areale mit einem Score von 4 und 5 wurden als suspekt markiert, im DICOM-Datensatz registriert und gezielt mit einem MR/TRUS Hybridsystem (BiopSee®) transperineal biopsiert. Zusätzlich wurden 16 – 20 systematische Stanzen aus der Prostata entnommen. Die Positionen der entnommenen Stanzzylinder wurden in den MR-DICOM-Datensatz zurückregistriert. Nach Erhalt der pathologischen Befunde wurde eine retrospektive core-by-core Auswertung der Biopsieresultate mit dem prospektiv vergebenen Scores durchgeführt und statistisch ausgewertet. **Ergebnis:** 64 Patienten konnten eingeschlossen werden. Das Durchschnittsalter betrug 64.5 Jahre, der Durchschnitts-PSA-Wert 8.3 ng/ml. Insgesamt wurden 1490 Stanzzylinder entnommen, wobei 211 Stanzzylinder histologisch positiv waren. Insgesamt wurde bei 33 (52%) Patienten ein Prostatakarzinom nachgewiesen. Der ESUR-Score war in den gezielten, suspekten Arealen signifikant höher als in den ungezielten, systematisch biopsierten Arealen (3.3 vs. 2.6, $p< 0.001$). Ebenfalls war der Score in Arealen mit Karzinomnachweis signifikant erhöht ($p< 0.01$). Bei den systematischen Biopsien war der Anteil von niedriggradigen Gleason 6 Tumoren signifikant erhöht. **Schlussfolgerung:** Die Anwendung der ESUR Richtline zeigte eine gute Korrelation mit der Karzinomwahrscheinlichkeit in dem jeweiligen gescorten Areal und kann damit zur Risikostratifizierung beitragen, um die Zahl negativer TRUS-Biopsieergebnisse bei Patienten mit Verdacht auf ein Prostatakarzinom zu vermindern.

Keywords: MRT, Prostata, PIRADS, Biopsie

VO 303
Neuroradiologie I – Cerebrovaskulär I

Vorsitz: Hosten N / Greifswald, Knauth M / Göttingen
Saal Albers-Schönberg
Freitag, 31.05.2013, 10:45 bis 11:30

VO 303.1
10:45

Reangiografie nach initial negativer invasiver und nicht-invasiver Bildgebung bei Patienten mit atraumatischer SAB

Ringelstein A, Goericke SL, Moenninghoff C, Forsting M, Schlamann M
Universitätsklinikum Essen, Institut für Diagnostische und Interventionelle Radiologie und Neuroradiologie, Essen

Ziele: This study aimed to determine the yield of DSA for the detection of causative vascular lesions in patients with atraumatic SAH and negative initial noninvasive and invasive neurovascular examinations (CTA, DSA and MRA). **Methode:** We examined the yield of repetitive DSA for the detection of causative vascular lesions in 750 patients presenting to our institution with SAH and 90 of them with subarachnoidal blood and negative initial noninvasive and invasive neurovascular examinations during a 10-year period. **Ergebnis:** Repetitive DSA demonstrated a causative vascular lesion in 4 patients (4.5%; 4/90) in all other patients no causative vascular lesion was found **Schlussfolgerung:** Repetitive DSA shows a bleeding source after initially negative imaging diagnostics in some cases. But as these findings have a therapeutic and prognostic impact, we think that a repetitive DSA can be recommended in patients with SAH, even under consideration of the risk of a second invasive diagnostic angiography itself.

Keywords: SAB, Aneurysma, Katheterangiografie

VO 303.2
10:55

Reangiografie nach perimesencephaler SAB

Ringelstein A[1], Timchenko O[1], Goericke SL[1], Moenninghoff C[1], Sure U[2], Müller O[2], Sandalcioglu IE[2], Forsting M[1], Schlamann M[1]
[1]Universitätsklinikum Essen, Institut für Diagnostische und Interventionelle Radiologie und Neuroradiologie, Essen; [2]Universitätsklinikum Essen, Neurochirurgische Klinik, Essen

Ziele: Die Studie dient zur Evaluation der Wertigkeit der repetitiven digitalen Subtraktionsangiografie (DSA) zur Detektion von Blutungsquellen bei spontanen präpontinen und perimesencephalen SABs nach initial negativer invasiver und nicht invasiver Bildgebung (CTA, DSA und MRA). **Methode:** Wir analysierten über einen Zeitraum von 10 Jahren (2002 bis 2011) 750 Patienten mit einer akuten atraumatischen SAB, von denen 30 eine rein perimesencephale SAB aufwiesen und gleichzeitig in der ersten DSA, CTA und MRA keine Blutungsquelle nachgewiesen werden konnte. **Ergebnis:** Bei einem Patienten (3,3%) konnte in einer Reangiografie ein Aneurysma nachgewiesen werden. Alle anderen Patienten ließ sich auch im Verlauf keine Blutungsquelle zeigen. **Schlussfolge-**

rung: In Einzelfällen zeigt sich erst in einer Reangiografie eine Blutungsquelle. Diese seltenen Befunde haben aber eine therapeutische und prognostische Relevanz, insbesondere da es sich um Aneurysmen im hinteren Kreislauf handeln kann, mit entsprechend höherer Ruptur-wahrscheinlichkeit. Wir empfehlen daher eine Reangiografie nach initial negativer Bildgebung auch bei Patienten mit prognostisch günstiger, isoliert perimesencephaler SAB und unter Berücksichtigung des Komplikationsrisikos einer zerebralen DSA.
Keywords: SAB, Aneurysma, DSA

VO 303.3
11:05

Intraventrikuläres Blut und Bestimmung der Ventrikelweite in der Flachdetektor-CT bzw. Multislice-CT

Lang S, Lücking H, Volbers B, Dietzel M, Struffert T, Dörfler A
Universitätsklinikum Erlangen, Neuroradiologie, Erlangen

Ziele: Subarachnoidales und intrazerebrales Blut kann zuverlässig mittels Flachdetektor-CT (FD-CT) dargestellt werden. Ziel unserer Analyse war der Vergleich zwischen FD-CT und Multislice-CT (MS-CT) hinsichtlich Visualisierung von intraventrikulärem Blut sowie der Ventrikelweite. **Methode:** FD-CT- und MS-CT Untersuchungen von 50 Patienten wurden von 2 erfahrenen Neuroradiologen mittels Graeb-Score (GS) unabhängig voneinander klassifiziert. Der Cella Media Index (CMI) wurde zur Beurteilung der Ventrikelweite berechnet. Es wurden Korrelations-Koeffizienten (r) berechnet. **Ergebnis:** Bei 42 (84%) von 50 Patienten wurde intraventrikuläres Blut festgestellt (8 Patienten ohne Blutung als Kontrolle, 42 Patienten mit akuter SAB). Eine hohe Inter- und Intraobserver-Korrelation des GS wurde für beide Modalitäten für die Seitenventrikel (V1[rechts]/V2[links]) sowie den 3. Ventrikel (V3) gefunden (Interobserver: V1 rFDCT = 0,93; V2 rFDCT = 0,85; V3 rFDCT = 0,82; Interobserver: V1 rMS-CT = 0,94; V2 rMS-CT = 0,95; V3 rMS-CT = 0,81; Intraobserver: V1 rReviewer1 = 0,83; V2 rReviewer1 = 0,83; V3 rReviewer1 = 0,77; Intraobserver: V1 rReviewer2 = 0,86; V2 rReviewer2 = 0,84; V3 rReviewer2 = 0,75). Die Interobserverkorrelation bzgl. des 4. Ventrikels war hoch (V4 rFDCT = 0,802 / V4 rMS-CT = 0,877), jedoch war die Intraobserverkorrelation gering (rReviewer1 = 0,66 / rReviewer2 = 0,59). Der GS war in der FD-CT (V4 GS Reviewer1 = 0,5 / V4 GS Reviewer2 = 0,68) nierdiger als in der MS-CT (V4 GS Reviewer1 = 0,67 / V4 GS Reviewer2 = 0,82), jedoch nicht signifikant (p = 0,18 / p = 0,36). Der CMI zeigte eine hohe Inter- (rMS-CT = 0,82 / rFDCT = 0,8) und Intraobserverkorrelation (rReviewer1 = 0,74 / rReviewer2 = 0,76). **Schlussfolgerung:** Die FD-CT ist hinsichtlich Visualisierbarkeit von intraventrikulärem Blut im 1. bis 3. Ventrikel sowie der Ventrikelweite der MS-CT gleichwertig. Damit ist die FD-CT eine „workflow-freundliche" Imagingoption, die direkt im Angiografieraum angewendet werden kann. Blut im 4. Ventrikel ist in der FD-CT artefaktbedingt schlechter abgrenzbar.
Keywords: Flachdetektor-CT, intraventrikuläre Blutung, Graeb Score, Cella Media Index, Ventrikelweite

VO 303.4
11:15

Application of a novel metal artifact correction algorithm in flat-panel CT

Buhk J[1], Groth M[1], Schmidt NO[2], Fiehler J[1], Grzyska U[1]
[1]Universitätsklinikum Hamburg Eppendorf, Klinik und Poliklinik für Neuroradiologische Diagnostik und Intervention, Hamburg; [2]Universitätsklinikum Hamburg Eppendorf, Klinik und Poliklinik für Neurochirurgie, Hamburg

Ziele: To evaluate the possibilities in applying a novel algorithm to correct for beam hardening artifacts caused by metal implants in computed tomography performed on a flat panel equipped c-arm angiography system (FP-CT). **Methode:** 35 datasets of cerebral FP-CT acquisitions (XperCT, Allura Xper FD 20/20, Philips) with present implants (32 patients; 27 FP-CT after coil-embolization; 8 after aneurysm clipping, these with intravenous application of contrast media) have been reconstructed applying smooth (soft tissue) and sharp (implant) kernels with and without a novel reconstruction filter for metal artifact correction, resulting in high-resolution isotropic datasets (edge length: 0.15 mm for sharp kernel and 0.3 mm for smooth kernel, respectively). Image viewing was performed in multiplanar reformations (MPR) in both average and maximum intensity projection (MIP) mode, sharp kernel images additionally in 3D MIP and 3D volume rendering (VR) on a dedicated radiological workplace (PACS IW, GE). Two independent radiologists performed image rating following a defined scale in direct comparison of the image data with and without metal artifact correction, weighted kappa statistics were calculated. **Ergebnis:** Inter-rater agreement was at least substantial in all regards. Soft tissue image quality at the level of the implants was substantially improved; the additional metal artifact correction algorithm did not induce relevant falsification of the data. In addition, two factors were identified to be having an influence on the quality of the results: Firstly, volume/amount of the implants; secondly, orientation of a non-spherical implant relatively to the plane of acquisition. **Schlussfolgerung:** Adding metal artifact correction to FP-CT may in future help to spread the applicability of this technique, especially regarding non-invasive follow-up after clipping or coil embolization of intracranial aneurysms with FP-CT with intravenous application of contrast media.
Keywords: Flächendetektor CT, C-Bogen CT, Neurointerventionen

VO 304
Molekulare Bildgebung II – MR-PET

Vorsitz: Schwaiger M / München, Kahn T / Leipzig
Saal Krause
Freitag, 31.05.2013, 09:45 bis 10:45

VO 304.1
09:45

„Standardized uptake values" von [18F]-FDG in gesunden Organen: Vergleich zwischen Ganzkörper PET/CT und PET/MRT

Buchbender C[1], Heusch P[1], Hartung-Knemeyer V[2], Kühl H[3], Lauenstein TC[3], Forsting M[3], Bockisch A[2], Antoch G[1], Heusner TA[1]
[1]Heinrich-Heine-Universität Düsseldorf, Medizinische Fakultät, Institut für Diagnostische und Interventionelle Radiologie, Düsseldorf; [2]Universität Duisburg-Essen, Klinik für Nuklearmedizin, Essen; [3]Universität Duisburg-Essen, Institut für Diagnostische und Interventionelle Radiologie und Neuroradiologie, Essen

Ziele: Vergleich des „standardized uptake value" (SUVmax/mittel) von Normalgewebe in einem Ganzkörper [18F]-FDG PET/MRT nach MRT-basierter Schwächungskorrektur (MRAC) (DIXON-basierter 4-Segment μ-map) mit einem [18F]-FDG PET/CT nach CT-basierter Schwächungskorrektur (CTAC). **Methode:** In 25 onkologischen Patienten (15 Männer, 10 Frauen; 57 ± 13 Jahre) wurde nach einem routinemäßig durchgeführten PET/CT (60 Minuten nach Injektion von 292 ± 40 MBq [18F]-FDG) ein zusätzliches Ganzkörper PET/MRT durchgeführt (Magnetom Biograph mMR™, Siemens Healthcare, Erlangen, Deutschland). 3cm3 „regions of interests" (ROIs') wurden in 7 unterschiedliche Gewebeklassen in die MRAC-PET und die korrespondierenden CTAC-PET-Bilder eingezeichnet. Um die MRAC- und die CTAC basierten SUV-Werte zu vergleichen wurde ein Korrelationskoeffizient (Pearson) gebildet. Ein T-test für gepaarte Stichproben wurde durchgeführt, um mögliche Unterschiede zu ermitteln. **Ergebnis:** Die mittlere Verzögerung zwischen der PET/CT Untersuchung und der PET/MRT Untersuchung betrug 152 ± 42 Minuten. Die SUV-Werte des Myokards korrelierten nahezu ideal zwischen beiden Untersuchungen (SUVmax/mittel: R = 0.98 / 0.98). Eine gute Korrelation konnte für die SUV-Werte der Leber (R = 0.6 / 0.7), von subkutanem Fett (R = 0.6 / 0.8), Knochenmark (R = 0.6 / 0.5), Psoasmuskel (R = 0.6 / 0.5) und dem maximalen SUV-Wert von Blut (R = 0.6) gezeigt werden. Die Korrelation zwischen MRAC und CTAC für SUVmax und SUVmittel der Lunge und dem SUVmittel von Blut war nicht signifikant. Der ermittelte mittlere SUVmax und SUVmittel der MRAC-PET war in allen Organen bis auf den SUVmax des Myokard den SUVmax/SUVmittel des Psoasmuskels signifikant niedriger verglichen zu den dazugehörigen CTAC-Werten ($p < 0.05$). **Schlussfolgerung:** Obwohl die SUV- Werte von Normalgewebe im PET/MRT und PET/CT eine sehr gute Korrelation aufweisen, unterscheiden sich die Absolutwerte deutlich voneinander, sodass diese für eine quantitative Auswertung angepasst werden müssen.
Keywords: MR-PET, PET, MRT

VO 304.2
09:55

Ganzkörper-PET/MRT mit 18F-FDG versus Ganzkörper-PET/CT in der Rezidivdiagnostik von gynäkologischen Tumoren des kleinen Beckens – erste Ergebnisse

Beiderwellen K[1], Grüneisen J[2], Hartung-Knemeyer V[3], Heusch P[4], Kühl H[1], Bockisch A[3], Lauenstein TC[1], Umutlu L[1]
[1]Universitätsklinikum Essen, Institut für Diagnostische und Interventionelle Radiologie und Neuroradiologie, Essen; [2]Universitätsklinikum Essen, Institut für Diagnostische undInterventionelle Radiologie und Neuroradiologie, Essen; [3]Universitätsklinikum Essen, Klinik für Nuklearmedizin, Essen; [4]Universitätsklinikum Düsseldorf, Institut für Diagnostische und Interventionelle Radiologie, Düsseldorf

Ziele: Evaluation der Ganzkörper-PET/MRT mit 18F-FDG in der Rezidivdiagnostik von Ovarial- und Zervixkarzinomen im Vergleich zur PET/CT. **Methode:** 12 Patientinnen mit Rezidiv-Verdacht eines gynäkologischen Tumors des weiblichen Beckens (Ovarialkarzinom: n = 7; Zervixkarzinom: n = 5) erhielten eine PET/CT in fulldose-Technik (Biograph mCT 128, Siemens). Im Anschluss erfolgte eine PET/MRT mit i.v.-Kontrastmittel (Biograph mMR, Siemens). Das PET/MRT-Protokoll umfasste: 1) T1 FLASH 2D tra., 2) T2 HASTE tra., 3) STIR cor., 3) DWI, 4) T1 FLASH 2D fs tra. post KM. Es folgte eine läsionsbasierte Analyse durch zwei Ärzte auf Ebene der einzelnen Modalitäten (PET/CT, PET/MRT) und Submodalitäten (PET, CT, einzelne MRT-Sequenzen) anhand ordinalskalierter Scores auf Abgrenzbarkeit (0 = nicht abgrenzbar; 1 = allenfalls unscharf abgrenzbar; 2 = gut abgrenzbar; 3 = sehr gut abgrenzbar) und diagnostische Konfidenz (1 = sicher benigne; 2 = eher benigne; 3 = indifferent; 4 = eher maligne; 5 = sicher maligne). Als Referenzstandard dienten alle verfügbaren Daten (Vorgeschichte; PET/CT; PET/MRT) und ein klinisches Follow-up (median: 168 Tage). **Ergebnis:** In Bezug auf den Referenzstandard wiesen 10 der 12 Patientinnen maligne Läsionen auf. Insgesamt wurden 36 Läsionen (7 benigne, 29 maligne) in vier Lokalisationen (Lymphknoten, hepatisch, ossär, Vaginalstumpf) beschrieben. Alle in der PET/CT als maligne beurteilten Läsionen wurden ebenfalls mittels PET/MRT als maligne identifiziert. Alle malignen Läsionen waren in PET/CT und PET/MRT äquivalent sicher abgrenzbar (PET/CT: 3,0 ± 0; PET/MRT: 3,0 ± 0). Mittels PET/MRT konnten 4 zusätzliche benigne Leberläsionen (Zysten < 5mm) diagnostiziert werden. **Schlussfolgerung:** Beide Untersuchungsmodalitäten ermöglichen eine äquivalent hochwertige Rezidivdiagnostik von Tumoren des weiblichen Beckens. Bei geringerer Strahlenexposition sowie besserer Abgrenzbarkeit kleinster Leberläsionen stellt die PET/MRT die empfehlenswertere Untersuchungsmodalität für Patientinnen jungen Alters bzw. repetitive Untersuchungen dar.
Keywords: PET/MRT, PET/CT, Ovarialkarzinom, Zervixkarzinom

VO 304.3
10:05

Simultane Messung von ADC und SUV-Werten in Tumoren und Lymphknotenmetastasen bei Patientinnen mit Zervix-Karzinomen an einem simultanen PET-MRT System

Brandmaier P[1], Purz S[2], Kahn T[1], Stumpp P[1]
[1]Universitätsklinikum Leipzig, Klinik und Poliklinik für Diagnostische und Interventionelle Radiologie, Leipzig; [2]Universitätsklinikum Leipzig, Klinik und Poliklinik für Nuklearmedizin, Leipzig

Ziele: Vorangegangene Studien zeigten eine Korrelation zwischen SUV und ADC Parametern verschiedener Tumorentitäten bei Messungen an nicht simultanen Untersuchungsmodalitäten wie PET-CT und MRT (Beer et al. 2010). Die Zielsetzung dieser Studie war die quantitative Auswertung von SUV und ADC-Werten tumoröser Lokalbefunde sowie suspekter Lymphknoten bei Patientinnen mit Zervix-Karzinomen an einem simultanen PET-MRT System. **Methode:** Eingeschlossen wurden 10 Patientinnen mit histologisch gesicherten Karzinomen der Zervix uteri (Primärtumore n = 7, Rezidivtumore n = 3) und nachgewiesenen Lymphknotenmetastasen (n = 8), die ein simultanes Ganzkörper (T2-Haste, TIRM und EPI-DWI mit b-Werten von 0 und 800 mm/s2) 18F-fluorodeoxyglucose (FDG) PET-MRT (Siemens®, Deutschland) mit dedizierter Beckenuntersuchung (EPI-DWI b-Werte 0,50,400,800 mm/s2, T2-TSE, T1w-TSE nativ und post-KM, Gadovist©) erhielten. Definierte (0.3 – 0.5cm2) Freihand- (ADC) und Volumen- (SUV, standardized uptake value) ROI's wurden in suspekte Lymphknoten und im lokalen Tumorbefund platziert. Berechnet wurden ADCmin, ADCmean und der relative ADC-Wert als Quotient aus ADCmean/ADCReferenzgewebe (kontralateraler M.gluteus maximus). Die Auswertung erfolgte durch einen Reader, der simultan an einer dedizierten Workstation (syngo.via, Siemens®, Deutschland) die Läsionen quantitativ auswertete. Ein Wert < 0.05 wurde als signifikant angesehen. **Ergebnis:** Tumorsuspekte Lokalbefunde und Lymphknoten wiesen durchschnittliche SUV-Werte von 22,5 (SE ± 8,3) respektive 11,0 (SE ± 5,5) auf, die zugehörigen ADC-Durchschnittswerte (ADCmean) betrugen 0,738 x 10 – 3 mm/s2 (± 0,078) und 0,884 x 10 – 3 mm/s2 (± 0,11) für suspekte Lymphknoten. Zum gesunden Referenzgewebe (SUV 2,5, ADC 1,6) bestand ein signifikanter Unterschied. **Schlussfolgerung:** Die vorgestellte Arbeit demonstriert die problemlose simultane Messung quantitativer Parameter (ADC und SUV) an einem PET-MRT System. Tumorsuspekte Läsionen weisen hierbei offenbar ein entgegengesetztes Verhalten von ADC und SUV-Werten auf.
Keywords: PET-MRT, Onkologie, SUV, ADC

VO 304.4
10:15

PET-MRT zur Detektion von Lungenläsionen: Technische und diagnostische Evaluation im Vergleich zum PET/CT

Rauscher I[1], Eiber M[1], Ziegler SI[2], Rummeny EJ[1], Schwaiger M[2], Beer AJ[2]
[1]Klinikum rechts der Isar der Technischen Universität München, Institut für diagnostische und interventionelle Radiologie, München; [2]Klinikum rechts der Isar der Technischen Universität München, Nuklearmedizinische Klinik, München

Ziele: Aufgrund neuer Detektortechnik und veränderter Schwächungskorrektur bei der voll integrierten PET/MRT ist dessen Qualität im Vergleich zum PET/CT auch im Bereich der Lunge von Interesse. Daher haben wir die Qualität des PET/MR mit einem herkömmlichen PET/CT bezüglich der Evaluation und Detektion von Lungenherden verglichen. **Methode:** 44 onkologische Patienten wurden mit 18F-FDG PET/CT (Siemens Biograph 64) und direkt anschließend an einem PET/MRT (Siemens Biograph mMR) untersucht. Neben der Sequenz zur Schwächungskorrektur (T1w VIBE Dixon) wurde für die Diagnostik der Lunge eine kontrastverstärkte VIBE-Sequenz durchgeführt. Beide PET-Datensätze wurden bezüglich ihrer Qualität (4-Punkte Skala: 0 – 3) und Detektionsrate von Lungenläsionen verglichen. Zusätzlich wurden von allen Lungenläsionen die quantitativen SUV-Werte im PET-MRT und PET-CT mittels linearer Korrelation evaluiert und die Detektionsraten der beiden durchgeführten MRT-Sequenzen mit dem CT als Referenzstandard verglichen. **Ergebnis:** Es wurden 52 Lungenläsionen (mittlere Größe 10,5 mm; 2 – 60 mm) in 25 der 44 Patienten gefunden. Hierbei wurden im PET-Datensatz von PET-MRT bzw. PET/CT 18/52 bzw. 19/52 Herde erkannt. Die Bildqualität beider PET-Datensätze war vergleichbar (PET-MRT: 2,79; PET-CT 2,81). In der Dixon Sequenz wurden 15 von 52 Läsionen erkannt, in der VIBE-Sequenz 41 von 52. Die Detektionsrate für kleine Lungenherde < 1cm (n=28) betrug im PET/MR für die Dixon-Sequenz 3/28 und für die VIBE-Sequenz 13/28.Die SUV-Werte von Lungenläsionen im PET-MRT und PET-CT korrelierten signifikant (r=0,85, p=0,0001). **Schlussfolgerung:** Die PET-Datensätze der Lunge von PET/MR und PET/CT sind bezüglich Qualität und Detektionsrate nicht signifikant unterschiedlich. Eine zusätzliche diagnostische MR-Sequenz (z.B. VIBE) zur Dixon-Schwächungskorrektursequenz für die Lungendiagnostik ist erforderlich, wobei auch diese insbesondere bei kleinen Lungenmetastasen der CT unterlegen ist.
Keywords: Positronenemissionstomografie, Magnetresonanztomografie, Computertomografie, Hybridbildgebung, Lungenherd

VO 304.5
10:25

Diffusionsbildgebung und 11C-Cholin-Uptakeverhalten zum Lymphknotenstaging in PET/CT und simultaner MR/PET bei Patienten mit Verdacht auf Prostatakarzinomrezidiv

Brendle C[1], Schmidt H[2], Gatidis S[2], Müller M[2], Pfannenberg C[2], Claussen CD[2], Schwenzer N[2]
[1]Universitätsklinik Tübingen, Radiologie, Tübingen; [2]Tübingen

Ziele: Vergleich der Cholin-Speicherung zu zwei Zeitpunkten in PET/CT und MR/PET und des MR-Diffusionskoeffizienten in inguinalen und suspekten Lymphknotenzu (LK) bei Patienten mit Verdacht auf Prostatakarzinom-Rezidiv. **Methode:** 24 Prostatakarzinompatienten mit erhöhtem PSA erhielten eine C 11-Cholin-PET/CT- und unmittelbar folgend eine MR/PET-Untersuchung inklusive Diffusionsbildgebung. Abdominelle und pelvine LK wurden nach etablierten CT-Kriterien bei einem Kurzachsendurchmesser > 10 mm als suspekt bewertet, als benigne Kontroll-LK dienten repräsentative inguinale LK. Der frühe mittlere standardized uptake value (SUVmean) der LK wurde nach 5 min uptake im PET/CT bestimmt, der späte SUVmean (nach 65 min uptake) und der mittlere

apparent diffusion coefficient (ADCmean) im MR/PET. Als statistische Tests wurden der Wilcoxon-Test und die Spearman-Korrelation verwendet. **Ergebnis:** Die 43 benignen und 19 suspekten LK unterschieden sich signifikant bezüglich des frühen SUVmean, des späten SUVmean und des ADCmean (1,22 vs. 2,49, p < 0,0001; 0,84 vs. 3,30, p < 0,0001; 1,298 vs. 0,891x10–3mm^2/s; p < 0,0001). Inguinale LK zeigten zum späten Zeitpunkt fallende, malignitätssuspekte steigende SUVmean. Der ADCmean und der frühe SUVmean bzw. späte SUVmean zeigten jeweils eine mäßige, signifikante negative Korrelation (-0,56, p < 0,0001; -0,55, p < 0,0001). Zur Diskrimination zwischen benignen und suspekten LK lag der optimale Cut-off des ADCmean bei 0,967x10–3mm^2/s. **Schlussfolgerung:** Die Diffusionsbildgebung korreliert mit der PET-Quantifizierung und kann somit bei simultaner Messung in der MR/PET zusätzliche Informationen beim LK-Staging von Prostatakarzinompatienten liefern. Eine längere Cholin-Uptakezeit könnte aufgrund des unterschiedlichen Speicherverhaltens der LK und des sinkenden SUV in benignen LK sehr gut für das LK-Staging geeignet sein.
Keywords: MR/PET, MR, PET, Prostata, Lymphknoten

VO 304.6
10:35

PET/MRT mit 68Ga-DOTATOC in der Diagnostik neuroendokriner Tumoren – Erste Resultate

Beiderwellen K[1], Pöppel TD[2], Hartung-Knemeyer V[2], Buchbender C[3], Kühl H[1], Bockisch A[2], Lauenstein TC[1]
[1]Universitätsklinikum Essen, Institut für Diagnostische und Interventionelle Radiologie und Neuroradiologie, Essen; [2]Universitätsklinikum Essen, Klinik für Nuklearmedizin, Essen; [3]Universitätsklinikum Düsseldorf, Institut für Diagnostische und Interventionelle Radiologie, Düsseldorf

Ziele: Ziel der Studie war der Vergleich des diagnostischen Potenzials eines simultan akquirierten 68Ga-DOTATOC PET/MRT mit dem PET/CT bei Patienten mit Neuroendokrinen Tumoren (NET). **Methode:** 24 Patienten (10 Frauen, 14 Männer, 56 ± 12 Jahre) mit histologisch gesichertem NET erhielten nach einer klinisch indizierten 68Ga-DOTATOC PET/CT im Rahmen der Studie eine Ganzkörper PET/MRT an einem integrierten Scanner (Biograph mMR, Siemens, Erlangen). Die Datensätze wurden durch zwei Ärzte separat ausgewertet im Hinblick auf Läsionsanzahl, -lokalisation und Charakterisierung anhand einer 4-Punkt Ordinalskala (0: nicht sichtbar; I: benigne; II: unbestimmt; III: maligne). Den Referenzstandard bildeten alle verfügbaren Informationen (Vorgeschichte und –aufnahmen, PET/CT, PET/MRT) sowie ein klinisches Follow-up (median: 103 Tage). Es erfolgte eine deskriptive Datenanalyse von PET/CT und PET/MRT sowie der Submodalitäten. **Ergebnis:** Entsprechend dem Referenzstandard lagen bei 17 der 24 Patienten maligne NET-Läsionen vor. 15 Patienten konnten mittels PET/CT korrekt identifiziert werden. Mittels PET/MRT konnten alle 17 Patienten korrekt identifiziert werden. Alle im PET/CT als maligne beurteilten Läsionen wurden gleichermaßen in der PET/MRT visualisiert. In der PET/MRT konnten 11 zusätzliche Lebermetastasen detektiert werden. **Schlussfolgerung:** Dies ist die erste Studie, die die Machbarkeit der Ganzkörper-PET/MRT mit 68Ga-DOTATOC bei Patienten mit NET demonstriert. Es konnte gezeigt werden, dass mittels PET/MRT die Detektion zusätzlicher maligner Läsionen möglich ist. Die PET/MRT mit 68Ga-DOTATOC hat das Potenzial die PET/CT als Goldstandard im Ganzkörper-Staging bei NETs abzulösen.
Keywords: PET/MRT, PET/CT, NET

VO 305
Gastrointestinal-/Abdominaldiagnostik V – Diagnostik des Peritonealraums

Vorsitz: Rummeny E / München, Lotz J / Göttingen
Saal Levy-Dorn
Freitag, 31.05.2013, 09:45 bis 10:45

VO 305.1
09:45

Rezidivdiagnostik nach HIPEC und Peritonektomie mittels 18F FDG PET/CT

Klumpp B[1], Schwenzer N[1], Königsrainer I[2], Königsrainer A[2], Claussen CD[1], Pfannenberg C[1]
[1]Eberhard-Karls-Universität Tübingen, Diagnostische und interventionelle Radiologie, Tübingen; [2]Eberhard-Karls-Universität Tübingen, Allgemeine, Viszeral und Transplantationschirurgie, Tübingen

Ziele: Da bei Patienten mit Peritonealkarzinose (PK) zunehmend Peritonektomien mit hyperthermer intraperitonealer Chemotherapie (HIPEC) durchgeführt werden, besteht der Bedarf nach einer akkuraten Rezidivdiagnostik. Ziel unserer Studie war die Beurteilung der diagnostischen Genauigkeit (DA)der PET/CT bei Patienten mit Rezidiv nach HIPEC. **Methode:** 13 Patienten mit PK Rezidiv nach HIPEC wurden mit 18F FDG PET/CT untersucht (CT: 120 ml Ultravist 370 i. v., 1000 ml Mannitollösung oral, 40 mg Buscopan i. v.; PET: 350 MBq F18-FDG i. v., 3 min. Aquisitionszeit/bed, 60 min nach Injektion). Die Auswertung bezüglich Detektion und Einschätzung der Tumorlast erfolgte für jedes abdominelle Segment basierend auf dem von Sugarbaker vorgestellten Peritinealkarzinoseindex (PCI) durch zwei unabhängige, erfahrene, Radiologen/Nuklearmediziner. Als Referenzstandard dienten die Ergebnisse der chirurgischen Exploration.. Bei 3 Patienten kam es nach der 2. HIPEC zu einem erneuten Rezidiv, bei einer Patientin zu einem 3. Rezidiv, sodass insgesamt 19 PET/CT ausgewertet wurden. **Ergebnis:** Bei 16 von 19 PET/CT-Untersuchungen wurde ein Rezidiv der PK nachgewiesen mit einem PCI von durchscnittlich 14,1 ± 12,7. 3 PET/CT waren falsch negativ, die nachweisbaren Veränderungen konnten nicht von pottherapeutischen Veränderungen differenziert werden (PK ja/nein: Sensitivität: 84%, DA 84%, Spezifität und NPV n. a., PPV 100%). Bei 2 Patienten wurde das Ausmaß des PK-Rezidivs deutlich unterschätzt, sodass irrtümlich von einer Resektabilität ausgegangen wurde. Unter Berücksichtigung des PK-Ausmaßes wurden diese beiden ebenfalls falsch negativ gewertet und es ergibt sich dann eine DA von 74%. **Schlussfolgerung:** Im Vergleich zum primären Staging vor HIPEC ist die DA der PET/CT zur Rezidivdiagnostik nach HIPEC eingeschränkt, insbesondere wird das Ausmaß einer Rezidiv-PK teilweise deutlich unterschätzt. Ursachen sind ausgedehnte posttherapeutische Veränderungen und ein schwerer erkennbarer diffuser mikronodulärer Befall nach HIPEC.
Keywords: Peritonealkarzinose, HIPEC, Rezidiv, PET/CT

VO 305.2
09:55

Histopathologische Korrelation von Peritonealkarzinose-Herden mit Diffusionsgewichteter Bildgebung und F18-FDG-PET an einem simultanen Ganzkörper-MR/PET

Schwenzer NF[1], Schraml C[1], Schmidt H[2], Brendle C[1], Müller M[3], Gatidis S[1], Claussen CD[1], Pfannenberg C[1]
[1]Radiologische Universitätsklinik Tübingen, Diagnostische und Interventionelle Radiologie, Tübingen; [2]Radiologische Universitätsklinik Tübingen, Diagnostische und Interventionelle Radiologie; Labor für Präklinische Bildgebung, Tübingen; [3]Radiologische Universitätsklinik Tübingen, Nuklearmedizin, Tübingen

Ziele: Ziel der Studie war die Analyse von Peritonealkarzinoseherden unterschiedlicher histologisch gesicherter Primärtumoren mittels Diffusions-gewichteter Bildgebung (DWI) und F18-FDG-PET. **Methode:** 43 Patienten erhielten zunächst eine routinemäßig durchgeführte PET/CT-Untersuchung. Direkt im Anschluss erfolgte eine simultane MR/PET-Untersuchung des Abdomens an einem Ganzkörper-MR/PET (Biograph mMR, 3T, Siemens). 22 / 43 Patienten hatten messbare solide Läsionen > 1,5 cm. Patienten mit kleinnodulär/disseminiertem Befall und Untersuchungen < 2 Monate nach Chemotherapie wurden von der Auswertung ausgeschlossen. Es wurden bis zu 4 Läsionen/Patient mittels 2D Freihand ROI-Analyse auf koregistrierten MR/PET-Datensätzen ausgewertet. Es wurden der minimale und mittlere apparent diffusion coefficient (ADC, b-Werte: 50, 800) sowie der maximale und mittlere stan-

dardized uptake value (SUV) gemessen. Die Schwächungskorrektur der MR/PET-Daten erfolgte mit einem segmentierungsbasierten Algorithmus mit Fett-Wasser-Trennung. Korrelation von ADC und SUV wurden mittels Spearman's rho, Vergleiche der Gruppen mittels Wilcoxon Test ermittelt. **Ergebnis:** Die Bildqualität der MR- und PET-Bilder war in allen Fällen diagnostisch. Es zeigte sich eine mäßige aber signifikante negative Korrelation von ADC und SUV basierend auf 49 Läsionen in 20 Patienten (SUVmax/ADCmin rho =-0,46, p = 0,0008; SUVmean/ADCmean rho =-0,62, p< 0,0001). Die Subgruppenanalyse ergab signifikante Unterschiede in ADC und SUV zwischen Metastasen von kolorektalen Karzinomen und serösen Ovarialkarzinomen. Zwei Patienten mit muzinösem Ovarial- bzw. Siegelring-Ca wiesen vergleichsweise hohe ADC-Werte und relativ niedrige SUV auf. **Schlussfolgerung:** Peritonealkarzinoseherde verschiedener Tumorentitäten unterscheiden sich in ihren Diffusions- und Stoffwechseleigenschaften. Dies muss bei der Bildinterpretation von Peritonealkarzinoseherden berücksichtigt werden.
Keywords: MRT, PET, DWI, Hybridbildgebung, Peritonealkarzinose

VO 305.3
10:05

MR-Bildgebung bei akuter abdomineller Graft versus Host Disease

Budjan J[1], Klein SA[2], Heidenreich D[2], Attenberger U[1], Kreil S[2], Schönberg SO[1], Hofmann W[2], Michaely HJ[1]
[1]Universitätsmedizin Mannheim, Institut für Klinische Radiologie und Nuklearmedizin, Mannheim;
[2]Universitätsmedizin Mannheim, III. Medizinische Klinik, Hämatologie und Onkologie, Mannheim

Ziele: Die akute Graft versus Host Disease (aGvHD) des Darms ist eine potentiell lebensbedrohliche Komplikation nach Stammzelltransplantation (SZT). Die Abgrenzung zu Differentialdiagnosen mit ähnlicher Klinik ist schwierig, jedoch für eine rasche und effektive Therapie essentiell. **Methode:** 42 Patienten wurden vor SZT in einem 3T-MRT (Magnetom Skyra, Siemens) untersucht. Hierzu wurden axiale und koronare T2-gewichtete sowie axiale diffusionsgewichtete Sequenzen und eine dreidimensionale dynamische T1-gewichtete Sequenz akquiriert. Patienten, die nach SZT abdominelle Beschwerden zeigten, wurden erneut mit dem gleichen Protokoll untersucht. Zusätzlich wurden diese Patienten endoskopiert und Proben zur histologischen Aufarbeitung entnommen. **Ergebnis:** 15 der 42 Patienten zeigten abdominelle Beschwerden nach SZT. Hiervon wurde in 8 Fällen eine aGvHD des Darms histologisch nachgewiesen (GvHD-Gruppe), bei den übrigen 7 Patienten wurde eine aGvHD des Darms ausgeschlossen (Kontrollgruppe). Alle Patienten der GvHD-Gruppe zeigten charakteristische Veränderungen in der MRT-Untersuchung: Langstreckige Darmwandverdickung mit ausgeprägtem submukosalen Ödem mit im Vergleich zur Kontrollgruppe signifikant verdickter Darmwand (Mittlere Dicke GvHD-Gruppe: 0,79 mm vs. 0,34 mm in der Kontrollgruppe; p< 0,001). Des Weiteren wiesen ausschließlich Patienten der GvHD-Gruppe eine mukosale Diffusionsrestriktion auf. Zudem zeigte die Perfusionsuntersuchung eine Hyperämie des befallenen Darms mit typischer Verteilung: Aussparung der Submukosa bei kräftiger Betonung der Mukosa. **Schlussfolgerung:** Akute abdominelle GvHD zeigt in der MRT ein charakteristisches Bild mit langstreckiger Darmbeteiligung, Wandödem, Diffusionsrestriktion der Mukosa, mukosaler Hyperämie und Darmwandverdickung. Somit könnte die MRT bei Patienten nach SZT helfen, nichtinvasiv und schnell die akute abdominelle GvHD von ihren Hauptdifferentialdiagnosen abzugrenzen.
Keywords: abdominelle aGvHD, abdominelle akute Graft versus Host Disease, Stammzelltherapie, Stammzelltransplantation

VO 305.4
10:15

Quantitative Beurteilung des Therapieansprechens nach SIRT und TACE – Erste Ergebnisse der Evaluation eines semi-automatisierten Segmentierungstools bei 22 Patienten mit hepatozellulärem Karzinom

Attenberger U[1], Nolden M[2], Fetzer A[3], Morelli J[4], Haneder S[1], Reichert M[1], Hansmann J[1], Diehl S[1], Michaely HJ[1], Meinzer H[2], Schoenberg SO[1]
[1]Universitätsmedizin Mannheim, Inst f Klinische Radiologie und Nuklearmedizin, Mannheim; [2]DKFZ, Div. Medical & Biological Informatics, Heidelberg; [3]DKFZ, Div. Medical & Biological Informatics, Heidleberg; [4]Scott and White M. Hospital, Radiology, Temple, Tx, USA

Ziele: Für das Monitoring des Therapieerfolges ist eine quantitative, reproduzierbare Analyse der Größenänderung einer Läsion erforderlich. Ziel vorliegender Arbeit ist die Evaluation eines semi-automatisierten Segmentierungstools zur quantitativen Beurteilung des Therapieerfolges bei Patienten mit hepatozellulärem Karzinom (HCC) unter besonderer Berücksichtigung der Interreadervariabilität sowie des Einflusses der klinischen Erfahrung. **Methode:** In diese vorläufige, retrospektive Analyse wurden die MRT-Datensätze von 22 HCC Patienten vor und nach Therapie (TACE/SIRT) eingeschlossen. Zusätzlich zum Gesamttumorvolumen wurden die hypervaskularisierten Anteile mit einem semi-automatisierten Segmentierungstool (Medical Imaging Interaction Toolkit) von einem, in dem Gebrauch der Software erfahrenen Auswerter ohne dezidierten radiologischen Hintergrund analysiert (Reader 1). Es wurde zusätzlich eine Subgruppenanalyse mit vier erfahrenen Radiologen durchgeführt. **Ergebnis:** Der Mittelwert des Gesamttumorvolumens betrug 84,6 vor und 97 ml nach Therapie (p = 0.6). Das Volumen der hypervaskularisierten Tumoranteile verringerte sich von 9 auf 3.7 ml (p = 0.08). Der Overlap Error in der Tumorvolumenbestimmung betrug 13.9 – 20% (vor Therapie) und 11–12.9% (nach Therapie) für alle Auswerter. Der Overlap Error der hypervaskularisierten Anteile war im Vergleich zu Reader 1 unter den klinisch erfahrenen Readern geringer (36–97% vs. 36 – 54% vor, 48 – 99% vs. 48 – 64% nach Therapie). **Schlussfolgerung:** Die vorläufigen Ergebnisse dieser Arbeit demonstrieren die klinische Implementierbarkeit eines semi-automatisierten Segmentierungstools zur Quantifizierung des Therapieansprechens. Unabhängigkeit von der Erfahrung des Readers kann eine Reduktion der hypervaskularisierten Tumoranteile nachgewiesen werden, ein maßgeblicher Marker für das frühe Therapieansprechen. Für die Zukunft gilt es zu erarbeiten, inwieweit die semi-automatisierte Tumorvolumetrie mRECIST in der Prädiktion des frühen Therapieansprechens überlegen ist.
Keywords: HCC, Therapieerfolg, Quantitative Analyse

VO 305.5
10:25

Wertigkeit der diffusionsgewichteten MR-Bildgebung in der Diagnostik von Lymphknotenmetastasen bei Patienten mit extrahepatischen Cholangiokarzinomen

Holzapfel K[1], Eiber M[1], Rummeny EJ[1], Loos M[2], Gaa J[1]
[1]Klinikum rechts der Isar der Technischen Universität München, Insitut für Radiologie, München; [2]Klinikum rechts der Isar der Technischen Universität München, Chirurgische Klinik und Poliklinik, München

Ziele: Evaluation der Genauigkeit der diffusionsgewichteten MR-Bildgebung (DWI) in der Diagnostik von Lymphknotenmetastasen bei Patienten mit extrahepatischen Cholangiokarzinomen. **Methode:** Bei 24 Patienten (18 m, 6w, mittleres Alter: 65,4a) mit extrahepatischen Cholangiokarzinomen wurde präoperativ eine MR-Untersuchung der Leber durchgeführt (1,5T, Avanto, Siemens). Die diffusionsgewichteten Aufnahmen wurden mit einer single-shot EPI (echo-planar imaging) Sequenz (b-Werte 50, 300 und 600 s/mm2) kombiniert mit Navigator-Echo-Technik (PACE) angefertigt. Mittels DWI wurden die ADC (apparent diffusion coefficient)-Werte der lokoregionären Lymphknoten bestimmt, zudem wurde deren Größe gemessen. Bei allen Patienten wurde in der Folge eine Resektion des Tumors sowie eine Lymphknotendissektion durchgeführt. Die Ergebnisse der Bildgebung wurden mit denen der histopathologischen Aufarbeitung der Dissektionspräparate korreliert. Unter Verwendung des Mann-Whitney U-Tests wurden die ADC-Werte sowie die Durchmesser benigner und maligner Lymphknoten verglichen. Zudem wurde eine ROC (receiver operating characteristic curve)-Analyse durchgeführt. **Ergebnis:** Der mittlere ADC-Wert (x10exp-3 mm2/s) metastatisch befallener Lymphknoten betrug 1,21 ± 0,15 und war signifikant niedriger als der benigner Lympknoten (1,62 ± 0,33, p< 0,001). Hingegen war kein signifikanter Unterschied im Durchmesser maligner (16,8 ± 5,4mm) und benigner Lymphknoten (14,1 ± 4,0mm) zu verzeichnen (p=0,09). Bei Verwendung eines ADC-Wertes ≤ 1,25x10exp-3 mm2/s wurden 91,4% der Lymphknoten richtig als maligne oder benigne klassifiziert bei einer Sensitivität von 83,3%, einer Spezifität von 92,8%, einem positiven Vorhersagewert von 66,7% und einem negative Vorhersagewert von 96,7%. Die Fläche unter der ROC-Kurve betrug 0,93. **Schlussfolgerung:** Die DWI stellt bei Patienten mit extrahepatischen Cholangiokarzinomen eine vielversprechende Methode in der Unterscheidung zwischen benignen und malignen lokoregionären Lymphknoten dar.
Keywords: Cholangiokarzinom, Magnetresonanztomografie (MRT), Diffusionsgewichtete MR-Bildgebung (DWI), Lymphknotenmetastasen

VO 305.6
10:35

Lokoregionäres Lymphknoten-Staging bei kolorektalem Karzinom mittels CT: Ein neues Befundungsmodell für höhere diagnostische Genauigkeit

Hunold P[1], Bartels A[2], Oevermann E[3], Hollmann S[1], Marxsen J[4], Kovács A[1], Barkhausen J[1], Vogt FM[1]
[1]Universitätsklinikum Schleswig-Holstein, Campus Lübeck, Klinik für Radiologie und Nuklearmedizin, Lübeck; [2]Universitätsklinikum Schleswig-Holstein, Campus Kiel, Klinik für Diagnostische Radiologie, Kiel; [3]Universitätsklinikum Schleswig-Holstein, Campus Lübeck, Klinik für Chirurgie, Lübeck; [4]Universitätsklinikum Schleswig-Holstein, Campus Lübeck, Medizinische Klinik I, Hämatologie/Onkologie, Lübeck

Ziele: Das Lymphknoten- (LK) Staging bei kolorektalem Karzinom (CRC) ist wichtig zur Festlegung der Therapiestrategie. Obwohl die CT das radiologische Verfahren der Wahl darstellt, ist die Dignitätseinschätzung von LK anhand morphologischer Kriterien alleine schwierig. Ziel der Studie war die Entwicklung eines Befundungsmodells zur zuverlässigen Unterscheidung nodal negativer (N0) von positiven (N1/2) CRC-Patienten mittels CT. **Methode:** In die retrospektive Studie wurden 97 Pat. mit operiertem und histologisch gesichertem CRC und präoperativer kontrastverstärkter CT aus einer interdisziplinären Tumorboard-Datenbank eingeschlossen. Geblindet zur Histologie wurden die folgenden LK-Merkmale in der CT erfasst: Maße, Anzahl, Form, Struktur/Dichte, Existenz eines Hilus und Kontrastanreicherung. Die diagnostische Wertigkeit der Merkmale einzeln und in Kombination wurden mittels logistischer Regression untersucht. Alle erfassten Parameter wurden mit der postoperativen Histologie (N0 vs. N1/2) korreliert. **Ergebnis:** Einige Merkmale erreichten statistische Signifikanz für die Prädiktion von LK-Metastasen, jedoch nur mäßige diagnostische Genauigkeit: größter LK > 9.05 mm (Sens. 66%, Spez. 81%, Genauigkeit 74%), SD der längsten LK-Diameter > 1.4 mm (85%, 55%, 70%), > 6 lokoregionäre LK > 3 mm (61%, 67%, 64%). Die Kombination der folgenden Kriterien identifizierte LK-Metastasen signifikant: Präsenz von amorphen LK, SD der längsten LK-Diameter > 1.4 mm, Mittelwert der kurzen LK-Diameter > 5 mm und SD der Quer-/Längs-Durchmesser-Quotienten > 0.136. Wenn > = 3 dieser 4 Kriterien erfüllt waren, konnten LK-Metastasen mit höherer Genauigkeit vorausgesagt werden (73%, 83%, 78%). Ein diagnostischer Algorithmus (Flussdiagramm) wurde zusätzlich für die Befundung entwickelt. **Schlussfolgerung:** Das entwickelte Befundungsmodell könnte das CT-basierte LK-Staging bei Patienten mit CRC erleichtern und verbessern. Prospektive Studien müssen den Wert des Modells in praxi prüfen.
Keywords: CT, Kolorektales Karzinom, Lymphknoten, Staging

VO 306
Molekulare Bildgebung III – Experimentell

Vorsitz: Cyran C / München, Eisenblätter M / Münster
Saal Krause
Freitag, 31.05.2013, 11:00 bis 11:45

VO 306.1
11:00

Diagnostische Genauigkeit der fusionierten PET/MRT und DWI/MRT für die Detektion von Halslymphknoten bei Patienten mit Kopf-/Halstumoren

Buchbender C[1], Heusch P[1], Scherer A[1], Handschel J[2], Sproll C[2], Antoch G[1], Heusner TA[1]
[1]Heinrich-Heine-Universität Düsseldorf, Medizinische Fakultät, Institut für Diagnostische und Interventionelle Radiologie, Düsseldorf; [2]Heinrich-Heine-Universität Düsseldorf, Medizinische Fakultät, Klinik für Mund-, Kiefer- und Plastische Gesichtschirurgie, Düsseldorf

Ziele: MRT und 18F-FDG (FDG) -PET werden für das Lymphknotenstaging bei Patienten mit Kopf-/Hals-Tumoren regelmäßig eingesetzt. Auch für die diffusionsgewichtete MRT (DWI) konnte ein diagnostischer Nutzen für diese Aufgabe beschrieben werden. Ziel dieser Studie war es die fusionierte PET/MRT und DWI/MRT hinsichtlich der diagnostischen Genauigkeit für die Detektion von Halslymphknotenmetastasen und die korrekte Definition des N-Stadiums bei Patienten mit Kopf-/Halstumoren zu vergleichen. **Methode:** Bei 14 Patienten (Alter 67 ± 11 Jahre) mit histologisch gesicherten Kopf-/Halstumoren wurde präoperativ eine MRT bei 3 Tesla, inklusive DWI, und eine FDG PET/CT angefertigt. Die PET und die invertierten DWI Bilder wurden posthoc mit den entsprechenden kontrastmittelgestützten T1-gewichteten Bildern fusioniert. Die Halslevel (Ia, Ib, IIa, IIb, III, IV, Va, Vb) beidseits wurden separat in den PET/MRT- und den DWI/MRT-Bildern auf Lymphknotenmetastasen evaluiert. Alle Patienten erhielten eine bilaterale Neck-Dissection. Die entfernten Lymphknoten wurden intraoperativ getrennt nach Halsleveln asserviert. Die level-basierte Histologie diente als Goldstandard. Die diagnostische Genauigkeit der fusionierten FDG PET/MRT und DWI/MRT wurde mittels McNemar-Test verglichen. **Ergebnis:** Während in die FDG-PET/MRT 26/28 Halslevel mit Lymphknotenmetastasen detektierte, konnten in der DWI/MRT lediglich 20/28 dieser identifiziert werden. Die Sensitivität, Spezifität, der positive prädiktive Wert, der negative prädiktive Wert und die Genauigkeit der PET/MRT betrug 72%, 96%, 69%, 97% und 93%. Die DWI/MRT war mit den entsprechenden Werten von 36%, 95%, 45%, 92% und 88% signifikant weniger genau für das Halslymphknotenstaging (p = 0,04). **Schlussfolgerung:** Die fusionierte FDG-PET/MRT erreicht eine mäßige diagnostische Genauigkeit für das Halslymphknotenstaging bei Kopf-/Halstumoren. Die fusionierte DWI/MRT besitzt lediglich eine geringe Sensitivität für den Nachweis cervikaler Lymphknotenmetastasen bei Patienten mit Kopf-/Halstumoren.
Keywords: MR-PET, PET, DWI

VO 306.2
11:10

Relation between [18F]-FDG-PET/CT and volume perfusion-CT in primary tumors and mediastinal lymph nodes of non-small cell lung cancer

Sauter W[1], Spira D[1], Schulze M[1], Pfannenberg C[1], Hetzel J[2], Reimold M[3], Klotz E[4], Claussen C[1], Horger M[1]
[1]Radiologische Klinik, Abteilung für Diagnostische und Interventionelle Radiologie, Tübingen; [2]Medizinische Klinik, Innere Medizin II, Tübingen; [3]Radiologische Klinik, Abteilung für Nuklearmedizin, Tübingen; [4]Siemens Healthcare, Computed Tomography, Forchheim

Ziele: The aim of this study was to investigate relations between glucose metabolism as registered by 2-deoxy-2-[18F]fluoro-D-glucose-PET/CT ([18F]FDG-PET/CT) and tumor perfusion as quantified by volume perfusion-CT (VPCT) in primary tumors and mediastinal lymph nodes of patients with non-small cell lung cancer. **Methode:** 17 patients with non-small cell lung cancer and 56 lymph nodes were enrolled. SUVmax and SUVavg were used for quantification of [18F]FDG uptake. Blood flow (BF), blood volume (BV) and flow extraction product (Ktrans) were determined as perfusion parameters. Perfusion parameters and [18F]FDG uptake values were subsequently correlated with each other. **Ergebnis:** No correlations were found between perfusion parameters and [18F]FDG uptake, for the primary tumors. Negative correlations were calculated between BF and SUVavg (r = - 0.383), BV and SUVavg (r = - 0.406), BV and SUVmax (r = - 0.377), but not between BF and SUVmax, Ktrans and SUVavg, Ktrans and SUVmax, respectively. In addition, negative correlations existed in the > 2.5 SUVmax group between BF and SUVavg (r = - 0.510), BV and SUVavg (r = - 0.390), BF and SUVmax (r = - 0.536), BV and SUVmax (r = - 0.346), respectively. **Schlussfolgerung:** Glucose metabolism and perfusion seem to be negatively correlated in mediastinal lymph nodes, but uncoupled in large primary tumors. These results may help to advance tumor staging and therapy monitoring.
Keywords: NSCLC, perfusion, PET/CT, FDG

VO 306.3
11:20

Verteilung und Metabolismus von Triglyzerid-reichen Lipoproteinen: Echtzeit-MR-Bildgebung mittels SPIO-markierter TRL bei 3T

Ittrich H[1], Bruns O[2], Bartelt A[2], Peldschus K[1], Kaul MG[1], Adam G[1], Heeren J[2]
[1]Klinik und Poliklink für Diagnostische und Interventionelle Radiologie, Hamburg; [2]Institut für Biochemie und Molekulare Zellbiologie, Hamburg

Ziele: Evaluation von USPIO-markierten triglyzerid-reichen Lipoprotein-Komplexen (TRL-SPIO) zur in-vivo MRT von Verteilung und Metabolismus von Lipoproteinen im Kleintiermodell bei 3T. **Methode:** USPIO wurden in-vitro in eine liporoteinreiche Lipidhülle eingebettet (TRL-SPIO) und charakterisiert. Die in-vivo MRT erfolgte mittels statischer T2*w 2D FFE vor und nach sowie dyn. T2*w FFE (0,3 Bilder/Sek.) während der i.v. Applik. (15 Min.) von TRL-SPIO in kälteexponierten Mäusen (4°C,24 h) bei 3T (Intera) mittels Solenoidspule. SNR wurde in VCI, Aorta, Portalvene, Leber, weißem (WAT) und Braunem Fettgewebe (BAT), Skelettmus-

kel, Myokard und ZNS gemessen, um Biodistribution und Metabolismus von TRL-SPIO zu charakterisieren. Relative SNR-Änderungen (dSNR) aller Gewebe wurden ermittelt und die letzten 30 SNR der dyn. T2*w mit dem Basis-SNR auf statist. signif. Diff. geprüft (t-Test). Die MRT-Messungen wurden mit Radioaktivitätsmessungen (y-Zähler) von TRL-59Fe-SPIO, Histologie und Elektronenmikroskopie (EM) verglichen. **Ergebnis:** TRL-SPIO sind ein potentes experimentelles MR Kontrastmittel mit vergleichbaren Eigenschaften wie TRL. Die dyn. in vivo MRT nach TRL-SPIO zeigte eine zweiphasige SNR-Änderung mit schnellem SNR-Verlust in VCI, Aorta, Portalvene sowie protrahierter vaskulärer SNR-Normalisierung. Leber und BAT zeigten eine expon. SNR-Abnahme (dSNR(Leber)=-0.60 ± 0.14 ($p < 0.01$); dSNR(BAT)=-0.74 ± 0.13 ($p < 0.01$)) bei schnellem Metabolismus, bestätigt durch TRL-59Fe-SPIO. Skelett- (ddSNR(SM)=-0.08 ± 0.18) und Herzmuskel (dSNR(HM)=-0.10 ± 0.15) sowie WAT (dSNR(WAT)=-0.05 ± 0.11) zeigten nur eine tendenzielle SNR-Abnahme bei signif. TRL-59Fe-SPIO Aufnahme (y-Zähler). Das ZNS zeigte in MRT und mit TRL-59Fe-SPIO keine relevante Aufnahme. Histologie und EM zeigen eine prädominante Aufnahme von SPIO-TRL in Leber und BAT. **Schlussfolgerung:** Biodistribution und Metabolismus von TRL-SPIO können mittels nicht-invasiver MRT in Echtzeit in einem präklinischen Kleintiermodell bei 3T abgebildet werden.

Keywords: MRT, Lipide, SPIO, Metabolismus

VO 306.4
11:30

Optische Brustbildgebung mittels Valsalva Manöver zur Induktion von Konzentrationsänderungen von Oxyhämoglobin und Deoxyhämoglobin

Schreiter NF[1], Volkwein N[2], Schneider P[1], Piper S[3], Schmitz CH[4], Hamm B[1], Poellinger A[1]
[1]Charité, Klinik für Strahlenheilkunde, Berlin; [2]Charité, Anästhesie, Berlin; [3]Charité, Neurologie, Berlin; [4]NIRx, Berlin

Ziele: Zu überprüfen inwieweit die optische Mammografie eine durch ein Valsalva Manöver induzierte Veränderung der Hämodynamik zur Läsionsdetektion und Charakterisierung nutzen kann. **Methode:** 30 Patientinnen unterzogen sich vor Brustbiopsie einer optischen Untersuchung mit Valsalva Manöver am Tomografen DYNOT 232. Die Konzentrationsänderungen von Oxyhämoglobin und Deoxyhämoglobin wurden dreidimensional zeitaufgelöst rekonstruiert. Die Parameter „full width at half maximum“ (FWHM), „time to ten“ (TTT) und „peak amplitude“ (PA) aus den zeitaufgelösten Kurvenverläufen wurden farblich kodiert grafisch dargestellt. Die errechneten Bilder wurden von 2 erfahrenen Auswertern getrennt bezüglich Detektionsrate, Grad der Sichtbarkeit und dem Auftreten von Zusatzläsionen evaluiert und eine ROC Analyse durchgeführt. **Ergebnis:** 10 Patientinnen waren aufgrund von Artefakten oder nicht regelrechten Valsava-Manövern nicht auswertbar. Die ROC Analyse zeigte AUC Werte (0,393 – 0,779) die sich nicht von der Zufallswahrscheinlichkeit unterschieden. Die höchsten AUC-Werte ergab das FWHM-Model (AUC: 0,779, Detektions- (60 – 70%) und Zusatzläsionsraten (55 – 70%)). Das PA-Modell zeigte zwar die höchsten Detektions- (70 – 90%) aber auch die höchsten Zusatzläsionsraten (80 – 90%). Die Konkordanzraten beider Auswerter bei malignen Läsionen waren zufriedenstellend (0,524 – 1,0). **Schlussfolgerung:** Die Artefaktanfälligkeit und die zahlreichen falsch positiven Zusatzläsionen lassen in unserer Studie die optische Beurteilung der Hämodynamik mittels Valsalva-Manöver als nicht vielversprechend erscheinen.

Keywords: Optische Bildgebung, Brust, Mammakarzinom

VO 307
Gastrointestinal-/Abdominaldiagnostik VI – Pankreasbildung und mehr

Vorsitz: Schäfer AO / Freiburg, Grenacher L / Heidelberg
Saal Levy-Dorn
Freitag, 31.05.2013, 11:00 bis 12:00

VO 307.1
11:00

Akute nekrotisierende Pankreatitis: Computertomografische, klinische und laborchemische Befunde als Prädiktoren für die Infektion (peri-)pankreatischer Nekrosen

Götz A, Brand M, Hamer OW, Stroszczynski C, Heiss P
Universitätsklinikum Regensburg, Institut für Röntgendiagnostik, Regensburg

Ziele: Die akute nekrotisierende Pankreatitis verläuft in zwei Phasen, wobei in der zweiten Phase (mehr als eine Woche nach Symptombeginn) die Prognose durch die Infektion (peri-)pankreatischer Nekrosen bestimmt wird. Ziel der Studie war es zu evaluieren, ob bei Patienten mit akuter nekrotisierender Pankreatitis in der zweiten Krankheitsphase erhobene CT-morphologische Veränderungen geeignet sind, eine Infektion vorherzusagen und einen höheren prognostischen Wert haben als klinische und laborchemische Variablen. **Methode:** Retrospektiv wurden 99 Patienten mit akuter nekrotisierender Pankreatitis analysiert, bei denen eine Computertomografie (CT) im Wesentlichen zu Beginn der zweiten Krankheitsphase durchgeführt wurde. Es wurden fünf CT-morphologische (u.a. CT-Severity Index (CTSI), Balthazar-Index), vier klinische (APACHE-II-Score, SAPS II, SIRS und persistierendes Organversagen) und vier laborchemische Variablen (Albumin, CRP, Calcium, Leukozytenzahl) erhoben. Für jede Variable wurden die ROC-Kurven und die AUCs für die Vorhersage einer Infektion berechnet. Die AUCs der einzelnen Variablen wurden mittels einer Methode nach DeLong verglichen. Mithilfe des Youden Index wurde für jede Variable ein cut-off bestimmt, anhand dessen die Sensitivität und Spezifität berechnet wurden. **Ergebnis:** Alle CT-Variablen waren hilfreiche Prädiktoren für das Auftreten von Infektionen (AUCs, 0,62–0,84). CT-Variablen, welche intrapankreatische Nekrosen berücksichtigen, hatten die höchste Genauigkeit (AUC > 0,8) und einen höheren prognostischen Wert als klinische und laborchemische Variablen, z.B. war die AUC von CTSI signifikant höher als die eines persistierenden Organversagens ($p = 0.04$). Zudem wiesen diese CT-Variablen eine hohe Sensitivität (80 – 84%) und Spezifität (74 – 78%) für die Vorhersage einer Infektion auf. **Schlussfolgerung:** Bei Patienten mit akuter nekrotisierender Pankreatitis erscheint die Durchführung einer CT zu Beginn der zweiten Krankheitsphase sinnvoll, um das Risiko einer Infektion abzuschätzen.

Keywords: Akute nekrotisierende Pankreatitis, Computertomografie, Morphologische Veränderungen, Klinische Scores, Laborparameter

VO 307.2
11:10

Vergleich zwischen der abdominellen MRT inklusive diffusionsgewichteten Sequenzen und der 68Ga-DOTATATE PET/CT in der Detektion von neuroendokrinen Tumoren des Pankreas

Schmid-Tannwald C, Schmid-Tannwald CM, Schramm N, Nikolaou K, Reiser MF, Rist C
Klinikum der Ludwig-Maximilians-Universität, Institut für Klinische Radiologie, München

Ziele: Evaluation der kontrastmittelverstärkten MRT, diffusions-gewichteten MRT (DW-MRT) und der 68Ga-DOTATATE PET/CT in Hinblick auf die Detektion von gut bis intermediär differenzierten neuroendokrinen Tumoren (NET) des Pankreas. **Methode:** In dieser retrospektiven Studie wurden 18 Patienten mit histlogisch gesichertem NET des Pankreas eingeschlossen, bei denen eine MRT des Abdomens inklusive DW-MRT und eine PET/CT in einem Zeitraum von 6 Wochen durchgeführt wurde. Zwei Radiologen beurteilten unabhängig T2-gewichtete (T2w), T2w + DW-MRI, T2w + kontrastmittelverstärkte T1-gewichtete (CE T1w) MR-Sequenzen und PET/CT in Hinblick auf die Detektion von NET. Sensitivität und diagnostische Sicherheit der einzelnen Sequenzen/Modalitäten wurden mittels McNemar's test and Wilcoxon signed rank test verglichen. Apparent diffusion coefficients (ADC) von NET des Pankreas und normalen Pankreasgewebe wurden mittels student t-test verglichen. **Ergebnis:** Unter Verwendung von T2w allein konnten 8/23 (34.8%) bzw. 9/23 (39.1%) NET von beiden Radiologen diagnostiziert werden. Die Detektionsrate verbesserte sich signifikant bei der Kombination von

T2w und DW-MRT (Radiologe 1: 14/23 = 61%; Radiologe 2: 15/23 = 65.2%, p< 0.05) oder T2w und CE T1w (Radiologe 1: 14/23=61%; Radiologe 2: 15/23=65.2%, p< 0.05). Signifikant höhere Detektionsraten von NET des Pankreas (beide Radiologen: 23/23=100%) konnten mit der PET/CT im Vergleich zur MRT erreicht werden (p< 0.05). Der mittlere ADC Wert von NET (1.02+/-0.26x10–3mm^2/s) war signifikant niedriger als der mittlere Wert von normalem Pankreasgewebe (1.48+/-0.39x10–3mm^2/s). **Schlussfolgerung:** Die DW-MRT ist eine sinnvolle Ergänzung zu T2-gewichteten Sequenzen und vergleichbar mit kontrastmittelverstärkten T1w Sequenzen in der Detektion von NET des Pankreas und erlaubt einen quantitative Unterscheidung zwischen NET und normalen Pankreasgewebe. 68Ga-DOTATATE PET/CT ist in der Detektion von NET des Pankreas sensitiver als die MRT.

Keywords: DW-MRT, DOTATATE PET/CT, NET des Pankreas, Detektion

VO 307.3
11:20

Schnelle 3D-Pankreasbildgebung mit Dixon-Fettsättigung und CAIPIRINHA – Vergleich zu einer Standard 2D Sequenz

Michaely HJ, Koziel K, Riffel P, Schoenberg SO, Haneder S
Universitätsmedizin Mannheim, IKRN, Mannheim

Ziele: Vergleich einer schnellen 3D-GRE Sequenz mit Dixon-Fettsättigung (DFS) und CAIPIRINHA (controlled aliasing in parallel imaging results in higher acceleration) Beschleunigung mit einer konventionellen 2D-GRE mit spektraler Fettsättigung und GRAPPA Beschleunigung für die native Bildgebung des Pankreas. **Methode:** 29 Patienten (7W/22 M, 60,4 Jahre) wurden in dieser retrospektiven Studie bei 3T (Siemens Skyra) eingeschlossen. 3D VIBE(CAIPI-DIXON) (TR/TE – 3,95/2,5 + 1,27 ms; Auflösung – 1,2 x 1,2 x 3,0 mm3; CAIPIRINHA 2 x 2, Akquisitionszeit – 0:12 min) und 2D FlashGRAPPA-fs (TR/TE – 195/3,69 ms; 1,2 x 1,2 x 3,0 mm3; GRAPPA 2, 3 x 0:21 min) Sequenzen wurden in jedem Patienten akquiriert und von zwei Radiologen hinsichtlich ihrer diagnostischen Präferenz beurteilt. Zudem wurden die Signalverhältnisse (Pankreas zu Fett, Leber, Milz und Muskel) quantitativ bestimmt. Inter-reader agreement mittels Cohen's kappa Test und ANOVA wurden durchgeführt. Zusätzlich wurden Signal/Rausch-Verhältnis Messungen in einem Phantom durchgeführt. **Ergebnis:** 3D VIBECAIPI-DIXON wurde in 72,4% (beide Radiologen) und 2D FlashGRAPPA-fs in 3,4%/6.9% (Radiologe 1/2) bevorzugt, bei einem k-Wert von 0,756. Hauptgründe für die Bevorzugung der 3D VIBE(CAIPI-DIXON) waren nein homogenerer Fat-Sat, weniger Bewegungsartefakte durch die schnellere Akquisition und weniger T2*-Artefakte. Das Signalverhältnis zwischen Pankreas und Fett war für die 3D VIBE(CAIPI-DIXON) (10,08 ± 3,48) signifikant höher als bei der 2D FlashGRAPPA-fs (6,53 ± 3,07, p < 0,001), wohingegen bei den anderen Signalverhältnissen keine Unterschiede nachweisbar waren. Die Signal/Rausch-Messungen im Phantom zeigten keine signifikanten Unterschiede **Schlussfolgerung:** Die 3D VIBE(CAIPI-DIXON) erlaubt eine schnelle Pankreasbildgebung in 12 s mit weniger Bewegungsartefakten und einem verbesserten Kontrast zum viszeralen Fett bei unverändertem Kontrast zu Leber und Milz.

Keywords: Pankreas, MRT, Fettsättigung, Dixon, CAIPIRINHA

VO 307.4
11:30

Die klinische Relevanz der Multidetektor-Computertomografie in der Detektion klinisch obskurer Infektfoki

Schleder S, Luerken L, Dendl LM, Wiggermann P, Stroszczynski C, Schreyer AG
Universitätsklinikum Regensburg, Institut für Röntgendiagnostik, Regensburg

Ziele: Ziel der vorliegenden Studie war es, die diagnostische Wertigkeit der Multidetektor-Computertomografie (MDCT) zur Detektion von Infektfoki bei Patienten mit unklarem septischem Krankheitsbild zu evaluieren. **Methode:** Es wurden retrospektiv 525 konsekutive Patienten (326 männlich, mittleres Alter 59 Jahre) über einen Zeitraum von 24 Monaten aus einem Klinikum der höchsten Versorgungsstufe in die Studie eingeschlossen, welche mittels einer Volltext-Datenbank-Abfrage des RIS identifiziert wurden. Alle eingeschlossenen Patienten wurden mit einer MDCT des Thorax (N = 96), des Abdomen (N = 101), oder von Thorax und Abdomen (N = 328) aufgrund einer klinisch bisher ungeklärten Infektkonstellation untersucht. **Ergebnis:** Bei 121 Patienten (23%) konnte mittels MDCT die klinische Verdachtsdiagnose bestätigt werden, bei 170 Patienten (32,4%) wurde mittels MDCT eine neue, klinisch nicht vermutete Diagnose gestellt und bei 234 Patienten (44,6%) wurde keine ursächliche Diagnose für die unklare Infektkonstellation gefunden. Insgesamt führte das Ergebnis der MDCT in 169 Fällen (32,2%) zu einer Umstellung der Therapie (Operation, perkutane Abszessdrainage, Umstellung der Antibiose oder der medikamentösen Therapie), während in 356 Fällen (67,8%) die bisherige Therapie beibehalten wurde. **Schlussfolgerung:** Die Ergebnisse der MDCT sind von großer Bedeutung in der Aufklärung des ursächlichen Krankheitsbildes bei Patienten mit bisher unklarem septischem Krankheitsbild und tragen in hohem Maße zur Anpassung und Optimierung der bisherigen Therapie bei.

Keywords: Computertomografie, Sepsis, Infektfokus

VO 307.5
11:40

Erstmalige MRT-Visualisierung von chirurgischen eisenhaltigen Netzimplantaten bei Patienten mit Leistenhernie

Hansen NL[1], Barabasch A[1], Distelmaier M[1], Ciritsis A[1], Kühnert N[2], Otto J[2], Conze J[2], Kuhl CK[1], Krämer NA[1]
[1]Universitätsklinikum RWTH Aachen, Diagnostische und Interventionelle Radiologie, Aachen; [2]Universitätsklinikum RWTH Aachen, Allgemein-, Viszeral- und Transplantationschirurgie, Aachen

Ziele: Nach Entwicklung der MRT-Visualisierung von Eisen beladenen Netzimplantaten in vitro und im Tiermodell erfolgte die Zulassung der MR-sichtbaren Netzimplantate. Ziel dieser Studie ist die Etablierung eines MRT-Protokolls und die Evaluation der Netzkonfiguration bei Patienten. **Methode:** Prospektiv wurden 13 Patienten mit Leistenhernien, die mit MR-sichtbaren eisenhaltigen Netzen mittels laparoskopischer (n = 8) oder offener (n = 5) Technik operiert wurden, untersucht. Die Untersuchung erfolgte am ersten postoperativen Tag an einem 1,5 Tesla MRT mit zwei Gradientenecho (GRE) und einer Turbospinecho (TSE) Sequenzen. Folgende Sequenzparameter wurden verwendet: TSE: TR/TE = 4372/80; GRE1: TR/TE = 8,3/4,3, FA = 20°; GRE2: TR/TE = 244/4,6, FA = 80°. Drei Radiologen bewerteten unabhängig die folgenden Zielparameter auf einer 4-stufigen Skala (1:insuffizient, 2:suffizient, 3: gut, 4:optimal und 0:nicht beurteilbar): visuelles Kontrast/Rausch-Verhältnis, Beeinträchtigung durch Luft, diagnostische Wertigkeit bezüglich Netzkonfiguration und umgebender Anatomie. Das Therapieergebnis wurde durch Faltenbildung und Implantatlage relativ zum Leistenkanal beurteilt. Die statistische Auswertung erfolgte mittels Wilcoxon-Vorzeichen-Rang-Tests. **Ergebnis:** Beide GRE ermöglichten eine gute Abgrenzung des Netzes als kräftige hypointense Linie wobei GRE1 das Implantat signifikant am besten darstellte (3,8; p< 0,05). TSE erlaubte die beste Beurteilung der umgebenden Anatomie (3,8; p< 0,05). GRE2 stellte die Netzlokalisation relativ zum Leistenkanal am besten dar (3,5; p< 0,05). Postoperative Luft beeinträchtigte nur gering (niedrigste Bewertung 2,8). Insgesamt zeigte sich eine vermehrte Faltenbildung bei laparoskopischer (2,7) gegenüber offener OP-Technik (2,4). **Schlussfolgerung:** Eisen beladene Netzimplantate lassen sich in Patienten mit Leistenhernien gut mittels GRE-Sequenzen darstellen. Da sowohl GRE als auch TSE jeweils Vorteile bieten empfehlen wir ein aus beiden Sequenztypen wie vorgestellt kombiniertes MRT-Protokoll.

Keywords: Magnet Resonanz Tomografie, Chirurgische Netzimplantate, Leistenhernien

VO 307.6
11:50

Eisenmessung mittels MRT-R2* und Kalibrierung in der Milz

Yamamura J[1], Schönnagel B[1], Brehmer M[1], Berliner C[1], Nielsen P[2], Adam G[1], Fischer R[3]
[1]Universitätsklinikum Hamburg-Eppendorf, Klinik und Poliklinik für Diagnostische und Interventionelle Radiologie, Hamburg; [2]Universitätsklinikum Hamburg-Eppendorf, Biochemie, Hamburg; [3]Children's Hospital & Research Center, Pediatric Hematology, Oakland, USA

Ziele: Nicht-invasive Messung der MIlzeisenkonzentration mittels quantitativen MRT-messungen wurde durchgeführt und kallibriert. Dabei wurden atemangehaltene R2*- Relaxometrie für die quantitative Eisenmessung angewandt. **Methode:** Bei 53 Patienten mit bekannter Transfusionssiderosen (ß-Thalassämie major n = 24) wurden Leber- und Milzeisenkonzentration mittels einer gradient recalled ECG getriggerten Multi-echo sequenzen gemessen. Für die R2* wurden die Echozeit abhängigen Amplitudenn mit einem mono-exponentialen Fit und einem konstanten signal level-offset über der gesamten Leber/Milz bestimmt. Die Ergebnisse wurden dann statistisch mit dem t-Test verglichen. **Ergebnis:** Es ergab sich eine nicht-lineare Beziehung R2*= R20 + a · LICb für den Bereich zwischen 57 und 7681 mg/g Leberfeuchtgewicht, wobei R20 = 29 s-1, a =(4,8 ± 2,5)·10 – 3 s-1 /(µg/g) und b = 1,44 ± 0,06. Es handelt sich um eine hochsignifikante Korrelation zwischen LIC-BLS und

MRI-R2*: Der Spearman-Rank-Korrelationskoeffizient beträgt rs = 0,94 (p< 10–4). Für die Kalibrierkurve ergab sich außerdem ein Bestimmtheitsmaß von r2=0,95 sowie ein reduziertes Chi-Quadrat von 2=0,3.Relaxationsraten für die Milz lag auf der gleichen Kalibrierkurve wie für die Leber. **Schlussfolgerung:** Mit den R2*-elaxometrien kann die Leber- und Milzeisenmessung suffizient und adäquat mittels MRT durchgeführt werden. Die Milz zeigt ein gleiches Relaxationsverhalten wie die Leber. Dieses Erkenntnis wurde in der Literatur bisher noch nicht beschrieben.
Keywords: Milz, MRT-T2*, R2*, Eisen

VO 308
Interventionelle Radiologie III – TACE

Vorsitz: Ricke J / Magdeburg, Bücker A / Homburg (Saar)
Saal Porstmann
Freitag, 31.05.2013, 11:00 bis 12:15

VO 308.1
11:00

Tierexperimentelle Untersuchungen zur Effektivität der transarteriellen Administration von Survivin siRNA in Kombination mit transarterieller Chemoembolisation (TACE) bei hepatozellulärem Karzinom

Vogl T[1], Qian J[2], Oppermann E[3], Imlau U[4], Tran A[4], Hamidavi Y[4], Korkusuz H[4], Bechstein WO[3]
[1]Frankfurt a.M. [2]Huazhong Universität für Wissenschaft und Technik, Institut für Radiologie, Wuhan/China; [3]Institut für Viszeralchirurgie, Frankfurt; [4]Frankfurt

Ziele: Evaluierung der Effektivität der transarteriellen Administration von Survivin siRNA in Kombination mit transarterieller Chemoembolisation (TACE) bei der Behandlung des hepatozellulären Karzinoms (HCC) in Ratten. **Methode:** Die subkapsuläre Implantation eines soliden Morris Hepatoms 3924A in die Leber wurde bei 20 männlichen ACI Ratten durchgeführt (Tag 0). Das Tumorvolumen (V1) wurde mit MRT ermittelt (Tag 12). Nach Laparotomie und retrograder Platzierung eines Katheters in die A. gastroduodenalis (Tag 13) wurden die folgenden Substanzen in die A. hepatica injiziert: TACE (0,1 mg Mitomycin+0,1 ml Lipiodol + 5,0 mg abbaubare Stärkemikrosphären) + 2,5 nmol Survivin siRNA (n = 10) (Gruppe A, n = 10); TACE allein (Gruppe B, n = 10). Das Tumorvolumen (V2) wurde mittels MRT ermittelt (Tag 25), das Tumorvolumenverhältnis (V2/V1) wurde berechnet. Die Western-Blot-Analyse wurde durchgeführt, um die Proteinexpression von Survivin bei jeder Behandlung zu bestimmen. Das fortlaufende Tumorpotential wurde mittels immunhistochemischer Analyse bewertet für die Berechnung von positiven VEGF Tumorzellen. **Ergebnis:** Das durchschnittliche Tumorverhältnis (V2/V1) betrug 1,1313 + 0,1381 in Gruppe A und 3,1911 + 0,1393 in Gruppe B. Im Vergleich zur Gruppe B konnte das Wachstum des induzierten Tumors in Gruppe A statistisch signifikant gehemmt werden (P< 0.01). Die Survivinexpression war in Gruppe A niedriger als in Gruppe B. Zwischen Gruppe A und B gab es einen statistisch signfikanten Unterschied bei der Survivinexpression mit Western-Blot-Analyse (P< 0.01). Eine höhere Expression von VEGF beim HCC wurde in Gruppe B vs. Gruppe A mittels immunhistochemischer Analyse dokumentiert (P< 0.01). **Schlussfolgerung:** Die Kombination von TACE und transarterieller Administration von Survivin siRNA ist effektiver bei der Hemmung des Tumorwachstums bei HCC in Ratten als TACE allein.
Keywords: survivin, siRNA, hepatozelluläres Karzinom, transarterielle Chemoembolisation

VO 308.2
11:10

Transarterielle Chemoembolisation (TACE) von hepatozellulärem Karzinom (HCC): Vergleich des Therapieansprechens der Lipiodol- und Lipiodol plus Microsphären-Gruppen

Gruber-Rouh T, Naguib N, Eichler K, Lehnert T, Harth M, Zangos S, Beeres M, Nour-Eldin N, Vogl TJ
Uniklinik Frankfurt am Main, Institut für Diagnostische und Interventionelle Radiologie, Frankfurt am Main

Ziele: Evaluation und Vergleich des lokalen Therapieansprechens nach der transarteriellen Chemoembolisation (TACE) eines HCC mit Verwenden von Lipiodol oder Lipiodol mit Mikrosphären **Methode:** 50 Patienten (mittleres Alter: 60,3 Jahre; Bereich 39 – 80 Jahre) wurden im Zeitraum vom 2010 bis 2012 mittels TACE eines HCC behandelt. Insgesamt wurden 367 Chemoembolisationen durchgeführt (im Mittel: 7,3 Behandlungen/Patient). Als Zytostatikum wurde Mitomycin verwendet. Als Embolisat wurde entweder Lipiodol allein (n = 25; 50%) oder in Kombination mit Mikrosphären (n = 25; 50%) verwendet. Mindestens drei TACE Sitzungen pro Patient wurden in vierwöchigen Abständen ambulant durchgeführt. Das radiologische Tumoransprechen wurde mittels Magnetresonanztomografie (MRT) und/oder Computertomografie (CT) bestimmt und nach den RECIST-Kriterien klassifiziert. **Ergebnis:** Es wurden keine wesentlichen Nebenwirkungen oder Komplikationen beobachtet. Die postinterventionelle Auswertung aller Patientendaten mit HCC nach RECIST-Kriterien ergab eine PR bei 26% (n = 13), eine SD bei 60% (n = 30) und eine PD bei 14% (n = 7). In der Lipiodol-Mikrosphären-Gruppe zeigten 22 Patienten (88%) ein Therapieansprechen (SD und PR). In der Lipiodol-Gruppe zeigten 20 Patienten (80%) ein Therapieansprechen. Das maximale Ansprechen des Tumors auf die TACE konnte in beiden Gruppen 12 Wochen nach der ersten Chemoembolisation gezeigt werden. **Schlussfolgerung:** Das Therapieansprechen der Lipiodol-Mikrosphären-Gruppe ist im Vergleich zu Lipiodol-Gruppe höher. Die erzielten Unterschiede sind jedoch statistisch nicht signifikant.
Keywords: Chemoembolisation, HCC, Lipiodol, Mikrosphären

VO 308.3
11:20

Repetitive transarterielle Chemoembolisation (TACE) bei der Behandlung von Lebermetastasen bei Magenkarzinom: Lokale Tumorkontrolle und Überlebensraten

Vogl T[1], Naguib N[2], Lehnert T, Nour Eldin NE[2], Eichler K[2], Zangos S[2], Gruber-Rouh T[2]
[1]Frankfurt a.M. [2]Frankfurt

Ziele: Evaluation von lokaler Tumorkontrolle und Überlebensraten nach transarterieller Chemoembolisation (TACE) mit verschiedenen Chemotherapieprotokollen bei der palliativen Behandlung von Patienten mit Lebermetastasen bei Magenkarzinom. **Methode:** Diese retrospektive Studie wurde mit Zustimmung der Ethikkommission durchgeführt und schriftliche Einwilligung wurde von allen Patienten vor der Behandlung eingeholt. 56 Patienten (Mittel, 52.4 Jahre) mit unresektablen Lebermetastasen bei Magenkarzinom, die nicht auf systemische Chemotherapie ansprachen, wurden in 4-wöchigen Abständen mit TACE in insgesamt 310 Sitzungen (Mittel, 5,5 Sitzungen/Patient) behandelt. Die lokalen Chemotherapieprotokolle bestanden aus Mitomycin allein (30.4%) (Gruppe 1), Mitomycin mit Gemcitabine (33.9%) (Gruppe 2), oder Mitomycin in Kombination mit Gemcitabine und Cisplatin (35.7%) (Gruppe 3). Embolisation erfolgte mit Lipiodol und Stärkemikrosphären. Das lokale Tumoransprechen wurde mit MRT bestimmt und nach den RECIST-Kriterien klassifiziert. Die Überlebensraten ab der initialen Chemoembolisation wurden nach Kaplan-Meier evaluiert. **Ergebnis:** Die Ergebnisse der lokalen Tumorkontrolle ergaben „complete response“ bei 1.8% (n = 1), „partial response“ bei 1.8% (n = 1), „stable disease“ bei 51.8% (n = 29) und „progressive disease“ bei 44.6% (n = 25) der Patienten. Die 1-, 2-, und 3-Jahres-Überlebensrate seit der initialen Chemoembolisation betrug 58%, 38% und 23%. Die medianen und mittleren Überlebenszeiten betrugen 13 und 27,1 Monate. Es wurde ein statistisch signifikanter Unterschied bei der Behandlung der Patienten mit den verschiedenen Chemotherapieprotokollen festgestellt (p = 0.044) mit den besten Überlebensraten für Gruppe 3. **Schlussfolgerung:** TACE ist eine effektive minimal-invasive Therapieoption bei der palliative Behandlung von Patienten mit Lebermetastasen bei Magenkarzinom mit den besten Überlebensraten beim Chemotherapieprotokoll der Gruppe 3.
Keywords: Magenkarzinom, Lebermetastasen, transarterielle Chemoembolisation

VO 308.4
11:30

Erste Ergebnisse mit der superselectiver DEB-TACE unter der Verwendung von 100 µm TANDEM®-Partikel

Schmitz A, Radeleff B, Sommer CM, Kortes N, Bellemann N, Ganten T, Stampfl U, Kauczor HU
Uniklinik Heidelberg, Diag. und interv. Radiologie, Heidelberg

Ziele: Wir werteten das bildmorphologische und klinische Ansprechen auf eine DEB-TACE Behandlung mittels kleiner (100µm ± 25 µm), eng kalibrierter beladbarer, Mikrosphären (TANDEM TACE®, Celonova, USA) bei Patienten mit einem hepatozellulären Karzinom (HCC) prospektiv aus um die Effizienz und die mögliche Tumorkontrolle zu bewerten. **Methode:** Von 05.2012 – 10.2012 wurden bisher 13 Patienten (11 Män-

ner; 2 Frauen) mit einem mittleren Alter von 62.2 ± 9,6 Jahren aufgrund eines HCC mit TANDEM TACE® (100 µm Partikelgröße; 3 ml Embolisat mit 150 mg Doxorubicin beladen) in standardisierter Technik bis zur Stase der Arterien 2. Ordnung superselektiv behandelt. Falls nötig wurden anschließend unbeladene Embozene® Partikel (100µm bei HCC < 6cm Durchmesser oder 250µm bei HCC > 6 cm) verwendet bis eine Stase im Gefäß erreicht werden konnte. Primäre Endpunkte unserer Studie sind: Zeit bis zum Progress (TTP) und Gesamtüberleben. Sekundäre Endpunkte sind die Evaluation der Tumorkontrolle mittels MRT-Bildgebung, Sicherheit der Partikel, Auftreten des PES (Postembolisationssyndrom) und Lebensqualität. **Ergebnis:** Bei allen Patienten (n = 12), die das erste Kontroll-MRT bisher erhalten haben, konnte eine Tumorkontrolle nachgewiesen werden: n = 3 stable disease; n = 5 partial response; n = 4 complete remission (basierend auf der EASL Klassifikation 2008). Eine zweite Kontrolle mittels MRT konnte bei 6/12 Patienten im angegeben Zeitraum durchgeführt werden, wobei weiterhin eine Tumorkontrolle mit n = 1 stable disease, n = 1 partial response and n = 4 complete remission nachgewiesen werden konnte. Vier Patienten wiesen im Anschluss an die erste TACE ein PES (30,8%) auf und zwei Patienten nach der zweiten TACE Sitzung (25%). Die durchschnittliche Zeit bis zur Entlassung des Patienten betrug 3,2 Tage nach der TACE-Sitzung. **Schlussfolgerung:** TANDEM TACE® mit kleinen Doxorubicin-beladenen 100µm Partikel ist technisch sicher durchführbar und effizient mit einem hohen onkologischen Erfolg.
Keywords: TACE, HCC, MRT

VO 308.5
11:40

Transarterielle Chemoembolisation beim Hepatozellulären Karzinom: Degradable Starch Microspheres TACE (DSM-TACE) vs. konventionelle TACE mit Cisplatin/Lipiodol (cTACE)

Nießen C, Unterpaintner E, Haimerl M, Schreyer AG, Gößmann H, Wohlgemuth WW, Jung EM, Stroszczynski C, Wiggermann P
Uniklinikum Regensburg, Institut für Röntgendiagnostik, Regensburg

Ziele: Ziel dieser Studie war die Outcome-Evaluation der transarteriellen Chemoembolisation (TACE) von degradable starch microspheres (EmboCept®, PharmaCept, Berlin) (DSM-TACE) im Vergleich zu konventioneller TACE (cTACE) mit Cisplatin und Lipiodol bei Patienten mit hepatozellulären Karzinom (HCC). **Methode:** Vergleich von 2 Patientenkollektiven (DSM-TACE n = 30; und cTACE n = 30) hinsichtlich Tumortherapieansprechens (tumor response) und mittlerer Überlebenszeit. Die Therapieerfolgskontrolle wurde entsprechend der modified Response Evaluation Criteria in Solid Tumors (mRECIST) von 2 Radiologen im Konsens evaluiert. **Ergebnis:** Das objektive Tumoransprechen (OR, komplette oder partielle Remission) nach DSM-TACE betrug 60,0%, bei weiteren 23,3% der Patienten kam es zu einer stabilen Erkrankung (stable disease; SD). Die entsprechenden Tumoransprechraten für cTACE waren OR 46,7% und SD 30%. Für die mittleren Überlebenszeiten nach DSM-TACE bzw. cTACE ergaben sich keine signifikanten Unterschiede (p = 0.91; 769 +/- 233 vs. 709 +/-199 Tage). **Schlussfolgerung:** Die DSM-TACE zeigte ein höheres objektives Tumoransprechen im Vergleich zu cTACE, wohingegen sich keine signifikanten Unterschiede bezüglich der Überlebenszeit ergaben.
Keywords: TACE, Chemoembolisation, Interventionelle Radiologie, Angiografie, degradable starch microspheres

VO 308.6
11:50

Wertigkeit bildmorphologischer Parameter vor TACE als prognostische Faktoren für das Gesamtüberleben bei Patienten mit HCC

Hasdemir DB, Rodt T, Vogel A, Renne J, Wacker F, Meyer B
Medizinische Hochschule Hannover, Institut für Diagnostische und Interventionelle Radiologie, Hannover

Ziele: Ziel der Studie ist es zu prüfen, ob 3 einfache bildmorphologische Parameter eine Aussage zum Überleben von Patienten mit intermediärem hepatozellulärem Karzinom (HCC) unter transarterieller Chemoembolisation (TACE) erlauben. **Methode:** In die Studie wurden 56 Patienten mit intermediärem HCC eingeschlossen, die von 2006 bis 2008 eine erste TACE (Cisplatin, Doxorubicin, Lipiodol) in unserer Klinik erhielten. Der Maximaldiameter der 2 größten Läsionen (Zielläsionen) wurde vor Therapiebeginn im MDCT vermessen. Für jeden Patienten wurden 3 bildmorphologische Parameter(BMP) ermittelt (BMP1: Summe der Maximaldiameter der Zielläsionen, BMP2: Maximaldiameter der größten Zielläsion, BMP3: Läsionsperfusiongrad der größten Zielläsion nach Kawamura), zur Subgruppenbildung verwendet (BMP1 und BMP2: 4 Quartile, BMP3: Kawamura-Grad K1-K4) und mit dem Überleben korreliert. **Ergebnis:** Die eingeschlossenen Patienten erhielten im Mittel 3,3 ± 3 TACE und überlebten 723 ± 516 d. Während der Maximaldiameter der größten Läsion keine signifikante Korrelation zum Gesamtüberleben zeigte (p = 0,08), stellte sich ein signifikant unterschiedliches Überleben der Patienten in den 4 Subgruppen nach BMP1 (p = 0,05) und BMP3 (p< 0,01) dar: Zeigte die größte Läsion ein heterogenes Enhancement (K3) oder zentrale Nekrosen (K4), so betrug das mittlere Überleben 676 ± 131d (K3) und 583 ± 77d (K4), lagen Zielläsionen mit homogenem Enhancement (K1-K2) vor, so betrug das mittlere Überleben 1486 ± 146d (K1) und 609 ± 173d (K2). Bei Patienten mit hoher Maximaldiametersumme (BMP1) wurde ein signifikant geringeres mittleres Überleben als bei niedriger Maximaldiametersumme beobachtet (504 ± 299d vs. 1050 ± 537d). **Schlussfolgerung:** Die Summe der Maximaldiameter der zwei größten Läsionen sowie deren Perfusionsmuster stellen prognostische Parameter für das Gesamtüberleben von Patienten mit HCC unter TACE dar.
Keywords: TACE, HCC, Enhancement, Überleben, Kawamura

VO 308.7
12:00

Beeinflußt eine Vortherapie mit BEVACIZUMAB die Y90-Radioembolisation bei hepatisch metastasiertem colo-rektalem Karzinom?

Ricke J, Ulrich G, Breier L, Gensecke P, Steffen IG, Furth C, Seidensticker R, Seidensticker M, Pech M, Kettner E, Amthauer H
Universitätsklinikum Magdeburg A.ö.R., Klinik für Radiologie und Nuklearmedizin, Magdeburg

Ziele: BEVACIZUMAB (BEVA) wird als Angiogenesehemmer in der Behandlung hepatisch met. colo-rektaler Karzinome (hmCRC) eingesetzt. Angiografische Berichte deuten auf eine Rarifizierung der Gefäße und damit verbunden eine möglicherweise unzureichende Deposition von Y90-Mikrosphären in Lebermetastasen hin. Ziel dieser Studie war die Prüfung, ob eine vorhergehende Applikation von Bevacizumab das Therapieansprechen auf Y90-RE negativ beeinflusst. **Methode:** 50 Salvage-Patienten mit hmCRC erhielten nach vorhergehender Chemotherapie mit oder ohne Bevacizumab (Beva+, n = 23; Beva-, n = 27) eine RE mit Harzmikrosphären (Sirtex, Australia). BEVA+ Patienten wurden in 2 Gruppen eingeteilt: Abstand zwischen letzter Beva-Gabe und RE ≤ 90 Tage oder ≤ 180 Tage. Das Therapieansprechen (definiert als SD, PR, CR) wurde nach RECIST 1.1 anhand von hepatobiliären MRT 6 Wochen nach RE bestimmt. Die statistische Prüfung erfolgte mittels Chi-Quadrat Test. **Ergebnis:** 29/50 (58.0%) Patienten zeigten Therapieansprechen; 21/50 (42.0%) zeigten einen Progress. Die Referenzgruppe BEVA- (n = 27) zeigte bei 16 (59.3%) Pat. ein Ansprechen und bei 11 (40.7%) Progress. In der Gruppe BEVA+ mit RE ≤ 90 Tagen (n=13; mean ± sd, 66 ± 16 Tage) war die Progress-Rate mit 46,2% (6/13) leicht erhöht (p=0.746). Auch in der Gruppe mit BEVA+ und RE ≤ 180 Tage (n=23; mean ± sd, 94 ± 39 Tage) wurde eine geringfügig erhöhte Progress-Rate von 43.5% (10/23, p=0.845) beobachtet. **Schlussfolgerung:** Bevazicumab vor RE scheint einen negativen Effekt auf das Therapieansprechen zu haben, der sich jedoch in der vorliegenden Studie statistisch nicht beweisen lies (Power: 10%). Für die sichere Bestätigung oder den Ausschluß des Effekts wäre eine Fallzahl von ca. 400 Patienten notwendig. Unsere Daten deuten an, dass der Effekt bei kürzeren Intervallen deutlicher sein könnte.
Keywords: Radioembolisation, Bevazicumab, Therapieansprechen

VO 309
Kontrastmittel

Vorsitz: Laniado M / Dresden, Vogel-Claussen J / Hannover
Saal Porstmann
Freitag, 31.05.2013, 13:30 bis 14:30

VO 309.1
13:30

T1-gewichtete MRT nach Gd-EOB-DTPA (Primovist®) als Biomarker für die hepatozelluläre Funktion bei Patienten mit fokalen und diffusen Lebererkrankungen

Kukuk GM[1], Schaefer S[1], Fimmers R[2], Schild HH[1], Willinek WA[1]
[1]Radiologische Universitätsklinik, FE MRT, Bonn; [2]Universitätsklinik Bonn, Institut für Medizinische Biometrie, Informatik und Epidemiologie, Bonn

Ziele: Evaluation der hepatozellulären Funktion mittels T1-gewichteter Leber-MRT vor und nach Gd-EOB-DTPA. **Methode:** 51 Patienten mit einer diffusen oder fokalen Lebererkrankung erhielten eine MRT einschließlich einer T1-gewichteten Sequenz in der hepatobiliären Phase nach i.v.-Gabe von Gd-EOB-DTPA (Primovist®). Basierend auf einer region-of-interest (ROI)-Analyse wurde die Signal-intensität des Leberparenchyms anhand der T1-gewichteten Aufnahmen vor und nach Gd-EOB-DTPA für alle Lebersegmente und die Milz ermittelt. Zusätzlich wurden Leber-Milz-Quotient (QLM) und relatives Enhancement der Leber (RLE) berechnet. Folgende Leberfunktionsparameter wurden ausgewertet: Gesamtbilirubin (Bili), GGT, AST, ALT, GLDH, LDH, Albumin (Al), Quick-Wert, Kreatinin (sKrea) und MELD-Score. Mittels Pearson-Korrelation wurden QLM- sowie RLE-Werte mit den Laborwerten korreliert und auf einen linearen Zusammenhang geprüft. **Ergebnis:** Es besteht ein signifikanter Zusammenhang zwischen den Laborparametern Bili, AST, ALT, Quick, GGT, GLDH, MELD-Score und den QLM-Werten. Nach der Kontrastmittelapplikation stellt sich dieser Zusammenhang zwischen den Parametern Bili, AST, ALT, Quick, GGT, MELD-Score und den QLM-Werten noch deutlicher dar. Die Korrelation der RLE-Werte mit den Laborparametern belegt einen Zusammenhang von Bili (r=-0,396; P < 0,01), AST (r=-0,382; P=0,01), Quick (r=0,424; P< 0,01), GGT(r=-0,330; P=0,02), LDH (r=0,394; P=0,04) und MELD-Score (r=-0,425; P< 0,01). Eine lineare Beziehung ist erkennbar für die Parameter Bili, Quick und den MELD-Score. Entsprechend sind bei hohen Gesamtbilirubinwerten und hohen MELD-Scores niedrige RLE-Werte zu beobachten, während bei hohen Quick-Werten auch hohe RLE-Werte gemessen werden. Eine biochemisch schlechte Leberfunktion geht mit niedrigen RLE-Werten und Lebersignalintensitäten einher. **Schlussfolgerung:** Die Lebersignalintensität und die hepatische Gd-EOB-DTPA-Aufnahme ermöglichen eine Einschätzung der hepatozellulären Funktion bei Patienten mit fokalen und diffusen Lebererkrankungen.
Keywords: Leber-MRT, heptobiliäre Phase, hepatozytenspezifisches Kontrastmittel, Leberfunktion, Gd-EOB-DTPA

VO 309.2
13:40

Gd-EOB-DTPA im Vergleich zu Gadobutrol bei HCC Patienten: Unterschiede im Signalverhalten in der dynamischen Leber MRT

Kinner S, Kloeters C, Sippel N, Umutlu L, Lauenstein TC
Uniklinik Essen, Institut für Diagnostische und Interventionelle Radiologie und Neuroradiologie, Essen

Ziele: Gd-EOB-DTPA zeigt hohe r1 und r2 Werte und erscheint damit gut geeignet für die dynamische Leber MRT zusätzlich zu den leberspezifischen Charakteristika des Kontrastmittels. Ziel dieser Studie war der Vergleich von Gd-EOB-DTPA mit dem extrazellulären Kontrastmittel Gadobutrol in der dynamischen Leber MRT bei Patienten mit hepatozellulären Karzinomen (HCC). **Methode:** 42 Patienten mit HCC wurden mittels dynamischer Kontrastmittel gestützter Leber MRT mit T1-gewichteter VIBE (volume interpolated breath hold examination) untersucht. An Tag 1 wurde Gadobutrol (1mmol/ml), an Tag 2 Gd-EOB-DTPA (0.25mmol/ml) entsprechend des Körpergewichtes mit care bolus Technik über einen Power Injektor (2 ml/s) injiziert. Signal-zu-Rausch Verhältnisse (SNR) der Bauchgefäße in den verschiedenen Phasen und Kontrast-zu-Rausch Verhältnisse (CNR) der HCC Herde während der arteriellen Phase wurden evaluiert. Der Wilcoxon Test diente der statischen Auswertung. **Ergebnis:** Alle MR Bilder zeigten eine diagnostische Bildqualität. SNR der Aorta nach Gadobutrol lag bei 106 +/-15, nach Gd-EOB-DTPA bei 77 +/-14 (p = 0.12). Pfortader (pv) und Vena cava (vc) zeigten ähnliche SNR Werte in portalvenöser/venöser Phase (pv: SNR Gadobutrol = 68 +/-6, SNR Gd-EOB-DTPA = 63 +/-3; p = 0.6; vc: SNR Gadobutrol = 59 +/-4, SNR Gd-EOB-DTPA = 52 +/-3; p = 0.64). CNR Werte der HCC Läsionen erreichten 27 +/-4 für Gd-EOB-DTPA, während nach Gadobutrol Werte von CNR = 41 +/-6 (p = 0.14) erreicht wurden. **Schlussfolgerung:** Trotz der höheren Relaxivitäten von Gd-EOB-DTPA liegen die SNR und CNR Werte für Gadobutrol in den Gefäßen und HCC Läsionen höher. Dies könnte auf die höhere Gadolinium Konzentration von Gadobutrol zurückzuführen sein. Um die beste Bildgebung zu ermöglichen, sollten die gewählten MR Kontrasmittel für die Leberbildgebung abhängig von der klinischen Fragestellung gemacht werden: Gadobutrol sollte für die Gefäßdarstellung gewählt werden, während Gd-EOB-DTPA insbesondere für die hepatische Läsionsklassifikation genutzt werden sollte.
Keywords: Gadobutrol, Gd-EOB-DTPA, dynamische Leber MRT, SNR, HCC

VO 309.3
13:50

MR Angiografie (MRA) der supraaortalen Gefäße bei 3,0 T: intraindividueller Vergleich Gd-basierter Kontrastmittel

Kramer H[1], Arnoldi E[2], Francois CJ[1], Wentland AL[1], Nikolaou K[2], Wintersperger BJ[3], Reiser MF[2], Grist TM[1]
[1]University of Wisconsin – Madison, Department of Radiology, Madison, WI; [2]Klinikum der Ludwig-Maximilians-Universität München, Institut für Klinische Radiologie, München; [3]University of Toronto, Department of Medical Imaging, Toronto

Ziele: Intraindividueller Vergleich eines 1.0 molaren (M) Gadolinium-(Gd) basierten Kontrastmittels (GBCA) und zwei 0.5 M GBCA bei equimolarer Dosierung zur dynamischen und statischen MRA. **Methode:** Bei insgesamt 20 Probanden (29 ± 6 Jahre) wurden jeweils 3 MRA Untersuchungen bei 3,0 T durchgeführt. Die drei evaluierten GBCA (Gadobutrol, Gadobenate dimeglumine, Gadoterate meglumine) wurden in randomisierter Reihenfolge mit mindestens 48 h Intervall zwischen den einzelnen Untersuchungen appliziert. Vor und 45 Minuten nach den Untersuchungen wurden die Kreislaufparameter bestimmt. Die Gesamtdosis der verabreichten GBCA war auf jeweils 0,1mmol/kg Körpergewicht (KG) beschränkt. Es wurden 0,07 bzw. 0,03 mmol/kg KG für die statische und die dynamische MRA verwendet. Die qualitative Bewertung erfolgte durch zwei zueinander geblindete Radiologen. Zur quantitativen Bewertung wurden SNR und CNR berechnet sowie die Gefäßwandschärfe mittels einer semi-automatischen Software bewertet. Die statistische Auswertung wurde mittels der Cohen's Kappa Statistik, des Wilcoxon Rank Tests und „mixed effect" Modellen durchgeführt. **Ergebnis:** Qualitativ wurde Gadobutrol bei exzellenter Übereinstimmung (k 0,66 – 0,83) der bewertenden Radiologen signifikant besser als Gadoterate meglumine (p = 0,0002) und gleichwertig zu Gadobenate dimeglumine (p = 0,057) bewertet. SNR und CNR waren mit Gadobutrol signifikant höher als bei beiden anderen GBCA (SNR p = 0,046 / 0,033, CNR p = 0,043 / 0,026). Die quantitative Bewertung der Gefäßwandschärfe zeigte keine signifikanten Unterschiede zwischen den verwendeten Kontrastmitteln. **Schlussfolgerung:** Bei equimolarer Dosierung zeigt 1,0 M Gadobutrol ein höheres SNR und CNR als Gadobenate dimeglumine and Gadoterate meglumine bei qualitativ ebenfalls höherer Bildqualität. Das konzentrationsbedingt geringere applizierte Volumen von Gadobutrol führt zu keiner signifikant gesteigerten Gefäßwandunschärfe.
Keywords: MRA, Kontrastmittel, 3,0Tesla

VO 309.4
14:00

7 Tesla MR-Angiografie der Nieren: eine Gadolinium-Dosierungsstudie

Umutlu L[1], Fischer A[1], Forsting M[1], Ladd M[2], Maderwald S[2], Kraff O[2], Lauenstein TC[1]
[1]Universitätsklinikum Essen, Institut für Diagnostische und Interventionelle Radiologie und Neuroradiologie, Essen; [2]Universität Duisburg-Essen, Erwin L. Hahn Institut für Magnetresonanztomografie, Essen

Ziele: Das Ziel der Studie war die Machbarkeit einer möglichen Kontrastmitteldosisreduktion auf die Hälfte bzw. ein Viertel der Standard-Dosierung bei der 7 Tesla MR-Angiografie der Nieren zu evaluieren und die diagnostische Aussagekraft der drei Dosierungsstufen zu vergleichen. **Methode:** 10 gesunde Probanden wurden mit der Eigenentwicklung einer 8-Kanal Körperspule auf einem 7 Tesla Ganzkörpertomografen (Magnetom 7T) untersucht. Dynamische 3D FLASH Datensätze wurden intraindividuell nach der Applikation folgender KM-Dosierungen

verglichen (1) 0,1mmol/kg BW Gadobutrol, (2) 0,05 mmol/kg BW, (3) 0,025 mmol/kg BW. Die Kontrastverhältnisse (CR) der Aorta und beider Nierenarterien wurden in allen Datensätzen in Korrelation zur angrenzenden Psoasmuskulatur ausgewertet. Die qualitative Bildanalyse beinhaltete einen intraindividuellen Vergleich der jeweiligen 3 Datensätze hinsichtlich der Abgrenzbarkeit der o.g. Gefäße mithilfe einer 5-Punkte Skala (5 = sehr gute Gefäßabgrenzbarkeit, 1 = nicht-diagnostisch). **Ergebnis:** Die qualitative Analyse zeigte eine äquivalent hochwertige Gefäßdarstellung in allen drei Dosierungen (z.B. Mittelwert rechte Nierenarterie MW(0,1)= 4,5; MW(0,05)= 4,4; MW(0,025)= 4,4). Die quantitative Analyse zeigte für alle untersuchten Gefäßsegmente eine Steigerung der Kontrastverhältnisse mit gesteigerter KM-Dosis (z.B. Aorta: CR(0,1)= 0,49; CR(0,05)= 0,44; CR(0,025)= 0,36). Ein signifikanter Anstieg der Kontrastverhältnisse zeigte sich durch die Steigerung der Dosis bei der Darstellung der rechten Nierenarterie von einem Viertel Dosis zur Hälfte der Dosis CR(0,025)= 0,21 auf CR(0,05)= 0,36 und von einem Viertel zur vollen Dosis CR(0,025)= 0,21 auf CR(0,1)= 0,49 (p = 0,04). **Schlussfolgerung:** Die Ergebnisse zeigen die Machbarkeit und äquivalent hochwertige diagnostische Aussagekraft der 7 Tesla Nieren-MRA bei allen drei Dosierungen. Eine mögliche maximale Dosisreduktion auf ein Viertel der üblichen Standard-Dosis dürfte insbesondere bei niereninsuffizienten Patienten von hoher klinischer Bedeutung sein.

Keywords: Nieren MR Angiogaphie, MR Angiografie, Ultrahochfeldbildgebung, 7 Tesla MRA

VO 309.5
14:10

Gd3+ dotierte lumineszierende Nanokristalle als Kontrastmittel in der MRT

Röhrer C[1], Dollinger M[1], Wilhelm S[2], Hirsch T[2], Wolfbeis O[2], Fellner C[1], Stroszczynski C[1], Wiggermann P[1]
[1]Universitätsklinikum Regensburg, Röntgendiagnostik, Regensburg; [2]Institute of Analytical Chemistry, Chemo- and Biosensors, Regensburg

Ziele: Gd3+-Chelate werden schon lange routinemäßig im MRT als Kontrastmittel eingesetzt. Das Ziel der Studie ist es zu zeigen, dass anorganische NaYF4 Nanopartikel (NPs) mit Gd3+- Ionen beladen ebenfalls einen Effekt auf die T1 bzw. T2 Relaxationszeiten haben und somit potentiell als MRT-Kontrastmittel geeingnet sind. **Methode:** NaYF4 NPs mit 30mol% Gd3+ (durchschnittlicher Durchmesser von 10nm) wurden synthetisiert. Es wurde eine Verdünnungsreihe in einer NaCl-Lösung mit NPs Konzentrationen von 1.0, 0.8, 0.6, 0.4, 0.2, 0.1, 0.05, 0.02mmol/L hergestellt sowie eine Referenzprobe ohne NPs. Alle Messungen wurden an einem 3 Tesla MRT (Skyra,Siemens) durchgeführt. Die integrierte Körperspule wurde für die Signalaquisition benutzt. T1 gewichtete Spin Echo (SE) Sequenzen (TR 504 ms, TE 9.2 ms) und T2 gewichtete Turbospin Echo (TSE) Sequenzen (TR 5920 ms, TE 78 ms) wurden angefertigt und das Signal zu Rausch Verhältnis (SNR) wurde gemessen. Relaxationszeiten wurden mit Multiecho SE Sequenzen (T2) und Turbo FLASH (T1) gemessen. **Ergebnis:** Gadolinium beladene NPs haben einen deutlichen Einfluss auf die Signalstärke und das SNR von T1-gewichteten SE Sequenzen, maximal bei der höchsten NP-Konzentration (1mmol/L). Die niedrigeren Konzentrationen (≤ 0.1mmol/L) haben fast die gleiche Singalstärke wie die NaCl-Lösung ohne NPs. Die Relaxationszeit nahm in den T1 maps von 876ms (0.4mmol/L) auf 492ms (1.0mmol/L) und in den T2 maps von 112ms (0.4mmol/L) auf 36ms (1.0mmol/L) ab. **Schlussfolgerung:** Die Gadolinium beladenen NPs haben einen deutlichen Einfluss auf die Signalintensität von T1 und T2 gewichteten Sequenzen in der MRT bei Konzentrationen über 0.4mmol/L.

Keywords: Nanopartikel, Relaxivität, Kontrastmittel, MRT

VO 309.6
14:20

Evaluierung eines schnellen C-Arm CT Aufnahmeprotokolls mit einem robotergestützten C-Arm System

Vogl T[1], von Roden M[2], Mbalisike E, Zangos S
[1]Frankfurt a.M. [2]Siemens Healthcare Sector, Imaging & Therapy Division, Forchheim

Ziele: Bewertung des Einsparpotentials von Kontrastmittel und Vermeidung von Bewegungsartefakten beim C-Arm CT mit einer höheren Rotationsgeschwindigkeit während der transarteriellen Chemotherapie (TACE). **Methode:** 24 Patienten (14 m/10w, mittleres Alter 56,8 Jahre; Bereich 33 – 83 Jahre) wurden einer TACE der Leber unterzogen. Vor der Injektion des Embolisats wurde ein C-Arm CT Datensatz mit einem neuen, schnellen Aufnahmeprotokoll angefertigt. Hierzu wurde ein robotergestütztes C-Arm Angiografiesystem (Artis zeego, Siemens Healthcare, Forchheim, Deutschland) in einer speziellen Forschungskonfiguration verwendet, die eine Rotationsgeschwindigkeit von bis zu 100°/s erlaubt. Dadurch wurde die Aufnahmezeit für ein C-Arm CT mit einer Rotationstrajektorie von 200° verglichen mit einem kommerziell verfügbaren System von 5 s auf weniger als 3 s reduziert. Die mit zwei verschiedenen Injektionsprotokollen angefertigten C-Arm CT Datensätze wurden bezüglich ausreichender Visualisierung von Tumorgewebe und räumlicher Auflösung des Lebergefäßbaumes bewertet. **Ergebnis:** Injektionsprotokoll 1 (6 ml Kontrast, 12 ml NaCl, Fluss 3 ml/s, Röntgenverzögerung 3 s, Injektionsstelle A. hepatica propria) resultierte in 3D Bildern mit sehr guter Ortsauflösung des Lebergefäßbaumes, aber unzureichender Darstellung von Tumorgewebe und Metastasen. Injektionsprotokoll 2 (7 ml Kontrast, 20 ml NaCl, Röntgenverzögerung 6 s) resultierte in 3D Bildern mit exzellenter Ortsauflösung des Gefäßbaumes sowie guter Abgrenzbarkeit von Tumoren und Metastasen. Aus der Erfahrung mit einem Standard-5 s-Protokoll würden für entsprechende C-Arm CT Aufnahmen 8 ml bzw. 8.5 ml Kontrastmittel benötigt. Damit beträgt die Kontrastmitteleinsparung des schnellen Aufnahmeprotokolls mit Injektionsprotokoll 1 und 2 25% bzw. 18%. **Schlussfolgerung:** Die schnelle C-Arm CT Aufnahme mit Injektionsprotokoll 2 erlaubt die Einsparung von Kontrastmitteln bei TACE bei gleichzeitig exzellenter Ortsauflösung des Lebergefäßbaums und guter Visualisierung hypervaskulärer Tumorbezirke.

Keywords: C-Arm CT, Kontrastmittel, transarterielle Chemoembolisation (TACE)

VO 310
Ganzkörperdiagnostik

Vorsitz: Schober OS, Claussen C / Tübingen
Saal Curie
Freitag, 31.05.2013, 13:45 bis 14:30

VO 310.1
13:45

Evaluation der diagnostischen Genauigkeit der 18-F Cholin PET/CT mit Time-of-Flight-Rekonstruktionsalgorithmus (TOF) bei Prostatakarzinompatienten mit biochemischem Rezidiv

Hausmann D[1], Bittencourt LK[2], Sertdemir M[1], Weidner A[1], Büsing K[1], Brade J[3], Schönberg SO[1], Dinter DJ[1]
[1]Universitätsmedizin Mannheim, Institut für Klinische Radiologie und Nuklearmedizin, Mannheim; [2]CDPI Clinics, Abdominal and Pelvic Imaging, Rio de Janeiro; [3]Fakultät für Klinische Medizin Mannheim, Institut für Biometrie, Mannheim

Ziele: Evaluation des Einflusses von TOF auf die Bildqualität, die Läsionsdetektionsrate, das Läsionsvolumen und die quantitative Nuklidanreicherung (SUVmax) der 18-F Cholin PET/CT bei Prostatakarzinompatienten mit biochemischem Rezidiv. Die Bildqualität der PET kann in voluminösen Körperregionen herabgesetzt sein, was die Abgrenzbarkeit kleiner metastatischer Läsionen beeinträchtigt. TOF könnte das Bildrauschen, die Ortsauflösung und damit die Abgrenzbarkeit kleiner Läsionen verbessern. **Methode:** In einem Zeitraum von 9 Monaten wurden 32 Prostatakarzinompatienten mit biochemischem Rezidiv (PSA>0,4 ng/ml) in die Studie eingeschlossen. Bei diesen Patienten (PSA: 8,87 ng/ml ± 17; 71 Jahre ± 7,8) wurden 76 Läsionen von zwei Nuklearmedizinern und einem Assistenzarzt beurteilt. Die Patienten wurden in Abhängigkeit vom PSA (>= 5 mg/nl versus < 5mg/nl)in unterschiedliche Gruppen eingeteilt. Die Läsionsvolumina und der SUVmax des Lokalrezidivs, der metastasensuspekten Lymphknoten und der Organmetastasen wurden gemesssen und verglichen. Die Bildqualität und die Abgrenzbarkeit von Läsionen wurden anhand einer Likert-Skala (5 Punkte) bewertet. **Ergebnis:** 8 zusätzliche Läsionen konnten mithilfe von TOF abgegrenzt werden (SUVmax 3,64 ± 0,95, Volumen 0,58cm3 ± 0,5). Die Bildqualität war bei den mit TOF-software berechneten Bildern beeinträchtigt, die Abgrenzbarkeit von Läsionen wurde hingegen besser bewertet. SUVmax unter Verwendung von TOF war signifikant höher als das der Standarduntersuchung (Standard: 6,9 ± 4,1; TOF 8,1 ± 4,1; p< 0.01), das Läsionsvolumen jedoch war nicht signifikant unterschiedlich (Standard: 5,3 cm3 ± 10,4; TOF 5,4 ± 10,3; p=0,41). **Schlussfolgerung:** Die Verwendung von TOF scheint von zusätzlichem diagnostischen Wert für die Detektion kleiner metastatischer Läsionen zu sein, was klinische Implikationen für die bildgestützte Bestrahlung einzelner Läsionen haben könnte. Anderer-

seits geht mit der Verwendung von TOF ein Verlust an Spezifität bei der Läsionsbeurteilung einher.
Keywords: PET/CT, Prostatakarzinom, biochemisches Rezidiv, Time-of-Flight

VO 310.2
13:55

Intratumorale Heterogenität der Traceraufnahme in der F-18 FDG PET/CT als Charakteristikum maligner peripherer Nervenscheidentumore bei Patienten mit Neurofibromatose Typ 1

Derlin T[1], Salamon J[1], Bannas P[1], Busch JD[1], Herrmann J[1], Hagel C[2], Friedrich RE[3], Adam G[1], Mautner VF[4]
[1]Universitätsklinikum Hamburg-Eppendorf, Klinik und Poliklinik für Diagnostische und Interventionelle Radiologie, Hamburg; [2]Universitätsklinikum Hamburg-Eppendorf, Institut für Neuropathologie, Hamburg; [3]Universitätsklinikum Hamburg-Eppendorf, Klinik und Poliklinik für ZMKG, Hamburg; [4]Universitätsklinikum Hamburg-Eppendorf, Klinik und Poliklinik für Neurologie, Hamburg

Ziele: Maligne periphere Nervenscheidentumore (MPNST) zeigen eine beträchtliche intratumorale Heterogenität bezüglich der Gewebszusammensetzung. Das Ziel dieser Arbeit war die Evaluation der Heterogenität der intratumoralen Traceraufnahme in der F-18-Fluordesoxyglucose (FDG) PET/CT als neuen diagnostischen Parameter verglichen mit einem SUVmax Grenzwert zur Charakterisierung peripherer Nervenscheidentumore bei Patienten mit Neurofibromatose Typ 1 (NF1). **Methode:** 50 NF1 Patienten wurden mittels F-18 FDG PET/CT untersucht. Die intratumorale Traceraufnahme wurde qualitativ und semiquantitativ durch Bestimmung des mittleren und maximalen SUV untersucht. Die Heterogenität der Traceraufnahme wurde semiquantitativ durch Berechnung eines SUV-basierten Heterogenitätsindex (HISUV) und qualitativ mithilfe einer Dreipunktskala evaluiert. Inter- und Intraraterreliabilität wurden mittels Cohens K bestimmt. Als Referenzstandard dienten die histopathologische Begutachtung und klinische und radiologische Verlaufskontrollen. **Ergebnis:** Sowohl die Heterogenität als auch der SUVmax konnten maligne Tumore mit einer Sensitivität von 100% detektieren. Die intratumorale Heterogenität der Traceraufnahme in der F-18 FDG PET korrelierte hochsignifikant mit einer malignen Transformation von PNST ($p < 0.0001$). Der semiquantitative HISUV war signifikant höher in malignen PNST (MPNST) als in benignen PNST ($p=0.0002$). Cohens K betrug 0.86 für die Interraterreliabilität und 0.88 für die Intraraterreliabilität bezüglich der Heterogenität. **Schlussfolgerung:** MPNST bei Patienten mit NF1 zeigen in der F-18 FDG PET/CT eine beträchtliche Heterogenität der intratumoralen Tracerverteilung. Sowohl die Tumorheterogenität als auch ein SUVmax Grenzwert können sensitiv und mit hoher Reliabilität MPNST identifizieren, wobei die Spezifität höher für letzteren ist. Eine Kombination beider Parameter führt zu keiner signifikanten Verbesserung der Genauigkeit.
Keywords: PET/CT, Neurofibromatose, MPNST, Sarkom

VO 310.3
14:05

Verbesserte Detektion von Läsionen bei Verdacht auf Rektumkarzinomrezidiv: Fusion von MRT bei kontinuierlicher Tischbewegung mit der FDG-PET

Baumann T, Dovi-Akue PA, Kemna L, Schäfer AO, Langer M
Uniklinik Freiburg, Radiologie, Freiburg

Ziele: Das umfassende und exakte Staging von Patienten mit Verdacht auf Rezidiv eines Rektumkarzinoms ist von ausschlaggebender Bedeutung, um das Ausmaß der Erkrankung und mögliche Therapieoptionen einschätzen zu können. **Methode:** Bei 31 Patienten mit Verdacht auf Rezidiv eines Rektumkarzinoms erfolgten innerhalb von 30 Tagen eine integrierte MRT des Beckens sowie von Thorax und Abdomen bei kontinuierlicher Tischbewegung und eine FDG-PET. MRT und PET wurden retrospektiv jeweils einzeln sowie in Kombination unter Zuhilfenahme der Bildfusion von 2 erfahrenen Auswertern im Konsens beurteilt. Alle erkennbaren Läsionen wurden notiert und die Wahrscheinlichkeit für das Vorliegen maligner Läsionen auf einer 5-Punkt-Skala (1 = sicher benigne ... 5 = sicher maligne) eingeschätzt. Der Referenzstandard umfasste histologische Ergebnisse sowie die gesamte vorhandene Verlaufsbildgebung. Die Analyse der Konfidenzwerte erfolgte mittels einer jackknife free-response receiver operator characteristic (JAFROC). Sensitivitäten wurden anhand der Annahme berechnet, dass Konfidenzwerte von 4 und 5 einem positiven Testergebnis entsprechen. **Ergebnis:** Der Referenzstandard umfasste 150 maligne Läsionen (48 Lokalrezidive und 102 Metastasenrezidive). Die Metastasenrezidive umfassten 35 Lungen-, 17 Leber- und 40 Lymphknotenmetastasen sowie 10 andere Lokalisationen. Die Bewertungszahl der JAFROC-Analyse betrug 0,73 für MRT alleine, 0,63 für PET alleine und 0,83 für die Kombination beider Verfahren, wobei die Kombination signifikant besser als beide Einzelverfahren abschnitt. Die Sensitivitäten für Lokalrezidive betrugen 85,4%; 52,1% und 95,8% für MRT, PET und die Kombination von beiden. Für Metastasenrezidive ergaben sich entsprechende Sensitivitäten von 61,8%; 47,1% und 81,4%. **Schlussfolgerung:** Die Kombination einer hochaufgelösten MRT des Beckens mit einer MRT von Thorax und Abdomen bei kontinuierlicher Tischbewegung sowie der FDG-PET erlaubt unter Einsatz der Bildfusion einer verbesserte Detektion von Rezidiven bei Patienten nach Rektumkarzinom.
Keywords: Rektumkarzinomrezidiv, MRT bei kontinuierlicher Tischbewegung, PET, ROC-Analyse

VO 310.4
14:15

Diagnostischer Mehrwert der simultanen Ga68-DOTATOC-PET/MRT bei Patienten mit neuroendokrinem Tumor im Vergleich zur PET/CT

Stumpp P[1], Fleiter C[1], Purz S[2], Kahn T[1]
[1]Universitätsklinikum Leipzig, Diagnostische und Interventionelle Radiologie, Leipzig; [2]Universitätsklinikum Leipzig, Nuklearmedizin, Leipzig

Ziele: Ermittlung des Mehrwerts der simultanen PET/MRT gegenüber der PET/CT mit Gallium-68-DOTATOC bei der Diagnostik neuroendokriner Tumoren (NET) anhand der Detektionsrate von Läsionen und der diagnostischen Sicherheit bei der Differenzierung von Läsionen. **Methode:** 24 Patienten mit NET (w = 4, m = 20, mittleres Alter 60 J.) erhielten ein kontrastmittelgestütztes Ganzkörper-PET/CT mit Ga68-DOTATOC inklusive CT der Leber in der arteriellen KM-Phase. Unmittelbar darauf erfolgte eine simultane Ganzkörper-PET/MRT inklusive spezifischer Sequenzen für die Leberbildgebung mit Gd-EOB-DTPA. Die Bilder wurden zunächst je Modalität getrennt befundet bezüglich Anzahl und Ätiologie erkannter Läsionen. Anschließend erfolgte eine Konsensusbeurteilung von je einem Radiologen und Nuklearmediziner. **Ergebnis:** Eine bessere Tumordetektion im PET/MRT zeigte sich bei 5 Patienten mit nur im MRT erkennbaren Tumorherden in Leber und Pankreas. Die alleinige PET-Komponente war bei einem Patienten mit NET im Ileum überlegen: Von 8 im PET detektierten Manifestationen wurden im CT 4 Herde erkannt, im MRT nur 1 Herd. Bei einem weiteren Patienten zeigte die CT mehr Lungenfiliae, die MRT hingegen mehr Manifestationen in Leber, Pankreas und Knochen. Bei 17 von 24 Patienten war die Tumordetektion in PET/MRT und PET/CT grundsätzlich gleich, allerdings bot das PET/MRT in 9 Fällen eine höhere Sicherheit in der Charakterisierung von Leber- oder Pankreasläsionen. In 3 weiteren Fällen konnte die MRT Leberherde besser zuordnen, die CT zeigte hier bei einem Patienten mehr Knochenfiliae und bei zwei Patienten zusätzlich Lungenherde. **Schlussfolgerung:** Patienten mit NET profitieren bei der Tumordiagnostik vom Hybridsystem aus MRT und PET. Insbesondere durch den hohen Weichteilkontrast der MRT konnte gegenüber der PET/CT in 14 von 24 Fällen ein diagnostischer Mehrwert festgestellt werden. Bezüglich der Detektion von Lungenbefunden zeigt sich allerdings weiterhin die CT-Diagnostik überlegen.
Keywords: PET/MRT, PET/CT, neuroendokrine Tumore

VO 311
Strahlenschutz I – Dosimetrie

Vorsitz: Wucherer M, Loose R / Nürnberg
Saal Levy-Dorn
Freitag, 31.05.2013, 13:45 bis 15:05

VO 311.1
13:45

Der Einsatz von Smartphones als Dosiswarner

Stamm G[1], Kaireit T[1], Hoeschen C[2], Wacker F[1]
[1]Medizinische Hochschule Hannover, Institut für Diagnostische und Interventionelle Radiologie, Hannover; [2]Helmholtz Zentrum München, Abteilung für Medizinische Strahlenphysik und Diagnostik, Neuherberg

Ziele: Die in den Kameras von Smartphones verwendeten (CMOS)-Chips können neben sichtbarem Licht auch andere elektromagnetische Strahlung registrieren. Sind Smartphone-Apps zur Messung ionisierender

Strahlung geeignet und welche Anwendungsbereiche sind möglich? **Methode:** Es wurden zwei Apps auf zwei Hardwareplattformen im Vergleich zu einem geeichten Ionisationsmessgerät und einem elektronischen Personendosimeter getestet. Mit den Apps wurde nach Erstellung einer Kalibrierungskurve mit einem C-Bogen die Streustrahlung eines Alderson-Rando-Phantom gemessen. **Ergebnis:** Die seitlich am Phantom mit den Apps gemessene Streustrahlung lag jeweils ca. um den Faktor 1,4 unterhalb der mit der Ionisationsmesskammer ermittelten Werte. Bei geringem Abstand zum Phantom zeigte sich eine starke Winkelabhängigkeit der Messergebnisse sowohl bei einem Abkippen des Smartphones um 45° nach unten und oben als auch bei seitlicher Kippung. Im Abstand von 1 m war dieser Effekt deutlich schwächer. **Schlussfolgerung:** Ein Nachweis ionisierender Strahlung mit Smartphone Kameras ist prinzipiell möglich. Aufgrund der starken Winkelabhängigkeit ist die Verwendung für die Personendosimetrie ausgeschlossen. Eine qualitative Aussage im Sinne eines Dosiswarners ist jedoch möglich.

Keywords: Smartphone, Dosismessung, Ionisierende Strahlung

VO 311.2
13:55

Elektronische Personendosimeter in der Röntgendiagnostik – in welchen Bereichen sind sie nicht geeignet?

Borowski M[1], Wrede S[1], Lüpke M[2], von Boetticher H[3], Feldmann J[4]
[1]Klinikum Braunschweig, Institut für Röntgendiagnostik und Nuklearmedizin, Braunschweig; [2]Tierärztliche Hochschule Hannover, Allgemeine Radiologie und Medizinische Physik, Hannover; [3]Klinikum Links der Weser, Seminar für Strahlenschutz, Bremen; [4]TÜV NORD, Röntgentechnik, Hannover

Ziele: Elektronische Personendosimeter (EPD) haben einen festen Platz in der Überwachung strahlenexponierter Personen, z.B. Schwangerer, von helfenden Personen oder Gästen. Es ist dabei jedoch aus anderen Studien bekannt, dass EPD in Strahlungsfeldern hoher Dosisleistung deutlich fehlerhaft messen. Ziel dieser Studie war die systematische Überprüfung der möglichen Expositionssituationen in der Röntgendiagnostik im Hinblick auf ihre Eignung für den Einsatz von EPD. **Methode:** Das dosisleistungsabhängige Ansprechvermögen von für Deutschland relevante EPD-Typen wurde unter Laborbedingungen überprüft. Es wurde unabhängig eine Aufstellung sämtlicher als relevant anzusehenden Expositionssituationen der Humanmedizin, insgesamt mehr als 200, erstellt. Für jede Expositionssituation wurde unter Berücksichtigung möglichst leistungsfähiger Geräte und unter der Annahme möglichst ungünstiger Aufenthaltsorte von Personen eine maximal mögliche Dosisleistung am Ort der EPD und damit das minimal mögliche Ansprechvermögen der EPD abgeschätzt. Die Abschätzung wurde durch Untersuchungen mit TLDs als Referenzdosimetern an als kritisch anzusehenden Expositionssituationen überprüft. **Ergebnis:** Bei den Laboruntersuchungen konnte das erwartete, dosisleistungsabhängige Ansprechvermögen von EPD beobachtet werden. Bei einer Dosisleistung von etwa 1 Sv/h sinkt das Ansprechvermögen der EPD auf unter 80%. Selbst unter konservativen Annahmen ergibt die Abschätzung, dass mit einer Ausnahme, in sämtlichen Expositionssituationen die Dosisleistung am Ort der EPD sicher kleiner als 1 Sv/h ist. Die messtechnische Untersuchung untermauert die Konservativität der theoretischen Abschätzung. **Schlussfolgerung:** Es konnte gezeigt werden, dass für die für Deutschland relevanten EPD-Typen in sämtlichen als real anzunehmenden Expositionssituationen der Röntgendiagnostik keine dosisleistungsabhängige Limitation besteht. Es erscheint daher angebracht, zu fordern, dass die Nutzung von EPD ohne weitgehende behördliche Einschränkungen gestattet wird.

Keywords: Personendosimetrie, EPD, gepulste Strahlung

VO 311.3
14:05

Visualisierung der Personendosis bei komplexen CT-gestützten Interventionen

Rebettge M, Jungnickel K, Rogits B, Ricke J
Universitätsklinikum Magdeburg, Klinik für Radiologie und Nuklearmedizin, Magdeburg

Ziele: Prospektive Visualisierung der Personendosis des Interventionsteams bei komplexen CT-gestützten Interventionen. **Methode:** Die Personendosis des Teams bei CT-gestützter perkutaner Einbringung von Brachytherapiekathetern in die Leber wurde individuell mit einem sofort ablesbaren elektronischen Dosimetrie-System (DoseAware, Philips) in 68 Sitzungen evaluiert und gespeichert. Personendosis von Interventionalist, Anästhesist und OP-Schwester, Eigenschaften der Zielläsion, Fluoroskopiemodus (kontinierlich, intermittierend) und Geräteparameter (mAs, Dosis-Längen-Produkt, Fluoroskopiezeit) wurden erfasst. Durchführung an einem 16-Zeilen-CT mit schwimmender Tischplatte (Aquilion 16, Toshiba) mit den Parametern 120 kV, 90mA, 4 mm Schichtdicke. **Ergebnis:** Die indiv. Personendosis pro Intervention und die momentane Dosisleistung wurden erfasst, die direkte visuelle Rückkopplung führte z.T. zur Änderung der Arbeitsabläufe. Pro Brachytherapie-Intervention ergaben sich bei einer Fluoroskopiezeit von 27,5 bis 721,9 s (Median 114,55 s) folgende Personendosen über der Bleischürze: Interventionalist 25 bis 832 µSv (Median 247 µSv), OP-Schwester 1 bis 20 µSv (Median 5 µSv), Anästhesist 1 bis 37 µSv (Median 5 µSv). **Schlussfolgerung:** Die Fluoroskopiezeit korreliert gut mit der Personendosis von Interventionalist (r = 0,630) und OP-Schwester (r = 0,616). Die OP-Schwester wird durch den Interventionalisten weitgehend abgeschirmt. Die Körperdosiswerte des Anästhesisten bedingen sich nicht unmittelbar durch die Fluoroskopiezeit (r = 0,357) sondern durch den Standort und die Intensivität der Patientenversorgung. Die Arbeitsabläufe wurden hinsichtlich dosissparendem Verhalten angepasst. Die Personendosis lag bei beiden Fluoroskopiemodi auf vergleichbarem Niveau. Bei 4 komplexen Interventionen pro Woche und Interventionalist, 230 Arbeitstagen und einem Schwächungsfaktor der Strahlenschutzschürze von 90% resultiert eine Jahres-Personendosis von 4,55 mSv (Interventionalist) bzw. 0,09 mSv (OP-Schwester) und 0,09 mSv (Anästhesist).

Keywords: Dosimetrie, CT, Intervention, Dosis, Brachytherapie

VO 311.4
14:15

Strahlenexposition des Untersuchers durch die CT-Fluoroskopie während der lumbalen periradikulären Therapie

Werncke T[1], Meyer BC[2], Hamm B[1], Niehues SM[1]
[1]Charité, Klinik für Radiologie, Berlin; [2]Medizinische Hochschule Hannover, Klinik für Radiologie, Hannover

Ziele: Ziel dieser Studie war es die Strahlenexposition des Untersuchers in der CT-Fluoroskopie bei der periradikulären Therapie (PRT) zu ermitteln. **Methode:** 21 lumbale PRTs (7 Frauen, 14 Männer, Alter: 52 ± 13a [34 – 82a], body mass index 30 ± 4 kg/m2 [23 – 37 kg/m2]) wurden unter CT-Fluoroskopie (Siemens Somatom Definition, 100 kV, 10 mAs) durchgeführt. Der Untersucher stand jeweils auf der rechten Seite der Gantry. Die Strahlenexposition des Untersuchers wurde mittels 30 Thermoluminszenzdetektoren (MCP100D, TLD Poland) an 10 Positionen jeweils ober- und unterhalb des getragenen Strahlenschutzes gemessen (Strahlenschutzbrille (SBR): links und rechts, Brusthöhe (BR): links und rechts; Schilddrüse (SD)) und das Dosislängenprodukt und der CTDI Vol – Wert der CT-Fluoroskopie erfasst. Um auf Unterschiede in der Strahlenexposition zwischen links und rechts zu testen, wurde der T-Test für gepaarte Stichproben verwendet. **Ergebnis:** Das mittlere Dosislängenprodukt und der mittlere CTDIVol betrugen für die CT-Fluoroskopie: DLP: 3,7 ± 2,5mGycm und CTDIvol:4,6 ± 3,2mGy. Für die PRT wurden im Mittel 9 ± 3 Bilder für die Punktion benötigt. Die mittlere Strahlenexposition des Untersuchers pro Untersuchung ergab die folgenden Werte: SBRinnen-links = 6,7 ± 1,3µGy, SBRinnen-rechts = 34 ± 7µGy, p< 0,05; SBRaußen-links=1,5 ± 0,8µGy, SBRaußen-rechts=38 ± 8µGy p< 0,05; BRinnen-links< 0,8µGy, BRinnen-rechts=2,5 ± 0,8µGy, p>0,05; BRaußen-links = 14 ± 3µGy, BRaußen-rechts = 35 ± 7µGy p< 0,05; SDinnen= < 0,8µGy; SDaußen=11 ± 2µGy. **Schlussfolgerung:** Bei der CT-Fluoroskopie ist die Strahlenexposition des Untersuchers deutlich richtungsabhängig. Eine strahlendosimetrische Überwachung des Untersuchers auf Brusthöhe der linken Seite kann somit zu einer relevanten Unterschätzung der Strahlenexposition führen.

Keywords: CT-Fluoroskopie, Strahlenschutz, periradikuläre Therapie

VO 311.5
14:25

Strahlenexposition bei Knochendichte- und Ganzkörpermessungen an einem Doppelenergie-Photonenabsorptionsmessgerät (DXA)

Diekhaus G[1], Lüpke M[2], Stamm G[1], Weidemann J[1], Wacker F[1], Berthold LD[1]
[1]Medizinische Hochschule Hannover, Institut für Diagnostische und Interventionelle Radiologie, Hannover; [2]Tierärztliche Hochschule Hannover, Fachgebiet Allgemeine Radiologie und Medizinische Physik, Hannover

Ziele: Die mit Bestimmung der Knochenmineralisation einhergehende Strahlenexposition an modernen DXA-Geräten mit Fächerstrahl-System soll mittels Phantommessungen quantifiziert und die Dosisverteilung visualisiert werden. **Methode:** Mit einem iDXA-Gerät (GE) wurden an

einem anthropomorphen Alderson-Phantom Untersuchungen der Wirbelsäule durchgeführt und die auftretende Strahlenexposition bei Standardmessungen (Dichte, VFA, Körperzusammensetzung) mittels Thermolumineszenzdosimetrie bestimmt. Die Messungen erfolgten sowohl im Körperquerschnitt als auch längs der Patientenachse und wurden je dreimal wiederholt. Unter Verwendung der Software AMIRA und des frei verfügbaren voxel-basierten anthropomorphen Phantom ZUBAL konnte die Dosisverteilung visualisiert werden. **Ergebnis:** Die Dosiswerte im Untersuchungsbereich variierten in Abhängigkeit von der Körpertiefe gemäß einem exponentiellen Zusammenhang. An der Eintrittsseite der Strahlung wurden bei der lateralen Wirbelsäule Oberflächendosen von 235 (+- 23) µGy gemessen, in 10 cm Körpertiefe entsprechend 85 (+-2,5) µGy. **Schlussfolgerung:** Die gemessenen Dosiswerte und deren Verteilung liefern eine gute Abschätzung der Strahlenexposition bei Untersuchungen mit modernen DXA-Geräten und können mit geeigneten Voxel-Phantomen u. U. auf die Untersuchung von Kindern umgerechnet werden.

Keywords: Knochendichtebestimmung, Strahlenexposition, TLD-Messung

VO 311.6
14:35

Häufigkeit der Computertomografie in der Nachsorge von Hodentumorpatienten – eine Einschätzung der Versorgungslage in Deutschland

Rusner C[1], Dieckmann KP[2], Friedel H[3], Spielmann RP[4], Stang A[5]
[1]Universitätsklinikum Halle (Saale), Universitätsklinik und Poliklinik für Diagnostische Radiologie und Institut für Klinische Epidemiolo, Halle (Saale) [2]Albertinen-Krankenhaus, Klinik für Urologie, Hamburg; [3]Universität Duisburg-Essen, Institut für Prävention und Gesundheitsförderung, Essen; [4]Universitätsklinikum Halle (Saale), Universitätsklinik und Poliklinik für Diagnostische Radiologie, Halle; [5]Martin-Luther-Universität Halle-Wittenberg, Institut für Klinische Epidemiologe, Halle

Ziele: Die Strahlenexposition durch bildgebende Diagnoseverfahren birgt ein schwer kalkulierbares Risiko karzinogener Spätfolgen. Aktuelle Veröffentlichungen weisen kritisch auf die übermäßige Anzahl diagnostischer Computertomografien (CT) in der Nachsorge von Hodentumorpatienten hin. Ziel der Arbeit war, die Strahlenexposition dieser Patienten in der Nachsorge abzuschätzen. Die Versorgungslage bezüglich der CT wurde anhand einer bevölkerungsbezogenen Stichprobe untersucht. **Methode:** Neu aufgetretene Fälle von Hodentumor in den Jahren 2005 und 2006 wurden aus der Datenbank der Betriebskrankenkassen (BKK) mit 850,000 versicherten Männern extrahiert. Für jeden Patienten wurde die Anzahl der CT-Untersuchungen im 3-Jahreszeitraum der Nachsorge ermittelt und die kumulierte Strahlendosis geschätzt. Die Zahl der tatsächlich beobachteten CT-Untersuchungen wurde mit Leitlinienempfehlungen verglichen. **Ergebnis:** Insgesamt wurden 177 Patienten [Mittleres Alter: 36.2; Standardfehler (SE): 9.5] identifiziert. Innerhalb des 3-Jahreszeitraum erhielten die Patienten im Mittel 6.4 CT-Untersuchungen (SE: 0.4), während gemäß Leitlinien im Mittel 9.6 Untersuchungen zu erwarten wären. Die geschätzte diagnostische Strahlenexposition war im Median 50 mSv (Interquartilenabstand: 28 – 74 mSv). Im Median wurden während des gesamten Zeitraums 3 Abdomen-CTs und 1 Thorax-CT durchgeführt. **Schlussfolgerung:** Überraschend ergibt sich eine merkliche Diskrepanz zwischen empfohlenen und tatsächlich durchgeführten CT-Untersuchungen von Hodentumorpatienten. Insbesondere betrifft das Abdomen-CTs. Gründe für diese Abweichung sind schwer fassbar. Mangelnde Compliance des Patienten sowie Strukturen in der medizinischen Versorgung könnten dazu beigetragen haben.

Keywords: Hodentumor, Computertomografie, Leitlinie, Strahlenbelastung

VO 311.7
14:45

Anpassung und Messung der Dosis bei CT-Untersuchungen von morbid-adipösen Patienten

Marcus RP[1], Bamberg F[1], Neumaier K[2], Reiser MF[1], Johnson TR[1]
[1]Institut für Diagnostische Radiologie, München; [2]Klinik und Poliklinik für Strahlentherapie und Radioonkologie, München

Ziele: Die CT-Untersuchung von morbid-adipösen Patienten stellt eine Herausforderung in Bezug auf Bildqualität und Strahlendosis dar.Das vom CT-Gerät ausgegebene hohe Dosislängenprodukt (DLP) überschätzt mit dem Standard-Konversionsfaktor die Dosis, da die Abschirmung der Fettschicht nicht berücksichtigt wird.Ziel der Arbeit ist, die effektive Dosis sowie die Bildqualität in dieser Patientengruppe zu bestimmen. **Methode:** Ein mit 116 Thermolumineszendetektoren (TLD) ausgestattetes Phantom wurde in einem Dual-Source-CT in den folgenden Konfigurationen exponiert: I „Adipöses Phantom“, umhüllt von einer 30 cm dicken Fettschicht (entspricht einem 175 cm/300 kg-Patienten) mit 2 x 140 kV und automatischer Strommodulation II „Adipöses Phantom“, Akquisition mit einer Röhre und spannungs- und strommodulierter Dosisautomatik III „Schlankes Phantom“, ohne Fettschicht mit einer Röhre und spannungs- und strommodulierter Dosisautomatik Die Dosis wurde mittels TLD gemäss IRCP-103 bestimmt sowie anhand des DLP mit dem Standard-Konversionsfaktor k = 0.015mSv/mGy*cm berechnet. Die Bildqualität wurde nach subjektiven Kriterien beurteilt und anhand des Rauschens quantifiziert. **Ergebnis:** In Konfiguration III zeigte die gemessene und berechnete Dosis eine gute Übereinstimmung (3 vs. 3.04mSv). I und II zeigten jeweils eine Diskrepanz von 72% zwischen gemessenen und berechneten Dosen (9.52 vs. 34.2mSv, bzw. 10.69 vs. 37.43mSv).Die subjektive Bildqualität in I und II war akzeptabel im Vergleich zur exzellenten Bildqualität in III. Konfiguration I zeigte ein niedrigeres Rauschen (9 vs. 33HU) und eine 12% niedrigere effektive Dosis als II. **Schlussfolgerung:** Um eine verwertbare diagnostische Bildqualität zu erreichen,müssen morbid-adipöse Patienten bei CT-Untersuchungen mit einer höheren Dosis, bis zu dreifachen, belastet werden.Die DLP-basierte Berechnung mit dem konventionellen Konversionsfaktor überschätzt bei 300 kg Patienten die Dosis um 70%, während die tatsächliche effektive Dosis unter dem diagnostischen Referenzwert bleibt.

Keywords: Adipositas, Dosis, CT

VO 311.8
14:55

Abhängigkeit der Strahlenexposition von der Detektorgröße im Mammografie-Screening

Entz K[1], Sommer A[1], Heindel W[2], Lenzen H[2]
[1]Institut für Klinische Radiologie, Uniklinik Münster, Referenzzentrum Mammografie, Münster; [2]Institut für Klinische Radiologie, Uniklinik Münster, Münster

Ziele: Im Mammografie-Screening ist vorgeschrieben, dass die Mamma in der gewählten Projektion mit nur einer einzigen Röntgenaufnahme adäquat abgebildet werden muss. In der Studie sollte untersucht werden, ob dies bei Mammografie-Systemen mit Detektoren kleiner als 24 cm x 30 cm möglich ist und wie hoch die Strahlenexposition durch eventuell benötigte Zusatzaufnahmen ist. **Methode:** Für den Betrachtungszeitraum von 2007 bis 2011 wurden die Aufnahmen von zwei Mammografie-Einheiten (ME-A und ME-B) mit unterschiedlichen Mammografie-Systemen ausgewertet und verglichen. Die ME-A verwendete das ein Mammomat 3000 Nova (Siemens Healthcare) mit dem Speicherfoliensystem CR 975(Carestream Health), die ME-B setzte das Scansystem MDM L-30 (Philips), ein. Für beide Einheiten wurde die Anzahl der Zusatzaufnahmen bestimmt, die aufgrund einer nicht vollständig abgebildeten Mamma nötig waren, und die Parenchymdosis bei diesen Aufnahmen berechnet. **Ergebnis:** In der ME-A mit dem Siemens/Carestream-System mussten im Betrachtungszeitraum bei 90 Untersuchungen (0,30% aller Untersuchungen) insgesamt 191 zusätzliche Aufnahmen wegen einer unvollständigen Abbildung der Mamma angefertigt werden. Die durchschnittliche Parenchymdosis pro Zusatzaufnahme betrug dabei 2,58 mGy. In der ME-B mit dem System von Sectra wurden bei 199 Untersuchungen (0,61% der gesamten Untersuchungen) zusätzliche Aufnahmen angefertigt. Dabei wurden 327 Zusatzaufnahmen erstellt mit einer durchschnittlichen Parenchymdosis von 0,73 mGy pro Aufnahme. **Schlussfolgerung:** Mit keinem der im Mammografie-Screening verwendeten Detektoren ist es möglich, sehr große Mammae mit nur einer einzigen Aufnahme pro Projektion adäquat darzustellen. Die Anzahl der Untersuchungen, bei denen zusätzliche Aufnahmen nötig sind, wird durch die Verwendung des MDM L-30 in etwa verdoppelt. Die Strahlenexposition aus der Summe von Primäraufnahme und Zusatzaufnahme ist allerdings geringer als eine Einzelaufnahme an dem Speicherfoliensystem.

Keywords: mammography, detector, dose calculation, AGD

VO 312
Therapiemonitoring

Vorsitz: Weßling J / Münster
Saal Rieder
Freitag, 31.05.2013, 13:45 bis 14:30

VO 312.1
13:45

Knochenremineralisation während Bortezomib Therapie bei Patienten mit Multiplem Myelom: Ergebnisse einer low-dose Ganzkörper CT Studie

Schulze M[1], Grandjean C[1], Weisel K[2], Claussen CD[1], Horger M[1]
[1]Universität Tübingen, Abteilung für Diagnostische und Interventionelle Radiologie, Tübingen; [2]Universität Tübingen, Abteilung für Hämatologie & Onkologie, Innere Medizin II, Tübingen

Ziele: Bestimmung von Häufigkeit, Ort, Ausmaß und Verteilungsmuster der ossären Sklerosierung bei Patienten mit Multiplem Myelom (MM) unter Bortezomib Therapie mittels low-dose Ganzkörper CT Untersuchung (ld-GK-CT). **Methode:** Zwischen 2003 und 2011 wurden ld GK-CTs bei 78 konsekutiven Patienten mit MM unter Bortezomib Therapie angefertigt, insgesamt wurden 593 CT-Untersuchungen ausgewertet. Es wurden Baseline CTs sowie Follow-Up CTs während und 12 Monate nach Beendigung der Bortezomib Therapie durchgeführt. Auftretende ossäre Sklerosierung, die entweder innerhalb oder entlang des Randes bekannter Osteolysen, oder in Bereichen ohne Osteolysen im spongiösen Knochen im Achsenskelett und/oder innerhalb vorbestehender medullärer oder extramedullärer Manifestationen auftrat, wurde gemessen. Der Zeitpunkt des Auftretens der ossären Sklerosierung wurde mit der hämatologischen Response Kategorie und Laborparametern korreliert. **Ergebnis:** 14(17,9%)der mit Bortezomib behandelten Patienten entwickelten fokale (n = 11)oder diffuse (n = 3) Sklerosierung.Die durchschnittliche Dauer zwischen Therapiebeginn und Beginn der Sklerosierung betrug 8 Monate. Sklerosierung trat multifokal (n = 7) oder isoliert (n = 7) auf. Die Follow-Up CTs zeigten eine Zunahme der Sklerose bei 13 Patienten (92,8%). Die hämatologische Response Kategorien unter Bortezomib Therapie waren: CR: n = 1, VGPR: n = 2, PR:n = 7 und SD: n = 4. Eine Korrelation zwischen Sklerosierung und Knochenstoffwechsel spezifischen Laborparametern bestand nicht. **Schlussfolgerung:** Knochenremineralisation und Sklerosierung können bei einem kleinen aber signifikanten Anteil von Myelompatienten während Bortezomib basierter Therapie auftreten. Dies kann nicht-invasiv mittels ld GK-CT quantifiziert werden. Ausmaß, Ort und Verteilungsmuster der Sklerosierung ist unterschiedlich und nicht vorhersagbar. Ossäre Sklerosierung konnte auch bei Patienten nachgewiesen werden, deren hämatologische Therapieresponse suboptimal war.
Keywords: Multiples Myelom, Ossäre Sklerosierung, Bortezomib Tharapie, low dose Ganzkörper-Computertomografie

VO 312.2
13:55

Verlaufskontrollen zielgerichteter Therapien mittels Dual Energy CT: semi-automatische Kontrastmittelquantifizierung mit integrierter RECIST-Beurteilung bei Melanommetastasen

Uhrig M[1], Sedlmair M[2], Schlemmer HP[1], Hassel JC[3], Ganten MK[1]
[1]Deutsches Krebsforschungszentrum, Radiologie, Heidelberg; [2]Siemens AG, Healthcare Sector, Forchheim; [3]Nationales Centrum für Tumorerkrankungen, Dermatologie, Heidelberg

Ziele: Innovative Therapien in der Onkologie wie die sogenannten „targeted therapies“ stellen das Therapiemonitoring vor neue Herausforderungen. Zur Beurteilung der Verlaufskontrollen dieser zielgerichteten Therapien werden funktionelle Parameter entscheidend beitragen. Ziel dieser Arbeit war die Evaluierung der semi-automatischen Kontrastmittelquantifizierung (iodine uptake = IU) mit integrierter RECIST-Beurteilung mittels Dual Energy CT (DECT). **Methode:** 9 Melanompatienten (Stadium IV) unter BRAF-Inhibitor-Therapie wurden eingeschlossen. Vor Therapiebeginn sowie bei zwei Verlaufskontrollen erfolgte eine kontrastmittelverstärkte DECT-Untersuchung. Basierend auf einer semi-automatischen Volumensegmentierung der Metastasen erfolgte die RECIST-Beurteilung als auch die Kontrastmittelquantifizierung (IU, Absolutwerte [mg] sowie auf das Volumen normalisierte Werte [mg/ml]). Die Auswertung der Folgeuntersuchungen (FU) wurde mit der Baseline verglichen. **Ergebnis:** Die mittlere Änderung des RECIST-Durchmessers pro Patient war -47% in der ersten FU, -56% in der zweiten FU ($p < 0.05$). Der mittlere normalisierte IU pro Patient änderte sich um -21% in FU 1 ($p > 0.2$) und -35% in FU 2 ($p < 0.2$). Der mittlere absolute IU pro Patient, der sowohl normierten IU als auch Größe umfasst, zeigte die deutlichste Dynamik mit -89% in FU 1 und -90% in FU 2 ($p < 0.05$). **Schlussfolgerung:** Die DECT-basierte semi-automatische Kontrastmittelquantifizierung mit integrierter RECIST-Evaluierung erlaubt eine objektive, einfache und schnelle Parametrisierung von Tumorgröße und Kontrastmittelaufnahme und bietet damit zwei komplementäre Informationen für das Therapiemonitoring in der täglichen Routine.
Keywords: dual energy ct, targeted therapies, therapiemonitoring, melanom, iodine uptake

VO 312.3
14:05

Die Volumen-Perfusions-CT (VPCT) erkennt Chemotherapie-induzierte Perfusionsänderungen bei Lymphomen in der Interim-Situation

Spira D[1], Grünwald L[1], Vogel W[2], Sauter A[1], Spira SM[3], Claussen CD[1], Horger M[1]
[1]Universitätsklinikum Tübingen, Diagnostische und Interventionelle Radiologie, Tübingen; [2]Universitätsklinikum Tübingen, Hämatologie und Onkologie, Tübingen; [3]HEC Paris, Finance Department, Paris

Ziele: Ziel ist die Früherkennung von therapieinduzierten Perfusionsänderungen bei diffus-großzelligen B-Zell- (DLBCL), follikulären (FL), Hodgkin- (MH) und Mantelzell-Lymphomen (MCL) mittels Volumen-Perfusions-CT (VPCT) und die Ermittlung ihrer Aussagekraft bezüglich des Therapieansprechens. **Methode:** Diese prospektive Studie wurde von der hiesigen Ethikkommission bewilligt. Bei 55 konsekutiven Patienten mit unbehandeltem DLBCL (n = 26), FL (n = 14), MH (n = 9) oder MCL (n = 6) wurde bei Erstdiagnose (Baseline) sowie unter Chemotherapie (Interim) eine VPCT der größten Lymphom-Manifestation durchgeführt. Blutfluss (BF), Blutvolumen (BV) und Ktrans sowie das Gesamttumorvolumen und das Zeitintervall zwischen Therapiebeginn und Interim-Kontrolle (TTM) wurden bestimmt. Das Therapieansprechen wurde gemäß Cheson-Kriterien unterschieden in: Komplettremission (CR), Partialremission (PR), Stabilität (SD), und Rezidiv/Progress (PD). Das klinische Risikoprofil eines jeden Patienten wurde mithilfe des entsprechenden prognostischen Index erfasst. **Ergebnis:** In der Interim-Kontrolle fand sich eine signifikante Reduktion von BF und K-trans bei DLBCL, FL und MH, jedoch nicht bei MCL im Vergleich zu Baseline. Es zeigte sich eine Abnahme von BF und K-trans bei Patienten mit CR/PR verglichen mit SD/PD. Die Reduktion von BF war in größeren Tumoren schwächer ausgeprägt, wohingegen eine längere TTM zu einer stärkeren Reduktion von BF und BV führte. Die höchste Genauigkeit für das Erkennen eines Nichtansprechens ergab sich bei einer > = 10% Reduktion des BF (Sensitivität 86%, Spezifität 73%) und einer > = 5% Reduktion der K-trans (Sensitivität 71%, Spezifität 69%). Die simultane Einbeziehung klinischer Risikoprofile verbesserte die Identifikation des Nichtansprechens durch die VPCT. **Schlussfolgerung:** Die VPCT erkennt therapieinduzierte Perfusionsänderungen bei Lymphomen in der Interim-Situation und kann die Beurteilung des Therapieansprechens unterstützen.
Keywords: Lymphom, Interim-Therapieansprechen, Volumen-Perfusions-CT, K-trans

VO 312.4
14:15

Selektive interne Radiotherapie bei Lebermetastasen neuroendokriner Tumore: Beurteilung des Therapieansprechens mittels diffusionsgewichteter MR-Bildgebung

Kukuk GM[1], Mürtz P[1], Ulrich J[1], Ahmadzadehfar H[2], Ezziddin S[2], Schild HH[1], Willinek WA[1]
[1]Radiologische Universitätsklinik, FE MRT, Bonn; [2]Universitätsklinik Bonn, Klinik und Poliklinik für Nuklearmedizin, Bonn

Ziele: Evaluation des Therapieansprechens von Lebermetastasen neuroendokriner Tumore auf die selektive interne Radiotherapie (SIRT) mittels Diffusionsbildgebung. **Methode:** Intraindividueller Verlauf von 9 Patienten mit Lebermetastasen neuroendokriner Tumore vor (18,4 ± 21,9 d) und nach (43,8 ± 14,5 d) SIRT-Therapie mit Leber-MRT und Diffusionsbildgebung (0, 50, 800 s/mm2). Pro Patient wurden bis zu 5 Metastasen unter Ausschluss nekrotischer Areale und sehr kleiner (< 1,5cm) Läsionen analysiert. Aus den Daten wurden fraktionierte ADC-Werte (diffusionsgewichteter ADCslow = ADC(50,800), perfusionsgewichteter

ADCfast = ADC(0,50) und gemischt diffusions-/perfusionsgewichteter ADCtotal = ADC(0,800)) bestimmt. Das Therapieansprechen wurde nach RECIST1.1-Kriterien beurteilt. Die Patienten wurden anhand der Reduktion der Summe der maximalen Metastasen-Durchmesser in Gruppe A mit >20% und Gruppe B < 20% Reduktion unterteilt. Die statistische Auswertung der ADC-Werte erfolgte mittels Student's T-Test. **Ergebnis:** 31 Läsionen erfüllten die Einschlusskriterien. Keine Läsion zeigte eine Größenprogredienz. 12/31 Läsionen gehörten zur Gruppe A, 19/31 zu Gruppe B. Prä-therapeutisch zeigten der ADCtotal und der ADCslow keine Gruppenunterschiede, wohingegen die Werte des ADCfast signifikant niedriger in Gruppe A als in Gruppe B waren. Unter Therapie zeigten beide Gruppen einen signifikanten aber ähnlich großen Anstieg des ADCtotal und des ADCslow. Der ADCfast dagegen war nur für die Gruppe A signifikant erhöht, dieser Gruppenunterschied war signifikant (p = 0,023). Posttherapeutisch zeigten die ADC-Werte zwischen beiden Gruppen keine signifikanten Unterschiede mehr. **Schlussfolgerung:** Perfusionsgewichtete ADC-Werte ermöglichen eine bessere Voraussage des Ansprechens von Lebermetastasen neuroendokriner Tumore auf die selektive interne Radiotherapie.

Keywords: Selektive interne Radiotherapie, SIRT, Diffusionsbildgebung, Therapiemonitoring, ADC

VO 313
Thorax III – Zystische Fibrose und Density Messungen

Vorsitz: Heußel CP / Heidelberg, Wormanns D / Berlin
Saal Hounsfield
Freitag, 31.05.2013, 14:45 bis 16:15

VO 313.1 — 14:45
Cystische Fibrose (CF) bei Erwachsenen: Kurz- und Langzeit- Reproduzierbarkeit des Brody-Scores bei Niedrig-Dosis-MDCT-Aufnahmen

Weber K, Dr. Paolini M, Schmitz M, Prof. Dr. Dr. MF, Prof. Dr. Müller-Lisse U
Klinikum der LMU München, Institut für Klinische Radiologie, München

Ziele: Die Studie untersuchte die Kurz-und Langzeit-Intra-und Inter-Betrachter-Reproduzierbarkeit des gesamten Brody-Scores und seiner unterschiedlichen Subscores (Bronchiektasen, Peribronchiale Zeichnungsvermehrung, Mucusplugging, Gewebekonsolidierung und Überblähung) basierend auf Niedrig-Dosis-Multidetektor-CT-Aufnahmen in Inspiration (LDCT) von 15 erwachsenen CF-Patienten. **Methode:** Die Niedrig-Dosis-MDCT-Aufnahmen in Inspiration (4-und 64-Zeiler-Computertomografen, 120 kVp, 10 – 15 mAs/Schicht, CDTIw ca. 1,0 mGy, effektive Dosis ca. 0,5 mSv) von 15 CF-Patienten mit pulmonaler Manifestation (8 weiblich, 7 männlich, durchschnittliches Alter 33Jahre (18 – 50 Jahre)) wurden bzgl. des Brody-Scores und seiner unterschiedlichen Subscores von drei unabhängigen Untersuchern (2 Assistenzärzte der Radiologie im zweiten Ausbildungsjahr, Zeitintervall zwischen den beiden Evaluationen 28 – 60 Tage, ein Facharzt für Radiologie mit über 20 Jahren Berufserfahrung, Zeitintervall zwischen den beiden Auswertungen 1 – 7 Jahre) jeweils zweimal ausgewertet. **Ergebnis:** Die Intra-Betrachter- Reproduzierbarkeit des Brody-Scores betrug im Kurzzeitintervall 3 – 5% (0 – 12%) und 12% im Langzeitintervall (1 – 36%). Für die unterschiedlichen Subscores ergaben sich im Kurzzeitintervall allerdings Werte von 4 – 35% (0 – 200%). Im Langzeitintervall konnten Werte zwischen 18 – 86% (0 – 200%) ermittelt werden. Die Inter-Betrachter-Reproduzierbarkeit des gesamten Brody-Scores zwischen den 3 voneinander unabhängigen Betrachtern lag bei 7% (2 – 30%), allerdings zwischen 15 – 41% (0 – 133%) für die unterschiedlichen Subscores. **Schlussfolgerung:** Der Brody-Score zeigt bei erwachsenen CF-Patienten durchschnittlich eine sehr gute Intra-und Inter-Betrachter-Reproduzierbarkeit im Kurzeitintervall und eine mäßige Reproduzierbarkeit im Langzeitintervall. Langzeitintervalle sind klinisch bedeutsam, da sie übliche Wiedervorstellungabstände abbilden.

Keywords: Cystische Fibrose, Reproduzierbarkeit, Brody-Score, Niedrig-Dosis-MDCT

VO 313.2 — 14:55
Mukoviszidose (CF) bei Erwachsenen: Korrelation von MDCT-Lungenmorphologie und Lungenfunktionstests an einem Zentrum

Mueller-Lisse UG[1], Schmitz M[1], Strube HA[1], Fischer R[2], Huber RM[2], Weber K[1], Paolini M[1], Allert S[1], Mindiuk I[1], Pichler J[1], Reiser MF[1]
[1]Klinikum der Universität München, Institut für Klinische Radiologie, München; [2]Klinikum der Universität München, Pneumologie, München

Ziele: Feststellung von Korrelationen zwischen MDCT-Lungenmorphologie und Lungenfunktionstests (LFTs) bei Erwachsenen mit Mukoviszidose (CF) an einem CF-Zentrum. **Methode:** Niedrigdosis-MDCT-Untersuchungen der Lunge (1,3 – 3,0-mm axiale und coronare Rekonstruktionen, 120 KVp/10 – 15 mAs/Schicht, CTDI 1,0 mSv) wurden an Hand des morphologischen Brody-Score (0 – 207,0 Punkte, P), mit Befundung der Komponenten Bronchiektasen (0 – 72,0 P), Schleimverlegung (0 – 36,0 P), peribronchiale Zeichnungsvermehrung (0 – 54,0 P), Parenchymkonsolidierung (0 – 54,0 P) und Überblähung (0 – 27,0 P), semiquantitativ beurteilt. Der Brody-Score steigt mit Zunahme CF-bedingter Lungenstrukturveränderungen. Als LFTs wurden forcierte Vitalkapazität (FVC) und forciertes Ein-Sekunden-Expirationsvolumen (FEV1) relativ zu Standardwerten der European-Coal-and-Steel-Commission (ECSC) bestimmt. Spearman-Rang-Korrelationen wurden für 72 aufeinander folgende erwachsene CF-Patienten (30 weiblich,42 männlich, Durchschnittsalter+/-Standardabweichung, 31+/- 8 Jahre, Median 31, Streubreite 19 – 53 Jahre) mit MDCT und LFTs am selben Tag ermittelt. **Ergebnis:** Median und Streubreite betrugen 83,4% und 22,4 – 136,1% für FVC, 57,6% und 19,8 – 121,3% für FEV1, Punktwerte 75,0 und 0 – 176,0 für den Brody Score, 34,9 und 0 – 72,0 für Bronchiektasen, 12,0 und 0 – 36,0 für Schleimverlegung sowie 20,25 und 0 – 51,0 für peribronchiale Zeichnungsvermehrung. Spearman-Rang-Korrelationen mit FVC lagen bei rs = 0,74 für Brody Score, 0,62 für Bronchiektasen, 0,59 für Schleimverlegung und 0,70 für peribronchiale Zeichnungsvermehrung. Spearman-Rang-Korrelationen mit FEV1 lagen bei rs = 0,73 für Brody Score, 0,62 für Bronchiektasen, 0,61 für Schleimverlegung und 0,65 für peribronchiale Zeichnungsvermehrung. **Schlussfolgerung:** Bei erwachsenen CF-Patienten, die an einem CF-Zentrum betreut werden, ergeben sich substantielle Spearman-Rang-Korrelationen zwischen MDCT-Lungenmorphologie (Brody Score) und LFTs. FVC und peribronchiale Zeichnungsvermehrung korrelieren dabei deutlich.

Keywords: MDCT, Lunge, Mukoviszidose, Lungenfunktionstest, Dosisreduktion

VO 313.3 — 15:05
Mukoviszidose (CF) bei F508-positiven Erwachsenen: Änderung der Lungenmorphologie in der MDCT über drei Jahre an einem Zentrum

Mueller-Lisse UG[1], Schmitz M[1], Guendogar U[1], Panteleon A[1], Fischer R[2], Huber RM[2], Strube HA[1], Ashoori N[1], Reiser MF[1], Coppenrath EM[1]
[1]Klinikum der Universität München, Institut für Klinische Radiologie, München; [2]Klinikum der Universität München, Pneumologie, München

Ziele: Feststellung verlaufsbedingter Änderungen der Lungenmorphologie in der MDCT bei F508-positiven Erwachsenen mit Mukoviszidose (CF) an Hand des Brody Score an einem CF-Zentrum. **Methode:** Zwei aufeinander folgende Niedrigdosis-MDCT-Untersuchungen der Lunge (LDCT, 1,3 – 3,0-mm axiale und coronare Rekonstruktionen, 120 KVp/10 – 15 mAs/Schicht, CTDI 1,0 mSv) wurden an Hand des morphologischen Brody-Score, mit Befundung der Komponenten Bronchiektasen, Schleimverlegung, peribronchiale Zeichnungsvermehrung, Parenchymkonsolidierung und Überblähung, bei 25 aufeinander folgenden erwachsenen CF-Patienten (13 weiblich,12 männlich, Durchschnittsalter+/-Standardabweichung, sd, bei Erstuntersuchung, 32+/- 6 Jahre) mit F508-Mutation am CFTR-Genlocus (16 homozygot, 9 heterozygot) beurteilt. Der Brody-Score steigt mit Zunahme CF-bedingter Lungenstrukturveränderungen. Der zweiseitige Student-T-Test war bei p< 0,05 signifikant. **Ergebnis:** Der Zeitabstand zwischen den LDCTs lag bei 3,1+/-1,3 Jahren. Die jeweiligen Punktwerte +/-sd bei Erst- und Zweit-LDCT betrugen 83,56+/-21,05 und 78,20+/-20,58 (p = 0,0992) für den Brody-Score, 21,71+/-5,61 und 21,17+/-5,82 (p = 0,6852) für Bronchiektasen, 13,96+/-3,76 und 14,20+/-3,31 (p = 0,8741) für Schleimverlegung, 29,05+/-9,64 und 25,33+/-9,74 (p = 0,0578) für peribronchiale Zeichnungsvermehrung, 14,44+/-3,93 und 14,60+/-4,13 (p = 0,9065) für Parenchymkonsolidierung und 4,40+/-3,26 und 2,90+/-2,63 (p = 0,0330) für Überblähung. Zu beiden Zeitpunkten bestanden keine signifikanten Un-

terschiede im Brody-Score und dessen Komponenten zwischen F508-homozygoten und F508-heterozygoten (p = 0,16 – 0,69) sowie weiblichen und männlichen (p = 0,14 – 0,94) CF-Patienten. **Schlussfolgerung:** Im Durchschnitt ergeben sich im Brody-Score und dessen einzelnen Komponenten keine wesentlichen Änderungen der Lungenmorphologie in der MDCT bei erwachsenen, F508-positiven CF-Patienten im Verlauf von drei Jahren, die an einem CF-Zentrum betreut werden.

Keywords: MDCT, Lunge, Mukoviszidose, Verlaufsuntersuchung, Dosisreduktion

VO 313.4
15:15

Densitometrie von Thorax-MDCT bei Zystischer Fibrose – Hinweise auf ein progredientes Lungenemphysem

Wielpütz MO[1], Weinheimer O[2], Eichinger M[3], Wiebel M[4], Biederer J[1], Kauczor HU[1], Heußel CP[5], Mall MA[6], Puderbach M[5]
[1]Uniklinik Heidelberg, Diagnostische und Interventionelle Radiologie, Heidelberg; [2]Medizin Johannes Gutenberg-Universität, Diagnostische und Interventionelle Radiologie, Mainz; [3]Deutsches Krebsforschungszentrum dkfz, Radiologie E010, Heidelberg; [4]Thoraxklinik am Universitätsklinikum Heidelberg, Pneumologie und Beatmungsmedizin, Heidelberg; [5]Thoraxklinik am Universitätsklinikum Heidelberg, Diagnostische und Interventionelle Radiologie mit Nuklearmedizin, Heidelberg; [6]Uniklinik Heidelberg, Pädiatrische Pulmonologie & Allergie und Zentrum für Zystische Fibrose, Heidelberg

Ziele: Ziel der Studie war die Quantifizierung und Charakterisierung eines möglichen Lungenemphysems bei Patienten mit Zystischer Fibrose (ZF) mittels Densitometrie von Multi-Detektor Computertomografien (MDCT) des Thorax, analog ihres routinemäßigen Einsatzes bei der chronisch-obstruktiven Lungenkrankheit (COPD). Die Ergebnisse wurden gegen die Lungenfunktionstestung (LFT, z. B. forcierte Exspirationskapazität in 1 s in %/Soll [FEV1 %], Residualvolumen [RV] und totale Lungenkapazität [TLC]) validiert. Lungengesunde dienten als Kontrollgruppe (NORMAL). **Methode:** MDCT (120 kV, 70 mAs, Schichtdicke 1,25 mm, mittelweicher Kernel) von n = 41 ZF (mediane FEV1 %= 46, medianes Alter 20a) und n = 20 NORMAL Patienten (FEV1 %= 102, 30a) wurden mittels dezidierter Software densitometrisch analysiert. Das Lungenvolumen (LV) und das Emphysemvolumen (EV, Schwellenwert -950 Hounsfield Units) wurden segmentiert, und hieraus der Emphysemindex (EI) berechnet. Die Ergebnisse wurden mit den Parametern der LFT korreliert (medianer Abstand MDCT-LFT 0 d, Streuweite 0–73 d). **Ergebnis:** Das mittlere LV betrug 4681 ml bei ZF und 3967 ml bei NORMAL Patienten (n. s.). ZF Patienten wiesen ein signifikantes Emphysem auf (Mittelwert EV = 457 ml) verglichen mit der NORMAL Gruppe (EV = 78 ml) (p< 0,05). Der mediane EI war bei ZF auf 7% gegenüber 1% bei NORMAL erhöht. Der EI zeigte eine starke Korrelation mit der FEV1% für ZF (rs=-0,55) und NORMAL (rs=0,67), mit dem RV (rs=0,69) und RV/TLC (rs=0,47) jedoch nur für ZF Patienten. Außerdem bestand bei ZF Patienten eine deutliche Korrelation zwischen dem EI und dem Alter (rs=0,67, p< 0,001), beginnend ab ca. 13a. **Schlussfolgerung:** Die Ergebnisse der vorliegenden Studie legen nahe, dass ZF mit einem progredienten Lungenemphysem einhergehen kann. Dies sollte für zukünftige therapeutische Ansätze weiter untersucht werden. Die Densitometrie kann somit neue quantitative Parameter zur Schweregradeinteilung der Lungenbeteiligung bei ZF beisteuern.

Keywords: Zystische Fibrose, Mukoviszidose, COPD, Densitometrie

VO 313.5
15:25

Wert des density mappings in der Computertomografie zum Nachweis des Bronchiolitis obliterans Syndroms (BOS)

Dettmer S[1], Kaireit T[1], Solyanik O[1], Dr. de Wall C[2], Prof. Wacker F[1], Prof. Shin HO[1]
[1]Medizinische Hochschule Hannover, Institut für Diagnostische und Interventionelle Radiologie, Hannover; [2]Medizinische Hochschule Hannover, Klinik für Pneumologie, Hannover

Ziele: Prospektive Studie zur Evaluation des diagnostischen Wertes des density mappings von HU-Werten zwischen registrierter Inspiration und Exspiration bei BOS nach Lungentransplantation. **Methode:** 183 CT Untersuchungen in voller In- und Exspiration wurden bei lungenstransplantierten Patienten durchgeführt und anschließend elastisch registriert (64 Zeilen MDCT, 120 kVp, Rotationszeit 0,8 s, pitch 0,984, Kollimation 1.25 mm, Rekonstruktionsinkrement 1 mm, standard Rekonstruktionskernel). 29/183 Untersuchungen wiesen einen klinisch manifesten BOS auf. Die Erfassung des Air trapping (AT) erfolgte mit density mappings wobei die Hounsfield Unit (HU) Werte der korrespondierenden Bildpunkte in In- und Exspiration in ein Streudiagramm aufgetragen wurden (Bereich von -910 HU bis -750 HU und HU Differenz £ 70 HU zwischen Inspiration und Exspiration). Diese wurde mit dem mittels Schwellenwertverfahren in Exspiration quantifizietem AT verglichen (HU Bereich: -910 HU to -850 HU). Als weitere Parameter wurde der Schwerpunkt der HU-Verteilung des Lungenparenchyms und der Abstand des Schwerpunktes zum Ursprung und zur Winkelhalbierenden im Streudiagramm bestimmt. **Ergebnis:** Das mit density mapping quantifizierte AT war signifikant unterschiedlich bei Patienten mit (mittleres AT: 28%) und ohne BOS (16%) (p< 0,001). Das Schwellenwertverfahren (AT ohne BOS: 6%, AT mit BOS: 14%) zeigte im Vergleich eine geringere Signifikanz (p=0,003). Auch die übrigen Parameter aus dem Streudiagramm zeigten signifikante Unterschiede zwischen Patienten mit und ohne BOS (Abstand des Schwerpunktes zum Ursprung: p< 0,001 und zur Winkelhalbierenden: p< 0,001). **Schlussfolgerung:** Die Messung von AT mittels density mapping von HU-Werten zwischen registrierter Inspiration und Exspiration zeigte signifikante Unterschiede zwischen Patienten mit und ohne BOS. Diese wiesen dabei ein höheres Signifikanzniveau auf als das für die Quantifizierung von AT etablierte Schwellenwertverfahren.

Keywords: quantitative CT, Air trapping, Bronchiolitis obliterans Syndrom, Lungentransplantation

VO 313.6
15:35

Wert der Dichte- und Volumenmessung des Lungenparenchyms in der Computertomografie (CT) zur frühzeitigen Erkennung des Bronchiolitis Obliterans Syndromes (BOS) nach Lungentransplantation

Dettmer S[1], Otten O[1], Dr. de Wall C[1], Dr. Kuhnigk JM[2], Prof. Wacker F[1], Prof. Shin HO[1]
[1]Medizinische Hochschule Hannover, Institut für Diagnostische und Interventionelle Radiologie, Hannover; [2]Fraunhofer MEVIS, Fraunhofer MEVIS, Bremen

Ziele: Prospektive Studie zur Evaluation der Dichte- und Volumenmessung des Lungenparenchyms in der CT zur Früherkennung eines Bronchiolitis obliterans syndroms nach Lungentransplantation. **Methode:** 225 CT Untersuchungen in voller Inspiration und voller Exspiration wurden bei lungenstransplantierten Patienten ohne klinisch manifestes BOS durchgeführt (64 Zeilen MDCT, 120 kVp, Rotationszeit 0,8 s, pitch 0,984, Kollimation 1.25 mm, Rekonstruktionsinkrement 1 mm, standard Rekonstruktionskernel). 61 der 225 Patienten hatten eine leicht reduzierte Lungenfunktion im Sinne eines BOS 0 p (FEV1 81 – 90% des Baselinewertes oder FEF25 – 75 < 75% des Baselinewertes), 164 waren als BOS 0 klassifiziert. Lungenvolumen (vol), mittlere Lungendichte (MLD), 10er, 20er, 30er, 40er, 50er Perzentile (P10, P20, P30, P40, P50), Peak, full width half maximum (FWHM) und Prozentsatz mit Lungenarealen hoher (>-300 HU, HAV) und geringer (Ergebnis: MLD in Inspiration (p = 0,038, Mittelwert -822 HU/-831 HU bei BOS 0/BOS 0 p), HAV in Inspiration (p = 0.034, Mittelwert 0,9%/0,5% bei BOS 0/BOS 0 p) und FWHM in Inspiration (p = 0,043, Mittelwert 100 HU/94 HU bei BOS 0/BOS 0 p) waren signifikant unterschiedlich zwischen den Patientengruppen mit BOS 0 und BOS 0 p. Die übrigen Messwerte zeigten keinen statistisch signifikanten Unterschiede. **Schlussfolgerung:** Die Dichtemessung des Lungenparenchyms in der CT zeigte signifikante Unterschiede zwischen Patienten mit BOS 0 und BOS 0 p und kann daher als Biomarker für die frühe Erkennung von BOS herangezogen werden.

Keywords: Lungentransplantation, Lungendichte, quantitative CT, Bronchiolitis obliterans Syndrom

VO 313.7
15:45

CT-Quantifizierung und regionale Verteilung des Air Trappings bei lungentransplantierten Patienten: Vergleich des Schwellenwertverfahren mit einer neuen Methode (Density Mapping)

Solyanik O, Dettmer S, Kaireit T, Prof. Wacker F, Prof. Shin HO
Institut für Diagnostische und Interventionelle Radiologie, Institut für Diagnostische und Interventionelle Radiologie, Hannover

Ziele: Vergleich das Schwellenwerteverfahren mit dem Density Mapping (DM) zur Quantifizierung und Untersuchung der regionalen Verteilung des Air Trappings. **Methode:** 114 CT Untersuchungen in voller Inspiration und Exspiration wurden bei lungentransplantierten Patienten (64 Zeilen MDCT, 120 kVp, Rotationszeit 0,8 s, pitch 0,984, Kollimation 1.25 mm, Rekonstruktionsinkrement 1 mm, standard Rekonstruktionskernel) durchgeführt. Die Inspirationsaufnahme wurde anschließend auf die Exspriationsaufnahme elastisch registriert. Die Erfassung des Air trappings (AT) erfolgte mit DM wobei die Hounsfield-Werte der korrespondierenden Bildpunkte in In- und Exspiration in ein Streudiagramm aufgetragen wurden. Als AT-Areal wurde der Bereich von -910 HU bis -750 HU mit einer HU Differenz ≤ 70 HU zwischen Inspiration und Exspiration festgelegt. Die mit DM erfassten AT-Areale wurden mit dem vom Schwellenwertverfahren erfassten Areale in Exspiration verglichen (HU Bereich: -910 HU to -850 HU). **Ergebnis:** DM erkennt im Vergleich deutlich mehr reale AT- Areale als das Schwellenwerteverfahren (20,8% (DM) vs. 7,8% (Schwellenwert)). Sowohl DM als auch das Schwellenwertverfahren erfassen mehr AT im Oberlappen (OL) als im Unterlappen (UL): OL re.: 28,65% (DM), 11,45% (Schwellenwert), OL li: 24,7% (DM), 8,6% (Schwellenwert); UL re.: 13,9% (DM), 8,6% (Schwellenwert); UL li: 11,4% (DM), 3,5% (Schwellenwert). **Schlussfolgerung:** DM erfasst mehr reale AT-Areale als das Schwellenwertverfahren. Sowohl bei DM als auch beim Schwellenwertverfahren werden mehr AT-Areale in den Oberlappen detektiert.
Keywords: Quantitative CT, Air Trapping, Lungentransplantation

VO 313.8
15:55

Einfluß der Bildrekonstruktion auf die softwarebasierte automatisierte CT-Densitometrie und die Lappensegmentation der Lunge

Litzlbauer HD[1], Weber A[1], Harth S[1], Moritz R[1], Eichner G[2], Kuhnigk JM[3], Krass S[3], Peitgen HO[3], Krombach GA[1]
[1]Universitätsklinikum Giessen, Radiologie, Giessen; [2]Justus Liebig Universität, Mathematisches Institut, Giessen; [3]Fraunhofer MEVIS, Bremen

Ziele: Die HRCT ist die Standardbildgebung diffuser Lungenparenchymerkrankungen. Die Bildanalyse erfolgt subjektiv erfahrungsbasiert. Durch computergestützte Analysen kann die Beurteilung objektiviert werden. Ziel war, den Einfluß verschiedener Rekonstruktionsparameter auf die automatisierte Analyse zu prüfen. **Methode:** Niedrigdosis Spiral HRCT von 10 gesunden Patienten wurden mit verschiedenen Kernel (20, 30, 45), unterschiedlicher Schichtdicke (0.75, 1, 1.5, 3 und 5 mm) mit und ohne Überlappung rekonstruiert. Die Lappensegmentation sowie die Bestimmung der Dichtewerte erfolgte automatisiert (MeVisPULMO 3D, Fraunhofer MEVIS, Bremen). Zusätzlich wurden die Lappen für den Kernel 20 und 45, die Schichtdicke 0.75, 1.5, 3 mm mit Überlappung manuell nachsegmentiert. Die beste Lappensegmentation gelang manuell für den Kernel 45, Schichtdicke 0.75 bei überlappender Rekonstruktion. Dieser Datensatz diente als Referenz für die statistische Auswertung. Ausgewertet wurden die Differenzen zur Referenz durch ein Modell mit gemischten Effekten. **Ergebnis:** Der Kernel hatte keinen Einfluß auf die gemessenen Indices. Die Schichtdicke hatte eine hochsignifkanten Einfluß ($p < 0.0001$) auf die Volumenerfassung. Dabei waren die Unterschiede für die Lunge gering (2 bis 26ml für 0.75 bis 5mm). Bei der automatisierten Bestimmung der Lappengrenzen ergaben sich Unterschiede (Oberlappen 15 bis 340 ml, Mittellappen 18 bis 248 ml, Unterlappen 17 bis 310 ml) Diese konnten durch die manuelle Nachsegmentation ausgeglichen werden. Die Überlappung beeinflußte die Lappensegmentation. Die Differenzen der Dichtewerte waren zu vernachlässigen. **Schlussfolgerung:** Selbst bei normalen Lungen wird die automatisierte Lappensegmentation von der Schichtdicke beeinflußt. Bei homogenem normalem Parenchym hat die Segmentation keinen Einfluß auf die Dichtewerte. Die manuelle Nachverarbeitung ermöglicht eine sichere und rasche Korrektur der Lappengrenzen.
Keywords: HRCT, lung, densitometry

VO 313.9
16:05

Quantifizierung der Mosaikperfusion bei chronisch thromboembolischer Hypertension im Vergleich zur akuten Lungenembolie und der gesunden Lunge anhand eines objektiven Messwertes in der CT

Wiederhold A[1], Litzlbauer D[1], Kuhnigk JM[2], Kraß S[2], Krombach GA[1]
[1]Universitätsklinikum Gießen und Marburg, Zentrum für Radiologie/Abteilung für Radiologie am Standort Gießen, Gießen; [2]MEVIS-Fraunhofer-Institut für Bildgestützte Medizin, Bremen

Ziele: Ermittlung einer objektiven Messgröße für das Ausmaß und die Schwere der Mosaikperfusion bei Patienten mit chronisch thromboembolischer pulmonaler Hypertension (CTEPH) in der CT im Vergleich zur akuten Lungenembolie (ALE) und Gesunden. **Methode:** Es wurden CT Untersuchungen von 65 Patienten mit CTEPH, 65 mit ALE und 65 Gesunden unter dem Einsatz eines Programms zur Quantifizierung der Lungendichte (MeVis PULMO 3D) hinsichtlich eines objektiven Wertes zur Charakterisierung des Ausmaßes der Mosaikperfusion ausgewertet. Die Mosaikperfusion wurde zusätzlich anhand einer Skala (0 = nicht vorhanden; 1 = leichteste Ausprägung; 2 = mittlere Ausprägung; 3 = deutlichste Ausprägung) subjektiv beurteilt und mit der mittleren, lappenbezogenen Dichte (MLD) sowie der Halbwertsbreite (Full Width at Half Maximum = FWHM) der lappenbezogenen Dichteverteilung korreliert. **Ergebnis:** In der Gruppe der CTEPH Patienten wiesen 40 Patienten (62%) in 146 von 321 gewerteten Lungenlappen (45%) eine schwere Mosaikperfusion auf. Die Gruppe der ALE Patienten wies mit 10 Patienten (15%) und 24 von 323 gewerteten Lungenlappen (7%) deutlich weniger Patienten mit schwerer Mosaikperfusion auf. Die Gruppe der Gesunden (n = 65) wies in allen Lungenlappen (n = 325) keine Mosaikperfusion auf. Bezüglich eines objektiven Messwertes für die Mosaikperfusion zeigte die MLD der einzelnen Schweregradskalen zueinander verglichen deutlich weniger signifikante Unterschiede als die entsprechende FWHM. **Schlussfolgerung:** Die Mosaikperfusion war anteilsmäßig und von der Ausprägung am stärksten in der CTEPH Gruppe vertreten. Als objektiver Messwert für die Schwere der Mosaikperfusion eignet sich die Halbwertsbreite (FWHM) der lappenbezogenen Lungendichteverteilungen, wohingegen die mittlere, lappenbezogene Dichte (MLD) keine zuverlässige Aussage ermöglicht.
Keywords: Chronische Thromboembolische Pulmonale Hypertonie (CTEPH), Mosaikperfusion (mosaic attenuation), Lungendichtemessung, CT Angiografie, CT-basierte softwaregestützte Lungenuntersuchung

VO 314
Experimentelle Radiologie II – Molekulare MRT und CT-TEchnik

Vorsitz: Schick F, Semmler WS /
Saal Curie
Freitag, 31.05.2013, 14:45 bis 15:45

VO 314.1
14:45

Echtzeit-Bildgebung des Ansprechens muriner Tumore auf die anti-vaskuläre Therapie mittels tTF-NGR mithilfe Gadofosveset-verstärkter MRT

Höink AJ[1], Persigehl T[2], Mesters RM[3], Berdel WE[3], Heindel WL[1], Bremer C[4], Schwöppe C[3]
[1]Universitätsklinikum Münster, Institut für klinische Radiologie, Münster; [2]Uniklinik Köln, Institut und Poliklinik für radiologische Diagnostik, Köln; [3]Universitätsklinikum Münster, Medizinische Klinik A, Münster; [4]St. Franziskus-Hospital Münster, Klinik für Radiologie, Münster

Ziele: Das zur anti-vaskulären Tumortherapie eingesetzte tTF-NGR besteht aus der extrazellulären Domäne des (gekürzten) humanen Gewebefaktors (tTF), einem zentralen Baustein der Gerinnungskaskade, und dem Peptid GNGRAHA (NGR), das als Ligand an die Aminopeptidase N (CD 13) bindet. Dieses Protein wird von den Endothelzellen der Tumorgefäße vermehrt exprimiert, sodass es nach Gabe des tTF-NGR zu einer Thrombosierung der Tumorgefäße mit konsekutiver Nekrose und Wachstumsretardierung bzw. Regression des Tumors kommt. Eine neuartige Methode der Gadofosveset-verstärkten MRT, mit deren Hilfe das Therapieansprechen von Tumoren auf die o. g. Therapie in Echtzeit visualisiert werden kann, wird hier vorgestellt. **Methode:** Bei 16 tumortragenden (U87-Glioblastom) CD-1-Nacktmäusen wurde in der MRT

(3T) eine ultraschnelle, T1-gewichtete Gradientenechosequenz durchgeführt. Nach ca. 70 Sek. erfolgte die i. v.-Gabe eines Gadolinium-basierten blood-pool-Kontrastmittels (Gadofosveset) über einen Schwanzvenekatheter (SVK). Nachdem die max. Kontrastintensität innerhalb des Tumors erreicht war, wurden 150 µl (30 µg) tTF-NGR über einen zweiten SVK verabreicht (n = 8; NaCl als Kontrolle: n = 8). Das Kontrastmittelverhalten des Tumors wurde mittels einer ROI-Analyse über einen Zeitraum von ca. 30 Min. überwacht und mithilfe der Berechnung der AUC quantifiziert. **Ergebnis:** Nachdem tTF-NGR injiziert worden war (ca. 500 Sek. nach Beginn der Sequenz) nahm die Kontrastintensität innerhalb der Tumoren der behandelten Tiere schneller und stärker ab als die der Kontrollmäuse (AUC 1182,1 ± 0,23 vs. 1198,6 ± 0,19 AU). **Schlussfolgerung:** Die Gadofosveset-verstärkte MRT erlaubt die Bildgebung des Ansprechens von Tumoren auf die anti-vaskuläre Therapie mittels tTF-NGR in Echtzeit. Im Hinblick auf die geplante klinische Anwendung des tTF-NGR könnte diese neuartige Methode ein einfacher und schneller Surrogatparameter für die Überwachung des Ansprechens von Tumoren auf die Therapie mittels vascular disrupting agents (VDA) beim Menschen sein.

Keywords: anti-vaskuläre Tumortherapie, MRT, tTF-NGR, blood-pool-Kontrastmittel

VO 314.2
14:55

Betrachtung der effektiven k-Raum-Abdeckung von MR-Bildern: Phantom-Experimente mit Anwendung der Fast-Fourier-Transformation

Menke J[1], Helms G[2], Larsen J[3]
[1]Universitätsmedizin Göttingen, Diagnostische Radiologie, Göttingen; [2]Universitätsmedizin Göttingen, Abteilung für Kognitive Neurologie, Göttingen; [3]Evangelisches Krankenhaus, Abteilung für Radiologie, Göttingen

Ziele: Diese experimentelle Studie untersucht, ob die effektive k-Raum-Abdeckung von MR-Bildern im Prinzip betrachtet werden kann, wenn die MR-Bilder mit multidimensionaler Fast-Fourier-Transformation (FFT) in den k-Raum zurücktransformiert werden. **Methode:** Ein nasser Schwamm (Schwamm-Phantom) mit homogener k-Raum-Struktur wurde mit verschiedenen MR-Sequenzen untersucht, wobei elliptische Akquisition, Partial-Fourier-Akquisition und elliptische Filterung als Bildbeispiele dienten. Für T2-gewichtete Sequenzen wurde der Schwamm mit Wasser und für T1-gewichtete Sequenzen mit verdünntem Gadolinium-Kontrastmittel befeuchtet. Die resultierenden MR-Bilder wurden mittels FFT in den Ortsfrequenzraum (k-Raum) zurücktransformiert, um die effektive k-Raum-Abdeckung zu visualisieren. Diese Bilder wurden „rücktransformierte k-Raum-Bilder" genannt. Für eine quantitative Analyse wurde das Schwamm-Phantom mit dreidimensionalen Partial-Fourier-Sequenzen untersucht, wobei der Prozentsatz der partiellen Akquisition in Schichtrichtung und in Phasenrichtung variiert wurde. Mittels linearer Regressionsanalyse wurde die von den Sequenzparametern erwartete k-Raum-Abdeckung mit derjenigen k-Raum-Abdeckung verglichen, die in den rücktransformierten k-Raum-Bildern tatsächlich beobachtet wurde. **Ergebnis:** Die effektive k-Raum-Abdeckung der verschiedenen MR-Sequenzen wurde in den zugehörigen rücktransformierte k-Raum-Bildern sichtbar. Zwischen der erwarteten und der beobachteten k-Raum-Abdeckung zeigte sich eine hochsignifikante Korrelation (R = 0,99 und P< 0,001). **Schlussfolgerung:** Die effektive k-Raum-Abdeckung von MR-Sequenzen wird sichtbar, wenn entsprechende MR-Bilder eines Schwamm-Phantoms mittels FFT in den k-Raum zurücktransformiert werden. Diese Methode könnte für verschiedene Zwecke verwendet werden, inklusive Optimierung von MR-Sequenz-Parametern, MR-Grundlagenforschung, sowie für ein visuelles Verständnis des k-Raums insbesondere in der dreidimensionalen MR-Bildgebung.

Keywords: Magnetresonanztomografie, Fast Fourier Transformation, k-Raum, Experimentelle Bildgebung

VO 314.3
15:05

Dephasierung durch eingeschränkte Diffusion in einem linearen Gradienten

Ziener CH, Schlemmer HP
DKFZ, Radiologie, Heidelberg

Ziele: Lineare Gradienten sind sowohl zur Ortskodierung bei der Bildgebung als auch zur b-Wert-Quantifizierung der Diffusionswichtung von entscheidender Bedeutung. Die durch Membranen eingeschränkte Diffusion, wie sie beispielsweise auf makroskopischer Skala bei zystischen Raumforderungen oder auf mikroskopischer Skala bei zellulären Strukturen vorkommt, trägt in charakteristischer Weise zur Signalentstehung bei. Ziel dieser Untersuchung ist es, die Signalentstehung in Abhängigkeit von der Gradientenstärke und des Diffusionseinflusses zu beschreiben, wobei die Begrenzung durch Membranen berücksichtigt wird. **Methode:** Betrachtet wurde die Diffusion in einem eingeschränkten Bereich. Dazu wurde ein linearer Gradient mit variabler Gradientenstärke innerhalb des Bereiches angelegt. Die eingeschränkte Diffusion ist durch Reflexion der signalgebenden Protonen an den Rändern des Bereiches realisiert worden. Die Zeitentwicklung des freien Induktionszerfalls wurde in einem analytischen Modell evaluiert. **Ergebnis:** Bei kleinen Gradientenstärken zeigt der Zeitverlauf des Signals einen typischen exponentiellen Zerfall. Ab einem gewissen Grenzwert treten zusätzlich zum exponentiellen Zerfall auch oszillierende Komponenten hinzu. Bei sehr starken Gradienten sind die oszillierenden Anteile des freien Induktionszerfalls zunehmend von Bedeutung. Diese Signalüberhöhungen traten bei der Untersuchung am stärksten an den Begrenzungen des Diffusionsintervalls auf. **Schlussfolgerung:** Die oszillierende Komponente des Signal-Zeit-Verlaufs verhindert eine exakte Quantifizierung der transversalen Relaxationszeit T2*, insbesondere bei mesoskopischen Längenskalen unterhalb der Auflösung. Bei makroskopischen flüssigkeitsgefüllten Strukturen führt die eingeschränkte Diffusion in starken Gradienten, wie sie beispielsweise zur Diffusionsbildgebung verwendet werden, zu Signalanhebungen an den Begrenzungen der Strukturen. Diese Effekte sollten bei der Interpretation diffusionsgewichteter Sequenzen berücksichtigt werden.

Keywords: Diffusion, Dephasierung, Relaxation

VO 314.4
15:15

Detektion simulierter Pathologien in der Niedrigdosis-CT-Angiografie am Phantom – Vergleich von gefilterter Rückprojektion (FBP) mit hybrider (HIR) und iterativer Bildrekonstruktion (IR)

Deák Z, Grimm J, Mück F, Treitl M, Geyer L, Reiser M, Wirth S
Ludwig-Maximilians-Universität, Institute für Klinische Radiologie, München

Ziele: Evaluation der möglichen Dosisreduktion von HIR und IR gegenüber FBP. **Methode:** Ein anthropomorphes thorakales Phantom (QRM, Deutschland), bei dem das Kalzifikations-Inset durch das Modell eines gestenteten Aortenaneurysmas mit Endoleak und intraluminalem Thrombus ersetzt wurde, wurde an einem 64-Zeilen MDCT Scanner (CT 750HD; GE-Healthcare, USA) untersucht. Hierbei wurde jeweils bei verschiedenen Röhrenspannungen (80, 100 und 120 kV) und stufenweise zumnehmenden Noise-Indizes (NI = 16, 25, 34, 43, 52, 61, 70, für rekonstruierte Schichtdicke 2,5 mm) bei automtischer Röhrenstrommodulation Daten akquiriert. Aus den Rohdaten wurden sodann Bilder mit einer Schichtdicke von 0,625 mm mittels FBP, HIR (ASIR® 50%, GE-Healthcare) und IR (Veo®, GE-Healthcare) rekonstruiert. 21 Radiologen verblindet bezüglich des Bildrekonstruktionsalgorithmus analysierten einzeln und unabhängig die Erkennbarkeit der simulierten vaskulären Pathologien (Endoleaks < 1cm^2 and intraluminaler Thrombus < 3mm). Das Kontrast-zu-Rauschen Verhältnis (KRV) wurde für die gestentete Aorta berechnet. Sensitivität und Spezifität wurden anhand einer 4-Felder Tafel ermittelt. **Ergebnis:** Sensitivität und Spezifität für die Detektion der simulierten vaskulären Pathologien waren > 90% mit FBP bei 3.45mGy, 1.23mGy and 1.46mGy, mit HIR bei 1.83mGy, 0.84mGy und 1.02mGy, mit IR bei 0.41mGy, 0.46mGy and 0.54mGy, für Röhrenspannungen von jeweils 120 kV, 100 kV und 80 kV. Das KRV in der Aorta zeigte ein ensprechendes Verhalten. **Schlussfolgerung:** Die simulierten vaskulären Pathologien waren generell bei höhreren Rauschleveln erkennbar, als den vom Hersteller empfohlenen. In dieser Phantomstudie erlaubten IR und HIR verglichen mit FBP bei gleicher Sensitivität und Spezifität eine Dosisreduktion von jeweils 88% und 47% bei 120 kV, 63% und 32% bei 100 kV sowie 70% und 30% bei 80 kV.

Keywords: CT-Agiography, Iterative Bildrekonstruktion, Niedrigdosis-CT, Noise Index, Endoleak

VO 314.5
15:25

Auswirkungen von verschiedenen Antioxidantien auf strahleninduzierte DNA-Doppelstrangbrüche

Brand M, Vogt S, Engert C, Uder M, Küfner MA
Universitätsklinikum Erlangen, Radiologie, Erlangen

Ziele: Ziel war es, die Wirkung verschiedener Antioxidantien auf die Bildung von strahleninduzierten DNA-Doppelstrangbrüche (DSB) zu evaluieren. **Methode:** 40 Blutproben von 4 gesunden Probanden wurden sowohl ohne als auch nach Vorinkubation jeweils mit N-Acetylcystein (ACC, Endkonzentration 50 mg/l), Vitamin E (2 mg/l), Zink (20 mg/l) und

mit Beta-Karotin (1 mg/l) in-vitro mit 10 mGy bestrahlt. Nicht bestrahlten Proben dienten als Kontrollen. Isolierte Lymphozyten wurden gegen die phosphorylierte Histonvariante Gamma-H2AX unter Verwendung eines spezifischen Antikörpers gefärbt und DSB mittels Fluoreszenzmikroskopie quantifiziert. **Ergebnis:** Das Baselinelevel lag bei 0,089 bis 0,123 DSBs/Zelle (Median 0,100/Zelle). In Proben ohne Antioxidantien lag der Median der DSB bei 0,146/Zelle (Range 0,134 – 0,162/Zelle). Für Proben, die 60 Minuten mit ACC inkubiert wurden, lag der Median der DSBs bei 0,104/Zelle (Range 0,92 – 0,118/Zelle, p< 0,05). Vorinkubation für 1 Stunde mit Vitamin E (Median 0,138/Zelle; Range 0,118–0,158/Zelle; p>0,05), mit Zink (Median 0,149/Zelle; Range 0,140 – 0,160/Zelle; p>0,05) und Beta-Karotin (Median 0,143/Zelle; Range 0,124 – 0,189/Zelle, p>0,05) führte nicht zu einer signifikanten Reduktion der DSB. Allerdings führte eine Vorinkubation für 2 Stunden mit Vitamin E (Median 0,094/Zelle; Range 0,085 – 0,106/Zelle; p< 0,05) und mit Zink (Median 0,115/Zelle; Range 0,096–0,145/Zelle; p< 0,05) zu einer signifikanten Reduktion an strahleninduzierten DSB. Der Zusatz von Antioxidantien nach der Bestrahlung zeigte keine Reduktion der DSB. **Schlussfolgerung:** ACC führte zu einer 30%igen Reduktion der DNA-DSB nach Bestrahlung. Es gibt keine Wirkung von Vitamin C, Selen und Beta-Karotin auf die DSB Induktion nach 1 Stunde Vorinkubation aber mit einer Vorinkubationszeit von 2 Stunden zeigte sich eine 20 bis 35%ige Reduktion der strahleninduzierten DNA-DSB für Vitamin E und Zink.

Keywords: y-H2AX, Biologischer Strahlenschaden, Antioxidantien, Strahlenschutz

VO 314.6
15:35

Effekt eines Linsenschutzes und der risikoorganbasierten Roehrenstrommodulation auf strahleninduzierte DNA-Doppelstrangbrüche in einem biologischen Phantommodel

Brand M, Sommer M, Engert C, Uder M, Küfner MA
Universitätsklinikum Erlangen, Radiologie, Erlangen

Ziele: Die Augenlinse ist eines der strahlensensibelsten Organe. Nicht immer gelingt es die Linse bei der Computertomografie aus dem Strahlengang zu halten. Ziel war es, den Effekt eines handelsüblichen, aus einer Bleifolie bestehenden Linsenschutzes für Schädel-CTs (CCT) und den Effekt der risikoorganbasierten Röhrenstrommodulation (RM) auf strahleninduzierte DNA-Doppelstrangbrüche (DSB) in einem biologischen Phantommodel zu untersuchen. **Methode:** Um den biologischen Strahlenschaden abschätzen zu können wurden isolierte Blutlymphozyten von 10 gesunden Probanden auf den Augen und auf dem Hinterhaupt eines Phantomes platziert. Die Proben wurden ohne Linsenschutz und ohne RM, ohne Linsenschutz mit RM, mit Linsenschutz ohne RM und mit Linsenschutz und mit RM jeweils in einem 128-Schicht Computertomografen mit einem Standard-CCT-Protkoll strahlenexponiert (sequentieller Scan, 120 kV, 320 mAs). Die Lymphozyten wurden mit spezifischen Antikörpern gegen die phosphoryilierte Histonvariante Gamma-H2AX gefärbt. Die DSBs wurden immunfluoreszenzmikroskopisch quantifiziert. **Ergebnis:** Nach CCT ohne Linsenschutz und ohne RM lagen die strahleninduzierten DSB zwischen 0,226 und 0,275/Zelle (Median 0,243/Zelle), ohne Linsenschutz mit RM zwischen 0,141 und 0,156/Zelle (Median 0,146/Zelle), mit Linsenschutz ohne RM zwischen 0,150 und 0,169 (Median 0,151/Zelle) und mit Linsenschutz mit RM zwischen 0,090 und 0,106 pro Zelle (Median 0,095/Zelle). Der gepaarte T-Test bestätigte eine signifikante Reduktion der induzierten DNA-Doppelstrangbrüche durch den Linsenschutz und durch RM (p = 0,0001). Im Gegensatz dazu gab es keinen signifikanten Unterschied in den DSBs am Hinterkopf (ohne Linsenschutz: Median 0,192 DSB/Zelle; mit Linsenschutz: Median 0,187 DSB/Zelle; p = 0,57). **Schlussfolgerung:** Der Linsenschutz und RM führen allein jeweils zu einer signifikanten Reduktion des Strahlenschadens an der Augenlinse um ca. 40%, in Kombination zu einer Reduktion um ca. 60% und sind somit effektive Instrumente, die Linse bei der CCT zu schützen.

Keywords: y-H2AX, Dosisreduktion, CCT, Riskoorganbasierte Röhrenstrommodulation, Linsenschutz

VO 315
Intensivmedizin/Polytrauma

Vorsitz: Linsenmaier U / München, Braunschweig R / Halle
Saal Rieder
Freitag, 31.05.2013, 14:45 bis 16:15

VO 315.1
14:45

Prognostischer Stellenwert hyperdenser Nebennieren in der kontrastmittelverstärkten Polytrauma-CT

Schek J[1], Kröpil P[2], Witte I[3], Heusch P[2], Klasen-Sansone J[2], Macht S[4], Antoch G[2], Lanzman RS[2]
[1]MVZ am RKK, Radiologie, Bremen; [2]Universitätsklinikum Düsseldorf, Institut für Diagnostische und Interventionelle Radiologie, Düsseldorf; [3]Universitätsklinikum Düsseldorf, Klinik für Unfall- und Handchirurgie, Düsseldorf; [4]Röntgenpraxis Köln-Chorweiler, Röntgenpraxis Köln-Chorweiler, Köln

Ziele: Ziel dieser Studie ist es, den prognostischen Wert einer hyperdensen Darstellung der Nebennieren (NN) bei polytraumatisierten Patienten in der kontrastmittelverstärkten Computertomografie (CECT) zu evaluieren. **Methode:** 292 Patienten (195 m, 97w, mittl. Alter 45,3 ± 23,3 Jahre), die im Rahmen der Polytraumaversorgung eine KM-verstärkte CT-Untersuchung (Polytrauma-Spirale) erhalten hatten, wurden in diese retrospektive Studie eingeschlossen. Im Rahmen des Polytraumamanagements wurde bei allen Patienten eine Ganzkörper-CT (60Sek. nach KM-Gabe) an einem 6-Zeilen-Spiral-CT (Siemens, Erlangen) durchgeführt. CT-Untersuchungen wurden hinsichtlich der Signalintensität (HU) von 2 Radiologen im Konsensusmodus mittels ROI-Messungen in den Nebennieren und in der Vena cava inferior (VCI) ausgewertet. Patienten wurden in 2 Gruppen eingeteilt (positiv Gruppe: HU in NN>= VCI; negativ Gruppe: HU in NNErgebnis: 18 Patienten (9 m, 9w, mittl. Alter 42,2 ± 24,2 Jahre) wurden in die positiv Gruppe und 274 Patienten (186 m, 88w, mittl. Alter 48,4 ± 22,4 Jahre) in die negativ Gruppe eingeteilt. Der mittlere HU-Wert der NN betrug in der positiv Gruppe 150,8 ± 36,1 HU und 83,7 ± 23,6 HU in der negativ Gruppe (p< 0,0001). Der durchschnittliche ISS betrug in der positiv Gruppe 26,2 ± 24,1 und in der negativ Gruppe 18,1 ± 16,7 (p=0,16). 8 Patienten (44,4%) in der positiv Gruppe und 33 Patienten (12,4%) der negativ Gruppe starben (p< 0,05) im Rahmen des Krankenhausaufenthalts. In der positiv Gruppe verstarben die Patienten im Schnitt 2,1 ± 3,7 Tage, in der negativ Gruppe 6,4 ± 11,8 Tage nach der initialen Polytrauma-CT (p=0,14). **Schlussfolgerung:** Hyperdense NN bei polytraumatisierten Patienten sind ein objektivierbarer, deutlicher Prädiktor für einen schlechten klinischen Verlauf, unabhängig von der Schwere des zugrunde liegenden Traumas.

Keywords: Polytrauma, Nebennieren, CT

VO 315.2
14:55

Optionen zur Dosisreduktion bei der Polytrauma-Ganzkörper-CT

Reske S[1], Wucherer M[2], Hertlein T[2], Braunschweig R[1]
[1]BG-Kliniken, Klinik für Bildgebende Diagnostik und Interventionsradiologie, Halle (Saale) [2]Klinikum Nürnberg, Institut für Medizinische Physik, Nürnberg

Ziele: Die Ganzkörper-CT ist in der Akutdiagnostik bei Polytraumapatienten etabliert. Problem ist die Strahlenexposition der teils sehr jungen Patienten (Pat.). Unser Ziel ist die Dosisoptimierung der Untersuchungsprotokolle. **Methode:** Retrospektive Analyse bisheriger CT-Protokolle (Toshiba Aquilion 32). Prospektive Auswertung nach schrittweiser Modifikation. Protokoll-A Bisheriges Ganzkörper-CT-Protokoll mit 2 vollautomatisierten Scans (Kopf-/HWS-Scan und Körper-Scan mit Armen am Körper). Direkt im Anschluss fakultativer Bein-Scan. Protokoll-B Ablauf analog Protokoll-A. Implementierung eines neuen Faltungskerns (FC 17) im Körper- und Bein-Scan und Anpassung der Dosismodulation. Protokoll-C Technische Parameter analog Protokoll-B. Zwischen Kopf-/HWS- und Körper-Scan wurde eine Pause zur Umlagerung der Arme über den Kopf eingefügt. Abschätzung der effektiven Dosis (E) anhand von Dosislängenprodukt und Konversionsfaktor (ICRP 103). Daten als Mittelwert mit Standardabweichung. **Ergebnis:** Von 298 Pat. mit einem Durchschnittsalter von 46 ± 19Jahren waren 79% männlich und 21% weiblich. Für Ganzkörper-CT (jeweils ohne Bein-Scan) nach Protokoll-A betrug E = 42,3 ± 3,8mSv (n = 123). Protokoll-B E = 30,4 ± 7,2mSv (n = 102) und Protokoll-C E = 25 ± 6,1mSv (n = 72) erlaubten jeweils signifikante Dosisreduktionen (P< 0,0001). Die fakultativen Bein-Scans wurden se-

lektiv betrachtet. In Protokoll-A lag E = 2,3 ± 0,1 mSv (n = 37) signifikant höher als in Protokoll-B E = 1,1 ± 0,2 mSv (n = 56) (P< 0,0001). Durchschnittliche Untersuchungszeit bei Protokoll-B 4:42 min (n = 67) und 8:01 min bei Protokoll-C (n = 81; P< 0,0001). **Schlussfolgerung:** Die Modifikation oben genannter Aspekte erlaubt auch an Geräten ohne iterative Rekonstruktion eine signifikante Senkung der Strahlenexposition. Wir empfehlen im Schockraummanagement den Einsatz zweier unterschiedlicher Untersuchungsprotokolle. Diese Protokolle legen ihre Priorität entweder auf kurze Untersuchungszeit (instabiler Pat.) oder niedrige Dosis (stabiler Pat.).

Keywords: Polytrauma, Ganzkörper-CT, Dosisreduktion, Schockraummanagement

VO 315.3
15:05

Split-Bolus-Technik in der Computertomografie polytraumatisierter Patienten: Kontrastierung und diagnostische Sicherheit

Roller F, Litzlbauer HD, Krombach GA, Schneider C
Universitätsklinikum Giessen und Marburg GmbH, Standort Giessen, Radiologie, Giessen

Ziele: Es gibt keine einheitliche Protokollempfehlung zur Untersuchung polytraumatisierter Patienten mittels Computertomografie (CT). Die beiden gebräuchlichsten Ansätze (Thorax und Abdomen arteriell bzw. Thorax arteriell und Abdomen venös) haben unterschiedliche Vor- und Nachteile in Bezug auf die Gefäß- und Organdarstellung in verschiedenen Phasen nach intravenöser Applikation von Kontrastmittel (KM). Um dieses Problem zu umgehen setzen wir ein biphasisches KM-Protokoll ein, welches durch Teilung des KM-Bolus („Split-Bolus-Technik") und unterschiedliche Injektionsgeschwindigkeiten die Nachteile der monophasischen Ansätze überkommen soll. Ziel der Studie war es zu überprüfen, ob mit dem biphasischen Protokoll diagnostische Kontrastierungen der Organe und Gefäße erreicht werden und ob diagnostische Sicherheit gegeben ist. **Methode:** Es wurden 50 Patienten mit dem biphasischen KM-Protokoll (50 ml KM mit 3,5 ml/s, 30 s Pause, 80 ml KM mit 4,5 ml/s, 50 ml NaCl mit 3,5 ml/s, 60 s Delay) untersucht. Dichtemessungen (Hounsfield-Einheiten, HE) durch zwei Untersucher in den großen Gefäßen und den parenchymatösen Organen wurden mit Standarduntersuchungen (CT-Angiografien der Aorta sowie der Pulmonalarterien und Routine CT des Abdomens) verglichen. Zur Überprüfung der diagnostischen Sicherheit wurde ein Follow-up durchgeführt. **Ergebnis:** Es zeigten sich keine statistisch signifikanten Unterschiede in Leber (85 HE biphasisch vs. 95 HE Standard), Nieren (167 vs. 163), Vena portae (160 vs. 148) und Aorta abdominalis (300 vs. 342). Signifikante Unterschiede bestanden in der Aorta thoracica (300 vs. 359), Truncus pulmonalis (338 vs. 414) und in der Milz (130 vs. 102). Das Follow-up ergab über im Mittel 7 Tage keine nicht diagnostizierten Organ- und Gefäßverletzungen. **Schlussfolgerung:** Das biphasische KM-Protokoll erlaubt eine simultane optimale Gefäß- und Organkontrastierung des gesamten Körperstammes in einer Spirale bei hoher diagnostischer Sicherheit und ist daher für die Untersuchung polytraumatisierter Patienten geeignet.

Keywords: Split-Bolus, Kontrastmittel, Biphasisch, Polytrauma, Computertomografie

VO 315.4
15:15

Primärversorgung von Patienten mit stumpfem Bagatelltrauma – sind kombinierte CT-Untersuchungen von Schädel und Halswirbelsäule gerechtfertigt?

Vahldiek JL, Niehues SM, Hamm B
Charité – Universitätsmedizin Berlin, Klinik für Radiologie, Berlin

Ziele: Der Einsatz der Computertomografie (CT) zur kombinierten Diagnostik von Neurocranium und HWS bei Patienten mit stumpfem Bagatelltrauma hat in den letzten Jahren deutlich zugenommen. Die Inzidenz von solchen kombinierten Verletzungen wird jedoch als sehr gering eingeschätzt. Ziel war es, die Inzidenz solcher kombinierten Verletzungsmuster bei Patienten mit stumpfem Bagatelltrauma an drei Häusern der Maximalversorgung zu evaluieren, um Handlungsempfehlungen ableiten zu können. **Methode:** Es erfolgte eine retrospektive Auswertung von 1342 Patienten, bei denen im Zeitraum März 2011 bis August 2012 über die Rettungsstelle dreier Zentren eine kombinierte CT von Schädel und HWS durchgeführt wurde. Eingeschlossen wurden 1143 dieser Fälle (85,2%), da bei diesen Rettungsstellenpatienten ein Bagatelltrauma zu eruieren war. Erfasst wurden Alter, Geschlecht, das Vorliegen einer Schädel- sowie das Vorliegen einer HWS-Verletzung oder beidem. **Ergebnis:** 515 der 1143 Patienten (45,1%) waren männlichen Geschlechts. Das mittlere Alter ± Standardabweichung betrug 65,6 ± 20,5 Jahre. Eine Schädelverletzung konnte bei 95 der 1143 Patienten (8,3%) mittels CT diagnostiziert werden. Davon wiesen 60 Fälle eine intrakranielle Blutung (ICB), 8 Fälle eine Kalottenfraktur und 27 Fälle sowohl eine ICB als auch eine Kalottenfraktur auf. Eine Verletzung der HWS konnte bei lediglich 33 der 1143 Patienten (2,9%) diagnostiziert werden. Eine kombinierte Schädel- und HWS-Verletzung konnte bei einem Patienten beobachtet werden. **Schlussfolgerung:** Die Inzidenz von Schädel- und HWS-Verletzungen war im untersuchten Kollektiv von Patienten mit stumpfem Bagatelltrauma sehr gering. Es wurde lediglich ein Fall mit dem gleichzeitigen Vorliegen sowohl einer Kopf- als auch einer HWS-Verletzung beobachtet. Bestehende Handlungsempfehlungen zur diagnostischen Abklärung von Patienten mit stumpfem Bagatelltrauma sollten überprüft und gegebenenfalls modifiziert werden, um unnötige CT-Untersuchungen in diesem Patientenkollektiv zu verhindern.

Keywords: Schädelverletzung, Halswirbelsäulenverletzung, Bagatelltrauma, Strahlenschutz

VO 315.5
15:25

Vorhersage des Outcomes durch quantitative Bestimmung des intrakraniellen Läsions- und Reservevolumens am Beispiel von Schädelhirntraumata bei Fahrradfahrern

Homann G[1], Vieth V[1], Juhra C[2], Hanning U[1], Heindel W[1], Kemmling A[3]
[1]Universitätsklinikum Münster, Institut für Klinische Radiologie, Münster; [2]Universitätsklinikum Münster, Klinik für Unfall-, Hand- und Wiederherstellungschirurgie, Münster; [3]Universitätsklinikum Hamburg-Eppendorf, Klinik und Poliklinik für Neuroradiologische Diagnostik und Intervention, Hamburg

Ziele: Quantitative CT-Parameter sind relevante Outcome-Prädiktoren beim Schädelhirntrauma. Da das bislang beim SHT nicht evaluierte intrakranielle Reservevolumen im Rahmen des Hirnödems und der Herniation beim malignen Hirninfarkt als starker Prädiktor des Outcomes herausgestellt wurde, war Ziel der vorliegenden Studie zu testen, inwiefern die präzise Messung der intrakraniellen Reservevolumina, des Midline-Shift-Volumens und des Volumens traumatischer Schädel- und Hirnläsionen die Outcome-Vorhersage optimieren kann. **Methode:** Traumapatienten nach Fahrradunfall wurden je nach Verlauf in eine Non-Favourable- (Tod oder dekompressive Maßnahmen) und Favourable-Outcome-Gruppe unterteilt. Das intrakranielle Reservevolumen (CSF) wurde automatisiert ermittelt. Das Volumen der zerebralen Läsionen wurde manuell ermittelt. Beide Werte wurden gegenüber dem intrakraniellen Volumen normalisiert und anschließend der Quotient aus normalisiertem Läsionsvolumen und normalisiertem Reservevolumen (nLV/nRV) mit dem normalisierten Midline-Shift-Volumen (nMSV) korreliert. Eine voxel-basierte Wahrscheinlichkeitskartierung für alle drei Werte wurde per MNI-152-Brain erstellt. Abschließend wurden Cut-Off-Werte für das Auftreten einer klinisch relevanten Infarzierung mittels ROC-Kurvenanalyse ermittelt. **Ergebnis:** Der Quotient aus nLV/cCSF korrelierte signifikant mit dem nMSV (Korrelationskoeffizient 0,76; p < 0,001). Der Cut-Off-Wert für die Durchführung dekompressiver Maßnahmen oder Tod lag bei 1,4 (Sensitivität 90,1%; Spezifität 89,3%). Die erstellten Wahrscheinlichkeitskarten ermöglichen eine direkte visuelle Bestimmung des nMSV mit einer a priori-Bestimmung von nCSF und nLV. **Schlussfolgerung:** Die vorliegende Studie zeigt, dass eine hohe Signifikanz zwischen dem Volumen des Midline-Shifts und dem Quotienten aus traumatischem Läsionsvolumen und intrakraniellem Reservevolumen besteht. Das Modell erlaubt eine objektive Vorhersage für das Auftreten eines malignen Hirnödems, das dekompressive Maßnahmen erfordert oder zum Tod führen kann.

Keywords: Quantitatives CT, Schädelhirntrauma, Intrakranielles Reservevolumen, Software, Outcome

VO 315.6
15:35

Zweckmaßigkeit der AAST Organ Injury Scale als CT-Checkliste bei traumatischen Leber- und Milzverletzungen

Homann G[1], Toschke CM[2], Gaßmann P[3], Hanning U[1], Heindel W[1], Vieth V[1]
[1]Universitätsklinikum Münster, Institut für Klinische Radiologie, Münster; [2]St. Franziskus Hospital Ahlen, Klinik für Kinder und Jugendliche, Ahlen; [3]Universitätsmedizin Mainz, Klinik für Allgemein- und Viszeralchirurgie, Mainz

Ziele: Die Erkennung und richtige Einordnung abdomineller Verletzungen ist eine wichtige Komponente beim Management polytraumatisierter Patienten. Insbesondere die Detektion von Leber- und Milzverletzungen inklusive deren Graduierung stellt eine schwierige Aufgabe dar; es besteht daher Grund zu der Annahme, dass die in Notfallsituationen erforderliche akzelerierte Diagnostik von einem strukturierten Befundungssytem profiziert. Ziel dieser Studie war die retrospektive Evaluation, inwiefern ein strukturierter Ansatz, der einen standardisierten Score (in diesem Fall die Organ Injury Scale der AAST) nutzt, von der Echtzeitdiagnosestellung beim Polytrauma abweicht. **Methode:** Bei 53 Patienten mit per Laparotomie versorgten Abdominaltraume wurde zwischen dem Primärbefund und einer retrospektiven Befundung mittels OIS-Score vergleichen. Anschließend wurde beide Ergebnisse mit dem als Goldstandard klassifizierten OP-Bericht korreliert. **Ergebnis:** Bezüglich des primären CT-Berichts wurde eine Abweichtung von durchschnittlich 0,68 ± 0,8 OIS-Graden bei Leberverletzungen zum OP-Bericht evaluiert (vergleichend: 0,69 ± 1,17 bei Milzläsionen). Beim strukturierten/retrospektiven Ansatz fanden wir bezüglich der Leberverletzungen eine mittlere Abweichung von 0,8 ± 0,68 (bzw. 0,47 ± 0,77 bei Milzverletzungen). **Schlussfolgerung:** Ein struktuierter Score-basierter Ansatz bei der primären Evaluation von Abdominaltraumata kann eine präzisere Graduierung des Verletzungsgrades ermöglichen. Insbesondere bezüglich des therapeutischen Vorgehens unter aktuell eher non-operativem Therapiemanagement erscheint dieser Ansatz vielversprechend.
Keywords: Computertomografie, Abdominaltrauma, Leberverletzung, Milzverletzung, Standardisierte Befundung

VO 315.7
15:45

Workflow am Sliding-Gantry-CT in einer Zentralen Notaufnahme

Klöppel R[1], Stoye R[1], Schönemann F[2]
[1]Klinikum Chemnitz gGmbH, Institut für bildgebende Diagnostk, Chemnitz; [2]Klinikum Chemnitz gGmbH, Institut für Biomedizintechnik, Chemnitz

Ziele: Ein Mehrschichtspiral-CT mit verfahrbarer Gantry über 2 Schockräume bietet enorme Chancen, stellt aber auch neue Anforderungen an den radiologischen Workflow in einer „Rettungsstelle". **Methode:** Am 128-Schicht-CT (Fa. Siemens) mit über 6 Meter verfahrbarer Gantry und 2 fest installierten Tischen in 2 Untersuchungsräumen wurden von Juli bis 12. Oktober 2012 2003 Patienten mit überwiegend Notfallindikationen untersucht. **Ergebnis:** Die Patientenuntersuchungen sind indikationsabhängig in beiden Schockräumen gleichwertig und qualitätsgerecht durchführbar. Kontrastmittelinjektomat und Softwarerepertoire sind beidseits nutzbar. Der Schockraumwechsel der Gantry dauert 3 bis 5 Minuten. Patientenlagerung und Untersuchungsdurchführung sind gewöhnungsbedürftig, nicht die Gerätebedienung. Bei Polytraumatisierten beträgt die Zeit von der Eingangstür bis zum Untersuchungsende weniger als 10 Minuten. Dann allerdings verbleibt der Patient zur Erstversorgung im Schockraum. Die unbearbeiteten Originalschnittbilder stehen zur Erstdiagnostik sofort zur Verfügung. Die Standardrekonstruktionen müssen der Dringlichkeit weiterer Untersuchungen folgend ggf. später erfolgen. Pro Monat waren 2 vitale Indikationen gleichzeitig zu realisieren nötig: 2 Polytraumata bzw. 1 Polytrauma und 1 Schlaganfall. **Schlussfolgerung:** Das Sliding-Gantry-CT-Verfahren liefert hohe Performance, verhindert Patientenpriorisierung, repräsentiert mit gewissen Abstrichen zwei Hochleistungs-CT's und spart Wartungskosten. Diese zukunftsträchtige Technologie sollte herstellerseitig noch weiterentwickelt werden.
Keywords: Polytrauma, Sliding-Gantry-CT, Workflow, Notaufnahme

VO 315.8
15:55

Strahlenbelastung und Bildqualität: Einfluss von Immobilisationshilfen im Rahmen der Ganzkörper-CT-Diagnostik bei Traumapatienten

Loewenhardt B[1], Hüttinger R[1], Reinert M[2], Hering B[3], Rathjen T[4], Manke C[5], Bernhard M[6]
[1]Herz Jesu Krankenhaus Fulda, Abteilung für diagnostische und interventionelle Radiologie, Fulda; [2]Klinikum Fulda gAG, Institut für Medizinische Physik und Strahlenschutz, Fulda; [3]Institut für Medizinische Physik und Strahlenschutz, Fulda; [4]Klinikum Fulda gAG, Klinik für Anästhesiologie, Intensiv- und Notfallmedizin, Fulda; [5]Klinikum Fulda gAG, Klinik für diagnostische und interventionelle Radiologie, Fulda; [6]Universitätsklinikum Leipzig, Zentrale Notaufnahme, Leipzig

Ziele: Das moderne Traumamanagement polytraumatisierter Patienten beinhaltet die initiale Immobilisierung der Patienten am Unfallort auf geeigneten Immobilisationshilfen. Bislang gibt es keine verlässlichen Daten bzw. Herstellerangaben bzgl. des Einflusses dieser Lagerungsmittel auf die Strahlenbelastung bzw. Bildqualität im Rahmen der Ganzkörper-CT-Diagnostik (Traumascan). Wir untersuchten den Einfluss neun unterschiedlicher Immobilisationshilfen auf die o. g. Kriterien. **Methode:** Es wurde der Einfluss neun unterschiedlicher Lagerungs- und Transportmittel auf die Strahlenbelastung der Patienten und die Bildqualität im Rahmen eines „Traumascan" untersucht. Das Dosis-Längen-Produkt (DLP) wurde jeweils mittels einer im Zentrum eines 32 cm CT-Plexiglasphantoms positionierten CT-Ionisationskammer bestimmt und mit dem Referenzwert verglichen. Daneben wurden die Effektivdosiswerte (E) unter Verwendung des CT-EXPO-Programms Version v2.0.1 errechnet. Die Bildqualität wurde anhand eines semiquantitativen Scores (0 = keine Artefakte; 1 = geringe Artefakte; 2 = deutliche Artefakte; 3 = massive Artefakte) durch 3 erfahrene Radiologen bewertet. **Ergebnis:** Vier der neun Transportmittel zeigten signifikant höhere DLP100 –Werte (2.5 – 4.5 %, $p < 0.05$), bei den übrigen fünf ergab sich kein signifikanter Unterschied zwischen den gemessenen DLP100 –Werten und dem Referenzwert. Die Bildqualität wurde in 4, 3, 1 bzw. 1 Fällen den Kategorien „0", „1", „2" bzw. „3" zugeordnet. **Schlussfolgerung:** Die Ganzkörper-CT polytraumatisierter Patienten kann bei Verbleib des Patienten auf dem Transport- bzw. Lagerungsmittel zu einer relevanten Dosiserhöhung bzw. Beeinträchtigung der Bildqualität führen. Hierbei bestehen modell- und herstellerabhängige Unterschiede. Bevorzugt sollten aluminium- und metallfreie Immobilisationshilfen eingesetzt werden.
Keywords: Strahlenbelastung, Bildqualität, Immobilisationshilfen, Ganzkörper-CT, Polytrauma

VO 315.9
16:05

Röntgen des Thorax bei Intensivpatienten mit dem „Manuellen Mobilkassetteneinzug Ilsro"

Roswag I, Kampschulte M, Dahms J, Schäfer S, Krombach G Universitätsklinikum Giessen und Marburg GmbH, Standort Giessen, Justus-Liebig-Universität Giessen, Radiologie, Giessen

Ziele: Reduktion der Belastung von Patienten und dem Röntgen-und Pflegepersonal beim Röntgen mit der Mobilette, welche durch das herkömmliche Unterschieben der Kassette oder durch Anheben des Patienten entsteht. **Methode:** Um die Problematik, die Röntgenkassette unter den Patienten zu bringen, besser als bislang (Unterschieben mit Anheben des Patienten) zu lösen, wurde das hier vorgestellte System von einer MTRA entwickelt. Hierbei wird die Kassette in eine Tasche aus reißfestem gleitfähigem Kunststoff eingebracht und mehrfach umwickelt. Mit den beiden überstehenden Enden, die unter der HWS des Patienten durchgesteckt werden, wird die Kassette in der quasi rollenden Kunststoffummantelung schonend unter den Patienten gezogen (Einzugssystem Ilsro). Dies wurde bei 200 Intensivpatienten angewandt und eine Bewertung durch Befragung des Pflegepersonals und der Patienten, die ansprechbar waren, vorgenommen. Die Bildqualität wurde überprüft. Im Besonderen wurde die Entlastung bezüglich benötigter Zeit pro Röngtenvorgang, körperlicher Anstrengung, sowie der Schmerzen, die aufgetreten sind, von Patient, MTRA und Pflegepersonal bewertet. **Ergebnis:** Der Patient wird durch das Röntgen des Thorax fast nicht mehr belastet. Seine Anstrengung ist stark reduziert und der Vorgang des „Kassetten unter den Patienten bringen" ist deutlich schonender. Das Pflegepersonal wird, wenn die Notwendigkeit einer direkten Überwachung wegen des kritischen Gesundheitszustandes nicht notwendig ist, nicht mehr zum Helfen gebraucht. Für die MTRA ergibt sich eine Zeitersparnis und eine körperliche Entlastung. **Schlussfolgerung:** Die Verwendung des Mobilkassetteneinzuges hat folgende Vorteile. 1. Sie

vermindert die körperliche Belastung von intensivmedizinisch betreuten Patienten. 2. Zeitliche und kraftmäßige Entlastung des Pflegepersonals und der MTRA. 3. Vereinfachte Arbeitsabläufe da die MTRA die Röntgenaufnahmen alleine durchführen kann. 4. Gute Zentrierung der Lunge, durch das gerade Einziehen der Kassette.
Keywords: Intensivthorax, Bettlungenaufnahme, Lagerungshilfe, Kassettenlagerungshilfe

VO 215
Neuroradiologie II – Cerebrovaskulär II

Vorsitz: Forsting M / Essen, Linn J / München
Saal Albers-Schönberg
Donnerstag, 30.05.2013, 13:45 bis 15:15

VO 215.1
13:45

Highlight-Lecture

Byrne JV
University of Oxford, Neuroradology, Oxford

VO 215.2
14:15

Prognose des Symptombeginns bei akutem ischämischem Schlaganfall mittels dreidimensionalem Fluss-Volumen-Mismatch in der CT-Ganzhirnperfusion

Thierfelder KM[1], von Baumgarten L[2], Meinel FG[1], Baumann AB[1], Nikolaou K[1], Reiser MF[1], Sommer WH[1]
[1]Ludwig-Maximilians-Universität München, Campus Großhadern, Abteilung für Klinische Radiologie, München; [2]Ludwig-Maximilians-Universität München, Campus Großhadern, Neurologische Klinik und Poliklinik, München

Ziele: Ziel war die Untersuchung der Frage, inwieweit die Ausdehnung eines volumetrisch bestimmten Blutfluss-Blutvolumen-Mismatch in der CT-Ganzhirnperfusion einen Symptombeginn innerhalb des Therapiezeitfensters (< 4.5h) bei akutem Schlaganfall prognostizieren kann. **Methode:** Zerebraler Blutfluss (CBF) und -volumen (CBV) sowie klinische Daten von 112 Patienten mit akutem ischämischem Schlaganfall und bekanntem Zeitpunkt des Symptombeginns wurden retrospektiv ausgewertet. Die CT-Perfusionsdatensätze wurden mit einer erweiterten Abdeckung von 10 cm in der z-Achse akquiriert. Die Ausdehnung des Mismatch wurde als Anteil des CBF-Perfusionsdefizites ohne korrespondierende CBV-Abnormalität definiert und volumetrisch mittels der Bildverarbeitungssoftware Osirix V.4.0 bestimmt. Eine logistische Regressionsanalyse wurde durchgeführt, um einen von Symptombeginn von < 4.5h zu prognostizieren. 4 Mismatch-Kategorien sowie CBF-Perfusionsdefizit und CBV-Infarktvolumen wurden als Prädiktoren in das Modell aufgenommen. **Ergebnis:** Die Zeit vom Symptombeginn bis zur CT-Untersuchung betrug durchschnittlich 191 min ± 106 min. Die durchschnittliche Ausdehnung des Mismatch lag bei 56.3 % ± 29.1 %. Nach alters- und geschlechtsbezogener Korrektur zeigte sich eine Mismatch-Ausdehnung von > = 90% als starker Prädiktor für einen Symptombeginn von < 4.5h (n=24, OR: 8.15, p=0.02). Weitere Mismatch-Kategorien (>= 80% (OR:5.16, n = 33, p = 0.16), < 10% (n=14, OR:0.98, p=0.77), < 20% (n=17, OR:1.49, p=0.49)) waren ebenso wie das CBF-Perfusionsdefizit und das CBV-Infarktvolumen nicht zur Prognose des Symptombeginns geeignet. **Schlussfolgerung:** Ein großer (>= 90%) volumetrisch bestimmter Mismatch in der CT-Ganzhirnperfusion eignet sich als Prädiktor für einen Symptombeginn innerhalb des kritischen Therapiezeitfensters. Der dreidimensionale Mismatch kann in diesen Fällen dazu beitragen, Schlaganfallpatienten mit unbekanntem Symptombeginn (z. B. „wake up stroke“) zu identifizieren, die von einer Thrombolyse profitieren.
Keywords: Wake-up Stroke, Tissue clocking, Schlaganfall, CT Ganzhirnperfusion

VO 215.3
14:25

Reabilität und Reproduzierbarkeit einer volumetrischen Auswertung von Perfusionsdefiziten in der CT-Ganzhirnperfusion bei Patienten mit akutem ischämischem Schlaganfall

Thierfelder KM[1], von Baumgarten L[2], Klotz E[3], Baumann AB[1], Nikolaou K[1], Reiser MF[1], Sommer WH[1]
[1]Ludwig-Maximilians-Universität München, Campus Großhadern, Abteilung für Klinische Radiologie, München; [2]Ludwig-Maximilians-Universität München, Campus Großhadern, Neurologische Klinik und Poliklinik, München; [3]Universität Erlangen-Nürnberg, Siemens Healthcare Sektor, Erlangen

Ziele: Die in den letzten Jahren entwickelte CT-Ganzhirnperfusion ermöglicht im Gegensatz zur konventionellen zweischichtigen CT-Perfusion eine vollständige Abbildung von Perfusionsdefiziten. Ziel dieser Studie war die Untersuchung von Reabilität und Reproduzierbarkeit einer volumetrischen Auswertungsmethode der CT-Ganzhirnperfusion bei Schlaganfallpatienten. **Methode:** 30 Patienten mit akutem ischämischem Schlaganfall wurden einer 128-Zeilen-CT-Perfusion mit einer erweiterten Abdeckung des Schädels von 10.0 cm in der z-Achse unterzogen. Eine volumetrische Analyse des zerebralen Blutvolumens (CBV) bzw. Blutflusses (CBF), der Mean Transit Time (MTT), der Time to Peak (TTP) sowie der Time to Drain (TTD) wurde zweimal durch zwei erfahrene Reader mittels der Bildverarbeitungssoftware Osirix V.4.0 in einem Abstand von mindestens zwei Wochen durchgeführt. Inter- und Intrarater-Reabilität wurden mittels Intraklassenkoeffizienten (ICC) und Bland-Altman-Analyse für die verschiedenen Perfusionsparameter bestimmt. **Ergebnis:** Die TTD (ICC: 0.989) zeigte die höchste Interrater-Reabilität, gefolgt von CBF (0.972), MTT (0.950), CBV (0.933) und TTP (0.881). Die Intrarater-Reabilität war ebenfalls für die TTD (0.995) am höchsten, gefolgt von MTT (0.984), CBF (0.980), CBV (0.942) und TTP (0.937). Die Perfusionsdefizite zeigten das durchschnittlich höchste absolute Volumen in den zeitbezogenen Parametern (TTD, TTP, MTT) und unterschieden sich bezüglich des Volumens sich signifikant innerhalb dieser Gruppe, während das mittlere Volumen der CBF signifikant kleiner war (p< 0.001). **Schlussfolgerung:** Der gewählte Ansatz der volumetrischen Auswertung der CT-Ganzhirnperfusion zeigt eine hohe Reabilität und Reproduzierbarkeit. Er erscheint damit potenziell zur exakteren Prognose des Outcome von Schlaganfallpatienten sowie zur akkuraten Definition des Blutfluss-Blutvolumen-Mismatches geeignet. Die TTD zeigt die höchste Übereinstimmung und ist damit möglicherweise ein geeigneter Parameter für die Definition des „Tissue at Risk“.
Keywords: CT-Perfusion, Ganzhirnperfusion, Volumetrie, TTD

VO 215.4
14:35

RapidStroke: Automatisierte regionale und gewebespezifische Erfassung von CT Perfusionparametern beim akuten Schlaganfall

Hanning U[1], Feyen L[1], Homann G[1], Niederstadt T[1], Heßelmann V[1], Heindel W[1], Kemmling A[2]
[1]Universitätsklinikum Münster, Institut für Klinische Radiologie, Münster; [2]Universitätsklinikum Hamburg-Eppendorf, Klinik und Poliklinik für Neuroradiologische Diagnostik und Intervention, Hamburg

Ziele: Die CT Perfusion (CTP) kommt zunehmend beim akuten Schlaganfall zur Anwendung, jedoch Bedarf es weiterer Standardisierung dieser Technik. Die globale Schwellwert-basierte Prädiktion der Infarktwahrscheinlichkeit ist bisher unzuverlässig und publizierte Schwellwerte differenzieren nicht zwischen regionaler gewebespezifischer Ischämietoleranz. Das Ziel dieser Arbeit ist die Entwicklung eines robusten voll-automatisierten Algorithmus zur Erfassung regionaler Perfusionswerte in der CTP beim akuten ischämischen Schlaganfall. **Methode:** Multimodales CT (natives cerebrales CT [CCT], 4D-Ganzhirnperfusion) wurde in 123 Fällen mit einem akuten Verschluss der A. cerebri media durchgeführt (2 x 128-Zeilen Somatom Defintion Flash). Regionale Perfusionswerte wurden mit folgender automatisierter Routine erfasst: 1) Eine robuste Registrierung der CTP Parameterkarten zum MNI152 Standardraum erfolgte indirekt über das CCT. Die linearen Matrizen der rigiden Transformation der CTP zum CCT [CTP_CCT] sowie der affinen Transformation des CCT zum MNI152 [CCT_MNI] Standard wurden verknüpft [CTP_MNI]. Zusätzlich wurde das nicht-lineare Transformationsfeld des CCT zum MNI152 Standard CTP_MNI angewandt. 2) Mittels probabilistischer Atlanten (Harvard Oxford structural atlas) im MNI152 Standard wurden anatomisch definierte regionale Perfusionsparameter berechnet. 3) Eine Fehlerkorrektur eliminierte Voxel innerhalb Liquor

oder Gefäße. 4) Automatische relative und absolute regionale CTP Parameter wurden mit manuell gemessenen regionalen Perfusionsparametern verglichen. **Ergebnis:** Die anatomische Registrierung der CTP Parameterkarten zum MNI152 Standard war robust und zuverlässig in 118/123 Fällen (96%). Automatische und manuell gemessene regionale Perfusionswerte waren nicht signifikant, die durchschnittlich gemessene Differenz lag unter 4.3% (SD 3.1%, p< 0.01). **Schlussfolgerung:** Der präsentierte Algorithmus zur automatischen und Rater-unabhängigen Auswertung regionaler Perfusionswerte ist robust und zuverlässig.
Keywords: Schlaganfall, Perfusion, Software, CT, MRT

VO 215.5
14:45

Die zeitaufgelöste CT-Angiografie erlaubt eine präzisere Eingrenzung von Thromben in der Arteria cerebri media als die konventionelle CT-Angiografie

Frölich AM[1], Schrader D[1], Schramm R[1], Klotz E[2], Knauth M[1], Schramm P[1]
[1]Universitätsmedizin Göttingen, Neuroradiologie, Göttingen; [2]Siemens Healthcare Sector, Computed Tomography Research & Development, Forchheim

Ziele: Beim Verschluss der Arteria cerebri media (MCA) kann die Thrombuslänge zur Vorhersage der Rekanalisation nach intravenöser Lysetherapie herangezogen werden. In der CT-Angiografie (CTA) hängt die Darstellbarkeit der Thrombuslänge stark vom Kollateralfluss zum distalen Thrombusende ab. Die zeitaufgelöste CTA, berechnet aus der Perfusions-CT, ist sensitiver gegenüber Kollateralfluss. Diese Arbeit vergleicht die Eingrenzbarkeit von MCA-Thromben mittels zeitaufgelöster CTA und konventioneller CTA. **Methode:** Retrospektive Analyse von 42 Patienten mit MCA-Verschluss, die ein multimodales Schlaganfall-CT (kranielle Nativ-CT, Volumen-Perfusions-CT und kraniozervikale CTA) erhielten. Die Perfusions-CT wurde in 1,5 mm Schichtdicke als temporale Maximum-Intensitäts-Projektion (tMIP) rekonstruiert, bei der durch zeitliche Fusion für jedes Voxel die höchste erreichte Abschwächung berechnet wird. Die Länge des MCA-Füllungsdefekts wurde von zwei Ratern bewertet. Als Referenz diente das hyperdense MCA-Zeichen (HMCAS) auf nativen 1,5 mm-Rekonstruktionen. **Ergebnis:** Beide Rater identifizierten das distale Thrombusende bei 32 Patienten in der tMIP (76%) gegenüber 23 Patienten (55%) in der konventionellen CTA. Ein HMCAS lag laut mindestens einem Rater bei 30 Patienten vor (71%), die mittlere HMCAS-Länge betrug 13.6 ± 8.2 mm. Die mittlere Länge des Füllungsdefekts in der tMIP betrug 13.0 ± 5.9 mm und war signifikant kürzer als in der konventionellen CTA (15.8 ± 6.9 mm; P = 0.019). Die lineare Korrelation zwischen dem tMIP-Füllungsdefekt und der HMCAS-Länge war exzellent (r = 0.95; P< 0.0001). **Schlussfolgerung:** Die tMIP erlaubt eine häufigere und präzisere Eingrenzung von MCA-Thromben als die konventionelle CT-Angiografie. Die tMIP kann aus der Perfusions-CT ohne zusätzliche Strahlen- oder Kontrastmittelexposition berechnet werden. Die präzise Festlegung der Thrombuslänge kann für die Therapieentscheidung und Planung interventioneller Verfahren beim akuten Schlaganfall von Bedeutung sein, die tMIP sollte dahingehend weiter untersucht werden.
Keywords: Computertomografie, CT-Angiografie, Perfusions-CT, Schlaganfall, Ischämie

VO 215.6
14:55

Meta-Analyse und systematischer Überblick des prädiktiven Wertes von MRT-basierten Intraplaque Einblutungen für das Auftreten von zerebrovaskulären Ereignissen

Saam T[1], Hetterich H[1], Hoffmann V[2], Yuan C[3], Treitl M[1], Dichgans M[4], Poppert H[5], Reiser MF[1], Bamberg F[1]
[1]Klinikum der Ludwig-Maximilian-Universität München, Klinische Radiologie, München; [2]Ludwig-Maximilian-Universität, Institut der biomedizinschen Epidemiologie, München; [3]University of Washington, Radiology, Seattle, USA; [4]Klinikum der Ludwig-Maximilian-Universität München, Institut für Schlaganfall- und Demenzforschung, München; [5]Technische Universität, Neurologie, München

Ziele: Zahlreiche Studien zeigen, dass die MRT-basierte Darstellung atherosklerotischer Plaques der Karotiden bestimmte Plaquecharakteristika identifizieren kann, die mit einem erhöhten zerebrovaskulären Risiko assoziiert sind. Allerdings basieren die verfügbaren Daten auf kleineren heterogenen Populationsstichproben. Daher haben wir eine Meta-Analyse durchgeführt, um den prädiktiven Wert der mittels MRT identifizierten Intraplaque Einblutung (IPE) für das Auftreten von zerebrovaskulären Ereignissen zu bestimmen. **Methode:** Im Februar 2012 haben wir PubMed, EMBASE und die Cochrane Bibliothek nach MRT-Studien mit mehr als 35 Individuen durchsucht. Unabhängige Beobachter sammelten Informationen zu den Populationen, MR Techniken, Resultaten und der Studienqualität. Das Risiko (Hazard Ratio) von IPE (T1w Hyperintensität) auf zerebrovaskuläre Ereignisse (TIA, Apoplex, Amaurosis fugax) wurde mithilfe der randomisierter Regression abgeleitet, die Gründe für Heterogenität wurden mit einer Meta-Regressionsanalyse bestimmt. **Ergebnis:** Unter 218 veröffentlichen Artikeln identifizierten wir 8 geeignete MRT-Studien (alle 1,5 T) mit 689 Teilnehmern (73,1 ± 2,5 Jahre, 77,9% männlich). Die Prävalenz von IPE war hoch (49%). Über einen Zeitraum von 19,6 Monaten gab es 108 zerebrovaskuläre Ereignisse (15,7% Ereignisrate). Die Rate für zerebrovaskuläre Ereignisse bei Fällen mit nachweisbarer IPE betrug 30,6%. Vorhandensein von IPE in der Baseline-MRT war mit einem 6-mal höheren Risiko für zerebrovaskuläre Ereignisse assoziiert (HR: 5,69; 95%-CI: 2,98 – 10,87). Die Meta-Regressions Analyse zeigte, dass kleine Studien (n< 70), Studien mit symptomatischen Patienten und Studien mit vorwiegend männlichen Patienten signifikant höhere Hazard Ratios aufwiesen. **Schlussfolgerung:** Das Vorhandensein von IPE in der MRT-basierten Plaque Bildgebung der Karotiden ist stark mit zerebrovaskulären Ereignissen assoziiert, trotz Heterogenität der Populationen, Endpunkte und der Kategorisierung der MRT Ergebnisse.
Keywords: Schlaganfall, Plaque, Risiko, Einblutung, Meta-Analyse

VO 317
Mammadiagnostik I – MR-Mammografie

Vorsitz: Kuhl C / Aachen, Schulz-Wendtland R / Erlangen
Saal Donner
Freitag, 31.05.2013, 15:15 bis 16:15

VO 317.1
15:15

Der additive Nutzen der Diffusionsbildgebung (DWI) in der MR-Mammografie – werden Signalintensitäts-Zeit-Kurven weiterhin benötigt?

Baltzer PA[1], Dietzel M[2], Kaiser WA[3]
[1]Univ. Klinik für Radiodiagnostik, Allgemeinradiologie, Wien; [2]Universitätsklinikum Erlangen, Abteilung für Neuroradiologie, Erlangen; [3]Universitätsklinikum Jena, IDIR 1, Jena

Ziele: Die MR-Mammografie (MRM) ist hochsensitiv für die Detektion von Brustkrebs. Die semiquantitative Messung von Signalintensitäts-Zeit-Kurven (SIK) stellt einen zentralen Teil des Untersuchungsprotokolls und der Bildanalyse dar. Zunehmend wird die Diffusionsbildgebung (DWI) in die MRM integriert, dieses Verfahren bietet quantitative Einblicke in die Mikrostruktur des untersuchten Gewebes. Wir untersuchten ob eine Kombination von initialer Anreicherung und Diffusionswerten in Form des ADC (Apparent Diffusion Coefficient) die Erfassung des Zeitverlaufs der Kontrastmitteldynamik ersetzen kann. **Methode:** In dieser Studie wurden konsekutive Patienten untersucht, welche aufgrund einer konventionellen BI-RADS 3 – 5 Bewertung eine MRM (1,5T, dynamisches kontrastmittelgestütztes Protokoll mit 1 Messung/min., DWI mit 2 b-Werten) erhielten. ADC Werte und SIK wurden mittels ROI Analyse erfasst. Relative initiale Anreicherung und Washout-Rate der Spätphase wurden analysiert. Mittels ROC Analyse und logistischer Regression wurde die diagnostische Treffsicherheit der Parameter analysiert und verglichen. Referenzstandard bildeten Histologie oder bildgebende Verlaufskontrollen > 24 Monate. **Ergebnis:** Es konnten 127 Patienten eingeschlossen werden, welche 144 Läsionen (102 maligne, 42 benigne) zeigten. Die höchste Area under the ROC curve (AUC) wurde von den Einzelparametern Washout (0,849) und ADC (0,884) erreicht. Die multivariate Kombination von initialer Anreicherung und ADC Werten erreichte eine AUC von 0,898 ohne signifikante Differenzen zur alleinigen Erfassung von ADC Werten (P>0.05). **Schlussfolgerung:** Die semiquantitative Analyse von Signalintensitäts-Zeit-Kurven in der klinischen Praxis hat keinen additiven Nutzen für die Läsionsdifferenzierung verglichen mit ADC Messungen. Ein Untersuchungsprotokoll, welches lediglich initiale Anreicherung und ADC enthielte, benötigte lediglich 5 min. Untersuchungszeit und würde darüber hinaus weiterhin die Erfassung und Interpretation morphologischer Kriterien ermöglichen.
Keywords: DWI, Sensitivität und Spezifität, MR-Mammografie, Mamma-MRT, Kontrastmittel

VO 317.2
15:25

Einfluss von Hintergrundanreicherungen auf die diagnostische Genauigkeit der MR-Mammografie

Baltzer PA[1], Dietzel M[2], Kaiser WA[3]
[1]Univ. Klinik für Radiodiagnostik, Allgemeinradiologie, Wien; [2]Universitätsklinikum Erlangen, Abteilung für Neuroradiologie, Erlangen; [3]Universitätsklinikum Jena, IDIR 1, Jena

Ziele: Hintergrundanreicherungen (HA) in der dynamischen kontrastmittelgestützten MR-Mammografie (MRM) werden nach aktuellem Kenntnisstand durch eine hormonelle Stimulation des Drüsenparenchyms verursacht. Obwohl HA als diagnostisches Problem in der MR-Mammografie verstanden werden, ist die empirische Evidenz hier noch gering. Die vorliegende Arbeit untersucht die diagnostische Treffsicherheit der MRM in Abhängigkeit von der Stärke der HA. **Methode:** Konsekutive Patienten mit MR-Mammografie (Indikation BI-RADS 3 – 5, dynamische MRT bei 1,5T konform mit EUSOMA Empfehlungen) und nachfolgender histologischer Abklärung bildgebender Befunde kamen für diese retrospektive Studie infrage. Es erfolgte eine geblindete Konsensusbeurteilung der Stärke von Hintergrundanreicherungen (ordinale Skala von minimal bis ausgeprägt, dichotomisiert in ausgeprägt vs. nicht ausgeprägt) durch 2 erfahrene Radiologen. Darüber hinaus wurde die Untersuchung geblindet läsionsbasiert als suspekt vs. nicht suspekt bewertet. Ergebnisse des Referenzstandards (Histologie) wurden mittels Kreuztabellen und McNemar Test gegen HA und Gesamtbewertung verglichen. **Ergebnis:** Es wurden 664 Läsionen (423 maligne, 241 benigne) eingeschlossen. HA waren ausgeprägt (HA1) in 78 (11,7%), nicht ausgeprägt (HA0) in 586 (88,3%) Fällen. Die Sensitivität/Spezifität/PPV betrugen 94,9%/74,4%/78,7% (HA1) und 93%/81,7%/90,6% (HA0). Der Gruppenunterschied (HA0 vs. HA1) bezüglich des PPV erwies sich als statistisch signifikant P = 0,02. **Schlussfolgerung:** Hintergrundanreicherungen führen zu einer erhöhten Anzahl falsch positiver Befunde und dadurch zu einer niedrigeren Spezifität und einem niedrigeren PPV.
Keywords: Hintergrundanreicherungen, Sensitivität und Spezifität, MRT der Mamma, MR-Mammografie, Kontrastmittel

VO 317.3
15:35

Magnetresonanz-Mammografie von Fibroadenomen: Neue Einblicke in Dynamische und Morhpologische Charakteristika und Differentialdiagnose

Dietzel M[1], Baltzer PA[2], Gajda M[3], Runnebaum IB[4], Kaiser WA[5]
[1]Universitätklinikum Erlangen, Abteilung für Neuroradiologie, Erlangen; [2]Universitätsklinik für Radiodiagnostik, Klinische Abteilung für Allgemeine Radiologie und Kinderradiologie, Wien; [3]Universitätsklinikum Jena, Institut für Pathologie, Jena; [4]Universitätsklinikum Jena, Klinik für Gynäkologie, Jena; [5]IDIR I, Jena

Ziele: Fibroadenome (FA) gehören zu den häufigsten benignen Mammatumoren. Dennoch gibt es kaum systematische Daten über deren typische Erscheinungsform in der Magnetresonanz-Mammografie (MRM). Wir analysierten in einem großen Patientenkollektiv detailliert dynamische und morhpologische MRM-Charakteristika von FA und identifizierten so das Potential der MRM zur Differentialdiagnose (DD) zu malignen Befunden (M). **Methode:** Konsekutive Patientinnen, die über 10 Jahre eine MRM mit nachfolgender histopathologischer Verifikation an unserer Institution erhielten, wurden eingeschlossen. Die Untersuchungsbedingungen waren standardisiert bzgl.:
- Messprotokoll: 1,5 Tesla, dynamische T1w GRE, Gd-DTPA [0,1mmol/kgKG], T2w-TSE.
- Auswertung: Geblindete, erfahrene Radiologen [>1000 MRM]; prospektive Konsensus-Beurteilung von qualitativen morphologischen und dynamischen Deskriptoren (n = 17) zur detaillierten Herdanalyse.

Aus dieser Datenbank wurden alle Patientinnen mit der histologischen Diagnose FA (n = 103) und M (n = 647) evaluiert:
- Univariat: Einzeldeskriptor vs. FA/M (Kontingenztafel: Odds Ratio/OR)
- Multivariat: Deskriptor-Kombinationen und Gesamtgenauigkeit der MRM zur DD von FA vs. M (CHAID-Baum: Kreuzvalidierung, Area under the ROC-curve [AUC]). **Ergebnis:** Typische Merkmale von FA waren u.a. „lobulierte Form“ (OR = 8,6), „scharfer Rand“ (OR = 14), „interne Septierungen“ (OR = 17,1), „hyperintens T2w“ (OR = 17,6) und „kontinuierlicher Signalanstieg“ (OR = 16,2; alle: P < 0,001).

Die Genauigkeit der MRM konnte wesentlich gesteigert werden (P < 0,001), wenn Deskriptoren in Kombination vorlagen, z.B.:
- „scharfer Rand und kontinuierlicher Signalanstieg“ (OR = 140,3)
- „Plateau und interne Septierungen“ (OR = 18,1).

Die Gesamtgenauigkeit der MRM zur DD von FA vs. M ergab einen exzellent Wert (AUC = 0,95). **Schlussfolgerung:** In der MRM zeigen FA typische Befunde. Insbesondere in Kombination angewandt erlauben diese eine genaue Charakterisierung von FA und somit sichere Differenzierung zu malignen Herdbefunden.
Keywords: Fibroadenom, Magnetresonanz-Mammografie, Differentialdiagnose

VO 317.4
15:45

Ergebnisse der MR-gesteuerten Vakuumbiopsie (MR-VAB) in einem großen Kollektiv von 893 suspekten MRT Befunden

Schrading S, Strobel K, Barabasch A, Kuhl CK
Klinik für Diagnostische und Interventionelle Radiologie, RWTH Aachen, Aachen

Ziele: Die aktuellen Leitlinien fordern, dass an Instituten, die Mamma-MRTs durchführen die MR-VAB zur Abklärung suspekter Befunde zur Verfügung stehen muss. Ziel dieser Studie war es, die Genauigkeit der MR-VAB an einem großen Kollektiv zu analysieren **Methode:** Zwischen Juli 2007 und Mai 2012 wurde bei 589 Patientinnen mit insgesamt 893 nur MR-tomografisch sichtbaren Befunden die Indikation zur MR-VAB gestellte. Alle MR-VABs wurden mit einem 9-G-System durchgeführt (Suros, ATEC). Es erfolgte eine sorgfältige Korrelation zwischen dem bildgebenden und histologischen Befund. Bei malignen und B3-Läsionen erfolgte eine operative Nachresektion; bei benignen Histologien eine MRT-Verlaufskontrolle nach 6 – 12 Monaten. Bei unsicherer radiologisch-pathologischer Konkordanz erfolgte die offene Biopsie **Ergebnis:** 11 der 893 (1%) Befunde ließen sich während der Intervention nicht reproduzieren. In allen Fällen erfolgte eine MRT Verlaufskontrolle, die in 8 Fällen den Befund weiterhin nicht zeigte; in 3 Fällen war der Befund reproduzierbar und wurde im Verlauf erfolgreich mittels MR-VAB biopsiert. 3 (0,3%) Befunde waren durch die MR-VAB nicht erreichbar. Bei 4 der 589 Patientinnen (0,7%) musste die Intervention aufgrund ausgeprägter Patientenbewegungen abgebrochen werden; die MR-VAB wurde erfolgreich wiederholt. Somit erfolgte eine erfolgreiche MR-VAB bei 882 der 893 Befunde (98%). Die Histologie ergab einen konkordant benignen Befund bei 411 (46%), B3-Befund bei 116 (14%) und malignen Befund bei 355 (40%) Läsionen. Bei 3 Befunden fand sich eine unsichere radiologisch-pathologische Konkordanz. Die offene Biopsie ergab ein Papillom, ein DCIS (G3) und ein 6 mm großes invasive Karzinom (G3). Somit lag die Treffsicherheit der MR-VAB bei 99,6%. Bei keiner Patientin traten relevante Komplikationen auf **Schlussfolgerung:** Die Analyse der Leistungsfähigkeit der MR-VAB an dem bisher größten publizierten Kollektiv bestätigt, dass die MRT ein sicheres und sehr zuverlässiges Verfahren zur minimal invasiven Abklärung suspekter MRT-Befund ist
Keywords: Mamma-MRT, Vakuumbiopsie, MR-gesteuerte Intervention

VO 317.5
15:55

Vergleich der Sensitivität und des PPV in der Mamma-MRT abhängig von der Brustdichte

Hansen NL, Schrading S, Kuhl CK
Universitätsklinikum RWTH Aachen, Diagnostische und Interventionelle Radiologie, Aachen

Ziele: Die Dichte des Brustdrüsengewebes beeinflusst die Aussagekraft einer Röntgen-Mammografie. Ähnlich wird für Mamma-MRTs vermutet, dass die Stärke der Hintergrundanreicherung (MR-ACR) die Genauigkeit der MRT beeinflusst. Ziel der Studie war es daher, die Sensitivität und das PPV der MRT in Abhängigkeit von der MR-ACR-Kategorie zu analysieren. **Methode:** Retrospektive Analyse der Mamma-MRTs von 152 Frauen (Altersmedian 57, 35 – 86 Jahre) mit insgesamt 220 benignen und malignen Brustläsionen. Alle Befunde wurden mittels histologischer Sicherung (BIRADS 4/5) oder einer Verlaufskontrolle (BIRADS 1/2/3) von mehr als 12 Monaten validiert. Die Kontrastmittelaufnahme des Hintergrundgewebes (MR-ACR) wurde für jede Patientin auf einer 4-Punkte-Skala eingeteilt in 1 (nicht vorhanden) bis 4 (stark). Die MR-ACR Brustdichte wurde pro Patientin vergeben und die MRT-Befunde entsprechend kategorisiert. Für sämtliche Brustdichteklassen wurden Sensitivität und PPV errechnet und verglichen. **Ergebnis:** Unter allen 152 Patientinnen ergab sich die folgende MR-ACR-Verteilung: MR-ACR1 95/152 (62%), MR-ACR2 37/152 (24%), MR-ACR3 16/152 (11%), MR-ACR4 4/152 (3%). 64 (29%) der 220 MR-Befunde waren in der Validierung maligne und 156 (71%) benigne. Die Sensitivität der MRT lag für

Kategorie MR-ACR1 bei 97% (38/39); MR-ACR2 100% (17/17); MR-ACR3 100% (6/6); MR-ACR4 100% (2/2). Der PPV der MRT lag für Kategorie MR-ACR 1 bei 68% (38/56); MR-ACR2 52% (17/33); MR-ACR3 32% (6/19); MR-ACR4 40% (2/5). **Schlussfolgerung:** In unserem Kollektiv war die Sensitivität der MRT sehr hoch und unterschied sich in den einzelnen MR-ACR-Kategorien nicht voneinander. In allen MR-Brustdichte-Kategorien ergab sich ein guter PPV. Dies zeigt, dass im Gegensatz zur Röntgen-Mammografie die Genauigkeit der MRT unabhängig von der MR-Brustdichte ist.
Keywords: Mamma-MRT, Brustdichte, MR-ACR, Sensitivität, PPV

VO 317.6
16:05

Ökonomische Aspekte von MR-Mammografie in dichten, unklaren Brüsten

Kaiser CG[1], Reich C[2], Wasser K[1], Schoenberg SO[1], Kaiser WA[3]
[1]Universität Mannheim, Institut fur klinische Radiologie und Nuklearmedizin, Mannheim; [2]Friedrich-Schiller-University Hospital Jena, Institut fur diagnostische und interventionelle Radiologie 1, Jena; [3]Friedrich-Schiller-Universität, Institut fur diagnostische und interventionelle Radiologie 1, Jena

Ziele: Evaluation der Ökonomischen Aspekte von „Dichten Brüsten" als neue Standardindikation der MR-Mammografie (MRM). **Methode:** In Übereinkunft mit einem Versicherer wurden Patientinnen mit dichten Brüsten, bei denen entsprechend der Leitlinien eine Biopsie oder weitere diagnostische Schritte notwendig gewesen wären inkludiert. Patienten waren frei überweisbar. Zwischen 04/2006 und 12/2011 wurden insgesamt 1488 Patienten inkludiert. 124 Patienten wurden suspekt befundet. Daraus ergaben sich 76 RP, 48 FP, 971 RN und 0 FN. RN Fälle wurden entweder durch histologische Korrelation nach Empfehlung durch externe Ärzte (18 Pat.), Follow-up durch MRM oder schriftliche Patientenbefragung (1737 Pat.) korreliert. Für die Kalkulation der Kosten wurde in unserem Klinikum (· 418,50), sowie die lokalen Listenpreise für eine Biopsie (· 1000), einen moderaten chirurgischen Eingriff (· 4000), einem erweiterten chirugischen Eingriff (· 10.000), Chemotherapy (· 30.000) und Radiotherapie (· 10.000) angenommen. **Ergebnis:** Insgesamt beliefen sich die Kosten dieser Studie auf · 1.53 Mio. (· 1.187 Mio. für MRM-Untersuchungskosten + · 304.000 für die weitere Behandlung der richtig positiven Diagnosen + · 48.000 für die Biopsien der 48 falsch positiven Fälle). Auf Seiten der Ersparnisse ergaben sich Beträge von · 2.65 Mio – · 4.15 Mio (· 2.15 Mio durch ersparte Biopsien und Behandlungen + 76 richtig positive Diagnosen, die in einer Gesamtsumme · 0,5 – 2 Mio., durch insgesamt weniger invasive Behandlungmöglichkeiten resultierten. Für die Versicherung ergab sich eine Gesamtersparnis von · 1.1 Mio. – · 2.6 Mio., was einer Kostenreduktion von 50% entspricht. **Schlussfolgerung:** MRM führt trotz kurzfristig höherer operationaler Kosten durch teure MRM Untersuchungen im Vergleich zur Mammografie und Ultraschall zu einer stretegischen und langfristigen Kostenersparnis, wenn nur die reine MRM ohne Zusatzuntersuchungen durchgeführt wurde. Vorraussetzung hierfür sind jedoch hohe Qualitätsstandards.
Keywords: Ökonomische Aspekte, MR-Mammografie, dichte Brüste, Indikationserweiterung

VO 318
Strahlenschutz II – Dosisreduktion

Vorsitz: Kalender WA / Erlangen, Stamm G / Hannover
Saal Levy-Dorn
Freitag, 31.05.2013, 15:15 bis 16:15

VO 318.1
15:15

Protokolloptimierung Lungenembolie – Nachweis der Dosisänderung über automatisches Dosismonitoring

Stamm G, Raatschen HJ
Medizinische Hochschule Hannover, Institut für Diagnostische und Interventionelle Radiologie, Hannover

Ziele: Bei der Optimierung von Untersuchungsprotokollen im CT sind zeitnahe verlässliche Aussagen über die damit verbundenen Änderungen in der Patientenexposition wünschenswert. **Methode:** Bei einem ausgewählten Patientenkollektiv mit klarer Fragestellung hinsichtlich des Untersuchungsverfahrens wurde die Scanlänge auf den diagnostisch relevanten Bereich unter Auslassung der Lungenspitzen und der Lungenbasis begrenzt bei ansonsten identischen Untersuchungsparametern. Die mit dieser Verkürzung einhergehenden Änderungen im Dosislängenprodukt und damit der Patientenexposition wurden über das kommerziell erhältliche Dosismonitoring-System DoseWatch (GE) automatisch protokolliert und ausgewertet. **Ergebnis:** Die bei 20 Patienten registrierte Änderung der Scanlänge betrug im Mittel ca. -44% (180 statt 320 mm). Dies konnte auch beim Dosislängenprodukt und damit der integralen Patientenexposition wiedergefunden werden, die um ca. 40% abnahm (292 statt 480 mGy*cm). **Schlussfolgerung:** Die Auswirkungen einer Veränderung des Untersuchungsprotokolls auf die Strahlenexposition des Patienten kann mithilfe von Dosismonitoring-Systemen zuverlässig dargestellt werden. Notwendige Optimierungsmaßnahmen lassen sich damit schnell erkennen und umsetzen.
Keywords: Protokolloptimierung, Dosismonitoring, Strahlenexposition, Lungenembolie

VO 318.2
15:25

Der Einsatz von Dosismonitoring beim Umstieg auf ein iteratives Rekonstruktionsverfahren (ASIR)

Stamm G, Grosser A, Raatschen HJ
Medizinische Hochschule Hannover, Institut für Diagnostische und Interventionelle Radiologie, Hannover

Ziele: Nach der Installation von Soft- und Hardware-Upgrades an einem CT-Scanner ist eine Überprüfung der Veränderungen in der Patientenexposition wünschenswert und sinnvoll. Dies sollte vollautomatisch über einen vom Anwender definierten Zeitraum erfolgen können. **Methode:** Als System für das Dosismonitoring wurde die kommerzielle Lösung DoseWatch (GE) verwendet. Bei diesem System werden kontinuierlich und automatisch sämtliche dosisrelevanten Untersuchungsdaten protokolliert und in einer Datenbank gespeichert. Über eine intuitiv zu bedienende Weboberfläche können von jedem Arbeitsplatz Zeiträume vor und nach der Installation gezielt untersucht und gegebenenfalls abhängig vom Untersuchungsprotokoll ausgewertet werden. Nach der Installation des ASIR-Soft- und Hardware-Upgrades an einem Lightspeed VCT Scanner wurden die damit verbundenen Änderungen über einen Zeitraum von 3 Wochen vor und nach dem Einbau analysiert. Verwendet wurden exemplarisch die Protokolle „Tumorstaging" und „CCT Standard axial" mit den ASIR-Einstellungen 50% (Staging) und 30% (CCT). **Ergebnis:** Die durch ASIR erzielte Reduktion der Patientenexposition bei 80 untersuchten Patienten betrug für das Tumorstaging ca. 49% (Median 563 statt 1100 mGy*cm) für das Schädelprotokoll bei 24 ausgewerteten Patienten ca. 40% (Median 531 statt 930 mGy*cm). **Schlussfolgerung:** Ein schnelles automatisches Dosismonitoring der Untersuchungsdaten erlaubt eine zeitnahe direkte Rückkopplung von Systemveränderung auf die Patientenexposition.
Keywords: Strahlenexposition, Dosisüberwachung, iterative Rekonstruktion

VO 318.3
15:35

Dosisskalierung im kontrastmittelangehobenen Kadavermodell zur Evaluation von iterativen Rekonstruktionsverfahren in der Computertomografie

Penzkofer T[1], Apitzsch J[1], Alparslan Y[1], Isfort P[1], Bruners P[1], Westphal S[2], Knüchel-Clarke R[2], Kuhl CK[1], Mahnken AH[1]
[1]Universitätsklinikum der RWTH Aachen, Klinik für Diagnostische und Interventionelle Radiologie, Aachen; [2]Universitätsklinikum der RWTH Aachen, Institut für Pathologie, Aachen

Ziele: Die Evaluation von neuen Verfahren zur Dosisreduktion in der Computertomografie (CT) benötigt letztendlich die Möglichkeit des intraindividuellen Vergleichs zur Quantifizierung der Dosisersparnis. Wir stellen ein im Rahmen der virtuellen Autopsie entwickeltes Verfahren zur systematischen Bestimmung der Dosisersparnis unter Verwendung von CT-Untersuchungen mit unterschiedlichen Röhrenstrom-Einstellungen an kontrastmittelinjizierten Kadavern vor. Das Verfahren erlaubt einen intraindividuellen Vergleich ohne die Notwendigkeit von Mehrfachuntersuchungen am Lebenden. **Methode:** 16 menschliche Kadaver wurden im Rahmen der virtuellen Autopsie mit Kontrastmittel injiziert und mit aufsteigender Dosis von 20mAseff – 200mAseff in Schritten von 20mAseff im CT untersucht. Die Datensätze wurden jeweils mit Standardverfahren und iterativer Rekonstruktion rekonstruiert. Eine Softwareapplikation wurde entwickelt, welche die entstandenen Datensätze randomisiert und geblindet Untersuchern präsentiert und die Definition

einer minimalen Dosis für einen Satz an CT-Qualitätskriterien (37 Kriterien nach EU-Richtlinie 16262) jeweils für jedes verwendete Verfahren erlaubt. **Ergebnis:** Das Verfahren erlaubte eine randomisierte und geblindete Beurteilung der untersuchten CT-Rekonstruktionsverfahren im intraindividuellen Vergleich. Unter Verwendung der iterativen Verfahren wurde die benötigte Dosis geringer eingeschätzt, mit einer Röhrenstromreduktion um 17,3 – 17,4% für Weichteil und 10,6 – 16,7% für Applikationen im Lungenfenster ($p < 0.001$ für alle Vergleiche). **Schlussfolgerung:** Durch die kontrastmittelangehobene ex-vivo Untersuchung konnte ein Verfahren zur systematischen, geblindeten Untersuchung von Methoden zur Dosisersparnis in der Computertomografie etabliert werden und eine potentielle Dosisersparnis für iterative Rekonstruktionsverfahren gezeigt werden. Das Verfahren könnte in gleicher Weise für die Evaluation weiterer CT-Techniken zur Dosisersparnis verwendet werden.

Keywords: Computertomografie, Dosisreduktion, Rekonstruktionsverfahren

VO 318.4
15:45

Vergleich von Cone-Beam-CT mit konventionellen Mehrschichtspiral-CT bezüglich Strahlendosis und Bildqualität

Schegerer A[1], Lechel U[1], Ritter M[2], Weisser G[3], Fink C[4], Brix G[1]
[1]Bundesamt für Strahlenschutz, Neuherberg; [2]Universitätsklinikum Mannheim, Urologische Klinik, Mannheim; [3]Universitätsklinikum Mannheim, Institut für Klinische Radiologie und Nuklearmedizin, Mannheim; [4]Allgemeines Krankenhaus Celle, Abteilung Radiologie, Celle

Ziele: Aufgrund technischer Weiterentwicklungen stellt die Cone-Beam-CT (CBCT) eine Alternative zur konventionellen Mehrschichtspiral-CT (MSCT) dar – insbesondere für bildgestützte Interventionen und operative Eingriffe. Ziel dieser Studie war ein Vergleich zwischen beiden Gerätetypen bezüglich Bildqualität und Strahlendosis im Abdominalbereich. **Methode:** Zu diesem Zweck wurden mehrere CT-Scans mit unterschiedlichen Akquisitionsprotokollen und Rekonstruktionsfilter an einem CBCT (Dyna-CT, Siemens) und einem MSCT (Emotion 16, Siemens) akquiriert. Die Scanlänge war an beiden Systemen identisch. Die lokale Dosisverteilung wurde mit Thermolumineszens-Dosimetern auf der Oberfläche und im Inneren eines Alderson-Rando-Phantoms gemessen. Die Bildqualität wurde anhand physikalischer Parameter wie dem Kontrast-zu-Rausch-Verhältnis (CNR) oder der Modulationsübertragungsfunktion am AAPM-CT-Phantom bestimmt. Um identische Absorptionsverhältnisse an beiden Phantomen zu gewährleisten, wurden zwei Plexiglas-Halbschalen auf gegenüberliegenden Seiten des AAPM-CT-Phantoms angebracht. **Ergebnis:** Obwohl für ein Standardprotokoll bei beiden Gerätetypen im Mittel die gleiche lokale Hautdosis gemessen wurde, traten beim CBCT im Gegensatz zum MSCT lokale Dosismaxima auf. Die effektive Dosis, die appliziert werden musste, um bei beiden Gerätetypen die gleiche Bildqualität zu erzielen, hängt vom verwendeten Rekonstruktionsfilter ab. Bei Verwendung eines weichen oder mittleren Rekonstruktionsfilters war die Dosis für ein vergleichbares CNR beim MSCT gegenüber dem CBCT nur etwa halb so hoch, für einen harten Rekonstruktionsfilter dagegen ungefähr doppelt so hoch. **Schlussfolgerung:** Unter strahlenhygienischen Gesichtspunkten bieten CBCT-Geräte vielversprechende Anwendungsmöglichkeiten, um Hartkontraste wie feine Knochenpartikel oder Harnsteine intraoperativ visualisieren zu können. Demgegenüber ist die MSCT im Bereich der Weichteildarstellung weiterhin zu bevorzugen.

Keywords: Computertomografie, Cone-Beam-CT, Strahlenexposition, Bildqualität

VO 318.5
15:55

Messung der effektiven Patienten Dosis am Rando Alderson Phantom: Vergleich von analogen Flachdetektor-CT und Multislice CT Protokollen

Struffert T[1], Hauer M[2], Banckwitz R[3], Köhler C[3], Dörfler A[2]
[1]Universität Erlangen-Nürnberg, Abteilung für Neuroradiologie, Erlangen; [2]Universität Erlangen-Nürnberg; [3]Siemens AG, Healthcare Sector, Forchheim

Ziele: Mit Flachdetektoren ausgerüstete Angiografie Anlagen werden zunehmend zur Erstellung von Schnittbildaufnahmen (Flachdetektor CT: FD-CT) mit unterschiedlichen Indikationen („Schädel-CT", intravenöse FD-CT Angiografie/Perfusion, Felsenbein) und zur Ergänzung angiografischer Untersuchungen mit 3-D Rotationsangiografie (3-D DSA) eingesetzt. Ziel war die Messung und der Vergleich der effektiven Patienten Dosis 1) analoger FD-CT und MS-CT Protokolle sowie von 2) Angiografie-Protokolle (Standard Serien, 3-D DSA). **Methode:** Mit einem Rando Alderson Phantom wurden effektive Dosen (nach ICRP 103) an einem 128 Zeilen CT (Siemens Somatom AS+) sowie einer Flachdetektor-Angiografie Anlage (Siemens Axiom Artis dBA) unter Verwendung von Standardprotokollen gemessen. **Ergebnis:**

1. Im Vergleich FD-CT und MS-CT ergab sich (FD-CT/MS-CT): Darstellung Gehirn 2,9/1,4 mSv, Perfusionsbildgebung 2,3/4,2 mSv, Felsenbein 0,2/0,4 mSv, Angiografie Kopf 2,9/3,3 mSv.
2. Angiografie Protokolle: ap.-lat. Standard Serie 1 mSv, vergrößerte Schrägprojektion 0,3 mSv, 3-D DSA 0,9 (eingeblendet 0,3) mSv.

Schlussfolgerung: Die effektive Dosis einer FD-CT des Gehirns ist doppelt so hoch wie für ein konventionelles CT. Andere FD-CT Applikationen liegen im Dosis-Bereich einer MS-CT. Durch Einblenden einer FD-CT Applikation kann die Dosis erheblich verringert werden. Gerade aufgrund der geringen Dosis einer 3-D DSA sollte diese Technik zur Darstellung von Aneurysmen eingesetzt werden um die Anzahl an Standard Serien zu reduzieren.

Keywords: Effektive Patienten Dosis, Rando Alderson Phantom, Flachdetektor CT, Multislice CT

VO 318.6
16:05

Einsatz neuartiger Festkörperdetektoren mit vollintegrierter Ausleseelektronik in der MDCT: Quantitative Analyse der Bildqualität und des Dosisreduktionspotentials im Vergleich zur Vorläufergeneration

Pahn G[1], Veloza LS[1], Schlemmer HP[2], Kauczor HU[1], Stiller GW[1]
[1]UniversitätsKlinikum Heidelberg, Diagnostische und Interventionelle Radiologie, Heidelberg; [2]Deutsches Krebsforschungszentrum, Radiologie, Heidelberg

Ziele: Quantitative Bestimmung der Bildqualität und des Dosisreduktionspotentials eines neuartigen Festkörperdetektors mit vollintegrierter Ausleseelektronik für die Mehrzeilendetektor-Computertomografie (MDCT) im Vergleich zur Vorläufergeneration. **Methode:** Mithilfe von CT-Bildqualitätsphantomen und selbstentwickelter Software zur automatisierten Analyse wurde die Bildqualität (Bildrauschen, Stabilität und Homogenität der CT-Werte, Niedrigkontrast- und Ortsauflösung) eines MDCT-Scanners (Somatom Definition Flash, Siemens), der entweder mit UFC™- oder neuartigen „Stellar"-Detektoren ausgestattet war, im Verhältnis zur Strahlendosis (SD) für verschiedene Kombinationen von Akquisitions- und Rekonstruktionsparametern untersucht. Für die „Stellar"-Detektoren wurden Messungen und Analyse nach rauschgewichteter Reduktion des Röhrenstrom-Zeit-Produkts, die in vergleichbarem Rauschen der Akquisitionen mit beiden Detektorgenerationen resultierte, wiederholt. **Ergebnis:** Für kleine Absorptionsquerschnitte (Ø(Wasser)= 24 cm) ist das Bildrauschen beider Detektoren vergleichbar, für größere (Ø(Wasser)= 40 cm) jedoch mit „Stellar"-Detektoren um 18 – 35% geringer. Stabilität und Homogenität der CT-Werte verschlechtern sich mit zunehmendem Objektquerschnitt, insbesondere bei niedriger Röhrenspannung (80kVp), mit „Stellar"-Detektoren allerdings in geringerem Maße. Bei gleichem Rauschniveau ermöglicht die neue Detektorgeneration eine Reduktion der SD um 28 – 54%. Das „Stellar"-Detektoren CNR ist geringfügig höher (gleiche SD) bzw. geringfügig niedriger (reduzierte SD), während die erreichbare Ortsauflösung mit beiden Detektortypen gleich (bis zu 20 lp/cm bei 10% MTF) ist. **Schlussfolgerung:** Im Vergleich zur Vorläufergeneration verbessert sich die Gesamtbildqualität durch den Einsatz der neuartigen MDCT-Detektoren. Für Akquisitionsparameter, die intrinsisch mit hohem Bildrauschen einhergehen, ist das Rauschniveau des neuen Detektortyps geringer, was eine Reduktion der SD ermöglicht ohne die Gesamtbildqualität negativ zu beeinflussen.

Keywords: Computertomografie (MDCT), Mehrzeilendetektor, Bildqualität, Strahlenexposition, standardisierter quantitativer Vergleich

VO 319
Interventionelle Radiologie IV – Klinischer Outcome nach interventionellen Therapien

Vorsitz: Reimer P / Karlsruhe, Helmberger H / München
Saal Porstmann
Freitag, 31.05.2013, 15:15 bis 16:15

VO 319.1
15:15

Stichkanalmetastasen bei lokaler Ablation kolorektaler Karzinome

Rogits B[1], Neubauer J[1], Friebe B[1], Löwenthal D[1], Wybranski C[1], Hass P[2], Kropf S[3], Pech M[1], Ricke J[1]
[1]Universitätsklinik Magdeburg, Radiologie, Magdeburg; [2]Universitätsklinik Magdeburg, Strahlentherapie, Magdeburg; [3]Universitätsklinik Magdeburg, Institut für Biometrie und Medizinische Informatik, Magdeburg

Ziele: Häufigkeit von Stichkanalmetastasen bei Punktion von Lebermetastasen kolorektaler Karzinome am Beispiel der Katheteranlage bei bildgeführter Brachytherapie **Methode:** Eingeschlossen wurden CT/MR-Brachytherapien der Leber bei mCRC aus den Jahren 2006 – 2010, bei denen keine präventive Mit-Bestrahlung des Stichkanals erfolgt war und die ein MR/CT F/U von 6 Monaten aufwiesen. Bei Metastasen im vermuteten Stichkanal wurde die Bestrahlungsplanungs-CT/MRT (mit eindeutiger Katheterlage) mit der Nachsorge-MR/CT fusioniert (Amira® Version 3.1). Jede neue Metastase in einem Radius von 1 cm um die frühere Katheterlage wurde als Stichkanalmetastase definiert. Uni- und multivariat analysiert wurden u. a. histologisches Grading, Dosis, Operateur (n = 5), Bildführung (CT- vs. MRT), Alter, Gesamtkatheterlänge, Katheterlänge im Herd, Anzahl, Größe und Wachstumsform (nodulär/oligonodulär) der Metastasen. **Ergebnis:** Bei 138 Patienten wurden 472 Läsionen mit 1107 Kathetern therapiert. Bei einem medianen Follow-up von 543 Tagen traten 11 / 1107 (1% pro Katheter) Stichkanalmetastasen auf. In der multivariaten Analyse fiel kein signifikanter Risikofaktor auf. Bei univariater Analyse hatten die Anzahl der therapierten Herde (p = 0,04), kumulierte Gesamtkatheterlänge (p = 0,05), Gesamt-Katheteranzahl (p = 0,03), Grading (p = 0,01), Alter (p = 0,015) und Modalität (CT vs. MR, p = 0,03) einen Einfluss. Der Operateur hatte keinen signifikanten Einfluss (p = 0,40). **Schlussfolgerung:** Das Auftreten von Stichkanalmetastasen bei (ungeschützter) Katheteranlage zur Brachytherapie kolorektaler Karzinome bewegt sich auf niedrigem Niveau (1% pro Katheter). Die Ergebnisse und insbesondere Risikofaktoren sind vermutlich auf Biopsien des mCRC übertragbar. Für die Brachytherapie ist eine Prävention mit Belegung der Gesamtkatheterlänge möglich.
Keywords: Stichkanalmetastasen, Brachytherapie, Kolorektales Karzinom, Biopsien

VO 319.2
15:25

MRI Chest Assessment of Tumor Response Post Microwave Ablation of Pulmonary Metastases

Nour-Eldin Mohammed N, Nguib N, Zangos S, Lehnert T, Gruber-Rouh T, Vogl TJ
Johann Wolfgang Goethe Universitätsklinikum, Institut für Diagnostische und Interventionelle Radiologie, Frankfurt am Main

Ziele: To determine the value contrast enhanced (CE-MRI) follow-up in the assessment of tumor response of microwave (MW) ablated pulmonary metastases by correlating the results with CE-CT. **Methode:** This prospective study included 130 ablation sessions for pulmonary metastases in 80 patients. CE-MRI Chest scanning was performed 1week before the ablation and at 24hours, 3, 6, 9 and12months post ablation. Thin section CT Volumetric measurement of the lesions was performed at the same time periods as a second parameter for comparison. The lesion MRI enhancement intensity in each study was estimated, and the ratio to the paraspinal muscle enhancement intensity at the same level was measured (Lesion Muscle Signal (LMS ratio).The correlations between post ablation follow-up CT volume of tumors and CE-MRI LMS ratio at the follow-up periods were assessed. **Ergebnis:** The preablation tumor volumes range: 0.30 – 6.1 cm (mean: 1.5 cm^3, SD:1.3). LMS ratio < 1was associated with post ablation reduction of tumor volume (denoting scaring),while LMS ratio>1were noted in: preablation due to high contrast enhancement of the tumor,in24 h post ablation due to the inflammatory response associated with the thermal ablation and due to tumor residue or progress. Weak correlation was detected between the LMS-ratios and CT-volumetric changes in 24 h post ablation. Strong correlation between the LMS ratios was estimated between the follow up periods of 3months(SpearmanR:0.62,p = 0.0021),6months (SpearmanR:0.66,p = 0.001),9months(SpearmanR:0.61,p< 0.001)and 12months (Spearman R:0.7, p< 0.00001). **Schlussfolgerung:** CE-MRI follow up of the MW ablated lung tumors can be used effectively to assess the tumor response to ablation using LMS ratio as a parameter of assessment.
Keywords: Microwave, Ablation, Lung, Metastases

VO 319.3
15:35

Langzeitergebnisse nach Pfortaderembolisation (PVE), insbesondere Evaluation des rezidivfreien Überlebens nach PVE mit Ethibloc- bzw. Histoacryl/Lipiodol-Gemisch nach (erweiterter) Hemihepatektomie

Bellemann N, Engelhardt K, Sommer CM, Stampfl U, Kauczor HU, Radeleff B
Universitätsklinik Heidelberg, Diagnostische und Interventionelle Radiologie, Heidelberg

Ziele: Retrospektive Evaluation des rezidiv-/progressfreien Überlebens nach Pfortaderembolisation mittels Gewebekleber nach Hemihepatektomie bei Patienten mit primär nicht-resektablen Lebertumoren. **Methode:** Von 01 / 2001 – 10 / 2012 erhielten 82 Patienten (32w, 50 m; medianes Alter 60,5 Jahre) eine PVE mittels Ethibloc- (n = 26) bzw. Histoacryl- (n = 54)/Lipiodol-Gemisch (n = 1 beide Gewebekleber; n = 1 Onyx). Primäres Studienziel war die Evaluation des rezidivfreien Überlebens nach Hemihepatektomie, sekundäres Studienziel das progressfreie Überleben. **Ergebnis:** 44 Patienten (53,7%) wurden wie geplant hemihepatektomiert. 20 Patienten (24,4%) waren aufgrund eines Krankheitsprogresses inoperabel, 12 (14,6%) aufgrund unzureichender Leberhypertrophie. Bei 2 (2,4%) steht die Hemihepatektomie aktuell an, drop-out von 4 Patienten (4,9%). Von 33 Patienten (73,0%) lagen nach Hemihepatektomie Nachsorgeinformationen vor. 25 Patienten (75,8%) erlitten im Median nach 10 Monaten (2 – 37 Monate) ein hepatisches Rezidiv. Das mediane, rezidivfreie Überleben betrug 11 Monate (1 – 75 Monate). 6 Patienten (18,2%) entwickelten extrahepatische Metastasen nach 12 Monaten (5 – 35 Monate). Lediglich 2 Patienten (6,1%) blieben rezidiv- und progressfrei. Die progressfreie Zeit lag bei 9 Monaten (1 – 61 Monaten). **Schlussfolgerung:** Trotz initial irresektabler Situation gelang es über die Hälfte des Patientenkollektivs in die Operabiliät zu überführen. In einem hohen Protzentsatz kam es jedoch zu einem Rezidiv bzw. Progress der Grunderkrankung im Median innerhalb eines Jahres. Eine weitere Evaluation des Gesamtüberlebens nach PVE und Hemihepatektomie im Vergleich zu nicht operablen Patienten ist nun notwendig um den Stellenwert der PVE weiter beleuchten zu können.
Keywords: Pfortaderembolisation, Hemihepatektomie, Rezidiv, Überleben

VO 319.4
15:45

Bildgesteuerte HDR-Brachytherapie von Nierenmalignomen und nierennah gelegenen Metastasen: Evaluation der Nierentoleranzdosis

Bretschneider T[1], Tienken C, Mohnike K[1], Furth C[1], Hass P[2], Ruf J[1], Amthauer H[1], Ricke J[1]
[1]Klinik für Radiologie und Nuklearmedizin, Magdeburg; [2]Klinik für Strahlentherapie, Magdeburg

Ziele: Ermittlung der Toleranzdosis von gesundem Nierenparenchym nach HDR-Brachytherapie (BT) von Nierenmalignomen (NM) und nierennah gelegenen Metastasen (M). **Methode:** In diese prospektive, 2-armige Studie wurden 9 Patienten mit NM und 13 Patienten mit nierennah gelegenen M eingeschlossen. Die Läsionen wurden mit perkutaner, CT- bzw. MRT-gesteuerter interstitieller BT mit einer 192Iridium Quelle behandelt. Die Dosimetrie erfolgte über unmittelbar nach Applikatorpositionierung akquirierte 3D CT- und MRT Datensätze. Zur Evaluation der Toleranzdosis wurden Dosis-Volumen-Histogramme erstellt. Zur Ermittlung der periinterventionellen Nierenfunktion erfolgte eine MAG-3 Nierensequenzszintigrafie sowie laborchemische Verlaufskontrollen mit Kreatinin i. S. und Berechnung der CKD-EPI. Postinterventionell wurden alle 3 Monate klinische, laborchemische und bildgebende Verlaufskontrollen durchgeführt. **Ergebnis:** In der Gruppe der behandelten NM zeigt sich ein mittleres exponiertes 5-Gy-Volumen des gesunden Nierenparenchyms von 45,5% (18,0 – 83,9%), ein mittleres 10-Gy-Vol. von 19,3% (3,6 – 44,5), ein mittleres 15-Gy-Vol. von 10,2% (0,7 – 23,4). Das mittlere 5-Gy-Vol. in der Gruppe der nierennah brachytherapierten M lag bei 38,8% (3,5 – 92,5%), das 10-Gy-Vol. bei 10,1% (0,1 – 50,5%), das 15-Gy-Vol. bei 3,7% (0,0 – 29,5%). 3 Monate postinterventionell zeigte sich keine signifikante Einschränkung der globalen tubulären Extraktionsrate

(TER) (p = 0,47). Laborchemisch lag Kreatinin i.S. vor HDR-BT im Mittel bei 81,7µmol/l (51 – 144µmol/l), nach 3 Monaten im Mittel bei 76,9µmol/l (55 – 131µmol/l). Die CKD-EPI lag prätherapeutisch bei 1,3 ml/s/1,73 (0,6 – 1,7) und posttherapeutisch bei 1,3 ml/s/1,73 (0,7 – 1,7), jeweils ohne signifikanten Unterschied. **Schlussfolgerung:** Die im Rahmen der Studie provozierte Dosisexposition durch bildgeführte HDR-Brachytherapie führte zu keiner klinisch messbaren Nierenfunktionseinschränkung. Brachytherapie ist damit auch bei multiplen Nierenläsionen oder Einzelnieren sicher einsetzbar.
Keywords: Brachytherapie, Nierenmalignome, Metastasen, MAG-3, Toleranzdosis

VO 319.5
15:55

Initiale Tumorreduktion nach RECIST als prognostischer Parameter bei hepatozellulärem Karzinom unter transarterieller Chemoembolisation

Hasdemir DB[1], Schweitzer N[2], Vogel A[2], von Falk C[1], Rosenthal H[1], Wacker F[1], Rodt T[1]
[1]Medizinische Hochschule Hannover, Institut für Diagnostische und Interventionelle Radiologie, Hannover; [2]Medizinische Hochschule Hannover, Klinik für Gastroenterologie, Hepatologie und Endokrinologie, Hannover

Ziele: Die transarterielle Chemoembolisation (TACE) ist eine etablierte Behandlungsmethode des hepatozellulären Karzinoms (HCC) im Intermediärstadium. Untersucht wurde die initiale RECIST-Tumorreduktion unter TACE als prognostischer Parameter der maximalen Tumorreduktion. **Methode:** In drei konsekutiven Jahren wurden 63 Patienten mit HCC im Intermediärstadium identifiziert, die erstmalige TACE Behandlungen erhielten und für die weitere Verläufe zur RECIST Auswertung verfügbar waren. Die Chemoembolisationen (n = 198) wurden mit Cisplatin, Doxorubicin und Lipiodol durchgeführt. Die individuelle RECIST-Tumorreduktion über bis zu fünf TACE Behandlungen wurde mit dem Gesamtüberleben und der maximalen Tumorreduktion korreliert. **Ergebnis:** Im Mittel erhielten die Patienten 3,1 ± 2,8 TACE. Das mittlere Gesamtüberleben lag bei 843 d (95% CI 682 – 1004 d). 19 Patienten (30,2%) zeigten kein Therapieansprechen, 44 Patienten (69,8%) zeigten ein Ansprechen. Die maximale RECIST-Tumorreduktion wurde den einzelnen Behandlungsintervallen zugeordnet: TACE1: 19 Patienten (30,2%); TACE2: 6 Patienten (9,5%); TACE3: 8 Patienten (12,7%); TACE4: 5 Patienten (7,9%); TACE5: 0 Patienten (0%); 6 Patienten TACE 6 – 17 (9,5%). Pearson Korrelationskoeffizienten zwischen maximaler RECIST-Tumorreduktion und Tumorreduktion zum Zeitpunkt der einzelnen TACE Prozeduren wurden berechnet: TACE1: 0,606 (p< 0,01); TACE2: 0,0701 (p< 0,01); TACE3: 0,498 (p< 0,05). **Schlussfolgerung:** Eine signifikante Korrelation konnte zwischen initialer RECIST-Tumorreduktion und maximaler Tumorreduktion ermittelt werden, so dass eine Verwendung als prognostischer Parameter möglich erscheint.
Keywords: HCC, TACE, RECIST, Prognose

VO 319.6
16:05

Genauigkeit von Roboter assistierten Nadelinterventionen unter Verwendung einer modernen 3D-Interventionssuite – Eine Phantomstudie

Schulz B[1], Eichler K[1], Siebenhandl P[1], Gruber-Rouh T[1], Czerny C[2], Vogl TH[1], Zangos S[1]
[1]Goethe Universität Frankfurt am Main, Diagnostische und Interventionelle Radiologie, Frankfurt am Main; [2]Goethe Universität Frankfurt am Main, Klinik für Unfall- und Wiederherstellungschirurgie, Frankfurt am Main

Ziele: Ziel der Studie war es, die Machbarkeit und Genauigkeit von Roboter unterstützten Nadelinterventionen zu analysieren, die an einem modernen C-Arm montierten Flachdetektortomografen in Kombination mit einer Nadelführungssoftware durchgeführt wurden. **Methode:** Eine kleine Robotereinheit, die Nadelinstrumente halten und führen kann, wurde seitlich an den Interventionstisch angebracht. Nachdem ein 3D Datensatz akquiriert wurde, konnte der Zugangsweg auf der Interventions-Workstation mittels der Punktionssoftware geplant werden. Dieser wurde auf dem Interventionsmonitor auf das aktuelle Durchleuchtungsbild projiziert. Insgesamt 40 Punktionen von mehreren 2 mm großen Zielen wurden mit zufällig gewähltem Punktionsweg durchgeführt (n = 20 einfach gewinkelt, n = 20 doppelt gewinkelt). Länge des Zugangswegs, Abweichung der Nadelspitze vom Ziel und Zeitdauer der Prozedur wurde analysiert. **Ergebnis:** Alle Phantominterventionen konnten erfolgreich durchgeführt werden. Der durchschnittliche Zugangsweg betrug 8,5 cm (4,2 cm–13,5 cm) während die mittlere Abweichung der Nadelspitze 1,1 mm betrug (0 mm-4,5 mm). Die Zeitdauer vom Beginn der Positionierung des Roboters bis zum Erreichen des Ziels betrug 3:59 min (2:07 min-10:37 min). **Schlussfolgerung:** Unter Zuhilfenahme des vorgestellten Robotersystems können mithilfe einer 3D Interventionssuite auch doppelt gewinkelte Nadelinterventionen akkurat in einem angemessenen Zeitraum durchgeführt werden.
Keywords: Interventionelle Radiologie, Robotik, Dyna-CT

VO 401
Herzdiagnostik III – Cardio-CT

Vorsitz: Krombach GA / Gießen, Dewey M / Berlin
Saal Albers-Schönberg
Samstag, 01.06.2013, 10:45 bis 12:15

VO 401.1
10:45

Auswirkungen der verschiedenenEbenen der iterativen Rekonstruktion auf quantitative und qualitative Bildqualität in CCTA

Gramer BM, Rasper M, Leber V, Rummeny EJ, Huber AM
Klinikum rechts der Isar der TU München, Abteilung für Radiologie, München

Ziele: Die Verbesserung der quantitativen und qualitativenBildqualität in computertomografischerKoronar-Angiografie (CCTA) bei Patienten mit Verdacht auf eine koronare Herzkrankheit (KHK) sowie gleichzeitig die Möglichkeit einer Strahlendosisreduktion durch einen neuen iterativen Rekonstruktionsalgorithmus (IR)zu evaluieren. **Methode:** EKG-getriggerte 256-Zeilen-MSCT CCTA-Untersuchungenwurdenbei 30 Patienten mit 120 kV und 200 mAs durchgeführt; nach der Datenakquisition wurden die Rohdaten mit der herkömmlichen gefilterten Rückprojektion (FBP) und mit sieben verschiedenden Stufen der IR (L1 – L7) rekonstruiert. Bildrauschen, Kontrast-zu-Rausch-Verhältnis (CNR) und Signal-zu-Rausch-Verhältnis (SNR) wurden ausgewertet. Die qualitative Bildqualität wurde anhand einer 5-Punkte-Skala (5: ausgezeichnet, 1: nicht-diagnostisch) in Bezug auf die Detailauflösung analysiert. **Ergebnis:** IR verbessert SNR von 6,6 ± 3,1 (FBP) auf 10,6 ± 6,4 (IR Stufe 7). Analog wurde CNR von 4,6 ± 2,5 (FBP) auf 7,2 ± 5,1 (IR Stufe 7) verbessert.Gleichzeitig wurde das Bildrauschen von 45,2 ± 11,6 (FBP) auf 29,3 ± 9,7 (IR Stufe 7) verringert. Die qualitative Bildqualität war ähnlich für alle Rekonstruktionsverfahren (Mittelwerte von 3,9 bis 4, ohne signifikanten Unterschied, p> 0,05) **Schlussfolgerung:** IR (iDose) verbessert SNR und CNR gegenüber FBP ohne einen Verlust von Detailauflösung. Somit erscheint eine Reduktion von circa 30% Strahlendosis möglich.
Keywords: CT-Koronar-Angiografie, Iterative Rekonstruktion, Strahlendosisreduktion

VO 401.2
10:55

Verbesserung von CNR und SNR bei der dynamischen Myokardperfusionsuntersuchung in der Computertomografie durch einen neuen iterativen Rekonstruktionsalgorithmus in einem Tiermodell

Gramer BM, Muenzel D, Leber V, Rummeny EJ, Huber AM
Klinikum rechts der Isar der TU München, Abteilung für Radiologie, München

Ziele: Die Verbesserung des Signal-zu-Rauch-Verhältnisses (SNR) und des Kontrast-zu-Rausch-Verhältnisses (CNR) bei Myokardperfusionsuntersuchungen in der Computertomografie durch einen neuen iterativen Rekonstruktionsalgorithmus (iDose) in einem Tiermodell zu evaluieren. **Methode:** Sechs Schweine wurden mit einem 256-Zeilen CT während der Systole und in Endexspiration untersucht (30 dynamische Datensätze mit 3 cm Abdeckung in z-Achse ohne Tischbewegung). Die Myokardischämie wurde durch eine subtotale Ballon-Okklusion einer Koronararterie induziert. Es wurde ein Protokoll mit 100 kV, 100 mAs und einem FoV von 250 mm verwendet. 40 ml Kontrastmittel wurden mit einer Flussrate von 4 ml/s injiziert. „Regions of interest“ (ROI) wurden in den ischämischen Myokardarealen und 2 normal durchbluteten Myokardarealen definiert. Aus der dynamischen Untersuchung wurdeN die Zeit-Dichtekurven bestimmt. CNR und SNR für normales Myokard und ischämisches Myokard wurden zum Zeitpunkt des Peak-Enhancements bestimmt. Die Mittelwerte für SNR und CNR wurden für die Bil-

der, die mit der gefilterten Rückprojektion (FBP) als auch mit iDose (3 verschiedene Stufen L1, L4 und L7) rekonstruiert wurden, bestimmt. **Ergebnis:** Die Mittelwerte von SNR betrugen 11,3 ± 2,2 (FBP), 13,1 ± 2,7 (L1), 17,1 ± 3,3 (L4) und 27,9 ± 10,5 (L7) für normales Myokard. Die Mittelwerte von SNR für das ischämische Myokard betrugen 5,6 ± 2,0 (FBP), 5,7 ± 3,0 (L1), 8,3 ± 3,4 (L4) und 10,2 ± 5,6 (L7). Die Mittelwerte von CNR waren für die FBP niedriger 6,3 ± 1,4 (FBP) als für die mit iDose rekonstruierten Bilder mit 7,8 ± 2,1 (L1, p = 0,21), 9,3 ± 2,5 (L4, p = 0,02) und 12,8 ± 3,3 (L7, p = 0,008). **Schlussfolgerung:** Die SNR- und CNR-Werte konnten unter Verwendung von iDose deutlich gegenüber der FBP gesteigert werden. Damit lässt sich erwarten, dass die dynamische Myokardperfusionsuntersuchung im CT mit niedrigerer Dosis durchgeführt werden kann.

Keywords: Myokardperfusionsuntersuchung, Iterative Rekonstruktionen, Strahlendosisreduktion, Tiermodell

VO 401.3
11:05

Auswirkungen der iterativen Rekonstruktion auf SNR und CNR in dynamischen Myokardperfusionsuntersuchungen mit einem 256-Zeilen-MSCT

Gramer BM[1], Leber V[1], Leber A[2], Rasper M[1], Rummeny EJ[1], Huber AM[1]
[1]Klinikum rechts der Isar der TU München, Abteilung für Radiologie, München; [2]Klinikum Bogenhausen, Herzzentrum, München

Ziele: Die Auswirkungen eines neuen iterativen Rekonstruktionsalgorithmus (IR)auf Strahlendosis, Bildqualität, Signal-zu-Rausch-Verhältnis (SNR) und Kontrast-zu-Rausch-Verhältnis (CNR) in dynamischen Myokardperfusionsuntersuchungen mit einem 256-Zeilen Mehrschicht-Computertomografen (MSCT) zu evaluieren. **Methode:** Bei 20 Patienten wurde eine Myokardperfusionsuntersuchung mit einem 256-Zeilen MSCT mit 8 cm-Detektor ohne Tischbewegung mittels durch Adenosin induzierten Stress mit 80 kV und 250 mAs pro Datensatz durchgeführt. Anschließend wurden die Rohdaten sowohl mit der herkömmlichen gefilterten Rückprojektion (FBP) als auch mit sechs verschiedenen Stufen der IR (L1-L6) rekonstruiert. Die Bildqualität wurde anhand einer 5-Punkte-Skala (5: ausgezeichnet, 1: nicht-diagnostisch) bewertet als auch das Bildrauschen, CNR und SNR (ischämisches vs. normal perfundiertes Myokard) evaluiert. **Ergebnis:** IR verbessert den mittleren SNR-Wertsowohl von normal perfundiertem Myokard von 2,8 ± 2,6 (FBP) auf 4,1 ± 2,2 (IR Stufe 6) als auch von ischämischem Myokard von 0,7 ± 1,5 (FBP) auf 1,0 ± 1,7 (IR Stufe 6). Ebenso wurde der mittlere CNR-Wert von 2,3 ± 2,1 (FBP) auf 3,5 ± 1,6 (IR L6) verbessert. Gleichzeitig wurde das Bildrauschen von 45,4 ± 10,1 (FBP) auf 30,5 ± 12,0 (IR L6) verringert. Der Vergleich von IR (L1-L6) mit den mit FBP-rekonstruierten Bilder brachtekeinen signifikantenVerlust der Bildqualität (p>0,01) hervor. **Schlussfolgerung:** IR bewirkt sowohl eine Verbesserung von SNR und CNR als auch eine Reduzierung des Bildrauschen um ca. 30%. Folglich erscheint eine Strahlendosis in dynamischen Myokardperfusionsuntersuchungen ohne negative Auswirkungen auf die Bildqualität möglich.

Keywords: Myokardperfusionsuntersuchung, Iterative Rekonstruktion, Strahlendosisreduktion, Adenosin, Myokardinfarkt

VO 401.4
11:15

Transcatheter Aortic Valve Replacement: Performance of an Aortic Valvular Complex Model for Semi-Automated Quantification of Aortic Annulus Dimensions at Cardiac CT

Blanke P[1], Spira EM[1], Schoepf UJ[2], Bernhardt D[3], Ionasec R[4], Eberberger U[2], Langer M[1]
[1]Universitätsklinikum Freiburg, Abteilung Röntgendiagnostik, Freiburg; [2]Medical University of South Carolina, Heart and Vascular Center, Charleston, SC; [3]Siemens Healthcare Sector, Computed Tomography, Forcheim; [4]Siemens Corporate Research, Integrated Data Systems Department, Princeton, NJ

Ziele: To evaluate the accuracy and time-effectiveness of semi-automated model-based annulus computation compared to manual planimetry for assessment of aortic annulus dimensions prior to transcatheter aortic valve replacement (TAVR). **Methode:** Retrospectively ECG-gated dual-source cardiac CT data of 50 consecutive TAVR candidates with severe aortic stenosis (82.5 ± 5.8 years) were included. Data were reconstructed at 300 ms past the R-peak and were analyzed using an automatic 3D aortic valve model, fitted to CT data by discriminative learning methods and incremental search. It contains the aortic root's surface, commissures and hinges and allows for automated morphologic identification of the annulus plane, defined by the most basal hinge points of the aortic cusp. The encompassed aortic annulus contour is delineated based on gray-scales, with manual correction. Manual planimetric measurement using multiplanar reformations was used as the reference standard. Data were analyzed using linear regression and Bland Altman plots. Hypothetical prosthesis sizing (23 mm prosthesis for < 22mm aortic annulus; 26mm: 22–25mm; 29mm: > 25 mm) was compared using K-statistics. **Ergebnis:** Aortic valve hinge-points were correctly identified in 47/50 patients (94%). Mean effective annulus diameter was 24.5 ± 2.3 mm by model-based analysis and 24.6 ± 2.2 mm by manual assessment (p = n. s.). Excellent correlation was found between both methods (r = 0.98, p< 0.01). Bland-Altman analysis revealed no systematic bias. Agreement for prosthesis sizing was found in 44/50 patients (K=0.80). Mean analysis time was significantly (p< 0.001) reduced for model-based measurements (28 ± 11sec vs. 92 ± 13sec). **Schlussfolgerung:** Semi-automated morphologic aortic annulus quantification derived from an aortic valve model enables fast and accurate procedural planning in excellent agreement with manual planimetry and has the potential to improve cardiac imaging workflow in the evaluation of patients prior to TAVR.

Keywords: TAVI, Computertomografie, Aortenklappenstenose

VO 401.5
11:25

Perioperative Komplikationen beim transapikalen Aortenklappenersatz (TA-AVI): Einfluss des anatomischen Winkels zwischen linksventrikulärer Längsachse und Ausflusstrakt in der Computertomografie (CT)

Foldyna B[1], Lücke C[1], Hänsig M[2], Holzhey DM[2], Andres C[1], Grothoff M[1], Mohr FW[2], Gutberlet M[1], Lehmkuhl L[1]
[1]Universität Leipzig – Herzzentrum, Abteilung für Diagnostische und Interventionelle Radiologie, Leipzig; [2]Universität Leipzig – Herzzentrum, Abteilung für Herzchirurgie, Leipzig

Ziele: Untersuchung des Winkels zwischen linksventrikulärer Längsachse und Ausflusstrakt (LV-LVOT) und seines Einflusses auf das Auftreten von postoperativen paravalvulären Lecks (PL), eine verlängerte OP-Dauer und einen postoperativen Anstieg der Creatinin-Kinase (CK-MB) in der CT bei Patienten nach TA-AVI. **Methode:** 74 Hochrisiko-Patienten mit schwerer AS, die eine TA-AVI (Prothese: Edwards SapienTM) und eine präoperative, EKG-getriggerte CT erhielten, wurden retrospektiv in unsere Studie eingeschlossen. Der LV-LVOT wurde jeweils in Systole und Diastole mittels multiplanarer Rekonstruktion der CT Daten ermittelt und mit dem Grad der PL, der OP-Dauer und des postoperativen CK-MB-Spiegels korreliert. Alle Messungen wurden von zwei erfahrenen Radiologen durchgeführt und die Interobservervariabilität wurde berechnet. **Ergebnis:** Präoperative CT-Daten standen bei 74 Patienten (Alter 81,9 ± 5,8 Jahre, weiblich = 71%) zur Verfügung. Der mittlere LV-LVOT betrug 61,8° ± 9,8° in der Systole und 61,3° ± 10,1° in der Diastole, in paarweiser Analyse ohne signifikante Veränderung (p = 0.79) während des Herzzyklus. PL traten bei 35 Patienten auf (I°:n = 29 [38,7%], II°:n = 6 [8%], III°:n = 0). Relevante PL traten signifikant häufiger bei LV-LVOT auf, die oberhalb ihres Medians lagen (p = 0.013). Patienten mit relevanten PL (>= II°) wiesen im Durschnitt einen signifikant steileren LV-LVOT als Patienten mit PLSchlussfolgerung: Der LV-LVOT ist ein Prädiktor für die Häufigkeit und den Grad postoperativ auftretender relevanter PL bei TA-AVI. Steilere LV-LVOT gehen mit einer höheren Häufigkeit und einem höheren Grad der PL einher. Ein prädiktiver Wert des LV-LVOT für die Verlängerung der OP-Dauer bzw. einen postop. CK-MB-Anstieg konnte hingegen nicht bestätigt werden.

Keywords: Aortenklappenersatz, Computertomografie, Transapikal, LVOT, Leck

VO 401.6
11:35

Intentional Computed Tomography-based Oversizing in Balloon-expandable Transcatheter Aortic Valve Implantation – Incidence of Paravalvular Regurgitation and Post-deployment Geometry

Blanke P[1], Spira EM[1], Pache G[2], Siepe M[3], Langer M[1]
[1]Universitätsklinikum Freiburg, Abteilung Röntgendiagnostik, Freiburg; [2]Universitäts-Herzzentrum Freiburg/Bad Krozingen, Abteilung Radiologie, Bad Krozingen; [3]Universitäts-Herzzentrum Freiburg/Bad Krozingen, Herz- und Gefäßchirurgie, Freiburg

Ziele: To evaluate the outcome in regard to paravalvular regurgitation and post-deployment geometry of intentional computed tomography (CT)-based oversizing of Transcatheter Heart Valves (THV) in Transcatheter Aortic Valve Implantation (TAVI) using pre- and post-deployment dual-source CT. **Methode:** Seventy-nine patients with severe aortic stenosis (mean age 81 ± 8 years, mean aortic valve area 0.69 ± 0.18 cm^2) underwent retrospectively gated DSCT for THV sizing prior to TAVI. Aortic annulus dimensions were quantified by means of planimetry and area-derived diameter calculation (calculated average annulus diameter, CAAD = 2 x (area/pi) at the level of the basal attachment points of the aortic cusps during systole. THV selection was CAAD-based (EdwardSAPIEN XT 23 mm THV for CAAD < 22mm, 26mm THV for CAAD 22–25mm, 29mm THV for CAAD > 25 mm). Post-deployment CT was performed in 70 patients. Stent-unfolding was assessed planimetrically at the inlet, outlet and level of the native annulus. Relative oversizing and relative changes in annulus dimensions were calculated. **Ergebnis:** Average pre-deployment CAAD was 24.1 ± 1.7 mm, average post-deployment CAAD was 23.9 ± 1.5 mm (p = n. s.). Average relative change in CAAD was -0.4 ± 3.4%. Mean relative oversizing was 9.2 ± 4.8%. Mean diameter at the THV outlet was significantly larger than at the THV inlet (24.5 ± 1.7 mm vs. 23.9 ± 1.6 mm, p< 0.001). Mild to moderate paravalvular regurgitation was observed in 6 patients (9%). There was no moderate or severe paravalvular regurgitation or uncontained aortic root rupture. **Schlussfolgerung:** Intentional oversizing of the THV based on an area-derived annulus diameter in CT and an adapted incremental sizing scheme is safe and is associated with a lower incidence of relevant paravalvular regurgitation, as compared to published landmark trials with echocardiography-based THV-sizing.
Keywords: Aortenklappenstenose, Computertomografie, TAVI

VO 401.7
11:45

Monphasisches Doppel-Bolus Kardio-MDCT zur validen Detektion von Thromben im linken Vorhof und Vorhofohr: ein Vergleich zur transösophagealen Echokardiografie

Staab W[1], Sohns C[2], Zwaka PA[2], Schwarz A[2], Sohns JM[2], Lotz J[2]
[1]Universitätsmedizin Göttingen, Radiologie, Göttingen; [2]Universitätsmedizin Göttingen

Ziele: Evaluierung eines neuen Kardio-MDCT-Protokoll mit einer Doppel-Bolus-Injektion zur Verbesserung der Detektion von LA/LAA Thromben und Reduzierung falsch positiver Befunde im Vergleich zu den Ergebnissen der transösophagealen Echokardiografie(TEE). **Methode:** Insgesamt wurden 182 konsekutive Patienten mit therapierefraktärem VHF für PVI eingeschlossen (62,6% männlich,Alter 64,1 ± 10,2 Jahre). Kardio-MDCT und TEE wurde bei Patienten vor PVI zur Evaluation der LA/LAA Anatomie und dem Ausschluss einer Thrombusformation zwischen November 2010 und März 2012 durchgeführt. Es wurde ein Präbolus von 30 ml und ein Hauptbolus von 70 ml jodhaltigen Kontrastmittel appliziert, getrennt durch eine Pause von 20 Sekunden und gefolgt von einem NaCl- Bolus mit 40 ml. Die erhaltenen CT Datensätze wurden bei einem 75% RR-Intervall ausgewertet. Hier wurden Füllungsdefekte im LA/LAA analysiert. Die Ergebnisse wurden verglichen mit vorhandenem Spontankontrast (SEC) oder Thromben im TEE. **Ergebnis:** Prä-Bolus-Kardio-MDCT identifizierte 14 von 186 Patienten mit Füllungsdefekten der LA/LAA (7,7%) Region. In all diesen Patienten wurden ebenfalls Auffälligkeiten im TEE gefunden. Kardio-MDCT zeigte 2 falsch negative Befunde des im Vergleich zur TEE, jedoch keine falsch positiven. Alle 5 der 14 Patienten mit Thrombusnachweis im Kardio-MDCT (31,3%) wurden vom TEE bestätigt. Insgesamt betrug die Spezifität und Sensitivität der Kardio-MDCT 100%, 88%, 100% PPV; NPV 99%. Die multivariate Analyse identifizierte Bluthochdruck, Diabetes mellitus und ein CHADS2>=2 als unabhängige prognostische Faktoren für LA/LAA Thrombusbildung. **Schlussfolgerung:** Doppel-Bolus Kardio-MDCT ist eine zuverlässige Technik für die Beurteilung von Thromben oder prä-thrombotischen Formationen des LA oder LAA. Im klinischen Alltag sind Thromben bei Patienten mit einem Alter von ≤ 50 Jahren und einem CHADS2-Score von ≤ 1 und ohne erkannten Füllungsdefekt oder Thrombus im MDCT unwahrscheinlich, so dass die PVI ohne vorheriges TEE durchgeführt werden kann.
Keywords: Kardio-CT, Thrombendetektion, linker Vorhof/Vorhofohr, TEE

VO 401.8
11:55

Koronare DSCT-Angiografie zur Vorhersage des perkutanen Rekanalisationserfolgs in chronischen Totalokklusionen (CTO)

Reinartz SD[1], Reith S[2], Kuhl CK[1], Mahnken AH[1]
[1]Universitätsklinikum Aachen, RWTH, Klinik für diagnostische und interventionelle Radiologie, Aachen; [2]Universitätsklinikum Aachen, RWTH, Medizinische Klinik I, Aachen

Ziele: Auswertung der präinterventionellen koronaren Dual-Source CT-Angiografie (DSCT-CA) zur Vorhersage des Erfolgs einer perkutanen Rekanalisation sowie der Wahl des Zugangswegs in Patienten mit chronischen Verschlüssen (CTO) der Koronararterien. **Methode:** Zwischen November 2009 und September 2012 unterzogen sich 25 konsekutive Patienten mit CTO einer DSCT-CA zur präinterventionellen Planung des perkutanen Rekanalisationsversuchs. Die Konfiguration der CTO wurde durch drei Hauptfaktoren (Konzentrische Kalzifikation, bilaterale Kalkkappe, schwere Kalklast) sowie Nebenfaktoren (Seitenäste, gewundener Verlauf, Länge des Verschlusses, Thrombusstumpf, Gefäßremodelling) klassifiziert. Technischer Erfolg sowie Komplikationsrate des interventionellen Revaskularisationsversuchs wurden dokumentiert. Der diagnostische Stellenwert der DSCT-CA wurde eingeschätzt durch Berechung der Sensitivität, Spezifität sowie des negativen und positiven Prädiktionswerts (NPV, PPV) zur Vorhersage des Erfolgs sowie des Zugangswegs (ante- und retrograde). **Ergebnis:** Die Majorität (88%) der CTOs befand sich in der rechten Kranzarterie (RCA), die mittlere Länge aller Verschlüsse war 4,6 ± 2,7 cm. Basierend auf den CT-Datensätzen wurde die Intervention in 5/25 (20%) Patienten empfohlen, wohingegen in 16/25 Patienten ein Interventionsversuch unternommen wurde mit einer Erfolgsrate von 56% (n = 9/16). Alle abgelehnten Patienten waren in der DSCT-CA konkordant eingeschätzt worden. Der NPV für den Rekanalisationserfolg beträgt 75% mit einer Spezifität von 80%, während die Sensitivität und PPV mit 30% und 60% berechnet wurde. Der erfolgreiche Zugangsweg wurde in 80% (antegrad) und 25% (retrograd) vorhergesagt. **Schlussfolgerung:** DSCT-CA ermöglicht die Visualisierung der Konfiguration und Länge der verschlossenen Koronararterie und liefert somit wertvolle Informationen zur Ablehnung eines CTO-Rekanalisationsversuchs. Die Vorhersage der Erfolgs sowie des retrograden Zugangswegs ist nicht möglich.
Keywords: CT-Koronarangiografie, Chronische Totalokklusion, DSCT

VO 401.9
12:05

CT-Pneumokardiomyografie des dynamischen Verhaltens der Helix-Winkel-Verteilung im Herzmuskel: Funktionelle Anpassung oder Ergebnis struktureller Zwänge?

Burg MC[1], Lunkenheimer PP[2], Maintz D[3], Heindel W[1], Schülke C[1]
[1]Universitätsklinikum Münster, Institut für Klinische Radiologie, Münster; [2]Universitätsklinikum Münster, Experimentelle Thorax-, Herz- und Gefäßchirurgie, Münster; [3]Universitätsklinikum Köln, Institut und Poliklinik für radiologische Diagnostik, Köln

Ziele: Die Gruppe um Smerup et al. (November 2012: Im Druck) hat zuletzt am hypertrophierten linken Ventrikel eine Zunahme des inneren Helixwinkels beschrieben, die sie als Ergebnis eines funktionellen Anpassungsprozesses zur Korrektur der inneren Faserlänge nach Abnahme des Innenradius deuten. Unsere CT-Pneumokardiomyogaphischen Untersuchungen gelten der Frage, ob es sich nicht eher allein um einen Effekt struktureller Zwänge handelt, der dann auch am toten Herzen unter äußerer Kompression zu erzwingen wäre. **Methode:** Die CT-Pneumokardiomyografie ist eine neue experimentelle Technik, die in kurzer Zeit die Messung der Helixwinkel im Herzen erlaubt. In Messungen an 7 Schlachthofpräparaten von Schweineherzen haben wir die subendokardialen und subepikardialen Helixwinkel im Nativzustand und unter äußerer Kompression der Herzen gemessen. Die damit bewirkte Kammerradiusverkleinerung und Wanddickenzunahme sollte als grobes Modell entsprechender Veränderungen bei der Ventrikelhypertrophie gelten. **Ergebnis:** Unter Kompression nahm die Wanddicke der linken Kammer-

wand im Mittel um 4,6% zu. Die subendokardialen Helixwinkel stiegen statistisch signifikant (p = 0,018) von im Mittel 55,1 Grad auf 62,6 Grad. Die subepikardialen Helixwinkel veränderten sich von durchschnittlich 48,7 Grad auf 52,4 Grad (p = 0,043). **Schlussfolgerung:** Mithilfe der CT-Pneumokardiomyografie konnten wir bildgebend zeigen, dass eine Wanddickenzunahme der linken Kammmerwand zu einer signifikanten Aufrichtung der subendokardialen Netzstrukturen des Myokards führt, selbst wenn sie am toten Herzen durch äußere Kompression erzwungen wird. Wir vermuten, dass diese Form des Remodelings allein strukturell durch die charakteristisch dichte dreidimensionale Vernetzung der Doppelmatrix von Myokard und Bindegewebe bedingt ist.

Keywords: CT-Pneumokardiomyografie, myokardiale Substruktur, myokardialer Faserverlauf, Remodeling

VO 402
Experimentelle Radiologie III – Quantitative MRT

Vorsitz: Ittrich H / Hamburg, Persigehl T / Köln
Saal Donner
Samstag, 01.06.2013, 10:45 bis 11:45

VO 402.1
10:45

Nur eine präzise Quantifizierung von braunem Fettgewebe beim Erwachsenen zeigt eine signifikante Korrelation mit anthropometrischen und metabolischen Parametern

Werner MK[1], Stef I[1], Deckert A[1], Ripkens S[1], Schmadl M[1], Claussen CD[1], Stefan N[2], Pfannenberg C[1]
[1]Radiologische Universitätsklinik, Diagnostische und Interventionelle Radiologie, Tübingen; [2]Innere Medizin, Endokrinologie, Diabetologie, Angiologie, Nephrologie und Klinische Chemie, Tübingen

Ziele: Adipositas und die Entwicklung des metabolischen Syndroms werden beim Erwachsenen beeinflusst durch die Masse und Aktivität von braunem Fettgewebe (BAT). BAT lässt sich in der FDG-PET/CT detektieren und wurde bisher mittels grober Region of Interest (ROI) über den gesamten Schulter-Nacken-Bereich quantifiziert. Wir untersuchten, ob eine präzisere Quantifizierung mit individuellen ROIs für jede BAT-Manifestation die Korrelation von BAT mit anthropomorphen und metabolischen Parametern (Body-Mass-Index (BMI), Blutzuckerspiegel und Throidea-stimulierendes-Hormon (TSH)-Spiegel) beeinflusst bzw. verbessert. **Methode:** Von 4852 FDG-PET/CT-Untersuchungen bei 3680 Patienten zeigten 227 BAT, die zusammen mit 375 Kontrollpatienten mit gleichem Untersuchungsdatum und ähnlichem Alter und Geschlecht quantitativ analysiert wurden. BAT-Volumen und -Aktivität wurden mittels Isokontour-ROI (SUV-Schwellenwert 2,0) über die gesamte Schulter-Nacken-Region und mittels separater ROIs für jede BAT-Manifestation gemessen. Spearman Rank-Korrelationen mit BMI, Blutzuckerspiegel und TSH wurde berechnet. **Ergebnis:** BAT-Volumen und -Aktivität zeigten eine signifikante inverse Korrelation mit BMI (Aktivität p< 0,001/Volumen p< 0,004), Blutzuckerspiegel (Aktivität p=0,017) und positive Korrelation mit TSH (p=0,004/p=0,006). Im Gegensatz hierzu zeigte sich keine signifikante Korrelation bei ROI-Messung der gesamten Schulter-Nacken-Region mit BMI (p=0,55/p=0,33) und eine deutlich schwächere Korrelation der BAT-Aktivität mit dem Blutzuckerspiegel (p=0,021). **Schlussfolgerung:** Die präzise Messung von BAT-Volumen und -Aktivität mittels individueller ROIs für jede BAT-Manifestation zeigte eine deutlich stärkere Korrelation insbesondere mit dem BMI, so dass entgegen der bisherigen Praxis eine genaue ROI-basierte Quantifizierung von BAT verwendet werden sollte, insbesondere auch bei kleineren Patientenpopulationen.

Keywords: FDG-PET/CT, Braunes Fett (BAT), Metabolisches Syndrom, TSH

VO 402.2
10:55

MR Quantifizierung von Leberlipiden nach partieller Hepatektomie im Mausmodell bei 3T

Ittrich H[1], Heeren J[2], Herkel J[3], Merkel M[3], Peldschus K[1], Adam G[1]
[1]Klinik und Poliklink für Diagnostische und Interventionelle Radiologie, Hamburg; [2]Institut für Biochemie und Molekulare Zellbiologie, Hamburg; [3]I. Medizinische Klinik und Poliklinik, Hamburg

Ziele: Vergleich verschiedener MR Fettbildgebungs-Sequenzen zur nicht-invasiven Bestimmung der Lipid-Akkumulation in der Leber nach partieller Hepatektomie in verschiedenen Mausmodellen. **Methode:** Eine in-vivo MRT wurde vor, 6 h, and 24 h nach partieller Hepatektomie (PH) in ApolipoproteinE (ApoE)-defizienten und Wildtyp-Mäusen (WT, Kontrolle) unter Verwendung einer dedizierten Kleintier-Solenoid-Spule in einem klinischen 3T Scanner vorgenommen. 4 verschiedene T1w Protokolle wurden untersucht: TSE, Fett-unterdrückte (fat-sat) TSE, Wasser-unterdrückte (wat-sat) TSE sowie eine In/Gegenphasen (iop) FFE. Das SNR wurde unter Korrektur mit einem externen Kontrollstandard (Wasser, Öl) in der Leber zu allen Zeitpunkten unter Festlegung einer ROI in repräsentativen Regionen der Restleber unter Nutzung von ImageJ (NIH) gemessen. Die Leberlipidkonzentrationen (LLC, µg/mg protein) wurden zu jedem Zeitpunkt nach PH mittels Standardlabormethoden bestimmt. Unterschiede in den LLC zwischen beiden Gruppen (ApoE, WT) nach PH wurden auf statistische Signifikanz (t-test, p< 0.05) getestet. Pearson's Korrelationskoeffizient (R) zwischen SNR und LLC wurden für alle verwendeten Sequenzen berechnet. **Ergebnis:** Die in-vivo Messungen zeigten zeitabhängige Änderungen des SNR in beiden Gruppen nach PH, die mit den LLC-Änderungen direkt korrelierten. LLC zeigte einen beschleunigten Anstieg in der ApoE-Mäusen von 123.2 ± 8.8% nach 6 h und 240.0 ± 25,8% nach 24 h im Unterschied zu den WT-Mäusen (6 h: 39.0 ± 17,1%, 24 h: 166.2 ± 16.8%). R zwischen SNR and LLC zeigte die beste Korrelation für T1w wat-sat TSE (r = 0.98), gefolgt von iop FFE (r =-0.95), fat-sat TSE (r = 0.84) und der T1w TSE (r = 0.75). **Schlussfolgerung:** Leberlipidkonzentrationen und Defekte im Lebermetabolismus können in präklinischen Kleintier-Modellen durch nicht-invasive MRT mittels eines klinischen 3T MRT bestimmt werden.

Keywords: MRT, Leberlipide, Metabolismus, Hepatektomie, ApoE

VO 402.3
11:05

Kardiale, pankreatische und hepatische Eisenmessung bei Patienten mit hereditärer Hämochromatose

Yamamura J[1], Schönnagel B[1], Brehmer M[1], Berliner C[1], Nielsen P[2], Adam G[1], Fischer R[3]
[1]Universitätsklinikum Hamburg-Eppendorf, Klinik und Poliklinik für Diagnostische und Interventionelle Radiologie, Hamburg; [2]Universitätsklinikum Hamburg-Eppendorf, Biochemie, Hamburg; [3]Children's Hospital & Research Center, Pediatric Hematology, Oakland, USA

Ziele: Hereditäre Hämochromatose (HH) ist mit Kardiomyopathie durch kardiale Eisenüberladung sowie hepatische Eisenakkumulation assoziiert. Das Ziel der Studie war es, die Akkumulationen in den Organen der betroffenen Patienten mittels quantitativer Magnetresonanztomografie (qMRT) zu untersuchen. **Methode:** 7 Patienten mit homozygoter HH (C282Y: n = 4, H63D: n = 3; Alter 40–63 y) und Kontrollgruppe (n = 13, Alter 23–63y) wurden mittels Biosuszeptometrie SQUID und qMRT (kardiale Funktion, transversale Relaxationsrate R2* und relative Fett-/Wassergehalt von Herz, Pankreas, Knochenmark, Leber und Milz) untersucht. Kardiale Eisenkonzentration (CIC) wurde aus der septalen R2* mit Bezug auf bereits beschriebene Beziehung zwischen R2*und kardiomagnetische Suszeptibilität, basierend auf spezifische magnetische Volumensuzeptibilität von Hämosiderin/Ferritin 1,6·10 – 6 [SI-Einheiten], berechnet. R2* und die relative Fett-/Wassergehalt wurde mittels chemical-shift Analyse (in- und opposed Phase) berechnet. **Ergebnis:** Hepatische Eisenkonzentration (HIC) in HH betrug zwischen191 und 4225µg/g-Leber (Konversionsfaktor 6), während Herzeisenkonzentration zwischen 47 und 140 µg/g-Myokard (R2*= 26 – 41 s-1) betrug. Die höchsten R2* wurde bei Patienten mit den höchsten HIC gemessen und war gering höher im Vergleich zur Kontrollgruppe (R2*= 24 – 37 s-1). Eine Korrelation zwischen CIC und HIC bestand nicht. Die links ventrikuläre Funktion war bei allen Patienten in der Norm (LVEF > 56%). R2* der Milz betrug unter 100 s-1 (Kontrolle: 30 – 83 s-1). Pankreaseisen war ebenfalls in der Norm (R2*= 20 – 71 s-1) und korrelierte mit HIC. Im Knochenmark konnte bei Patienten mit homozygoter H63D Mutation eine erhöhte Eisenkonzentration gefunden werden (R2*= 84 – 175 s-1), während bei C282Y Mutation es nicht der Fall war (R2* < 78s-1).

Schlussfolgerung: Die qMRT kann Eisenkonzentrationen in verschiedenen Organen adäquat messen und quantifizieren. Sie kann bei Patienten mit Hämochromatose für Screening und Therapie angewandt werden.
Keywords: MRT, R2*/T2*, Hämochromatose, Eisen

VO 402.4
11:15

Quantitative DCE-MRI im Therapiemonitoring einer neuen, anti-angiogenetischen Triple-Therapie bei experimentellen Plattenepithelkarzinomen (PE-Ca)

Sterzik A[1], Paprottka PM[1], Zengel P[2], Roßpunt S[2], Moser M[1], Baloch E[1], Hirner H[1], Reiser MF[1], Nikolaou K[1], Cyran CC[1]
[1]Klinikum der Universität München Standort Grosshadern, Institut für Klinische Radiologie, München; [2]Klinikum der Universität München Standort Grosshadern, Klinik und Poliklinik für Hals-Nasen-Ohrenheilkunde, München

Ziele: Therapiemonitoring antivaskulärer Effekte einer neuen Triple-Therapie, mit dem COX-II-Inhibitor Celecoxib, dem Metalloproteinase-Inhibitors Galardin und dem Inhibitor des Urokinase Plasminogen Aktivator-Systems Mesupron, auf PE-Ca-Xenografts mit funktioneller DCE-MRI. **Methode:** Athymische Nacktratten (n = 14) wurden mit der humanen PE-Ca-Zellinie (FaDu) subkutan inokuliert. An Tag 0 sowie nach 7-tägiger Therapie mit, Applikation von Celecoxib (25 mg/kg), Galardin (50 mg/kg) und Mesupron (0,03 mg/kg) in der Therapiegruppe (n = 7) erfolgte die DCE-MRI bei 3T unter Verwendung eines hochmolaren Kontrastmittels (Gadubotrol). Ein kinetisches Exchange-Modell wurde zur Quantifizierung der Zielparameter Blutfluss (BF), Blutvolumen (BV) sowie Permeability-Surface Area Product (PS) verwendet und mit immunhistochemischen Daten korreliert. **Ergebnis:** In der Therapiegruppe zeigte sich bei den Perfusionsparametern zwischen Tag 0 und Tag 7 eine signifikante Reduktion des BF (38,3 ± 15 auf 20,2 ± 7,5 ml/100 ml/min; p< 0,01) und des BV (17,9 ± 4,3 auf 7,9 ± 3,1 ml/mg; p< 0,01).Kein signifikanter Unterschied konnte bezüglich PS im Therapieverlauf festgestellt werden (p>0,05). Immunhistochemisch zeigten sich in der Therapiegruppe signifikante antivaskuläre (CD31 581 ± 145 vs. 1228 ± 309; p< 0,05), antiproliferative (Ki-67 17,8 ± 4,0% vs. 21,9 ± 3,5%; p< 0,05) und proapoptotische (Caspase-3 2,2 ± 0,5% vs. 1,4 ± 0,7%; p< 0,05) Effekte. Statistisch signifikante Korrelation zeigten sich zwischen BF/BV und CD31 (BF: r=0,74; p< 0,01; BV: r=0,54; p< 0,05), zwischen BV und Zellproliferation (r=0,56; p< 0,05) sowie zwischen BF und Apoptoserate (r=-0,56; p< 0,05). **Schlussfolgerung:** Eine neue Triple-Therapie von Celecoxib, Mesupron sowie Galardin zeigte signifikante antiangiogenetische, antiproliferative und proapoptotische Effekte auf humane PE-Ca-Xenografts, die nicht-invasiv mit MRT Imaging Biomarkern in vivo quantifiziert werden konnten in guter Korrelation zum immunhistochemischen Goldstandard.
Keywords: DCE-MRT, Plattenepithel-Karzinom, HNO

VO 402.5
11:25

Quantitative Micro-CT und funktionelle Untersuchungen der Harnblase im Tiermodell der ApoE-/-/LDLR-/- Doppelknockoutmaus

Kampschulte M[1], Dannenmaier A[2], Langheinrich AC[3], Bschleipfer T[2], Weidner W[2], Krombach GA[1]
[1]Universitätsklinikum Gießen und Marburg, Standort Gießen, Radiologie, Gießen; [2]Universitätsklinikum Gießen und Marburg, Standort Gießen, Urologie, Pädiatrische Urologie und Andrologie, Gießen; [3]BG Unfallklinik, Diagnostische und Interventionelle Radiologie, Frankfurt/Main

Ziele: Ziel der Studie war es, an einem etablierten Tiermodell der Atherosklerose das Auftreten einer überaktiven Harnblase (OAB) funktionell nachzuweisen und morphologische Korrelate mittels Mikro-und Nano-CT zu quantifizieren. **Methode:** 60 Wochen alte weibliche ApoE-/-/LDLR-/- Doppelknockoutmäuse wurden untersucht und mit C57B6J-Kontrolltieren verglichen. In der Zystomanometrie an 6 ApoE-/-/LDLR-/- Doppelknockoutmäusen und 10 Kontrolltieren wurden maximaler Detrusordruck bei Miktion (Pmax), Zeitintervall zwischen Detrusoraktivitäten (PP), Miktionsintervall (MI), funktionelle Blasenkapazität (fBK), Miktionsvolumen (MV) und Restharnmenge (RV) ermittelt. Nach linksventrikulärer Perfusion mit einem Kontrastmittelpolymer und standardisierter Vaselinefüllung der Harnblase wurde 13 weiblichen ApoE-/-/LDLR-/- Doppelknockoutmäusen und 16 Kontrolltieren die Harnblase entnommen und bei isotroper Voxelgröße das Harnblasenwandvolumen im Mikro-CT bestimmt. Mittels Nano-CT wurden die Blasenwanddicke, die Segmentvolumina und der Gefäßvolumenanteil (vascular volume fraction, VVF) einzelner Wandsegmente ermittelt. **Ergebnis:** Die ApoE-/-LDLR-/- Doppelknockout-Tiere wiesen einen signifikanten Anstieg von Pmax (p = 0,045) sowie eine signifikante Reduktion von PP (p = 0,001), MI (p = 0,001) und MV (p = 0,002) auf. Es bestand kein signifikanter Unterschied des RV. Die quantitative Mikro-CT wies eine signifikante Minderung des Blasenwandvolumens (p = 0.047) der ApoE-/-/LDLR-/- Doppelknockoutmäuse nach. Die quantitative Nano-CT der Wandsegmente zeigt eine signifikante Minderung der Wanddicke (p = 0.001), des Segmentvolumens (p< 0.001), und der VVF (p=0.011). **Schlussfolgerung:** ApoE-/-LDLR-/- Doppelknockoutmäuse zeigen Veränderungen des Miktionsverhaltens im Sinne einer OAB. Quantitative Micro-und Nano-CT demonstrieren signifikante Veränderungen der Harnblasenwanddicke- und vaskularisation.
Keywords: OAB, Cystomanometrie, Mikro-CT, Nano-CT

VO 402.6
11:35

Quantitative funktionelle MRT der Lunge in freier Atmung – ohne Kontrastmittel und ohne EKG-Trigger

Fischer A, Ritter CO, Köstler H, Hahn D
Universitätsklinikum Würzburg, Institut für Röntgendiagnostik, Würzburg

Ziele: Kürzlich wurden Methoden vorgestellt, welche die kontrastmittelfreie Darstellung von Ventilation und Perfusion in freier Atmung und ohne EKG-Trigger ermöglichen (Bauman et al.; MRM V.62 S. 656ff; Fischer et al.; Proc ISMRM V.20 S. 1339). Die Technik von Fischer et al. akquiriert zusätzlich zu den Daten ein Gating-Signal, welches die retrospektive Rekonstruktion vollständiger Atmungs- und Herzzyklen ermöglicht. Ziel dieser Arbeit war es deshalb, unter Verwendung geeigneter theoretischer Modelle die Ventilation und die Perfusion der menschlichen Lunge zu quantifizieren. **Methode:** An sieben gesunden Probanden (5 m/2w, Alter 20 – 25 Jahre) wurden quasi-zufällige Daten und zusätzlich ein Gating-Signal (DC Signal) akquiriert. Aus dem Gating-Signal wurden Atem- und Herzphase ermittelt. Für mehrere Atem- und Herzphasen wurden aus den Daten an Hand des Gating-Signals Bilder rekonstruiert, wodurch die Abbildung vollständiger Atem- und Herzzyklen möglich war. In diesen Zyklen variiert das Signal in der Lunge aufgrund der Atmung (Ventilation) oder wegen des pulsatilen Einfließens von Blut (Perfusion). Unter Berücksichtigung der Signalgleichungen für kontinuierlich gepulste FLASH-Sequenzen (Deichmann et al.; JMR V.96 S. 608ff) konnte ein theoretisches Modell ermittelt werden, mithilfe dessen die Perfusion quantifiziert werden kann. Die Ventilation wurde nach der Methode von Zapke et al. (Resp Research V.7 S. 106ff) quantifiziert. **Ergebnis:** Bei den bislang untersuchten Probanden ergaben sich Ventilationswerte von 0,1 – 0,2 ml Luft/ml Lungengewebe und Perfusionswerte im Bereich von 1,0 – 2,5 ml/min/ml. Die Perfusionswerte sind mit der Literatur verträglich, während die Ventilationswerte gegenüber Literaturwerten erniedrigt sind, da sie nicht in maximaler Atemexkursion sondern in normaler Ruheatmung ermittelt wurden. **Schlussfolgerung:** Diese Studie demonstriert die Möglichkeit, quantitative Ventilations- und Perfusionskarten ohne Kontrastmittelgabe in freier Atmung und ohne EKG-Trigger mittels MRT zu bestimmen.
Keywords: Lungenbildgebung, Perfusion, Ventilation, Quantitative MRT

VO 404
Uroradiologie II – Nieren

Vorsitz: Hallscheidt P / Darmstadt, Uder M / Erlangen
Saal Krause
Samstag, 01.06.2013, 10:45 bis 11:30

VO 404.1
10:45

T2 mapping und Diffusionsbildgebung zur Quantifizierung von akuten und chronischen Veränderungen nach akutem Nierenversagen im Mausmodell – Vergleich mit der Histologie

Hueper K[1], Meier M[2], Gutberlet M[1], Rong S[3], Lu X[4], Haller H[3], Wacker F[1], Hartung D[1], Gueler F[3]
[1]Medizinische Hochschule Hannover, Institut für Diagnostische und Interventionelle Radiologie, Hannover; [2]Medizinische Hochschule Hannover, Zentrales Tierlabor und Institut für Versuchstierkunde, Hannover; [3]Medizinische Hochschule Hannover, Nephrologie, Hannover; [4]Tongji Hospital, Institut für Transplantation, Wuhan

Ziele: Das akute Nierenversagen (ANV) ist charakterisiert durch Inflammation und Verlust der Nierenfunktion und führt langfristig zu einer progredienten Nierenfibrose. Ziel war es, diese Veränderungen mittels T2 mapping und Diffusionsbildgebung (DWI) im Verlauf zu beurteilen. **Methode:** Bei C57Bl/6 Mäusen wurde durch einseitiges Klemmen eines Nierengefäßstils für 35 min (n = 10) oder 45 min (n = 7) ein moderates bzw. schweres ANV verursacht. MRT-Untersuchungen wurden bei allen Tieren vor sowie 1, 7, 14, 21 und 28 Tage nach der Operation am 7 Tesla Scanner (Bruker) durchgeführt. Es wurden Multiecho-TSE- (3 Echos) und DWI-Sequenzen (7 b-Werte) akquiriert und Parameterkarten der T2-Zeiten und des Apparent Diffusion Coefficient (ADC) berechnet. Die MRT-Parameter wurden mit dem Volumenverlust der Niere und den histologischen Veränderungen in denselben Tieren am Tag 28 verglichen (Fibrose: Masson-Goldner-Färbung, alfa-SMA, Inflammation: Makrophagen). **Ergebnis:** Nach ANV stiegen die T2-Zeiten im äußeren Nierenmark am stärksten und lagen am Tag 1 bei moderatem ANV 21 ± 6% ($p < 0,05$) und bei schwerem ANV 33 ± 7% höher als ihre Ausgangswerte ($p < 0,01$). Nach schwerem ANV lagen die T2-Zeiten an den Tagen 7–14 signifikant höher als nach moderatem ANV ($p < 0,05$). Am Tag 7 korrelierte die T2-Zeit im äußeren Mark signifikant mit dem Volumenverlust der Niere am Tag 28 ($r = 0,69$; $p < 0,01$). Der medulläre ADC sank nach schwerem ANV von 1,59 ± 0,06*10–3 mm2/s auf 1,28 ± 0,05*10–3 mm2/s ($p < 0,01$) am Tag 1 und blieb bis zum Tag 28 im Vergleich zur Gegenseite reduziert ($p < 0,01$). Nach moderatem ANV fiel die Diffusionseinschränkung (ADC-Reduktion) geringer aus als nach schwerem ANV ($p < 0,05$). Korrespondierend dazu waren das Ausmaß der Fibrose und der Zellinfiltration am Tag 28 nach schwerem signifikant stärker als nach moderatem ANV ausgeprägt. **Schlussfolgerung:** T2 mapping und DWI ermöglichen die nicht-invasive Beurteilung des Vorliegens und des Schweregrades der akuten (Ödem, Zellinfiltration) und chronische Veränderungen (Fibrose) nach ANV im Mausmodell.
Keywords: akutes Nierenversagen, Reperfusionsschaden, T2-mapping, Diffusion, Nierenfibrose

VO 404.2
10:55

Dynamische kontrastverstärkte MRT der Niere und Nierentumoren: Vergleich der Untersuchung einer Einzelschicht vs. des gesamten Organs/ Tumor

Notohamiprodjo M[1], Winter KS[1], Helck AD[1], Ingrisch M[1], Staehler MF[2], Reiser MF[1], Nikolaou K[1]
[1]Klinikum der Universität München, Institut für Klinische Radiologie, München; [2]Klinikum der Universität München, Urologische Klinik, München

Ziele: Häufig wird die Auswertung der dynamischen kontrastverstärkten MRT (DCE-MRI) der Niere bzw. Nierentumoren nur für eine Einzelschicht durchgeführt. Wir untersuchten, ob die Untersuchung einer Einzelschicht repräsentativ für die gesamte Niere bzw. Tumor ist. **Methode:** Es wurden insgesamt 45 DCE-MRI-Untersuchungen der Nieren und 15 DCE-MRI-Untersuchungen von Nierenzellkarzinomen bei 3.0T (Magnetom VERIO, Siemens Healthcare Sektor) nach Gabe von einer halben körperadaptierten Dosis Gadobutrol (Bayer HealthCare Pharmaceuticals) durchgeführt. Es wurde eine dynamische isotrope 3D-MR-Angiografie-Sequenz (TWIST) mit Abdeckung des gesamten Organs akquiriert (zeitliche Auflösung: 2 Sekunden, Voxellänge jeweils 2,6 mm, 40 Schichten). Die Auswertung erfolgte mit einer selbstgeschrieben Software (PMI 0.4). Der Nierenkortex und vitales Tumorgewebe wurden semi-automatisiert segmentiert. Es wurde ein 2-Kompartmentmodell zur Analyse verwendet, hierbei wurden die Perfusions- und Filtrations/Permeabilitätsparameter einer zentralen Einzelschicht mit denen des gesamten Organs/Tumors verglichen. Die statistische Auswertung erfolgte mit dem Wilcoxon-Vorzeichen-Rang-Test und Pearson's Korrelationskoeffizient. **Ergebnis:** Insgesamt wurden in den zentralen Einzelschichten der Niere tendenziell aber nicht signifikant höhere Parameter für Plasmafluss, Plasmavolumen sowie für die glomeruläre Filtration als im gesamten Organ gemessen. Für Nierentumoren zeigte sich ebenfalls kein signifikanter Unterschied hinsichtlich Plasamfluss, Plasmavolumen und Permeabilität. Zwischen den Einzelschichten und der gesamten Niere/Tumor zeigte sich jeweils eine exzellente Korrelation (r jeweils > 0,95). **Schlussfolgerung:** Die DCE-MRI-Untersuchung von zentralen Einzelschichten ist repräsentativ für das gesamte Organ bzw. Tumor. Gering, aber nicht signifikant höhere Werte in den Einzelschichten können durch Partialvolumeneffekte am Organ-/Tumorrand erklärt werden.
Keywords: DCE-MRI, RCC, Perfusion, Permeabilität

VO 404.3
11:05

Funktionelle Bildgebung von Transplantatnieren mittels Arterial Spin Labeling (ASL) MRT bei 1.5T und 3T: Ergebnisse bei 105 Patienten

Lanzman RS[1], Blondin D[1], Heusch P[1], Martirosian P[2], Aissa J[1], BIlk P[1], Zenginli H[3], Kröpil P[1], Antoch G[1], Wittsack HJ[1]
[1]Universtität Düsseldorf, Medizinische Fakultät, Institut für Diagnostische und Interventionelle Radiologie, Düsseldorf; [2]Universitätsklinik Tübingen, Institut für Diagnostische und Interventionelle Radiologie, Tübingen; [3]Universtität Düsseldorf, Medizinische Fakultät, Klinik für Urologie, Düsseldorf

Ziele: Ziel dieser Studie war es, den Stellenwert der kontrastmittelfreien Arterial Spin Labeling (ASL) Perfusionsmessung zur funktionellen Beurteilung von Transplantatnieren bei 1.5T und 3T zu evaluieren. **Methode:** 105 nierentransplantierte Patienten (50,8 ± 14,7 Jahre) wurden in die Studie eingeschlossen und bei 1.5T (n = 71)(Magnetom Avanto, Siemens AG) und 3T (n = 34)(Magnetom Trio, Siemens AG) durchgeführt. Zur Bestimmung der Perfusion wurde eine paracoronale Einzelschichtmessung mit einer FAIR TrueFISP Sequenz (jeweils 30 Mittelungen nach schicht-selektiver und nach globaler Inversion, Inversionszeit 1200 ms, Schichtdicke 8 mm, Matrix 128 x 128). Die T1-Zeit der Transplantatnieren wurde anhand einer Inversions-Recovery-Sequenz mit unterschiedlichen Inversionszeiten bestimmt. Nach Berechnung von ASL-Parameterbildern wurde die kortikale Perfusion ROI-basiert von einem Auswerter bestimmt. Die ASL-Perfusion wurde mit der anhand der glomerulären Filtrationsrate (GFR) ermittelten Nierenfunktion korreliert und zwischen Patienten mit guter Transplantatfunktion (Gruppe A; GFR > 30 ml/ min/ 1.73 m^2) und Patienten mit schlechter Transplantatfunktion (Gruppe B: GFR ≤ 30ml/min/1.73m^2) verglichen. **Ergebnis:** Die Datenakquisition war bei allen Patienten erfolgreich. Die ASL Perfusion im Nierenkortex und die GFR waren bei 1.5T (237 ± 101 ml/ 100 g/min und 36.1 ± 22.6 ml/min/ 1.73 m^2) und 3T (248 ± 66 ml/ 100 g/min und 42.3 ± 22.2 ml/min/ 1.73 m^2) vergleichbar. Die kortikale ASL Perfusion war in Gruppe A (283.9 ± 59.4 ml/ 100 g/min) signifikant höher als in Gruppe B (195.6 ± 62.0 ml/ 100 g/min) ($p < 0.0001$). Die ASL Perfusion zeigte eine signifikante Korrelation mit der GFR bei 105 Patienten ($r = 0.59$, $p < 0.0001$). **Schlussfolgerung:** Die ASL-Perfusion von Transplantatnieren korreliert signifikant mit der mittels GFR bestimmten Transplantatfunktion. Die ASL-Perfusionsbildgebung ist daher eine sehr vielversprechende, kontrastmittelfreie Untersuchungstechnik zur funktionellen Beurteilung von Transplantatnieren.
Keywords: Arterial Spin LAbeling, Transplantatniere, GFR, Funktionelle Bildgebung

VO 404.4
11:15

Obstruktionsnachweis mit funktioneller Magnet-Resonanz-Urografie (fMRU): Zwei Quantifizierungstools im Vergleich zur Nierensequenzszintigrafie (NSS) bei kindlicher dilatativer Uropathie (DUP)

Genseke P, Steffen IG, Seidensticker M, Neumann G, Ruf J, Ricke J, Amthauer H, Furth C
Otto-von-Guericke Universität, Universitätsklinikum Magdeburg A. ö. R., Klinik für Radiologie und Nuklearmedizin, Magdeburg

Ziele: Evaluation der Wertigkeit zwei kompetitiver Quantifizierungstools zur korrekten Bestimmung der Obstruktion mittels fMRU bei Kindern mit DUP im Vergleich zur NSS **Methode:** Retrospektive Analyse von 23 Kindern mit DUP [45 Nieren, w:m, 13:10; Durchschnittsalter, 5.0 (0.2 – 16.6) Jahre]. Qualitative Auswertung der Tc-99 m-MAG3-NSS gemäß dichotomer Kategorisierung (obstruiert vs. nicht obstruiert). Anschließend Durchführung einer fMRU und Quantifizierung der „Renal-Transit-Time“ (RTT) mittels „CHOP-fMRU tool“ (CHOP) und „MRU-Plugin for ImageJ“ (ImageJ). Die RTTs wurden der Kategorisierung aus der NSS gegenübergestellt. Mittels ROC-Analyse wurde der optimale Schwellenwert für die RTT zur Unterscheidung obstruiert vs. nicht obstruiert für beide Tools berechnet. **Ergebnis:** Obstruierte Nieren gemäß NSS 18/45 Nieren [40.0%; primär funktionell obstruiert (PFO), n = 11; fixiert obstruiert (FO), n = 7]. Die mittlere RTT für Nieren mit PFO lag bei 655 s ± 524 SD (CHOP) bzw. 646 s ± 533 SD (Image J); für Nieren mit FO betrug die mittlere RTT 928 s ± 465 SD (CHOP) bzw. 1061 s ± 367 SD (ImageJ). Der optimale Schwellenwert zur Unterscheidung obstruiert vs. nicht obstruiert lag bei 231 s für CHOP (p = 0.0002; AUC, 0.826) bzw. bei 229 s für ImageJ (p = 0.0005; AUC, 0.807). Bei diesen Schwellenwerten waren 14 Patienten richtig positiv (RP), 21 richtig negativ (RN), 6 falsch positiv (FP) und 4 falsch negativ (FN) (CHOP: Sens., 77.8%; Spez., 77.8%; NPV, 84.0%; PPV, 70.0%; Korr., 77.8%) vs. 15 RP, 22 RN, 5 FP und 3 FN Patienten (ImageJ: Sens., 83.3%; Spez., 81.5%; NPV, 88.0%; PPV, 75.0%; Korr., 82.2%). Für die korrekte Beurteilung obstruiert vs. nicht obstruiert zeigte sich ein geringer Vorteil für ImageJ, der jedoch nicht signifikant war (p = 0.317). **Schlussfolgerung:** Die fMRU-Quantifizierung zur Detektion einer Obstruktion zeigte retrospektiv eine Korrektheit von maximal 82%. Es bedarf einer Validierung dieser Ergebnisse in prospektiven Studien mit höheren Fallzahlen.

Keywords: fMRU, Obstruktion, Nierensequenzszintigrafie, DUP, Kind

VO 405
Mammadiagnostik II – Vollfeld-Mammografie

Vorsitz: Heindel W / Münster, Bick U / Berlin
Saal Porstmann
Samstag, 01.06.2013, 10:45 bis 12:15

VO 405.1
10:45

Ergebnisqualität der physikalisch-technischen Qualitätssicherung bei modernen volldigitalen Mammografie Systemen aus Sicht des Referenzzentrums

Sommer A[1], Heindel W[2], Lenzen H[2]
[1]Universitätsklinikum Münster, Referenzzentrum Mammografie Münster, Münster; [2]Universitätsklinikum Münster, Institut für Klinische Radiologie, Münster

Ziele: Qualitätssicherungsmaßnahmen haben in einigen Punkten einen Umfang erreicht bei dem der Nutzen fraglich erscheint. Ziel war es deshalb sowohl die interne Qualitätssicherung (QS) des Betreibers als auch die externe QS durch das Referenzzentrum (RZ) auf Sinnhaftigkeit zu Prüfen. **Methode:** Hierzu wurde die Dokumentation von 151.936 täglichen und 10.480 monatlichen Konstanzprüfungen (KP) der Betreiber ausgewertet die mithilfe der Software MammoControl und der automatischen Analyse Software MammoControl DIANA erfasst wurden. Weiter wurden 557 jährlichen Konstanzprüfungen (JKP) die durch den Medizinphysiker des Referenzzentrums durchgeführten wurden betrachtet. **Ergebnis:** Ein generelles Defizit der Routine KP ist die Durchführung an Arbeitspunkten ohne Korrelation zum Patentenbetrieb. In der JKP erfolgt dies mit dem Test der Kontrastauflösung in Korrelation zur Parenchymdosis (AGD). Dies führt dazu, dass Probleme nicht in den Routine KPs erkannt werden und z. B. erst jährlich festgestellt wird, dass die AGD bis zu 12 Monate außerhalb der Toleranz lag. Bei der aufwendigen täglichen Prüfung der Kontrastauflösung konnten hingegen selten Probleme festgestellt werden wobei die seltener durchgeführte Prüfung auf Artefakte häufiger zu Fehlern führte. Bei der externen QS besteht das Problem, dass zu einen durch eine ungenügende Befüllung des DICOM Headers oder falsche Prozessierung der Aufnahmen gewisse Prüfungen und Ergebnisse nachträglich nicht nachvollziehbar sind und somit die Überprüfung der Aufnahmen nicht fachgerecht durchgeführt werden kann. **Schlussfolgerung:** Die Routine KP müssen stärker an Bedingungen des Patientenbetriebs angepasst werden. Eine tägliche Überprüfung der Kontrastauflösung kann entfallen. Im Gegensatz hierzu sollten die Artefaktprüfung auf ein tägliches Intervall ausgeweitet werden. Um eine externe QS durch das RZ zu gewährleisten muss sowohl der DICOM Header plausibel befüllt sein als auch die Aufnahmen für die messtechnische KP als „DICOM for Processing“ vorliegen.

Keywords: Digitale Mammografie, Qualitätssicherung, Konstanzprüfung, Screening

VO 405.2
10:55

Full Field Digital Mammography (FFDM), CMOS – Technology,

Schulz-Wendtland R[1], Meier-Meitinger M[2], Heinz M[2], Wenkel E[1], Uder M[3]
[1]Radiologisches Institut, Gynäkologische Radiologie, Erlangen; [2]Radiologisches Institut, Radiologisches Institut, Erlangen; [3]Direktor des Radiologischen Institutes, Radiologisches Institut, Erlangen

Ziele: Prospektive Untersuchung mit vier digitalen Systemen zur Erstellung von Präparateradiogrammen, um die Detektionsrate bei maximaler Vergrößerung zu bestimmen. **Methode:** Die Untersuchung wurde durchgeführt mit:

1. Inspiration™ (FFDM) (Siemens™, Erlangen, Germany), amorphes Selen, W – Anode, Fokus 0,1 mm, Ortsauflösung 85µm Pixelpitch, 8 lp/mm, Vergrößerung 1.0: 1.8,
2. BioVision™ (CMOS) (Bioptics™, Tucson, USA), Photodiode Array Flat Panel, W – Anode, Fokus 0,05 mm, Ortsauflösung 50 µm Pixelpitch, 12 lp/mm, Vergrößerung 1.0: 2.0,
3. Trident™ (SRS) (Hologic™, Bedford, USA), amorphes Selen, W – Anode, Fokus 0,05 mm, Ortsauflösung 70 µm Pixelpitch, 7,1 lp/mm, Vergrößerung 1.0: 2.0,
4. Tomosynthesis (DBT) (Siemens™, Erlangen, Germany), amorphes Selen, W – Anode, Fokus 0,1 mm, Ortsauflösung 85µm Pixelpitch, 8 lp/mm, Winkelbereich 50 Grad, 25 Projektionen, Scandauer > 20 s, Geometrie: Gleichförmige Abtastung, Rekonstruktion: gefilterte Rückprojektion, Vergrößerung 1.0: 1.0.

Untersuchungsobjekt war das Wisconsin Mammografic Random Phantom, Model 152A (Radiation Measurement Inc., Wisconsin). Wir akquirierten 3 unterschiedliche Bilderserien bei gleichen Belichtungsparametern (Wolfram, 100 mAs, 30 kV). Fünf in der Mammografie erfahrene Radiologen werteten die zufallsverteilten Bilder am Monitor im Hinblick auf die Erkennbarkeit von Mikrokalk (200 bis 740 µm), Fäden (0,4 bis 1,6 mm) und Rundherde (Durchmesser 5 bis 14 mm) aus und verglichen die Ergebnisse. **Ergebnis:** 225 richtig positive Detektionen waren möglich: Wir fanden mit dem FFDM 219, CMOS 223, SRS 225 und DBT 225. **Schlussfolgerung:** Die Ergebnisse unserer Untersuchung ergaben eine signifikant höhere ($p < 0{,}05$) Detektionsrate für das Tomosynthese (DBT) – (Vergrößerung 1.0: 1.0), das SRS – System (Vergrößerung 1.0: 2.0) und der CMOS – Technologie (Vergrößerung 1.0: 2.0) im Vergleich zum FFDM – System (Vergrößerung 1.0: 1.8). Weitere klinische Studien sind hierzu notwendig.

Keywords: Digitale Mammografie, Präparaterradiografie, Tomosynthese

VO 405.3
11:05

Womit prüfen wir unsere Mammografiegeräte? – Untersuchungen zur Qualität von Mammografie-Prüfkörpern

Borowski M[1], Wrede S[1], Neuschaefer-Rube U[2], Danzebrink HU[2], Büermann L[3], Krumrey M[4], Goebbels J[5], Kreienfeld H[6]
[1]Klinikum Braunschweig, Institut für Röntgendiagnostik und Nuklearmedizin, Braunschweig; [2]Physikalisch-Technische Bundesanstalt, Fertigungsmesstechnik, Braunschweig; [3]Physikalisch-Technische Bundesanstalt, Ionisierende Strahlung, Braunschweig; [4]Physikalisch-Technische Bundesanstalt, Temperatur und Synchrotronstrahlung, Berlin; [5]Bundesamt für Materialforschung und -prüfung, Mikro-ZfP, Berlin; [6]TÜV NORD Ensys, Röntgentechnik, Hannover

Ziele: Die Diagnostik der weiblichen Brust stellt höchste Anforderungen an die Bildgebung. Um diese zu erreichen, bestehen hohe Anforderungen an die verwendeten Mammografiegeräte. Die Qualität von Mammografiegeräten wird unter anderem mithilfe von Prüfkörpern, z. B. dem CDMAM-Prüfkörper, kontrolliert. Mängel an den Prüfkörpern wirken sich unmittelbar auf Prüfresultate und damit die Entscheidung aus, ob ein Mammografiegerät für Untersuchungen geeignet ist oder nicht. Bislang gibt keine unabhängige Kontrolle der Prüfkörper im Hinblick auf ihre Qualität. Ziel dieser Studie war die Entwicklung von zerstörungsfreien Methoden zur Überprüfung der Qualität der Prüfkörper sowie deren Anwendung auf in der Praxis verwendete Exemplare. **Methode:** Untersucht wurden das CDMAM sowie der Testeinsatz AP. Es wurden Testmethoden auf der Grundlage quantitativer Bildgebung entwickelt. Die Unsicherheit der entwickelten Methode ist ausreichend klein um relevante Abweichungen in der Materialdicke sowie der Form der Goldobjekte festzustellen. Mit der Methode wurden 10 Exemplare des CDMAM-Prüfkörpers sowie 8 Exemplare des Testeinsatzes AP überprüft. **Ergebnis:** Die Goldobjekte des CDMAM-Prüfkörpers sind vielfach gut zylinderförmig. Bei den Objekten von 100 µm bzw. 80 µm Durchmesser ist die reale Fläche jedoch um teilweise mehr als 30% kleiner als die nominelle. Bei der Dicke der relevanten Goldstrukturen des CDMAM wurde eine Fertigungsstreuung von im Mittel etwa 14% festgestellt. Bei dem Testeinsatz AP wich bei etlichen Exemplaren die Form sowie die Materialdicke der Objekte weit mehr als beim CDMAM von den Vorgaben ab. **Schlussfolgerung:** Es wurde eine Methode entwickelt, um in der Praxis verwendete Prüfkörper der Typen CDMAM und Testeinsatz AP zerstörungsfrei zu testen. Bei den Exemplaren des CDMAM-Prüfkörpers wurden Unterschiede festgestellt, die zu relevant unterschiedlichen Ergebnissen bei den Prüfungen führen können. Bei dem Testeinsatz AP wurden zahlreiche Exemplare gefunden, deren Verwendbarkeit sicherlich kritisch ist.
Keywords: CDMAM, Testeinsatz AP, Qualitätssicherung

VO 405.4
11:15

Pilotstudie zur Detektion simulierter Läsionen mit einem 2D resp. 3D digitalen Vollfeld Mammografiesystem und einem neu entwickelten hochauflösenden Detektor auf der Basis von zwei Shifts a-Selens

Schulz-Wendtland R[1], Meier-Meitinger M[1], Heinz M[2], Wenkel E[1], Uder M[3]
[1]Radiologisches Institut, Gynäkologische Radiologie, Erlangen; [2]Radiologisches Institut, Radiologisches Institut, Erlangen; [3]Direktor des Radiologischen Institutes, Radiologisches Institut, Erlangen

Ziele: Experimentelle Studie mit einem System zur Erstellung digitaler 2D resp. 3D Vollfeld Mammografien und einem neu entwickelten hochauflösenden Detektor auf der Basis von zwei Shifts a-Selens. **Methode:** Die Untersuchungen wurden durchgeführt mit dem FFDM System Amulet® (FujiFilm, Japan): a-Se Detektor (Rezeptor 24 x 30 cm2, Pixelgröße 50µm, Speichertiefe 12 bit, Auflösung 10 Lp/mm, DQE > 0,50). Integriert in den Detektor ist eine neue Methode des Datentransfers, basierend auf der Optical Switch Technology. Untersuchungsobjekt war das Wisconsin Mammografic Random Phantom, Model 152A (Radiation Measurement Inc., Wisconsin). Es bestanden immer gleiche Untersuchungsparameter und Belichtungsdaten (Wolfram, 100 mAs, 30 kV). Wir fertigten 3 unterschiedliche Bilder in c-c und ml Ebene (2D) resp. in c-c und c-c Ebene mit einem Winkel von plus 4° (3D) an. Fünf in der Mammografie erfahrene Radiologen (3 Monate bis mehr als 5 Jahre) werteten die zufallsverteilten Bilder (Monitoring) in Hinblick auf die Detektion von Aluminiumoxidpartikeln (200 – 740 µm), Nylonfäden (0,4 – 1,6 mm) und Rundherden (Durchmesser 5 – 14 mm) aus und verglichen die Ergebnisse. **Ergebnis:** 225 richtig positive Entscheidungen waren möglich: wir fanden für 2D und 3D jeweils 222 (98,7%) richtig positive Ergebnisse. **Schlussfolgerung:** Die Ergebnisse dieser Phantomstudie demonstrieren sowohl für 2D als auch 3D in der digitalen Vollfeld Mammografie gleiche Entdeckungsraten. Weitere klinische Studien sind hierzu notwendig.
Keywords: Digitale Mammografie, 2D 3D, Tomosynthese

VO 405.5
11:25

Vergleich der direkten digitalen Flachdetektor-Mammografie und der digitalen Mammografie in Photon-Counting-Technik anhand eines antropromorphen Hochkontrastphantoms

Krug KB[1], Wein B[2], Christ H[3], Kraus B[1], Sinzig N[1], Peters S[4], Maintz D[1]
[1]Uniklinik Köln, Radiologisches Institut, Köln; [2]Gemeinschaftspraxis im Kapuzinerkarree, Alter Posthof 14, 52062 Aachen; [3]3 Institut für Medizinische Statistik, Informatik und Epidemiologie, Medizinische Fakultät, Köln; [4]4 Prüfstelle für Strahlenschutz GmbH, Klusterfeld 2, 30974 Wennigsen

Ziele: Vergleich der Detektionsraten von simulierten Mikroverkalkungen bei einer direkten Flachdetektor-Mammografie-Anlage und einer auf Photonen-Zählung basierenden Mammografie-Anlage mittels eines antropromorphen Mamma-Phantoms. **Methode:** Als Prüfkörper dienten 50 Transparentfolien, auf die zufällig verteilt runde und lobulierte Silikatpartikel (Durchmesser 100 – 1400 mycrom) und ein anthropomorpher Streukörper aufgebracht waren(Referenzstandard). Die Prüfkörper wurden mit der direkten Flachdetektor-Mammografie-Anlage (Selenia Dimensions, Hologic) (Serie C 1: Belichtungsautomatik: 30 kV, 217 mAs; Serie C 2: manuelle Einstellung: 30 kV, 88 mAs) und der Photonen-Zählungstechnik (Sectra-MDM L 30, Philips) (Serie A: Belichtungsautomatik: 32 kV, 22 mAs) und vergleichbaren geometrischen Akquisitionsparametern untersucht. 4 Radiologen werteten die Monitorbilder anhand eines standardisierten elektronischen Erhebungsbogens aus. **Ergebnis:** Die mittleren Organdosen betrugen 2,82 mGy in der Serie C 1 und 1,13 mGy in der Serie C 2 und der Serie A. Die über alle Auswerter und Auswertungen gemittelte Anzahl der Einstufungen der Auswerter mit dem Referenzstandard betrug 0,504 ± 0,152 für die Serie C 1, 0,463 ± 0,161 für die Serie C 2 und 0,524 ± 0,175 für die Serie A (p>0,05). Auch bei den Subgruppen-Analysen bestand keine statistisch auffälliger Unterschied in der diagnostischen Treffsicherheit zwischen den Serien C 1, C 2 und A. **Schlussfolgerung:** Die direkte Flachdetektor-Mammografie und die auf Photonen-Zählung basierende digitale Mammografie erwiesen sich bei einem Hochkontrastphantom bei gleichen Organdosen als gleichwertig in der Detektion von simulierten Mikroverkalkungen. Mittels des gleichen experimentellen Aufbaus war im Jahre 2007 die Überlegenheit der direkten Flachdetektor-Mammografie gegenüber der analogen Film-Folien-Technik nachgewiesen worden.
Keywords: Digitale Flachdetektor-Mammografie, Photon-Counting, Microdosis-Mammografie, Bildqualitativer Vergleich

VO 405.6
11:35

Evaluation der konventionellen Vergrößerung in der Mammografie hinsichtlich der Kontrastauflösung im Vergleich zur Steigerung der Kontrastauflösung mittels Dosiserhöhung

Sommer A[1], Heindel W[2], Lenzen H[2]
[1]Universitätsklinikum Münster, Referenzzentrum Mammografie Münster, Münster; [2]Universitätsklinikum Münster, Institut für Klinische Radiologie, Münster

Ziele: Im konventionellen Fall kann die Vergrößerung einer Aufnahme durch die Erhöhung des Objekt-Detektor-Abstandes erreicht werden. Die geometrische Unschärfe wird durch einen kleinen Fokus ausgeglichen (Methode 1). Diese Methode führt zu einer erhöhten Strahlenexposition. Ziel der Studie war es zu untersuchen ob ohne eine Veränderung von Geometrie und Fokus mit einer identischen Dosiserhöhung bei digitalen Mammografie-Systemen eine äquivalente Kontrastauflösung erreicht werden kann (Methode 2). **Methode:** Die Kontrastauflösung wurde mit einem CDMAM Prüfkörper ermittelt. Zur Untersuchung von Mikrokalkstrukturen wurden ausschließlich die Hochkontrastbereiche des Prüfkörpers betrachtet (Ø: 0,06 – 0,2 mm). In die Studie wurden 5 DR-Geräte eingeschlossen. Strahlenqualität sowie Einfalldosis wurden dem Patientenbetrieb angepasst. **Ergebnis:** Die Kontrastauflösung zeigte bei beiden Methoden Ergebnisse auf einem äquivalenten Niveau. Am Bsp. des Durchmessers 0,1 mm wurde im Mittel eine Goldplätchendicke von

0,58 µm bis 0,77 µm mit Methode 1 und 0,57 µm bis 0,72 µm mit Methode 2 erkannt. Relativ zum normalen Betrieb erreichten beide Methoden eine Verbesserung im Mittel von ca. 55%. Der geometrische Aufbau der Vergrößerung beeinflusste in der Phantomstudie die Kontrastauflösung nur gering. **Schlussfolgerung:** Die Ergebnisse der Phantomstudie zeigen, dass sich bei DR-Systemen eine äquivalente Kontrastauflösung erreichen lässt auch ohne eine konventionelle Vergrößerungstechnik anzuwenden. Es muss allerdings in einer Weiterführenden medizinischen Studie geklärt werden, ob die verbleibende Unschärfe (Methode 2) bei einer Addition des biologischen Rauschens die diagnostische Bildqualität nicht negativ beeinträchtigt.

Keywords: Digitale Mammografie, Vergrößerung, Kontrastauflösung

VO 405.7
11:45

Scan-System versus Speicherfolien-System: Ein Vergleich zweier digitaler Mammografie-Systeme im Screening anhand physikalischer und medizinischer Parameter

Weigel S[1], Girnus R[2], Sommer A[3], Lenzen H[3], Heindel W[3], Berkemeyer S[3]
[1]Universitätsklinikum Münster, Institut für Klinische Radiologie und Referenzzentrum Mammografie, Münster; [2]TÜV NORD EnSys Hannover GmbH & Co. KG, Hannover; [3]Universitätsklinikum Münster

Ziele: Im Mammografie-Screening sollte eine möglichst hohe diagnostische Bildinformation zur Brustkrebsdetektion mit einer minimal notwendigen Strahlendosis erreicht werden. Bei logistisch identischen Abläufen analysierten wir die mittlere Parenchymdosis (AGD) und die medizinischen Prozeß- bzw. Leistungsparameter zweier unterschiedlicher digitaler Mammografie-System einer Screening-Einheit. **Methode:** Eingeschlossen wurden alle Untersuchungen der Jahre 2009 – 2010 beider Geräte (MicroDosis Mammography, Sectra (DR-Scan-System), 13.312 Teilnehmerinnen; Mammomat 3000 Nova, Siemens mit DirectView CR 975, Kodak (CR-System), 12.267 Teilnehmerinnen). Die AGD jeder einzelnen Aufnahme wurde anhand der Expositionsdaten mittels Konversionsfaktoren laut EPQC und Gerätekennlinien ermittelt, wobei die Einfalldosen aus Röhrenparametern und Röhrenstromzeitprodukten errechnet wurden. **Ergebnis:** Die mittlere AGD lag beim DR-Scan-System bei 0,60/0,65 mGy (CC/MLO- Projektion) bei einer mittleren Kompressionsdicke von 58/60 mm, beim CR-System bei 2,78/3,21 mGy bzw. bei 46/47 mm ($p < 0{,}00001$). Die Geräte lieferten folgende Leistungsparameter: Brustkrebsdetetionsrate: Erstrunde (ER) DR: 1,1%, CR: 1,1%; Folgerunde (FR): DR: 0,8%, CR: 0,4%; Anteil DCIS: DR: 29%, CR: 22%; Anteil invasive Karzinome ≤ 10mm: ER DR: 40%, CR: 41%; FR DR: 42%, CR 36%) bei einer hohen Rückrufrate (ER DR: 10%, CR 9,6%, FR DR: 5,4%, CR 3,7%). Ein signifikanter Unterschied bestand nur in der FR; am DR-Scan-System wurde bei einer höheren Rückrufrate ($p=0{,}001$) eine höhere Brustkrebsdetektionsrate im Vergleich zum CR-System erreicht ($p=0{,}01$). **Schlussfolgerung:** Die Leistungsparameter nach Screening-Untersuchung am DR-Scan-System lagen bei einer signifikant niedrigeren Dosis im Vergleich zum CR-System ebenfalls im wünschenswerten Bereich der Europäischen Leitlinien. In den Folgerunde-Untersuchungen lag am DR-Scan-System die Detektionsrate in Kombination mit der Rückrufrate höher als am CR-System.

Keywords: Mammografie-Screening, Dosis, Leistungsparameter

VO 405.8
11:55

DCIS: Diagnostische Genauigkeit hinsichtlich der Bestimmung der Tumorgröße in Mammografie und MR- Mammografie (MRM) im Vergleich zu der Histopathologie

Wietek BM[1], Schulze Temming-Hanhoff P[1], Baur A[1], Preibsch H[1], Bahrs SD[1], Speck S[1], Hattermann V[1], Siegmann-Luz KC[1], Fend F[2], Claussen CD[1], Stäbler A[2]
[1]Radiologische Klinken, Unvärsitätsklinikum Tübingen, Abteilung für Diagnostische und Interventionelle Radiologie, Tübingen; [2]Institut für Pathologie, Abteilung Allgemeine Pathologie, Tübingen

Ziele: Ziel der Studie war es, die Genauigkeit der präoperativen Diagnostik mittels Mammografie und MRM hinsichtlich der Größenbestimmung eines alleinigen DCIS in Bezug zur histologischen Ausdehnung zu evaluieren. **Methode:** In die retrospektive Analyse wurden aus 1500 Patientinnen mit einem primären Mamakarzinom im Zeitraum von 03.2009 bis 10.2012 118 Patientinnen mit einem histologisch gesicherten alleinigen DCIS eingeschlossen, welche eine Mammografie und zusätzlich eine präoperative MRM erhielten. Die MRM erfolgte bei 1,5 Tesla mit Mamma-Doppelspule und einer dynamischen, KM-angehobenen T1w-GE-Sequenz mit 1 nativen und 7 post KM Serien. Mammografie und MRM wurden von zwei Radiologen im Konsensus ausgewertet und mit der histopathologischen Größe verglichen. Hierbei wurden Unterschiede in der Läsionsgröße von bis zu ± 10 mm als Übereinstimmung gewertet. Es wurden die diagnostische Genauigkeit, Sensitivität und Spezifität sowie positiver und negativer Vorhersagewert errechnet. **Ergebnis:** Das mittlere Alter der 118 Patientinnen betrug 57,4 ± 11,5 Jahre. Der Differenzierungsgrad des DCIS verteilte sich wie folgt: 65 high, 42 intermediate und 11 low grade. In der Mammografie konnte eine diagnostische Genauigkeit hinsichtlich der Bestimmung der exakten Größe von 57%, in der MRM von 75% errechnet werden. Die Genauigkeit nahm mit einer höheren Kernmalignität (high grade DCIS) auf 88% in der MRM zu, während sie bei dem intermediate und low grade DCIS auf 75% und resp. 50% in der MRM abnahm. In der Mammografie veränderte sich die diagnostische Genauigkeit bei high und intermediate grade DCIS nicht (57% resp. 57%), jedoch nahm sie bei den low grade DCIS deutlich auf 30% ab. **Schlussfolgerung:** Die Ausdehnung des ausschließlichen DCIS in der MRM korreliert deutlich besser mit der histologischen Größe des Tumors als die mammografisch messbare Tumorgröße. In der MRM steigt die Korrelationsrate bei höherer Kernmalignität.

Keywords: MR-Mammografie, DCIS, Mammakarzinom, MRT, Mamma

VO 405.9
12:05

Korreliert die mammografische Brustdichte mit der MR-Brustdichte?

Hansen NL, Schrading S, Kuhl CK
Universitätsklinikum RWTH Aachen, Diagnostische und Interventionelle Radiologie, Aachen

Ziele: Die Dichte des Brustdrüsengewebes beeinflusst die Aussagekraft einer Mammografie. Ein ähnlicher Zusammenhang wird vermutet für Brust-MRTs, hierbei wird die „Brustdichte“ beurteilt anhand der Kontrastmittel-Aufnahme des Brustgewebes. Wir untersuchten ob mammografische Brustdichte und MR-Brustdichte korrelieren. **Methode:** Wir führten eine retrospektive Studie durch mit 468 Frauen (Altersdurchschnitt 55,7, 26 bis 89 Jahre), die sowohl eine digitale Mammografie als auch ein Kontrastmittel-MRT der Brust in unserer Klinik erhalten hatten. Patientinnen, die in einem Zeitraum von 6 Monaten vor der Untersuchung Hormone, Antihormone oder Chemotherapie erhalten hatten, wurden ausgeschlossen. Die mammografische Brustdichte wurde anhand der ACR Klassifikation beurteilt, die Kontrastmittelaufnahme des Hintergrundgewebes auf einer 4-Punkte-Skala eingeteilt in 1 (nicht vorhanden) bis 4 (stark). Die Ergebnisse wurden zusätzlich dichotomisiert in „nicht-dicht“ (1 – 2) und „dicht“ (3 – 4). Der Spearman Koeffizient wurde verwendet zur Rangkorrelation. **Ergebnis:** MR-ACR und ACR Einstufung stimmten in 19% (90/468) der Patientinnen überein und unterschieden sich in 81% (378/468). Ein Unterschied von einem Punkt lag vor in 33% (157/468), von zwei Punkten in 38% (179/468) und von drei Punkten in 9% (42/468) der Fälle. Dichotomisiert in „dicht“ versus „nicht-dicht“ wurden 23% (112/468) konkordant als „nicht-dicht“ und 16% als „dicht“ eingestuft. In den übrigen 281 Patientinnen stimmte die Kategorisierung nicht überein. Die mangelnde Korrelation wurde bestätigt durch einen Spearman Rang von 0,356. **Schlussfolgerung:** Mammografische Brustdichte und MR-Brustdichte korrelieren nicht. Eine Brust die mit einer der Methoden sehr dicht und erschwert beurteilbar ist, kann daher mit der anderen Methode weniger dicht und besser beurteilbar sein.

Keywords: Mamma-MRT, Brustdichte, ACR, Mammografie

VO 406
Interventionelle Radiologie V – Endovasculäre Therapie

Vorsitz: Hauenstein K / Rostock, Richter G / Stuttgart
Saal Werner
Samstag, 01.06.2013, 11:30 bis 12:30

VO 406.1
11:30

Endovascular Management of Traumatic Injuries to Supraaortic Arteries

Benndorf G, Yevich S, Lee S, Metwalli Z, Shaltoni H, Mawad M, Benndorf G
Baylor College of Medicine, Radiology, Houston

Ziele: Demonstration of important aspects in the current endovascular management of acute injuries involving arteries of the face and head & neck area. **Methode:** EVT was performed in 14 patients (10 male/4 female, 17 – 62 yo) suffering from acute injuries to supraaortic arteries who presented with uncontrollable blood loss or neurologic deficit between February 2009 and October 2012. One patient presented with acute and delayed injuries and underwent EVT 4 weeks after initial admission. 11 Patients suffered from gunshot wounds (GSW), 2 patients from stab wounds and 1 one from blunt trauma during a motorcycle accident. Five patients presented with multiple vascular injuries. **Ergebnis:** EVT was successfully performed in all patients. Five transections of the vertebral (4) and carotid (1) arteries were embolized with coils and/or liquid embolic agent (NBCA, Onyx). Ten penetrated external carotid artery branches and one inferior thyroid artery were occluded with liquid embolic agents or PVA particles. One severe dissection of the internal carotid artery with a subsequent thromboembolic event was treated with stenting. In 2 patients the circle of Willis was used to approach the bleeding site. 12 patients survived with minor or no residual deficits; two patients had a fatal outcome due to critical blood loss prior to admission. **Schlussfolgerung:** Management of penetrating injuries to the face, head and neck may involve all aspects of current methods in EVT. Understanding the full spectrum of neuroendovascular techniques and being capable of rapid, appropriate decision making in the setting of acute injuries to supraaortic arteries can be a life saving measure and greatly benefit the patient's outcome.
Keywords: Trauma, Vascular injury, Endovascular treatment, Head and Neck, Supraaortic arteries

VO 406.2
11:40

Perkutane endovaskuläre Prothesenimplantation bei akuter traumatischer Transsektion der thorakalen Aorta

Schäfer JP[1], Wulff A[1], Schäfer FK[1], Siggelkow M[2], Groß J[2], Sattler B[1], Jansen O[1], Trentmann J[1]
[1]Universitätsklinikum Schleswig-Holstein Campus Kiel, Klinik für Diagnostische Radiologie, Kiel;
[2]Universitätsklinikum Schleswig-Holstein Campus Kiel, Klinik für Herz- und Gefäßchirurgie, Kiel

Ziele: Single-Center Evaluation der Effektivität der perkutanen endovaskulären Prothesenimplantation bei akuter traumatischer Transsektion der thorakalen Aorta mit interdisziplinärem Team aus Interventionsradiologem und Gefäßchirurgem. **Methode:** Von 2008 bis 2012 wurde bei acht polytraumatisierten Patienten (sechs Motorrad- und zwei Autofahrer) nach Dezelerationstrauma die Diagnose einer akuten traumatischen Transsektion der thorakalen Aorta anhand der CT-Untersuchung im Schockraum gestellt. Das mittlere Alter betrug 42 Jahre, minimal 23 und maximal 76 Jahre. Alle Patienten wurden unmittelbar in den Angiografiesaal verbracht. In Intubationsnarkose wurde über einen perkutanen Leistenzugang die endovaskuläre thorakale Prothesenimplantation durchgeführt. Die Zeiten von Diagnosestellung und inguinaler Hautinzision bis zum Kontrollangiogramm nach endovaskulärer Prothesenimplantation wurden ermittelt. Die Verlaufskontrollen wurden mittels CT durchgeführt. **Ergebnis:** Alle Patienten überlebten. Die mittlere Zeit von Diagnosestellung bis Kontrollangiogramm betrug 55 min, minimal 42 min und maximal 81 min. Die mittlere Zeit von Hautinzision bis Kontrollangiogramm lag bei 8,3 min, minimal 5 min und maximal 14 min. Der Leistenzugang wurde in sieben Fällen sekundär gefäßchirurgisch und in einem Fall durch perkutanes Nahtverfahren verschlossen. Es trat eine Majorkomplikation mit Auslösen einer instabilen Angina pectoris durch intentionelle Überlegung der linken A. subclavia bei einem Patienten mit LIMA-Koronarbypass auf, was durch operative Transposition der A. subclavia erfolgreich behandelt wurde. Die CT-Verlaufskontrolle bestätigte in allen Fällen eine komplette Konsolidierung des behandelten thorakalen Aortensegmentes. **Schlussfolgerung:** Die perkutane endovaskuläre Prothesenimplantation zur Behandlung der akuten traumatischen Transsektion der thorakalen Aorta interdisziplinär durch Interventionsradiologen und Gefäßchirurg ist schnell und effizient.
Keywords: Aorta, Transsektion, Trauma, Prothesenimplantation

VO 406.3
11:50

Die kombinierte perkutane Aortenprothesenimplantation und Flüssigembolisat-Applikation zur Therapie des PAU und symptomatischen mykotischen Aneurysmas mit kurzer Landezone

Schäfer JP[1], Wulff A[1], Schäfer FK[1], Siggelkow M[2], Groß J[2], Jansen O[1], Trentmann J[1]
[1]Universitätsklinikum Schleswig-Holstein Campus Kiel, Klinik für Diagnostische Radiologie, Kiel;
[2]Universitätsklinikum Schleswig-Holstein Campus Kiel, Klinik für Herz- und Gefäßchirurgie, Kiel

Ziele: Evaluation der Effektivität der perkutanen endovaskulären Prothesenimplantation mit zusätzlicher Flüssigembolisat-Applikation zur Behandlung penetrierender atherosklerotischer Ulcera (PAU) oder symptomatischer mykotischer Aneurysmen der Aorta bei Patienten mit einer proximalen Landezone < 10mm. **Methode:** Insgesamt wurden sieben Patienten (mittleres Alter 69) mit PAU oder symptomatischem mykotischem Aneurysma der thorakalen (n = 3) oder abdominalen (n = 4) Aorta eingeschlossen. Die mittlere Länge der proximalen Landezone betrug 4,5 mm (min. 0 mm, max. 10 mm). In Intubationsnarkose wurden perkutan über Leisten- und optional transbrachiale Arterienzugänge die Prothesenimplantation und Flüssigembolisat-Applikation durchgeführt. Ein Diagnostikkatheter wurde im PAU oder Aneurysma vorplatziert, die Prothese implantiert und über den Diagnostikkatheter coaxial ein Mikrokatheter eingebracht, um das Flüssigembolisat zu applizieren. Technischer Erfolg wurde definiert als Prozedur komplikationsfrei vollendet wie geplant und klinischer Erfolg als komplette Ausschaltung des PAU oder Aneurysmas. Die Verlaufskontrollen wurden mittels CT nach drei Tagen sowie drei, sechs und zwölf Monaten durchgeführt. **Ergebnis:** Die technische Erfolgsrate betrug 100% (7/7). Die mittlere Tischzeit lag bei 135 min, minimal 90 min und maximal 195 min. Die periinterventionelle 30-Tage Komplikationsrate lag bei 0%. Ein Patient verstarb sechs Wochen nach dem Eingriff an Herz-Lungen-Versagen. Die klinische Erfolgsrate nach drei Tagen, drei, sechs und zwölf Monaten betrug 57% (4/7), 67% (4/6), 83% (5/6) und 100% (6/6). Es wurde keine Größenzunahme der behandelten Läsionen im Beobachtungszeitraum festgestellt. **Schlussfolgerung:** Über einen mittleren Beobachtungszeitraum zeigt sich die Kombination aus perkutaner endovaskulärer Prothesenimplantation und zusätzlicher Flüssigembolisat-Applikation zur Behandlung des PAU oder symptomatischen mykotischen Aneurysmas der Aorta bei Patienten mit kurzer proximaler Landezone effektiv und sicher.
Keywords: Aorta, PAU, Aneurysma, Prothesenimplantation, Flüssigembolisat

VO 406.4
12:00

Interventionell-radiologische Behandlung von Iliakalarterien-Aneurysmen mit dem Multilayer Stent

Pieper CC[1], Meyer C[1], Verrel F[2], Schild HH[1], Wilhelm KE[1]
[1]Universitätsklinikum Bonn, Radiologische Klinik, Bonn;
[2]Universitätsklinikum Bonn, Klinik und Poliklinik für Allgemein-, Viszeral-, Thorax- und Gefäßchirurgie, Bonn

Ziele: Retrospektive Evaluation der Ergebnisse der Behandlung von Iliakalarterien-Aneurysmen (IAA) mit dem Cardiatis Multilayer Stent (MARS). **Methode:** Zwischen 10/2010 und 08/2012 wurden 10 IAA bei 8 männlichen Patienten (mittleres Alter 73 ± 7 Jahre) mit dem MARS versorgt. Alle IAA überschritten entweder einen Durchmesser von 3,5 cm oder waren symptomatisch. Nachuntersuchungen umfassten CT- oder MRT-Angiografie, Sonografie und klinische Untersuchungen über einen Zeitraum von bis zu 2 Jahren. **Ergebnis:** In 7 Fällen war die Stentimplantation primär technisch erfolgreich. In 3 Fällen wurde eine Stentretraktion beobachtet, die in 2 Fällen die Applikation eines zweiten Stents nötig machte. Eine deutliche Flussreduktion im A. war in allen Fällen zu beobachten. Periinterventionelle Mortalität 0%. Primäre Offenheitsrate von Stent und abzweigenden Gefäßen 100%. Im Verlauf kam es in 2 Fällen zu thrombotischen Stentverschlüssen innerhalb der ersten 12 Tage nach Intervention, die eine Re-Intervention mit Thrombolyse nötig machten. Die A.-Größe war bei 7 von 8 Patienten unverändert und ge-

ring regredient in einem Fall (mittleres Imaging Follow-up (FU) 138 ± 116 Tage). Insgesamt zeigten 4 der A. eine vollständige Thrombose des A.-Sacks bei der letzten Bildgebung, während die übrigen eine geringe Restperfusion aufwiesen. Alle überstenteten Aa. iliacae internae (AII)(n = 8) zeigten regelrechten Fluss. Das klinische FU (mittleres FU 444 ± 242 Tage) ergab keine Komplikationen im Verlauf. **Schlussfolgerung:** Der MARS stellt eine neue, technisch relativ einfache alternative Therapieoption bei komplexen A. der Iliacalstrombahn dar. Besonders bei A. mit Einschluss der AII und einer Okklusion der kontralateralen AII kann hiermit eine Ausschaltung des A. ohne die Notwendigkeit des Verschlusses der ipsilateralen AII erreicht werden. Hinsichtlich der A.-Ausschaltung zeigen unsere Ergebnisse, dass derzeit noch eine enge klinische und bildgebende Überwachung bei protrahiertem oder inkomplettem A.-Verschluss in der Initalperiode angezeigt ist.
Keywords: Aneurysma, Multilayer Stent, Iliacalarterie

VO 406.5
12:10

Elektromagnetisch navigierte, antegrade in-situ Fenestrierung von Aortenprothesen im Phantom- und Tiermodell

Na HS[1], Bruners P[1], Isfort P[1], Besting A[2], Jansing J[3], Osterhues S[4], Disselhorst-Klug C[5], Schmitz-Rode T[6], Mahnken AH[1], Kuhl CK[1], Penzkofer T[1]
[1]Universitätsklinikum der RWTH Aachen, Radiologie, Aachen; [2]SurgiTAIX AG, Herzogenrath; [3]Helmholtz-Institut der RWTH Aachen, Lehrstuhl für Medizintechnik, Aachen; [4]Vygon GmbH & Co. KG, Aachen; [5]Helmholtz-Institut der RWTH Aachen, Lehr- und Forschungsgebiet Rehabilitations- und Präventionstechnik, Aachen; [6]Helmholtz-Institut der RWTH Aachen, Lehrstuhl für Angewandte Medizintechnik, Aachen

Ziele: Die Ausdehnung von abdominellen Aortenaneurysmen (AAA) über die viszeralen Seitäste stellt eine Herausforderung für die endovaskuläre Therapie der AAA dar. Ziel war die Entwicklung eines Gesamtsystems, welches durch den Einsatz von elektromagnetischer Navigation (EMT) eine in-situ Fenestrierung von Aortenprothesen zur Sicherung der viszeralen Durchblutung ermöglichen soll. **Methode:** Zunächst wurde ein Aortenstentgraft aus hochporösem Prothesenstoff gefertigt. Ein EMT-navigierter, lenkbarer Katheter in Kombination mit einem getrackten Führungsdraht wurde entwickelt und unter Verwendung einer speziell entwickelten Software eingesetzt. Zunächst wurden die Komponenten in einem Gefäßmodell der abdominellen Aorta getestet. Die Aortenprothese wurde jeweils 40 Mal auf Höhe des rechten bzw. linken Nierenarterienostiums mittels getrackten Führungsdraht fenestriert und sondiert. Im Schweinemodell (n = 3, ca. 70 kg) wurde initial ein Dyna-CT-Angiografie-Datensatz akquiriert. Anschließend wurde die Aortenprothese unter Überstentung der Nierenarterien platziert. Schließlich wurde der Lenkkatheter EMT-navigiert auf Höhe der Nierenarterienabgänge platziert und der Aortenstentgraft auf dieser Höhe mittels Führungsdraht fenestriert. Nach Sondierung der Nierenarterie erfolgte dann die Dilatation sowie die Implantation eines Stentgrafts zur Reperfusion der Nierenarterien. Abschließend wurde der Fenestrierungserfolg mittels CT-Angiografie dokumentiert. **Ergebnis:** Im Phantom betrug die Fenestrierungsdauer 88,6 ± 79,8 s mit durchschnittlich 1,5 ± 0,9 Versuchen. Im Tiermodell konnten in jedem Fall die Nierenarterien erfolgreich fenestriert und sondiert werden, so dass sicher ein Stentgraft am Nierenarterienabgang platziert werden konnte. In der Kontrollbildgebung zeigte sich für alle Abgänge eine erfolgreiche Reperfusion der initial überstenteten Seitäste. **Schlussfolgerung:** Nach erfolgreichen Tests im Phantom konnte die Machbarkeit der EMT-basierten in-situ Fenestrierung von Aortenprothesen im Tiermodell gezeigt werden.
Keywords: abdominelles Aortenaneurysma, Viszeralarterienabgänge, Aortenstentgraft, in-situ-Fenestrierung, elektromagnetisches Tracking

VO 407
Gefäße II – EVAR und PET/CT

Vorsitz: Mahnken AH / Marburg
Saal Rieder
Samstag, 01.06.2013, 12:30 bis 13:20

VO 407.1
12:30

Der Einfluss von Thrombusverteilung und Thrombusvolumen auf die Entstehung von persistenten Typ-II Endoleaks nach EVAR

Müller-Wille R[1], Güntner O[1], Zeman F[2], Stroszczynski C[1], Wohlgemuth WA[1]
[1]Universitätsklinikum Regensburg, Radiologie, Regensburg; [2]Universitätsklinikum Regensburg, Zentrum für Klinische Studien, Regensburg

Ziele: Beurteilung des Einflusses von Thrombusverteilung und Thrombusvolumen auf die Entstehung von persistenten Typ-II Endoleaks nach endovaskulärer Versorgung infrarenaler Aortenaneurysmata (EVAR). **Methode:** Wir analysierten retrospektiv prä- und postoperativ durchgeführte kontrastmittelverstärkte CT-Angiografien von insgesamt 257 Patienten mit einem infrarenalen Aortenaneurysma. Anhand der präoperativ durchgeführten CT-Angiografien erfolgte die Einteilung der Thrombusform in folgende Gruppen: 1. Kein Thrombus, 2. Semilunar (anterior, posterior, lateral), 3. Zirkulär, 4. Irregulär. Zudem wurde das präoperative Thrombusvolumen zwischen der tiefsten Nierenarterie und der Aortenbifurkation bestimmt. Typ-II Endoleaks, welche mehr als 6 Monate nach EVAR nachweisbar waren, wurden als persistente Typ-II Endoleaks klassifiziert. Patienten mit einem Endoleak vom Typ-I, Typ-III oder Typ-IV wurden ausgeschlossen. **Ergebnis:** Ein zirkulär oder anterior gelegener Aneurysmathrombus vor EVAR hat im Gegensatz zu einem fehlenden oder irregulären Typ einen protektiven Effekt auf die Entstehung von persistenten Typ-II Endoleaks (p = 0,001). Patienten mit persistentem Typ-II Endoleak haben ein deutlich geringeres präoperatives Thrombusvolumen als Patienten ohne persistentes Typ-II Endoleak (61,9 cm^2 versus 94,7 cm^2; p = 0,02). **Schlussfolgerung:** Die präoperative Thrombusverteilung und das Thrombusvolumen haben einen signifikanten Einfluss auf die Entstehung von persistenten Typ-II Endoleaks nach EVAR.
Keywords: Aneurysma, EVAR, Endoleak

VO 407.2
12:40

Typ-II Endoleaks nach EVAR: Der Einfluss des Endoleakvolumens auf die Dauer des Endoleaks und den Größenverlauf des Aneurysmas

Müller-Wille R[1], Schötz S[1], Güntner O[1], Zeman F[2], Stroszczynski C[1], Wohlgemuth WA[1]
[1]Universitätsklinikum Regensburg, Radiologie, Regensburg; [2]Universitätsklinikum Regensburg, Zentrum für Klinische Studien, Regensburg

Ziele: Ziel der vorliegenden Studie war die Untersuchung des Einflusses des Volumens früher Typ-II-Endoleaks auf die Dauer des Endoleaks (transient versus persistent) und den Größenverlauf von abdominellen Aortenaneurysmen. **Methode:** Wir untersuchten retrospektiv den Verlauf von 43 Patienten mit einem frühen Typ-II Endoleak nach endovaskulärer Aneurysmaversorgung (EVAR). Hierfür wurden nur Patienten mit einem Typ II Endoleak in den ersten 30 Tagen nach EVAR und einem CT-dokumentierten Verlauf von mindestens einem Jahr berücksichtigt. Die Volumetrie der Typ II Endoleaks erfolgte anhand der CT-Datensätze in der arteriellen Kontrastmittelphase. Endoleaks die länger als 6 Monaten erkennbar waren wurden als persistente Typ-II Endoleaks eingestuft. Zur Verlaufsbeurteilung der Aneurysmagröße wurde das Aneurysmavolumen zwischen der tiefsten Nierenarterie und der Aortenbifurkation bestimmt. Eine Volumenzunahme > 5% innerhalb des ersten Jahres nach EVAR wurde als signifikante Größenzunahme des Aneurysmas definiert. **Ergebnis:** In der Nachbeobachtungsphase persistierten insgesamt 31 Typ-II Endoleaks (72%). Bei 25 Patienten (58%) zeigte sich innerhalb des ersten Jahres ein signifikantes Größenwachstum des Aneurysmas. Das Endoleakvolumen lag im Mittel bei 11,2 cm^2 (Min.: 0,9 cm^2; Max.: 51,5 cm^2). Persistente Typ-II Endoleaks wiesen ein signifikant größeres Endoleakvolumen auf als transiente Typ-II Endoleaks (14,1 cm^2 versus 5,4 cm^2; p = 0,01). Typ-II Endoleaks, die zu einer Größenzunahme des Aneurysmas führten, waren ebenfalls signifikant größer als jene welche nicht zu einer Vergrößerung des Aneurysmas führten (14,7 cm^2 versus 7,4 cm^2; p = 0,02). **Schlussfolgerung:** Frühe Typ-II Endoleaks mit einem

großen Volumen neigen vermehrt zur Persistenz und führen häufiger zu einer signifikanten Größenzunahme des Aneurysmas.
Keywords: Aneurysma, EVAR, Endoleak

VO 407.3
12:50

Vergleich verschiedener Workstations für die Planung von endoluminaler thorakaler Aortenstentimplantation

Zangos S, Loos G, Schulz B, Eichler K, Gruber-Rouh T, Siebenhandl P, Naguib NN, Nour-Eldin NE, Vogl TJ
Klinikum der Johann Wolfgang Goethe-Universität, Institut für Diagnostische und Interventionelle Radiologie, Frankfurt

Ziele: Beurteilung der Anwendbarkeit und Präzision von weiterverarbeitenden Workstations für die Planung von endoluminaler thorakaler Aortenstentimplantation. **Methode:** Für die Studie wurden die automatischen Gefäßemessungen an drei Workstations (Aquarius® Tera Recon Inc, Syngo®, Siemens AG und Volume Share 2®, General Electrics Company Inc.) evaluiert. Hierbei wurden die Datensätze von 23 Patienten mit einem Aneurysma oder einer Dissektion der thorakalen Aorta, 2x an jeder Workstation vermessen. Neben den ermittelten Messwerten wurden die Bearbeitungszeiten und Fehlermeldungen dokumentiert. Zusätzlich wurde der Datensatz eines PVC-Röhren-Phantom an jeder Workstation 10x vermessen. Die Patienten-Ergebnisse wurden mit der Lin'schen Korrelations- Analyse verglichen. Die Ergebnisse der Phantom-Messungen wurden mit dem T-Test mit den realen Ausmaßen des Phantoms verglichen. **Ergebnis:** Während der Messungen sanken die Bearbeitungszeiten für die Datensätze. Der größte Zeitgewinn (20%) ergab sich zwischen dem 1. und 2. Durchgang. Bei Siemens führten 7, bei Tera Recon 4 und General Electrics 2 Fehlermeldungen zu einem Abbruch der Messung. An der GE-Workstation mussten bei 14 Datensätzen, bei Tera Recon 3 Datensätze und bei Siemens 2 Datensätze manuell korrigiert werden. Es wurde ein durchschnittlicher Korrelationskoeffizient unter den Workstations von 0,76 berechnet. Der Vergleich der realen Ausmaße des Phantoms ergab eine durchschnittliche Abweichung vom Realwert für die Siemens Workstation von 3,54%, für die Tera Recon von 4,86% und für die General Electrics von 4,05%, und eine Streuung der Messwerte an der Siemens von durchschnittlich 4,46% des Realwertes, an der Tera Recon von 2,83% und der General Electrics von 2,94%. **Schlussfolgerung:** Bei Einsatz von automatischen Gefäßvermessung-Programmen kann schon nach wenigen Messungen eine deutliche Lernkurve beobachtet werden. Alle Systeme zeigen spezifische Vor- und Nachteile, die bei der Beurteilung der ermittelten Daten beachtet werden müssen.
Keywords: CTA, Gefäßmessung, Aortenstentimplantation.

VO 407.4
13:00

Reproduzierbarkeit der quantitativen Auswertung des arteriellen [18F]fluorodesoxyglucose (FDG) Uptakes an PET/CT-Scannern unterschiedlicher Hersteller

Langhans B[1], Rominger A[2], Hacker M[2], Bartenstein P[2], Reiser M[1], Saam T[1]
[1]Klinikum der Ludwig-Maximilians-Universität München, Institut für Klinische Radiologie, München; [2]Klinikum der Ludwig-Maximilians-Universität München, Klinik und Poliklinik für Nuklearmedizin, München

Ziele: Die FDG-PET/CT ermöglicht die Quantifizierung entzündlicher Veränderungen der arteriellen Gefäßwand und wird in klinischen Studien immer öfter verwendet, um die Wirksamkeit neuer, anti-atherosklerotischer Therapeutika zu beurteilen. Ziel dieser Studie war es, die Reproduzierbarkeit der Quantifizierung des arteriellen FDG-Uptakes an verschiedenen PET/CT-Scannern zu evaluieren. **Methode:** 20 Patienten erhielten aufgrund einer onkologischen Fragestellung an zwei verschiedenen Geräten (Gerät 1: GE Discovery 690; Gerät 2: Siemens Biograph 64) ein Ganzkörper FDG-PET/CT, wobei das mediane Intervall zwischen erster und zweiter Untersuchung 3,6 [IQR 2,8 bis 5,0] Monate betrug. Beurteilt wurden der maximale „standardized uptake value" (SUVmax), der mittlere SUV des venösen Blutpools (SUVbp) und die Target-to-background-Ratio (TBR = SUVmax/SUVbp) in Aorta ascendens, Aortenbogen, Aorta descendens thorakal und abdominell, Ilikalarterien und Carotiden. **Ergebnis:** Der gemittelte SUVmax über alle Gefäßterritorien und alle Patienten war für Gerät 1 signifikant höher als für Gerät 2, bei einer mittleren Abweichung von 0,25 ± 0,31 (SUVmax1: 2,86 vs. SUVmax2: 2,61; p = 0,002). Der gemittelte TBR hingegen, zeigte zwischen den verschiedenen PET/CT-Scannern keinen signifikanten Unterschied (TBR1 2,25 vs. TBR2 2,10; p = 0,2). Die gefäßbezogene Auswertung, ergab einen signifikant höheren SUVmax für Gerät 1 in der Aorta ascendens, im Aortenbogen, in der Aorta descendens thoracalis und abdominalis. Der SUVmax der Iliakalarterien und Carotiden zeigte keinen signifikanten Unterschied. Die Auswertung der TBR der verschiedenen Gefäßterritorien zeigte keinen signifikanten Unterschied, mit Ausnahme der Werte für den Aortenbogen. **Schlussfolgerung:** Die Messung des SUVmax, nicht jedoch des TBR zeigt an Geräten verschiedener Hersteller signifikante Unterschiede. Für subsequente Untersuchungen inflammatorischer Gefäßwandveränderungen ist deshalb die Verwendung identischer Geräte oder alternativ die Bestimmung des TBR anstatt des SUVmax zu empfehlen.
Keywords: PET/CT, Atherosklerose, Entzündung, Molekulare Bildgebung

VO 407.5
13:10

Der Einfluss von kardiovaskulären Risikofaktoren auf Inflammation der Gefäßwand und Gefäßverkalkung variiert zwischen unterschiedlichen anatomischen Regionen – eine PET-CT Studie

Strobl FF[1], Rist C[1], Bamberg F[1], Rominger A[2], Hacker M[2], Übleis C[2], Thierfelder KM[1], Nikolaou K[1], Reiser MF[1], Saam T[1]
[1]Klinikum der Ludwig-Maximilians-Universität München, Institut für Klinische Radiologie, München; [2]Klinikum der Ludwig-Maximilians-Universität München, Klinik für Nuklearmedizin, München

Ziele: Der unabhängige Einfluss von unterschiedlichen kardiovaskulären Risikofaktoren auf Gefäßwandinflammation und Gefäßverkalkung in unterschiedlichen Arterien sollte evaluiert werden. **Methode:** 315 Patienten (Durchschnittsalter: 57,8 Jahre, 123 männlich), die eine 18F-FDG Ganzkörper Bildgebung erhalten hatten, wurden eingeschlossen. Ein Bloodpool korrigierter target background ratio (TBR) und ein Gefäßkalkscore (CPS) wurden in der thorakalen und abdominellen Aorta, beiden Carotiden und beiden Iliakalarterien bestimmt. Folgende kardiovaskuläre Risikofaktoren wurden ermittelt: Alter > = 65 Jahre (n = 114), männliches Geschlecht (n = 114), Diabetes (n = 15), Hypercholesterinämie (n = 62), Hypertonus (n = 76), BMI > = 30 (n = 38) und aktiver Raucher (n = 32). Der unabhängige Einfluss der Risikofaktoren auf TBR und CPS wurde mithilfe einer multivariaten Regressionsanalyse bestimmt. **Ergebnis:** TBR war in der thorakalen Aorta unabhängig mit Alter > = 65 Jahren und männlichem Geschlecht assoziiert, CPS mit Alter > = 65 Jahren, männlich, Hypertonie und Diabetes. TBR in der abdominellen Aorta war assoziiert mit Alter > = 65 Jahren und männlich, CPS mit Alter > = 65 Jahren, Diabetes und Rauchen. Ein unabhängiger Einfluss auf TBR in den Carotiden wurde für Alter > = 65, männlich und BMI > = 30 gefunden, bei CPS für Alter > = 65 Jahren und Diabetes. In den Iliakalarterien fand sich ein unabhängiger Einfluss von Alter > = 65 Jahren auf TBR und von Alter > = 65 Jahren, männlich, Hypertonus, Diabetes und Rauchen auf CPS. **Schlussfolgerung:** Der Einfluss von kardiovaskulären Risikofaktoren auf unterschiedliche Gefäßterritorien zeigt eine regional verschiedene Ausprägung. Diese Ergebnisse könnten bei asymptomatischen Patienten die Screening Strategien verbessern und helfen Risikoprofile besser zu bestimmen.
Keywords: Atherosklerose, Inflammation, Verkalkung, PET-CT

VO 408
Neuroradiologie III – Neuroonkologie undNeurodegeneration

Saal Röntgen
Samstag, 01.06.2013, 12:30 bis 13:45

VO 408.1
12:30

Comparison of ADC Diffusion Maps and CBV Perfusion Maps in Patients with Newly Diagnosed Glioblastoma: Establishing Order in Heterogeneity

Radbruch A[1], Lutz K[1], Graf M[2], Floca R[2], Schlemmer HP[3], Heiland s[1], Bendszus M[1]
[1]Universität Heidelberg, Neuroradiologie, Heidelberg; [2]DKFZ, SIDT-Group, Heidelberg; [3]DKFZ, Radiologie, Heidelberg

Ziele: Diffusion MRI (DWI) and dynamic-susceptibility-contrast weighted perfusion MRI (DSC) have been proposed to distinguish areas of different malignancy in glioblastoma. The aim of this study was to

evaluate, whether or not areas of minimum ADC and maximum CBV do overlap. **Methode:** DWI, DSC and contrast-enhanced T1-weighted Imaging (ce-T1) was performed in 20 patients with newly diagnosed glioblastoma on a 3 Tesla MR. ADC and CBV maps were acquired, coregistered on ce-T1, and threasholds of CBV and ADC were visualized using a specially developed software based on MeVisLab. A ROI was manually delineated with approximately 1 cm distance to the enhancing lesion on ce-T1. Within the ROI pixels with ADC < the 30th percentile (minADC), pixels with CBV > the 70th percentile (maxCBV) and the corresponding overlap were automatically calculated and visualized. Additionally, 2 neuroradiologists independently evaluated whether minADC and maxCBV were located within the enhancing lesion or within the surrounding area. **Ergebnis:** MinADC- and maxCBV-areas showed an average overlap of 34.7 +/- 10.9 percent within the thresholded area. In 13 of 20 patients maxCBV areas were located mostly within the enhancing region whereas minADC areas were located in the surrounding area. In 7 patients there was no significant distribution of minADC and maxCBV areas within the enhancing or the surrounding tissue. **Schlussfolgerung:** Our study provides evidence, that diffusion- and perfusion-imaging may visualize different aspects of tumor-biology, that do not necessarily overlap spatially. A possible explanation for the different location of the maxCBV areas located mainly within the enhancing area and the minADC areas located within the surrounding tissue could be that migrating tumorcells in the invasion-front, represented by areas of low ADC-values, produce and secrete neoangiogenic factors, leading to a „trailing behind" of the vascular-rich tumor border, represented by high CBV-values.

Keywords: Glioma, Glioblastoma, MRI-Perfusion, MRI-Diffusion

VO 408.2
12:40

Time-of-Flight Angiography at 7 Tesla visualizes Tumor Vessels in Patients with Newly Diagnosed Glioblastoma

Radbruch A[1], Wiestler B[2], Semmler W[3], Schlemmer HP[4], Bendszus M[1], Roehtke M[4]
[1]Universität Heidelberg, Neuroradiologie, Heidelberg; [2]Universität Heidelberg, Neuroonkologie, Heidelberg; [3]DKFZ, Medizinische Physik, Heidelberg; [4]DKFZ, Radiologie, Heidelberg

Ziele: Malignant glioma are among the most vascularized of all human tumors. Due to small vessel size, MR imaging of the tumor vasculature in glioma is challenging. Here we analyzed if time of flight (TOF) angiography at 7 Tesla can visualize tumor vessels in patients with newly diagnosed glioblastoma. **Methode:** Ten patients with newly diagnosed glioblastoma were examined on a whole-body 7 T MR system. TOF MRA data were acquired with imaging parameters: flip angle = 19°, TR = 15 ms, TE = 4.8 ms, FOV = 154x210 mm^2. Two readers graded the appearance of tumor vessels via consensus reading as grade 0: no tumor vessels, grade 1: increased tortuous vessels within the tumor or grade 2: increased tortuous vessels with multiple branches within the tumor. Furthermore the size of the glioblastoma was determined on T1-weighted images. **Ergebnis:** One patient had to be excluded due to motion artifacts. Five patients were evaluated as grade 1 and 4 as grade 2. Medium size of the glioblastoma that were evaluated as grade 2 was significantly larger than size of glioblastoma evaluated as grade I ($p < 0.034$). **Schlussfolgerung:** TOF-angiography at 7-Tesla MRI enables the visualization of the internal vascular morphology of glioblastoma. Future studies should evaluate if visualization of pathologic vessels in high grade glioma can be used for identification of subtypes of glioma as well as for the evaluation of therapy response with antiangiogenic therapies.

Keywords: TOF-Angiography, Tumor Vessels, Glioma, Glioblastoma

VO 408.3
12:50

Quantitative DCE-MRT in der Neurobildgebung – Neue Ergebnisse unter Anwendung einer Ultraschnellen Hochauflösenden Isotropen View-Sharing Technik

Dietzel M[1], Baltzer PA[2], Lang S[1], Volbers B[1], Engelhorn T[1], Struffert T[1], Dörfler A[1]
[1]Universitätklinikum Erlangen, Abteilung für Neuroradiologie, Erlangen; [2]Universitätsklinik für Radiodiagnostik, Klinische Abteilung für Allgemeine Radiologie und Kinderradiologie, Wien

Ziele: Die quantitative T1-gewichtete Bildgebung von Hirntumoren ist viel versprechend. Jedoch wird diese Technik aktuell noch durch zeitliche und räumliche Auflösung limitiert. Wir präsentieren einen neuen Ansatz basierend auf einer ultraschnellen und räumliche hoch aufgelösten Sequenz für die Beurteilung der First-Pass Perfusion von Hirntumoren. **Methode:** 23 benigne und maligne intrakranielle Tumore wurden mittels einer ultraschnellen räumlich hochaufgelösten dynamischen T1w Sequenz untersucht (Magnetom Aera &1.5T; 6 ml Gadovist &2 ml/s; View-Sharing 3D GRE mit Pseudorandom Trajektorien: zeitliche/örtliche Auflösung: 1.81 s/1.1mm3; Messzeit: 62 s). Die Scans wurden mittels eines dedizierten Workflows analysiert und so pharmakokinetische Parameter berechnet (Tofts-Model: ktrans, kep, Ve, initiale Area under the curve/AUCi, Gd-Konzentration/cGd [mmol/l]). Die Genauigkeit in der Differentialdiagnose von malignen vs. benignen Tumoren wurde analysiert (ROC; Sensitivität, Spezifivität, positiver/negativer prädiktiver Wert [PPW/NPW]). Abschließend wurde eine multivariate Analyse durchgeführt um die Genauigkeit von signfikanten, unabhängigen Parametern in Kombination zu identifizieren (logistische Regression; Merkmalsselektion, r2). **Ergebnis:** Das Protokoll wurde in allen Patienten erfolgreich angewandt (15 maligne, 8 benigne Tumore). AUCi erreichte die höchste Genauigkeit aller Einzelparameter (AUC = 0,93; Sensitivität/Spezifivität = 0,91 / 1,00; NPV/PPV = 1,00 / 0,94). In der multivariaten Analyse wurden ktrans, kep, Ve and AUCi als unabhängige Prädiktoren der Malignität identifiziert ($p < 0.001$) und ermöglichten in Kombination eine korrekte Klassifikation aller Tumore (r2=1; AUC=1). **Schlussfolgerung:** Die ultraschnelle, hochaufgelöste isotrope MR-Bildgebung der First-Pass Perfusion von Hirntumoren ist machbar. Unsere initialen Ergebnisse ergaben eine hohe diagnostische Genauigkeit bei geringer Messzeit.

Keywords: MRT, Hirntumor, Quantitative Bildgebung, Gadovist

VO 408.4
13:00

Quantitative Pharmakokinetische Analyse in der Neuroonkologie – Wie Groß ist die Variabilität der Messergebnisse?

Dietzel M[1], Baltzer PA[2], Lang S[1], Volbers B[1], Engelhorn T[1], Struffert T[1], Dörfler A[1]
[1]Universitätklinikum Erlangen, Abteilung für Neuroradiologie, Erlangen; [2]Universitätsklinik für Radiodiagnostik, Klinische Abteilung für Allgemeine Radiologie und Kinderradiologie, Wien

Ziele: In der Neuronkologie findet die quantitative pharmakokinetische Analyse (PA) zunehmend klinische Anwendung. Aktuelle Softwarelösungen sind jedoch nur semi-automatisch, weshalb prinzipiell das Risiko eines untersucherabhängigen Fehlers mit entsprechender Variabilität der Messergebnisse besteht. Wir versuchten daher diesen potentiellen Bias in einem klinischen Messprotokoll systematisch zu untersuchen. **Methode:** Zunächst wurden konsekutive Patienten mit Hirntumoren mit einem dedizierten dynamischen T1w Messprotokoll untersucht (1.5T, 3D GRE, zeitliche Auflösung: 2 s, Gadovist: 6 ml [2 ml/s]). Dann wurden die MR-Daten mit einer kommerziell erhältlichen semiautomatischen PA-Software untersucht (2-Kompartiment Modell: ktrans, schnelle arterielle Input Funktion). Diese PA wurden zweimal unabhängig von einem erfahrenen geblindeten Neuroradiologen durchgeführt und die entsprechenden Ergebnisse als ktrans dokumentiert . Abschließend wurde die Variabilität dieser Messwerte hinsichtlich Reproduzierbarkeit (Concordance Correlation Coefficient), Präzision (Pearson p), Genauigkeit (Bias Correction Factor Cb), Reliabilität (Intraclass Correlation Coefficient), Wiederholbarkeit (Coefficient of Repeatability) und systematischen Messfehler analysiert (Regressionskoeffizient des Bland-Altmann Plots). **Ergebnis:** 23 Hirntumore wurden untersucht. In beiden Messreihen ergaben sich typische Werte für ktrans (Mittelwert: 0,11 bzw. 0,10). Für Reproduzierbarkeit, Präzision, Genauigkeit, Reliabilität (alle: 0,99), Wiederholbarkeit (0,05) und systematischen Messfehler (-0.02) ergaben sich exzellente Werte. **Schlussfolgerung:** Die quantitative pharmakokinetische Analyse ist ein robustes Verfahren zur Charaktisierung von Hirntumoren in der Neuroonkologie. Trotz zahlreicher händischer Schritte in der semiautomatischen Auswertung ergaben sich exzellente Werte insbesondere hinsichtlich Reproduzierbarkeit, Reliabilität und Genauigkeit ohne Hinweis für systematische Messfehler.

Keywords: Pharmakokinetische Analyse, Neuroonkologie, Reproduzierbarkeit, Reliabilität, systematischer Messfehler

VO 408.5
13:10

Three Dimensional and Multiplanar Reconstruction of the Internal Auditory Canal using High Resolution MR-Imaging: Assessment of the Size of the Cochlear Nerve in Patients with Hearing Loss

Naguib NN[1], Hey C[2], Gruber-Rouh T[1], Nour-Eldin NE[1], Lehnert T[1], Marc H[1], Vogl T[1]
[1]Johann Wolfgang Goethe Universitätsklinikum, Institut für diagnostische und interventionelle Radiologie, Frankfurt am Main; [2]Johann Wolfgang Goethe Universitätsklinikum, HNO-Abteilung, Frankfurt am Main

Ziele: To asses the size of the cochlear nerve in patients with longstanding hearing loss using three dimensional (3D) and multiplanar reconstruction (MPR) of the high-resolution MR-Imaging sequences. **Methode:** The study was retrospectively performed on 86 patients (mean age = 51.6year). Group 1 (n = 53) with longstanding bilateral hearing loss. Group 2 (n = 33) not suffering from hearing loss. MRI was performed using an ISO-Space sequence. MPR and 3D reconstructions were performed using 3D and InSpace Applications respectively. The cochlear nerve size (surface area) was measured by drawing a region-of-interest around the cross-sectional circumference of the nerve. The difference between the groups was tested using Wilcoxon-Mann-Whitney-U-Test. **Ergebnis:** In group 1 the mean surface area of right cochlear nerve was 1.29mm2 (Standard deviation:0.386, Range:0.38 – 2.1) and 0.62mm2 (SD:0.188, Range:0.31 – 1.3) in MPR and 3D respectively. On the left side mean was 1.29mm2 (SD:0.33, Range:0.57 – 2.2) and 0.61mm2 (SD:0.208, Range:0.5 – 1.3). In two patients the cochlear nerve was absent on the left side. In group 2 mean on the right side was 1.51mm2 (SD:0.35, Range:1 – 2.3) and 0.68mm2 (SD:0.198, Range: 0.46 – 1.3). On the left side it was 1.53mm2 (SD:0.316, Range:1 – 2.5) and 0.67mm2 (SD:0.165, Range:0.39 – 1.2). A statistically significant correlation ($p < 0.0001$) was noted between the sizes in MPR and 3D. A statistically significant difference in cochlear nerve size was noted between both groups as measured in MPR ($p < 0.0001$) and 3D ($p = 0.046$) **Schlussfolgerung:** Patients with longstanding hearing loss have a smaller cross-sectional surface area of the cochlear nerve than patients with no hearing loss. The difference in size was statistically significant.
Keywords: Heraing-Loss, Cochlear Nerve, MRI, 3D and MPR

VO 408.6
13:20

Die Darstellung des Globus pallidus internus im 3.0 Tesla MRT: Wahl von Sequenz und Orientierung unter Verwendung einer Standardinstallation

Kerl HU[1], Gerigk L[2], Groden C[1], Nölte IS[1]
[1]Universitätsmedizin Mannheim, Abteilung für Neuroradiologie, Mannheim; [2]Deutsches Krebsforschungszentrum, Abteilung Radiologie, Heidelberg

Ziele: Die Tiefenhirnstimulation des Globus pallidus internus (GPi) stellt eine etablierte Methode in der Behandlung von therapierefraktären neurologischen Krankheitsbildern, wie Dystonie und Morbus Parkinson, dar. Der Erfolg der Methode ist hierbei entscheidend von einer genauen und verlässlichen prä-stereotaktischen Darstellung des GPi abhängig. Das Ziel der Studie war es, die Darstellung des GPi in verschiedenen „Standard"-Sequenzen und Orientierungen bei 3.0 Tesla (T) zu evaluieren und zu vergleichen. **Methode:** Untersucht wurden 9 gesunde Probanden (FLAIR, T1-MPRAGE, T2-SPACE, T2*-FLASH2D und suszeptibilitätsgewichtete Sequenzen (SWI)). Die Bildqualität und die Abgrenzbarkeit des GPi für jede Sequenz wurde unabhängig von zwei Neuroradiologen anhand einer 6-Punkt-Skala bewertet. Interrater-Reliabilität, Signal-zu-Rausch-Verhältnis (SNR) sowie Kontrast-zu-Rausch-Verhältnis (CNR) für den GPi wurden berechnet. Zur anatomischen Veranschaulichung wurde ein Bild der transversalen T2*-FLASH2D-Sequenz auf Höhe des GPi mit einer digitalisierten axialen Schemazeichnung des Schaltenbrand-Wahren Atlas für Stereotaxie co-registriert. **Ergebnis:** Die genauste und verlässlichste Darstellung des GPi erfolgte in der T2*-FLASH2D -Sequenz. Am besten konnte der GPi in der transversalen Schnittführung differenziert werden. In keiner der untersuchten Sequenzen wurden höhergradige Artefakte gefunden. Die SWI-Sequenz zeigt zudem einen signifikanten Anstieg der CNR und SNR im Vergleich zur FLAIR-Sequenz. In der Co-Registrierung der axialen T2*-FLASH2D -Bilder und dem digitalisiertem Stereotaxieatlas konnte ferner die korrekte Identifizierung und Lokalisation des GPi bestätigt werden. **Schlussfolgerung:** Die T2*-FLASH2D-Sequenz (insbesondere in Transversalebene) bietet unter Verwendung einer Standardinstallation, eine optimale, und reliable präoperative Darstellung des GPi im 3.0 T MRT.
Keywords: Globus pallidus internus, Tiefenhirnstimulation, 3 Tesla, MRT, Morbus Parkinson

VO 408.7
13:30

Darstellung der Zona incerta im 7,0 Tesla MRT: eine Pilotstudie

Kerl HU[1], Gerigk L[2], Brockmann MA[1], Groden C[1], Nölte IS[1]
[1]Universitätsmedizin Mannheim, Abteilung für Neuroradiologie, Mannheim; [2]Deutsches Krebsforschungszentrum, Abteilung Radiologie, Heidelberg

Ziele: Die Zona incerta (ZI) ein vielversprechendes Zielgebiet für die Behandlung therapierefraktärer neurologischer Erkrankungen, wie Morbus Parkinson und dem essentiellen Tremor mittels Tiefenhirnstimulation. Der Erfolg der Methode ist von einer genauen und verlässlichen prä-stereotaktischen Darstellung der ZI abhängig. Das Ziel der Studie war die Darstellung der ZI in verschiedenen Sequenzen und Orientierungen bei 7,0 T zu evaluieren und zu vergleichen. **Methode:** Untersucht wurden 9 gesunde Probanden mittels MRT (T1-GRE, T2-TSE, FLASH2D-T2Star und suszeptibilitätsgewichtete Sequenzen (SWI)). Zwei Neuroradiologen bewerteten unabhängig voneinander die Bildqualität und die Abgrenzbarkeit der ZI für jede Sequenz anhand einer 6-Punkt-Skala. Als quantitative Parameter wurden das Signal-zu-Rausch-Verhältnis (SNR) sowie das Kontrast-zu-Rausch-Verhältnis (CNR) für die ZI berechnet. Zur anatomischen Veranschaulichung wurde ein Bild der koronaren FLASH2D-T2Star-Sequenz auf Höhe der ZI mit einer digitalisierten koronalen Schemazeichnung des Schaltenbrand-Wahren Atlas für Stereotaxie co-registriert. **Ergebnis:** Der rostrale Anteil der ZI (rZI) konnte mittels koronarer FLASH2D-T2-Star-Sequenz genau und verlässlich dargestellt werden. Der kaudale Anteil der ZI war indes in keiner der Sequenzen abzugrenzen. In keiner der untersuchten Sequenzen traten höhergradige Artefakte auf. FLASH2D-T2Star- und SWI-Sequenzen zeigten zudem einen signifikanten Anstieg der CNR für die rZI im Vergleich zur T2-TSE-Sequenz ($p > 0{,}05$). In der Co-Registrierung der koronalen FLASH2D-T2Star-Bilder und dem digitalisiertem Stereotaxieatlas konnte ferner die korrekte Identifizierung und Lokalisation der rZI bestätigt werden. **Schlussfolgerung:** Die FLASH2D-T2Star-Sequenz (insbesondere in der Koronarebene) bietet eine reliable und die derzeit optimalste präoperative Darstellung der rZI im 7,0 T MRT. Diese Ergebnisse ermöglichen zukünftig eine bessere und genauere Stereotaxie der ZI.
Keywords: Zona incerta, 7,0 Tesla, MRT, Tiefenhirnstimulation, Morbus Parkinson

VO 409
Interventionelle Radiologie VI – Lyse und perkutane Therapieverfahren

Vorsitz: Stroszczynski C / Regensburg, Düx M / Frankfurt a.M.
Saal Werner
Samstag, 01.06.2013, 12:45 bis 14:00

VO 409.1
12:45

Einfache vs. duale antithrombozytäre Therapie bei interventionell behandelten Patienten mit pAVK. 12 Monats Ergebnisse einer randomisierten, doppelblinden Studie

Strobl FF[1], Schmehl J[2], Brechtel K[2], Zeller T[3], Claussen CD[2], Tepe G[4]
[1]Klinikum der Ludwig-Maximilians-Universität München, Institut für Klinische Radiologie, München; [2]Universitätsklinikum Tübingen, Radiologie, Tübingen; [3]Universitätsherzzentrum, Angiologie, Bad Krozingen; [4]RoMed Klinikum Rosenheim, Radiologie, Rosenheim

Ziele: In dieser randomisierten Studie reduzierte eine duale antithrombozytäre Therapie von Clopidogrel und Aspirin signifikant die Rate an erneuten Eingriffen am Zielgefäß (TLR) 6 Monate nach der Intervention gegenüber alleiniger Aspirin Therapie. Ein erneutes follow-up der Patienten wurde nach 12 Monaten durchgeführt. **Methode:** 80 Patienten mit interventionell behandelter pAVK wurden in diese randomisierte, doppelblinde Studie aufgenommen. 40 Patienten erhielten eine prä- und postinterventionelle Therapie von Aspirin und Clopidogrel. Die restlichen 40 Patienten erhielten die gleiche Dosis von Aspirin, zudem Pla-

cebo anstelle Clopidogrel. Clopidogrel/Placebo wurde planmäßig nach 6 Monaten gestoppt und alle Patienten blieben danach bei einer Aspirin Monotherapie. TLR- und Mortalitätsraten wurden nach 12 Monaten erneut bestimmt. **Ergebnis:** 6 Monate nach Intervention hatten die Clopidogrel Patienten eine signifikant niedrigere TLR Rate als die Placebo Patienten: 2 (5%) vs. 8 (20%),(p = 0,04). Nachdem Clopidogrel/Placebo gestoppt wurde, gab es keinen signifikanten Unterschied in der TLR Rate nach 12 Monaten: 9 Clopidogrel vs. 12 Placebo Patienten (p = 0,35). Die Mortalitätsrate betrug 0 vs. 1 nach 6 Monaten (p = 0,32) und 0 vs. 3 nach 12 Monaten (p = 0,08). **Schlussfolgerung:** Im Gegensatz zu 6 Monate nach Studieneinschluss zeigt sich nach Absetzen von Clopidogrel/Placebo kein signifikanter Vorteil für eine duale Therapie nach 12 Monaten. Eine verlängerte duale Therapie sollte daher bei Patienten mit erhöhtem Risiko für Restenose und TLR erwogen werden.

Keywords: pAVK, Clopidogrel, Aspirin

VO 409.2
12:55

Interventional Thrombolysis of Acute or Subacute Thrombosis of the Portal Vein

Radeleff B, Krause J, Stampfl U, Sommer CM, Bellemann N, Kortes N, Kauczor HU
Universität Heidelberg, Diagnostische und Interventionelle Radiologie, Heidelberg

Ziele: To evaluate retrospectively interventional thrombolysis of acute or subacute thrombosis of the portal vein (PV) using the transjugular intrahepatic portosystemic-stent-shunt (TIPS) approach. **Methode:** From July 2003 to February 2011, 24 patients (13 males, 11 females with a mean age of 48.1 ± 15.8 years with a range of 19 – 71 years) underwent an attempt of thrombolysis of the PV using a TIPS approach. Group (I) consisted of 9 patients (mean age 53.9 ± 12.4 years) with acute symptoms of thrombosis of less or just 1 week. Group (II) consisted of 12 patients with acute symptoms of thrombosis of more than 1 week (mean age 46.8 ± 12.9 years). In 3 patients of group III the onset is unknown (mean age 36.3 ± 25.8 years). We found coagulation dysorders in 19/24 patients. Angiographic and clinical controls were scheduled at 3, 6 and 12 months, followed by clinical controls every 6 months. Primary study goals included technical success of TIPS procedure and hemodynamic success after thrombolysis. Secondary study goals included clinical success and shunt patency at the follow-ups. **Ergebnis:** TIPS-procedure was technical successful in achieving access to the portal vein in 23/24 patients. In the terminal angiographic control a hemodynamic success was found in 22/23 patients. In 14 patients it was necessary to establish a permanent TIPS to sustain permanent portalvenous bloodflow after the last thrombolysis. According to the SIR-classification 1 minor and 19 major complications (demands of bloodtransfusion due to the thrombolysis related bleedings) occurred during the complete procedural time period. The 30 days mortality was 17,4%. After the longest follow-up of 41.1 ± 24.0 months 14/19 patients had survived (dropout of 4 patients) and only 4/14 patients showed a patent TIPS-tract. **Schlussfolgerung:** Thrombolysis through TIPS is an effective but very challenging interventional treatment for patients with thrombosis of the portal vein.

Keywords: Thrombosis, portal vein, thrombolysis

VO 409.3
13:05

Senkung des Pfortaderdruckes durch proximale Milzarterienembolisation: erste Ergebnisse von Venenverschlussdruckmessungen

Fuchs J[1], Engelmann C[2], Petersen T[1], Kahn T[1], Moche M[1]
[1]Universitätsklinikum Leipzig, Klinik für Diagnostische und Interventionelle Radiologie, Leipzig; [2]Universitätsklinikum Leipzig, Sektion Hepatologie, Leipzig

Ziele: Die fortgeschrittene Leberzirrhose (LZ) führt meist zu einer portalen Hypertonie (PH). Diese kann Ursache lebensbedrohlicher Komplikationen wie gastrointestinaler Blutungen, therapierefraktärem Aszites oder der Ausbildung portosystemischer Shunts mit nachfolgender hepatischer Enzephalopathie sein. Die Splenomegalie ist häufig vergesellschaftet mit der LZ, wobei der genaue pathophysiologische Zusammenhang bisher unklar ist. Studien bei Kindern und Erwachsenen deuten auf eine zentrale Rolle der Milzperfusion bei der Entstehung der PH hin. Durch Splenektomie oder periphere, partielle Milzembolisation konnte eine Minderung der PH erreicht werden bei allerdings relevanten postprozeduralen Komplikationen. Die proximale Milzarterienembolisation (MAE) mittels ablösbarem Gefäßkörper ist eine relativ schnelle und sichere minimalinvasive Intervention. In dieser Arbeit wurde untersucht, ob durch diese Technik eine Senkung des „hepatic venous pressure gradient“ (HVPG) als etablierter, indirekter Parameter für den Pfortaderdruck möglich ist. **Methode:** Bei 7 Patienten mit klinischer und bildmorphologischer Diagnose einer fortgeschrittenen LZ, Hypersplenie und o.g. Komplikationen wurde eine proximale Milzarterienembolisation durchgeführt. Dazu wurde ein Amplatzer Vascular Plug im proximalen Drittel der A. lienalis platziert. Vorher und unmittelbar danach wurde transfemoral der HVPG bestimmt. **Ergebnis:** Die Platzierung des AVP war bei allen Patienten technisch erfolgreich und es konnte angiografisch ein vollständiger Verschluß der A. lienalis nachgewiesen werden. Bis auf einen kleineren, klinisch inapparenten Milzinfarkt traten keine Komplikationen auf. Die HVPG Werte betrugen im Mittel 15.9 ± 4.1 mm Hg vor und 10.4 ± 3.5 mm Hg nach MAE. **Schlussfolgerung:** Die proximale Embolisation der A. lienalis bei Patienten mit einer PH bei LZ führt zu einer unmittelbaren, relevanten Absenkung (5.4 ± 2.8 mm Hg) des Pfortaderdruckes und könnte in Zukunft eine komplikationsärmere Alternative zum portosystemischen Shunt darstellen.

Keywords: Milzarterienembolisation, HVPG, portale Hypertension, vascular plug, Leberzirrhose

VO 409.4
13:15

Individuelle dem Frakturverlauf angepasste Zugangswege bei der CT gesteuerten Ballon-Sakroplastie

Andresen R[1], Radmer S[2], Kamusella P[1], Wissgott C[1], Banzer J[3], Schober HC[4]
[1]Westküstenklinikum Heide, Akademisches Lehrkrankenhaus der Universitäten Kiel, Lübeck und Hamburg, Institut für Diagnostische und Interventionelle Radiologie/Neuroradiologie, Heide; [2]Facharztpraxis für Orthopädie, Zentrum für Bewegungsheilkunde, Berlin; [3]Charite Universitätsmedizin Berlin, Campus Benjamin Franklin, Klinik und Hochschulambulanz für Radiologie, Berlin; [4]Klinikum Südstadt Rostock, Akademisches Lehrkrankenhaus der Universität Rostock, Klinik für Innere Medizin I, Rostock

Ziele: Ziel unserer Studie war die Durchführbarkeit der Zementaugmentation mittels Ballonkatheter über individuelle, die komplexe Anatomie des Os sacrum und die Ausrichtung des Frakturgeschehens berücksichtigende Zugangswege. **Methode:** Bei 40 Pat. wurde im CT und MRT eine Os sacrum Fraktur detektiert. Die Frakturen wurden nach Denis et al. eingeteilt. Um eine Zementverteilung in Längsrichtung zur Fraktur zu erreichen, wurde der Ballonkatheter über eine Hohlnadel in das Os sacrum entweder von dorsal nach ventral, anguliert von dorsal nach ventral, von caudal nach cranial oder von lateral nach medial transiliacal eingebracht. Der Ballonkatheter wurde daraufhin entlang der Fraktur in der entsprechenden Richtung 1 – 3 mal in- und deflatiert, der dadurch geschaffene Hohlraum wurde dann mit PMMA-Zement aufgefüllt. Anschließend erfolgte eine Röntgenaufnahme sowie ein Kontroll-CT. Die Schmerzintensität wurde prä interventionem, am 2. Tag sowie 6 und 12 Monate post interventionem mittels VAS bestimmt. Die Patientenzufriedenheit wurde nach 12 Monaten postoperativ abschließend erfragt. **Ergebnis:** Bei allen Pat. ließ sich die Ballon-Sakroplastie technisch gut durchführen. In der Röntgen- und CT-Kontrolle fand sich im Os sacrum entlang der Frakturausdehnung eine ausreichende Zementverteilung, wobei eine Leckage ausgeschlossen werden konnte. Der Mittelwert für Schmerzen lag nach VAS vor Intervention bei 8,9, die Pat. mit einer Denis 2 Frakturzone hatten tendenziell die stärksten Schmerzen. Am 2. postoperativen Tag zeigte sich eine signifikante Schmerzreduktion ($p < 0,001$) mit einem Durchschnittswert von 2,7, dieses war mit 2,5 nach 6 Monaten und mit 2,3 nach 12 Monaten stabil. Nach 12 Monaten fand sich eine hohe Patientenzufriedenheit. **Schlussfolgerung:** Zugangswege welche die Anatomie des Os sacrums und die Frakturausrichtung im Os sacrum berücksichtigen, erlauben alle Frakturzonen nach Denis et al. zu erreichen. Durch die zu Hilfenahme eines Ballonkatheters lässt sich eine sichere Zementaugmentation durchführen.

Keywords: Ballon-Sakroplastie, Insuffizienzfraktur, Os sacrum Fraktur, Schmerztherapie, Zemetaugmentation

VO 409.5
13:25

Real-time MR-gesteuerte perkutane Abszessdrainage an einem offenen 1.0 Tesla Magnetresonanztomografen (MRT)

Wybranski C[1], Strach K[1], Krenzien F[2], Bunke J[3], Kosiek O[1], Röhl FW[4], Ricke J[1], Fischbach F[1]
[1]Otto von Guericke Universität Magdeburg, Klinik für Radiologie und Nuklearmedizin, Magdeburg; [2]Universitätsklinikum Leipzig, Chirurgische Klinik II – Visceral-, Transplantations-, Thorax- und Gefäßchirurgie, Leipzig; [3]Philips GmbH UB Healthcare, Hamburg; [4]Otto von Guericke Universität Magdeburg, Institut für Biometrie und medizinische Informatik, Magdeburg

Ziele: Evaluation 1) der Visualisierung von Drainagen im offenen 1.0 Tesla MRT und 2) der Effektivität und Sicherheit der Abszessdrainageneinlage mittels Freihand MR-Führung in der klinischen Routine. **Methode:** In einem Phantom wurden 8 verschiedene Drainagen (5 – 16 F) mittels T1w 2D fast field echo (FFE) und T2w single shot Turbo-Spinecho (ssh TSE) Sequenzen nach Füllung mit A) 1% und B) 12% Gd-DTPA bzw. B) und C) 0,9% NaCl visualisiert. Kontrast-Rausch Verhältnis (CNR), Breite des Drainagenartefakts in full width at half maximum (FWHM) Methode sowie Artefaktintensität (AI = CNR*FWHM) wurden mittels generalisiertem linearen Modell und Tukey's range Test verglichen. Bei 22 Patienten wurden 24 abdominale Abszesse unter Freihand MR-Führung punktiert und die Drainagen mit o.g. Sequenzen visualisiert. Die Visualisierung der Punktionsnadeln und Drainagen wurde mittels 5-Punkt Skala (1: nicht sichtbar, 5: exzellent sichtbar) bewertet. **Ergebnis:** CNR, FWHM und AI der mit A), B) und C) gefüllten Drainagen nahmen in vitro linear mit zunehmender Drainagengrösse in beiden Sequenzen (alle $p \leq 0{,}006$, alle $R2 >= 0{,}73$) zu. In der T1w FFE zeigten sich die höchsten Werte für CNR, FWHM und AI nach Füllung mit B) (alle $p < 0{,}001$), die niedrigsten Werte für FWHM und AI nach Füllung mit A) (alle $p < 0{,}022$). In der T2w ssh TSE war das FWHM nach Füllung mit B), das CNR jedoch nach Füllung mit C) größer (alle $p < 0{,}001$). Alle Drainageanlagen waren erfolgreich. Es gab 2 leichte (Hämatom, Algesie) und keine schwere Komplikation. Die Visualisierung der Punktionsnadeln war exzellent (>= 4,4 ± 0,5 Punkte); die der Drainagen in der T1w FFE ebenfalls mit 4,8 ± 0,5 und 4,2 ± 0,8 Punkten nach Füllung mit A) und B), in der T2w ssh TSE gut – exzellent mit 4,5 ± 0,8 und 3,9 ± 0,9 Punkten nach Füllung mit B) und C). **Schlussfolgerung:** Die Drainagenfüllung mit NaCl und verdünntem Gd-DTPA ermöglicht eine gute Visualisierung im MRT. Die Einlage von Abszessdrainagen gelingt mittels Freihand MR-Führung zuverlässig in der klinischen Routine.
Keywords: MR Intervention, 1.0 Tesla offenes MRT, Freihand Punktion, Abszessdrainage, Real-time imaging

VO 409.6
13:35

Periradikuläre Schmerztherapie der Lendenwirbelsäule unter CT- und MR-fluoroskopischer Therapiesteuerung: Ein Kostenvergleich

Maurer MH[1], Schreiter N[1], de Bucourt M[1], Grieser C[1], Renz D[1], Hartwig T[2], Hamm B[1], Streitparth F[1]
[1]Charité – Universitätsmedizin Berlin, Klinik für Radiologie, Berlin; [2]Charité – Universitätsmedizin Berlin, Klinik für Orthopädie, Berlin

Ziele: Kostenvergleich der Computertomografie (CT)- und Magnetresonaztomografie (MRT)- gesteuerten periradikulären Schmerztherapie zur minimalinvasiven Behandlung von radikulären Schmerzsyndromen an der Lendenwirbelsäule. **Methode:** 90 Patienten (54 Männer, 36 Frauen; Durchschnittsalter 45,5 ± 12,8 Jahre) erhielten eine MRT-gesteuerte (1.0 Tesla, Panorama HFO, Philips) monosegmentale periradikuläre Nervenwurzelinfiltrationstherapie an der Lendenwirbelsäule mit 40 mg Triamcinolonacetonid. Weitere 91 Patienten (48 Männer, 43 Frauen; Durchschnittsalter 59,1 ± 13,8 Jahre) wurden in gleicher Weise unter CT-fluoroskopischer Steuerung (Somatom Definition 64, Siemens) behandelt. Die durchschnittlichen Gesamtkosten je Intervention und Patient wurden als Summe aus den Gerätenutzungskosten (Anschaffungs- und Abschreibungskosten sowie Wartungskosten), den Personalkosten basierend auf der Personalbindungszeit und den Kosten für das verwendete Verbrauchsmaterial für die CT- und MRT-gesteuerten Interventionen ermittelt. **Ergebnis:** Die durchschnittliche Interventionszeit betrug 20,6 Minuten (Min 14, Max 30 Minuten) für eine MRT-gesteuerte und 14,3 Minuten (Min 7, Max 32 Minuten) für eine CT-gesteuerte Therapie. Die durchschnittlichen Gesamtkosten je Patient beliefen sich auf EUR 177 für eine MRT-gesteuerte und EUR 88 für eine CT-gesteuerte Intervention. Dies waren (MRT-/CT-gesteuert) EUR 93/29 je Intervention für die Gerätenutzung, EUR 43/35 für Personalkosten und EUR 41/24 für Verbrauchsmaterialien. **Schlussfolgerung:** Lumbosakrale Nervenwurzelinfiltrationen unter MRT-Steuerung sind aktuell noch etwa doppelt so teuer wie eine Intervention unter CT-Steuerung. Eine fehlende Strahlenexposition der Patienten und zukünftig zu erwartende Preissenkungen für MRT-Geräte und MRT-taugliche Verbrauchsmaterialien machen MRT-gesteuerte periradikuläre Injektionstherapien jedoch zu einer vielversprechenden Alternative zur bisher üblichen CT-fluoroskopischen Steuerung.
Keywords: Periradikuläre Schmerztherapie, MRT-Fluoroskopie, CT-Fluoroskopie, Kostenanalyse

VO 409.7
13:45

Analysis of the Origin of the Uterine Artery in Females using 3D Reconstructed Contrast Enhanced MR Angiography before Uterine Artery Embolization: Where to look for it when you do not find it

Naguib NN, Nour-Eldin NE, Gruber-Rouh T, Lehnert T, Hammerstingl R, Zangos S, Vogl T
Johann Wolfgang Goethe Universitätsklinikum, Institut für diagnostische und interventionelle Radiologie, Frankfurt am Main

Ziele: To describe the different patterns of origin of the uterine artery from the internal iliac artery in females before uterine artery embolization (UAE) using three dimensional (3D) reconstructed contrast enhanced MR angiography (CE-MRA). **Methode:** The study was retrospectively performed on 84 females with a mean age of 45.5 year. Pre-embolization CE-MRA was performed to all patients before UAE. 3D images were reconstructed using Syngo VesselView application. 3D reconstructions and evaluations were performed by two radiologists in consensus. For each uterine artery the point of origin was identified and the angle which the artery makes with its main stem of origin was calculated. **Ergebnis:** The uterine artery was detected in 165 (98.2%) of the 168 (in 84 patients) arteries. It originated directly from the anterior division of the internal iliac artery (IIA) in 141 arteries of the detected arteries (85.5%). The origin was from the bifurcation point of the IIA in 7 arteries (4.2%), from the main stem of the IIA in 3 arteries (1.8%) and 1 uterine artery (0.6%) originated from the posterior division of the IIA. It originated indirectly from the anterior division with a common segment with other arteries in 13 arteries (7.9%). The common origin was with the obturator artery in 12 cases and with the internal pudendal artery in one case. The Angle of origin of the uterine artery with the main segment of origin on the right side showed a mean value of 53.2°(SD: 25.23, Range: 0° – 98°), in 2 arteries the uterine artery showed an angle of origin of 0° since the uterine artery was the direct continuation of the main stem of origin. On the left side the angle showed a mean value of 54.8° (SD: 17.72, Range: 19° – 91°) **Schlussfolgerung:** The uterine artery arises typically directly from the anterior division of the IIA. Atypical origins should be searched for when the artery could not be found in its typical location.
Keywords: Uterine Artery, Embolization, MRA

VO 410
Gefäße III – CTA und Lymphografie

Vorsitz: Adamus R / Nürnberg, Teichgräber U / Jena
Saal Rieder
Samstag, 01.06.2013, 13:30 bis 14:20

VO 410.1
13:30

Verteilung der anatomischen Gefäßvariationen der Leberarterie bei 1323 Patienten in der 64-Zeilen-CT-Angiografie

Löschner C[1], Dr.med. Kausche, Stephan S[2], Dr.med Nagel, Sebastian SN[2], Prof. Dr.med Teichgräber, Ulf UK[2]
[1]IDIR II Uniklinikum Jena, Jena; [2]IDIR II Uniklinikum Jena

Ziele: Ziel der Studie, war die Erfassung und Darstellung verschiedener Varianten der arteriellen Leberversorgung sowie deren Häufigkeitsverteilung mittels 64-Zeilen-CT-Angiografie. **Methode:** Es wurden die Daten von 1621 Patienten, die sich zwischen Januar 2010 und August 2012 einer CT-Angiografie unterzogen hatten, retrospektiv ausgewertet. Untersucht wurde hierbei die arterielle Versorgung der Leber sowie deren

Ursprung aus dem Truncus coeliacus. Die gefundenen Varianten wurden nach Michels klassifiziert. Zusätzlich entdeckte Variationen wurden gesondert berücksichtigt. **Ergebnis:** Insgesamt gingen die Daten von 1323 Patienten (815 männlich, 508 weiblich) in die Studie ein. In 955 Fällen (72,2%) fand sich Normvariante Typ 1 „n. Michels", gefolgt von Typ 5 in 118 (8,9%), Typ 3 in 85 (6,4%) und Typ 2 in 56 (4,2%) Fällen. Einzig Typ 10 konnte bei keinem der Patienten nachgewiesen werden. Bisher nicht klassifizierte Varianten fanden sich bei 25 Patienten. Die häufigsten Varianten hierbei waren, die Versorgung der Leber aus einer A. hep. dextra mit Ursprung aus der A. mesenterica sup. und einer A. hep. sinistra aus der A. gastrica sinistra (Typ 11), gefolgt von A. hep. dextra und A. hep. sinistra aus einem gemeinsamen Stamm von A. mes. superior und Truncus coeliacus (Typ 1a). **Schlussfolgerung:** Anhand unserer Daten aus einem radiologisch untersuchten Patientenkollektiv, konnten die Arbeiten von Michels et al. ("Newer Anatomy of the Liver and its Variant Blood Supply and Collateral Circulation",1966, Am J Sur), Koops et al. (2004, Radiol Anat) und Covey et al. (2002, Radiology) weitgehend bestätigt werden. Neu entdeckte, bisher nicht klassifizierte Varianten wurden, soweit möglich, in die Klassifikation n. Michels integriert. Aufgrund dieser modifizierten Klassifikation kann die Behandlungsplanung vor Operationen oder Interventionen der Leber, genauer erfolgen.

Keywords: Anatomie Leberarterien, arterielle Leberversorgung, CT-Angiografie, Michels Klassifikation

VO 410.2
13:40

Einfluss von organspezifischer Dosisreduktion auf die Bildqualität der CT Angiografie der Kopf- und Halsgefäße

Lanzman RS, SChimmöller L, Heusch P, Dietrich S, Miese F, Aissa J, Heusner TA, Antoch G, Kröpil P
Universtität Düsseldorf, Medizinische Fakultät, Institut für Diagnostische und Interventionelle Radiologie, Düsseldorf

Ziele: Organspezifische Dosisreduktionsalgorithmen (OSDR) können die Strahlendosis radiosensitiver Organe um mehr als 50% reduzieren. Diese Studie wurde durchgeführt, um den Einfluss eines neuen OSDR Algorithmus auf die Bildqualität der CT-Angiografie (CTA) der Kopf- und Halsgefäße in der klinischen Routine zu evaluieren. **Methode:** 62 Patienten (68 ± 13 Jahre) wurden in 2 Gruppen randomisiert und an einem 128-Zeilen CT mit einem standardisierten CTA-Protokoll (120 kV, 60 ml Iohexol 300) untersucht. Gruppe A erhielt eine CTA ohne OSDR und Gruppe B (n = 31) eine CTA (120 kV) unter Verwendung eines neuen OSDR Algorithmus (XCare™, Siemens). Subjektive und objektive Bildqualität wurden miteinander verglichen. Die subjektive Bildqualität wurde anhand einer 5-Punkt-Skala (1_nicht diagnostisch; 5_exzellent) bewertet. Signal-zu-Rausch (SNR) und Kontrast-zu-Rausch Verhältnisse (CNR) wurden mittels ROI Messungen im kontrastierten Lumen der A. carotis communis (ACC) und der A. cerebri media (ACM), dem M. sternocleidomastiodeus und der umgebenden Luft außerhalb des Körpers bestimmt. **Ergebnis:** In Gruppe A betrugen SNR und CNR 53.6 ± 22.7 und 40.0 ± 19.3 in der ACC und 53.6 ± 22.7 und 29.7 ± 12.0 in der ACM verglichen mit 54.1 ± 20.5 und 40.7 ± 16.8 (ACC) sowie 46.2 ± 14.6 und 32.9 ± 10.9 (ACM) in Gruppe B. Unterschiede zwischen beiden Gruppen bezüglich SNR und CNR waren nicht signifikant (p = 0.3). Die subjektive Bildqualität war exzellent und zwischen beiden Gruppen vergleichbar (Gruppe A: 4.4 ± 0.7; Gruppe B: 4.4 ± 0.6, p = 0.9). **Schlussfolgerung:** Der OSDR Algorithmus XCare™ beeinträchtigt die subjektive und objektive Bildqualität der CTA der Kopf- und Halsgefäße nicht. Der Einsatz dieses OSDR Algorithmus ist daher für die CTA in der klinischen Routine zu empfehlen, um die Strahlenexposition der Schilddrüse und Augenlinse zu reduzieren.

Keywords: CTA, Dosis, XCare

VO 410.3
13:50

Evaluation von monoenergetischen niedrig keV Dual-Energy CT Datensätzen bei Patienten mit Verdacht auf akute Lungenembolie

Apfaltrer P, Schneider D, Sudarski S, Meyer M, Fink C, Schönberg S, Henzler T
Universitätsmedizin Mannheim, Medizinische Fakultät Mannheim, Universität Heidelberg, Institut für Klinische Radiologie und Nuklearmedizin, Mannheim

Ziele: Ein hoher Gefäßkontrast ist für eine diagnostische CT-Angiografie Untersuchung der Lungenarterien unerlässlich. Ziel dieser Studie war es den Nutzen virtuell berechneter niedrig keV monoenergetischer Dual-Energy-CT-Angiografie (DE-CTA) Datensätze bei Patienten mit Verdacht auf eine akute Lungenembolie zu evaluieren. **Methode:** 50 Patienten (Alter 68 ± 14 Jahre) welche bei Verdacht einer Lungenembolie eine DE-CTA erhielten wurden retrospektiv analysiert. Mittels der 80 und 140 kV DE-CTA Datensätze wurden niedrig keV Datensätze zwischen 120 keV bis 40 keV berechnet. Der Gefäß- und Weichteilkontrast sowie das Bildrauschen wurden in verschieden Regionen gemessen und das Signal-zu-Rausch Verhältnis (SNR), sowie das Kontrast-zu-Rausch Verhältnis (CNR) ermittelt. Gefäßkontrast, SNR und CNR wurden zwischen allen berechneten Datensätzen verglichen. **Ergebnis:** Von allen berechneten monoenergetischen Datensätzen zwischen 140 keV und 40 keV führten die 70-keV Datensätze zu einer signifikanten Verbesserung des Gefäßkontrastes und einer Steigerung im Vergleich zu konventionellen 120 kV „mixed spectrum" Datensätzen (383,9 ± 116,5 HU vs. 342,3 ± 105,7 HU; p< 0,0001). Des Weiteren ermöglichte die Gefäßdarstellung mittels 70-keV eine signifikante Verbesserung des CNR (28,6 ± 12,8 vs. 24,2 ± 10,9; p< 0,0001) und des SNR (13,2 ± 4,5 vs. 12,0 ± 4,1; p< 0,0001). **Schlussfolgerung:** Virtuell berechnete 70-keV monoenergetische DECT Datensätze führen zu einer signifikanten verbesserten Bildqualität hinsichtlich der Diagnostik einer akuten Lungenembolie. Diese Technik könnte folglich zu einer Reduktion der erforderlichen Kontrasmittelmenge genutzt werden.

Keywords: CT-Angiografie, Dual-Energy-CT, Monoenergetische DECT, Lungenembolie

VO 410.4
14:00

Therapeutische Wirksamkeit der Lymphografie bei postoperativen Lymphleckagen

Gruber-Rouh T, Beeres M, Naguib N, Lehnert T, Nour-Eldin NE, Vogl TJ, Jacobi V
Uniklinik Frankfurt am Main, Institut für Diagnostische und Interventionelle Radiologie, Frankfurt am Main

Ziele: Evaluation der therapeutischen Wirksamkeit der Lymphografie als minimal-invasiver Behandlungsmaßnahme postoperativer Lymphleckagen in Bezug auf lokale Befunde und das geförderte Lymphvolumen pro Tag **Methode:** Das Studienprotokoll wurde von der Ethikkommission genehmigt. Im Zeitraum vom 1988 bis 2012 wurden 66 Patienten (25 Frauen, 41 Männer, Durchschnittsalter 52,4 Jahre; Bereich 42 – 75 Jahre) mit Lymphleckagen mittels Lymphografie untersucht. Bei 61 Patienten (92,4%) wurde die Lymphografie erfolgreich durchgeführt. Von 61 Patienten litten 31 an Lymphfisteln, 7 an Lymphozelen, 13 am Chylothorax und 10 an chylösem Aszites. Der Therapieerfolg wurde anhand des lokalen Befundes und in Bezug auf das geförderte Lymphvolumen bewertet. **Ergebnis:** Es wurden keine wesentlichen Nebenwirkungen oder Komplikationen beobachtet. Eine Lymphleckage konnte bei 61 Patienten (100%) dokumentiert werden. Der therapeutische Erfolg der Lymphografie mit einem kompletten Verschluss der Lymphleckage konnte bei 42 Patienten (42/61; 68,8%) erreicht werden. Basierend auf den Ergebnissen der Lymphografie wurden 19 Patienten (19/61; 31,2%) einer Operation mit vollständigem Verschluss der Leckage unterzogen. Patienten mit einem Lymphvolumen von < 200ml/d (n=31) zeigten einen kompletten Verschluss der Leckage in 96,8%. Bei 56,7% der Patienten (17/30), bei denen das geförderte Lymphvolumen mehr als 200ml/d (n=30) betrug, konnte die Leckage vollständig verschlossen werden. **Schlussfolgerung:** Die Lymphografie ist eine wirksame, minimal-invasive Methode in der Erkennung und Behandlung von Lymphleckagen. Das geförderte Lymphvolumen pro Tag ist ein signifikanter Prognosefaktor für die therapeutische Erfolgsrate.

Keywords: Lymphografie, Lymphlekagen, therapeutische Wirksamkeit

VO 410.5
14:10

Korrelation der MR-Lymphangiografie mit der Lymphszintigrafie in der Diagnostik von fokalen Läsionen der Lymphgefäßbahn bei peripheren Lymphödemen

Strobl FF[1], Burgard C[1], Weiss M[2], Baumeister RG[3], Reiser M[1], Notohamiprodjo M[1]
[1]Klinikum der Ludwig-Maximilians-Universität München, Institut für Klinische Radiologie, München; [2]Klinikum der Ludwig-Maximilians-Universität München, Nuklearmedizin, München; [3]Klinikum der Ludwig-Maximilians-Universität München, Plastische Chirurgie, München

Ziele: Zu den fokalen Lymphläsionen zählen unter anderem Lymphozelen oder ein fokaler „dermal backflow". Der Vergleich der Ergebnisse der MR-Lymphangiografie mit denen der Lymphszintigrafie in der Detektion von fokalen Lymphläsionen bei peripheren Lymphödemen ist das Ziel dieser Studie. **Methode:** In diese Studie wurden 44 Patienten mit uni- oder bilateralen Lymphödemen und Lymphgefäßtransplantaten

an den unteren Extremitäten eingeschlossen. Die MRT-Untersuchungen wurden alle an einem 3,0 T Gerät nach intracutaner Gadopentetatdimeglumin-Injektion durchgeführt. Die Ergebnisse der MR-Lymphangiografie und der Lymphszintigrafie wurden geblindet und separat durch je einen Radiologen bzw. Nuklearmediziner analysiert und hinsichtlich Auftreten, Lokalisation, Ausprägungsgrad und Konfidenz verglichen. **Ergebnis:** In der Lymphszintigrafie als Goldstandard konnten bei 23 Patienten fokale Lymphläsionen wie zum Beispiel Lymphozelen oder fokaler „dermal backflow" detektiert werden. Dies wurde in der MR-Lymphangiografie in 19 Fällen bestätigt. Es resultierte eine Sensitivität von 83% und eine Spezifität von 84% für die MR-Lymphangiografie. In der MR-Lymphangiografie konnten im Gegensatz zur Lymphszintigrafie zusätzliche 3-D Informationen über die anatomische Beschaffenheit und den Verlauf von Lymphgefäßen oder Lymphozelen gewonnen werden. Zudem konnten in dieser Untersuchungsmodalität multiple fokale von diffusen Läsionen der Lymphgefäße besser unterschieden werden. **Schlussfolgerung:** Es besteht eine hohe Übereinstimmung zwischen den Ergebnissen der Lymphszintigrafie als Goldstandard und der MR-Lymphangiografie. Die erniedrigte Spezifität ist möglicherweise durch auflösungs- und überlagerungsbedingte falsch-negative Befunde der Szintigrafie bedingt. Bei der prä- und postoperativen Diagnostik von peripheren Lymphödemen kann die MR-Lymphangiografie bedingt durch eine höhere morphologische Auflösung wichtige Zusatzinformationen liefern und somit in der Zukunft eine wichtige Rolle in der klinischen Routine spielen.

Keywords: peripheres Lymphödem, Lymphszintigrafie, MR-Lymphangiografie

VO 411
Experimentelle Radiologie IV – Hochfeld-MRT

Vorsitz: Schild WS / Bonn, Reichenbach JR / Jena
Saal Donner
Samstag, 01.06.2013, 13:15 bis 14:05

VO 411.1
13:15

Statische Magnetfelder in 1,5 und 3T MRT Scannern beeinflussen die Wahrnehmung von Schmerz und Berührung nicht, Vergleich mit einer Placebo Exposition

Pomschar A[1], Kamm K[2], Ruscheweyh R[2], Laubender R[3], Reiser MF[1], Straube A[2], Ertl-Wagner B[1]
[1]Klinikum der Ludwig-Maximilians-Universität München, Institut für Klinische Radiologie, München; [2]Klinikum der Ludwig-Maximilians-Universität München, Neurologische Klinik und Poliklinik, München; [3]Klinikum der Ludwig-Maximilians-Universität München, Institut fur medizinische Informationsverarbeitung, Biometrie und Epidemiologie, München

Ziele: Mögliche biologische Effekte statischer Magnetfelder sind durch eine europäische Direktive in den Fokus der öffentlichen Diskussion gerückt (European Physical Agents (Electromagnetic Fields) Directive 2004/40/EC), diese könnte die MRT Bildgebung in Europa stark einschränken. Zu möglichen Effekten gibt es bisher jedoch nur wenige Daten. Unser Ziel war es den Einfluss homogener statischer Magnetfelder in 1,5 und 3 Tesla MRT Geräten im Vergleich mit einer Placebo Exposition auf die Schmerz- und Berührungsempfindung zu untersuchen. **Methode:** 18 gesunde Probanden (Alter: 23 ± 1,8 Jahre, 9 weiblich) durchliefen dazu drei experimentelle Sitzungen an unterschiedlichen Tagen und in randomisierter Reihenfolge. Es wurden Feldstärken von 0T (Placebo Scanner), 1,5T und 3T genutzt. Es wurden keine bildgebenden Sequenzen durchgeführt. Die Probanden waren in Bezug auf die Feldstärke verblindet. In jeder Sitzung wurde eine quantitative Schmerz und Sensorik Testung vor und nach einer 10 minütigen Exposition zum statischen Magnetfeld durchgeführt. Enthalten waren Messungen zur Bestimmung der Schwelle für Berührung, Nadelreize, Druckschmerz, Hitze-Schmerz und phasische Hitzereize. Ein „linear mixed-effects" Modell wurde zur statistischen Analyse verwendet. **Ergebnis:** Für 1,5 und 3T zeigte sich, im Vergleich zum Placebo, für alle getesteten Qualitäten kein signifikanter Effekt, Schwelle für Berührung (p = 0,82 / 0,09), Nadelreiz (p = 0,83 / 0,53), Druckschmerz (0,97 / 0,28), Hitze-Schmerz (p = 0,53 / 0,38) und phasische Hitzereize (p = 0,56 / 0,75). **Schlussfolgerung:** Kurze Expositionen zu einem statischen Magnetfeld in klinischen 1,5 und 3T MRT Geräten haben im Vergleich zu einem Placebo keinen signifikanten Einfluss auf die Schmerz und Berührungs Empfindung.

Keywords: European Physical Agents (Electromagnetic Directive 2004/40/EC – electromagnetic fields and waves), Magnetic field, Directive 2004/40/EC

VO 411.2
13:25

Beidseitige Hüftbildgebung bei 7 Tesla – initiale Ergebnisse in Patienten mit avaskulärer Hüftkopfnekrose im Vergleich zu 3 Tesla

Theysohn JM[1], Kraff O[2], Orzada S[2], Landgräber S[3], Ladd ME[2], Lauenstein TC[1]
[1]Universitätsklinikum Essen, Institut für Diagnostische und Interventionelle Radiologie und Neuroradiologie, Essen; [2]Universität Duisburg-Essen, Erwin L. Hahn Institute for Magnetic Resonance Imaging, Essen; [3]Universitätsklinikum Essen, Klinik für Orthopädie, Essen

Ziele: Die Darstellung der Hüftgelenke ohne Röntgenstrahlen mittels MRT spielt eine große Rolle in der Diagnostik z. B. bei Patienten mit avaskulärer Hüftkopfnekrose (AHN). In der Ultrahochfeld-MRT (7 Tesla (T)) des Beckens führen verstärkte Hochfrequenz-Verzerrungen insbesondere bei der Nutzung großer FOVs zu einer Bilddegradation. Ziel dieser Studie ist die Evaluation der 7T MRT beider Hüften bei Patienten mit AHN mittels einer Mehrkanal-Sende-Technologie, die inhärente B1-Inhomogenitäten kompensiert, und ein Vergleich der Bildqualität und Darstellung der Pathologien zu 3T. **Methode:** Zehn Patienten (8 m, 2w, Alter 43,2 J.) wurden bei 7T (Magnetom 7T, Siemens Healthcare) mittels einer 8 Kanal-Sende-Empfangs-Spule (Eigenbau) untersucht, bzw. bei 3T mittels Oberflächen-Empfangsspule (Skyra, Siemens). Sequenzen wurden bei beiden Feldstärken mit identischen Parametern akquiriert (MEDIC, DESS, PD/T2w TSE, T1w TSE und STIR) und hinsichtlich Robustheit gegenüber B1-Inhomogenitäten, (4-Punkte-Skala: 3 = keine / 0 = starke Degradation) bewertet. Außerdem wurden subjektive und berechnete Kontraste (CR = S1-S2 / S1+S2) zwischen Knorpel, Knochen und Flüssigkeit zwischen den Feldstärken verglichen. Sequenzen wurden bezüglich ihrer Darstellung der Pathologien, bzw. postoperativer Veränderungen ausgewertet. **Ergebnis:** Alle zehn Patienten konnten mit hoher Qualität bei 7T untersucht werden. Während bei 3T kaum Bildstörungen sichtbar waren (Note: 2,7), zeigten alle 7T-Bilder Bildinhomogenitäten. Am robustesten zeigte sich die DESS (1,8), die STIR mit den stärksten Verzerrungen (0,7). 7T zeigt stärkere subjektive Kontraste, z. B. zwischen Knorpel und Flüssigkeit insbesondere in der MEDIC. Knorpel-Läsionen, Nekrosezonen und postoperative Veränderungen konnten geringgradig besser bei 7T dargestellt werden. **Schlussfolgerung:** 7 Tesla ermöglicht die hochaufgelöste Darstellung der Hüftgelenke und pathologischer/postoperativer Veränderungen der avaskulären Hüftkopfnekrose bei 7 Tesla, qualitativ vergleichbar mit 3 Tesla.

Keywords: Hüftkopfnekrose, MRT, 7 Tesla, Mehrkanal-Sende-Technologie

VO 411.3
13:35

Hochaufgelöste 7 Tesla MRT des kleinen Beckens

Beiderwellen K[1], Kraff O[2], Johst S[2], Maderwald S[2], Fischer A[1], Ladd ME[2], Forsting M[1], Lauenstein TC[1], Umutlu L[1]
[1]Universitätsklinikum Essen, Institut für Diagnostische und Interventionelle Radiologie und Neuroradiologie, Essen; [2]Erwin L. Hahn Institute for Magnetic Resonance Imaging, Essen

Ziele: Ziel dieser Studie war die Erarbeitung eines hochauflösenden MRT-Protokolls zur Ultrahochfeldbildgebung des kleinen Beckens. **Methode:** 10 gesunde Probanden wurden mit einer Eigenentwicklung einer Hochfrequenz 8-Kanal-Sende-/Empfangs-Körperspule an einem 7 Tesla-Ganzkörpertomografen (Magnetom 7T, Siemens Healthcare) untersucht. Das Untersuchungsprotokoll umfasste eine 1) T1w 3D VIBE (0,8 x 0,8 x 0,8 mm), 2) T1w 2D FLASH fs (0,6 x 0,6 x 2 mm), 3) T1w 3D FLASH Dixon (1 x 1x 1,5 mm) und eine 4) T2 HASTE fs (1 x 1 x 5 mm). Zur qualitativen Analyse wurde die 1) Gesamtbildqualität, 2) Bildkontrast 3) Darstellung der pelvinen Organe und Gefäße und 4) Artefaktausprägung durch zwei Radiologen mithilfe einer 4-Punkte-Skala ausgewertet (4 = sehr gute Bildqualität bis 1 = schlechte Qualität). **Ergebnis:** Die hochaufgelöste 7 Tesla Beckenbildgebung konnte erfolgreich bei allen Probanden durchgeführt werden. Die 2D FLASH und Dixon-Bildgebung zeichneten sich durch eine sehr hohe Bewertung der Gesamtbildqualität (Mittelwert2D FLASH 3,6; MittelwertDixon 3,4) und des Bildkontrastes aus (Mittelwert2D FLASH 3,8; MittelwertDixon 3,8). Während die 3D VIBE Bildgebung eine hochwertige Diagnostik der na-

tiven arteriellen Gefäßstrombahn ermöglichte (Mittelwert 3,6), war die HASTE Bildgebung durch signifikante Artefaktausprägung eingeschränkt (Mittelwert 2,6). **Schlussfolgerung:** Die Resultate dieser dediziert hochaufgelösten 7 Tesla Beckenstudie zeigen die Machbarkeit und das diagnostische Potential der Ultrahochfeld-Beckenbildgebung. Bei deutlichen Artefakten in der T2w Bildgebung liefert die hochaufgelöste T1w 3D Dixon mit Fett- und Wasserbild komplentäre Informationen. Die hohe Signalintensität der arteriellen Gefäßstrombahn ermöglicht zusätzlich eine native MR-angiografische Gefäßdarstellung, die insbesondere für die Untersuchung niereninsuffizienter Patienten genutzt werden kann.
Keywords: 7 Tesla, Becken-MRT, Ultrahochfeld-MRT

VO 411.4
13:45

1,5 Tesla versus 3 Tesla versus 7 Tesla MRT des Abdomen – eine Feldstärkenvergleichsstudie

Umutlu L[1], Maderwald S[2], Fischer A[1], Forsting M[1], Ladd M[3], Kraff O[2], Lauenstein T[1]
[1]Universitätsklinikum Essen, Institut für Diagnostische und Interventionelle Radiologie und Neuroradiologie, Essen; [2]Universität Duisburg Essen, Erwin L. Hahn Institut für Magnetresonanztomografie, Essen; [3]Universität Duisburg-Essen, Erwin L. Hahn Institut für Magnetresonanztomografie, Essen

Ziele: Ziel dieser Studie war ein intraindividueller Feldstärkenvergleich der diagnostischen Wertigkeit zwischen 1,5 Tesla, 3 Tesla und 7 Tesla abdomineller Bildgebung. **Methode:** 10 Probanden wurden intraindividuell an einem 1,5 Tesla (Magnetom Aera), einem 3 Tesla (Magnetom Skyra) und einem 7 Tesla Ganzkörpertomografen (Magnetom 7T) untersucht. Folgende Sequenzen wurden akquiriert: 1) T1w fs 2D FLASH 2) T1w fs VIBE, 3) T1w fs 3D FLASH, 4) T1w 2D in und opposed Phase 5) True-FISP 6) T2w TSE. Alle Sequenzen wurden anhand einer 4-Punkte Skala (4 = exzellent bis 1 = nicht-diagnostisch) hinsichtlich 1) der Bildqualität, 2) der Darstellung der Gefäßstrombahn und der 3) der Einschränkung der Bildqualität durch Artefakte beurteilt. Zur quantitativen Analyse wurden die Kontrastverhältnisse (CR) der Aorta zur angrenzenden Psoasmuskulatur in der T1w fs 3D FLASH Sequenz gemessen. Die statistische Analyse erfolgte mittels Wilcoxon Rank Test. **Ergebnis:** Mit steigender Magnetfeldstärke konnten sämtliche Sequenzen mit einer gesteigerten Ortauflösung bei gleichbleibender Aufnahmezeit akquiriert werden. Die qualitative Analyse zeigte eine gleichwertige Bildqualität für die T1w Bildgebung aller drei Feldstärken sowie eine hochwertige Darstellung der nativ hyperintensen arteriellen Gefäßstrombahn in der 7T MRT (Mittelwert (MW) 1,5T = 1,2; MW3T = 1,2; MW7T = 3,6). Hingegen wurde die 7 Tesla T2w TSE Bildgebung durch Artefakte signifikant eingeschränkt (MW1,5T = 3,4; MW3T = 3,5; MW7T = 1,5). Die quantitative Analyse zeigte korrelierend zur qualitativen Analyse signifikant höhere CR-Werte in der 7T T1w 3D FLASH Bildgebung als in den niedrigeren Feldstärken (CR1,5T 0,05; CR3T 0,14; CR7T 0,47). **Schlussfolgerung:** Die Ergebnisse konnten einen potenziellen diagnostischen Vorteil eines Anstiegs der Feldstärke von 1,5T über 3T zu 7T zeigen, besonders hinsichtlich einer verbesserten und detailreicheren Darstellung parenchymatöser Strukturen sowie der nativ hyperintensen arteriellen Gefäßstrombahn.
Keywords: MRT Abdomen, 7 Tesla, Ultrahochfeldbildgebung, 7 Tesla MRT, Feldstärkenvergleich

VO 411.5
13:55

MRCP im Mausmodell bei 7 T – Vergleich von 2D und 3D Spin-Echo-Techniken

Ernst TM[1], Raabe N[1], Schwinge D[2], Schramm C[2], Kaul MG[1], Adam G[1], Ittrich H[1]
[1]Universitätsklinikum Hamburg-Eppendorf, Klinik und Poliklinik für Diagnostische und Interventionelle Radiologie, Hamburg; [2]Universitätsklinikum Hamburg-Eppendorf, I. Medizinische Klinik und Poliklinik, Hamburg

Ziele: Evaluation von 4 verschiedenen 2D und 3D T2w Turbospinecho (TSE) – Techniken zur Etablierung einer zeitoptimierten MRCP zur Abbildung von pathologischen Gallengangsveränderungen in einem Mausmodell der Primär Sklerosierenden Cholangitis (PSC) bei 7T. **Methode:** In vivo MRT wurde an 6 weiblichen Mdr2(Abcb4)-/- Mäusen mit FVB-Hintergrund (etabliertes PSC-Kleintiermodell) repetitiv 5 Mal im Abstand von je 2 Wochen mit einem 7T-Kleintier-MRT (Bruker ClinScan) durchgeführt. Verglichen wurden: (I) 2D-TSE (TR/TE 15000/275 ms, Voxel 100x100x600 μm^3, TA 7:15 min), (II) 3D-TSE mit 90° Backflip-Puls (RESTORE) (TR/TE 300/67 ms, Voxel 297x297x300 μm^3, TA 5:08 min) sowie zwei 3D-RESTORE mit Atemgating über (III) 1 Atemphase (TR/TE −2000/205 ms, Voxel 105x104x300 μm^3, TA −6 min) und (IV) 2 Atemphasen (TR/TE −4000/205 ms, Voxel 105x104x300 μm^3, TA −15 min). Die Kriterien Bild-Gesamteindruck, Artefaktlastigkeit und Erkennung intra- und extrahepatischer Gallenwege sowie des Pankreasganges wurden von drei unabhängigen Auswertern auf einer 5-Punkte Skala von „0: nicht auswertbar“ bis „4: ausgezeichnet“ bewertet. Pathologische Gallengangsveränderungen wurden gesondert erfasst und protokolliert. **Ergebnis:** Hinsichtlich der Bildqualität war die 2D-TSE allen 3D-Sequenzen unterlegen. Die intra- und extrahepatischen Gallengänge konnten in allen 3 RESTORE-Sequenzen zuverlässig identifiziert werden mit steigender Abbildungsqualität II < III < IV. Die 3D-Sequenzen mit Atemgating zeigten ähnlichen diagnostischen Wert. Der Pankreashauptgang konnte mit keiner der 4 Sequenzen identifiziert werden. Pathologische Gallengangsveränderungen sowie Erkrankungspro- und -regression konnten zuverlässig erfasst werden. **Schlussfolgerung:** Intra- und extrahepatische Gallenwege, pathologische Gallengangsveränderungen sowie der Erkrankungsverlauf im Kleintiermodell der PSC können mittels MRCP-Techniken bei 7T abgebildet werden. 3D-Techniken mit Atemgating sind 3D- und 2D-MRCP ohne Atemgating überlegen und können mit einer TA von 6 min realisiert werden.
Keywords: MRCP, Galle, Leber, Maus, PSC

MTRA-Fortbildung

MTRA

S245	MTRA 1	Eröffnung und Eröffnungsvortrag
S245	MTRA 2	Onkologische Bildgebung
S245	MTRA 3	Strahlenschutz
S246	MTRA 4	Benchmarking
S246	MTRA 5	Technologiefortschritte
S247	MTRA 6	Der Schädel
S247	MTRA 7	Notfall in der Radiologie
S248	MTRA 8	Onkologische Interventionen
S248	MTRA 9	Pädiatrie
S249	MTRA 10	Refresher – Technik
S249	MTRA 11	Das Abdomen
S250	MTRA 12	Interventionelle Radiologie
S251	MTRA 13	MR
S252	MTRA 14	CT
S252	MTRA 15	„Um die Radiologie herum“

MTRA 1
Eröffnung und Eröffnungsvortrag

Vorsitz: Röhr K / Nürnberg, Olbrich B / Greifswald
Saal Bucky
Donnerstag, 30.05.2013, 08:30 bis 09:30

MTRA 1.1 – 08:40
Kennen Sie Röntgengeräte? – besondere Anwendungen von Röntgenstrahlung in Technik und Forschung

Dollmann K
TÜV Nord, Röntgentechnik, Pliezhausen

Die Anwendung von Röntgengeräten erstreckt sich nicht nur auf die medizinische Röntgendiagnostik, wovon Sie auf diesem Kongress in den vielfälligen Fassetten Neues und Interessantes hören und sehen werden, sondern auch in Industrie und Forschung. In der Industrie und Forschung werden aber auch vielfällig und oft auch in sehr interessanten Einsatzgebieten Röntgenstrahlen angewandt. Dieser Vortag soll einen Abriss über nichtmedizinische Anwendungsbeispiele von Röntgengeräten geben. Besondere Anwendungsbeispiele aus der Tiermedizinischen Forschung sowie als Schwerpunkt die industrielle Anwendung wird mit Hintergrundinformationen anwendungsbezogen aufgezeigt.

Lernziele:
- Kennenlernen von nichtmedizinischen Anwendungsbeispielen aus Industrie und Forschung.
- Damit sollen auch die in der Röntgenverordung genannten Geräteklassen (z.B Vollschutz und auch Basisschutzgeräte) kennengelernt und verstanden werden.
- Damit wird ein Überblick über Anwendungsmöglichkeiten von Röntgengeräten gegeben, die andere physikalischen Grundprinzipen als in der Röntgendiagnostik ausnutzen. Exemplarisch wird auf die immer mehr von Bedeutung gewinnende Röntgenfluoreszenzanalyse eingegangen. Diese sollen kennengelernt und in dem Anwendungskontext verstanden werden.

MTRA 2
Onkologische Bildgebung

Vorsitz: Blex S / Essen
Saal Bucky
Donnerstag, 30.05.2013, 10:30 bis 11:30

MTRA 2.1 – 10:30
PET/CT/MRT – Kooperation und Interaktion zwischen Arzt und MTRA auf höchstem Niveau

Grunewald M
MVZ Radiologie Nuklearmedizin, Nuklearmedizin, Fürth

Die PET/CT/MRT kombiniert die Detailgenauigkeit und Charakterisierung der CT bzw. MRT mit der Stoffwechseldarstellung der PET. Hierbei lassen sich z.B. stoffwechselaktive Prozesse im PET mit schlechterer Ortsauflösung, im CT lokalisieren und v.a. mit der MRT, aufgrund hoher Ortsauflösung, morphologisch charakterisieren und spezifizieren. Andererseits lassen sich CT- oder MRT-morphologische Veränderungen bzgl. ihres z.B. Glukosestoffwechsels (z.B. FDG) beurteilen. Das Radiopharmakon 18-Fluordeoxyglukose (FDG) wird v.a. bei PET/CT/MRT-Untersuchungen in der Onkologie, Neurologie und Kardiologie eingesetzt. FDG ist ein radioaktiv markierter Zucker, der v.a. von Malignomen verstoffwechselt wird. Technisch gesehen, erfasst ein um den Patienten angebrachter Detektorring die von der Tumorzelle ausgehende Strahlung. Danach erfolgt die CT bzw. MRT-Untersuchung. Die Daten werden verrechnet und lassen sich in speziellen Auswerteprogrammen zusammen, d.h. überlagert, aber auch einzeln beurteilen. Eine PET/CT/MRT Untersuchung dauert ca. 30 – 45 Minuten. Aufgrund der hohen Strahlenbelastung und kurzen Halbwertszeit der nicht zuletzt sehr teuren Radiopharmaka in der PET-Diagnostik sind eine optimale Patientenvorbereitung, disziplinierte sowie lückenlose Untersuchungsplanung und exzellente Kooperation bzw. Interaktion zwischen MTRA und Arzt essentiell. Insofern ist man als Arzt/in ebenso in den „medizinisch-technischen" Alltag z.B. in Patientenvorbereitung und -planung mit einzubinden wie die/der MTRA Normalbefunde, typische pathologische Befunde und Pitfalls kennen sollte.

Lernziele: Die PET/CT/MRT setzt die Kooperation und Interaktion zwischen Arzt und MTRA auf höchsten Niveau voraus. Die größtmögliche Verzahnung beider Kompetenzbereiche mit gemeinsamer Planung, Untersuchung und Befunderhebung sichert den reibungslosen Untersuchungsablauf zum Besten des Patienten, die niedrigste Strahlenexposition für das medizinisch-technische Personal und last but not least die Kosteneffizienz.

MTRA 2.2 – 10:50
PET-CT in der klinischen Anwendung

Heusner TA
Institut für Diagnostische und Interventionelle Radiologie/ Universitätsklinik Düsseldorf, Düsseldorf

Mit der PET/CT werden morphologische CT- und funktionelle PET-Daten in einem Untersuchungsgang akquiriert. Die PET/CT stellt für viele Tumorerkrankungen ein sehr genaues Verfahren zur Bestimmung des Gesamt-Tumorstadiums und zur Kontrolle des Therapieansprechens dar. Der Vortrag gibt einen Überblick über den technischen Aufbau der PET/CT, die Untersuchungsvorbereitung, -durchführung und Befunderstellung, sowie typische Fallstricke, die bei der Anfertigung von PET/CT-Untersuchungen auftreten können.

Lernziele: Kennenlernen
1. der klinischen Einsatzmöglichkeiten der PET/CT,
2. des technischen Aufbaues eines PET/CT-Gerätes,
3. der Untersuchungsvorbereitung und -durchführung, und
4. der typischen Fallstricke bei der Untersuchungsanfertigung.

MTRA 2.3 – 11:10
PET/MRT – ein Jahr klinische Erfahrung

Beiderwellen K[1], Beiderwellen K[2]
[1]Universitätsklinikum Essen, Institut für Diagnostische und Interventionelle Radiologie und Neuroradiologie, Essen;
[2]Universitätsklinikum Essen, Institut für Diagnostische und Invertentionelle Radiologie und Neuroradiologie, Essen

Die simultane PET/MRT stellt den nächsten Schritt der diagnostischen Hybridbildgebung dar. Diese neue Modalität bietet im Vergleich zur etablierten PET/CT maßgebliche Vorteile: Neben dem erstklassigen Weichteilkontrast, der Möglichkeit zu funktioneller Bildgebung und im Gegensatz zur PET/CT simultanen Datenaquisition zeichnet sich die Methode durch eine deutlich geringere Strahlenexposition aus. Die PET/MRT eröffnet damit neue diagnostische Möglichkeiten auch für nichtmaligne Erkrankungen. Allerdings ergeben sich durch die Methode auch neue Herausforderungen für MTRAs und Ärzte. In der Praxis gilt es neben einer engen Zusammenarbeit der Beteiligten, die simultane PET- und MRT-Datenaquisition auszunutzen, um gleichermaßen diagnostische wie zeiteffiziente Untersuchungen zu ermöglichen. Im Folgenden werden Beispiele für Ganzkörper- und Teilkörper-Untersuchungen mit simultaner Datenaquisition vorgestellt.

Lernziele:
- Vorteile und neue Herausforderungen der neuen Modalität
- Kann die PET/MRT die etablierte PET/CT ersetzen?
- Wo ergeben sich durch die PET/MRT neue diagnostische Möglichkeiten?
- PET/MRT – Workflow im klinischen Alltag

MTRA 3
Strahlenschutz

Vorsitz: Madsack B / Frankfurt a.M.
Saal Bucky
Donnerstag, 30.05.2013, 13:00 bis 14:00

MTRA 3.1 – 13:00
Bildqualität und Dosis in der Mammografie

Fiebich M[1], Schopphoven S[2]
[1]Institut für Medizinische Physik und Strahlenschutz, Technische Hochschule Mittelhessen, Gießen;
[2]Referenzzentrum Mammografie Süd West, TQS, Marburg

Es werden die Besonderheiten in Gerätetechnik, Aufnahmetechnik und Dosisermittlung für die Mammografie aufgezeigt. Die Bildqualität in der Mammografie kann beschrieben werden durch Auflösungsvermögen (Modulationsübertragungsfunktion), Niedrigkontrastauflösung, Rau-

schen, Homogenität, Artefakte etc. Die die Bildqualität beeinflussenden Parameter und ihre Auswirkung auf die Bildqualität werden aufgezeigt. Unterschiede für Film-Folien-Systeme und digitale Detektoren werden aufgezeigt.
Lernziele: Verständnis des Einflusses technischer Parameter auf die Strahlenexposition und Bildqualität. Verständnis der Möglichkeiten zur Optimierung der Strahlenexposition des Patienten. Kenntnis der Besonderheiten in der Mammografie.

MTRA 3.2
13:20

Messung/Abschätzung der Augenlinsendosis für strahlenexponiertes Personal

Galster M
Klinikum Nürnberg Nord, Institut für diagnostische und interventionelle Radiologie, Nürnberg

Ionisierende Strahlung kann Trübungen der Augenlinse verursachen bis hin zur Strahlenkatarakt. Neuere Studien wiesen strahleninduzierten Linsentrübungen nach Exposition mit nur 0,8 Gy nach. In der Folge reduzierte die internationale Strahlenschutzkommision (ICRP) kürzlich ihre Empfehlung des Dosisgrenzwerts der Augenlinse für beruflich strahlenexponierte Personen von 150 mSv/J auf 20 mSv/J. Im Arbeitsalltag werden MTRAs und Radiologen vor allem während fluoroskopisch gesteuerter Interventionen (z.B. Embolisationen, PTCD, ...) durch Streustrahlung exponiert. Die Augenlinsendosis wird durch das am Körperstamm, unter der Röntgenschürze getragenen Personendosimeter nicht erfasst. Eine grobe Abschätzung ist aus dem DFP-Wert der Intervention unter Berücksichtigung des Abstands von der Strahlenquelle, der Röhrenangulation und den verwendeten Strahlenschutzmaßnahmen möglich. Genauere Angaben zur Linsendosis können durch ein weiteres Dosimeter in Augennähe, getragen an der Außenseite des Schilddrüsenschutzes oder der Strahlenschutzbrille, gemacht werden.
Lernziele: Kenntnisse zur beruflichen Streustrahlenexposition der Augenlinse.

MTRA 3.3
13:40

News für MTRAs aus dem Regelwerk

Westhof J
Regierungspräsidium Kassel, Fachzentrum für Produksicherheit und Gefahrstoffe, Kassel

Die Durchführung der Qualitätssicherung muss regelmäßig dem Stand der Technik angepasst werden. Daher wurden eine Reihe von Normen zur Abnahme- und Konstanzprüfungen überarbeitet. Die Neufassung dieser Normen machte auch eine grundsätzliche Überarbeitung der Qualitätssicherungsrichtlinie (QS-RL) erforderlich.
Lernziele: Ziel des Vortrags ist die Vermittlung der neuen Struktur der Qualitätssicherungsrichtlinie (QS-RL) von 2013, Regelungen zur Anwendbarkeit von neuen Normen zur Abnahme- und Konstanzprüfung. In diesem Zusammenhang erfolgt ein Überblick über den derzeitigen Stand der Normung im Rahmen der Qualitätssicherung. Ebenso erfolgt ein Überblick über die wesentlichen technischen Anforderungen der Anlage I der Sachverständigenprüfungsrichtlinie (SV-RL) hinsichtlich Anzeige der Strahlenexposition, Dosisflächenprodukt und Verwendung von Rastern in der Pädiatrie.

MTRA 4
Benchmarking

Vorsitz: Saß U / Münster
Saal Bucky
Donnerstag, 30.05.2013, 14:30 bis 15:30

MTRA 4.1
14:30

Bedeutung des Benchmarking in der Gesundheitswirtschaft

Lutz S
Universitätsmedizin Greifswald, Bereich Kaufmännischer Vorstand, Greifswald

Benchmark bezeichnet die Analyse bzw.Vergleich von Werten oder Prozessen mit einem bestimmten Bezugswert/Prozess (Benchmark.) Benchmarking kann in Unternehmen sporadisch, aber auch als kontinuierlicher Prozess durchgeführt werden und gibt Auskunft über die Eigenschaften von Produkten, Prozessen, Dienstleistungen im Wettbewerb. Als Bestandteil eines guten Managementinformationssystems sollen anhand der Ergebnisse Handlungsanweisungen definiert werden, anhand derer Verbesserungen der verglichenen Paramater herbeigeführt werden. Die Bedeutung der Überwachung betriebswirtschaftlicher aber auch technischer Parameter im Vergleich mit anderen Marktteilnehmern sind für ein modernes Management von Gesundheitseinrichtungen unabdingbar.
Lernziele: Der Vortrag soll darüber informieren, wo die Durchführung von Benchmarking im Gesundheitswesen sinnvoll ist und welche Ansprüche an die Datenqualität zu stellen ist.

MTRA 4.2
15:00

Kosten – Nutzen – Analyse aus Sicht eines leitenden MTRA

Küper M
Zentrum für Diagnostik, Klinikum Ernst von Bergmann, Diagnostische und Interventionelle Radiologie, Potsdam

Ökonomische Aspekte im Alltag einer klinischen Radiologie erfahren eine immer weiter zunehmende Bedeutung und sind von nachhaltiger Relevanz. Ein (zertifiziertes) Qualitätsmanagment ist kaum mehr wegzudenken. Die Maßgaben für ein wirtschaftliches Arbeiten bestimmen Entscheidungen und Abläufe mit dem Ziel, eine größtmögliche Effizienz zu erreichen. Gleichwohl unterliegt die Tätigkeit am Patienten Unwägbarkeiten, die nur schwer in eine strenge Systematik zu pressen sind. Hier nimmt die faire Ermittlung des zeitlichen Aufwandes und des daraus resultierenden personellen Bedarfs eine zentrale Position ein, die immer wieder zu Kontroversen führt und einer genaueren Betrachtung unterzogen werden soll. Die Qualität der Dokumentation der Leistungserbringung kann dabei nicht überschätzt werden. Die Zusammenhänge der in der Radiologie durchgeführten Maßnahmen am Patienten und dessen Eingruppierung im System der Diagnosebezogenen Fallpauschalen (G-DRG) – insbesondere im interventionellen Bereich – spielen eine unübersehbare Rolle. Eine umfängliche Berücksichtigung aller relevanten Daten kann nur gelingen, solange ein Bewusstsein bei den Mitarbeitern für den hohen Stellenwert dieses Tätigkeitsfeldes vorhanden ist. Es gilt nicht nur gesetzlichen Anforderungen zu genügen, sondern einen statistisch erhebbaren Beleg über das Leistungsniveau der Abteilung zu führen. Dies führt zu der Frage nach einer objektiven Vergleichbarkeit. Im Rahmen eines Projekts des Forums für Leitende MTRA der Deutschen Röntgengesellschaft (FOLRAD) wird versucht, unter besonderer Einbeziehung der Rolle der MTRA die Wirtschaftlichkeit verschiedener Abteilungen gegenüber zu stellen. Welchen Herausforderungen hat sich bei all diesen Faktoren ein/e LMTRA zu stellen und wie groß sind die Möglichkeiten Änderungen herbeizuführen bzw. strategische Entscheidungen mitzubestimmen?
Lernziele: Erweiterung des Verständnis für die wirtschaftlichen Belange einer Radiologie im klinischen Betrieb

MTRA 5
Technologiefortschritte

Vorsitz: Lewentat G / Augsburg
Saal Bucky
Donnerstag, 30.05.2013, 15:45 bis 16:45

MTRA 5.1
15:45

Neue mobile C-Bögen

Fröhlich R
Siemens AG, Healthcare Sector, Erlangen

Kaum ein Gebiet der Chirurgie zeichnet sich durch ein so rasantes Wachstum aus wie die minimalinvasive Chirurgie. Nicht nur die Zahl der Eingriffe wächst weltweit jährl. um ca. 10%, sie werden zudem zunehmend komplexer. Aufgrund des reduzierten Sichtfeldes und der hohen Anforderungen an Präzision wird eine intraop. Bildgebung immer wichtiger. Mit mobilen C-Bögen können Chirurgen schon während des Eingriffes kontrollieren, ob dieser planmäßig verläuft und während der OP Korrekturmaßnahmen einleiten. Die techn. Anforderungen an die Geräte sind vielfältig: Bildqualität, niedrige Dosis, hohe Leistung, 3D-Bildgebung, Navigation und Effizienz der Nutzung. Dem werden die Gerätehersteller mit neuen technischen Lösungen gerecht. (1) Festkörperdetektor: Bisher basierte die Bildgebung mit C-Bögen auf Bildverstärkern. Diese werden jetzt für bestimmte Anwendungen auch bei C-Bögen durch FD-Technologie ersetzt. Eine detailliertere Graustufendarstellung

ist die Folge. Das größere Sichtfeld des FD bringt weitere Vorteile. (2) Hohe Leistung: Kardiovaskuläre Eingriffe erfordern hohe Leistungen über einen längeren Zeitraum. Aktive Kühlung von Strahlern sowie integrierte Energiespeicher-Module unterstützen dies. (3) 3D Bildgebung: Mit speziellen C-Bögen ist 3D Bildgebung im OP möglich. Verschraubungen lassen sich so intraoperativ überprüfen und im Zweifelsfall Revisions-OP's vermeiden. (4) Integration von Navigationsinstrumenten: Über standardisierte Schnittstellen werden Navigationssysteme mit C-Bögen verbunden. Mit den 3D Daten lässt sich präzise arbeiten und die Dosis deutlich reduzieren. (5) Intelligentes Dosismanagement: Gerade im OP ist das Thema Dosis von Bedeutung, da der Anwender über größere Zeiträume der Streustrahlung ausgesetzt ist. (6) Workflowunterstützung: Die Steuerung des C-Bogens vom OP-Tisch aus ist ein weiteres Entwicklungsziel moderner High-End-Systeme.
Lernziele: Anforderungen an mobile C-Bögen, technol. Entwicklungen, FD-Technologie, 3D-Bildgebung, Navigation

MTRA 5.2
16:15

W-LAN auf der Intensivstation

Hefler G
Carestream Health Deutschland GmbH, X-ray Solutions, Stuttgart

Mit der Markteinführung mobiler kabelloser W-LAN-Detektoren in Kassettenformat im Jahr 2009 haben sich neben dem etablierten Einsatz in bestehenden konventionellen Röntgenanlagen und voll digitalen Direktradiografiesystemen auch neue interessante Anwendungsmöglichkeiten im Bereich der bettseitigen Röntgendiagnostik auf Intensivstation ergeben. Technische Voraussetzung für den effizienten Einsatz dieser Detektoren sind zwei separate W-LAN Verbindungen. Verbindung 1 gewährleistet die Bildübertragung und interne Systemkommunikation zwischen Detektor und der am Röntgengerät befindlichen Konsole. Verbindung 2 übernimmt die Kommunikation zwischen Kliniknetzwerk und der Konsole. Über diese W-LAN Verbindung wird kontinuierlich eine DICOM Modality Worklist aus dem RIS abgerufen. Die Anzeige der Voraufnahmen über DICOM Query/Retrieve und der Versand der aktuellen Röntgenbilder ins PACS sind ebenfalls möglich. Diese Vorgehensweise gewährleistet die Bildanzeige direkt am Krankenbett innerhalb weniger Sekunden nach der Bildakquisition. Nach Durchführung der Qualitätskontrolle und der Freigabe des Bildes durch den Anwender stehen die aktuellen Röntgenbilder nach ca. 20 Sekunden im klinischen Netzwerk zur Verfügung. Neben digitalen Komplettsystemen der führenden Hersteller sind auch digitale Nachrüstlösungen für die meisten analogen Mobilgeräte verfügbar. In Summe führt der klinische Einsatz der beschriebenen W-LAN Anbindungen zur einer deutlichen Verbesserung und Beschleunigung der Arbeitsabläufe auf Intensivstation. Die Zeitspanne zwischen Erstellung und Verfügbarkeit der Röntgenaufnahmen wird im Vergleich zur Speicherfolientechnologie deutlich verringert. Optimale Bildqualität bei geringerer Dosis in Verbindung mit reduzierter Arbeitsbelastung des Personals sind weitere Vorteile.
Lernziele: Kenntnis der Funktionsweise von W-LAN Detektoren auf der Intensivstation. Erkennen der Vorteile der W-LAN Technologie aus Sicht der MTRA, des Radiologen und der Kliniker.

MTRA 6
Der Schädel

Vorsitz: Becker C / Regensburg
Saal Bucky
Donnerstag, 30.05.2013, 17:00 bis 18:00

MTRA 6.1
17:00

Die Exoten der Einstelltechnik am Schädel

Meißner K
Inst. für diagnostische/interventionelle Radiologie Klinikum Nürnberg Nord, Radiologie, Nürnberg

MTRA 6.2
17:30

CT und MRT: Ergänzung oder Konkurrenz bei Schädelaufnahmen

Schlamann M
Universitätsklinikum Essen, Institut für Diagnostische und Interventionelle Radiologie und Neuroradiologie, Essen

Häufig stellt sich die Frage, ob bei einem Patienten eine kraniale Computertomografie oder eine Magnetresonanztomografie die sinnvollere Untersuchungsmethode ist. Dem offenkundigen Zeitvorteil der CT steht die nicht vorhandene Strahlenbelastung und der bessere Weichteilkontrast des MRTs gegenüber. Der Vortrag wird eine Übersicht über die Stärken und Schwächen beider Untersuchungsmodalitäten geben, anhand von Fallbeispielen erläutern, wann die eine oder andere Modalität sinnvoll ist und die Frage klären, ob es Fälle gibt, bei denen sich beide ergänzen.
Lernziele:
- Vor-/Nachteile der CT/MRT
- Indikationen
- Limitierungen

MTRA 7
Notfall in der Radiologie

Vorsitz: Saur A / Düsseldorf
Saal Bucky
Freitag, 31.05.2013, 09:00 bis 10:30

MTRA 7.1
09:00

Emergency Room: Interventionelle Radiologie im Notfall

Dziergwa S[1], Jantschke R[2]
[1]Universitätsspital Basel, Abteilung für interventionelle Radiologie, Neuroradiologie und Kardiologie, Basel; [2]Klinik St.Anna Luzern, Zentrum für Mikrotherapie, Luzern

Hintergrund/Ausgangslage: Die interventionelle Radiologie hat sich über die letzten Jahrzehnte als fester Bestandteil der Therapie, von z. B. Gefässerkrankungen, Schmerzsymptomen, Tumorerkrankungen, innerhalb der Medizin behauptet. Dabei konnte sie besonders auf ihren minimal invasiven Charakter zurückgreifen und invasivere Verfahren ersetzen. Bei den interventionellen radiologischen Therapien innerhalb der Notfallmedizin richtet sich der Fokus auf die vaskulären interventionell radiologischen Verfahren, wie die gefässeröffnenden- bzw.verschließenden Techniken. Die häufigste Todesursache innerhalb der ersten 4 h nach einem Polytrauma sind die Folgen eines Schädel-Hirn-Traumas oder Verletzungen an den großen arteriellen Gefässen. Aufgrund hoher Mortalitätsraten ist schnelles und effektives Handeln nötig ohne zusätzliche Belastung. **Zweck/Ziel:** Durch ein schnelles, schonendes Handeln soll die lebensbedrohliche Situation beseitigt werden. **Methode:** Bei Patienten, welche eine akute Gefässverletzung aufweisen, kommen die Stentimplantation, die Embolisation oder die Ballonokklusion zur Anwendung. Dabei werden die endovaskulären Techniken als alleinige Therapie oder in Kombination mit chirurgischen Verfahren durchgeführt. Embolisationstechniken kommen z. B. bei Organblutungen oder sekundären Blutungen zum Einsatz. **Ergebnis:** Der perkutane, transarterielle Weg zu den Läsionen erlaubt ein schnelles Handeln. Zusätzliche Belastungen der Patienten werden durch den minimal-invasiven Charakter dieser Therapieform vermieden. Die technische Erfolgsrate von Embolisationen im Beckenbereich oder von parenchym Blutungen an Organen ist sehr hoch.Die Erfolgsrate ebenfalls. **Schlussfolgerung:** Im Bereich der Notfallmedizin haben interventionell radiologische Verfahren ihren festen Platz, deren Wirksamkeit sich in der Praxis bewährt hat.
Lernziele: Im Vortrag werden Hintergründe,Embolisationstechnik und benötigte Materialien bei traumatisch bedingten Verletzungen vermittelt.

MTRA 7.2
09:30

„Schockraum- was nun?"

Kleffel T
Klinikum Augsburg, Klinik für diagnostische Radiologie und Neuroradiologie, Augsburg

Als Polytrauma bezeichnet man mehrere gleichzeitig geschehene Verletzungen verschiedener Körperregionen, wobei mindestens eine Verletzung oder die Kombination mehrerer Verletzungen lebensbedrohlich ist

(Definition von Tscherne). Gut zwei Drittel dieser Verletzungen entstehen als Unfallfolge im Straßenverkehr, der Rest nach Sturz aus großer Höhe, Verschüttung, Einklemmung, Explosion oder anderen selteneren Ereignissen. Unter Berücksichtigung des entscheidenden Faktors Zeit liegen in der Schockraumversorgung dabei die Prioritäten in der sofortigen Erkennung und Behandlung von lebensbedrohlichen Verletzungen oder Zuständen. Die bildgebende Diagnostik nimmt hierbei einen unverzichtbaren Bestandteil der initialen klinischen Versorgungsphase ein. Alle relevanten Verletzungen müssen schnell und zuverlässig diagnostiziert werden, so dass die Einleitung lebensrettender therapeutischer Maßnahmen ggf. noch während der andauernden bildgebenden Diagnostik erfolgen kann.
Lernziele: Dieser Vortrag soll die Akutversorgung eines Schwerstverletzten im Krankenhaus aus Sicht des Radiologen und der MTRA beleuchten und aufzeigen wie mithilfe von Behandlungspfaden ein polytraumatisierter Patient schnellstmöglich einer optimalen bildgebenden Diagnostik zugeführt werden kann.

MTRA 7.3
10:00

Notfallkoffer und Reanimation

Wythe S
Klinikum Freising, Kardiologie, Freising

Reanimation in der Radiologie – Das Schreckenszenario! Was ist zu tun und welches Material muss umgehend bei einer Reanimation zur Verfügung stehen? Viele Radiologieeinheiten arbeiten noch wie vor vielen Jahren üblich, doch die Richtlinien und Materialvorhaltungen ändern sich stetig. Auch der Ausbildungsstand des eingesetzten Personals ist großen Schwankungen unterworfen. Angefangen von Arzthelfer/innen, RTA's, oder der Berufsgruppe von Krankenpflege und Fachkrankenpflege. Zunehmend werden auch weitere Hilfskräfte, zB Praktikannten, eingesetzt. Genaue Kenntnisse des vorhandenen Materials, als auch die Vorgehensweise bei einer Reanimation sind von größter Bedeutung.
Lernziele: Ziel dieses Vortrages ist es, Personal in Bezug auf Material und Ablauf einer Reanimation zu sensibilisieren

MTRA 8
Onkologische Interventionen

Vorsitz: Deselaers U / Essen
Saal Bucky
Freitag, 31.05.2013, 10:45 bis 12:05

MTRA 8.1
10:45

SIRT

Altenbernd J
Un iversitätsklinik Duisburg-Essen, Institut für Diagnostische und Interventionelle Radiologie und Neuroradiologie, Essen

Die selektive interne Radiotherapie (SIRT) ist ein nuklearmedizinisch-radiologisches Therapieverfahren bei fortgeschrittenem hepatozellulären Karzinom (HCC) und Lebermetastasen beispielsweise des Mamma- oder kolorektalen Karzinoms. Bei diesem Therapieverfahren werden Radionuklide an Glas- oder Kunstharz-Kügelchen (Mikrosphären) gebunden und in der Regel über einen transfemoralen Zugang in die den Tumor versorgenden arteriellen hepatischen Gefäße injiziert. Hiermit kann eine lokalablative Therapie insbesondere bei diffusem hepatischem Tumorbefall durchgeführt werden. Entscheidend für eine technisch erfolgreiche Therapie ist die genaue Evaluation sowie interdisziplinäre Therapieplanung und -durchführung. Potentielle Shunt-erzeugende Arterien werden embolisiert oder Perfusionsumverteilungen vor der Therapie hervorgerufen.
Lernziele:
- Indikationen/Kontraindikationenen der SIRT
- Vorbereitung zur SIRT
- Technische Durchführung der SIRT
- Spezielle Anforderungen an den Strahlenschutz bei der SIRT

MTRA 8.2
11:05

CT-gesteuerte Punktion

Stattaus J
Bergmannsheil und Kinderklinik Buer GmbH, Klinik für Radiologie und Nuklearmedizin, Buer

MTRA 8.3
11:25

TransArterielle ChemoEmbolisation

Goldyn G
Universitätsklinikum Aachen, Klinik für Diagnostische und Interventionelle Radiologie, Aachen

Die transarterielle Chemoembolisation (TACE) gehört mit der SIRT und der Chemoperfusion zur Gruppe der regionalen Tumortherapien. Sie kombiniert eine permanente oder temporäre Gefäßokklusion mit einer lokoregionären transarteriell verabreichten Chemotherapie. Hauptziel des Verfahrens ist die lokale Kontrolle einer Tumorerkrankung. Die TACE kann in zwei Gruppen eingeteilt werden: solche, bei denen primäre lebereigene Tumore (HCC) versus solche, bei denen die gesamte Leber mit sekundären Tumoren (Metastasen, CCC) behandelt wird. Die angiografische Vorgehensweise, die Wahl des Embolisats, des Zytostatikums sowie die Zeitintervalle der Therapie-Sitzungen unterscheiden sich für diese beiden Gruppen grundsätzlich. Bei primären Lebertumoren wird superselektiv mit einem flüssigen Embolisat oder mit sehr kleinen sphärischen PVA-Partikeln behandelt. Ein zusätzliches Chemotherapeutikum ist nicht unbedingt notwendig; wenn, dann wird i. d. R. Doxorubicin beigemischt. Beim HCC kommt es mehr auf ihre vollständige Devaskularisation an, als auf eine Chemo-Wirkung, sodass hier auch die „blande" Embolisation oder die Alkohol-Lipiodol-Ablation von Bedeutung sind. Bei sekundären Lebertumoren und CCCs steht die Wirkung des Chemotherapeutikums im Vordergrund; daher werden hier passager okkludierende abbaubare Substanzen gewählt, um mehrfach transarteriell Chemotherapeutika verabreichen zu können. Diese werden lobär selektiv in die Aa. hepaticae appliziert. Entsprechend des Stellenwerts der Chemotherapeutika werden bei dieser sog. Triple-TACE mehrere Zytostatika kombiniert eingesetzt. Für die Behandlung des HCCs oder des hepatisch metastasierten kolorektalen Karzinoms steht auch die selektive DEB-TACE zur Verfügung, bei welcher die mit Doxorubicin bzw. mit Irinotecan beladenen Drug-Eluting-Beads verwendet werden.
Lernziele: Indikationen und TACE-Ablauf; Wahl geeigneter Instrumentarien, Embolisate und des zytotoxischen Agens; Effektivitätbeurteilung der TACE anhand klinischer Fallbeispiele.

MTRA 8.4
11:45

IORT – Intraoperative Radiotherapie

Hartmann KA
Düsseldorf

MTRA 9
Pädiatrie

Vorsitz: Reinhold S / Essen
Saal Bucky
Freitag, 31.05.2013, 13:30 bis 14:30

MTRA 9.1
13:30

Kinderschutz auf Amerikanisch

Waßerberg J
Auf der Bult, Kinder- und Jugendkrankenhaus Hannover, Radiologie, Hannover

Eine MTRA auf Mission im Ausland. Um heraus zu finden ob und was im Childrens Hospital Boston zum Thema Batterd Child (V. a. Kindesmisshandlung) anders gemacht wird. Dr. Paul Kleinman, der Abteilungsleiter für den Bereich V. a. Kindesmisshandlung, in der Radiologie und Professor für Radiologie an der Harvard Medical School. Wie/Was und Wofür geröngt wird. Die kleinen Unterschiede zwischen Deutschland und Amerika.
Lernziele: Ein kleines bisschen Strahlenschutz zum Thema Kindesmisshandlung. Unterschiede in der Radiologie zwischen Deutschland und Amerika.

MTRA 9.2
14:00

Kinderonkologie

Schweiger B
Universitätsklinikum Essen, Institut für Diagnostische und Interventionelle Radiologie und Neuroradiologie, Essen

Die Bildgebung bei Kindern mit onkologischen Erkrankungen erfolgt zur Detektion einer Tumorerkrankung, sowie zur Differenzialdiagnose, zur Darstellung der Tumorausdehnung und zur Planung einer eventuellen

Biopsie. Im Verlauf der Erkrankung ist die Bildgebung erforderlich zur Evaluation des Therapieansprechens und zur Detektion eines eventuellen Rezidivs. Dabei kommen neben den etablierten bildgebenden Verfahren wie Röntgen, Ultraschall, CT und MRT auch neuere Methoden wie diffusionsgewichtete MRT und PET-CT zum Einsatz. Bei der Auswahl der Methoden müssen dabei auf der einen Seite die Besonderheiten der jeweiligen Tumorerkrankung des Kindes und auf der anderen Seite die besondere Strahlenempfindlichkeit von Kindern berücksichtigt werden. Dem Ultraschall und der MRT kommt deshalb bei Kindern eine besondere Bedeutung zu. Die nur eingeschränkte Kooperationsfähigkeit von Kindern muss bei der Auswahl der Untersuchungsmethode und der Art der Durchführung berücksichtigt werden. Die je nach Alter sehr unterschiedlichen Körpergrößen von Kindern erfordern eine Anpassung der verwendeten Untersuchungsprotokolle.

Lernziele:

1. Aufgaben der Bildgebung bei Kindern mit onkologischen Erkrankungen
2. Auswahl der Untersuchungsmethoden unter besonderer Berücksichtigung des Strahlenschutzes
3. Optimierung von Untersuchungsprotokollen für Kinder

MTRA 10
Refresher – Technik

Vorsitz: Wameling J / Münster
Saal Bucky
Freitag, 31.05.2013, 14:45 bis 15:45

MTRA 10.1 — 14:45
Röntgen & Durchleuchtung mit TED

Adamiok A, Preisner S
Neuhof

In diesem 30 Minutigen Vortrag geht es um die Auffrischung der technischen Grundlagen im Thema Durchleuchtung. Hier erfahren junge und jungebliebene MTRA's die Grundlagen der Bildverstärkersysteme und deren Funktionen. Mit dem Aufbau und den wichtigen Komponenten steigen wir in das Thema ein und erklären deren Funktionen. Hierbei möchten wir auch den Aspekt des Strahlenschutzes nicht außer acht lassen. Um das Thema etwas auf zu lockern, werden wir kleine Fragen einbauen, die mit einem TED System von den Zuhörern beantwortet werden können.

Lernziele: Das Auffrischen der technischen Grundlagen in der Durchleuchtung und die verschiedenen Möglichkeiten in der Computertomografie, mithilfe der Parameter, den Strahlenschutz zu optimieren.

MTRA 10.2 — 15:15
Computertomografie mit TED

Preissner S
Ober-Olm

Im Vortrag „Computertomografie" sollen das technische Hintergrundwissen und die Grundlagen im CT aufgefricht werden. Von der kreisenden Röhre bis hin zur Entstehung eines Schichtbildes schaffen wir eine Überbilck des technischen Wissens. Besonderen Wert legen wir auf die Aufnahme Parameter mit denen sich die Bildqualität und der Strahlenschutz beeinflussen lassen. Zum schluss geben wir noch einen kleinen Überblick über die verschiedenen Artefakte die bei einer CT Untersuchung auftreten können. Um das Thema etwas auf zu lockern, werden wir kleine Fragen einbauen, die mit einem TED System von den Zuhörern beantwortet werden können.

Lernziele: Das Auffrischen der technischen Grundlagen in der Durchleuchtung und die verschiedenen Möglichkeiten in der Computertomografie, mithilfe der Parameter, den Strahlenschutz zu optimieren.

MTRA 11
Das Abdomen

Vorsitz: Quinsten A / Essen
Saal Bucky
Freitag, 31.05.2013, 16:00 bis 17:40

MTRA 11.1 — 16:00
Funktionsaufnahmen des Abdomens im MRT

Kinner S
Uniklinik Essen, Institut für Diagnostische und Interventionelle Radiologie und Neuroradiologie, Essen

Die statische Darstellung der abdominellen Organe in der Magnetresonanztomografie mittels stetig weiterentwickelter Sequenzen ist heutzutage tägliche klinische Praxis. Mittels Echtzeitbildgebung im MRT kann man jedoch weitere, wichtige funktionelle Hinweise erhalten. So können heute durch Anwendung von real-time Sequenzen vom Kau- und Schluckakt bis zur rektalen Ausscheidung die Bewegung der einzelnen Magen-Darm-Abschnitte untersucht und hinsichtlich Pathologien beurteilt werden. Auch die Ausscheidungsfunktionen von z. B. Pankreas und Nieren können im Rahmen von Funktionsaufnahmen im MR evaluiert werden.

Lernziele: Anwendungsmöglichkeiten und Nutzen funktioneller MR Untersuchungen im Abdomen mit Tipps zur Durchführung.

MTRA 11.2 — 16:20
Durchleuchtung des Verdauungstraktes

Scheidemann A
Universitätsklinikum Münster, Institut für klinische Radiologie, Münster

Die „konventionellen" Untersuchungen haben bis heute einen hohen Stellenwert und ermöglichen in vielen Fällen das Stellen der korrekten Diagnose. Der Ösophagusbreischluck sowie die Magen Darm Passage (MDP), durchgeführt unter Durchleuchtungskontrolle, bieten uns die Möglichkeit einen dynamischen Prozess zu beurteilen. Freuen dürfen Sie sich auch auf den Vortrag über die Kinematografie, diese gilt als Spezialuntersuchung des Schluckaktes.

Lernziele: Die typischen Indikationen, Vorgehensweisen und die richtige Wahl des Kontrastmittels sollen durch diesen Vortrag wieder ins Gedächtnis gerufen werden.

MTRA 11.3 — 16:50
MRT der Leber

Blondin D
Heinrich-Heine-Universität Düsseldorf, Uniklinik, Institut für Diagn. und Intervent. Radiologie, Düsseldorf

Insbesondere im Rahmen von malignen Tumorerkrankungen wird die Leber als potentieller Ort von Fernmetastasen im Rahmen eines Stagings immer untersucht. Hierbei finden sich oft fokale Leberläsionen, benigne und maligne, die mittels Bildgebung exakt diagnostiziert werden müssen, um die Zahl der Biopsien nicht unnötig in die Höhe zu treiben. Patienten mit einer Leberzirrhose weisen ein erhöhtes Risiko der Entwicklung eines Hepatozellulären Karzinoms (HCC) auf. Auch hier ist die Anforderung an die Bildgebung, die Diagnose möglichst frühzeitig in einem potentiell kurativen Stadium zu stellen. Sind zwei bildgebende Verfahren unabhängig voneinander in der Lage eine Leberläsion als HCC-typisch zu beschreiben, kann auf eine Biopsie der Läsion verzichtet werden. Zur Charakterisierung einer Leberläsion wird in jeder KM-gestützten Bildgebung eine standardisierte Kontrastmitteldynamik eingesetzt. Der wesentliche Vorteil der MR-Diagnostik der Leber ist die zusätzliche Information durch eine Spätphase. Diese ist durch den Einsatz leberspezifischer T1-Kontrastmittel möglich geworden, die die Kombination von KM-Dynamik mit einer leberspezifischen Parenchymphase erlauben.

Lernziele:

– Die entsprechenden Untersuchungprotokolle für die verschiedenen Fragestellungen werden besprochen. Der Vortrag wird sich mit der Charakterisierung fokaler Leberläsionen beschäftigen und die typischen Merkmale der unterschiedlichen Entitäten im MRT erarbeiten. Darüber hinaus wird der Vortrag behandeln, wann welches Kontrastmittel und entsprechend welche Spätphase zum Einsatz kommen sollten.

– Nach dem Vortrag können Sie die häufigsten Leberläsionen aufgrund ihrer typischen Bildcharakteristik in der Kontratmitteldynamik unterscheiden und Sie verstehen die Hintergründe für unterschiedliche Zeitpunkte einer Spätphase im MRT der Leber.

MTRA 11.4
17:10

Umfrage: Röntgenaufnahme des Abdomens

Becker C
Universitätsklinikum Regensburg, Institut für Röntgendiagnostik, Regensburg

Konventionelle Übersichtsaufnahmen des Abdomens werden auch heute noch in verschiedenen Einrichtungen ganz unterschiedlich durchgeführt. Unter diesem Aspekt wurde eine Umfrage an ca. 60 deutschen Kliniken mit hauseigener Radiologie durchgeführt. Dabei wurden Fragen zur Liegend-/Stehendaufnahme bzw. Linksseitenlage ebenso beantwortet wie Fragen zu konventionellen Sellink-Untersuchungen und Monokontrast-Darmdarstellungen. Die Ergebnisse dieser Umfragen sollen im Rahmen eines Kurzvortrages vorgestellt werden.
Lernziele: Ziel ist es herauszufinden, worin die unterschiedlichen Vorgehensweisen begründet sind.

MTRA 11.5
17:25

Die Sinnhaftigkeit des Abdomenröntgen auf Station

Lühken C, Juana Lübcke JL, Brigitte Olbrich BO, Norbert Hosten NH
Universitätsmedizin Greifswald, Inst. f. Diagnostische Radiologie und Neuroradiologie, Greifswald

Trotz der im Vergleich zur Computertomografie und Abdomensonografie deutlich geringeren Aussagekraft wird die Projektionsradiografie in Form einer Übersichtsaufnahme des Abdomens im Rahmen der allgemeinen Diagnostik routinemäßig durchgeführt. Nach den Leitlinien der Ärztekammer für die Qualitätssicherung in der Röntgendiagnostik gilt als Standardtechnik dabei die Durchführung der Aufnahmen im anterior-posterioren Strahlengang in Linksseitenlage und/oder in Rückenlage in Normalstrahltechnik. Wir alle kennen die Limitationen der Bildqualität bei Aufnahmen, die auf einer Station am Bett durchgeführt werden. Vor allem sind hier schlechtere Lagerungsmöglichkeiten sowie eine schlechtere Bildqualität durch mobile Röntgengeräte zu nennen. Zudem der nicht geringe personelle Mehraufwand seitens der Radiologie und gegebenenfalls der erforderlichen Hilfe des Pflegepersonals auf der anfordernden Station. Demgegenüber steht das Bestreben der klinischen Zuweiser, möglichst viel Diagnostik auf Station durchführen zu lassen, zum einen Aufgrund der besseren Überwachung des Patienten, zum anderen um das Personal nicht für Transporte des Patienten freistellen zu müssen. Im Alltag der Radiologie kommt es somit vor allem in den Dienstzeiten immer wieder zu Diskussionen. Dieser Vortrag soll den Stellenwert der Röntgendiagnostik auf Station darstellen, Vor- und Nachteile aufzeigen und eine Hilfestellung bei der Durchführung geben.
Lernziele: Stellenwert und Indikationen der Röntgendiagnostik auf Station.

MTRA 12
Interventionelle Radiologie

Vorsitz: Mundry C / Freising
Saal Bucky
Samstag, 01.06.2013, 09:00 bis 10:40

MTRA 12.1
09:00

Update Embolisationstherapie: Technik, Indikationen, neue Materialien

Treitl M, Maxien D, Eberhardt KM, Reiser MF
Klinikum der Ludwig-Maximilians-Universität München, Institut für Klinische Radiologie, München

Der endovaskuläre Verschluss von Blutgefäßen stellt neben der Behandlung der peripheren arteriellen Verschlusskrankheit einen der wichtigsten und herausforderndsten Eingriffe in der interventionellen Radiologie dar, der nicht selten unter Notfallbedingungen und hohem Zeitdruck erfolgen muss und unter Umständen heftige Komplikationen nach sich ziehen kann. Es ist für das gesamte Team im Interventionsraum unerlässlich sowohl die klassischen Indikationen zu kennen als auch umfassende Kenntnisse über die verschiedenen verfügbaren Materialien und deren Vorbereitung und Anwendung zu haben. Im Allgemeinen wird zwischen partikulären und flüssigen Embolisaten unterschieden, wobei sich die Gruppe der partikulären Embolisate noch weiter unterscheiden lässt in Spiralen/Plugs sowie echte Mikropartikel. Des Weiteren stehen Okklusionsballons zur Verfügung. Hinsichtlich der Art der Embolisation wird unterschieden zwischen temporärer und dauerhafter sowie lokaler und diffuser Embolisation unterschieden. Es wird eine detaillierte Übersicht über derzeit verfügbare Materialien, deren Vorbereitung und Anwendung sowie Indikationen und Komplikationen vermittelt. Eine Vielzahl von Fallbeispielen sowie Tips und Tricks für den Alltag sollen den Zuhörer auf eine Vielzahl von Situationen vorbereiten und in die Lage versetzen, aktiv am Behandlungsprozess teilzuhaben.
Lernziele:
– Typische Indikationen der Embolotherapie
– Arten von Embolisationszielen
  – Lokaler Verschluss
  – Diffuses Gefäßbett
– Materialkunde
– Durchführung, Tips und Tricks

MTRA 12.2
09:20

Update periphere Gefäßintervention

Maxien D, Eberhardt KM, Treitl M
Klinikum der Ludwig-Maximilians-Universität München, Institut für Klinische Radiologie, München

Technische Fortschritte auf dem Gebiet der Kathetertechnik haben dazu geführt, dass die Möglichkeiten der endovaskulären Therapie der peripheren arteriellen Verschlusskrankheit in der letzten Dekade signifikant erweitert und verbessert werden konnten. Heutzutage steht dem Interventionalisten eine Vielzahl an Kathetermaterialien und Verfahren zur Verfügung, die es erlauben, auch komplexe vaskuläre Läsionen – wie etwa stark verkalkte Stenosen, chronische und/oder langstreckige Verschlüsse der Ober- und Unterschenkelstrombahn sowie akute Thrombosen und Embolien – in Abhängigkeit von der individuellen Situation des Patienten zunächst endovaskulär zu therapieren. Die klassische Ballonangioplastie, unter Umständen unterstützt durch ballonexpandierbare oder selbstexpandierende Stentsysteme, stellt nach wie vor das zentrale Instrument der endovaskulären Therapie der pAVK dar. Zunehmend rückt hier durch technische Neu- und Weiterentwicklungen auch eine Behandlung der Unterschenkelstrombahn in den Fokus. Neben der herkömmlichen perkutanen transluminalen Angioplastie (PTA) und Stentangioplastie stehen mittlerweile auch medikamentenbeschichtete Ballonsysteme (Drug eluting balloon, DEB) und Stentsysteme (Drug eluting stent, DES), gecoverte Stentsysteme (Stentgrafts) sowie die Atherektomie (Ausschälung des Plaques), Laserangioplastie und endovaskuläre Brachytherapie zur Verfügung. Ergänzt werden diese Verfahren durch spezielle Materialien zur Revaskularisation alter, chronischer und zumeist langstreckiger Gefäßverschlüsse (sog. Chronic total occlusion, CTO).
Lernziele: Die Teilnehmer sollen unter Zuhilfenahme von Studien und Fallbeispielen einen Überblick über den aktuellen Stand der peripheren Gefäßintervention bekommen. Hierzu werden Abläufe, Materialien und Techniken besprochen. Auch soll ein Ausblick gegeben werden auf technische Neu- bzw. Weiterentwicklungen.

MTRA 12.3
09:40

Endoleaks nach endovaskulärer Versorgung von Aortenaneurysmen

Treitl M, Eberhardt KM, Maxien D, Reiser MF
Klinikum der Ludwig-Maximilians-Universität München, Institut für Klinische Radiologie, München

Die endovaskuläre Ausschaltung von Aortenaneurysmen hat in den letzten Jahren enorme technische Weiterentwicklungen erfahren. Dadurch kann heute eine deutlich größere Zahl von Aneurysmen minimal-invasiv behandelt werden als noch vor wenigen Jahren. Zwar ist der endovaskuläre Eingriff für den Patienten deutlich weniger belastend – die prozedurbezogene Mortalität liegt deutlich niedriger als für den operativen Eingriff – Studien haben aber gezeigt, dass die Lebensqualität von endovaskulär versorgten Patienten keinesfalls besser bewertet wird. Dies liegt vor allem daran, dass die endovaskuläre Aneurysma-Ausschaltung eine relevante Zahl an Folgeeingriffen nach sich ziehen kann und ein engmaschiges Follow-up erfordert, um mögliche Komplikationen rechtzeitig erkennen zu können. Die häufigste Indikation für den Folgeeingriff ist das Vorliegen eines Endoleaks. Darunter versteht man einen fortbestehenden Blutfluss in das Aneurysma über die unterschiedlichsten

Zuflüsse, was dazu führt, dass der Aneurysmasack nicht wie eigentlich vorgesehen schrumpft sondern mindestens bestehen bleibt und evtl. sogar wieder weiterwächst. Heute werden 5 verschiedene Arten von Endoleaks unterschieden: Typ 1 mit einer Undichtigkeit Landezone des Stentgrafts, Typ 2 mit einem reversen Blutfluss in einem überstenteten aortalen Seitenast, Typ 3 mit einer Diskonnektion von verschiedenen Teilen des Stentgrafts, Typ 4 mit einer Porosität der Stentgraft Coverung sowie Typ 5, der sog. Endotension. In Abhängigkeit vom Typ des Endoleaks bestehen teilweise gravierende Unterschiede in der Behandlungsdringlichkeit und Herangehensweise.

Lernziele:
- Definition eines Endoleaks
- Arten von Endoleaks
- Indikationen zur Behandlung von Endoleaks
- Möglichkeiten der transarteriellen Behandlung von Endoleaks
  - Zugangsgefäße
  - Gefahren/Komplikationen/Ergebnisse
- Möglichkeiten der perkutanen Direktpunktion
  - Zugangsorte
  - Materialiem
- Kleine Materialübersicht zur Behandlung von Endoleaks

MTRA 12.4
10:00

Leitliniengerechte Therapie der PAVK

Eberhardt KM, Maxien D, Reiser M, Treitl M
Klinikum der Ludwig-Maximilians-Universität München, Institut für Klinische Radiologie, München

Die periphere arterielle Verschlusskrankheit (PAVK) gehört neben Herzinfarkt und Schlaganfall zu den häufigsten Manifestationen der Arteriosklerose und zu den häufigsten Gefäßerkrankungen im klinischen Alltag. Als Grundprinzipien der interdisziplinären PAVK-Therapie gelten die Behandlung vaskulärer Risikofaktoren und Begleiterkrankungen, sowie die Verbesserung des peripheren Blutflusses. Die konservative Behandlung impliziert Gehtraining, Gewichtsreduktion, Nikotinkarenz und die medikamentöse Therapie von arterieller Hypertonie, Hypercholesterinämie und Diabetes mellitus. Empfehlungen zum Einsatz der endovaskulären und chirurgischen Behandlungsverfahren wurden ausgehend von Lokalisation und Ausprägung der Gefäßläsionen (ab Stadium II nach Fontaine) in verschiedenen nationalen (S-3 Leitlinie der Deutschen Gesellschaft für Angiologie) und internationalen Leitlinien (Transatlantic Intersociety Consensus –II, TASC-II) festgelegt. Die endovaskuläre Behandlung sollte immer bevorzugt werden, wenn kurz- oder langfristig die gleiche symptomatische Verbesserung erzielt werden kann wie bei operativen Behandlungsverfahren. Sie gilt als Behandlungsmethode der Wahl für Gefäßläsionen der TASC-Klasse A und stellt die bevorzugte Therapieoption von TASC-B-Läsionen dar. Bei einer Claudicatio intermittens sollte die Indikation zur invasiven Therapie kritsicher gestellt werden, als bei der kritischen Extremitätenischämie. Für letztere gilt dagegen, dass möglichst schnell eine interdisziplinäre Entscheidung hinsichtlich Scherztherapie und Revaskularisation getroffen werden sollte. In die derzeit gültigen Leitlinien wurden nur standardisierte Behandlungsverfahren integriert, für deren Anwendung ausreichend klinische Evidenz vorliegt. Für neuere Behandlungsverfahren, wie z.B. medikamentenbeschichtete Devices muss die wissenschaftliche Evidenz der Wirksamkeit noch geschaffen werden.

Lernziele:
- Interdisziplinäre, stadienadaptierte PAVK-Therapie
- Klassische und innovative endovaskuläre Therapieoptionen

MTRA 12.5
10:20

Renale Denervation: Ein Ausflug in die Behandlung des therapierefraktären Bluthochdrucks

Dedehayir ÖT, Herr Dr. Köhler M
Universitätsklinikum Münster, Institut für klinische Radiologie, Münster

Die arterielle Hypertonie gehört in den Industrienationen zu den häufigsten chronischen Erkrankungen und gilt als Hauptfaktor in der Genese kardiovaskulärer Krankheitsbilder wie z.B. der Atherosklerose, Myokardinfarkt und Schlaganfall. Trotz optimaler Behandlung leiden 5 – 15% der Patienten mit Bluthochdruck an einer therapierefraktären Hypertonie. Die sympathischen Nerven weisen bei der Blutdruckregulierung eine zentrale Funktion auf. Die renale Denervation stellt nun ein neuartiges interventionelles Behandlungsverfahren dar. Ziel der Therapie ist die Unterbrechung der Sympathikusfasern mittels Hochfrequenzablation. Die Untersuchung ist technisch leicht durchzuführen, erfordert jedoch aus der Sicht der assistierenden MTRA ein relativ komplexes periprozedurales Patientenmanagement. Zusätzlich zur Präsentation der Indikationsstellung, des Untersuchungsablaufs und der Patientenversorgung werden die Ergebnisse der Behandlung ausführlich dargestellt.

Lernziele:
- Patientenselektion
- Besonderheiten der Patienten- und Untersuchungsvorbereitung
- Technische Durchführung
- Risiken
- Ergebnisse

MTRA 13
MR

Vorsitz: Reinhold N / Erlangen
Saal Bucky
Samstag, 01.06.2013, 10:55 bis 12:15

MTRA 13.1
10:55

Cardio-MRT

Janka R, Schmid A, Uder M
Universitätsklinikum Erlangen, Radiologisches Institut, Erlangen

Die MRT des Herzen ist die Königin der MR-Untersuchungen. Ein Grund dafür sind die komplexen Schnitt-Ebenen in denen das Herz abgebildet wird. Dazu kommen Atembewegungen des Patienten und die Bewegung des Herzens selbst. Hieraus ergeben sich Sequenzen und Sequenzparameter, die es nur bei Herzuntersuchungen gibt. Wie nähert man sich nun dieser Königin? Zunächst werden die klassischen Sequenzen der Herz-MRT vorgestellt, wie T1 und T2-Wichtung, Bewegungssequenzen, Flussmessungen und die Messung nach Kontrastmittelgabe. An einigen Beispielen werden Untersuchungsprotokolle vorgestellt, die sicher ans Ziel führen. Für wen ist der Vortrag gedacht? Für MTRAs, die sicher und selbstständig MR-Untersuchungen planen und messen können

Lernziele:
- Kennen der typischen Herz-Sequenzen
- Tricks bei unbefriedigender Bildqualität
- Planen einer Herzuntersuchung
- Beispiele für häufig vorkommende Erkrankungen

MTRA 13.2
11:55

iop MRT im INI

Kabelitz U
International Neuroscience Institute, Neuroradiologie/ intraoperatives MRT, Hannover

In der Zeit von 2007 bis 2012 haben wir 745 Operationen im intraoperativen MRT durchgeführt. Darunter waren 153 Hypophysenoperationen und 408 supratentorielle, intraaxiale Tumore. Die präoperativen Daten werden in der Neuroradiologie akquiriert. Diese und die für die präoperative Registrierung erhobenen Daten werden intraoperativ aktualisiert. Zusätzlich führen wir die Rekonstruktion der Bahnen aus DTI-Daten und die Integration von funktionellen MRTs in der präoperativen Planung durch. Die intraoperative Erneuerung des fibertracking findet ebenfalls Anwendung, ebenso die Aktualisierung der anatomischen Grundlage der Neuronavigation und die Beurteilung der Rekonstruktionsgrenzen. Ein spezifisch an die prä- und intraoperativen Abläufe angepasster Workflow wurde erarbeitet und wird kontinuierlich den sich ändernden Erfordernissen angepasst.

Lernziele:
- Ablauf als Standard
- Sequenzen standardisieren
- Sequenzlänge optimieren
- Vorher klare Teilaufträge festlegen
- Personalplanung
- OP-Planung
- Dokumentation ist alles
- QM und PDCA
- Sicherheitstraining für das OP-Personal

MTRA 14
CT

Vorsitz: Sombetzki A / Düsseldorf
Saal Bucky
Samstag, 01.06.2013, 12:30 bis 13:35

MTRA 14.1
12:30

Dualsource- Erste Erfahrungen

Gießler F
Klinikum Hanau, Radiologisches Institut, Hanau

Quantensprünge im Zeitalter der Technik sind allgegenwärtig, so auch in der Medizin. Mit dem Computertomografen der Firma Siemens, dem sogenannten CT Somatom Definiton Flash hat sich eine Reihe von neuen Untersuchungsmöglichkeiten aufgetan.Dieses einzigartige CT- System verfügt über zwei Röntgenröhren, die gleichzeitig und unabhängig voneinander genutzt werden können.Das Untersuchungsspektrum hat sich um die Begriffe: Flash- Spirale und Dual Energy Anwendungen erweitert. Nur welche anatomischen Strukturen stellt man mit den verschiedenen Modi dar und was muß die MTRA dabei beachten.Ich möchte Ihnen mit diesem Vortrag Einblicke in den Klinikalltag einer MTRA darlegen, speziell im Bereich der High- End Computertomografie.

Lernziele:
- Was ist unter den Begriffen Flash- Mode und Dual Energy zu verstehen und wann kommen sie in der Praxis zum Einsatz?
- Neue Technik – neue Dosismodulationen: Was bedeuten XCare, CareKv und Care Dose 4D für den Strahlenschutz des Patienten und wann sind sie sinnvoll?
- Untersuchungsspektren: Von Kopf bis Fuß, über EKG-getriggerte Untersuchungen in der Cardiodiagnostik und vasculäre Radiologie.

MTRA 14.2
12:50

CT – Medizinische Vorteile der Dualsource-Technik

Kühl H, Altenbernd J
Universitätsklinikum Essen, Institut für Diagnostische und Interventionelle Radiologie, Essen

Seit der Einführung in die Klinik 1972 hat die Computertomografie eine zunehmende Rolle in der Diagnostik übernommen und kann heute als das am häufigsten verwendete Schnittbildverfahren angesehen werden. Die Weiterentwicklung der CT hat insbesondere in den letzten 15 Jahren große Fortschritte gemacht und mit der 2006 erstmals zur Verfügung stehenden Dual-Source-Technologie einen vorläufigen Endpunkt erreicht. Bei der Dualsource-Technik muss aktuell zwischen zwei unterschiedlichen Anwendungs-Philosophien unterschieden werden. Zum einen der Verwendung von 2 Strahlenquellen mit gleicher Röhrenspannung zur schnelleren Erfassung von bewegten Objekten, etwa bei der kardiovaskulären Bildgebung, und zum anderen der Verwendung von zwei Röhren mit unterschiedlicher Röhrenspannung zur Erfassung des unterschiedlichen Absorptionsverhaltens der einzelnen Organe bzw. Gewebe. Anwendungsbeispiele hierfür sind die Erstellung virtuell nicht kontrastierter Bilder (Dosiseinsparung durch Verzicht auf nativen Scan), die Typisierung von Konkrementen im harnableitenden System oder die verbesserte Detektion bzw. Differenzierung von fokalen hepatischen Läsionen. Weitere Indikationen ergeben sich in der pulmonalen Bildgebung, insbesondere in der Diagnose der akuten bzw. chronischen Lungenembolie bzw. in der Bestimmung der Lungenperfusion. Aktuell besteht eine wesentliche Aufgabe in der vermehrten Etablierung von Dual-Energy-Protokollen der klinischen Routine, um Aspekten des Strahlenschutzes Rechnung zu tragen und darüber hinaus die vorhandenen Potentiale im klinischen Alltag zu nutzen.

Lernziele:
- Indikationen für CT-Untersuchungen mit Dual-Source und Dual-Energy-Technik.
- Aspekte des Strahlenschutzes.
- Anwendungsbeispiele im klinischen Betrieb.

MTRA 14.3
13:10

Nutzen einer CT Dosisautomatik und Pitfalls

Stamm G
Medizinische Hochschule Hannover, Institut für Diagnostische und Interventionelle Radiologie, Hannover

CT-Dosisautomatiken vereinfachen den Arbeitsalltag erheblich. Die verfügbaren Techniken ermöglichen sowohl eine Röhrenstromregelung beim Umlauf der Röhre um den Patienten als auch in Patientenlängsrichtung. Damit wird speziell bei kombinierten Protokollen wie Thorax+Abdomen neben iner adäquaten Bildqualtität auch das ALARA-Prinzip zur Dosisreduktion umgesetzt. Die verschiedenen hersteller-spezifischen Ansätze werden im Vortrag aufgezeigt. Gleichzeitig sollen auch die Probleme beim Einsatz von Dosisautomatiken adressiert werden:
- Verwendung von Strahlenschutzmitteln
- zu kleiner Bereich für das Topo
- Einfluss von Rauschindex und Referenzbild

Lernziele:
- Sinnvoller Einsatz der Dosisautomatik
- Verständnis für mögliche Probleme

MTRA 15
„Um die Radiologie herum“

Vorsitz: Bittdorf C / Essen
Saal Bucky
Samstag, 01.06.2013, 13:45 bis 14:45

MTRA 15.1
13:45

Artefakte bei digitalen Bildempfängern

Eßeling R, Heckmann B
Universitätsklinikum Münster, Institut für Klinische Radiologie, Münster

Digitale Bildempfänger werden seit Jahren erfolgreich in der Radiografie eingesetzt und haben filmbasierte Systeme weitestgehend ersetzt. Durch Störungen in der digitalen Abbildungskette kann es zu Artefakten kommen die zu beseitigen sind, wenn informationstragende Bildanteile betroffen sind. Häufig ist die Fehleranalyse komplex, weil neben Ursachen die dem Bildempfänger direkt zuzuordnen sind (z.B. Pixel- oder Zeilausfälle, Moiré-Strukturen durch Interferenzen mit dem Raster, Phantombilder etc.) auch die Bildverarbeitung und -darstellung Artefakte erzeugen oder vortäuschen können. Anhand von Beispielen sollen häufig vorkommende Artefakte in der digitalen Radiografie diskutiert werden, um die Entstehung innerhalb der Abbildungskette und die Ursache des Fehlers zu erkennen.

Lernziele: Methoden zur Feststellung und Behebung von Problemen mit Artefakten kennenlernen.

MTRA 15.2
14:15

Teleradiologie

Hertlein T
Institut für Medizinische Physik – Klinikum Nürnberg, Nürnberg

Die klassische Teleradiologie ermöglicht eine adäquate Notfallversorgung im Nacht-, Sonn- und Feiertagsdienst am Ort des Patienten ohne fachkundigen Arzt. Durch den technischen Fortschritt wurden neue Varianten der Teleradiologie entwickelt und zum Teil bereits etabliert. Hierzu gehören sogenannte Traumanetzwerke und Teleradiologische Verbünde von Ärzten, Praxen und Kliniken. Unberücksichtigt von der konzeptionellen Umsetzung unterliegen jedoch sämtliche Konzepte der gleichen Rechtsvorschrift – der Röntgenverordnung. Wer Teleradiologie nach RöV betreibt, muss neben dem Genehmigungsverfahren bestimmte apparative, personelle und technischen Voraussetzungen erfüllen. Zu diesem Thema werden einführend die wichtigsten Anforderungen an die Teleradiologie nach Röntgenverordnung erläutert. Schwerpunkt liegt jedoch auf der praktischen Durchführung der Teleradiologie durch das Fachpersonal. Nach Erklärung der gängigsten technischen Begriffe werden die konzeptionellen Möglichkeiten der Bildübertragung zum fachkundigen Arzt aufgezeigt. Konkretisiert wird das anhand eines Beispiels, wie der technische Ablauf funktionieren kann. Weiterhin werden die Einflussfaktoren und physikalische Grenzen der Teleradiologie aufgezeigt und abschließend die Bedeutung der monatlichen Qualitätskontrolle diskutiert.

Lernziele: Veständnis für organisatorische und technische Abläufe bei der praktischen Durchführung der Teleradiologie

MTRA 15.3

„Vernetzte Radiologie“

de Greiff A
Universitätsklinik Essen, Zentrale IT, Essen

14:30

Die Radiologie war oft Vorreiter in der Umsetzung informationstechnischer Neuerungen in der Medizin. Archivierung, Bereitstellung und Austausch von Bildern, Befunden und Terminen waren schon etabliert, bevor in anderen Bereichen überhaupt entsprechende Schnittstellen definiert waren. Auch Vernetzungen, z. B. zwischen Modalitäten und Arbeitsplätzen und zentrale Informationssysteme für Bilder (PACS) und Befunde (RIS) wurden schon früh eingesetzt. Der internen Vernetzung folgte die Integration in klinische Informationssysteme (KIS). Heute liegt ein IT-Schwerpunkt in der standortübergreifenden Vernetzung. Die Intraoperabilität von Systemen gewährleisten zwei Standards: Digital Imaging and Communications in Medicine (DICOM) und Health Level 7 (HL7). Sie bestimmen z. B., wie Informationen gespeichert oder über definierte Schnittstellen ausgetauscht werden müssen. IHE (Integrating the Healthcare Enterprise) formuliert prozessorientierte Rahmenwerke für die Umsetzung, statt technischer Details. Bei heutigen Beschaffungen, bzw. Ausschreibungen ist i. d. R. „IHE-Konformität“ gefordert. Bei standortübergreifenden Netzwerken sind neue Herausforderungen zu meistern, Datenkonsistenz und Datensicherheit treten dabei in den Vordergrund. Letzteres umfasst sowohl Zuverlässigkeit, als auch Schutz vor unberechtigtem Zugriff. Dazu werden entweder die Daten selbst (z. B. DICOM-Mail) oder aber die Netzwerkverbindungen verschlüsselt (Virtual Private Network, VPN). Problem ist oft, dass bei der Überführung eindeutige Identifikationsnummern unbrauchbar werden. Auch nachträgliche Änderungen von Personendaten, Bildkorrekturen oder Anmerkungen werden nicht automatisch nachgeführt. Dennoch bietet die Vernetzung der Radiologie für Ärzte und Patienten zahlreiche Vorteile:

- Vermeidung unnötiger Mehrfachuntersuchungen
- Erleichterte Qualitätskontrolle und 2nd Opinion
- Beschleunigte Patientenverlegungen
- Dezentrale Arbeitsplätze und Home-Office

Lernziele:
Was steckt hinter DICOM, HL7, IHE und VPN?

MTRA-Klinikseminar

MTRA

S256	Klinikseminar 6	Angiografie – Interventionen (Alura XP/Intergris Philips)
S255	Klinikseminar 2	Angiografie – Interventionen Abdomen (Alura XP/Intergris Philips)
S255	Klinikseminar 4	Computertomografie für Einsteiger (Brilliance CT 64 Zeilen Philips)
S256	Klinikseminar 7	Computertomografie in der Notaufnahme – Polytrauma (Brilliance iCT 256 Zeilen Philips)
S255	Klinikseminar 1	Konstanzprüfung der digitalen Radiologie/Direktradiografie und Bildwiedergabegeräte
S257	Lehrkräfte-Seminar	Lehrkräfte-Seminar
S257	Klinikseminar 10	MRT des Herzens für Einsteiger mit MR-Erfahrungen (Achieva 1,5T Philips)
S257	MTRA-Workshop 1	Gesprächsführungstechniken für den Berufsalltag
S258	MTRA-Workshop 2	Spezielle Fälle bei mammografischen Untersuchungen
S258	MTRA-Workshop 3	Unter Druck gut kommunizieren
S258	MTRA-Workshop 4	MRT-Sicherheit und Kompatibilität von Produkten
S259	MTRA-Workshop 5	MRT-Basics für Neuanfänger und Wiedereinsteiger
S259	MTRA-Workshop 6	Qualitätssicherung und Artefakte in der digitalen Mammografie
S256	Klinikseminar 5	Mammografie-Stereotaxie/Vakuumstanzbiopsie
S255	Klinikseminar 3	Mammografie: Qualitätsgesicherte Einstelltechnik für Einsteiger (Novation Siemens, Mammomat Diagnost 3000 Philips)
S257	Klinikseminar 9	Pädiatrisches Röntgen
S256	Klinikseminar 8	Schlaganfallbehandlung, Rekanalisation, Rotationsangiografie, Flat-Panel-CT und mehr! (Alura XP 2 Ebenen)

Kliniksemin 1
Konstanzprüfung der digitalen Radiologie/Direktradiografie und Bildwiedergabegeräte

Saal Universitätsklinikum Hamburg-Eppendorf,
Martinistraße 52, Haupteingang Neues Klinikum O10
Donnerstag, 30.05.2013, 14:00 bis 17:30

14:00

Schrödel R
March

Dieses Seminar richtet sich an MTRA's ohne oder mit geringfügigen Kenntnissen in der Durchführung der Konstanzprüfungin der digitalen Radiologie. Die digitale Technik in der Radiologie ist längst keine ungewöhnliche Anwendung die auf spezielle Radiologische Anwendungen beschränkt ist. Die digitale Technik hat in der Routine Einzug gehalten. Der EInsatz von Speicherfoliengeräte (CR) oder auch Flachdetektoren (DR) sowie die Befundung am Monitor unter Einsatz eines PACS hat sich etabliert. Der Einsatz des Röntgenfilms ist in vielen Krankenhäusern und radiologisch tätigen Praxen durch digitale Techniken ersetzt worden. deshalb ist es folgerichtig, dass die notwendigen Konstanzprüfungen zur Durchführung der Qualitätssicherung auch diesen neuen Techniken angepasst worden sind. Für die Durchführung der gesetzlich vorgeschriebenen Qualitätssicherungen bedeutet dies den Einsatz neuer, angepasster Prüfverfahren und anderer Messmittel. Auf mit den gesetzlich vorgeschriebenen Prüflisten wird eingegangen. In diesem Seminar werden die Zusammenhänge und Hintergründe der digitalen Konstanzprüfung erläutert werden. Es besteht die Möglichkeit, auch die praktische Durchführung der Konstanzprüfung an Geräten in der Praxis zu sehen und kennen zu lernen. Neben der praktischen Durchführung wird aber auch speziell auf Besonderheiten und mögliche Fehlerquellen hingewiesen.
Lernziele: Zusammenhänge und Hindergründe für die digitale Konstanzprüfung verstehen und umsetzten können. Prüffristen und Prüfinhalte der digitalen Konstanzprüfung sollen verstanden werden. Die Teilnehmenden MTRA's werden nach dem Seminar in der Lage sein, die Konstanzprüfung selbstständig nah erfolgter Festlegung er Bezugswerte vorzunehmen.

Kliniksemin 2
Angiografie – Interventionen Abdomen (Alura XP/Intergris Philips)

Saal Universitätsklinikum Hamburg-Eppendorf,
Martinistraße 52, Haupteingang Neues Klinikum O10
Freitag, 31.05.2013, 09:00 bis 12:30

09:00

Knobbe K, Morgenstern Si
Universitätsklinikum Hamburg Eppendorf, Klinik und Poliklinik für Diagnostische und Interventionelle Radiologie, Hamburg

Dieses Seminar ist für Radiologisch Technische Assistentinnen/Assistenten, die bereits Erfahrungen mit der Arbeit in der Angiografie haben oder aber ihr bereits erlerntes Wissen auffrischen oder ausweiten möchten. Im Rahmen des Seminars sollen die Grundlagen der in der Angiografie am häuftigst durchgeführten Untersuchungen im Bereich des Abdomens vermittelt werden unter Berücksichtigung der angewandten Materialien und Techniken. Ein Schwerpunkt wird der Umgang mit den Materialien in Bezug auf Untersuchungen und Indikation sein, um die Kenntnisse auszubauen und zu vertiefen. Verschiedene interventionelle Prozeduren, von der TIPS-Anlage, über Embolisationen im Abdomenbereich, bis hin zur PTCD-Anlage sollen beschrieben werden
Lernziele: Erlernen und Vertiefen des Indikationsspektrums und der Handhabung der häufigsten, in der Angiografie ein gesetzten Materialien unter dem Aspekt der Intervention.

Kliniksemin 3
Mammografie: Qualitätsgesicherte Einstelltechnik für Einsteiger (Novation Siemens, Mammomat Diagnost 3000 Philips)

Saal Universitätsklinikum Hamburg-Eppendorf,
Martinistraße 52, Haupteingang Neues Klinikum O10
Freitag, 31.05.2013, 14:30 bis 18:00

14:30

Freytag AL, Heuer,Iris IH
Universitätsklinikum Hamburg-Eppendorf, Zentrum für Radiologie und Endoskopie Klinik und Poliklinik für Diagnostische und Interventionelle R, Hamburg

Dieses Seminar richtet sich an Radiologisch/Technische Assistentinnen/Assistenten, die mit der Mammografie beginnen oder aber die notwendigen Grundlagen der Einstelltechniken vertiefen möchten. Sowohl im Mammogaphiescreening als auch in der kurativen Mammadiagnostik sind Mammografieaufnahmen entsprechend den Anforderungen der Qualitätssicherung zwingend erforderlich.Eine optimal eingestellte Mammografieaufnahme ist eine Vorraussetzung für einen größtmöglichen Informationsgewinn der radiologischen Untersuchung.Die/der MTRA kann den Anforderungen gerecht werden, wenn die entscheidenden Elemente der Untersuchungsdurchführung bekannt sind und beachtet werden.Die Erstellung von solchen,qualitativ hochwertigen Aufnahmen sowie die Durchführung ergänzender Spezialaufnahmen sollen in diesem Kurs vermittelt werden.
Lernziele: Erlernen und Vertiefen des Anfertigens qualitativ hochwertiger,reproduzierbarer Aufnahmen in der Mammografie.

Kliniksemin 4
Computertomografie für Einsteiger (Brilliance CT 64 Zeilen Philips)

Saal Universitätsklinikum Hamburg-Eppendorf,
Martinistraße 52, Haupteingang Neues Klinikum O10
Freitag, 31.05.2013, 14:30 bis 18:00

14:30

Elsner D, Schommartz Fr
Klinik und Poliklinik für diagn. und interventionelle Radiologie, Hamburg

Dieses Kliniksemin richtet sich an MTRA's ohne/oder mit geringfügigen Kenntnissen in der Computertomografie. Den Teilnehmer/innen soll ein Basiswissen in der Multi-Slice-CT vermittelt werden. Dies beinhaltet physikalische Prinzipien, techn. Applikationen, diagnostische und interventionelle Anwendungen von CT-Schnittbild-verfahren, einschließlich der Nachbearbeitung der Bilddaten.
Lernziele: Im theoretischen Teil des Seminares wird das Basiswissen der MS-CT vermittelt. In einem Praxisteil sollen die Teilnehmer die Möglichkeit bekommen, unter Anleitung: Patientenvorbereitung, Untersuchungsablauf, Rekonstruktionen sowie 3D-Bilddatenverarbeitung am Brilliance CT64 Zeilen Philips zu planen.

Klinikseminar 5
Mammografie-Stereotaxie/Vakuumstanzbiopsie

Saal Universitätsklinikum Hamburg-Eppendorf,
Martinistraße 52, Haupteingang Neues Klinikum O10
Samstag, 01.06.2013, 09:00 bis 12:30

09:00

Freytag AL, Heuer, Iris IH
Universitätsklinikum Hamburg-Eppendorf, Zentrum für Radiologie und Endoskopie Klinik und Poliklinik für Diagnostische und Interventionelle R, Hamburg

Dieses Seminar richtet sich an Radiologisch Technische Assistentinnen/Assistenten, die bereits Erfahrungen in der Mammografie haben und den Umgang mit einer Vakuumbiopsieeinheit in den Grundzügen erlernen möchten.In der radiologischen Mammadiagnostik stehen unterschiedliche, bildgebende Biopsiemethoden zur Verfügung. Bestandteil dabei ist die stereotaktische Vakuumbiopsie. Diese wird zur histologischen Abklärung mammografischer Befunde eingesetzt, die in anderen bildgebenden Verfahren kein Korrelat aufweisen, hier insbesondere Mikrokalk und kleine Herdbefunde. Im Rahmen des Seminars sollen die anerkannten Indikationen, die verschiedenen technischen Grundlagen und das zur Anwendung kommende Material vorgestellt und das Arbeiten mit diesen erlernt werden.
Lernziele: Dieses Seminar ziehlt darauf ab, sowohl theoretisch als auch praktisch die Durchführung der stereotaktischen Vakuumbiopsie zu erlernen.

Klinikseminar 6
Angiografie – Interventionen (Alura XP/Intergris Philips)

Saal Universitätsklinikum Hamburg-Eppendorf,
Martinistraße 52, Haupteingang Neues Klinikum O10
Samstag, 01.06.2013, 09:00 bis 12:30

09:00

Knobbe K, Morgenstern Si
Universitätsklinikum Hamburg Eppendorf, Klinik und Poliklinik für Diagnostische und Interventionelle Radiologie, Hamburg

Dieses Seminar ist für Radiologisch Technische Assistentinnen/Assistenten, die bereits Erfahrungen mit der Arbeit in der Angiografie haben oder aber ihr bereits erlerntes Wissen auffrischen oder ausweiten möchten. lm Rahmen des Seminars sollen die Grundlagen der in der Angiografie am häuftigst durchgeführten Untersuchungen vermittelt werden unter Berücksichtigung der angewandten Materialien und Techniken. Ein Schwerpunkt wird der Umgang mit den Materialien in Bezug auf Untersuchungen und lndikation sein, um die Kenntnisse auszubauen und zu vertiefen. Verschiedene Prozeduren, von der PG-Anlage, Port-Anlaage, über Hämodialyseshunt,Nierarterienstenose bis hin zur PTCD-Anlage sollen beschrieben werden.
Lernziele: Erlernen und Vertiefen des Indikationsspektrums, der Handhabung und des Kostenaspektes der häufigsten, in der Angiografie ein gesetzten Materialien unter dem Aspekt der Intervention.

Klinikseminar 7
Computertomografie in der Notaufnahme – Polytrauma (Brilliance iCT 256 Zeilen Philips)

Saal Universitätsklinikum Hamburg-Eppendorf,
Martinistraße 52, Haupteingang Neues Klinikum O10
Samstag, 01.06.2013, 09:00 bis 12:30

09:00

Schommartz F
Klinik und Poliklinik für diagn. und interventionelle Radiologie, Hamburg

Die MS-Computertomografie nimmt in der diagnostischen und interventionellen Radiologie einen immer höheren Stellenwert ein. Dieses Klinikseminar richtet sich an MTRA's mit Vorkennissen in der Computertomografie. Ziel der radiologischen Notfalldiagnostik ist die rasche Erfassung von lebensbedrohlichen Verletzungen. Dies ist die Voraussetzung für eine gute Kooperation der verschiedenen Fachdisziplinen. Die MS-CT ist das ideale bildgebende Verfahren für die Diagnostik polytraumatisierter Patienten.
Lernziele:
- In einem Praxisteil sollen die Teilnehmer die Möglichkeiten bekommen unter Anleitung:
- Polytraumapatientenvorbereitung, Untersuchungsablauf, Rekonstruktionen sowie 3D-Bilddatenverarbeitung am Brilliance iCT 256 Zeilen Philips zu planen. Schwerpunkt wird die 3D-Bildverarbeitung (MPR,MIP,SSD, Volumen Rendering) sein.

Klinikseminar 8
Schlaganfallbehandlung, Rekanalisation, Rotationsangiografie, Flat-Panel-CT und mehr! (Alura XP 2 Ebenen)

Saal Universitätsklinikum Hamburg-Eppendorf,
Martinistraße 52, Haupteingang Neues Klinikum O10
Samstag, 01.06.2013, 09:00 bis 12:30

09:00

Buhk J, Sobiella J, Hilbrands BT
Universitätsklinikum Hamburg Eppendorf, Klinik und Poliklinik für Neuroradiologische Diagnostik und Intervention, Hamburg

Dieses Seminar richtet sich an MTRA, die bereits mit den wesentlichen Grundlagen der diagnostischen Angiografie in der Neuroradiologie vertraut sind und ihre Kenntnisse und Fertigkeiten im interventionellen Sektor auffrischen und/oder erweitern möchten. Schwerpunkt des Workshops soll die interventionelle Behandlung des ischämischen Schlaganfalls sein, die seit der Einführung der erfolgreichen Stent-Retriever eine erhebliche Relevanz gewonnen hat und zunehmend weite Verbreitung findet. Hierzu gehören neben technischen Aspekten und Materialkunde auch wichtige klinische Belange, insbesondere hinsichtlich Pathophysiologie und Bildgebung des ischämischen Schlaganfalls. Auch die Infrastruktur und grundlegende Organisation von Arbeitsabläufen im Zusammenhang mit akuter Schlaganfallversorgung sollen diskutiert werden. Zusätzlich sollen spezielle Anwendungen geübt werden, die an modernen Angiografie-Anlagen heute zum Standard gehören sollten, insbesondere 3D-Anwendungen wie 3D Rotationsangiografie und Flat-Panel CT.
Lernziele:
1. Vermittlung wesentlicher Kenntnisse der Pathophysiologie und Therapiemöglichkeiten des akuten ischämischen Schlaganfalls.
2. Üben steriler und unsteriler Assistenz im Rahmen einer interventionellen Rekanalisation bei akutem ischämischem Schlaganfall.
3. Durchführung und Nachverarbeitung neuartiger 3D- und CT-Verfahren in der Angiografie

Klinikseminar 9
Pädiatrisches Röntgen

Saal Universitätsklinikum Hamburg-Eppendorf,
Martinistraße 52, Haupteingang Neues Klinikum O10
Samstag, 01.06.2013, 09:00 bis 12:30

Duschek S, Herrmann J
Diagnostik Zentrum, Pädiatrische Radiologie, Hamburg

09:00

Die wichtigsten Röntgen-Untersuchungen bei Früh- und Neugeborenen auf der Intensivstation sind Thorax und Abdomenaufnahmen. In diesem Workshop wird zunächst auf die besondere Situation der Kinder in dieser Altersgruppe hinsichtlich des Strahlenschutzes eingegangen. In einem weiteren Abschnitt werden Röntgenaufnahmen, die auf der Intensivstation entstanden sind, analysiert und diskutiert.Daraus lassen sich für die verschiedenen Fragestellungen der Ärzte unterschiedliche Einstelltechniken bei den Kindern ableiten. Zum Abschluss erfolgt dann ein Besuch der Intensivstation für Früh-und Neugeborene mit praktischen Demonstrationen der im theoretischen Abschnitt dargestellten Vorgehensweise.

Lernziele:

1. Strahlenschutzmaßnahmen bei Früh-und Neugeborenen
2. Verschiedenen Röntgeneinstelltechniken auf der Intensivstation
3. Vermeidung wesentlicher Fehlerquellen

Klinikseminar 10
MRT des Herzens für Einsteiger mit MR-Erfahrungen (Achieva 1,5T Philips)

Saal Universitätsklinikum Hamburg-Eppendorf,
Martinistraße 52, Haupteingang Neues Klinikum O10
Samstag, 01.06.2013, 09:00 bis 12:30

Groth M[1], Clausen E[2], Müllerleile K[3]
[1]Universitätsklinikum Hamburg-Eppendorf, Klinik und Poliklinik für Neuroradiologische Diagnostik und Intervention, Hamburg; [2]Universitätsklinikum Hamburg-Eppendorf, Klinik und Poliklinik für Diagnostische und Interventionelle Radiologie, Hamburg;
[3]Universitätsklinikum Hamburg-Eppendorf, Universitäres Herzzentrum, Klinik für Kardiologie, Hamburg

09:00

Die kardiale MRT hat mittlerweile einen festen Platz in der Diagnostik von Herzerkrankungen eingenommen. So eignet sich die kardiale MRT sehr gut zur Funktionsbeurteilung des rechten sowie linken Ventrikels, zur Darstellung von myokardialen Infarktarealen und zum Nachweis von Durchblutungsstörungen. Darüber hinaus kann die kardiale MRT wichtige bildgebende Informationen bei Herzmuskelentzündungen, angeborenen Herzfehlern oder Herzmusekelerkrankungen liefern. Je nach klinischer Fragestellung kommen hierzu unterschiedliche MRT-Sequenzen sowie Schnittebenen zur Anwendung. Daher ist ein fundiertes Wissen über die, in der kardialen MRT wichtigsten Sequenzen nötig. Des weiteren erfordern Schnittebenen in 2-, 3-, 4- und Kurzachsenorientierung sehr gute anatomische Kenntnisse des Herzens seitens des Untersuchers.

Lernziele:

1. Es sollen anatomische Grundlagen zur Durchführung einer kardialen MRT vermittelt werden.
2. Die Teilnehmer sollen die wichtigsten Indikationen der kardialen MRT sowie typische Untersuchungsprotokolle erlernen.
3. In einem Praxisteil sollen die Teilnehmer die Möglichkeit bekommen, unter Anleitung eine MRT-Untersuchung des Herzenz zu planen und durchzuführen.

Lehrkräfte-Seminar

Saal Friedrich
Samstag, 01.06.2013, 09:00 bis 14:30

Wie planen und realisieren wir guten Unterricht? – Didaktische Überlegungen und ihre Umsetzung

Schultz C
Medizinisch Technische Akademie Esslingen, Esslingen

09:00

Wir wollen souverän, interessant, motivierend und lehrreich unterrichten. So planen wir unseren Unterricht. Gelegentlich geht es schief. In diesem Seminar geht es um Didaktik, also die „Lehre vom Beibringen". Allerdings gibt es eines nicht: die „eine" Didaktik. Wie jede in verantwortungsbewusst betriebenen Wissenschaft stellen ihre Vertreter Hypothesen auf, verifizieren sie und bilden Theorien, die – ausgeformt als didaktische Modelle – die Unterrichtspraxis befruchten (und nicht mit Unterrichtsmethoden zu verwechseln sind). Ziel von Didaktik – und auch dieses Seminars – ist es nicht, sich für ein bestimmtes Modell zu entscheiden und fortan auf seinen Pfaden zu wandeln, ohne nach links und rechts zu sehen. Wichtig ist es, sich darüber klar zu werden, welche bewussten und unbewussten Prämissen unserem Unterricht zugrunde liegen. Nur wenn der Lehrer sich immer wieder bewusst macht, auf welcher didaktischen Basis seine Planung erfolgt, wird er stringenten, konsequenten und auch guten Unterricht gestalten. Die Themen des Seminars: – aktuelle didaktische Ansätze – herkömmliche didaktische Ansätze – Umsetzung in Unterricht – Praxisbeispiele In diesem Seminar wid die aktive Mitarbeit der Teilnehmerinnen und Teilnehmer erwartet.

Lernziele:

- Ziel ist es, den Teilnehmerinnen und Teilnehmern
- didaktische Hintergründe zu vermitteln, die sie in die Lage versetzen, ihre Planung bewusst zu reflektieren,
- ihnen den Zusammenhang zwischen didaktischer Vorüberlegung und gewähltem Vorgehen im Unterricht deutlich zu machen,
- damit Möglichkeiten aufzuzeigen, noch besser zu unterrichten.

MTRA-Workshop 1
Gesprächsführungstechniken für den Berufsalltag

Saal Besprechungsraum DRG 1
Donnerstag, 30.05.2013, 09:00 bis 12:00

MTRA-Workshop 1.1

Krüger A
Phoniatrie und Pädaudiologie, Staatliche Berufsfachschule für Logopädie, Erlangen

09:00

Das Führen eines der Situation angepassten Gesprächs wirft in der Praxis viele Fragen auf. Ein Gespräch oder eine Beratung mit Patienten und Mitgliedern des interdisziplinären Teams oder Auszubildenden erfordert Feingefühl und Klarheit, zugleich Wertschätzung und die Fähigkeit passende Fragen stellen und Zuhören zu können. In diesem Seminar sollen folgende Themen behandelt werden: Kurze theoretische Einführung in Kommunikationstheorien. Einführung unterschiedlicher Fragetechniken:

- Geschlossene Fragen
- Offene Fragen

Einführung in die Gesprächstechniken, die das Zuhören aktiv begleiten:

- Paraphrasieren
- Verbalisieren emotionaler Erlebnisinhalte

Diese dargestellten Techniken sind in eine lösungsorientierte Grundhaltung eingebettet.

Lernziele: Ziel des Seminars soll es sein, nach der Vermittlung der theoretischen Zusammenhängen durch kleine praktische Übungen und Kleingruppenarbeit die angebotenen Gesprächstechniken auszuprobieren, zu erfahren und zu üben um die sozial-kommunikativen Kompetenzen zu erweitern.

MTRA-Workshop 2
Spezielle Fälle bei mammografischen Untersuchungen

Saal Friedrich
Donnerstag, 30.05.2013, 08:30 bis 11:30

MTRA-Workshop 2.1
08:30

Diagnostik beim Mann

Weigel S[1], Verloh C[2]
[1]Universitätsklinikum Münster, Institut für Klinische Radiologie und Referenzzentrum Mammografie, Münster;
[2]Universitätsklinikum Münster

Die palpatorische, sonografische und mammografische Untersuchung der männlichen Brust findet in der Regel im Rahmen einer zu klärenden Symptomatik (Brustvergrößerung, Brustschmerz, Tastbefund) statt. Dargestellt werden Besonderheiten in der Diagnostik mit Berücksichtigung von Schwierigkeiten in der Einstelltechnik. Erklärt werden Normalbefunde und Pathologien.

Lernziele:
- Besonderheiten in der Diagnostik beim Mann
- bildgebende Normalbefunde
- die Pseudogynäkomastie
- die Gynäkomastia vera
- Mammakarzinome

MTRA-Workshop 2.2
09:15

„Die individuelle Mamma", Mammadiagnostik – individuell betrachtet

Verloh CV
Institut für Klinische Radiologie und Referenzzentrum Mammografie, Universitätsklinikum Münster, Münster

Die radiologische Fachkraft trifft in ihrem Tätigkeitsbereich facettenreich auf unterschiedliche Patienten nach Körperform und Wesen. Topografisch liegen die Mammae auf dem Brustkorb; dementsprechend können kongenitale Fehlbildungen, Veränderungen des Brustkorbes, bzw. und oder der Wirbelsäule zu einstelltechnischen Problemen führen. Da eine ausgeprägte weibliche Brust sogar häufig einen Teil der Brustwandverformung verdeckt, ist diese im ersten Moment nicht immer sofort zu erkennen. Erschwerend kommt hinzu, dass die Brust ein bewegliches Weichteilorgan ist, das sich je nach Gewebetypus unterschiedlich verhält. Das Erkennen der individuellen Konstitution hat somit entscheidenden Einfluss auf die Einstelltechnik und auf das Ergebnis der Mammografie. Je nach Körperbautyp, bzw. Körper-, Mamma-Veränderung bedarf es einer modifizierten, individuellen Einstelltechnik. Anhand von Bildbeispielen werden in diesem Vortrag die häufigsten anatomischen Besonderheiten erläutert und Tipps und Tricks für die Einstelltechnik aufgezeigt.

Lernziele: Sensibilisierung für eine ganzheitliche Betrachtung der Patienten verbunden mit einer zu wählenden individuellen Einstelltechnik und Kenntnis einer schlüssigen Dokumentation in der Fachterminologie.

MTRA-Workshop 2.3
10:15

Mammografie nach Brustoperationen

Hurtienne B
Institut für klinische Radiologie und Referenzzentrum Mammografie Universitätsklinikum Münster, Referenzzentrum, Münster

Jede Brustoperation oder Behandlung, ob zur Diagnostik, zur Prophylaxe, Therapie oder aus kosmetischen Gründen kann die Brust äußerlich verändern und die Bildgebung im Mammogramm beeinflussen. Dadurch wird die Interpretation in der Befundung erschwert und die Positionierungstechnik gelgentlich komplizierter. Verschiedene Operationsverfahren und mögliche Techniken bei chirurgischen Eingriffen an der Brust werden dargestellt. Technische Besonderheiten und Konsequenzen für die Mammografie beschrieben und typische Erscheinungsbilder des veränderten Gewebes anhand von Bildbeispielen erläutert. Folgende Verfahren werden behandelt: Reduktionsplastik, totale Mastektomie, partielle Mastektomie, Rekonstruktionen nach Mastektomie und Brustimplantate.

Lernziele: Die Teilnehmer sollen mögliche Operationsverfahren der Brust und typischen Erscheinungsbilder postoperativer Veränderungen kennenlernen. Sie sollen befähigt werden, mit geeigneten Positionierungstechniken unter Berücksichtigung technischer Besonderheiten adäquate Mammografien durchführen zu können.

MTRA-Workshop 2.4
11:00

Fallsammlung/Diskussion

MTRA-Workshop 3
Unter Druck gut kommunizieren

Saal Friedrich
Donnerstag, 30.05.2013, 12:00 bis 15:00

MTRA-Workshop 3.1
12:00

Unter Druck gut Kommunizieren

Jänicke H
Training und Organisationsentwicklung, Berlin

Es erfordert viel Erfahrung und Achtsamkeit unter emotionalem und zeitlichem Druck die richtigen Worte zu finden, um die eigenen Gedanken konkret auszudrücken. Es ist oft schwierig unter angespannten Bedingungen eine gute Kommunikation herzustellen und oft wird nur mit knappen Worten oder Gesten interagiert. Schnell ist mal der schwierige Patient Schuld an allem. Wir werden uns im Klinikseminar mit folgenden Fragestellungen beschäftigen: Welche konkreten Persönlichkeitsaspekte erleben Sie bei einem Patienten als schwierig? Mit welchen Verhaltensweisen ihres Gegenübers können Sie nicht gut umgehen und welche Motive unterstellen Sie, zu Recht oder zu Unrecht, dem Patienten. Was ist der (gute) Grund für die Empörung? Anhand von Praxisbeispielen lernen Sie wie Persönlichkeitsaspekte, Handlungen und Motive die eine emotionale Reaktion herbeiführen, erkannt werden und wie Verbesserungsmöglichkeiten im Umgang mit diesen Situationen zu erarbeiten sind. Zum Beispiel empathisch zu sein, ohne die eigenen Anliegen aufzugeben oder Wut und Ärger ernst zu nehmen und zielführend zur Klärung zu nutzen. Sie lernen zudem Ihre Stressoren, Ihre eigenen persönlichen Stressverstärker und die daraus resultierenden Stressreaktionen frühzeitig zu erkennen. Anhand praktischer Übungen, basierend auf Ihren persönlichen Erfahrungen, werden wir ein einfaches Rahmenkonzept auf den Alltag anwenden lernen. Sie trainieren Ihre Souveränität und Gelassenheit im Umgang mit persönlichen Angriffen und ablehnenden Verhalten. Der praktische Teil wird Sie dabei unterstützen, die hier kennengelernten Strategien in Ihren Alltag einzubauen.

Lernziele:
- Kommunikationsblockaden erkennen und abbauen lernen
- Betrachtung der Persönlichkeitsaspekte, Handlungen und Motive
- Erarbeitung von Lösungswegen anhand von praktischen Beispielen
- Selbst-Supervision zur eigenen Einstellung zum schwierigen Patienten
- Lösungsfindung, mit Erhalt der eigenen Anliegen und der Beziehung
- Grundlagen für eine reibungsfreiere Zusammenarbeit

MTRA-Workshop 4
MRT-Sicherheit und Kompatibilität von Produkten

Saal Friedrich
Donnerstag, 30.05.2013, 15:15 bis 18:15

MTRA-Workshop 4.1
15:15

Wechselwirkungen, Prüfmethoden, MR-Implantat-Kennzeichnungen und deren alltagstaugliche Anwendung in der klinischen Praxis

Schaefers G
MR:comp GmbH, Seminare für MR-Sicherheit und -Kompatibilität, Gelsenkirchen

MR-Sicherheit und -Kompatibilität sind international geforderte Kriterien für Medizinprodukte. ASTM F2503 und E-DIN 6877 stellen MR-Kennzeichnungs-(MRK)-anforderungen für Produkte, die einer MR-Umgebung ausgesetzt werden. 2012 kam die ISO/TS 10974 für aktive Implantate hinzu. Versch. phys. Wechselwirkungen machen eine Betrachtung der MR-Sicherheit für den Hersteller u. Anwender notwendig: Da-

runter fallen magn. Kräfte & Drehmomente. Hochfrequente (HF)-Wechselfelder (MHz-Bereich) verursachen Aufheizungen. Implantateigenschaften, wie elektr. Leitfähigkeit, Größe, Implantatlage rel. zur MR-Umgebung müssen betrachtet werden. Geschaltete Gradientenfelder (kHz-Bereich) können ebenfalls induzierte Spannungen, mgl. Aufheizungen und auch Vibrationen in elektr. leitfähigen Strukturen verursachen. Sicherheitskriterium für nicht-aktive/aktive Implantate/Geräte ist ebenfalls die sichere Funktionsweise. Für die MR-Kompatibilität sind Störungen wie z. B. MR-Bildartefakte zu betrachten, die zu diagn. Fehlinterpretationen führen können u. daher in der MRK aufzuführen sind. Eine Risikobetrachtung aller Wechselwirkungen ist notwendig, um eine aussagekräftige MRK für den Anwender aufzustellen, die sich per Definition in „MR-sicher", „bedingt MR-sicher" oder „MR-unsicher" aufteilt. Prüfmethoden stehen zur Verfügung und werden entwickelt. Die Interpretation von aussagekräftigen MRK in Verbindung mit Schnittstellenparametern des MR-Systems ist von hoher sicherheitsrelevanter Bedeutung; besonders wichtig: schriftliche & valide Herstellerinformationen: a) Implantatdaten b) MRK-Daten vom Implantathersteller bzw. aus Online-Datenbanken (z. B. MagResource.eu, MRI-Safety,etc.) c) Tech. Kompatibilitätsdatenblatt des MR-Systems d) HF-Spuleninformation (Sende/Empfang)

Lernziele:
- Auffrischung: MR-System & MRT
- MR-Wechselwirkungen erkennen und verstehen
- Daumenregeln für den MR-Alltag
- Überblick über Normen und techn. Literatur
- MRK und Übertragung auf MR-Systeme
- Beispiele (Praktikum)

MTRA-Workshop 5
MRT-Basics für Neuanfänger und Wiedereinsteiger

Saal Friedrich
Freitag, 31.05.2013, 08:00 bis 11:00

MTRA-Workshop 5.1
08:00

Wameling J[1], Billebaut B[2]
[1]Universitätsklinikum Münster, MTRA Schule, Münster;
[2]Universitätsklinikum Münster, Institut für Klinische Radiologie, Münster

Ziel des Workshops ist es Wissen zu vermitteln, welches Sie direkt am Gerät umsetzen können. Alle relevanten Protokollparameter werden von Grund auf erläutert. Welche Vorteile bzw. Nachteile bringen Parameteränderungen mit sich? Die gesamte Theorie wird dahingehend vermittelt, dass Sie adäquat auf Abweichungen vom Standard reagieren können. Inhalte:
- Physikalische Grundlagen
- Ortskodierung
- Wichtungen (T1, T2, T2*, PD)
- Sequenztypen
- K-Raum
- Bildqualität (SNR, CNR, Auflösung, etc.)

Lernziele:
MRT Grundlagen/Verknüpfung von Theorie und Praxis

MTRA-Workshop 6
Qualitätssicherung und Artefakte in der digitalen Mammografie

Saal Friedrich
Freitag, 31.05.2013, 11:15 bis 14:15

MTRA-Workshop 6.1
11:15

Software gestützte Qualitätssicherung in der digitalen Mammografie

Sommer A
Universitätsklinikum Münster, Referenzzentrum Mammografie Münster, Münster

Mit zunehmender Digitalisierung von Röntgenanlagen ergeben sich ebenfalls neue Möglichkeiten und Herausforderungen in der Qualitätssicherung. Durch die Verwendung von Qualitätssicherungssoftware kann der Anwender von einem nicht unerheblichen Teil seiner Routineaufgaben entlastet werden. Hierbei kann abhängig von der eingesetzten Software nicht nur die Dokumentation der kompletten Konstanzprüfung erfolgen, sondern ebenfalls vollautomatische Auswertungen von Prüfparametern durchgeführt werden. Weiter sind Analysen möglich, die den Anwender dabei unterstützen aufgetretene Probleme richtig einzuordnen und einzugrenzen. Durch den Einsatz von Online Software ergeben sich ebenfalls neue Möglichkeiten die Qualitätssicherungen in speziellen Zentren zusammenzuführen und von Experten zeitnah beurteilen und auswerten zulassen.
Lernziele: Möglichkeiten zum Einsatz von Software für automatische Analysen von Prüfkörperaufnahmen.

MTRA-Workshop 6.2
12:05

Gegenüberstellung technischer Artefakte im digitalen Mammogramm

Heise P, Verloh CV
Institut für Klinische Radiologie und Referenzzentrum Mammografie, Universitätsklinikum Münster, Münster

Mit dem Fortschritt der digitalen Mammografie wurde ein technischer Standard erreicht, der hinsichtlich der Artefaktanalyse neue Herausforderungen stellt. Artefakte sind grundsätzlich unerwünscht, da sie die Beurteilung erschweren und u. U. Wiederholungsaufnahmen erforderlich machen oder gar zu einer Fehldiagnose führen können. In einer Gegenüberstellung werden technische Artefakte im Mammogramm präsentiert, die bereits in der Konstanzprüfkörper-Aufnahme ermittelt worden sind. Ferner wird ein Analyseverfahren demonstriert, mit dessen Hilfe der Entstehungsort eines Artefaktes eingegrenzt oder benannt werden kann. Hinweise zu erforderlichen Maßnahmen sollen die Artefaktanalyse abrunden.
Lernziele: Artefakte rechtzeitig zu erkennen und zu beseitigen, bevor sie auf einem Mammogramm sichtbar werden.

MTRA-Workshop 6.3
12:40

Fallsammlung zur Artefakterkennung (TED)

MTRA-Workshop 6.4
13:25

Einfluss der Einstelltechnik auf Artefaktfreiheit

Verloh CV
Institut für Klinische Radiologie und Referenzzentrum Mammografie, Universitätsklinikum Münster, Münster

Im Mammogramm werden geringste Absorptionsunterschiede zwischen Haut, Fettgewebe, Drüsengewebe und Milchgängen, Bindegewebe, zystischen und soliden Tumoren sowie Verkalkungen wiedergegeben. Diese anatomischen Gegebenheiten verlustfrei digital wiederzugeben ist eine hohe Herausforderung. Einen wichtigen Stellenwert hat hier die Einstelltechnik und das Image Prozessierung. Durch eine inadäquate Einstelltechnik oder medizinische Artefakte kann inadäquates Image Prozessing sogar potenziert werden. Anhand von Beispielen werden Medizinische – und Prozessierungsartefakte aufgezeigt und zur Diskussion gestellt.
Lernziele: Sensibilisierung für den Zusammenhang zwischen Einstelltechnik umd Artefaktfreiheit.

Wissenschaftliche Poster

WI-PO

S261	Bildverarbeitung
S261	Experimentielle Radiologie
S262	Ganzkörperdiagnostik
S263	Gastro- und Abdominaldiagnostik
S265	Herzdiagnostik
S267	IT/Software
S266	Intensivmedizin/Polytrauma
S267	Interventionelle Radiologie
S267	Kopf/Hals-Diagnostik
S268	Mammadiagnostik
S269	Molekulare Bildgebung
S270	Muskuloskeletales System
S272	Neuroradiologie
S273	Qualitätsmanagement
S273	Strahlenschutz
S274	Therapiemonitoring
S275	Thoraxradiologie
S275	Uroradiologie/Urogenitaldiagnostik

Bildverarbeitung

WI-PO 1 Räumliche Autokorrelation als parametrisches Maß für die Texturheterogenität von mass-Läsionen in der kontrastmittelgestützten MR-Mammografie – eine methodologische Betrachtung

Benndorf M, Soschynski M, Langer M, Kotter E
Klinik für Radiologie, Röntgendiagnostik, Freiburg

Ziele: Die Vergabe des BI-RADS Kriteriums „heterogene Anreicherung" für mass-Läsionen in der MR-Mammografie (MRM) unterliegt einer hohen Interobservervariabilität. Aus diesem Grund erfolgte die Prüfung, inwieweit die räumliche Autokorrelation (RAK) als objektives Maß für die Texturheterogenität herangezogen werden kann. **Methode:** Als Maß für die lokale Texturheterogenität wurden die räumlichen Autokorrelationskoeffizienten Moran's I (I) und Geary's (c) gewählt. RAK beschreibt das Ausmaß, zu dem die Signalintensität eines Voxels abhängig ist von den Signalintensitäten umgebender Voxel. Ein fleckiges Muster erzeugt hierbei positive RAK, ein rein zufällig verteiltes Muster keine. Schnittbilder wurden als Matrizen der Ausdehnung mxn betrachtet, jedes Matrixelement spiegelte hierbei die Signalintensität eines Voxels wider. Innerhalb manuell gesetzter 10x10 Voxel messender ROIs wurden I und c als Funktionen vom Abstand zum jeweiligen Zielvoxel berechnet – bei einer 10x10 ROI entspricht dies 100 Zielvoxeln pro ROI. Es wurden Daten von sieben MRM Untersuchungen mit histopathologisch verifizierten malignen Herdbefunden analysiert. RAK wurde jeweils in den Läsionen, im normalen Mamma-Gewebe (n = 21) sowie im körperexternen Scannerrauschen (n = 21) bestimmt. Die Analyse erfolgte im ersten Subtraktionsbild (T1-Wichtung) nach Kontrastmittelgabe. **Ergebnis:** I und c unterschieden signifikant (P< 0,01, t-test, jeweils beim Abstand von einem Voxel zum Zielvoxel, Bonferroni korrigiert) zwischen mass-Läsionen, Mamma-Gewebe sowie Scannerrauschen. Moran's I lag für mass-Läsionen im Mittel bei 0,62, im Mamma-Gewebe bei 0,37 und im Scannerrauschen bei 0,03; höhere Werte signalisieren hier das Vorliegen einer positiven RAK. **Schlussfolgerung:** Die beschriebene Methode erlaubt Aussagen über die räumliche Verteilung von Signalintensitäten in verschiedenen Geweben. Zukünftige Subgruppenanalysen von mass-Läsionen sollen Aufschluss über Unterschiede der RAK zwischen beispielsweise Fibroadenomen, Papillomen, Lymphomen und Karzinomen liefern.

Keywords: MR-Mammografie, BI-RADS, Texturanalyse, Autokorrelation

WI-PO 2 Pharmakokinetischer Ansatz in der dynamischen MR-Mammografie zur Simulation von Signalintensitäts-Zeitkurven in Abhängigkeit von der Tumorflussverweildauer

Renz DM[1], Diekmann F[1], Schmitzberger FF[1], Pietsch H[2], Fallenberg EM[1], Durmus T[1], Huppertz A[3], Böttcher J[4], Bick U[1], Hamm B[1], Lawaczeck R[5]
[1]Charité Universitätsmedizin Berlin, Institut für Radiologie, Berlin; [2]Bayer Healthcare, Contrast Media Research, Berlin; [3]Imaging Science Institute, Berlin; [4]SRH Wald-Klinikum, Institut für Diagnostische und Interventionelle Radiologie, Gera; [5]Biophysics and Contrasting in Medical Imaging, Berlin

Ziele: Ein Tumormodell wurde in ein Ganzkörper-pharmakokinetisches Modell integriert, um die Signalintensitäts-Zeitkurven, die standardmäßig bei MR-Mammografien bestimmt werden, von histologisch verifizierten Brustläsionen zu simulieren. **Methode:** Ein vor kurzem entwickeltes, Ganzkörper-pharmakokinetisches Modell, das die Verteilung und Ausscheidung nierengängiger Kontrastmittel beschreibt, wurde erweitert, indem ein Tumormodell integriert wurde. Die Parameter dieses Ganzkörpermodells, inklusive des Austausches zwischen Interstitium und Plasma, wurden als konstante Werte gesetzt. Nur zwei tumorspezifische Parameter, der Blutvolumenanteil und der Blutfluss, wurden derart variiert, um die Signalintensitäts-Zeitkurven von insgesamt 60 histologisch verifizierten Brustläsionen bestmöglich zu simulieren. Dabei wurden die vom Modell berechneten Gadolinium-Konzentrationszeitkurven mit den gemessenen Signalintensitäts-Zeitkurven verglichen. **Ergebnis:** Alle benignen Läsionen wiesen einen kontinuierlichen Signalanstieg auf, alle malignen Läsionen zeigten einen Wash-out-Kurvenverlauf. Nach den Berechnungen des pharmakokinetischen Modells führte die Variation des Quotienten von Blutvolumenanteil durch Blutfluss, der die Tumorflussverweildauer tr darstellt, zu kalkulierten Gadolinium-Konzentrationszeitkurven, die mit den Verläufen der gemessenen Signalintensitäts-Zeitkurven übereinstimmten. Dabei waren niedrige Werte der Tumorflussverweildauer tr charakteristisch für maligne, hohe Werte typisch für benigne Läsionen, mit einem Cutoff von 200 s. **Schlussfolgerung:** Auf der Basis dieses pharmakokinetischen Modells können die Signalintensitäts-Zeitkurven von dynamischen MR-Mammografien durch einen einzigen Parameter, die Tumorflussverweildauer tr, in benigne (tr>200 s) und maligne (tr< 200 s) Kurvenverläufe eingeteilt werden. Eine mögliche klinische Applikation dieses Modells ist die Erstellung parametrischer Farbkarten, welche die Tumorflussverweildauer abbilden, und in computer-assistierte Systeme integriert werden können.

Keywords: MR-Mammografie, Signalintensitäts-Zeitkurven, Pharmakokinetisches Modell, Kurvensimulation

Experimentielle Radiologie

WI-PO 3 Optical and MR-Imaging of inflammation via mononuclear phagocyte labelling with bimodal nanoparticles

Domey J[1], Bergemann C[2], Krumbein I[3], Reichenbach JR[3], Bremer-Streck S[4], Kaiser WA[1], Hilger I[1]
[1]Uniklinikum Jena, Institut für Diagnostische und Interventionelle Radiologie, AG Experimentelle Radiologie, Jena; [2]chemicell GmbH, Berlin; [3]Uniklinikum Jena, Institut für Diagnostische und Interventionelle Radiologie, AG Medizinische Physik, Jena; [4]Uniklinikum Jena, Institut für klinische Chemie und Labordiagnostik, Jena

Ziele: Inflammations have been described to be a reason for tumour genesis. Therefore the successful detection of inflammation with contrast media is important for aspects of therapeutics. Complex target-specific contrast-enhancing nanoparticles (NP) are well studied and bind specifically to cells but can also lead to cross-reactions. Here, we describe non-targeted bimodal optical and MRI NP with a fluorophore which is shielded by a starch-matrix from interactions with NP environment for imaging cells of the mononuclear phagocytic system (MPS). **Methode:** To produce bimodal nsIR780-NP magnetite cores were enclosed by a near infrared fluorophore (IR780) and embedded by a starch-matrix. Proof of the in vitro spectroscopic and MR-imaging properties of the NP was performed with a Near infrared fluorescence (NIRF) small animal imaging system and 1.5T scanner after NP uptake into macrophages and suspension of the cells in agarose. In vivo tracking of cells of the MPS during inflammation was performed on hind leg oedema bearing mice with a 3T MRI and NIRF small animal imaging system. **Ergebnis:** Macrophages embedded in agarose were specifically detected after NP labeling (average fluorescence signal up to 0.0012 scaled counts/s for 5 x 105 cells/ml) and MR-signal (1.5T: r1 = 0.36 mM-1*s-1, r2 = 24 mM-1*s-1, r2*= 797 mM-1*s-1). In vivo MR-imaging of inflammation revealed an extinction of MR-signal within oedema after NP accumulation and thus allowed discrimination of the oedema cyst. Moreover, NIRF imaging showed specific signalling (average fluorescence signal up to 0.0012 scaled counts/s 48 h p.i.) of oedema region in NP treated mice. **Schlussfolgerung:** Cells of the MPS were successfully labelled in vitro and in vivo by bimodal nsIR780-D NP. Hence, multimodal imaging of inflammation was achieved by passive targeting in vivo. Additionally, having no antibodies excludes cross reactivity which makes nsIR780-D NP a simple but effective tool for imaging cells of the MPS and inflammatory diseases via MR and optical imaging.

Keywords: bimodal, nanoparticles, oedema, MRI, optical

WI-PO 4 Biocompatible fluorescent UV-VIS and NIR probes for the detection of ß-Amyloid Plaques and Tau fibrils

Hölzer J[1], Boländer A[2], Kieser D[2], Heyny-von Haußen RH[3], Lehmann F[4], Czerney P[4], Schmidt B[2], Hilger I[1]
[1]Jena University Hospital, Dept. of Experimental Radiology, Institute of Diagnostic and Interventional Radiology I, Jena; [2]Technische Universität Darmstadt, Clemens Schöpf Institute of Chemistry and Biochemistry, Darmstadt; [3]Klinikum Darmstadt, Center of Pathology, Darmstadt; [4]Dyomics GmbH, Jena

Ziele: As a promising new approach for the early diagnosis of Alzheimer's disease (AD), we evaluated novel fluorescent probes for the mo-

lecular imaging of amyloid-ß (Aß) deposits and fibrillar tau. The aim of our work was to assess their applicability as novel in vivo AD ligands by determining their target affinity and biocompatibility. **Methode:** The affinity of our novel UV-VIS fluorescent pyrazine and pyrimidine based bisstilbenes and NIR asymmetric hemicyanines to Aß deposits and tau fibrils were determined via histopathological staining of human AD brain slices and semiquantitative analysis of Aß1 – 42-binding dependent changes in fluorescence intensity in vitro. Potential cyto- or phototoxic effects of our probes were assessed by measuring the activity of intrinsic dehydrogenases of living cells via MTS assay, employing permanent and primary human cell lines. To clarify the role of intracellular ROS production in cytotoxic effects, intracellular ROS level were measured. The internalisation of the probes into cells was examined via confocal laser scanning microscopy. **Ergebnis:** While asymmetric hemicyanines were mainly selective towards tau, bisstilbenes stained Aß and tau, at which mainly 1 pyrimidine derivate achieved a two-fold (2.1 ± 0.4) increase in fluorescence intensity upon binding to Aß1 – 42-aggregates and IC50 values of 52 (Aß) and 2 nM (Tau). Compared to MeX04 and ICG, especially pyrazines showed a better in vitro biocompatibility (cell viability on endothelial cells after 48 h: 59.3 ± 0.5 to 86.0 ± 10.0%) Cellular uptake of the probes was not associated with the impact on cell metabolism, but potential cytotoxic effects of selective pyrimidines and asymmetric hemicyanines were linked with an increased relative ROS production compared to untreated controls (1.97 ± 0.1; 2.0 ± 0.2). **Schlussfolgerung:** Our data suggest that our bisstilbenes and asymmetric hemicyanines are promising tools for the early AD in vivo diagnosis.

Keywords: Alzheimer, Tau fibrils, Amyloid Plaques, Molecular Imaging, Fluorophores

WI-PO 5 Quantitative Micro-CT der forcierten Osteoporoseinduktion durch Ovariektomie und multidefiziente Diät

Kampschulte M[1], Faulenbach M[1], Möllmann H[1], Schlewitz G[2], Schnettler R[2], Duerselen L[3], Ignatius A[3], Heiss C[2], Krombach GA[1], Langheinrich AC[4]
[1]Universitätsklinikum Gießen und Marburg, Standort Gießen, Radiologie, Gießen; [2]Universitätsklinikum Gießen und Marburg, Standort Gießen, Unfallchirurgie, Gießen; [3]Universität Ulm, Institut für Unfallchirurgische Forschung und Biomechanik, Ulm; [4]BG Unfallklinik, Diagnostische und Interventionelle Radiologie, Frankfurt/Main

Ziele: Ziel dieser Studie ist es, den Einfluss von Ovariektomie und multidefizienter Diät auf die funktionellen Eigenschaften und die Mikroarchitektur des Knochens mittels biomechanischer Testung und Mikro-CT zu charakterisieren. **Methode:** 14 Wochen alte weibliche Sprague-Dawley Ratten wurden getötet (n = 10), ovariektomiert (OVX, n = 40) bzw. scheinoperiert (n = 40). Die OVX-Tiere wurden mit einer Kalzium-, Vitamin D2/D3-, Soja-, Phytoöstrogen- und Phosphorfreien Diät gefüttert. Nach Euthanasie zum Zeitpunkt von 1, 3, 12 und 14 Monaten nach Schein-OP bzw. OVX wurden die Tibiae entnommen, in Formalin fixiert, im mikro-CT (SkyScan® 1072) mit 8 µm isotroper Voxelkantenlänge untersucht und anschließend softwarebasiert (SkyScan® CT-Analyser) quantifiziert. Zusätzlich wurde im Alter von 3 Monaten eine biomechanische Testung von Torsionssteife und Biegefestigkeit durchgeführt. **Ergebnis:** Ein Monat nach OVX wiesen die Mikro-CT basierten Morphometrieparameter relative bone volume (BV/TV), trabecular thickness (Tb.Th.), trabecular number (Tb.N.), trabecular separation (Tb.Sp.) keine signifikanten Unterschiede zwischen Sham- und OVX+Diät-Gruppen auf. Bereits drei Monate nach OVX+Diät und fortlaufend über 12 und 14 Monate waren o.g. Parameter signifikant ($p < 0{,}01$) vermindert (BV/TV; Tb.Th, Tb.N.) bzw. angehoben (Tb.Sp.). Die biomechanische Testung zeigte zum 3-Monats-Zeitpunkt eine signifikante Minderung der Torsionssteife ($p < 0{,}05$). Zusätzlich entwickelte sich im kortikalen Knochen der 12 bzw. 14-Monats-OVX-Diätgruppen eine erhebliche Porosität. **Schlussfolgerung:** Mikro-CT und biomechanische Testung zeigen im Modell der multidefizient ernährten OVX-Ratte morphometrische wie auch biomechanisch-funktionelle Eigenschaften einer Osteoporose. Das Tiermodell könnte damit für die Testung von Knochenersatzmaterialien im osteoporotischen Knochen geeignet sein.

Keywords: Mikro-CT, Osteoporose-Induktion, OVX-Ratte

WI-PO 6 Betrachtung der effektiven k-Raum-Abdeckung von MR-Bildern: Phantom-Experimente mit Anwendung der Fast-Fourier-Transformation

Menke J[1], Helms G[2], Larsen J[3]
[1]Universitätsmedizin Göttingen, Diagnostische Radiologie, Göttingen; [2]Universitätsmedizin Göttingen, Abteilung für Kognitive Neurologie, Göttingen; [3]Evangelisches Krankenhaus, Abteilung für Radiologie, Göttingen

Ziele: Diese experimentelle Studie untersucht, ob die effektive k-Raum-Abdeckung von MR-Bildern im Prinzip betrachtet werden kann, wenn die MR-Bilder mit multidimensionaler Fast-Fourier-Transformation (FFT) in den k-Raum zurücktransformiert werden. **Methode:** Ein nasser Schwamm (Schwamm-Phantom) mit homogener k-Raum-Struktur wurde mit verschiedenen MR-Sequenzen untersucht, wobei elliptische Akquisition, Partial-Fourier-Akquisition und elliptische Filterung als Bildbeispiele dienten. Für T2-gewichtete Sequenzen wurde der Schwamm mit Wasser und für T1-gewichtete Sequenzen mit verdünntem Gadolinium-Kontrastmittel befeuchtet. Die resultierenden MR-Bilder wurden mittels FFT in den Ortsfrequenzraum (k-Raum) zurücktransformiert, um die effektive k-Raum-Abdeckung zu visualisieren. Diese Bilder wurden „rücktransformierte k-Raum-Bilder" genannt. Für eine quantitative Analyse wurde das Schwamm-Phantom mit dreidimensionalen Partial-Fourier-Sequenzen untersucht, wobei der Prozentsatz der partiellen Akquisition in Schichtrichtung und in Phasenrichtung variiert wurde. Mittels linearer Regressionsanalyse wurde die von den Sequenzparametern erwartete k-Raum-Abdeckung mit derjenigen k-Raum-Abdeckung verglichen, die in den rücktransformierten k-Raum-Bildern tatsächlich beobachtet wurde. **Ergebnis:** Die effektive k-Raum-Abdeckung der verschiedenen MR-Sequenzen wurde in den zugehörigen rücktransformierte k-Raum-Bildern sichtbar. Zwischen der erwarteten und der beobachteten k-Raum-Abdeckung zeigte sich eine hochsignifikante Korrelation ($R = 0{,}99$ und $P < 0{,}001$). **Schlussfolgerung:** Die effektive k-Raum-Abdeckung von MR-Sequenzen wird sichtbar, wenn entsprechende MR-Bilder eines Schwamm-Phantoms mittels FFT in den k-Raum zurücktransformiert werden. Diese Methode könnte für verschiedene Zwecke verwendet werden, inklusive Optimierung von MR-Sequenz-Parametern, MR-Grundlagenforschung, sowie für ein visuelles Verständnis des k-Raums insbesondere in der dreidimensionalen MR-Bildgebung.

Keywords: Magnetresonanztomografie, Fast Fourier Transformation, k-Raum, Experimentelle Bildgebung

Ganzkörperdiagnostik

WI-PO 7 Der diagnostische Wert der Ganzkörper-Diffusionsbildgebung (GK-DWI) im Vergleich zur FDG-PET/CT zur Läsionsdetektion beim Multiplen Myelom

Wilhelm T[1], Simons D[1], Schlemmer HP[1], Takesh M[2], Delorme S[1]
[1]Deutsches Krebsforschungszentrum Heidelberg, Radiologie, Heidelberg; [2]Deutsches Krebsforschungszentrum Heidelberg, Nuklearmedizin, Heidelberg

Ziele: Das Ziel der Studie bestand in einem Vergleich des diagnostischen Wertes der Ganzkörper-Diffusionsbildgebung (GK-DWI) und der FDG-PET-CT zur Erkennung von myelomassoziierten Läsionen. **Methode:** 15 Patienten mit unbehandeltem Multiplen Myelom (Durie Salmon III) wurden zwischen 2011 und 2012 an zwei aufeinander folgenden Tagen mittels MRT einschließlich DWI und FDG-PET/CT des ganzen Körpers untersucht. Die Lokalisation und die Zahl myelomassoziierter knöcherner Läsionen in der GK-DWI und in der FDG/PET-CT wurden retrospektiv von zwei Radiologen und einem Nuklearmediziner evaluiert. DWI-Läsionen, die auf mindestens 3 Schichten detektierbar waren, wurden als positiv bewertet. Die Referenzmethode stellten T1w, T2w sowie CT dar. **Ergebnis:** 279 diffuse und fokale Läsionen wurden mittels GK-DWI detektiert, 260 korrelierten in der T1w, der T2w und in der CT (93,18%), davon wurden 41 als diffuse und 219 als fokale Läsionen eingestuft. Die 19 verbleibenden Läsionen (ausschließlich fokal) wurden als falsch positive betrachtet. 165 von den 260 sicheren Läsionen waren in der FDG-PET/CT positiv (63,46%). In der FDG-PET/CT wurden keine falsch positiven Läsionen detektiert. Insgesamt ist der Unterschied zwischen DWI und FDG-PET/CT bezüglich der diagnostischen Effektivität statistisch signifikant ($P < 0{,}001$), basierend auf T1w, T2w und CT. **Schlussfolgerung:** Die Ganzkörper-Diffusionsbildgebung ist ein wertvolles Instrument der klinischen Routine, weil durch den hohen Tumor-zu-Normal-

gewebe-Kontrast Regionen erhöhter Zellularität gut zu erkennen und ein Gesamtüberblick über die Tumorausbreitung und -verteilung schnell gewonnen werden kann. Zudem erlaubt die GK-DWI Therapie-Monitoring. Auch Verlaufsuntersuchungen können ohne die Anwendung ionisierender Strahlung durchgeführt werden. Die Ganzkörper-Diffusionsbildgebung hat damit aufgrund ihrer Verfügbarkeit und Kosteneffizienz im Verleich zur FDG-PET/CT ein signifikantes Potential in der Erkennung myelomassoziierter ossärer Läsionen (DWI>CT>FDG-PET/CT).
Keywords: Ganzkörper-Diffusionsbildgebung, FDG-PET/CT, onkologische Bildgebung

Gastro- und Abdominaldiagnostik

WI-PO 8 Vergleich von MR-Spektroskopie und In-phase/Opposed-phase-MRT zur Bestimmung der Leberverfettung bei extrem adipösen Patienten

Bertram H[1], Thörmer G[2], Garnov N[3], Kahn T[2], Peter V[4], Schütz T[5], Busse H[2]
[1]Klinikum Rechts der Isar, Institut für Radiologie, München; [2]Universitätsklinikum Leipzig, Klinik und Poliklinik für Diagnostische und Interventionelle Radiologie, Leipzig; [3]Universitätsklinikum Leipzig, Klinik und Poliklinik für Diagnostische und Interventionelle Radiologie; [4]Universitätsklinikum Leipzig, Klinik für Visceral-, Transplantations-, Thorax- und Gefäßchirurgie, Leipzig; [5]Universitätsklinikum Leipzig, Integriertes Forschungs- und Behandlungszentrum AdipositasErkrankungen Leipzig, Leipzig

Ziele: Die Steatosis hepatis ist eine häufige Erkrankung westlicher Industrienationen und geht mit einem erhöhten Risiko zur Entwicklung einer Steatohepatitis und einer Leberzirrhose einher. Die Leberverfettung lässt sich nichtinvasiv mittels verschiedener MR-Techniken quantifizieren. Hier sollten MR-Spektroskopie (MRS) mit einer In-phase/Opposed-phase-Bildgebung (IP/OP-MRT) bei extrem adipösen Patienten verglichen werden. **Methode:** 30 extrem adipöse Patienten (durchschnittlicher BMI 48 kg/m2) wurden an einem 1,5 T MRT untersucht. Single-Voxel-MR-Spektren wurden in den Lebersegmenten II, IV und VII akquiriert und mit einer kommerziellen Software (LCModel) analysiert. Zusätzlich wurde die gesamte Leber mit einer IP/OP-Sequenz abgebildet. Nach T1- und T2*-Korrektur wurden aus den IP/OP-Bildern Verteilungen des Leberfettgehalts (IHL) berechnet und der Fettgehalt in Regionen, die den Lokalisationen der MRS-Voxel angepasst wurden, analysiert. **Ergebnis:** Die Akquisitionszeiten für MRS- und IP/OP-MRT betrugen 5,2 ± 0,4 bzw. 3,0 ± 0,6 min. Der mittlere Fettgehalt lag bei 14,3 ± 2,0% (IP/OP). Die gemessenen IHL-Werte lagen zwischen 0,0 – 65,9% (MRS) bzw. 0,2 – 35,7% (IP/OP). Die IHL-Karten zeigten eine leicht heterogene Leberfettverteilung. Der Vergleich beider Methoden ergab eine mittlere nicht signifikante Abweichung von -3,6% (p = 0,36) sowie Übereinstimmungsgrenzen (LOA) von 3,8 und -11,0%. Für die einzelnen Lebersegmente ergab sich eine nicht signifikante Abweichung von -3,4% (p = 0,14), -3,9% (p = 0,25) und -3,6% (p = 0,27) sowie LOA von +5,0/-11,9%, +1,9/-9,6% und +4,8/-12,0%. **Schlussfolgerung:** Sowohl die IP/OP-MRT als auch die MRS sind robuste Methoden zur Leberfettermittlung mit einer guten Übereinstimmung. Vorteil der IP/OP-MRT ist die kurze Untersuchungszeit sowie die Möglichkeit, das gesamte Leberparenchym zu erfassen und so bei inhomogener Leberverfettung wertvolle Informationen zu liefern. Zudem ist die Methode für die Leberfettbestimmung des linken Leberlappens hilfreich, wo die Spektroskopie nicht sehr praktikabel ist.
Keywords: MRT, MR-Spektroskopie, In-phase/Opposed-phase, Leberfettgehalt, Adipositas

WI-PO 9 Fusion CEUS und KM-CT zur Detektion und Charakterisierung von HCC-Herden

Georgieva M, Rennert J, Stroszczynski C, Jung EM
Universitätsklinikum Regensburg, Röntgendiagnostik, Regensburg

Ziele: Detektion von HCC-Herde mittels Bildfusion aus Kontrastmittelsonografie (CEUS) und kontrastmittelgestützter Computertomografie zur dynamischen Charakterisierung der Tumormikrovaskularisation. **Methode:** Aus einem Gesamtkollektiv von insgesamt 101 Patienten mit Lebertumoren wurden 49 Patienten (20 – 80 J, Mittel 48,5 J) mit HCC ausgewählt. Alle Patienten wurden mit B Scan und CEUS mit einer Multifrequenzlinearsonde (1 – 5 MHz, LOGIQ E9/GE) untersucht. CEUS Dynamik: Bolusinjektion von 2.4 ml SonoVue® i. v., Cine Loops bis 3 min. MSCT: Bolusinjektion von 90 ml KM i. v., arterielle Phase Delay 15 – 25, portalvenöse Phase Delay 70 – 90. Erfassung der KM-Anreicherung und des Wash-out im Vergleich zum umgebenden Leberparenchym. Fusion von CT Datensatz und CEUS mit Volumennavigation. **Ergebnis:** Im B Bild fanden sich in nur 27/49 Fällen malignomsuspekte echoarme oder echoinhomogene unscharf berandete sowie zum Teil abgekapselte Läsionen oder mehrere, z. T. diffus verteilte solide Herde in Korrelation zur CT. Typische Malignitätskriterien zeigen sich sowohl im CEUS als auch in KM-CT und konnten in der Fusion in allen 49 Fällen bei Tumorherden > 1.5 cm nachgewiesen werden. Bei allen 49 Patienten zeigten die HCC-Herde im CEUS Randenhancement und ein Washout beginnend portalvenös, insbesondere dokumentiert in der CEUS Spätphase > 2 Min. Dies zeigte sich bei 75/83 der CT Läsionen (8 – 33 mm, Mittel 16 mm). **Schlussfolgerung:** Eine Fusion von CEUS mit der KM-CT bietet neue Möglichkeiten zur Planung einer Resektion/TACE oder RFA bei HCC durch anschauliche Visualisierung der dynamischen Tumormikrovaskularisation.
Keywords: HCC, CEUS, Fusion, HCC

WI-PO 10 Fusion CEUS und KM-CT zur Detektion und Charakterisierung von HCC-Herden

Georgieva M, Rennert J, Stroszczynski C, Jung EM
Universitätsklinikum Regensburg, Röntgendiagnostik, Regensburg

Ziele: Detektion von HCC-Herden mittels Bildfusion aus Kontrastmittelsonografie (CEUS) und kontrastmittelgestützter Computertomografie zur dynamischen Charakterisierung der Tumormikrovaskularisation. **Methode:** Aus einem Gesamtkollektiv von insgesamt 101 Patienten mit Lebertumoren wurden 49 Patienten (20 – 80 J, Mittel 48,5 J) mit HCC ausgewählt. Alle Patienten wurden mit B-Scan und CEUS mit einer Multifrequenzlinearsonde (1 – 5 MHz, LOGIQ E9/GE) untersucht. CEUS Dynamik: Bolusinjektion von 2.4 ml SonoVue® i. v., Cine Loops bis 3 min. MSCT: Bolusinjektion von 90 ml KM i. v., arterielle Phase Delay 15 – 25 s., portalvenöse Phase Delay 70 – 90 s.. Erfassung der KM-Anreicherung und des Wash-out im Vergleich zum umgebenden Leberparenchym. Fusion von CT-Datensatz und CEUS mit Volumennavigation. **Ergebnis:** Im B-Bild fanden sich in nur 27/49 Fällen malignomsuspekte echoarme oder echoinhomogene unscharf berandete sowie zum Teil abgekapselte Läsionen oder mehrere, z. T. diffus verteilte solide Herde in Korrelation zur CT. Typische HCC-Malignitätskriterien waren eine arterielle heterogene, irreguläre oder randständige Kontrastmittelaufnahme sowie ein späteres Wash-out sowohl im CEUS als auch in der KM-CT und konnten in der Fusion in allen 49 Fällen bei Tumorherden > 1.5 cm nachgewiesen werden. Bei allen 49 Patienten zeigten die HCC-Herde im CEUS Randenhancement und ein Wash-out beginnend portalvenös, insbesondere dokumentiert in der CEUS Spätphase > 2 min. Dies zeigte sich bei 75/83 der CT-Läsionen (8 – 33 mm, Mittel 16 mm). **Schlussfolgerung:** Eine Fusion von CEUS mit der KM-CT bietet neue Möglichkeiten zur Planung einer Resektion, TACE oder RFA bei HCC durch anschauliche Visualisierung der dynamischen Tumormikrovaskularisation.
Keywords: HCC, CEUS, Fusion, CT

WI-PO 11 MRT mit T2*-Korrektur zur Beurteilung einer Leberverfettung bei gleichzeitiger Eiseneinlagerung – eine klinische Studie

Henninger B, Kremser Ch, Rauch S, Jaschke W, Schocke M
Medizinische Universität Innsbruck, Department Radiologie, Innsbruck

Ziele: Ziel ist es die Wertigkeit der Magnetresonanztomografie (MRT) unter Verwendung von konventionellen „chemical-shift“ Sequenzen mit und ohne T2*-Korrektur in der Beurteilung einer Leberverfettung (SH) bei gleichzeitiger pathologischer Eiseneinlagerung der Leber (pFe) zu evaluieren. **Methode:** Insgesamt wurden 31 Patienten, bei denen aufgrund eines klinischen Verdachts auf diffuse Lebererkrankung eine MRT und eine Leberbiopsie durchgeführt wurde, in diese Studie eingeschlossen und analysiert. Die Signalintensität (SI) wurde in co-lokalisierten „regions of interest“ (ROI) in einer herkömmlichen Gradienten-Echo T1 FLASH Sequenz in In- und Gegen-Phase (IP/OP) gemessen. Die T2 *-Relaxationszeit wurde in identischen ROIs in einer Fett-gesättigten Multi-Echo-Gradienten-Echo-Sequenz mit 12 Echos gemessen (TR = 200 ms; TE = 0,99 ms + n * 1,41 ms, Flipwinkel: 20 °). Die Berechnung der „fat-fraction“ (FF) erfolgte jeweils aus nicht-korrigierten und T2*-korrigier-

ten SIs der IP/OP. Die Ergebnisse wurden mit den Resultaten der Leberbiopsie korreliert. **Ergebnis:** Es konnte ein signifikanter Unterschied (P < 0,001) zwischen nicht-korrigierter und T2*-korrigierter FF bei Patienten mit SH und gleichzeitiger pFe festgestellt werden. Mit einer 5%igen FF als Schwellenwert wurden 8 falsch-negative Ergebnisse bei nicht-korrigierter FF erzielt, unter Verwendung der T2*-Korrektur konnten wiederum bei 5/8 dieser Patienten richtig positive Ergebnisse erreicht werden. Die ROC-Analyse zeigte 3 Grenzwerte (8,97%, 5,3% und 3,92%) zur Bestimmung einer SH für T2* korrigierte FF mit einer Genauigkeit von 84%, Sensitivität von 83–91% und einer Spezifität von 63–88%. **Schlussfolgerung:** Die Ergebnisse unserer Studie verdeutlichen die Notwendigkeit einer T2*-Korrektur zur Berechnung der FF in klinischer Anwendung, insbesondere unter der Annahme einer gleichzeitigen Eisenüberladung der Leber. Die T2*-Korrektur bei konventionellen IP/OP Sequenzen führte so zu einer Verbesserung der diagnostischen Genauigkeit.
Keywords: MRT, Leberverfettung, Eisen, Leber

WI-PO 12 Eisenquantifizierung in der Leber mittels MRT – Vergleich verschiedener T2*-Berechnungsmethoden mit Biopsiedaten

Kremser C, Henninger B, Rauch S, Schocke M, Jaschke W
Medizinische Universität Innsbruck, Dept. für Radiologie, Innsbruck

Ziele: Es war das Ziel, bei Patienten mit Eisenüberladung in der Leber durch Biopsien gewonnene Eisenwerte mit bei der MRT-Untersuchung ermittelten T2*-Werten zu korrelieren und dabei verschieden Methoden der T2*-Berechnung zu vergleichen. **Methode:** Bei 15 Patienten mit Verdacht auf erhöhter Eiseneinlagerung in der Leber wurde mittels 1.5T MRT die T2*-Zeit der Leber unter Verwendung einer Fett-gesättigten multi-Gradienten-Echo-Sequenz [TR = 200 ms; TE = 0,99 ms + n*1.14 ms, n = 0 – 11] in axialer Orientierung gemessen. Mithilfe von ImageJ wurden aus den gewonnenen Bildern die jeweiligen T2*-Werte durch Anpassung mit einer einfachen monoexponentiellen Funktion (Funktion 1) oder einer alternativen Funktion (Funktion 2), die aus der Summe einer Exponentialfunktion und einer Konstanten besteht, berechnet. Bei allen untersuchten Patienten wurde eine Leberbiopsie durchgeführt und der genaue Eisengehalt mittels Atomemissionsspektrometrie bestimmt. **Ergebnis:** Für die untersuchten Patienten lagen die erhaltenen bioptischen Eisenwerte in der Leber zw. 1,4 und 11,6 mgFe/g (Mittelwert: 5,4 mg/g, SD: 3,3 mg/g). Die korrespondierenden T2*-Werte lagen zw. 22,8 und 1,4 ms (Mittelwert: 7,1 ms, SD: 5,6 ms). Die R2* (= 1/T2*) Relaxationsraten zeigten sowohl für die T2*-Berechnung basierend auf Funktion 1 als auch für Funktion 2 eine lineare Korrelation mit den bioptischen Eisenwerte (r = 0.81 bzw. 0.82). Die T2*-Berechnung basierend auf Funktion 1 liefert für T2*>5 ms identische Ergebnisse wie Funktion 2. Für T2*< 5ms ergibt Funktion 1 deutlich höhere Werte als Funktion 2, wodurch es zu einer Unterschätzung des Eisengehaltes in der Leber kommt. **Schlussfolgerung:** Die MRT stellt eine empfindliche Methode zur Detektion von Eisenüberlagerung in der Leber dar. Zur Quantifizierung des Eisengehaltes, speziell bei hoher Eisenüberlagerung, ist die richtige Wahl der T2*-Bestimmungsmethode entscheidend. Eine individuelle Eichung der verwendeten Methode mit Biopsiewerten ist daher empfehlenswert.
Keywords: Leber, Eisenüberlagerung, MRT, Quantifizierung

WI-PO 13 Gd-EOB-verstärkte vs. diffusionsgewichtete Ga-68-DOTANOC PET/MRT zur Erfassung neuroendokriner Tumore des oberen Abdomens

Mayerhoefer ME[1], Ba-Ssalamah A[1], Weber M[1], Mitterhauser M[2], Eidherr H[2], Wadsak W[2], Trattnig S[3], Herneth A[1], Karanikas J[2]
[1]Medizinische Universität Wien, Univ.-Klinik für Radiodiagnostik, PET/CT Zentrum, Abteilung für Allgemeine und Kinderradiologie, Wien; [2]Medizinische Universität Wien, Univ.-Klinik für Nuklearmedizin, Wien; [3]Medizinische Universität Wien, Univ.-Klinik für Radiodiagnostik, Wien

Ziele: Ziel war es, co-registrierte und fusionierte Gd-EOB-verstärkte Ga-68-DOTANOC PET/MRT Bilddaten mit Ga-68-DOTANOC PET/DWI (diffusionsgewichtete MRT) Bilddaten hinsichtlich der Erfassung neuroendokriner Tumore (NETs) des oberen Abdomens zu vergleichen. **Methode:** 18 Patienten mit histologisch verifizierten oder klinisch suspizierten abdominellen NETs wurden in die retrospektive Studie eingeschlossen. Bei allen Patienten wurde eine Ga-68-DOTANOC PET/CT sowie eine MRT des Abdomens (mit dynamischen Gd-EOB-verstärkten T1-gewichteten Sequenzen und atemgetriggerten DWI-Sequenzen [b-50, b-300 und b-600]) zur Primumsuche, zum Staging oder zum Restaging durchgeführt. Die co-registrierten und farbfusionierten Gd-EOB-verstärkten PET/MRT und PET/DWI Daten wurden separat von einem Nuklearmediziner und einem Radiologen im Konsens ausgewertet. Sensitivität und Spezifität für die NET-Detektion wurden auf Regions-, Organ- sowie Patientenbasis ausgewertet. **Ergebnis:** 87 von 684 analysierten anatomischen Regionen in 23 von 270 Organen wurden in 14 von 18 in die Studie eingeschlossenen Patienten als NET-positiv gewertet. Regions-basierte Sensitivitäten und Spezifitäten waren 97,7% und 99,7% für die Gd-EOB-verstärkte PET/MRI, und 98,9% und 99,7% für die PET/DWI. Organ-basierte Sensitivitäten und Spezifitäten waren 91,3% und 99,6% für die Gd-EOB-verstärkte PET/MRI, und 95,7% und 99,6% für die PET/DWI. Patienten-basierte Sensitivitäten und Spezifitäten waren 100% und 100% für die Gd-EOB-verstärkte PET/MRI, und 100% und 75% für die PET/DWI. Es fand sich kein signifikanter Unterschied hinsichtlich der Sensitivität und Spezifität der beiden Methoden. **Schlussfolgerung:** Die Gd-EOB-verstärkte Ga-68-DOTANOC PET/MRT und die Ga-68-DOTANOC PET/DWI sind in gleichem Maße für die Detektion von NETs des oberen Abdomens geeignet.
Keywords: MRT, Neuroendokrine Tumore, PET, DOTANOC

WI-PO 14 MRT mit T2*-Mapping zur Beurteilung einer Eiseneinlagerung in Milz und Pankreas bei Patienten mit diffuser Eisenspeichererkrankung

Rauch S, Kremser C, Henninger B, Schocke M, Jaschke W
Medizinische Universität Innsbruck, Radiodiagnostik, Innsbruck

Ziele: Ziel ist es die Wertigkeit der Magnetresonanztomografie (MRT) unter Verwendung von T2*-Mapping in der Beurteilung einer pathologischen Eisenüberladung (pFe) der Milz und des Pankreas zu evaluieren. **Methode:** Insgesamt wurden 239 Patienten, bei denen aufgrund des klinischen Verdachtes auf eine diffuse Lebererkrankung eine MRT durchgeführt wurde, in diese Studie eingeschlossen und analysiert. 75 Patienten wurden aufgrund einer fehlenden Eisenspeichererkrankung aus der Studie ausgeschlossen. Bei 164 Patienten konnte eine Eisenspeichererkrankung der Leber nachgewiesen werden. Die T2*-Relaxationszeit von Milz und Pankreas wurde in identischen „regions of interest" (ROI's) mit einer Multi-Echo-Gradienten-Echo-Sequenz mit 12 Echos (TR = 200 ms; TE = 0,99 ms+n*1,41 ms; Flipwinkel: 20°) mit Fettsättigung gemessen. Zum Vergleich wurden die aus der Literatur bekannten Normalwerte der T2*-Relaxationszeiten herangezogen. **Ergebnis:** Bei Patienten mit einer pFe der Leber konnte ein signifikanter Unterschied (p = 0,02) zwischen jenen mit eisenfreien Pankreas (median T2*= 13,00) und Patienten mit zusätzlicher pathologischer Eisenüberladung des Pankreas (median T2*= 3,40) gemessen werden. Es konnte ebenfalls ein signifikanter Unterschied (p = 0,0155) zwischen Patienten mit kombinierter pFe von Leber und Milz (median T2*= 11,08) im Vergleich zu Patienten mit einer pFe von Leber, Milz und Pankreas (median T2*= 3,40) festgestellt werden. Kein signifikanter Unterschied (p = 0,399) lag zwischen Patienten mit einer pFe der Leber (median T2*= 13,00) und Patienten mit einer kobinierten pFe von Leber und Milz (median T2*= 11,08) vor. **Schlussfolgerung:** Die Ergebnisse unserer Studie verdeutlichen den Zusammenhang zwischen einer pFe der Leber und einer entsprechenden Beteiligung von Milz und Pankreas bei Patienten mit einer bekannten Eisenspeichererkrankung.
Keywords: Magnetresonanztomografie, Eisenspeichererkrankung, Pankreas, Leber, Maps

WI-PO 15 Solitary breast cancer metastasis to the esophagus – a multimodal diagnostic approach

Vieweg HC[1], Talanow R[2], Andresen R[1]
[1]Westkuestenklinikum Heide, Institut für Diagnostische und Interventionelle Radiologie, Heide; [2]EduRad, Radiology, Lincoln, California

Ziele: We present a case of late breast cancer metastasis over 15 years since the initial diagnosis which was unusual because of its solitary aspect and its uncommon localization in the esophagus. With a history of breast cancer several differential diagnoses for suspicious space occupying masses need to be considered. **Methode:** This is a 61-year-old female with a history of breast cancer and progressive dysphagia. Endoscopic ultrasound showed a mid-esophageal mass in the wall of the esophagus. CT demonstrated circumferential thickening of the esophageal wall with avid FDG uptake on a PET/CT. Biopsy showed poorly

differentiated adenocarcinoma suggestive of gastrointestinal origin. However suspicion about a metastatic breast cancer metastasis was raised given the unusual location and her history of breast cancer. Additional immunhistochemical stains were positive for estrogen and progesteron receptors and confirmed the breast origin. **Ergebnis:** Gastrointestinal metastasis is rare but when it occurs it is mostly seen as a secondary involvement by direct spread. Distant metastases to the esophagus are exceptionally rare. Nevertheless for the esophagus breast cancer is one of the most frequent origins. We discussed a secondary radiation-induced cancer. In 16% of all cancers secondary primary malignancies occur whereas the overall incidence of multiple primary cancers is between 0,3 – 4,3%. Studies have shown the association of adenocarcinoma with carcinoma of the breast. Oddly we found adenocarcinoma in the middle third of the esophagus but adenocarcinoma usually appears in the distal third of the esophagus. The unusual localization and the history of breast cancer made us consider metastasis. **Schlussfolgerung:** In conclusion a solitary breast cancer metastasis to the esophagus is a rare finding. With a history of breast cancer several differential diagnoses like radiation-induced cancer or multiple neoplasm need to be considered. A multimodal diagnostic approach can lead to the correct diagnosis.

Keywords: breast cancer, esophagus metastasis, PET CT

WI-PO 16 Diffusionsgewichtete MRT und 18F-Fluordesoxyglucose PET-CT zur Beurteilung des frühen Ansprechens auf eine neoadjuvante Chemotherapie beim Adenokarzinom des ösophagogastralen Übergangs

Weber MA[1], Bender K[1], von Gall C[2], Stange A[3], Kauczor HU[1], Zechmann C[2]
[1]Universitätsklinikum Heidelberg, Diagnostische und Interventionelle Radiologie, Heidelberg;
[2]Universitätsklinikum Heidelberg, Nuklearmedizin, Heidelberg; [3]Nationales Centrum für Tumorerkrankungen (NCT), Heidelberg

Ziele: Korrelieren Änderungen des „apparent diffusion coefficient“ (ADC) mit Änderungen des „standardized uptake value“ (SUV) der 18F-Fluordesoxyglucose (FDG) PET und dem Therapieansprechen auf eine neoadjuvante Chemotherapie bei Patienten mit Adenokarzinom des ösophagogastralen Übergangs (AEG)? **Methode:** 15 Patienten mit histologisch gesichertem AEG Typ I und II Tumor erhielten eine 1,5 Tesla MRT mit atemgetriggerter, diffusionsgewichteter Bildgebung (b-Werte: 50, 400 und 800 s/mm2) und eine FDG PET-CT jeweils vor und 14 Tage nach neoadjuvanter EOX Chemotherapie (Epirubicin, Oxaliplatin, Xeloda®). ADC Werte innerhalb des Tumorgewebes wurden mit einer „region-of-interest“-Analyse unter Vermeidung nekrotischer Tumorareale quantifiziert. Das frühe metabolische Tumoransprechen wurde als Abnahme des SUVmean > = 35% im statischen FDG PET, berechnet 60 min nach Injektion, zwei Wochen nach Beginn der neoadjuvanten Chemotherapie definiert. Dieser Schwellenwert prädiziert das histopathologische Ansprechen und Überleben, bei SUVmean < 35% wird die Chemotherapie beendet und sofort eine Tumorresektion durchgeführt, um das Überleben zu verlängern. Die Konkordanz zwischen ADC und SUV Veränderungen und die Unterschiede zwischen Patienten mit Ansprechen und Nichtansprechen wurden statistisch ausgewertet. **Ergebnis:** Der ADC stieg um 21,4% (p = 0,001) nach neoadjuvanter Chemotherapie an, während die FDG SUV im Tumor um 29,1% (p = 0,002) abnahm. Die initialen ADC und SUV Werte waren bei beiden Gruppen vergleichbar (p = 0,29; p = 0,82). Der ADC Anstieg und die SUV Abnahme als Indikatoren des Tumoransprechens auf die Chemotherapie waren bei 73,3% aller Patienten konkordant. Bei Verwendung der Abnahme des SUVmean > = 35% im FDG PET als Goldstandard betrug die Sensitivität/Spezifität des ADC Anstiegs 90%/20% und sein positiver und negativer prädiktiver Wert 69,2%/50%. **Schlussfolgerung:** Ein ADC Anstieg spricht bei AEG Tumoren für das Ansprechen auf eine Chemotherapie und ist meist konkordant mit der Abnahme der Tumorglucoseaufnahme.

Keywords: Diffusionsgewichtete MRT, FDG PET, Adenokarzinom des ösophagogastralen Übergangs, neoadjuvante Chemotherapie, Konkordanzanalyse

Herzdiagnostik

WI-PO 17 Quantifizierung von epikardialem Fettgewebe mittels kardialer MRT bei Patienten mit Major-Depression

Hartung D[1], Hueper K[1], Gutberlet M[1], Detlef A[2], Weiss C[2], Von Bohlen A[2], Pul R[3], Frieling H[2], Lichtinghagen R[4], Wacker F[1], Kahl KG[2]
[1]Medizinische Hochschule Hannover, Insitut für Diagnostische und Interventionelle Radiologie, Hannover; [2]Medizinische Hochschule Hannover, Klinik für Psychiatrie, Sozialpsychiatrie und Psychotherapie, Hannover; [3]Medizinische Hochschule Hannover, Klinik für Neurologie, Hannover; [4]Medizinische Hochschule Hannover, Klinische Chemie, Hannover

Ziele: Die Major-Depression (MDD) ist mit einem erhöhten Risiko für die koronare Herzerkrankung (KHK) assoziiert. Das epikardiale Fettgewebe (EAT), ein metabolisch aktives Fettdepot, spielt eine Rolle bei der Pathogenese der KHK. Ziel war es, das EAT mittels MRT zu quantifizieren und bei Patienten mit MDD und Probanden zu vergleichen. **Methode:** 50 Patienten mit MDD wurden mittels strukturierten klinischen Interviews entsprechend dem Diagnostischen und Statistischen Handbuch Psychischer Störungen (DSM IV) eingeschlossen und in zwei Gruppen eingeteilt: 33 Pat. mit schwerer depressiver Episode (MDE), 17 Pat. mit MDD plus Dysthymie („double depression“= chronisch verlaufender Subtyp depressiver Störungen). Zudem wurden 25 Probanden untersucht. Am 1,5 T Scanner wurden EKG-getriggerte, T1 darkblood TSE-Sequenzen in kurzer und langer Herzachse akquiriert. Epikardiales und parakardiales Fettgewebe wurden zwischen der AV-Klappenebene und der Herzspitze mittels der Software QMass (Medis) segmentiert. Blutglukose, Kortisol, Insulin und TNF-alfa; wurden bestimmt. Faktoren des metabolischen Syndrom wurden nach ATP-3 erfasst. Die Gruppen wurden mittels Varianzanalyse verglichen. **Ergebnis:** Bei Patienten mit Depression waren alters-, größen- und gewichtsadaptierte Volumina des EAT signifikant auf 80 ± 4 ml erhöht, verglichen zu Kontrollen (64 ± 5 ml; p = 0,016). Das parakardiale Fettgewebe war ebenfalls bei depressiven Patienten signifikant höher als bei der Kontrollgruppe (p< 0,001). Bei Patienten mit „double depression“ war die Erhöhung des EAT (83 ± 6ml, p=0,02) und des parakardialen Fetts (230 ± 13ml vs. 142 ± 11ml, p< 0,001) besonders stark ausgeprägt. Korrespondierend dazu lag er TNF-alfa-Spiegel bei MDD signifikant höher als in der Kontrollgruppe (p=0,005). **Schlussfolgerung:** Das EAT war bei Patienten mit Depression und besonders in der Subgruppe der Patienten mit „double depression“ signifikant erhöht. Dies könnte ein pathophysiologisches Bindeglied für die Assoziation von Depression und erhöhter kardiovaskulärer Morbidität sein.

Keywords: epikardiales Fett, Depression, kardiale MRT, KHK

WI-PO 18 Evaluation eines neuen Algorithmus zur quantativen Vermessung von Infarktgrößen bei Patienten mit akutem und chronischem Myokardinfarkt unter Verwendung der kardialen Magnetresonanztomografie

Lund G[1], Avanesov M[1], Säring D[2], Bannas P[1], Müllerleile K[3], Cürlis J[1], Barz D[1], Adam G[1]
[1]Klinik und Poliklinik für Diagnostische und Interventionelle Radiologie, Klinik und Poliklinik für Diagnostische und Interventionelle Radiologie, Hamburg; [2]Institut für Computational Neuroscience Zentrum für Experimentelle Medizin, Institut für Computational Neuroscience Zentrum für Experimentelle Medizin, Hamburg; [3]Universitäres Herzzentrum Hamburg (UHZ), Klinik und Poliklinik für Allgemeine und Interventionelle Kardiologie, Hamburg

Ziele: Die kardiale Magnetresonanztomografie(CMR) ermöglicht unter Verwendung des delayed enhancement(DE) eine genaue Infarktgrößenbestimmung, aber die quantitative Infarktvermessung mit Einsatz einer Schwellenwertmethode ist zeitaufwendig und hängt von der genauen Platzierung der Myokard- und Infarktkonturen ab. Ziel dieser Studie war die Untersuchung der Genauigkeit und des Zeitaufwandes eines neuen Algorithmus zur quantitativen Infarktgrößenbestimmung im Vergleich zu einer Standardauswertung. **Methode:** In DE-CMR-Studien von 10 Patienten mit akutem Myokardinfarkt und 10 Patienten mit chronischem Infarkt wurden die Infarktgrößen quantitativ von einem erfahrenen Untersucher und 2 geschulten neuen Untersuchern ausgewertet.

Bei der Standardauswertung wurden die Signalintensitäten in 5 Regionen des nicht infarzierten Myokards gemessen. Die Signalintensitäten wurden gemittelt und die SDs berechnet. Anschließend wurden die Bilder automatisch > 2 Standardabweichungen gelevelt und die Infarktgröße berechnet. Die Auswertungszeit wurde für beide Auswertungsstrategien berechnet. **Ergebnis:** Die mittlere akute Infarktgröße betrug 19,3 %LV mit dem Standardverfahren und 18,0 %LV mit dem neuen Verfahren (P = ns). Bei Patienten mit chronischem Infarkt lag die mittlere Infarktgröße bei 8,6 ± 10,9 %LV mit der Standardauswertung und 7,8 ± 10,0 %LV mit dem neuen Algorithmus (P = ns). Eine gute Übereinstimmung ergab sich zwischen den erfahrenen und den geschulten neuen Untersuchern mit -3,0 ± 13,7 % für die Standardauswertung und +3,0 ± 14,1 % für die neue Evaluation (P = ns). Die Evaluationszeit zur quantitativen Infarktgrößenbestimmung konnte signifikant von 15,3 ± 5,5Min auf 9,6 ± 2,7Min (P< 0.001) reduziert werden. **Schlussfolgerung:** Im Vergleich zur Standardauswertung offenbarte der neue Evaluationsansatz ähnliche Messungen der Infarktgrößen bei Patienten mit einem akuten sowie chronischen Infarkt und zeigte eine gute Übereinstimmung innerhalb der Untersucher. Die Evaluationszeit konnte mit dem neuen Algorithmus signifikant gesenkt werden.

Keywords: kardiale Magnetresonanztomografie, delayed enhancement, Infarktgrößenbestimmung, quantitativ

WI-PO 19 Prevalence and clinical relevance of extra-cardiac findings at cardiac magnetic resonance imaging

Sohns JM[1], Schwarz A[1], Menke J[1], Staab W[1], Spiro JE[2], Kowallick JT[1], Schulte C[1], Becker O[1], Zwaka PA[1], Lotz J[1], Unterberg-Buchwald C[3]
[1]Universitätsmedizin Göttingen, Radiologie, Göttingen; [2]Westfälische Wilhelms-Universität, Universitätsklinikum Münster, Münster; [3]Universitätsmedizin Göttingen, Cardiologoy and Pneumology, Göttingen

Ziele: The aim of this study was to assess the incidence of extra-cardiac findings in patients undergoing clinical cardiac magnetic resonance imaging (CMRI) of the heart including surrounding structures and to determine the influence of those findings on patient's management. **Methode:** N = 854 patient studies (median age 58 ± 12 years, male 63 %) were included and examined by 1.5 Tesla (T) MR to primarily analyze the cardiac anatomy and secondly the surrounding structures. Extra-cardiac findings were classified as significant (Group A) if they were recommended to additional diagnostics or therapeutical interventions and as non-significant if there was no influence on patient's management (Group B). **Ergebnis:** 631 patient studies were free of any kind of extra-cardiac pathologies. In the remaining cases, 286 extra-cardiac findings were examined. There were −0.33 extra-cardiac findings per patient. 49 were defined as significant (Group A) and 237 as non-significant findings (Group B). The most common Group A findings were suspicious pulmonary nodules or masses > 4 mm diameter (n = 14) and aortic aneurysms (n = 5). In Group B, most of the findings were hepatic cysts or hemangiomas (n = 50), followed by renal cysts (n = 47). 8 malignancies were certainly observed. The most frequent indication for CMRI was evaluation of cardiac stress ischemia (n = 501, 59 %). **Schlussfolgerung:** Extra-cardiac findings in clinical CMRI are common in patients referred to CMRI (26 %). Radiologists and cardiologists have to be aware of relevant extra-cardiac findings which might require additional diagnostics or treatment. There is an importance of paying appropriate attention to structures outside of the heart.

Keywords: cardiac MRI, extra-cardiac findings, heart imaging, heart disease, cardiac imaging

WI-PO 20 Cardiac and extra-cardiac pathologies in patients undergoing clinically indicated cardiac computed tomography

Sohns JM[1], Menke J[1], Staab W[1], Spiro JE[2], Kowallick JT[1], Schulte C[1], Becker O[1], Zwaka PA[1], Unterberg-Buchwald C[3], Lotz J[1], Schwarz A[1]
[1]Universitätsmedizin Göttingen, Radiologie, Göttingen; [2]Westfälische Wilhelms-Universität, Universitätsklinikum Münster, Münster; [3]Universitätsmedizin Göttingen, Kardiologie und Pneumologie, Göttingen

Ziele: The aim of this study was to assess the incidence of cardiac and significant extra-cardiac findings in patients undergoing clinical computed tomography of the heart and surrounding structures and to determine the influence of those findings on patient's management. **Methode:** 224 patients (64 ± 10 years; male 63 %) were examined by 64-multidetector computed tomography (MDCT). Extra-cardiac findings were classified as „significant" (Group A) if they were recommended to additional diagnostics or therapy and as „non-significant" if there was no influence on patient's management (Group B). **Ergebnis:** A total of 724 cardiac findings were identified in 224 patients. 21 patients were free of cardiac pathologies (9 %). The most common cardiac finding was: 89/724 LAD (left anterior descending artery) sclerosis. Among all patients referred to MDCT, 619 extra-cardiac findings were observed: 196/619 „significant" Group A (32 %) and 423/619 „non-significant" Group B (68 %). In 45 patients (20 %) no incidental extra-cardiac findings were seen. One of the main significant extra-cardiac findings (Group A) were: 36/196 mediastinal lymphnode extensions > 10 mm. In 0.89 % of all patients we observed a malignancy. Overall, there were 3.2 cardiac and 2.8 extra-cardiac findings per patient. **Schlussfolgerung:** Cardiac findings on clinical cardiac MDCT are common in patients referred to cardiac MDCT. Most findings can be diagnosed at first examination, others require further interdisciplinary diagnostics. Radiologists and cardiologists have to be aware of relevant cardiac and extra-cardiac findings which might require additional diagnostics or treatment. The evaluation of extra-cardiac findings on cardiac CT has important implications.

Keywords: cardiac CT, cardiac findings, cardiac pathology, cardiac imaging, extra-cardiac findings

Intensivmedizin/Polytrauma

WI-PO 21 Multidetektor-Computertomografie (MDCT) zum Nachweis von thrombotischen Ablagerungen in Geräten zur Extrakorporalen Membranoxygenierung (ECMO) – Erste Ergebnisse

Dornia C[1], Bauer S[1], Philipp A[2], Stroszczynski C[1], Schreyer AG[1]
[1]Universitätsklinikum Regensburg, Institut für Röntgendiagnostik, Regensburg; [2]Universitätsklinikum Regensburg, Klinik für Herz- und Thoraxchirugie, Regensburg

Ziele: Der Einsatz der Extrakorporalen Membranoxygenierung (ECMO) bei schweren Lungenerkrankungen birgt das Risiko der Bildung thrombotischer Ablagerungen auf der Gasaustauschoberfläche des Systems. Dies kann zu einer Beeinträchtigung der Funktion des Gerätes führen. Ein möglicher Austausch ist teuer und stellt für die meist kritisch kranken Patienten ein Risiko dar. In dieser Arbeit beschreiben wir unsere ersten Ergebnisse zum Nachweis thrombotischer Ablagerungen in ECMO-Geräten mit der Multidetektor-Computertomografie (MDCT). **Methode:** Es wurden 10 ECMO-Geräte (Marquet Cardiopulmonary) nach ihrem klinischen Einsatz und zusätzlich ein fabrikneues, unbenutztes Gerät zur internen Kontrolle mit einem 128-Zeilen-Computertomografen (Siemens Somatom Flash) untersucht. Die Volumendatensätze mit einer Voxelgröße von 0,6 mm wurden mittels Volume-Rendering Technik (VRT) nachbearbeitet und mit Advanced Visualisation Software (syngo.via, Siemens) 3-dimensional rekonstruiert. Exemplarisch wurden einige Geräte zusätzlich anatomisch präpariert und mittels Raster-Elektronen-mikroskopie (REM) untersucht. **Ergebnis:** 6 von 10 (60 %) der benutzen ECMO-Geräte zeigten in der MDCT thrombotische Auflagerungen, die auch im anatomischen Präparat und in der Elektronenmikroskopie nachgewiesen werden konnten. Das fabrikneue ECMO-Gerät war ohne Auffälligkeiten. **Schlussfolgerung:** Diese ersten Ergebnisse zeigen, dass die MDCT den Nachweis von thrombotischen Ablagerungen in ECMO-Geräten ermöglicht. Hierbei stellt die MDCT eine robuste, schnell verfügbare und relativ kostengünstige Methode dar um mögliche thrombotische Komplikationen frühzeitig zu erkennen. Weiterführende Untersuchungen sind notwendig, um den Einfluss thrombotischer Ablagerungen auf die Funktion des ECMO-Gerätes und deren klinische Bedeutung genauer zu analysieren.

Keywords: Extrakorporale Membranoxygenierung (ECMO), Multidetektor-Computertomografie (MDCT), Volume-Rendering Technik (VRT)

Interventionelle Radiologie

WI-PO 22 Intramyokardiale Injektion im Schweinemodell zur Entwicklung eines MR-kompatiblen passiven Kathetersystems für die bildgesteuerte Therapie

Bock S[1], Dahl S[2], Tacke SP[3], Schneider M[3], Hartmann A[3], Kramer M[3], Henke HW[2], Friebe M[2], Krombach GA[1]
[1]Universitätsklinikum Giessen und Marburg GmbH, Standort Giessen, Justus-Liebig-Universität Giessen, Radiologie, Gießen; [2]Innovative Tomography Products GmbH, Bochum; [3]Klinikum Veterinärmedizin, Klinik für Kleintiere, Chirurgie, Justus-Liebig-Universität Giessen, Giessen

Ziele: Ein vielversprechender Ansatz zur Therapie der koronaren Herzkrankheit und der Herzinsuffizienz ist die Applikation therapeutischer Substanzen in den ischämischen Herzmuskel zur Initiierung von Angiogenese und zur Reduktion des Remodelling-Prozesses. Ziel dieser Arbeit war die Entwicklung eines sicheren MR-kompatiblen Katheters zur Durchführung MR-gesteuerter perkutaner intramyokardialer Injektionen. **Methode:** Mit einem Katheterprototypen (ITP, Bochum, Deutschland) wurden Interventionen bei 6 gesunden Schweinen (Gewicht 25 – 44 kg) durchgeführt. Unter konventioneller Röntgendurchleuchtung wurden zunächst verschiedene Katheteriterationen über die Femoralarterie bis in den linken Ventrikel vorgeschoben und mit einem Injektor (ITP, Bochum, Deutschland) ein Gemisch aus Kontrastmittel und Farbstoff in verschiedene Areale des Herzmuskels appliziert. Anschließend wurden im MRT (1 T Philips Intera) die KM-Anreicherung und die Sichtbarkeit von Katheter und Injektor analysiert. Nach den Interventionen wurde das Herz entnommen und eine Kontrolle der Injektionsstellen ex vivo durchgeführt. **Ergebnis:** Die intramyokardiale Injektion konnte mit jeder Katheteriteration erfolgreich durchgeführt werden. Mit der zuletzt entwickelten doppelten Abwinklungsmöglichkeit des Katheters konnte ein Großteil des linken Ventrikels erreicht werden. Gelegentlich traten während den Interventionen Tachykardien auf. Die bei ersten Versuchen entstandenen Hämatome konnten mit einer kürzer gewählten Nadellänge vermieden werden. Katheterspitze und MR-Schlauch des Injektors sind im MRT eindeutig erkennbar. In der MRT und der anschließenden Sektion zeigte sich eine großflächige Verteilung und gute Eindringtiefe des KM-Farbstoff-Gemisches. **Schlussfolgerung:** Erste tierexperimentelle Versuche zeigen, dass der entwickelte Katheter zur Durchführung einer minimalinvasiven perkutanen intramyokardialen Injektion geeignet ist. Übertagen auf Eingriffe am Menschen könnten diese Interventionen in Zukunft unter MR-Bildgebung durchgeführt werden.
Keywords: interventionelle MRT, intramyokardiale Injektion, passiver Katheter, koronare Herzkrankheit

IT/Software

WI-PO 23 Auswirkung Modell-basierter Risikoanalysen mit CT Daten auf die Planung von Leberoperationen: Ergebnisse einer Hypothesen-generierenden Nutzerstudie

Hansen C[1], Zidowitz S[1], Preim B[2], Oldhafer KJ[3], Hahn HK[1]
[1]Fraunhofer MEVIS, Institute for Medical Image Computing, Bremen; [2]Universität Magdeburg, Institut für Simulation und Graphik, Magdeburg; [3]Asklepios Klinik Barmbek, Allgemein- und Viszeralchirurgie, Hamburg

Ziele: Zur Planung onkologischer Eingriffe in der Leber werden 3D Modelle (basierend auf CT Daten) zur Entscheidungsfindung herangezogen. Zusätzlich erlauben Modell-basierte Risikoanalysen eine Quantifizierung des potentiell ausfallenden Leberparenchyms im Hinblick auf eine vom Arzt gewählte Resektionsstrategie. In dieser Arbeit wird eine Hypothesen-generierende Nutzerstudie vorgestellt, welche die Auswirkungen Modell-basierter Risikoanalysen im Hinblick auf die Entscheidungsfindung in der Leber-Operationsplanung untersucht. **Methode:** Die Studie setzte sich aus zwei zeitlich getrennten Experimenten zusammen. In Experiment 1 wurden 10 Studienteilnehmer 5 CT Datensätze mit solitären, kolorektalen Lebermetastasen in randomisierter Reihenfolge präsentiert. Außerdem waren korrespondierende 3D Leber-Modelle, die aus den CT Daten rekonstruiert wurden, verfügbar. In Experiment 2 wurde den gleichen Studienteilnehmern zusätzlich eine auf diesen Modellen basierte Risikoanalyse dargeboten. In beiden Experimenten wurde für jeden Datensatz (1) die Resektabilität eingestuft, (2) eine Resektionsstrategie gewählt, (3) der geplante Sicherheitssaum um die Metastase quantifiziert und (4) eine Sicherheit der eigenen Entscheidung angeben. **Ergebnis:** (1) Die Resektabilität von Patienten wird bei Vorhandensein einer Risikoanalyse im Schnitt schlechter bewertet. (2) Studienteilnehmer tendierten zu Resektionsstrategien mit geringeren Restvolumen wenn sie Zugriff auf die Ergebnisse der Risikoanalyse haben (3) Die Varianz der gewählten Sicherheitssäume ist geringer wenn eine Risikoanalyse zur Verfügung steht (4) Die Sicherheit der Therapieentscheidung ist nicht höher wenn die Risikoanalyse Verwendung findet. **Schlussfolgerung:** Die Ergebnisse der durchgeführte Nutzerstudie deuten darauf hin, dass die zusätzlich dargebotene Information in Form einer Modell-basierter Riskioanalyse einen Einfluss auf die Entscheidungskette bei der Planung von Leberoperationen hat. Die durchgeführte Nutzerstudie bildet eine Basis für klinische Studien.
Keywords: Computer-gestützte Operationsplanung, Resektionsplanung, Leber

Kopf/Hals-Diagnostik

WI-PO 24 Quantitative dentale Mikro-CT zur Festlegung optimaler Schliffebenen

Harth S[1], Stachniss V[2], Krombach GA[1], Kampschulte M[1]
[1]Universitätsklinikum Giessen und Marburg GmbH, Standort Giessen, Justus-Liebig-Universität Giessen, Radiologie, Giessen; [2]Universitätsklinikum Giessen und Marburg GmbH, Standort Marburg, Philipps-Universität Marburg, Zentrum für Zahn-, Mund- und Kieferheilkunde, Marburg

Ziele: Die histologische Darstellung von Knochen, der Hartsubstanz Schmelz und der Hartgewebe Dentin und Zement am nicht entkalkten Substrat erfolgt mit Säge-Schliff-Präparaten und ggf. Serienschnitten. Dieses Verfahren ist zerstörend, ca. 80% der Probe gehen verloren. Zur Optimierung der histologischen Aufarbeitung wird präoperativ eine nicht-destruktive Bildgebung benötigt, welche Zähne in multiplanarer Schnittbildgebung darzustellen vermag. **Methode:** Nach Dehydrierung und hyperbarer Einbettung in Technovit 7200 VLC wurden bei 130 kVp Röhrenspannung, 70 µA Röhrenstrom und einer 1 mm Aluminium-Filterung ein kariöser Zahn und zwei CaHAp-Phantome in isotroper Voxelgröße von 8,85 µm mittels Mikro-CT untersucht. Grauwertquantifizierungen von Schmelz, Dentin, Pulpa und kariöser Läsion (Nekrose und demineralisierte Zone) wurden durchgeführt. Anhand der untersuchten Phantome wurde der Mineralsalzgehalt quantifiziert. Mittels multiplanarer Rekonstruktionen (MPR) und der Schliffhistologie wurden das Ausmaß der kariösen Läsion sowie die Korrelation der Methoden ermittelt. **Ergebnis:** Schmelz vs. Dentin, Pulpa und kariöse Läsion (Nekrose) ($p < 0{,}05$), Dentin vs. Pulpa und kariöse Läsion ($p < 0{,}01$) sowie Pulpa vs. kariöse Läsion ($p < 0{,}01$) sind anhand ihrer Grauwerte bzw. ihres Mineralsalzgehaltes sicher differenzierbar. Zwischen läsionsnaher Demineralisationszone und Dentin bestand kein signifikanter Unterschied. Die Mikro-CT wies zuverlässig die Kariesinfiltration der Zahnkompartimente sowie die reaktiven Veränderungen der Pulpahöhle (Bildung von Reizdentin) nach. Mittels MPR konnten Schliffebenen präzise im Bild zu Bild-Vergleich nachvollzogen werden. **Schlussfolgerung:** Die Ergebnisse der quantitativen dentalen Mikro-CT zeigen, dass Dank hoher Ortsauflösung und kontrastreicher Darstellung Zahnkompartimente und kariöse Läsionen abgebildet, quantifiziert und von gesunder Zahnsubstanz differenziert werden können. Durch eine MPR-basierte Prädiktion lassen sich morphologische Details der Schliffebene im Vorfeld feststellen.
Keywords: Mikro-CT, Karies, Zahnärztliche Radiologie, Zahnschliff

WI-PO 25 Vergleich von Cone Beam und Multi-Detector Compuertomografie in der Darstellbarkeit von Titan Mittelohrprothesen in anatomischen Kopfpräparaten

Nguyen TD[1], Mlynski R[2], Plontke SK[3], Kösling S[1]
[1]Universitätsklinik Halle Saale, Klinik und Poliklinik für Diagnostische Radiologie, Halle; [2]Universitätsklinikum Würzburg, Klinik und Poliklinik für Hals-, Nasen-, Ohrenkrankheiten, Würzburg; [3]Universitätsklinik Halle Saale, Klinik und Poliklinik für Hals-, Nasen-, Ohrenheilkunde, Halle

Ziele: Mittelohrprothesen sind mit der Zeit zunehmend kleiner und feiner geworden mit zunehmend schwerer werdender Abgrenzbarkeit

im Vergleich zu den bisherigen Prothesen. In dieser Studie werden die Genauigkeit und die Sicherheit in der Abgrenzbarkeit von feinen Mittelohrprothesen von Cone Beam (CBCT) gegen Multi-Detector Compuertomografie (MDCT) verglichen. **Methode:** Verschiedene PORPs und TORPs (partial and total ossicular replacement prostheses) sowie Stapesprothesen wurden in Zusammenarbeit mit der Universitätsklinik für Hals-Nasen-Ohrenheilkunde in Formalin fixierte Kopfpräparate implantiert. Die Implantation erfolgte sowohl in korrekter als auch in geplant dislozierter Position. Die Bildgebung wurde mittels CBCT und MDCT durchgeführt. Nachfolgend erfolgte eine operative Revision um eine Dislokation durch Transport oder Lagerung auszuschließen. Das Bildmaterial wurde verblindet auf einer digitalen Arbeitsstation gespeichert und durch einen in Kopf-Hals-Radiologie spezialisierten Radiologen ausgewertet. **Ergebnis:** Beide bildgebende Verfahren, CBCT und MDCT, erlauben eine präzise Darstellung der anatomischen Mittelohrstrukturen als auch der Mittelohrprothesen. Obwohl MDCT anfälliger für Metallartefakte ist als CBCT, sind Dislokationen mit beiden Methoden eindeutig detektierbar. Trotz der besseren Ortsauflösung und der geringeren Anfälligkeit für Metallartefakte von CBCT, ist eine genaue Bestimmung der Prothesenart in manchen Fällen mit keiner der beiden Methoden möglich, aufgrund der Ähnlichkeit von Form und Größe der Prothesen. **Schlussfolgerung:** MDCT und CBCT sind vergleichbar bezüglich ihrer Darstellbarkeit von korrekter oder dislozierter Position von feinen Mittelohrprothesen. CBCT hat geringe Vorteile durch eine geringere Dosis, eine geringere Anfälligkeit für Metallartefakte und eine bessere Ortsauflösung. Beiden Methoden sind Grenzen gesetzt in ihrer Sicherheit zur Differenzierung von ähnlichen Mittelohrprothesen.

Keywords: Cone Beam CT, PORP, TORP, Stapesprothesen

WI-PO 26 MRT-Bildgebung der nasopharyngealen adenoiden Hypertrophie – kann die DWI die Einstufung als benigne Entität erleichtern?

Surov A[1], Ryl I[1], Bartel-Friedrich S[2], Kösling S[1]
[1]Diagnostische Radiologie, MRT, Halle;
[2]otorhinolaryngologie, otorhinolaryngologie, Halle

Ziele: Die nasopharyngeale adenoide Hypertrophie (NAH) tritt typischerweise im Kindesalter auf und wird dann in der Regel als Zufallsbefund in der Bildgebung entdeckt. Aufgrund der physiologischen Involution ist nasopharyngeales lymphatisches Gewebe bei Erwachsenen nach dem 30. Lebensjahr normalerweise nicht zu finden. Dennoch gibt es Fälle, in denen die NAH persistiert. In dieser Altersgruppe kann die Abgrenzung von malignen nasopharyngealen Läsionen sehr schwierig sein. Die Diffusionswichtung (DWI) kann die Unterscheidung zwischen malignen und benignen Läsionen erleichtern. Unser Ziel war es, retrospektiv NAH in der MRT (DWI)zu identifizieren und zu analysieren. **Methode:** Im Zeitraum von 2007 bis 2011 wurden an unserer Einrichtung 857 MRT-Untersuchungen der Kopfregion bei Kindern und Jugendlichen durchgeführt(1,5-T Magnetom Vision Sonata Upgrade, Siemens, Germany). Neben Standardsequenzen (T2-w, T1-w vor und nach i.v.-Kontrastmittelgabe wurde die EPI-DWI aquiriert mit B-Werten von 0; 500 und 1000 s/mm2. Die Schicht, in der die NAH den größten Durchmesser hatte, wurde zur ADC-Wert-Berechnung ausgewählt. Im betreffenden Bild wurde die größtmögliche polygonale Region of interest (ROI) gewählt. Der ADC-Wert wurde nach folgender Formel berechnet: ADC(mm2 s-1)=[ln(S0/S1000)]/1000. **Ergebnis:** NAH wurden bei 433 (50,5%) Patienten gefunden. Ihre Größe reichte von 5 bis 25 mm (Median: 15 mm). In der T2-w waren die meisten NAH leicht bis mäßig hyperintens (87,9%). In der T1-w kamen sie isointens zur Darstellung (91,4%). Nach intravenöser Kontrastmittelgabe zeigten die meisten Läsionen eine mäßige Anreicherung. Die ADC-Werte lagen zwischen 0,56 und 1,38 mm2 s-1 (Median 0,78 mm2 s-1). **Schlussfolgerung:** Neben ihrer bekannten MRT-Morphologie zeigten NAH niedrige ADC-Werte wie Malignome. Bisher wurde darüber noch nicht berichtet. Die Kenntnis dieses Sachverhaltes ist wichtig, um Fehldiagnosen zu vermeiden.

Keywords: adenoiden Hypertrophie, MRT, DWI

Mammadiagnostik

WI-PO 27 MR-Bildgebung von intramammären Metastasen

Abbas J[1], Fiedler E[2], Spielmann RP[1], Surov A[1]
[1]Martin-Luther-Universität Halle-Wittenberg, Universitätsklinik und Poliklinik für Diagnostische Radiologie, Halle (Saale) [2]Martin-Luther-Universität Halle-Wittenberg, Universitätsklinik und Poliklinik für Dermatologie und Venerologie, Halle (Saale)

Ziele: Die meisten sekundären intramammären Tumoren stellen einen metastatischen Befall der kontralateralen Brust durch ein Mammakarzinom dar. Maligne Neoplasien außerhalb der Mamma metastasieren äußerst selten in die Brust. Bisher wurden MRT-Befunde von Brustmetastasen nur von insgesamt 12 Patienten veröffentlicht. Ziel der vorliegenden Studie war es, die MR-bildmorphologischen Charakteristika intramammärer Metastasen solider Tumoren zu ermitteln. **Methode:** Bei 24 Patienten (93 Läsionen) mit intramammären Metastasen wurde ein MRT (1T, Siemens) durchgeführt. **Ergebnis:** Auf T2-gewichteten (T2W) Aufnahmen waren die meisten Läsionen isointens im Vergleich zum normalen Brustparenchym. Auf T1-gewichteten (T1W) Bildern waren die BM häufig isointens zum normalen Brustgewebe und zeigten eine deutliche homogene Kontrastmittelanreicherung nach der intravenösen Kontrastmittelapplikation. In den meisten Fällen (89%) zeigte sich ein schneller initialer Signalanstieg über 100% im Vergleich mit der Präkontrast-Signalintensität. Die mediane initiale SI betrug 167% (Spanne 20%-672%). Die Analyse der BM-Läsionen (Herdbefunde, n = 62) nach dem Göttingen-Score (GS) ergab folgende Resultate: die meisten Herde (52%) erreichten 3 Punkte. 13% der Läsionen wiesen 1 bis 2 Punkte auf. 35% der Herde erreichten 4 bis 6 Punkte. In diesem Kontext ist es wichtig, darauf hinzuweisen, dass die Punktzahl der meisten Herde hauptsächlich auf die Kinetikkriterien zurückging. **Schlussfolgerung:** Die meisten BM-Herde (52%) erreichten 3 Punkte nach dem Göttingen-Score, d.h. hierbei konnte keine sichere Aussage bezüglich der Dignität getroffen werden. 13% der Läsionen wiesen 1 bis 2 Punkte auf und wären somit als wahrscheinlich benigne zu werten. Lediglich 35% der Herde konnten nach den Score-Kriterien als maligne eingestuft werden (4 bis 6 Punkte).

Keywords: Brust, extramammäre solide Tumoren, Metastasen

WI-PO 28 Vakuumbiopsie der Brust mit 7 Gauge-, 8 Gauge-, 10 Gauge- und 11 Gauge-Nadeln – wie viele Biopsate sind notwendig?

Preibsch H[1], Baur A[1], Wiesinger B[1], Wietek BM[1], Staebler A[2], Claussen CD[1], Siegmann-Luz KC[1]
[1]Radiologische Universitätsklinik, Abteilung Diagnostische und Interventionelle Radiologie, Tübingen;
[2]Universitätsklinikum Tübingen, Pathologisches Institut, Tübingen

Ziele: In publizierten Leitlinien und Konsensusempfehlungen zur Vakuumbiopsie (VB) der Brust differiert die Anzahl der zu entnehmenden Biopsate in Abhängigkeit von Nadelstärke und Biopsieverfahren. Ziel dieser Studie war die Ermittlung standardisierter Biopsatgewichte für 11G-, 10G-, 8G- und 7G-Nadeln, um eine Umrechnung der geforderten Probenanzahl für verschiedene Biopsiesysteme bzw. Nadelstärken zu ermöglichen. **Methode:** Drei VB-Systeme mit vier Nadelstärken wurden verwendet: Mammotome® (11G, 8G), EnCor Enspire™ (7G) und Vacora® (10G). Es wurden 24 (11G) oder 20 (10G, 8G, 7G) Proben mit jeder Nadel gewonnen. Das einzelne Probengewicht wurde mit einer Feinwaage erfasst. Die mittleren Biopsatgewichte wurden für jede Nadelstärke ermittelt. Eine Matrix zur Umrechnung von empfohlenen Biopsatzahlen in Abhängigkeit der verwendeten Nadelstärke wurde generiert. Zur Überprüfung wurden die wahren kumulativen Biopsatgewichte von nacheinander entnommenen Gewebszylindern herangezogen. **Ergebnis:** Die mittleren Biopsatgewichte betrugen für die Nadelstärken 11G/10G/8G/7G 0,084 g/0,142 g/0,192 g/0,363 g. Die von Leitlinien bzw. Konsensuspapieren geforderte Anzahl von VB-Biopsaten kann für jede Nadelstärke der dargestellten Matrix entnommen werden. Beispielsweise beträgt die minimale berechnete Anzahl von VB-Gewebszylindern, die von der aktuellen S3-Leitlinie gefordert wird: 20/12/9/5 für Nadeln der Stärke 11G/10G/8G/7G. Diese Zahlen stimmen mit den wahren kumulativen Biopsatgewichten überein. **Schlussfolgerung:** Die vorgestellte Matrix ermöglicht eine verlässliche Umrechnung der Anzahl von VB-Biopsaten

zwischen verschiedenen Nadelstärken und erleichtert so die klinische Umsetzung von aktuellen Leitlinien und Konsensusempfehlungen.
Keywords: Vakuumbiopsie, Brust, Biopsatgewichte

Molekulare Bildgebung

WI-PO 29 Evaluation and optimization of EGFR-based ADEPT, using non-invasive time-domain near-infrared fluorescence imaging

Krüwel T[1], Ramoz Gomes F[2], Tietze LF[3], Stühmer W[2], Lotz J[1], Alves F[2], Napp J[1]
[1]Universitätsmedizin Göttingen, Institut für Diagnostische und Interventionelle Radiologie, Göttingen; [2]Max-Planck-Institut für Experimentelle Medizin, Molekulare Biologie neuronaler Signale, Göttingen; [3]Universität Göttingen, Molekulare Biologie neuronaler Institut für Organische und Biomolekulare ChemieSignale, Göttingen

Ziele: The challenge facing cancer chemotherapy is the low selectivity to tumor cells versus normal cells. ADEPT (antibody-directed enzyme-prodrug therapy), in which a tumor specific antibody is used to carry a drug-activating enzyme to the tumor tissue, offers an attractive possibility to overcome this problem. Subsequent enzyme-mediated activation of nontoxic prodrugs to toxic drugs only within the tumor increases the specificity of treatment and decreases the drug toxicity in healthy tissues. **Methode:** The EGFR-targeting antibody Cetuximab was labeled with a near-infrared (NIR) fluorophore (Cetux-Alexa) and binding and internalization of the conjugate to mammary carcinoma cell lines with distinct EGFR expression patterns was analyzed in vitro. Distribution and binding-kinetics of Cetux-Alexa in nude mice bearing orthotopic mammary carcinomas were studied by NIR fluorescence imaging. Localization of the fluorescent probe within the tumor was analyzed ex vivo in tumor sections. To study the feasibility of Cetuximab for ADEPT, the antibody was conjugated with a drug activating enzyme, Galactosidase (Cetux-Gal). **Ergebnis:** Cetux-Alexa binds to EGFR-expressing cells in vitro and is localized to the cell membrane. In vivo, Cetux-Alexa targets EGFR-expressing tumors, resulting in a high tumor to background contrast. No unspecific accumulation of the fluorescence conjugate could be observed. Localization of Cetux-Alexa within the tumor was confirmed in tumor sections. Cetux-Gal was found to bind to EGFR-expressing cells in vitro specifically, proving a Galactosidase activity according to the distinct EGFR expression pattern. Subsequent addition of the prodrug showed toxicity proportional to the EGFR expression. **Schlussfolgerung:** A novel ADEPT treatment, in which tumor-bearing mice will be treated with Cetux-Gal in combination with a highly potent prodrug, was designed. In future experiments, the efficacy of the therapy will be assessed by monitoring tumor reduction with CT and SPECT using Tc-99 m labelled Cetuximab.
Keywords: ADEPT, EGFR, Mammary carcinoma

WI-PO 30 NIR-Emissive Nanosensors for oxygen sensing in tumors

Napp J[1], Behnke T[2], Fischer L[3], Würth Ch[3], Wottawa M[4], Katschinski DE[4], Alves F[5], Resch-Genger U[2], Schäferling M[3]
[1]Universitätsmedizin Göttingen, Diagnostische Radiologie, Göttingen; [2]BAM Federal Institute for Materials Research and Testing, Berlin; [3]University of Regensburg, Institute of Analytical Chemistry, Chemo- and Biosensors, Regensburg; [4]University Medical Center Göttingen, Department of Cardiovascular Physiology, Göttingen; [5]University Medical Center Göttingen, Department of Hematology and Oncology, Göttingen

Ziele: Hypoxia is one of the major attributes of solid tumors, caused by a combination of an increased oxygen consumption and usually insufficient oxygen supply. Therefore, there is a high demand for sensitive and cost effective tools for the determination of tumor oxygenation in vivo and in real time. Here, we present the development and the first in vitro and in vivo application of NIR-emissive polystyrene nanobeads with high potential for measurements of the tumor oxygen levels in vivo. **Methode:** 100 nm polystyrene nanoparticles were dopes with an oxygen-sensitive phosphorescent Pd(II) porphyrin and an innert reference dye, both excitable at 635 nm. With this probe (Ox-NP), the oxygen partial pressure can be obtained by calculating the ratio of oxygen-sensitive (lambdaem = 800 nm) and the reference (lambdaem = 675 nm) dye emission. MH-S macrophages were used for NIRF microscopy. The applicability of the Ox-NPs for in vivo imaging was evaluated in nude mice bearing subcutaneous human tumor xenografts with the Optix MX2. **Ergebnis:** The phosphorescence of oxygen-sensitive dye is completely quenched in oxygen-saturated solution, while the reference signal is not affected. A linear relation between the oxygen concentration and the ratiometric response of Ox-NP was measured, with a −4-fold increase in signal intensity for oxygen-free conditions. The intensity ratio was strongly increased in macrophages incubated with Ox-NP under hypoxic conditions (1% and 5% O2) in comparison to cells incubated in 20% O2. The accumulation of the hypoxia marker HIF-1a, analyzed by Western blot confirmed the hypoxic status of the cells. First results in tumor-bearing mice showed passive accumulation of the probe in tumor and an increase in the ratiometric response between high and low oxygen conditions in tumor tissue. **Schlussfolgerung:** We developed a novel NIR fluorescent ratiometric system consisting of dye-loaded polystyrene nanoparticles that can be applied for in vitro and in vivo oxygen sensing.
Keywords: NIRF Imaging, oxygen sensing, tumor imaging, sensor probes, nanoparticles

WI-PO 31 Environment sensing lipid based photo-accustic, MRI-optical tracer system validation in vitro and vivo models

Penate-Medina O, Gendy S, Heneweer C
Christian-Albrechts-Universität zu Kiel, radiologie, kiel

Ziele: New nanoparticle and smart drug delivery agents are needed for imaging and theragnostic approaches. However there has been clear lack of probes that can be used simultaneously in molecular and organ level and that can bring light to the back ground accumulation to tumors (EPR) and active receptor mediated targeting.Here we describe a environment sensing multimodal photo-accustic MRI-optical tracer system that is promising due to a fact that they can give the anatomical information in tissue and organ level in animal models and in the same time give the precise information of the receptors and binding in cellular level. **Methode:** Liposome formulations Lipids were purchased from Avanti Polar Lipids. Various thermo sensitive formulations were made by a lipid mixture consisting of a total of 20 uM of lipids DSPC/DMPC/chol/DOTAP. Liposomes were prepared as described in Medina OP et al. Lipids were allowed to hydrate in buffered water solutions containing either ICG or Alexa 680 streptavidin and 20 nm USPIO particles. After extrusion liposomes were purified from the unbound compounds by a PD 10 column and controlled by liposome size measurements by using dynamic light scattering. Photo accustic phantoms and ex-vivo animal experiments were performed with Vevo LAZR apparattus. MRI phantom and ex-vivo experiments were made with Bruker 7 tesla MRI system. **Ergebnis:** Co-encapsulation of ICG and iron was relatively efficient to termosensitive and control liposomes. Best liposome formulations were long lived in storage conditions. Our probe gave good signal in MRI and photo acoustic phantoms. Surprisingly we were also able to visualize the ICG liposomes by using multiphoton microscopy. This might be due the fact that ICG has multiple peaks some being in the lower wave lengths. Liposome phase transition could be seen in the optical tracer by the change in optical properties. **Schlussfolgerung:** Activated multi modal probe could be used as an reporter in cellular, tissue and whole animal level imaging.
Keywords: liposomes, teragnostic, drug delivery

WI-PO 32 Pilotstudie zur Eisenoxidnanopartikel-gestützten Ultrahochfeld MR Bildgebung bei 7T atherosklerotischer Plaques bei ApoE -/- LDLR -/- Doppelknockout Mäusen

Piechowiak E[1], Völker M[1], Donges J[1], Schwab J[2], Kampschulte M[3], Krombach GA[3], Wolters M[1], Mahnken AH[1], Böhm IB[1]
[1]Klinik für Strahlendiagnostik der Philipps-Universität Marburg, Marburg; [2]Radiologische Klinik der Justus-Liebig Universität, Giessen; [3]Radiologische Klinik der Justus-Liebig Universität Giessen, Giessen

Ziele: Atherosklerotische Plaques sind der Schlüssel zur Therapie kardiovaskulärer Erkrankungen. Die klinische Plaque-Visualisierung ist hinsichtlich der Plaquekomposition und Nachweis von Makrophagen sehr begrenzt, so dass präklinische Studien zur in vivo Analyse der Atherogenese bzw. Regression unter einer spezifischen Therapie wichtige Instrumente für zukünftige Translationen sind. Ziel dieser Studie war die Etablierung eines Plaque-Imagings bei ApoE-/- LDLR-/- Mäusen in der 7T

MRT. **Methode:** ApoE-/- LDLR-/- Doppelknockout Mäuse wurden mittels einer Rattenkopfspule (Bruker-Biospin, Ettlingen) in einem 7T Kleintier-MRT-Scanner (ClinScan, Bruker) untersucht. Es wurden atem- und EKG-getriggerte Sequenzen vor und nach Kontrastmittel (KM)-Gabe angefertigt. Als KM applizierten wir proprietäre magnetische Nanopartikel (MNPs von ca. 20nm, Glucosamin-Hülle) in einer Dosis von 0,5mM Fe/kg über die Schwanzvene. T2-gewichtete TSE-, GRE- sowie Cine Sequenzen erfolgten unter 2%iger Isoflurananästhesie 48 h später mit einer Ortsauflösung von etwa 0,3 x 0,8 mm. Anhand transversaler Schnittbilder der Aorta ascendens und coronarer Bilder des Aortenbogens wurde das CNR vor und nach KM Gabe ermittelt. Anschließend erfolgte eine histologische Aufarbeitung. **Ergebnis:** Nativ zeigte sich eine Wandverdickung der Aorta als Hinweis auf Atherosklerose. Nach KM-Gabe konnten Plaqueständige Makrophagen als schwarze Punkte der Gefäßwand der Aorta ascendens sowie des Aortenbogens visualisiert werden. Nach KM-Gabe kam es zu einer signifikanten Reduktion des CNR. Die histologischen Befunde bestätigten die Ergebnisse der Bildgebung, insbesondere den Nachweis von Plaque assoziierten Makrophagen. **Schlussfolgerung:** Die Pilotstudie zeigt Durchführbarkeit und mögliche diagnostische Aussagekraft der KM-gestützten 7T MR-Bildgebung atherosklerotischer Plaques bei ApoE-/- LDLR-/- Mäusen. Damit eignet sich dieser Experimentalansatz für weitergehende Studien im Hinblick auf ein nicht-invasives Plaquemonitoring unter antiatherosklerotischer Therapie.
Keywords: 7 Tesla Hochfeld, MR-Bildgebung, Plaque-Imaging, magnetische Nanopartikel (MNPs), ApoE-/- LDLR-/- Doppelknockout Mäuse

WI-PO 33 USPIO- vs. SPIO-verstärkte Magnetresonanztomografie bei der Differenzierung zwischen Krebs und Entzündung

Seyfer P[1], Heverhagen JT[2]
[1]Philipps Universität Marburg, Strahlendiagnostik, Marburg; [2]Inselspital Bern, Institut für Diagnostische, Interventionelle und Pädiatrische Radiologie, Bern, Schweiz

Ziele: Die Differenzierung zwischen benignen Entzündungen und Karzinomen in der Abdominalhöhle stößt oft an ihre Grenzen. Es konnte gezeigt werden, dass durch die Anreicherung von USPIOs (ferumoxtran-10) im Entzündungsgebiet, diese von Tumoren zu unterscheiden sind. Ziel dieser Arbeit war die Spezifität von mehreren superparamagnetischen Substanzen im Hinblick auf die Unterscheidung zwischen Entzündung und Tumor zu vergleichen, um somit das optimale Kontrastmittel zu eruieren. **Methode:** Diese Studie wurde gemäß dem deutschen Gesetz für Tierschutz bewilligt und nach den Vorschriften der FELASA durchgeführt. Sowohl ein VX2-Tumor als auch ein intramuskulärer Abszess wurden bei Kaninchen implantiert. Den Tieren wurde dann ein eisenhaltiges Kontrastmittel (ferumoxtran-10, Resovist® oder Supravist®) appliziert und die Signaländerungen wurden in beiden Raumforderungen mittels MRT beobachtet. Die entnommenen Abszesse und VX2-Tumoren wurden mit HE und Berliner Blau gefärbt und mit einem Lichtmikroskop untersucht. Die MR-Auswertung wurde mit der histologischen Beurteilung des Präparates in Korrelation gebracht. **Ergebnis:** 24 Stunden nach KM-injektion, konnte in den T2*-gewichteten ferumoxtran-10-verstärkten MR-Aufnahmen eine Abnahme der Signalintensität in den Entzündungsgebieten festgestellt werden. Diese Abnahme bleibt in den Tumoren aus. Im Gegensatz dazu konnte keine signifikante Abnahme sowohl in den Abszessen als auch in den Tumoren nach i. v.-Injektion von Supravist® oder von Resovist® nachgewiesen werden. **Schlussfolgerung:** Eine sensitive Differenzierung zwischen Entzündungen und Karzinomen ist nur mittels bestimmten superparamagnetischen Substanzen möglich. Die Anreicherung von Eisenpartikeln im Entzündungsgebiet hängt von der Plasmahalbwertzeit und von der chemischen Zusammensetzung der Partikelbeschichtung ab.
Keywords: USPIO, Tumor, Entzündung, MRT, Molekulare Bildgebung

Muskuloskeletales System

WI-PO 34 Niederfeld-Magnetresonanztomografie zeigt erosive und entzündliche Gelenkveränderungen an der Hand bei Hämochromatose- Arthropathie

Frenzen K[1], Schäfer C[2], Keyßer G[2], Spielmann RP[3]
[1]Klinik für Diagnostische Radiologie, Universitätslinikum Halle (Saale), Halle (Saale) [2]Klinik für Innere Medizin II, Universitätsklinikum Halle (Saale) [3]Klinik für Diagnostische Radiologie, Universitätslinikum Halle (Saale)

Ziele: Beschreibung und Charakterisierung der Hämochromatose-Arthropathie an der Hand mittels Niederfeld-MRT bei symptomatischen und asymptomatischen Patienten. **Methode:** 49 Patienten mit hereditärer Hämochromatose (37 mit und zwölf ohne Arthropathie) wurden klinisch und mittels 0,2 Tesla-Niederfeld-MRT der dominanten bzw. vorrangig symptomatischen Hand untersucht. Ein einheitliches Sequenzprotokoll mit koronarer STIR-Sequenz, transversalen und koronaren T1-gewichteten Spinecho-Sequenzen und T1-gewichteter 3D-Gradientenecho-Sequenz wurde festgelegt. Bei Einverständnis und Fehlen von Kontraindikationen wurden bei symptomatischen Patienten zusätzlich Kontrastmittel- unterstützte Sequenzen angewandt (Magnevist®, 0,1 mmol/kg Körpergewicht). **Ergebnis:** Die Untersuchungen zeigten heterogene degenerative und entzündliche Gelenkveränderungen. Bei symptomatischen Patienten wurden in 84% Erosionen, in 73% Gelenkspaltverschmälerungen, in 59% osteophytäre Anbauten, in 32% hakenförmige Osteophyten an den Metacarpophalangealgelenken und in 30% subchondrale Zysten detektiert. Bei den Probanden mit Kontrastmittelapplikation traten in 77% Synovitiden und in 30% Tenosynovitiden auf. Milde Gelenkveränderungen wurden auch bei einem niedrigeren Prozentsatz asymptomatischer Patienten nachgewiesen. **Schlussfolgerung:** Die vorliegende Studie ist die erste größere Arbeit bezüglich Gelenkveränderungen an der Hand bei Hämochromatose-Arthropathie, die sich der Niederfeld-MRT bedient. Unsere Studie unterstreicht neben den aus dem konventionellen Röntgen bekannten degenerativen Gelenkveränderungen einen entzündlich-destruktiven Charakter der Hämochromatose-Arthropathie. Die Bedeutung der Gelenkveränderungen bei asymptomatischen Patienten bedarf weiterführender Untersuchungen.
Keywords: Magnetresonanztomografie, Hämochromatosearthropathie, Gelenkveränderungen, Hand

WI-PO 35 Ewing Sarkom vs. Osteomyelitis: Differentialdiagnose mittels Magnetresonanztomografie

Henninger B, Rudisch A, Rauch S, Kremser Ch, Schocke M
Medizinische Universität Innsbruck, Department Radiologie, Innsbruck

Ziele: Ziel dieser Studie war es charakteristische Veränderungen in der Magnetresonanztomografie (MRT) zur Differenzierung zwischen Ewing Sarkom (ES) und Osteomyelitis (OM) zu finden. **Methode:** Insgesamt wurden 28 Patienten in diese Studie eingeschlossen. Bei allen wurde eine MRT (1.5 Tesla) aufgrund einer unklaren Knochenläsion mit typischen klinischen Symptomen eines ES bzw. einer OM durchgeführt. Das MRT-Protokoll bestand aus mindestens 4 Sequenzen: sag. bzw. cor. T1tse und STIR, ax. T2tse, T1-gewichtete Fett-gesättigte Sequenz nach i. v. Gabe von Gadolinium. Die MRT-Bilder wurden von 2 erfahrenen Radiologen re-evaluiert, typische MRT-Veränderungen wurden dokumentiert und die radiologische Diagnose ES oder OM festgelegt. Die statistische Signifikanz der 2 x 2 Kreuztabelle wurde durch den „Fisher's exact Test" überprüft. Die „interobserver reliability" wurde mittels „kappa score" beurteilt. **Ergebnis:** 18/28 Patienten hatten ein bioptisch verifiziertes ES und 10/28 eine OM. Bei allen Patienten mit ES konnte eine scharfe und eindeutige Begrenzung der Knochenläsion nachgewiesen werden (P =< 0,0001), dieses Merkmal lag bei keinem Patienten mit OM vor. Kontrastmittel-aufnehmendes Weichteilgewebe war in allen Fällen mit ES vorhanden, bei 4 Patienten mit OM war kein pathologisches Weichteilgewebe fassbar (P=0,0103). Eine Destruktion der Kortikalis konnte bei allen Patienten mit ES gefunden werden, 4 Patienten mit OM hatten keine kortikale Reaktion (P=0,0103). Zystische bzw. nekrotische Bereiche wurden bei 13 Patienten mit ES und bei einem Patienten mit OM (P=0,004) identifiziert. Die „interobserver reliability" war bei ES sehr gut (kappa score 1) und bei Patienten mit OM mäßig (kappa score 0,6). **Schlussfolgerung:** Eine scharfe, definierte Begrenzung, optimal dargestellt in den T1-gewichteten Bildern korrelierend zur STIR-Sequenz, ist das wichtigste Merkmal des ES bei der Differen-

zierung zur OM. Die gesamte Bandbreite der MRT-Merkmale hilft dem Radiologen eine korrekte Diagnose zu erreichen.
Keywords: Ewing Sarkom, Osteomyelitis, MRT, Differentialdiagnose

WI-PO 36 Evaluation der trabekulären Knochenstruktur des Skelettsystems anhand von Micro-CT(μCT)-Bilddaten an unterschiedlichen Skelettlokalisationen

Müller D[1], Sidorenko I[2], Räth C[2], Bauer J[3]
[1]Institut und Poliklinik für radiologische Diagnostik der Uniklinik Köln, Köln; [2]Max-Planck-Institut für extraterrestrische Physik, Garching; [3]Institut für Radiologie der TU München, München

Ziele: In dieser Studie wurden zur Evaluierung des Skelettsystems hochauflösende Micro-CT(μCT)-Bilddaten von unterschiedlichen Skelettlokalisation analysiert. Als nichtlineare Strukturparameter wurden die Skalierungsindexmethode (SIM) sowie die anisotrope Skalierungsvektormethode (SVM) mit der Knochenmineraldichte verglichen. **Methode:** Von 112 humanen Spendern wurden zylindrische Knochenpräparate des distalen Radius, der thorakalen und lumbalen Wirbelsäule mittels μCT mit einer isotropen Auflösung von $26 \times 26 \times 26 \mu m^3$ untersucht. Die nichtlineare 3D-Strukturanalyse erfolgte mit der Skalierungsindexmethode (SIM) und der anisotropen (SVM) Skalierungsvektormethode. Verglichen wurden die Ergebnisse mit der Knochenmineraldichte. **Ergebnis:** Alle nichtlinearen Knochenstrukturparameter korrelierten signifikant mit der Knochenmineraldichte. Die höchsten Korrelationskoeffizienten konnten im Bereich des distalen Radius für die SIM berechnet werden ($r = 0{,}96$). Vergleichbare Korrelationskoeffizienten mit der Knochenmineraldichte wurden für die anisotropen SVM am distalen Radius gefunden. Signifikant geringere Korrelationen errechneten sich für die anisotrope SVM an der Lenden- ($r = 0{,}42$) und Brustwirbelsäule ($r = 0{,}69$). **Schlussfolgerung:** Die Skalierungsindizes im Bereich des distalen Radius zeigten hohe Korrelationen mit der Knochenmineraldichte für die isotropen (SIM) als auch die anisotropen (SVM) nichtlinearen Strukturparameter. Im Gegensatz dazu wurden signifikant niedrigere Korrelationen für die SVM im Bereich der Wirbelsäule als Hinweis auf eine Heterogenität der trabekulären Knochenstruktur des Skelettsystems gefunden. Diese Heterogenität gilt es bei der Risikoabschätzung für eine osteoporotische Fraktur bei der Knochenstrukturanalyse zu berücksichtigen.
Keywords: Micro-CT(μCT), Knochenstrukturanalyse, Knochendichte, Osteoporose

WI-PO 37 MR basierte Muskelvolumetrie der unteren Extremitäten von 196 Probanden und Korrelation mit Alter, Geschlecht, anthropomorphen Charakteristika und einer Lebensstilintervention

Schabel C[1], Bongers MN[2], Stefan N[3], Fritsche A[3], Claussen CD[2], Schick F[1], Machann J[4]
[1]Radiologische Klinik, Universitätsklinikum Tübingen, Sektion für experimentelle Radiologie, Abteilung für Diagnostische und Interventionelle Radiologie, Tübingen; [2]Radiologische Klinik, Universitätsklinikum Tübingen, Abteilung für Diagnostische und Interventionelle Radiologie, Tübingen; [3]Universitätsklinikum Tübingen, Abteilung für Endokrinologie und Diabetologie, Angiologie, Nephrologie und klinische Chemie, Tübingen; [4]Metabolic Imaging des Helmholtz-Zentrums München an der Universität Tübingen, Radiologische Klinik, Sektion für experimentelle Radiologie, Abteilung für Diagnostische und Interventionelle Radiologie, Tübingen

Ziele: Quantifizierung des Muskelvolumens (MV) der unteren Extremitäten mittels MRT bei Patienten mit Prädisposition für Typ 2 Diabetes und die Korrelation mit anthropomorphen und metabolischen Charakteristika vor und nach einer Lebensstilintervention (LI) mit Ausdauertraining und kalorischer Restriktion. **Methode:** 196 Patienten ($f = 118$; $m = 78$; Alter $46{,}7 \pm 11{,}2$a; BMI $f = 28{,}4 \pm 5{,}6$ & $m = 29{,}6 \pm 4{,}38$ kg/m^2) erhielten eine Ganzkörper-MRT zur Quantifizierung von MV und Fettgewebe (AT). Die automatisierte Volumetrie basierte auf axialen T1-gewichteten TSE Bildern mit einer TE/TR von 12/490 ms und einer Schichtdicke von 10 mm mit 10 mm Gap. Das MV der unteren Extremität wurde zwischen Knöchel und Hüftkopf bestimmt. Metabolische Charakteristika und aerobe Kapazität wurden im Glukose-Clamp-Test und der Ergospirometrie erhoben. Die Untersuchung wurden vor und nach 6 – 9 Monaten LI durchgeführt. MV und AT wurden analog zum BMI auf die Größe normalisiert (MVI & ATI). **Ergebnis:** Erwartungsgemäß wiesen Männer einen höheren MVI auf als Frauen ($m = 7{,}08 \pm 0{,}78$ & $f = 5{,}77 \pm 0{,}77$ l/m^2; $p < 0{,}0001$), wobei der MVI gut mit dem BMI korrelierte ($rm=0{,}67$ & $rf=0{,}82$; $p < 0{,}0001$). Geschlechtsspezifische Unterschiede ergaben sich zum ATI ($rm=0{,}38$ & $rf=0{,}69$; $p < 0{,}001$) und Insulin-Sensitivität ($rm=-0{,}13$; $p=0{,}24$ & $rf=-0{,}31$; $p < 0{,}001$). Keine oder nur eine geringe Korrelation bestand zur aeroben Fitness ($rm=0{,}08$ & $rf=0{,}22$; $p>0{,}05$) und zum Alter ($rm=-0{,}26$; $p = 0{,}02$ & $rf=-0{,}002$; $p = 0{,}99$). Eine LI verursachte eine Reduktion des BMI ($-1{,}1 \pm 1{,}5$ kg/m^2), MVI ($-0{,}1 \pm 0{,}4$ l/m^2), ATI ($-1{,}0 \pm 1{,}5$ l/m2), hierbei glich sich die schwache inverse Korrelation von MVI und ISI bei Männern und Frauen an ($rm=-0{,}37$ & $rf=-0{,}36$; $p < 0{,}001$) bei ansonsten weitgehend unveränderten Korrelationen. Die Änderung von MVI und BMI korrelierte gut ($rm=0{,}65$ & $rf=0{,}39$; $p < 0{,}0001$). **Schlussfolgerung:** MVI korrelierte gut mit dem BMI und dessen Änderung, wobei Männer ein höheres MV besaßen, welches mit steigendem Alter abnahm. Die Insulinsensitivität korrelierte invers mit dem MVI, bei Männern nahm dieser Effekt nach einer LI zu.
Keywords: Muskelvolumen, Ganzkörper, MRT, Diabetes, Lebensstilintervention

WI-PO 38 Die dynamische kontrastverstärkte MRT kann die Vaskularisierung innerhalb des Pseudarthrosenspalts beurteilen und ein gutes klinisches Ergebnis vorhersagen

Weber MA[1], Bloess K[1], Burkholder I[2], Bender D[3], Schmidmaier G[3], Kauczor HU[1], Schoierer O[3]
[1]Universitätsklinikum Heidelberg, Diagnostische und Interventionelle Radiologie, Heidelberg; [2]Statistische und Biometrische Lösungen, StaBiL, Zweibrücken; [3]Universitätsklinikum Heidelberg, Unfall- und Wiederherstellungschirurgie, Heidelberg

Ziele: Vermag die dynamische kontrastverstärkte (DCE) MRT die Vaskularisierung innerhalb von Pseudarthrosen zu beurteilen und das klinische Endergebnis besser als das Non-Union Scoring System (NUSS) vorherzusagen? **Methode:** 64 Patienten mit einer im CT nachgewiesenen Pseudarthrose erhielten eine 3-Tesla MRT mit einer DCE-Sequenz (koronare T1-gewichtete fettsupprimierte VIBE, TR/TE = 3,76/1,35 ms, 17 Messungen, 2 mm Schichtdicke) nach Gabe von 0,1mmol/kg Gadoterat. Die Vaskularisierung im Pseudarthrosenspalt wurde mit einer „region-of-interest"-Analyse evaluiert. Signalintensitätszeitkurven wurden in solche mit einer stärkeren Kontrastmittelaufnahme im Pseudarthrosenspalt als in der angrenzenden normalen Muskulatur (vaskularisierte Pseudarthrose) und solche mit gleicher oder geringerer Aufnahme unterteilt. Die pharmakokinetischen Parameter des Tofts-Modells (Ktrans, Kep, iAUC, Ve) wurden mit dem klinischen Ergebnis bei der Einjahreskontrolle korreliert ($n = 37$). **Ergebnis:** Trotz Osteosynthesematerials konnten bei 60 Patienten die DCE Parameter ausgewertet werden. Die Sensitivität/Spezifität der vaskularisierten Pseudarthrosen als Indikator eines guten klinischen Ergebnisses betrug 77,3%/46,7% vs. NUSS: 95,5%/26,7%. NUSS konnte das klinische Ergebnis nicht vorhersagen (logistische Regression: $p = 0{,}27$, odds ratio = 0,97). Bei der ersten Untersuchung betrug der mediane iAUC (initiale Fläche unter der Kontrastmittelkurve) bei Patienten mit gutem Ergebnis 24,13 vs. 10,96 bei solchen mit schlechtem Ergebnis ($p = 0{,}032$), während Ktrans, Kep und Ve nicht signifikant verschieden waren. In der „receiver-operating-characteristic"-Analyse betrug die Sensitivität/Spezifität von iAUC zur Vorhersage des klinischen Ergebnisses 68,2%/76,9% bei einem optimalen Schwellenwert von 17,5. Alle pharmakokinetischen Parameter änderten sich nicht signifikant bei der Einjahreskontrolle ($n = 18$). **Schlussfolgerung:** Die DCE MRT kann die Vaskularisierung in Pseudarthrosen beurteilen, wobei eine hohe Vaskularisierung für ein gutes klinisches Ergebnis spricht.
Keywords: Pseudarthrose, Vaskularisierung, Dynamische kontrastverstärkte MRT, Non-Union Scoring System, Vergleichsstudie

Neuroradiologie

WI-PO 39 Moderne MRT-Techniken im Management von WHO Grad II Astrozytomen

Gerigk L[1], Kristen M[2], Hielscher T[3], Nagel AM[4], Essig M[5], Erb G[6], Weber MA[1]
[1]Universitätsklinikum Heidelberg, Diagnostische und Interventionelle Radiologie, Heidelberg; [2]Deutsches Krebsforschungszentrum, Radiologie, Heidelberg; [3]Deutsches Krebsforschungszentrum, Biostatistik, Heidelberg; [4]Deutsches Krebsforschungszentrum, Medizinische Physik in der Radiologie, Heidelberg; [5]Universitätsklinikum Erlangen, Neuroradiologie, Erlangen; [6]Bracco Imaging, Konstanz

Ziele: Astrozytome WHO Grad II, die nicht komplett resektabel sind, erfordern eine kontinuierliche Überwachung mit bildgebenden Verfahren. Um zu untersuchen, ob die dynamische suszeptibilitätsgewichtete kontrastmittelgestützte Bildgebung (DSC) und die Natrium-Bildgebung (Na-MRT) eine progressive Erkrankung (PD) identifizieren und ein Therapieversagen vorhersagen können, wurden Patienten in einem „watchful waiting"-Konzept in Verlauf untersucht. **Methode:** 18 Patienten mit einem Astrozytom WHO Grad II (10 w., 8 m., mittleres Alter 42 ± 15 J.) wurden prospektiv mittels morphologischer MRT, DSC-Perfusion und 1 H-Spektroskopie bei 3T über einen mittleren Zeitraum von 41 Monaten untersucht. Eine progressive Erkrankung wurde gemäß RANO-Kriterien als Zunahme des Produktes aus längstem Durchmesser und orthogonalem Durchmesser um mindestens 25%, Auftreten neuer Läsionen oder einer neuen Kontrastmittelanreicherung definiert. DSC und Na-MRT wurden semiquantitativ mittels ROI ausgewertet. Die statistische Analyse wurde mittels Cox-Regression durchgeführt. **Ergebnis:** Eine progrediente Erkrankung bestand bei 14 Patienten (78%) nach einem mittleren Intervall von 420 ± 354 Tagen. Für den Endpunkt Zeit bis zur Progredienz (TTP) bestand in der Cox-Regressionsanalyse ein prädiktiver Wert der Parameter relatives Blutvolumen im Tumor (rCBV) mit einer hazard ratio (HR) von 1.39 und relativer Blutfluss (rCBF) im Tumor mit einer HR von 1.29. Eine hohe Na-Konzentration hat dagegen einen negativen prädiktiven Wert für das Auftreten einer Progredienz (HR 0.91). **Schlussfolgerung:** Für die Verlaufskontrolle von Grad II Astrozytomen hat sich die DSC-Perfusionsbildgebung, insbesondere der Parameter Blutvolumen im Tumor, mit ihrem prädiktiven Wert für eine Progredienz der Erkrankung als nützlich erwiesen. Eine initial hohe Natriumkonzentration im Tumor ist ein prognostisch günstiger Parameter.
Keywords: MRT, Perfusion, Natrium, Astrozytom, Hirntumor

WI-PO 40 Fernmetastasen von Meningeomen. Ein unterschätztes Problem

Gottschling S[1], Bolz J[2], Kornhuber M[3], Alfieri A[4], Holzhausen HJ[5], Abbas J[1], Kösling S[1], Surov A[1]
[1]Universitätsklinikum Halle(Saale), Diagnostische Radiologie, Halle/Saale; [2]Universitätsklinikum Halle (Saale), Mund-Kiefer-Gesichts-Chirurgie, Halle/Saale; [3]Universitätsklinikum Halle (Saale), Neurologie, Halle/Saale; [4]Universitätsklinikum Halle (Saale), Neurochirurgie, Halle/Saale; [5]Universitätsklinikum Halle (Saale), Pathologie, Halle/Saale

Ziele: Das Meningeom ist eine häufige intrakranielle Neubildung, die sich von meningothelialen Zellen ableitet. Meningeome zeigen in der Regel einen gutartigen klinischen Verlauf. Dennoch wurden auch maligne Varianten mit Metastasierung beschrieben. Unser Ziel war es, das Muster der Metastasierung unter Berücksichtigung des Tumorgradings und die klinischen Zeichen von Fernmetastasen von Meningeomen zu untersuchen. **Methode:** Für dieses systematische Review wurde die PubMed-Datenbank nach fernmetastasierten Meningeomen von 1990 bis heute durchsucht. 95 Artikel konnten gefunden werden, sodass unsere Analyse 115 Fälle mit 164 Metastasen umfasst. **Ergebnis:** Die Primärtumoren waren zu 33,9% Grad 1, zu 20,9% Grad 2 und zu 40% Grad 3 zuzuordnen. Von 5,2% wurde der WHO-Grad nicht mitgeteilt. Zu 93% wurden die Meningeome diagnostiziert und reseziert bevor Fernmetastasen auftraten. In 6,1% der Fälle wurden Metastasen simultan zum Primärtumor entdeckt und 0,9% der Metastasen traten vor Entdeckung des Primärtumors auf. Am häufigsten fanden sich metastatische Absiedlungen in der Lunge (37,2%), den Knochen (16,5%), intraspinal (15,2%) und in der Leber (9,2%). Andere Lokalisationen waren seltener. Die Größe der Metastasen variierte zwischen 0,6 und 28 cm (Median 3 cm). Es gab keinen signifikanten Unterschied zwischen der Größe der identifizierten Metastasen in Abhängigkeit vom Tumorgrading. 50,4% der Fernmetastasen waren klinisch manifest, während 31,3% zufällig entdeckt wurden. Bei 18,3% fehlten klinische Angaben. **Schlussfolgerung:** Möglicherweise wird die Prävalenz von Metastasen von Meningeomen unterschätzt. Patienten mit vollständig oder teilweise resezierten Meningeomen sollten ein Ganzkörper-Staging erhalten, um eine metastatische Ausbreitung zu erkennen.
Keywords: Meningeom, Metastase, metastasiert, Tumor

WI-PO 41 Prognostische Wertigkeit postinterventioneller hyperdenser Parenchymläsionen nach mechanischer Rekanalisation

Lummel N[1], Schulte-Altedorneburg G[2], Pfefferkorn T[3], Bernau C[4], Brückmann H[1], Linn J[1]
[1]München; [2]Städtisches Klinikum München Harlaching, Diagnostische und Interventionelle Radiologie, Neuroradiologie, Nuklearmedizin; [3]Neurologie, München; [4]Institut für medizinische Infrmationsverarbeitung, Biometrie und Epidemiologie, München

Ziele: Nach mechanischer Rekanalisation eines akuten Gefäßverschlusses sind in der postinterventionellen CCT (pCCT) oft hyperdense Parenchymläsionen (HPLs) nachweisbar, die häufig nicht einer Einblutung sondern einem Kontrastmittelaustritt entsprechen. Hauptziel dieser Studie war es die prognostische Wertigkeit solcher HPLs zu untersuchen. **Methode:** Eingeschlossen wurden 101 konsekutive Patienten mit einem Verschluss des Mediahauptstammes (n = 81) oder des Carotis-Ts (n = 20) bei denen eine mechanische Rekanalisation durchgeführt wurde. Der Einfluss verschiedener klinischer und bildgebender Faktoren auf das Auftreten von HPLs im pCCT wurde ermittelt. Bei Nachweis von HPLs wurde deren Volumen mit dem endgültigen Infarktvolumen verglichen. Das relative Risiko für das Auftreten eines hämorrhagischen Infarktes bei Patienten mit im Vergleich zu ohne HPLs wurde bestimmt. **Ergebnis:** Postinterventionell waren bei 84,2% der Patienten HPLs nachweisbar. Lediglich der NIHSS-Wert bei Aufnahme und die Menge an intraarteriell applizierten Kontrastmittel bzw. die Dauer der Intervention zeigten einen signifikanten Einfluss auf das Auftreten von HPLs im pCCT. Im Verlauf fand sich in 3% der Fälle kein Infarkt, in 52,5% ein rein ischämischer Infarkt und in 44,5% ein hämorrhagischer Infarkt. Bei fast allen (außer einem) Patienten mit einem HPLs übertraf das endgültige Infarktvolumen (MW = 122,8 ml) das Volumen der HPLs (MW = 15 ml). Patienten mit HPLs hatten ein 3,6fach erhöhtes relatives Risiko einen hämorrhagischen Infarkt zu entwickeln als Patienten ohne HPLs. **Schlussfolgerung:** Unsere Daten zeigen, dass das Ausmaß postinterventioneller HPLs das resultierende Gesamtinfarktvolumen unterschätzt, hier also nur bedingt als prognostischer Faktor geeignet ist. Wir fanden allerdings bei Vorliegen von HPLs ein erhöhtes Risiko für eine Hämorrhagie. Die Bedeutung dieses Ergebnisses für das postinterventionelle medikamentöse Management sollte in größeren prospektiven Studien genauer untersucht werden.
Keywords: mechanische Rekanalisation, postinterventionelles CCT, hyperdense Parenchymläsion, Schrankenstörung

WI-PO 42 Funktionelle MRT mit Negativen BOLD-Signalveränderungen im Primären Somatosensorischen Kortex unter Einluss des Alterns

Sohns JM[1], Gröschel S[2], Baudewig J[3], Becker L[4], Schmidt-Samoa C[5], Menke J[1], Staab W[1], Lotz J[1], Dechent A[5], Kastrup A[6]
[1]Universitätsmedizin Göttingen, Radiologie, Göttingen; [2]Universitätsklinikum Mainz, Psychiatrie and Psychotherapie, Mainz; [3]Christian-Albrechts-Universität Kiel, Radiologie, Kiel; [4]Universitätsklinikum Jena, Änesthesiologie und Intensivmedizin, Jena; [5]Universitätsmedizin Göttingen, MR-Research in Neurologie & Psychiatrie, Göttingen; [6]Klinikum Bremen-Mitte & Bremen-Ost, Neurologie, Göttingen

Ziele: In addition to a contralateral activation of the primary and secondary somatosensory cortex, peripheral sensory stimulation has been shown to elicit responses in the ipsilateral primary somatosensory cortex (SI). In particular, evidence is accumulating that processes of interhemispheric inhibition as depicted by negative BOLD signal changes are part of somatosensory processes. The aim of the study was to analyze age-related differences in patterns of cerebral activation in the somatosensory system in general and processes of interhemispheric inhibition in particular. **Methode:** An fMRI study was performed including 14

younger (23.3 ± 0.9 years) and 13 healthy older participants (73.2 ± 8.3 years). All subjects were scanned during peripheral electrical median nerve stimulation (40 Hz) to obtain BOLD responses in the somatosensory system. Moreover, the individual perception threshold (CPT) as a quantitative measure of sensory function was determined in a separate psychophysical testing. **Ergebnis:** Significant increases in BOLD signal could be measured within the contralateral primary somatosensory cortex (SI), in the bilateral SII cortex, the contralateral insula, thalamus and Brodman area 6 as well as in the ipsilateral cerebellum in both groups. Whereas a large cluster of negative BOLD signal changes was observed in the ipsilateral SI of the young subjects, this cluster was considerably smaller in the group of old subjects. The psychophysical experiments yielded a significant age-dependent effect of CPT change with less difference in the older group which is in line with the significantly smaller alterations in maximal BOLD signal change in the contra- and ipsilateral SI cortex found between the 2 groups. **Schlussfolgerung:** Healthy aging seems to be associated with a decrease in intracerebral inhibition as reflected by smaller negative BOLD signal changes during fMRI tasks. This finding could constitute an important link between age-related neurophysiological changes and behavioral alterations in humans.
Keywords: Functional MRI, negative BOLD signal, electrical median nerve stimulation, somatosensory cortex, age

Qualitätsmanagement

WI-PO 43 Risikoverständnis vor kontrastmittelgestützten CT-Untersuchungen

Dendl LM, Röhrl S, Schreyer AG
Radiologie/UK Regensburg, Regensburg

Ziele: Vor kontrastmittelgestützten CT-Untersuchungen wird die schriftliche Einverständniserklärung des Patienten nach einem Aufklärungsgespräch eingeholt. In vorliegender Studie soll geprüft werden, in welchem Maß Patienten nach erfolgter ärztlicher Aufklärung die relevanten Sachverhalte des Aufklärungsgesprächs, Risiken und mögliche Konsequenzen verstehen und somit im besten Falle auch aktiv Risiken nennen können. Zusätzlich wird evaluiert, von welchen Co-Faktoren das Risikoverständnis beeinflusst wird. **Methode:** Prospektiv wurden insgesamt 120 Patienten eingeschlossen, welche randomisiert in 2 Studienarme aufgeteilt wurden. Im ersten Studienarm wurden die Patienten ohne das Wissen des Arztes nach erfolgtem Aufklärungsgespräch befragt, im zweiten Studienarm wurde der aufklärende Arzt vor Beginn des Aufklärungsgesprächs über die Studienteilnahme des Patienten in Kenntnis gesetzt. Es erfolgte eine Patientenbefragung bezüglich möglicher Risiken der Untersuchung und einer zusätzlichen Dokumentation der Schulbildung, Grunderkrankung und eventueller Risikofaktoren der Patienten. **Ergebnis:** Es konnte gezeigt werden, dass Patienten des 2. Studienarms hochsignifikant häufiger potentielle Risiken nennen konnten (Studienarm 1: 4,8 von 9 Punkten; Studienarm 2: 7,2 von 9 Punkten). Auffallend war zudem, dass in dieser Gruppe signifikant mehr Patienten alle Risiken aktiv nennen konnten. Nur bei Patienten mit niedrigerem Bildungsniveau scheint der Grad der Aufklärung (Studienarm 1 vs. 2) einen Einfluss auf das Risikoverständnis zu haben. Das Risikoverständnis scheint zusätzlich durch die subjektive Zufriedenheit mit dem Aufklärungsgespräch beeinflusst zu werden. **Schlussfolgerung:** Durch eine detaillierte Aufklärung kann das Risikoverständnis vor KM-gestützten CT-Untersuchungen gesteigert werden und konsekutiv von Seiten des Patienten möglichen Risiken aktiv vorgebeugt werden. Bei niedrigerem Bildungsniveau hat die detaillierte Aufklärung einen signifikanten Einfluss auf das Verstehen der Nebenwirkungen und möglicher Risiken.
Keywords: CT, Patientenaufklärung, Risikoverständnis

WI-PO 44 Anatomie im Röntgenbild – Evaluation der integrativen Lehre in der Radiologie

Dettmer S[1], Prof. Schmiedl A[2], Meyer S[1], Dr. Giesemann A[3], Prof. Pabst R[4], Dr. Weidemann J[1], Prof. Wacker F[1], PD Dr. Kirchhoff T[1]
[1]Medizinische Hochschule Hannover, Institut für Diagnostische und Interventionelle Radiologie, Hannover; [2]Medizinische Hochschule Hannover, Institut für Funktionelle und Angewandte Anatomie, Hannover; [3]Medizinische Hochschule Hannover, Institut für Diagnostische und Interventionelle Neuroradiologie, Hannover; [4]Medizinische Hochschule Hannover, Institut für Immunmorphologie, Hannover

Ziele: Evaluation und Analyse des integrativen Faches „Anatomie im Röntgenbild“ im Vergleich zu herkömmlichen Kursen. **Methode:** Der gemeinsame Unterricht von Anatomie und Radiologie erscheint sinnvoll, dennoch werden beide Fächer an den meisten Fakultäten unabhängig voneinander und mit zeitlichen Trennung unterrichtet. An unserer Hochschule wurde das vorklinische integrative Wahlpflichtfach „Anatomie im Röntgenbild“ etabliert. Es wird die studentische Evaluationen sowie die Beobachtungen der Dozenten bezüglich des Lernverhaltens der Studierenden analysiert und basierend darauf die Vor- und Nachteile der integrativen Lehre in der medizinischen Ausbildung diskutiert. **Ergebnis:** Die Studierenden bewerteten den Kurs mit „sehr gut“ (Note 1,3 auf einer Skala von 1 – 6). Diese Bewertung war signifikant ($p < 0{,}001$) besser als die durchschnittliche Note aller evaluierten Kurse im 2.Studienjahr (Note 2,8). Die Studierenden gaben an, dass der gemeinsame Unterricht das anatomische Verständnis erleichtert (90%) und dass das Gelernte Relevanz für ihre zukünftige Tätigkeit hat (93%). Der Kurs hat das Interesse der Studierenden an den beiden Fächern verstärkt (88%). Dem Wunsch nach einer Ausweitung des Kurses wurde durch die Einführung des zusätzlichen Kurstages „Zentrales Nervensystem“ Rechnung getragen, wonach sich die Benotung durch die Studierenden von im Durchschnitt 1,4 auf 1,1 signifikant ($p=0{,}009$) verbesserte. **Schlussfolgerung:** Die integrative Lehre von Anatomie und Radiologie wird von den Studierenden als sehr positiv bewertet. Sie verbessert das anatomische und das radiologische Verständnis und erhöhte die Lernmotivation. Es sollte allerdings beachtet werden, dass sich der Zeitaufwand für die Dozenten im Vergleich zum herkömmlichen Unterricht erheblich erhöht.
Keywords: Lehre, Medizinstudium, integrativ, Lehrmethoden

Strahlenschutz

WI-PO 45 Kumulatives Strahlenrisiko von Patienten mit ischämischen Herzerkrankungen durch diagnostische und interventionelle Strahlenanwendungen

Brix G[1], Berton M[2], Nekolla E[1], Lechel U[1], Schegerer A[1], Süselbeck T[3], Fink C[2]
[1]Bundesamt für Strahlenschutz, Medizinischer und beruflicher Strahlenschutz, Oberschleißheim; [2]Institut für Klinische Radiologie und Nuklearmedizin, Mannheim; [3]Klinik für Innere Medizin, Abteilung für Kardiologie, Mannheim

Ziele: Geschlechts-, alters- und organspezifische Ermittlung und Bewertung der kumulativen Strahlenexposition sowie des daraus resultierenden Strahlenrisikos von Patienten mit ischämischen Herzerkrankungen (IHK) durch diagnostische und interventionelle Strahlenanwendungen. **Methode:** Für 1219 IHK-Patienten wurden sowohl personen- als auch untersuchungsbezogene Daten aus dem KIS/RIS eines großen Universitätsklinikums extrahiert. Für jeden Patienten wurden die kumulativen Organdosen sowie die korrespondierende effektive Dosis für alle Bildgebungsprozeduren berechnet, die 3 Monate vor und 12 Monate nach Festlegung der Entlassungsdiagnose durchgeführt wurden. Basierend auf den ermittelten Organdosiswerten wurde schließlich unter Verwendung geschlechts-, alters- und organspezifischer Strahlenrisikomodelle (BEIR VII) das zusätzliche Lebenszeitrisiko abgeschätzt, im weiteren Verlauf des Lebens an einem strahleninduzierten Tumor zu erkranken. **Ergebnis:** Im Mittel wurden in den 15 Monaten 3,2 Prozeduren pro Patient durchgeführt. Am häufigsten waren Röntgenaufnahmen (52,4%) gefolgt von Herzkatheteruntersuchungen und Koronarinterventionen (41,3%), CT-Scans (3,9%) und Myokard-SPECT-Untersuchungen (2,3%). 87% der effektiven Dosis resultierte aus den Herzkatheteruntersuchungen und Koronarinterventionen. Das Maximum der effektiven Dosis und des zu-

sätzlichen Lebenszeitrisikos lag bei 95 mSv bzw. 0,9%. Beide Größen waren bei Männern im Vergleich zu Frauen signifikant höher (im Mittel 13,3 vs. 10,3 mSv bzw. 0,09 vs. 0,07%). Im Gegensatz zur effektiven Dosis nahm das zusätzliche Krebsrisiko für beide Geschlechter signifikant mit zunehmendem Alter ab. **Schlussfolgerung:** Obwohl die betrachteten IHK-Patienten zum Teil einer relativ hohen Strahlenexposition ausgesetzt waren, ist das resultierende strahleninduzierte Krebsrisiko aufgrund ihres höheren Alters sowohl im Vergleich zum Spontanrisiko an Krebs zu erkranken als auch zum Nutzen aus den durchgeführten diagnostischen und therapeutischen Maßnahmen als gering zu bewerten.
Keywords: Ischämische Herzerkrankungen, Strahlenexposition, Strahlenrisiko

WI-PO 46 Vergleich der Strahlungsexposition zweier Mammografiesysteme mittels Thermolumineszenzdosimetrie

Buchgeister M[1], Leben R[1], Roll M[1], Juran R[2]
[1]Beuth Hochschule für Technik Berlin, FB II, Berlin; [2]Charité Berlin Mitte, Institut für Radiologie, Berlin

Ziele: Die Exposition zweier Mammografiesysteme mit einem Vollfeld-Se-Detektor bzw. Fächerstrahl-Si-Zeilendetektor wurde für drei spezielle Mammaphantome mit Thermolumineszenzdosimetern (TLD) verglichen. **Methode:** Es wurden Mammografiesysteme mit W-Anode benutzt: a) Siemens Mammomat Novation DR mit Se-Detektor und Rh-Filter, b) Philips MicroDose L30 mit Si-Zeilendetektor (Photonenzähler) und Al-Filter. Da der Aufnahmetisch des MicroDose gebogen ist, wurden weiche Superflabplatten (Fa. Additec) in Dicken von 5 bzw. 10 mm als Phantom benutzt. Daraus wurden drei Quaderphantome gebaut: a)10 x 10 x 2 cm^3, b)15 x 15 x 4 cm^3, c)20 x 20 x 6 cm^3. Vergleichsmessungen zu PMMA ergaben einen leicht kleineren Schwächungsfaktor. Zwischen den Schichten wurden LiF(Mg,Cu,P)-TLDs zur Messung der Organdosis eingebracht, die mit 28 kV an einer Mo/Mo-Röntgenröhre in Luftkerma kalibriert wurden. Alle Aufnahmen wurden von lokalen Mitarbeitern mit Belichtungsautomatik wie in der Routine ausgeführt. Die Bildqualität wurde nicht untersucht. **Ergebnis:** Für das Siemens Mammoat Novation DR ergaben sich für die drei Phantome folgende Organdosiswerte (el. Belichtungsparameter, DICOM-Organdosisangabe): a) 0,64mSv (27 kV, 25 mAs, 0,50mSv) b) 0,91mSv (28 kV, 51 mAs, 0,89mSv) c) 1,54mSv (30 kV, 95 mAs, 1,50mSv) Für das Philips MicroDose L30 ergaben sich folgende Organdosiswerte: a) 0,44mSv (26 kV, 8 mAs, 0,31mSv) b) 0,60mSv (29 kV, 10 mAs, 0,36mSv) c) 0,99mSv (32 kV, 16 mAs, 0,71mSv) **Schlussfolgerung:** Das Mammomat Novation zeigte eine gute Übereinstimmung der gemessenen Organdosis mit den Angaben im DICOM-Header. Das MicroDose ergab für die gleichen Phantome eine um rund ein Drittel reduzierte Organdosis. Diese lag allerdings um bis zu einem Faktor 1,4 über den Angaben im DICOM-Header. Die gute Übereinstimmung der Organdosiswerte für das Siemens System zeigt, dass die sich angewendete Methode für die Messung der Exposition eignet. Die Unterschiede der gemessenen Organdosis des MicroDose zu den Angaben des Geräts ist Gegenstand weiterer Untersuchung.
Keywords: Thermolumineszenzdosimetrie, Mammografie, Parenchymdosis

WI-PO 47 Qualitätsvergleich digitaler 3D-fähiger Röntgenanlagen bei HNO-Fragestellungen am Schläfenbein und den Nasennebenhöhlen

Knörgen M, Brandt S, Kösling S
Universitätsklinikum Halle, Diagnostische Radiologie, Halle

Ziele: Hersteller und Anwender von DVT-Geräten (DVT: digitale Volumentomografie) berichten über eine hohe Bildqualität bei gleichzeitig geringer Exposition. Auch außerhalb zahnmedizinischer Anwendungen, insbesondere für HNO-Fragestellungen im Bereich der NNH und am Schläfenbein, kommt die DVT zunehmend zum Einsatz. Für eine wissenschaftlich begründete Festlegung von Indikationen verglichen wir CT-, DSA- und DVT- Standardprotokolle für HNO- Fragestellungen. **Methode:** Für Schläfenbein- (SB) und Nasennebenhöhlenuntersuchungen (NNH) wurden an drei verschiedenen Messphantomen (Alderson- RANDO-, CTDI- Kopf- und Strukturkörperphantom) insgesamt 10 verschiedene Protokolle (4 DVT-, 4 CT-, 2 DSA-Protokolle) überprüft. Messungen der Augen- und Schilddrüsendosis erfolgten dabei am Alderson-RANDO-Phantom. Unter identischen Messbedingungen wurden dann der gewichtete CTDI und 3D-Datensätze von einem selbstgebauten Strukturkörper aufgenommen. Die Beurteilung der Strukturerkennbarkeit erfolgte durch 6 unabhängige Befunder. **Ergebnis:** Es wurden Expositionsdaten am Alderson-Rando-Phantom (Auge und Schilddrüse) gemessen. Mit den dabei verwendeten Scanparametern wurden dann Aufnahmen des Strukturphantoms gewonnen und die davon abgeleiteten Daten bzgl. des Auflösungsvermögens (Schichtdicken und laterale Rastererkennbarkeit) den am CTDI-Phantom gemessenen Indexwerten CTDI(w) gegenübergestellt. Die Strukturerkennbarkeit für SB-Aufnahmen differierte z. B. von 0,6 mm (CT) bis zu 0,4 mm (DVT); die Exposition CTDI(w) zwischen 8,2 mGy bis 24,0 mGy resp.. Einen ähnlichen Trend zeigten die NNH-Protokolle. **Schlussfolgerung:** Im Vergleich von drei digitalen Röntgenanlagen erwies sich das DVT-Gerät in der Kombination von Ortsauflösung und Strahlenexposition für NNH- und SB-Untersuchungen im Hochkontrastbereich als Optimum. Als Indikationsgebiete ergeben sich bei einem Einsatz von High-End-DVT sämtliche Fragestellungen aus der Kopf-Hals-Radiologie, die derzeit noch überwiegend durch die CT nativ im Knochenfenster abgeklärt werden.
Keywords: DVT, CT, Exposition, Nasennebenhöhlen, Schläfenbein

Therapiemonitoring

WI-PO 48 Diffusions-gewichtete Bildgebung (DWI) in Kombination mit Dual-Energy CT (DECT) im Therapiemonitoring nach Schwerionentherapie bei Patienten mit hepatozellulärem Karzinom (HCC)

Simons D[1], Wilhelm T[1], Habermehl D[2], Combs S[2], Hering J[3], Ganten MK[1], Stieltjes B[1], Schlemmer HP[1]
[1]Deutsches Krebsforschungszentrum (DKFZ), E010 Radiologie, Heidelberg; [2]Universitätsklinikum Heidelberg, Radioonkologie und Strahlentherapie, Heidelberg; [3]Deutsches Krebsforschungszentrum (DKFZ), Medizinische und Biologische Informatik, Heidelberg

Ziele: Die Behandlungsmöglichkeiten für Patienten mit fortgeschrittenem HCC sind in der Regel limitiert. Ein neuer Behandlungsansatz könnte die Schwerionentherapie mit Kohlenstoffionen sein, die sich durch ein invertiertes Dosisprofil sowie einer hohen lokalen Dosisapplikation im sog. Bragg-peak bei gleichzeitiger Schonung des Normalgewebes auszeichnen. Das Therapieansprechen nach Schwerionenbehandlung mithilfe bildgebender Verfahren wurde bislang nicht beschrieben. Ziel der Studie war es, die diagnostische Wertigkeit der DWI in Kombination mit DECT im Hinblick auf ein Therapieansprechen nach Schwerionentherapie zu evaluieren. **Methode:** Sieben Patienten mit fortgeschrittenem HCC wurden nach initialer Baseline Untersuchung im Zeitraum 2011 und 2012 mittels MRT (inkl. DWI-Sequenzen) und DECT des Abdomens verlaufskontrolliert. Tumorgröße, Tumordichte (HU) sowie Apparent Diffusion Coefficient (ADC) Werte wurden von zwei Radiologen ausgewertet. Hierbei wurden die HCC-Läsionen auf der T1-post-KM volumetriert und die CT und DWI-Daten hierauf registriert. Partialvolumen- sowie Regressionsanalysen der korrelierten Daten wurden durchgeführt, um Veränderungen dieser Parameter im Verlauf zu beurteilen. **Ergebnis:** In allen Patienten konnte nach Schwerionentherapie eine Reduzierung der Tumorgröße beobachtet werden. Erste Ergebnisse zeigten eine inverse Korrelation von Dichte-Reduzierung in der DECT und ADC-Anstieg in der DWI nach Schwerionentherapie (1. Verlaufskontrolle nach vier Wochen) als Zeichen des Therapieansprechens. Zwölf Wochen nach Therapie wurde ein Rückgang der ADC- und eine Erhöhung der CT-Dichtewerte, am ehesten bedingt durch Reorganisation des Gewebes, beobachtet. **Schlussfolgerung:** Die Diffusions-gewichtete Bildgebung in Kombination mit der Dual-Energy CT ist ein vielversprechender Ansatz im Therapiemonitoring nach Schwerionentherapie bei HCC-Patienten. Eine parallele und insbesondere reproduzierbare Auswertung kann hierbei durch Registrierung der DWI- und CT-Daten auf die T1-post-KM erreicht werden.
Keywords: Carbon Ion Radiotherapy, Therapy monitoring, Diffusion Weighted Imaging, Dual Energy CT, HCC

Thoraxradiologie

WI-PO 49 Diagnostische Wertigkeit von knöchernen Hemithoraxaufnahmen bei Bagatelltrauma des Thorax

Haimerl M, Hoffstetter P, Wagner M, Schleder S, Wiggermann P, Dornia C, Stroszczynski C, Schreyer AG
Universitätsklinikum Regensburg, Institut für Röntgendiagnostik, Regensburg

Ziele: Röntgenaufnahmen des knöchernen Hemithorax stellen eine häufig durchgeführte Untersuchung zur Abklärung eines Verdachtes auf Rippenfraktur nach stumpfem Thoraxtrauma dar. Ziel dieser Arbeit war die Überprüfung des diagnostischen Wertes der konventionellen Hemithoraxaufnahme bei Patienten mit stumpfem Thoraxtrauma. **Methode:** In dieser retrospektiven Auswertung erhielten 56 Patienten nach stumpfem Thoraxtrauma, eine knöcherne Hemithoraxaufnahme und 39 Patienten zusätzlich eine konventionelle Thoraxübersichtsaufnahme. Bei allen Patienten wurde eine CT- Thorax durchgeführt (Goldstandard) und alle Untersuchungen wurden von drei unabhängigen Radiologen ausgewertet. Für alle Modalitäten wurden Sensitivität und Spezifität sowie negativer und positiver prädiktiver Wert berechnet. Zur Bestimmung des Signifikanzniveaus wurde der McNemar-Test angewendet, die Interobserver-Reliabilität wurde mittels Cohens-Kappa-Test analysiert. **Ergebnis:** Insgesamt wurden 56 Patienten (34 Männer und 22 Frauen) untersucht. Das mittlere Alter betrug 61 Jahre (24 – 87 Jahre). In der CT konnte bei 22 Patienten eine Fraktur von einer oder mehrerer Rippen festgestellt werden; dies konnte bei 18 von 22 (82%) Patienten in der Hemithoraxaufnahme bestätigt werden. In 16 von 22 (73%) Fällen stimmte dabei die Anzahl der frakturierten Rippen überein. Die Spezifität der Hemithoraxaufnahmen betrug 100%, der negative und positive prädiktive Wert lag bei 85% bzw. 100%. Es zeigte sich eine hohe Interobserver-Übereinstimmung mit Kappa-Werten zwischen 0,92 und 0,96. Die Sensitivität der Hemithoraxaufnahme war mit 46% deutlich niedriger als die der CT (p = 0,008). Die Unterschiede zwischen Hemithoraxaufnahme und Thoraxübersichtsaufnahme waren nicht signifikant (p = 0,063). **Schlussfolgerung:** Die knöcherne Hemithoraxaufnahme zur Diagnostik möglicher Rippenfrakturen zeigt eine niedrigere Sensitivität als die Computertomografie. Die konventionelle Technik liefert jedoch eine hohe Spezifität und eine hohe Interobserver-Übereinstimmung.
Keywords: Hemithorax, Thoraxtrauma, Rippenfraktur

WI-PO 50 Erfassung pulmonaler Melanom-Metastasen mittels F-18-FDG PET/CT: welche PET-negativen Patienten benötigen eine weitere Abklärung zum definitiven Staging?

Mayerhoefer ME[1], Prosch H[1], Herold C[1], Weber M[1], Karanikas G[2]
[1]Medizinische Universität Wien, Univ.-Klinik für Radiodiagnostik, PET/CT Zentrum, Abteilung für Allgemeine und Kinderradiologie, Wien; [2]Medizinische Universität Wien, Univ.-Klinik für Nuklearmedizin, Wien

Ziele: Ziel war es, für Melanom-Patienten die Abhängigkeit der PET-Sensitivität von der Größe der pulmonalen Metastase zu bestimmen. Dadurch kann abgeschätzt werden, welche Patienten eine weitere Untersuchung zum definitiven Staging benötigen. **Methode:** Aus einem Gesamtkollektiv von 183 mittels F-18-FDG PET/CT (Biograph TruePoint 64) untersuchten Melanom-Patienten (Indikation: Staging oder Verlaufskontrolle) wurden 38 Patienten mit einer oder mehreren verifizierten pulmonalen Melanom-Metastasen isoliert und in die retrospektive Studie eingeschlossen. Jede einzelne Metastase wurde als PET-positiv oder PET-negativ klassifiziert und ihr maximaler Durchmesser im axialen Lungen-CT bestimmt. Die Sensitivität für die Detektion der Metastasen wurde, basierend auf den Durchmessern der Läsionen, in 2 mm-Schritten berechnet. **Ergebnis:** Insgesamt wurden 181 pulmonale Metastasen analysiert. Die PET-Sensitivität lag für 4–5 mm große Läsionen bei 7,9%; für 6–7 mm große Läsionen bei 33,3%; für 8–9 mm große Läsionen bei 56,8%; für 10–11 mm große Läsionen bei 63,6%; für 12–14 mm große Läsionen bei 100%; und für Läsionen von 15 mm und mehr ebenfalls bei 100%. Die Unterschiede der PET-Sensitivität zwischen den verschiedenen Größengruppen waren statistisch signifikant (P< 0,001). **Schlussfolgerung:** Bei Verwendung aktueller PET/CT-Scannertechnologie ist eine bildgebende Verlaufskontrolle oder invasive Abklärung zum definitiven Staging von Melanom-Patienten mit einem oder mehreren PET-negativen pulmonalen Rundherden < 12mm erforderlich.
Keywords: PET/CT, Melanom, Staging

Uroradiologie/Urogenitaldiagnostik

WI-PO 51 Evaluation von diffusionsgewichteter MRT, MR-Spektroskopie sowie deren Kombination zur Vorhersage der Tumoraggressivität beim Prostatakarzinom im Vergleich mit dem postoperativ bestimmten Gleason-Scor

Otto J, Thörmer G, Schröder C, Garnov N, Moche M, Kahn T, Busse H
Universitätsklinikum Leipzig, Klinik und Poliklinik für Diagnostische und Interventionelle Radiologie, Leipzig

Ziele: Um eine Übertherapie nach Diagnose eines Prostatakarzinoms (PCa) zu vermeiden, werden gerade bei weniger aggressiven Tumoren immer häufiger Strategien wie das Abwartende Beobachten in Betracht gezogen. Ziel war es, die Wertigkeit der nichtinvasiven Bestimmung der Tumoraggressivität über eine Kombination aus diffusionsgewichteter und spektroskopischer MRT-Informationen zu bestimmen. **Methode:** 39 Patienten mit PCa erhielten ein endorektales, multiparametrisches MRT bei 3 T. Als Goldstandard diente die histopathologische Analyse der in Großflächenschnitten aufgearbeiteten Prostatektomiepräparate (n = 32) bzw. das Ergebnis aus MR-gestützter Stanzbiopsie (n = 6). Nach Korrelation mit den MR-Daten wurden der Apparent Diffusion Coefficient (ADC), normierte ADC (PCa/gesundes Gewebe) sowie die Cholin/Citrat (CC) bzw. (Cholin+Creatin)/Citrat (CCC)-Verhältnisse bestimmt. Mittels ROC-Analyse wurden die Parameter mit der höchsten Trennschärfe (area under curve, AUC) indolenter (Gleason Score ≤ 6) und aggressiver (GS ≥ 7) Tumoren ausgewählt und Schwellwerte zur Unterscheidung festgelegt. Ein gegenüber allen (para)klinischen Daten verblindeter Untersucher bestimmte anhand der Schwellwerte die Aggressivität der identifizierten Läsionen. **Ergebnis:** Für insgesamt 80 Läsionen zeigte der normierte ADC eine bessere Korrelation mit dem GS und eine höhere Trennschärfe als der Tumor-ADC (AUC: 0,88 vs. 0,72). CCC und CC-Verhältnisse erreichten AUC-Werte von 0,78 und 0,72. Als Parameter zur Identifizierung eines aggressiven Tumorwachstums wurden ein normierter ADC-Wert < 0,46 bzw. ein CCC-Wert > 1,3 ausgewählt. Durch den normiertem ADC bzw. CCC-Verhältnis allein sowie deren Kombination wurden 79% (31/39), 72% (28/39) und 85% (33/39) der Patienten richtig klassifiziert. **Schlussfolgerung:** Durch die Kombination aus dem sensitiven normierten ADC und dem spezifischen CCC-Verhältnis kann eine hohe Vorhersagequote für aggressive Tumoren erreicht werden.
Keywords: Prostatakarzinom, Gleason Score, Grading, Diffusionsgewichtete Bildgebung, Spektroskopie

Fortbildungsposter

FO-PO

S277	Gastrointestinal-/Abdominaldiagnostik
S277	Gefäße
S277	Interventionelle Radiologie
S278	Kinderradiologie
S278	Kopf/Hals-Diagnostik
S280	Muskuloskeletales System
S280	Neuroradiologie
S281	Thoraxradiologie

Fortschr Röntgenstr 2013; 185: S55–S281 Georg Thieme Verlag KG Stuttgart · New York · ISSN 1433-5972

Gastro- und Abdominaldiagnostik

FO-PO 1 Atypisches Erscheinungsbild eines Leberabszesses und Literaturübersicht

Buchholz M[1], Tafazzoli-Lari K[2], Schade UM[3], Barkhausen J[1]
[1]UK SH Campus Lübeck, Klinik für Radiologie und Nuklearmedizin, Lübeck; [2]UK SH Campus Lübeck, Klinik für Kinderchirurgie, Lübeck; [3]UK SH Campus Lübeck, Institut für Pathologie, Lübeck

Wir stellen die Bildgebung eines 10 Jahre alten Jungen vor, der mit Fieber und Entzündungsparametern (Leukozytose, erhöhtes C-reaktives Protein) und erhöhten Leberenzymen in der Kinderchirurgie am Campus Lübeck des UKSH vorgestellt wurde. Die eingangs durchgeführte Sonografie zeigte einen großen singulären echoinhomogenen Prozess der Leber. Im Anschluss wurde eine MRT nativ und mit serieller Kontrastmittelgabe durchgeführt, mit einem in T1 Wichtung signalarmen Prozess im rechten Leberlappen, der in den Sequenzen mit T2 Wichtung und der Diffusionssequenz signalreich inhomogen darzustellen war. Die serielle Kontrastmittelaufnahme ergab eine langsam zunehmende geringe inhomogene netzförmige Gadoliniumaufnahme ohne markante Einschmelzung. Eine Biospie ergab einen eitrigen Leberprozess, unter Antibiose hat sich der Leberbefund in den folgenden Wochen weitgehend sonografisch und MR-tomografisch zurückgebildet. Bei Durchsicht der Literatur ist die Diagnose an Hand der Bildgebung für einen Abszess ungewöhnlich, die übliche richtungsweisende Einschmelzung ist erst in einzelnen Bereichen der Läsion im Verlauf auszumachen. Lediglich bei Abszessen im Rahmen der Septischen Granulomatose und resultierender Immunschwäche sind Abszesse mit diffusen Kontrastmittelanreicherungen beschrieben. An Hand der Primärdiagnostik im Bild wurde ein Lebertumor wie ein Fibrolamelläres Karzinom favorisiert.
Lernziele: Wir möchten mit der Vorstellung dieser bildgebenden Untersuchungen und der Literatur zum differenzialdiagnostischen Verständnis beitragen.
Keywords: MRT, Sonografie, Kinderradiologie, Leberabszess

FO-PO 2 CT-grafische Zeichen des Omentuminfarktes am Fall eines Patienten mit akuten Abdominalschmerzen

Schmidt SA, Brambs HJ, Juchems MS
Universitätsklinikum Ulm, Klinik für Diagnostische und Interventionelle Radiologie, Ulm

In seltenen Fällen können Erkrankungen des Omentum majus Ursache einer akuten abdominellen Schmerzsymptomatik sein. Diese Diagnose wird immer noch häufig erst intraoperativ gestellt. Eine primäre Torsion erfolgt durch Rotation eines Netzteils an einem Fixpunkt. Als prädisponierende Faktoren werden Anomalien der Netzkontur, irreguläre Netzgefäße, mechanische Alteration, Husten und körperliche Überanstrengung angesehen. Die Torsion bedingt meist eine Verlegung der venösen omentalen Gefäße, in der Folge einen Rückstau des Blutes mit Ödem, später eine Ischämie und Nekrose. Als Komplikationen sind sanguinolenter Aszites sowie eine aseptische Peritonitis möglich. Die sekundäre Torsion erfolgt durch Rotation eines Netzteils zwischen seiner Basis und einem zweiten Fixpunkt. Hierfür kommen in erster Linie vorbestehende Pathologien wie Tumoren, Zysten, Entzündungen, Narbengewebe, Hernien oder eine Peritonealkarzinose in Betracht. Die Diagnose sollte idealerweise anhand nicht-invasiver Untersuchungen und hier speziell einer Computertomografie gestellt werden. Hierbei finden sich häufig charakteristische Zeichen der Omentumtorsion. Daneben können gleichzeitig eventuell vorhandene Primärtumore oder sekundäre Raumforderungen des Omentums detektiert werden. In vorgestelltem Fall wirkte die Raumforderung in axialer wie in koronarer Projektion initial wie ein Lipom, aufgrund des verdrängenden Wachstums wurde auch ein Liposarkom oder ein Pseudomyxoma peritonei erwogen. In sagittaler Projektion fiel dann jedoch die für eine omentale Gefäßtorquierung typische, zentral spiralförmige Struktur auf („whirl sign“).
Lernziele: Primäre Erkrankungen des großen Netzes sind insgesamt selten, sollten jedoch bei der Differenzialdiagnose von akuten Abdominalbeschwerden oder Raumforderungen unklarer Genese in Betracht gezogen werden. Eine invasive Diagnostik kann vielen Patienten durch eine CT-Untersuchung erspart werden, wenn dem Befunder die typischen Zeichen bekannt sind.
Keywords: Omentuminfarkt, Omentumtorsion, Gefäßtorsion, akutes Abdomen, Computertomografie

Gefäße

FO-PO 3 Popliteales arterielles Entrapmentsyndrom – seltene Ursache einer thrombembolischen Unterschenkelischämie einer 14-jährigen

Chang DH[1], Müller D[2], Maintz D[2], Bangard C[2]
[1]Uniklinik Köln, Köln; [2]Uniklinik Köln

Die akute Beinischämie im Jugendalter ist eine Seltenheit. Umso wichtiger ist für die Behandlung die Kenntnis der seltenen Differentialursachen. Wir beschreiben den Fall einer 14-jährigen mit akut aufgetretener kritischer Unterschenkelischämie auf dem Boden eines poplitealen arteriellen Entrapmentsyndroms (PAE). Die intraarterielle digitale Subtraktionsangiografie zeigte in diesem Fall eine nach medial verlagerte stenosierte A. poplitea sowie thrombembolische Kontrastmittelaussparungen der Unterschenkeltrifurkation. Die anschließend durchgeführte MRT beider Knieregionen in Dorsalflexion und in Neutralstellung zeigte einen pathologisch weit mediocranial am Femurkonylus ansetzenden Anteil des M. gastrocnemius als Ursache der funktionellen Stenose durch Medialisierung und Einengung der A. poplitea insbesondere unter Muskelkontraktion. Es erfolgte die erfolgreiche i. a. Lysetherapie und die definitive Versorgung mittels operativer Durchtrennung des M. gastrocnemius.
Lernziele: Lernziel ist die Kenntnis der anlagebedingten Normvarianten der Fossa poplitea, die für ein PAE prädisponieren. Es werden Differentialdiagnosen diskutiert, das PAE in verschiedenen bildgebenden Methoden gezeigt und die Therapieoptionen vorgestellt.
Keywords: Popliteales arterielles Entrapmentsyndrom, interventionelle Radiologie, MRA, DSA

Interventionelle Radiologie

FO-PO 4 Irreversible Elektroporation von Lebertumoren: Das praktische Vorgehen

Dollinger M, Niessen C, Haimerl M, Jung EM, Stroszczynski C, Wiggermann P
Universitätsklinikum Regensburg, Röntgendiagnostik, Regensburg

In der Behandlung von Lebertumoren haben innerhalb der letzten Jahren minimalinvasive Verfahren an Bedeutung gewonnen. Die irreversible Elektroporation (IRE) stellt ein neues, nichtthermisches Ablationsverfahren dar. Hierbei wird das Zellmembranpotenzial von Tumorzellen mithilfe elektrischer Impulse zerstört und Zellapoptose induziert. Benachbarte Gallengänge sowie Blutgefäße bleiben hiervon unbeeinträchtigt. Bei noch mangelnden Erfahrungen hinsichtlich des praktischen Vorgehens (z. B. parallele Platzierung multipler Sonden) soll dieses Fortbildungsposter die prozeduralen Aspekte der IRE demonstrieren, basierend auf einer zwölfmonatigen Erfahrung mit der Ablation von insgesamt 50 Leberherden bei 36 Patienten. Es werden auch Tipps und Tricks zur Durchführung komplexerer Fälle (3D CT-Planung, Bildfusion zwischen CT und Contrast enhanced ultrasound (CEUS), multiple Nadelpositionen) sowie solcher Tumore mit enger anatomischer Lagebeziehung zu Zwerchfell oder Blutgefäßen aufgezeigt. Die typische Bildgebung (CT, 3-Tesla-MRT) vor und nach Behandlung wird ausführlich dargestellt mit Zeichen der vollständigen sowie unvollständigen Ablation.
Lernziele:
- Erlernen des praktischen Vorgehens der hepatischen IRE bei Lebertumoren
- Erlernen der verschiedenen technischen Möglichkeiten (Bildfusion, parallele Nadelposition, 3D-Planung) bei komplexen Fällen.
- Erlernen der typischen prä- und posttherapeutischen Bildgebung der Tumore.

Keywords: IRE, Lebertumore, CT, MRT, CEUS

FO-PO 5 Selektive Thermoablation von Nebennierenmetastasen eines kleinzelligen Bronchialcarcinoms

Michels P, Kremers C, Vockelmann C, Nolte-Ernsting C
Evangelisches Krankenhaus Mülheim an der Ruhr, Institut für Diagnostische und Interventionelle Radiologie, Mülheim an der Ruhr

Bei einem 49jährigen Patienten mit kleinzelligem Bronchialcarcinom, initiales Stadium cT3N2M0, lagen in Verlaufskontrollen als einzige extrathorakale Tumormanifestationen beidseitige Nebennierenmetastasen vor. Unter Berücksichtigung des zugrundeliegenden Primarius sowie des Patientenalters wurde eine Thermoablation der Nebennierenmetastasen in einem interdisziplinären Tumorboard als primäres Therapiekonzept angesehen. In einem zweizeitigen Vorgehen wurden genannte Filiae zum einem mittels Radiofrequenzablation, zum anderen mittels Mikrowellenablation teils selektiv unter Schonung der nicht tumorbefallenen Nebennierenanteile therapiert.
Lernziele: Die selektive Thermoablation von Nebennierenmetastasen ist unter Umständen als individuelles Konzept ein geeignetes Mittel der palliativen Therapie eines kleinzelligen Bronchialcarcinoms.
Keywords: Thermoablation, Mikrowellenablation, Radiofrequenzablation, Nebennierenmetastasen, Bronchialcarcinom

FO-PO 6 Die endovaskuläre Revision des akuten aortobiiliakalen Arterienverschlusses

Schäfer JP[1], Wulff A[1], Schäfer FK[1], Siggelkow M[2], Groß J[2], Jansen O[1], Trentmann J[1]
[1]Universitätsklinikum Schleswig-Holstein Campus Kiel, Klinik für Diagnostische Radiologie, Kiel;
[2]Universitätsklinikum Schleswig-Holstein Campus Kiel, Klinik für Herz- und Gefäßchirurgie, Kiel

Bei Inoperabilität aufgrund zu hohen Risikoprofils bei akutem aorto-biiliakalem Arterienschluss kann in Lokalanästhesie eine perkutane endovaskuläre Revision zur Revaskularisation der okkludierten Gefäßsegmente angestrebt werden. Anhand von Fallbeispielen wird folgende Technik detailliert demonstriert: 1) Bds. inguinal retrograde Einlage von High-Profile (10/12 F) Schleusen in die A. fem. com.; 2) Rekanalisation der okkludierten Gefäßsegmente mit geeigneten Draht-Katheter-Kombinationen; 3) bei parallel einliegendem Sicherungsdraht jeweils Aspirationsmanöver mit großlumigem (9/10 F) Aspirationskatheter; 4) Implantation von Endoprothesen mit infrarenaler Platzierung in Kissing-Technik und distaler Landezone jeweils in den Beckenarterien; 5) Verschluss der arteriellen Zugänge durch perkutane Nahtsysteme.
Lernziele: Die perkutane endovaskuläre Revision bei akutem aorto-biiliakalem Arterienverschluss ist eine Behandlungsoption, die sich bei temporärer Inoperabilität als Bridging-Verfahren bis zur operativen Revision oder bei persistierender hoher Comorbidität auch als endgültige Behandlungsvariante einsetzen lässt.
Keywords: Arterienverschluss, Aorta, Iliakalarterien, Endovaskuläre Revision

FO-PO 7 Komplikationen bei CT-gestützten Lungenpunktionen, Prävention und Management

Seiwerts M, Kühn A, Kahn T
Univeristätsklinikum Leipzig, Klinik und Poliklinik für Diagnostische und Interventionelle Radiologie, Leipzig

CT-gestützte transthorakale Lungenpunktionen stellen Routineeingriffe zur histologischen Sicherung pulmonaler Pathologien dar. Die Standardvorgehensweise (SOP) sollte die Biopsieplanung zur Abklärung von Risikofaktoren, die Durchführung unter hämodynamischem und respiratorischen Monitoring sowie Komplikationsmanagement und Nachsorge einschließen. Der Pneumothorax ist asymptomatisch (17 – 26%) oder symptomatisch (1 – 14%) die häufigste Komplikation. Zur Prävention dienen eine koaxiale Punktionstechnik, Vermeidung von tiefer Inspiration, Husten oder Bewegung, minimale Punktionsstrecke, „Patch-Technik“ oder postinterventionelle Lagerung. Ein symptomatischer Pneu kann über die Koaxialnadel, eine großlumige Verweilkanüle oder Drainage entlastet werden. Eine Hämorrhagie tritt in Form von Hämoptysen (4%) oder asymptomatisch (27%). Eine Ausrichtung der Punktionsrichtung tangential zu zentralen Gefäßen und Herz senkt das Perforationsrisiko. Bei Husten und Hämoptysen sollte ein Interventionssabbruch und Seitenlagerung zur Vermeidung kontralateraler Aspiration erfolgen. Selten ist eine ITN, bronchoskopische Blutstillung oder endovaskuläre Embolisation notwendig. Eine Luftembolie ist mit 0,06% sehr selten. Konstanter Verschluss der Punktionsnadel, Vermeidung tiefer Inspiration, Gabe von Antitussiva und Anpassung der Beatmung sind zur Prävention zu empfehlen. Arrythmien mit Kreislaufstillstand, Myokardinfarkt, neurologische Defizite und Krampfanfälle können infolge der Embolie auftreten. Beatmung mit 100% Sauerstoff, Trendelenburg-Lagerung und hyperbare Sauerstofftherapie werden als Maßnahmen empfohlen. Mit 0,012 – 0,061% wird eine Tumoraussaat entlang des Punktionsweges als Komplikation mit der geringsten Wahrscheinlichkeit beschrieben. Einzelne Tumorentitäten wie das pleurale Mesotheliom weisen mit bis zu 4% ein erhöhtes Risiko für eine Tumoraussaat auf.
Lernziele: Risikoeinschätzung von Komplikationen der CT-gestützten Lungenpunktion, Vermeidung und Management von Komplikationen.
Keywords: Computertomografie, Lungenbiopsie, Komplikationen

Kinderradiologie

FO-PO 8 Pathologische Befundkonstellationen der Hypophyse bei Kindern mit Wachstumshormonmangel

Leclair N[1], Hirsch W[1], Reiss-Zimmermann M[2], Ritter L[1], Pfäffle R[3], Sorge I[1]
[1]Universitätsklinikum Leipzig, Selbstständige Abteilung für Pädiatrische Radiologie, Leipzig; [2]Universitätsklinikum Leipzig, Abteilung Neuroradiologie, Leipzig;
[3]Universitätsklinikum Leipzig, Klinik für Kinder- und Jugendmedizin, Leipzig

Kleinwuchs ist charakterisiert durch eine Körpergröße unterhalb der 3. Perzentile. Als hypophysär bedingten Minderwuchs bezeichnet man die durch Wachstumshormonmangel bedingte Wachstumsstörung, die mit einer Prävalenz von 1:5.000 – 1:10.000 relativ häufig ist. Ursachen können hypothalamische oder hypophysäre Störungen sein, z. B. Tumoren, Traumen, Entzündungen, angeborene Anomalien. Ein Hypophysen-MRT ist notwendig, um vor Wachstumshormon- Therapiebeginn eine pathologische Befundkonstellation, z. B. einen verdrängenden Tumor in der Hypophyse, auszuschließen. In einem Untersuchungszeitraum von 5 Jahren wurden bei 152 Kindern MRTs der Hypophyse durchgeführt (T2-w, T1-w vor/nach KM) und letztlich nur 3 Raumforderungen, aber in 41% der Fälle sonstige pathologische Veränderungen in der Hypophyse als Ursache des Kleinwuchses gefunden. Die Veränderungen können hierbei die Adenohypophyse, die Neurohypophyse oder die gesamte Hypophyse betreffen und sind in der Regel als Fehlbildungen/embryologische Fehlentwicklungen zu deuten. Anhand von Fallbeispielen werden die 3 Raumforderungen der Hypophyse präsentiert und es wird ebenso auf die häufigsten Fehlbildungen eingegangen.
Lernziele:
- Wachstumshormonmangel ist oft (41%) mit morphologischen Hypophysenveränderungen verbunden
- Erkennen von typischen bildmorphologischen Befunden der Hypophyse, die mit einer Wachstumsstörung einhergehen können
- Verdrängende Tumoren sind bei Wachstumshormonmangel die Ausnahme, obwohl der Ausschluss eines Tumors meist die Indikation für das MRT ist.
- Erlernen, wie Fehlbildungen/embryologische Fehlentwicklungen im MRT zuverlässig diagnostiziert werden können.

Keywords: MRT, Hypophyse, Wachstumshormonmangel, Kinderradiologie

Kopf/Hals-Diagnostik

FO-PO 9 TIRADS: System zur klassifizierung der Schilddrüsenknoten

Fernandez Sanchez J
Robert-Bosch-Krankenhaus, Radiologie und Nuklearmedizin, Stuttgart

Eine TIRADS-Klassifikation der Schilddrüsenknoten mit dem gleichen Konzept des BIRADS bei der Mamma-Läsionen wurde von Horvath et al. 2009 vorgeschlagen. 2011 wurde diese TIRADS-Einteilung durch Kwak et al. erweitert bzw. ergänzt. Seitdem wird TIRADS in einigen Publikationen und Web-Seiten erwähnt. Allerdings wird eine TIRADS-Beurteilung der Schilddrüsenläsionen in der Befundung der Schilddrü-

sensonografie in der täglichen Praxis noch nicht oder kaum verwendet. Dies kann unterschiedliche Ursachen haben. Zum einen, die fehlenden Kenntnisse hinsichtlich seiner Existenz durch die von unterschiedlichen Fachrichtungen (Radiologen, Nuklearmediziner, Internisten, Endokrinologen, Chirurgen und Allgemeinmediziner) durchgeführten Schilddrüsensonografien. Eine andere Ursache kann eine Unsicherheit des Ultraschall-Untersuchers bei der Anwendung des TIRADS und Unklarheiten hinsichtlich der sicheren Zuordnung einer Schilddrüsenläsion in einer bestimmten Kategorie sein. Und zum letzten kann es auch eine Rolle spielen, dass einige Untersucher der Meinung sind, dass eine Schilddrüsensonografie leicht zu durchführen sei und dass Befunde mit Beurteilungen wie „vergrößerte Schilddrüse mit Knoten", „solider Knoten im rechten Schilddrüsenlappen" oder „Schilddrüse mit zwei echoarmen kleinen Läsionen" einfacher sind (für die Untersucher), was allerdings nicht immer mit einer extrem hohen Qualität der Untersuchung und einer großen Hilfe für die Zuweiser unbedingt verbunden ist. In diesem Fortbildungsbeitrag wird die TIRADS-Klassifikation präsentiert. Die sonografischen Merkmale der Graden bzw. Kategorien TIRADS I bis VI werden anhand mehrerer Beispiele exemplarisch dargestellt und diskutiert.

Lernziele: Kenntnis der TIRADS-Klassifikation. Beurteilung und Einteilung der Schilddrüsenknoten.

Keywords: TIRADS, Schilddrüse, Sonografie, Schilddrüsenknoten

FO-PO 10 MR/PET zum Initialstaging und zur Rezidivdiagnostik bei Kopf-Hals-Tumoren – eine Übersicht

Gawlitza M[1], Kubiessa K[1], Purz S[2], Sabri O[2], Kahn T[1], Stumpp P[1]
[1]Universitätsklinikum Leipzig, Klinik und Poliklinik für Diagnostische und Interventionelle Radiologie, Leipzig; [2]Universitätsklinikum Leipzig, Klinik und Poliklinik für Nuklearmedizin, Leipzig

Im Gegensatz zur PET/CT, die beim Staging von Kopf-Hals-Tumoren bereits breiten Einsatz findet, handelt es sich bei der MR/PET um ein neues Hybridverfahren, dessen Evaluation bei diversen Tumorerkrankungen gerade erst begonnen hat. Standard-Untersuchungsprotokolle sind somit noch nicht etabliert und Gegenstand aktueller Arbeiten. Verbesserungen der diagnostischen Genauigkeit werden in der onkologischen Bildgebung vor allem durch die simultane Akquisition morphologischer Information mittels Magnetresonanztomografie und metabolischer Information mittels Positronen-Emissionstomografie erwartet. Molekulare Informationen liefern außerdem die Diffusions- und Perfusionsbildgebung aus dem MRT. Im Kopf-Hals-Bereich liegen die Vorteile des MR/PET in der geringeren Anfälligkeit der MRT für Metallartefakte und in der überlegenen Darstellung der Anatomie durch den besseren Weichteilkontrast. Erwartet wird eine genauere Aussage beim lokalen Staging insbesondere bezüglich perineuraler Tumorausbreitung sowie Infiltration benachbarter Weichteile und ossärer Strukturen. Ferner könnte die Koppelung der verschiedenen metabolischen und molekularen Informationen eine genauere Aussage zum nodalen Staging ermöglichen und bei bereits vortherapierten Patienten die oft schwierige Differenzierung zwischen postoperativer bzw. posttherapeutischer Narbe, Ödem und Tumorrezidiv erleichtern. Ein Nachteil der MR/PET ist im Vergleich zu PET/CT die erhöhte Anforderung an die Compliance des Patienten, gerade in der für Bewegungs- und Schluckartefakte anfälligen Kopf-Hals-Region. Die simultane Akquisition anatomischer und metabolischer Informationen wird durch eine relativ lange Untersuchungsdauer von bis zu 60 Minuten erkauft.

Lernziele: Neben einem detaillierten, in der klinischen Routine angewandten Ganzkörper-Untersuchungsprotokoll sollen dem Betrachter anhand illustrativer Bildbeispiele Möglichkeiten, aber auch Grenzen der Modalität MR/PET beim Staging von Kopf-Hals-Tumoren aufgezeigt werden.

Keywords: MR/PET, Hybride Bildgebung, Kopf-Hals-Tumoren, Molekulare Bildgebung, PET/CT

FO-PO 11 Darstellbarkeit von verschiedenen, an den Floating Mass Transducer des Vibrant Soundbridge Mittelohr Implantatsystems angekoppelten, Vibroplasty Couplern mit MDCT und CBCT, in anatomischen Präparaten

Nguyen TD[1], Mlynski R[2], Plontke SK[3], Kösling S[1]
[1]Universitätsklinik Halle Saale, Klinik und Poliklinik für Diagnostische Radiologie, Halle; [2]Universitätsklinikum Würzburg, Klinik und Poliklinik für Hals-, Nasen-, Ohrenkrankheiten, Würzburg; [3]Universitätsklinik Halle Saale, Klinik und Poliklinik für Hals-, Nasen-, Ohrenheilkunde, Halle

Die Vibrant Soundbridge (VSB) hat sich als wirksames Mittel in der Behandlung von sesorineuralem und kombiniertem Hörverlust etabliert. Sie besteht aus einem externen Audioprozessor (AP) und einem implantierten Anteil (Vibrating Ossicular Prosthesis = VORP). Der AP wird magnetisch über dem VORP befestigt. Der VORP besteht aus dem Empfänger, dem Leitungskabel und dem Floating Mass Transducer (FMT). Der VORP wird an der Kalottenoberfläche befestigt und das Leitungskabel über eine Mastoidektomiehöhle und den Recessus facialis in das Mittelohr eingebracht. Normalerweise wird der FMT über seinen Clip direkt am Amboss befestigt oder an das runde Fenster angelegt. Zusätzlich sind nun Vibroplasty Coupler erhältlich, die neue Möglichkeiten bieten, den FMT an der Gehörknöchelchenkette zu fixieren und somit eine bessere Adaptation an unterschiedliche anatomische Gegebenheiten ermöglichen. Bildgebung nimmt einen zunehmenden Stellenwert ein bei der postoperativen Kontrolle. Sowohl Cone Beam CT (CBCT) als auch Multi-Detector CT (MDCT) sind geeignete Verfahren zur postoperativen Bildgebung. Um jedoch eine Dislokation oder eine frühe Komplikation detektieren zu können, ist die Kenntnis des normalen postoperativen Bildes nach Implantation eines FMT mit und ohne Coupler nötig. In Kooperation mit der Universitätsklinik für Hals-Nasen-Ohrenheilkunde wurden mehrere VSB-Systeme ohne und mit verschiedenen Vibroplasty Couplern in korrekter Position in Formalin fixierte Kopfpräparate eingebracht und einer postoperativen Bildgebung mittels CBCT und MDCT unterzogen.

Lernziele:
- Darstellung regulär eingebrachter VSB Systeme mit verschiedenen Couplern in MDCT und CBCT.
- Zusätzlich werden Unterschiede und Einschränkungen der beiden bidgebenden Verfahren aufgezeigt.
- CBCT zeigt Vorteile durch eine geringere Dosis, geringere Metallartefakte und eine bessere Ortsauflösung.

Keywords: Cone Beam CT, Vibrant Soundbridge, Vibroplasty Coupler

FO-PO 12 Seltener Fall einer schwierig zu diagnostizierenden ZNS-Tuberkulose bei klinisch inaktiver Tuberkulose

Schramm D, Bach AG, Surov A
Martin-Luther Universität Halle-Wittenberg, Universitätsklinik und Poliklinik für Diagnostische Radiologie, Halle

Bei 5 – 15 % der extrapulmonalen Tuberkulosen manifestiert sich die Erkrankung im Bereich des ZNS. In einigen Fällen kommt es zur Ausprägung von Tuberkulomen im ZNS, bei ansonsten inaktiver Tuberkulose. Dabei entwickelt sich die ZNS-Tuberkulose in 2 Stufen: Zunächst bilden sich während der hämatogenen Aussaat kleine meningeale und/oder intracerebrale tuberkulöse Läsionen an der subpialen oder subependymalen Oberfläche des Zerebrums bzw. des Myelons, die sogenannten „Rich-Foci". Letztere können später in den Subarachnoidalraum oder das Ventrikelsystem rupturieren und eine tuberkulöse Leptomeningitis hervorrufen. Im Hirn- oder Myelonparenchym gelegene Tuberkel können zu Tuberkulomen oder tuberkulösen Abszessen heranwachsen. Wegen der zu Erkrankungsbeginn unspezifischen klinischen Symptomatik muss differentialdiagnostisch neben Bakterien-, Pilz-, Virus- oder Parasiteninfektionen auch an nichtinfektiöse inflammatorische oder tumoröse Erkrankungen gedacht werden. Die Diagnosestellung der Neurotuberkulose besteht daher aus Klinik, Liquordiagnostik, mikrobiologischer und molekularer Diagnostik sowie zerebraler Bildgebung. Der klinische Erfolg einer Behandlung der Neurotuberkulose hängt entscheidend von der richtigen und raschen Diagnosestellung und einem unverzüglichem Therapiebeginn ab. Wir beschreiben den seltenen Fall einer ZNS-Tuberkulose bei klinisch inaktiver Tuberkulose. Der Befall des Nervensystems ist bildmorphologisch häufig schwer zu diagnostizieren und erfolgt dementsprechend oft verzögert, insbesondere wenn die üblichen mikro-

biologischen Tests negativ sind. Im vorliegenden Fall ließ sich die Diagnose erst durch eine Hirnbiopsie sichern. Unsere Fallbeschreibung stellt typische Bildbefunde einer Neurotuberkulose mit Tuberkulomen vor.
Lernziele:
- Bildmorphologie von ZNS-Tuberkulomen.
- Differentialdiagnose von ZNS-Tuberkulomen.
- Stellenwert radiologischer Verfahren bei der oftmals schwierigen Diagnostik der ZNS-Tuberkulose.

Keywords: ZNS, Tuberkulome, TBC, MRT

Muskuloskeletalles System

FO-PO 13 Skelettszintigrafie (planar und SPECT): Normale und pathologische szintigrafische Darstellung des Skeletts und Pitfalls. Was jeder Radiologe darüber wissen sollte

Fernandez Sanchez J
Robert-Bosch-Krankenhaus, Radiologie und Nuklearmedizin, Stuttgart

Trotz des zunehmenden Einsatzes der MRT in der Skelettdiagnostik, auch mit der Möglichkeit der Durchführung einer Ganzkkörper-MRT, ist die Skelettszintigrafie noch eine wichtige bildgebende Methode, insbesonders im Screening auf eine Knochenmetastasierung bei bestimmten Malignomen. Bekannt ist die hohe Sensitivität der Skelettszintigrafie in der Detektion von knochenstoffwechselaktiven Metastasen, jedoch auf Kosten der Spezifität. Deswegen werden unklaren Mehranreicherungen in der Skelettszintigrafie (DD benigne Anreicherung – degenerativ, traumatisch – oder Filiae) in der Regel mit gezielten konventionellen radiografischen Aufnahmen weiter aufgeklärt, manchmal auch durch ergänzende CT bzw. MR-Untersuchungen. Somit ist der Radiologe in der täglichen Praxis häufig mit der Abklärung eines skelettszintigrafischen Befundes konfrontiert. Für die Durchführung und Befundung der ergänzenden radiologischen Untersuchung ist das Betrachten der szintigrafischen Aufnahmen, was dank CD-Kopien und PACS zunehmend möglich ist, sehr nützlich. Zur adäquaten Einordnung der Befunde sollte der Radiologe Grundkenntnisse über die physiologische, normale Verteilung des Radiopharmakons in der Skelettszintigrafie sowie über die pathologische Anreicherungen haben. Auch Kenntnisse der häufigsten Artefakten und Pitfalls sind hilfreich für die radiologische Befundung. Im Rahmen dieses Fortbildungsbeitrages werden die normale und altersentsprechende Tracerdistribution sowie die häufigsten und typischen pathologischen Mehranreicherungen (sowie Minderspeicherungen) in der Skelettszintigrafie präsentiert und diskutiert. Auch die häufigsten Artefakten und Pitfalls werden illustriert, damit eine ausreichende radiologische Ergänzung des unklaren szintigrafischen Befundes ermöglicht wird.
Lernziele: Skelettszintigrafie, normale und pathologische Anreicherungen, Artefakte, Pitfalls

Keywords: Skelettszintigrafie, Artefakte, Pitfalls, konventionelle Radiografie, CT/MR

FO-PO 14 Prevertebral tendinitis

Schramm D[1], Glien, Alexander AG[2], Kösling, Sabrina SK[1]
[1]Martin-Luther Universität Halle-Wittenberg, Universitätsklinik und Poliklinik für Diagnostische Radiologie, Halle; [2]Universitätsklinikum Halle (Saale), Universitätsklinik und Poliklinik für Hals-Nasen-Ohren-Heilkunde, Halle

Prevertebral tendinitis is a rare, mostly acute disease which is relatively unknown among radiologists. Although the aetiology is still unexplained, it is assumed that the disease is caused by an inflammatory foreign body reaction due to calcium hydroxyapatite deposits in the tendon of the longus colli muscle. There are some suggestions that repetitive trauma, recent injury, tissue necrosis, or ischemia may play a role in pathogenesis. To our best knowledge 83 cases have been published until now. By two cases we present clinical signs, the appearance on imaging and therapeutic options. Patients complain of rapidly developing severe cervical pain, stiff neck and dysphagia leading often to emergency investigations. Sometimes, mild fever does occur. Laboratory tests show slightly increased inflammatory parameters. From clinical point of view there are several differential diagnoses. Imaging may help in the differentiation if the appearance of the disease is known. Most helpful is the identification of anteriorly below the atlas median or paramedian located amorphous calcifications (best seen on CT) and of a fluid collection without a rim enhancement in the superior parapharyngeal space (MRI or CT). Especially in absent calcifications the disease can be confused with a retropharyngeal abscess. The latter is more space-occupying, shows usually a rim enhancement and has to be treated surgically. Prevertebral tendinitis is a self-limiting disease that usually resolves within about two weeks. Treatment with non-steroidal anti-inflammatory drugs or steroids may shorten the duration.
Lernziele: Prevertebral tendinitis is a rare inflammatory process of the prevertebral muscles, that can be misdiagnosed as a retropharyngeal abscess, traumatic injury or infectious spondylitis. The clinical picture includes acute neck pain, stiff neck and dysphagia with mild fever. Radiology can be diagnostic by identifying characteristic calcification and aprevertebral fluid collection.

Keywords: Calcific tendinitis, Longus colli muscle, Retropharynx, abscess

FO-PO 15 Kontrastoptimierung in der UTE-Bildgebung

Springer F[1], Syha R[1], Grosse U[1], Schabel C[1], Claussen CD[2], Schick F[3]
[1]Universitätsklinik Tübingen, Abteilung für diagnostische und interventionelle Radiologie, Sektion für Experimentelle Radiologie, Tübingen; [2]Universitätsklinik Tübingen, Abteilung für diagnostische und interventionelle Radiologie, Tübingen; [3]Universitätsklinik Tübingen, Sektion für Experimentelle Radiologie, Tübingen

Sehnen und Bänder stellen sich aufgrund ihrer sehr kurzen transversalen Relaxationszeiten (T2 < 10ms) in konventionellen T1-, T2- und PD-gewichteten Sequenzen meist als hypointense bzw. signalfreie Strukturen dar und können so aufgrund ihres negativen Kontrastes zum umgebenden Gewebe hinsichtlich ihrer Integrität beurteilt werden. Veränderungen der Sehnenstruktur im Rahmen repetitiver Traumen oder Degenerationsprozesse können durch intratendinöse Änderungen der Signalintensität erfasst werden, diskrete Befunde zu Beginn entgehen jedoch vermutlich häufig der subjektiven Diagnostik in der klinischen Routine. Diese frühen Veränderungen könnten durch die Visualisierung sehnenartiger Gewebe mit positivem Kontrast und durch die damit einhergehende Möglichkeit der quantitativen MR-tomografischen Charakterisierung dieser Gewebe möglicherweise besser erfasst werden. Dies ist mithilfe von sog. UTE-Sequenzen, welche im Rahmen einer gespoilten Gradientenecho-Sequenz ultrakurze Echozeiten erlauben, möglich. Zur Verbesserung des positiven Kontrastes werden allerdings verschiedene zusätzliche Techniken benötigt, welche das Signal der Gewebeanteile mit relativ langen T2-Zeiten (Muskel, Fett) primär sättigen oder im Bild reduzieren. Zum einen können hier Subtraktionsverfahren verwendet werden, welche auf dem unterschiedlichen Signalabfall der Gewebe zwischen zwei Echos basieren. Zum anderen kann das Signal von Fett und/oder Muskulatur auch durch frequenzselektive Sättigungspulse bzw. Inversionspulse reduziert werden. Eine weitere Möglichkeit besteht in der frequenzselektiven Anregung von sehnenartigen Geweben mittels binomialer HF-Pulse. Diese grundlegenden Techniken zur Kontrastoptimierung in der UTE-Bildgebung sollen anhand von Beispielbildern aufgezeigt und deren Vor- und Nachteile exemplarisch erläutert werden.
Lernziele: Der Leser soll das Ziel der Kontrastoptimierung in der UTE-Bildgebung verstehen und die entsprechenden, grundlegenden Techniken mit ihren Vor- und Nachteilen kennen.

Keywords: Muskuloskelettale Bildgebung, UTE-Sequenzen, Sehnen und Bänder, Kontrastoptimierung

Neuroradiologie

FO-PO 16 Neue Entwicklungen im Bereich der funktionellen Neurobildgebung: Mustererkennungs-Software und Resting-State-fMRT. Welchen Nutzen könnten sie in der radiologischen Diagnostik haben?

Sundermann B, Pfleiderer B
Universitätsklinikum Münster, Institut für Klinische Radiologie, Münster

Aufgrund hoher Variabilität leisten funktionelle MRT-Untersuchungen des Gehirns mit konventionellen Auswertungsmethoden derzeit keinen zuverlässigen Beitrag zur Diagnostik psychischer Erkrankungen bzw.

von Systemerkrankungen des Gehirns. In grundlagenwissenschaftlichen Studien stehen BOLD-fMRT-Messungen in Ruhe zunehmend im Mittelpunkt des Interesses. Auch ohne dass Probanden komplexe Aufgaben im Scanner bearbeiten müssen, können dabei spontane Signalfluktuationen als Korrelat neuronaler Aktivität beobachtet werden. Ihre Korrelation in entfernten Hirnregionen wird zur Charakterisierung sogenannter funktioneller Konnektivität in Netzwerken des Gehirns herangezogen. In ersten Studien wurden nun solche Untersuchungen mit Mustererkennungsalgorithmen kombiniert, wie sie zum Beispiel durch E-Mail-Spam-Filter bekannt sind. Für diagnostische Fragestellungen weisen diese multivariaten Methoden theoretisch deutliche Vorteile gegenüber konventionellen univariaten fMRT-Auswertungen auf, da sie Informationen aus verschiedenen Hirnregionen aggregieren, statt diese getrennt zu betrachten. Trotz vielversprechend erscheinender erster Ergebnisse besteht noch umfangreicher Optimierungs- und Validierungsbedarf bevor ein klinischer Einsatz denkbar erscheint. Insbesondere ist es ferner entscheidend, praktisch relevante differentialdiagnostische und prognostische Fragestellungen zu identifizieren und die Methoden diesbezüglich zu evaluieren.

Lernziele:
- Prinzip, spezifische Stärken und Schwächen der resting-state fMRT.
- Einführung in multivariate Analysemethoden aus dem Gebiet des maschinellen Lernens.
- Beispiele erster erfolgreicher Versuche einer diagnostischen Kombination dieser beiden Verfahren.

Keywords: resting-state fMRT, funktionelle Konnektivität, MVPA, Psychiatrie

FO-PO 17 Morphologische Charakteristika primärer ZNS-Lymphome in der cerebralen Magnetresonanztomografie

Voigt P[1], Lobsien D[2], Hoffmann KT[2]
[1]Universitätsklinikum Leipzig, Klinik für Diagnostische und Interventionelle Radiologie, Leipzig; [2]Universitätsklinikum Leipzig, Abteilung Neuroradiologie, Leipzig

Primäre cerebrale Lymphome sind eine vergleichsweise seltene Neoplasie des ZNS. Unsere Präsentation soll typische MR-tomografische Charakteristika dieser Entität herausarbeiten und diese zu wichtigen Differenzialdiagnosen wie z. B. entzündlich-infektiösen ZNS-Läsionen und anderen Neoplasien abgrenzen. Hierfür wurden Daten von 16 Patienten mit histologisch gesichertem cerebralem Lymphom gesammelt. Alle Patienten erhielten im Rahmen der klinischen Routine eine diagnostische MRT des Neurokraniums unter Verwendung eines Protokolls mit Diffusionswichtung, T2-Wichtung, nativer und Kontrast-verstärkter T1-Wichtung sowie optional einer MR-Spektroskopie. Typische morphologische Charakteristika cerebraler Lymphome wurden bei allen Patienten beobachtet und beinhalteten diffusionsgestörte Läsionen mit homogener, diffuser Kontrastmittelaufnahme und deutlichem Perifokalödem. Zusätzlich waren spektroskopisch eine Erhöhung des Cholin-Peaks bei gleichzeitiger Erniedrigung des NAA-Peaks als Ausdruck neoplastischer Veränderungen nachweisbar. Um wichtige Differenzialdiagnosen abzugrenzen werden ergänzend typische Befunde z. B. von Patienten mit zerebraler Toxoplasmose und Glioblastomen gegenübergestellt. Unter Kenntnis dieser typischen MR-morphologischen Charakteristika kann die Diagnose eines vermuteten zerebralen Lymphoms häufig problemlos bildgebend bestätigt und durch die hohe diagnostische Spezifiät der Methode zudem wichtige Differenzialdignosen wie z. B. infektiöse oder andere neoplastische Prozesse häufig einfach abgegrenzt werden.

Lernziele:
- Kenntnis typischer MR-morphologischer Charakteristika zerebraler Lymphome
- Kenntnis eines optimalen Untersuchungsprotokolls zur MR-tomografischen Diagnostik cerebraler Lymphome
- Differenzialdiagnosen cerebraler Lymphome in der cerebralen MRT

Keywords: cerebrales Lymphom, cerebrale MRT, Diffusionswichtung, Neoplasie

Thoraxradiologie

FO-PO 18 Bildgebung nichtthrombotischer Lungenarterienembolien: biologische und nichtbiologische Materialien und Fremdkörper

Abbas J[1], Bach AG[2], Restrepo CS[3], Villanueva A[4], Schöpf R[5], Imanaka H[6], Lehmkuhl L[7], Saad FF[8], Lau E[9], Battal B[10], Surov A[2]
[1]Martin-Luther-Universität Halle-Wittenberg, Universitätsklinik und Poliklinik für Diagnostische Radiologie, Halle (Saale) [2]Martin-Luther-Universität Halle-Wittenberg, Diagnostische Radiologie, Halle (Saale) [3]The University of Texas Health Science Center, Department of Thoracic Radiology, San Antonio, TX, USA; [4]Clinica Universidad de Navarra, Department of Radiology, Pamplona, Spain; [5]MRI Institute Landeck, Tirol, Österreich; [6]Tokushima University Hospital, Department of Emergency and Disaster Medicine, Kuramoto Tokushima, Japan; [7]Herzzentrum der Universität Leipzig, Klinik und Poliklinik für Diagnostische und Interventionelle Radiologie, Leipzig; [8]Faculty of Medicine, University Putra Malaysia, Centre for Diagnostic Nuclear Imaging, Malaysia; [9]The Peter Mac Callum Centre, Melbourne, Australia; [10]Gulhane Military Medical School, Department of Radiology, Ankara, Turkey

Als nichtthrombotische Lungenembolie bezeichnet man eine Verlegung des Lungenkreislaufs durch die Einschwemmung von einer breiten Palette an Substanzen endogenen oder exogenen biologischen oder nichtbiologischen Ursprungs und Fremdkörpern. Ihre Bedeutung als Ursache akuter und chronischer Embolien wird deutlich unterschätzt. Das klinische Erscheinungsbild reicht vom asymptomatischen Patienten bis zum plötzlichen Tod. Zusätzlich zur Obstruktion der Lungengefäße kann eine Entzündungskaskade in Gang gesetzt werden, die zur weiteren Verschlechterung der vaskulären, pulmonalen und kardialen Funktion führt. In den meisten Fällen ergibt sich aus Anamnese und Bildgebung der Hinweis auf die eigentliche Ursache des Zustands des Patienten. Diese Studie soll dem Leser einen Überblick über die Pathophysiologie sowie typische klinische und radiologische Befunde bei verschiedenen Formen nichtthrombotischer Lungenembolien verschaffen. Das hier vorgestellte Spektrum umfasst Lungenembolien durch biologische Materialien (Amnionflüssigkeit, Trophoblastgewebe, endogene Gewebe wie Knochen und Hirngewebe, Fett, Echinococcus granulosus, septische Emboli und Tumorzellen), nichtbiologische Materialien (Zement, Gas, Öl, Klebstoff, metallisches Quecksilber, Radiotracer, Silikon, Talkum, Baumwolle und Hyaluronsäure) und Fremdkörper (dislozierte intravaskuläre Objekte, Projektile, Katheterfragmente, chirurgisches Material, radioaktive Seeds und ventrikuloperitoneale Shunts).

Lernziele: Nichtthrombotische Lungenarterienembolien können durch eine Vielzahl an Materialien verursacht werden. Der Radiologe sollte mit den oben beschriebenen Formen vertraut sein, um diese wichtige Ursache akuter und chronischer Embolien differenzialdiagnostisch berücksichtigen zu können.

Keywords: Lungenarterienembolie, biologisches Material, nichtbiologisches Material, Fremdkörper

Die Deutsche Röntgengesellschaft stellt sich vor

Die Deutsche Röntgengesellschaft e.V. wurde 1905 in Berlin gegründet und gehört zu den traditionsreichsten und bedeutenden medizinischen Gesellschaften. Sie widmet sich der Förderung der Radiologie in allen ihren Bereichen einschließlich der wissenschaftlichen Grundlagenforschung. Dazu gehören die allgemeine Röntgendiagnostik ebenso wie die modernen Schnittbildverfahren – Computertomografie, Magnetresonanztomografie, Ultraschall- und Farbduplexsonografie. Ein weiterer wichtiger Bereich sind die Gefäßdarstellungen des Körperstammes, der Extremitäten und des Zerebrums und die sich daraus ergebenden interventionellen, minimal-invasiven Eingriffe wie Gefäßdilatationen, Stent-Applikationen / lokale Lysetherapien und intraarterielle Embolisationen. Strahlenschutz, Strahlenbiologie und Strahlenphysik sind ein weiterer integraler Bestandteil; ebenfalls die Anwendung moderner Informationstechnologien wie u.a. digitale Bildverarbeitung und digitale Vernetzung.

Ein weiteres Ziel der Gesellschaft besteht darin, gute Beziehungen zu anderen medizinischen Fächern und ärztlichen Organisationen (national und international) zu pflegen und auszubauen.

Jährlich findet eine große wissenschaftliche Tagung, der „Deutsche Röntgenkongress“, statt, die einerseits einen Überblick gibt über neueste Forschungsergebnisse und deren Auswirkungen und Anwendungen in Klinik und Praxis und andererseits durch ein umfangreiches Angebot von Workshops und Refresherkursen dem Wunsch der Mitglieder nach kontinuierlicher Fortbildung entgegenkommt.

Ein begleitendes Industrieforum bietet die Möglichkeit, sich über neueste Entwicklungen zu informieren und Kontakte zu knüpfen. Während des Röntgenkongresses findet die Mitgliederversammlung statt, auf der der Vorstand und die Vertreter der Arbeitsgemeinschaften über ihre Arbeit berichten. Wie jeder lebendige Organismus lebt auch die Deutsche Röntgengesellschaft von der aktiven Unterstützung aller Mitglieder, insbesondere jedoch vom Engagement junger Radiologinnen und Radiologen.

Alle Mitglieder erhalten kostenlos den Jahresbericht zugesandt, weiterhin ist für sie die Teilnahmegebühr am Deutschen Röntgenkongress und an Fort- und Weiterbildungsveranstaltungen der Deutschen Röntgengesellschaft erheblich reduziert. Der Mitgliedsbeitrag für die Deutsche Röntgengesellschaft schließt den monatlichen Gesellschaftsbezug der Zeitschrift „Fortschritte auf dem Gebiet der Röntgenstrahlen und der bildgebenden Verfahren“ (RöFo) ein. Die RöFo publiziert die monatlichen „Informationen“ der DRG und der Akademie.

	Alte Bundesländer
Chefärzte, niedergelassene Ärzte	€ 350,–
Mitarbeiter in der Industrie / Institutsleiter	€ 350,–
Oberärzte, Abteilungsleiter	€ 200,–
Physiker, Ingenieure an Kliniken und Krankenhäusern	€ 150,–
Assistenzärzte	€ 150,–

Antrag auf Mitgliedschaft

Name .....Vorname .....

Titel.....Geburtsdatum.....Dienststellung.....
(z.B. Chefarzt, Assistenzart, niedergel. Radiologe, Oberarzt etc.)

Privatanschrift

Straße .....

PLZ .....Ort .....

E-Mail .....Telefon .....Fax .....

Dienstanschrift

Institution .....Abteilung .....
Straße .....
PLZ .....Ort .....
E-Mail .....Telefon .....Fax .....

Berufsbezeichnung

- ❏ Arzt für Radiologie, AR
- ❏ Arzt für Radiodiagnostik, AD
- ❏ Arzt für Nuklearmedizin, AN
- ❏ Arzt für Strahlentherapie, AT
- ❏ Arzt für Strahlentherapie, AT
- ❏ Teilgebiet Neuroradiologie, NR
- ❏ Arzt in Weiterbildung, AW
- ❏ Sonstiger Naturwissenschaftler
- ❏ Ingenieur, IG
- ❏ Physiker, PH
- ❏ Sonstige Berufe, SB

Meine überwiegende Tätigkeit übe ich aus in:

- ❏ Radiologischer Diagnostik
- ❏ Nuklearmedizin
- ❏ Strahlenbiologie, -physik, -technik
- ❏ Informationstechnologie

Ich stimme der Veröffentlichung meiner Daten im Mitgliederverzeichnis der DRG zu:

- ❏ Dienst und Privatadresse
- ❏ nur Dienstadresse
- ❏ nur Privatadresse
- ❏ Meine Adressdaten sollen nicht veröffentlicht werden

Mitglieder der DGMP, DEGRO, DGN erhalten gemäß einer Vereinbarung der Gesellschaften 25% Ermäßigung.

Ich bin Mitglied der .....(Bitte legen Sie einen Nachweis vor.)

.....
Unterschrift

Ermächtigung zum Bankeinzug

Hiermit ermächtige ich die Deutsche Röntgengesellschaft, Berlin, widerruflich,
den von mir zu entrichtenden Mitgliedsbeitrag

i. H. v ..... bei Fälligkeit zu Lasten meines Girokontos

Kto. Nr .....

bei der (Kreditinstitut) .....

BLZ .....durch Lastschrift einzuziehen.

.....
Ort, Datum. Unterschrift

Antrag senden an:

Deutsche Röntgengesellschaft e.V.
Ernst-Reuter-Platz 10
10587 Berlin

Vereinigung der Medizinisch-Technischen Berufe in der
Deutschen Röntgengesellschaft – VMTB
Ernst-Reuter-Platz 10, 10587 Berlin
Tel.: 030 / 916070-15, Fax: 030 / 916070-22

Beitrittserklärung

Hiermit erkläre ich meinen Beitritt zur Vereinigung der Medizinisch-Technischen Berufe in der Deutschen Röntgengesellschaft (VMTB). Ich habe die Geschäftsordnung der Vereinigung vom 22. Mai 2001 (http://www.drg.de/data/VMTB/Arbeitsordnung.html) zur Kenntnis genommen und erkläre mich damit einverstanden.

Name ..... Vornamen .....

Geburtsdatum ..... Berufsbezeichnung .....

Straße .....

PLZ, Ort .....

Ggf. Praxisname / Institut / Klinik .....

Tel. ..... Fax .....

E-Mail .....

Bitte tragen Sie die Adresse ein, unter der Sie von uns angeschrieben werden möchten
❏ privat ❏ dienstlich

Bitte Zutreffendes ankreuzen:

- ❏ Ich bin nicht Mitglied des dvta: Mein jährlicher VMTB-Mitgliedsbeitrag beträgt 30,00 €.
- ❏ Ich bin Mitglied des dvta: Mein jährlicher VMTB-Mitgliedsbeitrag beträgt 24,00 €.
- ❏ Ich bin MTRA-SchülerIn: Meine Ausbildungszeit endet voraussichtlich am .....
  Mein VMTB-Mitgliedsbeitrag ist bis zum Ende meiner Ausbildungszeit **kostenfrei**. Ich teile das Ende meiner Ausbildungszeit **umgehend** der Geschäftsstelle der VMTB mit.

Ich ermächtige die Deutsche Röntgengesellschaft, meinen Jahresbeitrag in Höhe von 30 € (für dvta-Mitglieder 24 €) von meinem Konto einzuziehen.

Datum ..... Unterschrift .....

Ermächtigung zum Bankeinzug des Mitgliedsbeitrages

Hiermit ermächtige ich die Deutsche Röntgengesellschaft, Ernst-Reuter-Platz 10, 10587 Berlin, widerruflich, den von mir zu entrichtenden Mitgliedsbeitrag für die Vereinigung der Medizinisch-Technischen Berufe in der DRG von ..... € bei Fälligkeit zu Lasten meines Girokontos

Kto. Nr. ..... BLZ .....

bei (Kreditinstitut) .....
.
durch Lastschrift einzuziehen.

Ort, Datum .....Unterschrift .....

Anmeldeformular für eine Mitgliedschaft in der Akademie für Fort- und Weiterbildung in der Radiologie

Die Teilnehmergebühren für die Akademie betragen pro Teilnehmerjahr 13,– € für Ärzte in Weiterbildung; 26,– € für Fachärzte, die Mitglieder der DRG oder des BDR sind; 77,– € für Nichtmitglieder.

Hiermit erkläre ich meine Teilnahme am Programm für Fort- und Weiterbildung in der Radiologie mit Beginn des

Monats ..... im Jahr .....

Ich bin damit einverstanden, dass der Beitrag jährlich von meinem unten angegebenen Konto abgebucht wird.

Ich bin ebenfalls damit einverstanden, dass meine hier gemachten Angaben und persönlichen Daten in der Datei der Akademie gespeichert werden.

Weiterhin erkläre ich mich einverstanden mit der Übernahme der für die Akademie benötigen Angaben aus den Dateien der DRG.

Ich bin

- ❏ Mitglied der DRG
- ❏ Arzt in Weiterbildung
  voraussichtlich bis .....
- ❏ Mitglied des BDR
- ❏ ohne Beschäftigung

Änderungen meines Status werde ich umgehend mitteilen.

Ort ..... Datum .....

Unterschrift.....

Ermächtigung zum Einzug des Teilnehmerbeitrags durch Lastschrift

Hiermit ermächtige ich die Akademie für Fort- und Weiterbildung in der Radiologie, Ernst-Reuter-Platz 10, 10587 Berlin

widerruflich, den Jahresbeitrag von ❏ Euro 13,– ❏ Euro 26,– ❏ Euro 77,–

für die Teilnahme am CME-Programm bei Fälligkeit zu Lasten meines Kontos

Kto.Nr. ..... BLZ..... bei ..... einzuziehen.

Privatanschrift (bitte in Druckbuchstaben)

Name ..... Vorname ..... Titel .....

Straße ..... Nr .....

PLZ ..... Ort .....

Tel. ..... / Fax ..... / E-Mail .....

Ort ..... Datum ..... Unterschrift .....

Übersicht – Industrieforum

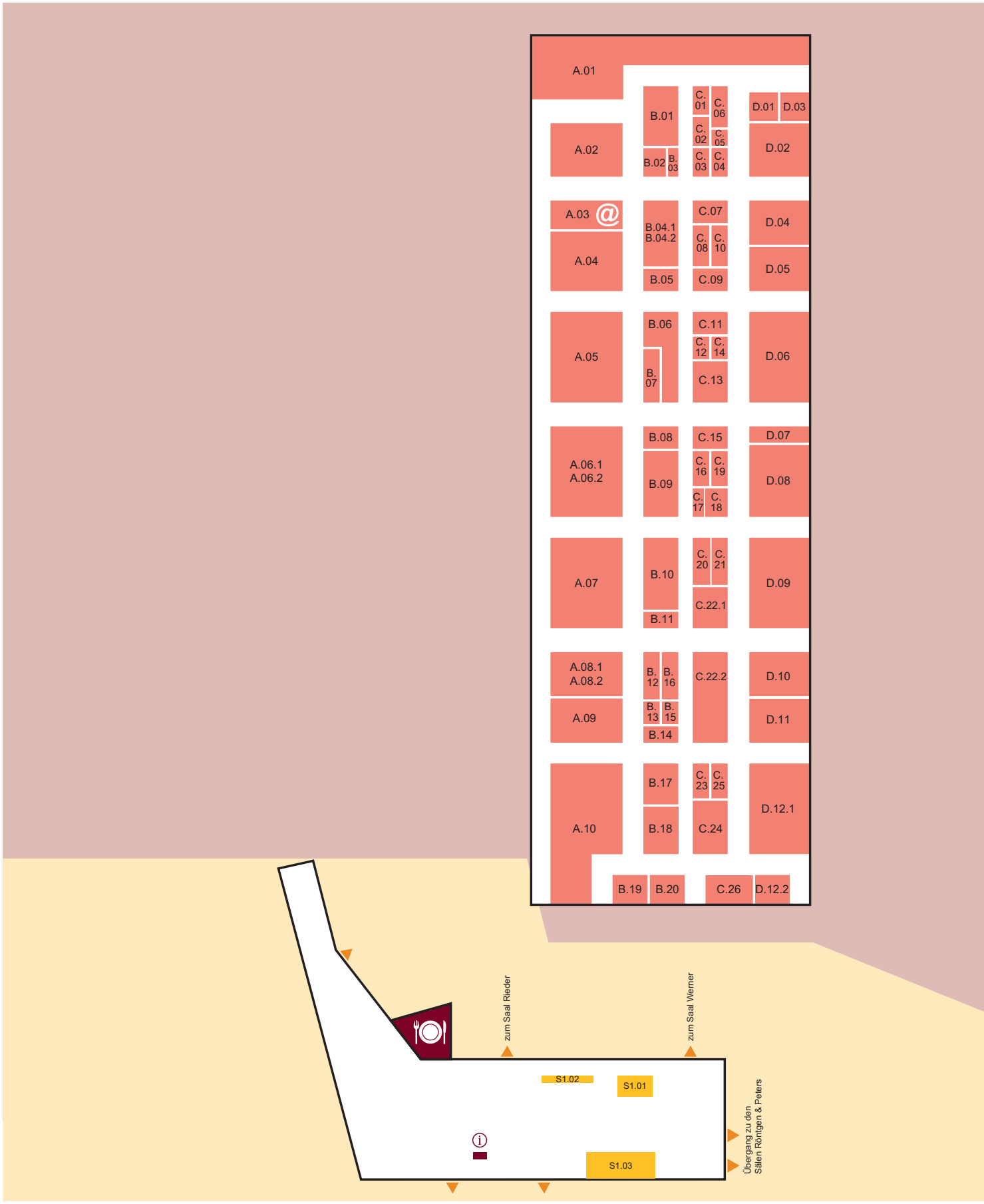

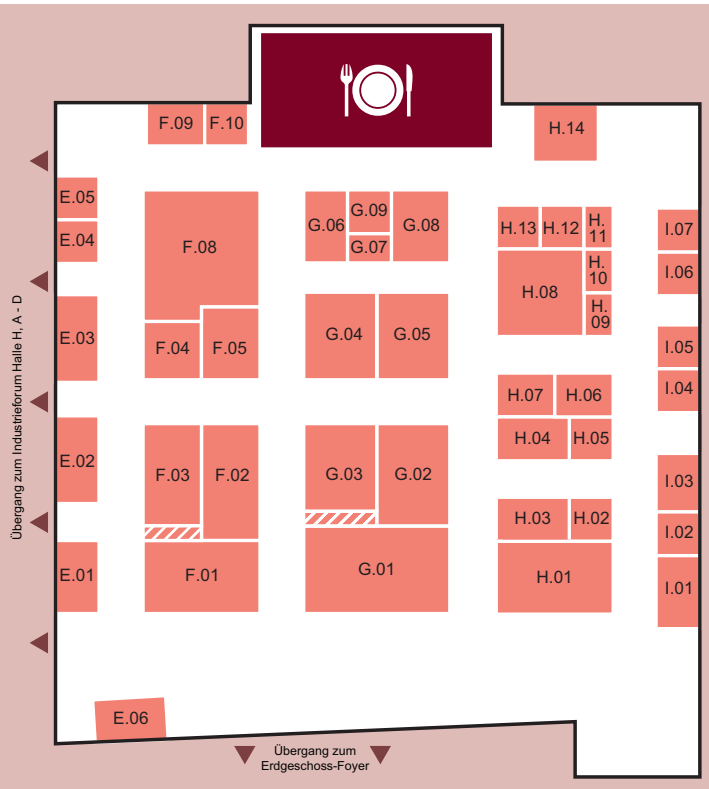
F.09
F.10
H.14
E.05
E.04
F.08
G.06
G.09
G.07
G.08
H.13
H.12
H. 11
H. 10
H. 09
H.08
I.07
I.06
E.03
F.04
F.05
G.04
G.05
I.05
I.04
H.07
H.06
H.04
H.05
E.02
F.03
F.02
G.03
G.02
I.03
H.03
H.02
I.02
E.01
F.01
G.01
H.01
I.01
E.06
Übergang zum Industrieforum Halle H, A - D
Übergang zum Erdgeschoss-Foyer

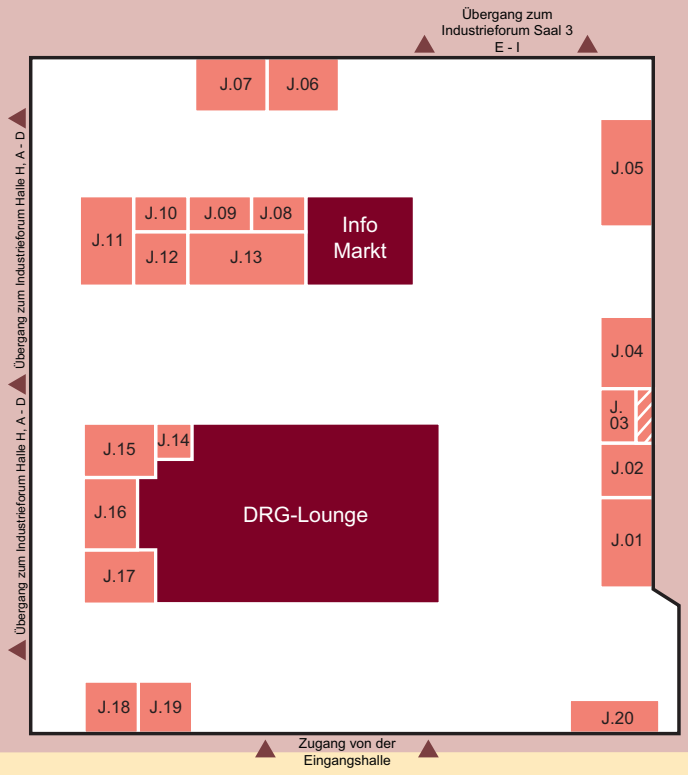
Übergang zum Industrieforum Saal 3 E - I
J.07
J.06
J.05
J.11
J.10
J.09
J.08
Info Markt
J.12
J.13
J.04
J. 03
J.15
J.14
J.02
J.16
DRG-Lounge
J.01
J.17
J.18
J.19
J.20
Übergang zum Industrieforum Halle H, A - D
Übergang zum Industrieforum Halle H, A - D
Zugang von der Eingangshalle

Ausstellerverzeichnis

4voice AG Sprachtechnologien C.11
85774 Unterföhring

Abasoft EDV-Programme GmbH H.06
71636 Ludwigsburg

Abbott Vascular Deutschland GmbH G.03
35578 Wetzlar

Agfa HealthCare GmbH A.07
50829 Köln

Alliance Medical GmbH B.16
44575 Castrop-Rauxel

ALN I.03
FR-83230 Bormes les Mimosas

Alpinion Medical Deutschland C.06
85399 Hallbergmoos

amedo Smart Tracking Solutions GmbH C.14
44799 Bochum

Amirsys, Inc. J.02
US-84106 Salt Lake City

AngioDynamics H.13
22359 Hamburg

aycan Digitalsysteme GmbH B.12
97076 Würzburg

Barco B.11
BE-8500 Kortrijk

Bayer Healthcare Deutschland A.06
51368 Leverkusen

Beckelmann, Dr. Wolf Beckelmann und Partner GmbH G.01
46238 Bottrop

Bender Gruppe Baden-Baden C.26
76534 Baden-Baden

BIOTRONIK Vertriebs GmbH & Co. KG H.03
12359 Berlin

BIP Biomed. Instrumente & Produkte GmbH J.03
82299 Türkenfeld

Bonubase GmbH I.02
68809 Neulußheim

Boston Scientific Medizintechnik GmbH G.04
40880 Ratingen

Bracco Imaging Deutschland GmbH D.06
78467 Konstanz

C.R. BARD GmbH F.03
76227 Karlsruhe

Carestream D.08
70327 Stuttgart

CeloNova BioSciences Inc. F.04
US-78258 San Antonio

Cerner Deutschland GmbH C.02
65510 Idstein

CHILI GmbH B.19
69221 Dossenheim

COOK Medical H.08
IE Limerick

Cordis Medizinische Apparate GmbH H.05
22844 Norderstedt

Covidien F.01
53179 Bonn

Covidien Deutschland GmbH B.10
93333 Neustadt

CPS Color Printer Systems Vertriebs-GmbH C.18
57319 Bad Berleburg

CS Diagnostics GmbH C.04
41460 Neuss

Dachverband für Technologen/-innen und Analytiker/-innen in der Medizin Deutschland e.V. G.08
20097 Hamburg

Delcath Limited I.07
IE Mervue, Galway

Deutsches Röntgen-Museum J.15
42897 Remscheid

Die PVS/Niedersachsen H.02
21337 Lüneburg

Digithurst Bildverarbeitungssysteme GmbH & Co.KG B.04.2
91186 Büchenbach

Dornier MedTech Europe GmbH H.14
82234 Weßling

Dr. F. Köhler Chemie GmbH C.09
64625 Bensheim

Dr. Goos-Suprema GmbH, Heidelberg C.07
69126 Heidelberg

Eckert Röntgen- und Medizintechnik Vertriebs GmbH A.08.1
82291 Mammendorf

ECUMED GmbH C.05
79108 Freiburg

EIZO Europe GmbH B.18
41179 Mönchengladbach

EOS imaging C.01
FR-75011 Paris

Esaote I.01
50858 Köln

Euromechanics saveRay GmbH H.12
90461 Nürnberg

FAA Facharztagentur GmbH E.06
33602 Bielefeld

Fraunhofer MEVIS J.20
28359 Bremen

FujiFILM A.04
40549 Düsseldorf

GE HEALTHCARE A.01
42655 Solingen

GEMED mbH J.11
89081 Ulm

G-tec GmbH F.08
46483 Wesel

Guerbet GmbH D.09
65843 Sulzbach

hillus Engineering KG – NewTom E.01
47799 Krefeld

Hitachi Medical Systems GmbH D.05
65205 Wiesbaden

IBA Dosimetry GmbH B.03
90592 Schwarzenbruck

IDEV Technologies GmbH F.02
47533 Kleve

IMAGE Information Systems Europe GmbH H.06
18055 Rostock

Imaging Netzwerk Berlin F.10
10623 Berlin

INFINITT Europe GmbH C.15
60489 Frankfurt

Initiative Uterus-Myomatosus.net J.19
10245 Berlin

inmed medizintechnik GmbH B.08
63073 Offenbach/Main

Intrasense I.06
FR-75004 Paris

iSOFT Health GmbH, a CSC Company B.01
68167 Mannheim

ITZ Medicom GmbH & Co KG C.10
47877 Willich

KONICA MINOLTA A.09
81829 München

LINK Medical Systems Europe G.02
FR-67100 Strasbourg

LMT Lammers Medical Technology GmbH B.20
23562 Lübeck

Mammotome, Devicor Medical Germany GmbH C.19
22848 Norderstedt

Manfred Quast Röntgentechnik C.10
21033 Hamburg

MAVIG GmbH C.24
81829 München

medavis GmbH D.10
76185 Karlsruhe

MedicalCommunications Soft- und Hardware GmbH B.02
76646 Bruchsal

medigration GmbH B.05
91052 Erlangen

meditronic Behr & Weber GmbH I.04
59067 Hamm

MEDSER medical services B.08
63510 Heusenstamm

MEDTRON AG B.06
66128 Saarbrücken

Medtronic GmbH H.01
40670 Meerbusch

Megatex Germany GmbH J.01
22391 Hamburg

Merit Medical GmbH G.05
65760 Eschborn

MIDES GmbH H.09
AT-8010 Graz

MINT MEDICAL J.04
69221 Dossenheim

MIPM Mammendorfer Institut für Physik und Medizin GmbH F.09
82291 Mammendorf

MMS Medicor Medical Supplies GmbH C.22
50170 Kerpen – Sindorf

Morita H.07
63128 Dietzenbach

MTS – Medizintechnische Servicegesellschaft mbH A.08.2
45772 Marl

NEXUS / DIS GmbH D.04
60314 Frankfurt

nobocom GmbH C.03
41061 Mönchengladbach

NORAS MRI products GmbH B.07
97204 Hoechberg

Nordion G.06
CA-K2K 1X8 Ottawa, ON

OptiMed GmbH E.03
76275 Ettlingen

PEHA Medizinische Geräte GmbH C.17
65843 Sulzbach

Peter Pflugbeil GmbH B.14
85604 Zorneding

PharmaCept GmbH H.10
12103 Berlin

Philips Healthcare A.10
20099 Hamburg

Phönix-PACS GmbH C.16
79110 Freiburg

PHYWE Systeme GmbH & Co. KG G.09
37079 Göttingen

PLANMED B.17
FI-00880 Helsinki

PTW-Freiburg C.23
79115 Freiburg

PVS holding GmbH B.13
45481 Mülheim

RAPID Biomedical J.18
97222 Rimpar

Reichert GmbH Buchhandlung S1.02
64625 Bensheim

Rendoscopy J.12
82131 Gauting

RJL Micro & Analytic GmbH J.08
76689 Karlsdorf-Neuhard

Roesys GmbH D.07
32339 Espelkamp

Saegeling Medizintechnik D.01
01809 Heidenau

Samsung GmbH A.02
65824 Schwalbach / Ts

Sectra Medical Systems GmbH D.11
50968 Köln

Siemens AG Healthcare Sector A.05
91052 Erlangen

Sirtex Medical Europe GmbH F.05
53113 Bonn

Springer Medizin Verlag GmbH S1.01
69121 Heidelberg

St. Jude Medical GmbH E.02
65760 Eschborn

Telepaxx Medical Archiving GmbH B.04.1
91186 Büchenbach

TeraRecon GmbH B.09
60594 Frankfurt am Main

Terumo Deutschland GmbH H.04
65760 Eschborn

THIEME COMPLIANCE GmbH J.13
91058 Erlangen

Thieme Verlag G.07 S1.03
70469 Stuttgart

TOMOVATION GmbH B.16
44575 Castrop-Rauxel

TOSHIBA Medical Systems GmbH D.12.1 D.12.2
41460 Neuss

TriVascular Germany GmbH E.05
01067 Dresden

TV-Wartezimmer I.05
85356 Freising

ulrich medical C.13
89081 Ulm

UNFORS RAYSAFE GMBH B.15
89081 Ulm

Visage Imaging GmbH C.21
12163 Berlin

VISUS D.02
44799 Bochum

Vital Images Germany C.25
10117 Berlin

Ziehm Imaging GmbH C.08
90451 Nürnberg

ZONARE Medical Systems GmbH C.12
91052 Erlangen

Autorenverzeichnis

A

Abbas J **S268**, S272, **S281**
Achenbach S S166
Achenbach T **S86**
Ackermann H S192
Adam G S149, S150, S160, S164, S169, S173, S175, S177, S184, S190, S195, S201, S203, S208, S228, S243, S265
Adamiok A **S249**
Adamus R S180
Ahmadzadehfar H S211
Aime S S149
Aissa J **S164**, S186, S230, S241
Albers P S195
Albrecht M **S192**
Albrecht T S190
Al-Butmeh F S186
Alfieri A S272
Allert S S212
Alparslan Y S222
Alt C **S101**
Alt V S174
Altenbernd J **S248**, S252
Altomonte J S158
Alves F S269
Alzmann D S170
Amthauer H S205, S224, S231
Anders K S114
Andrassy J S161
Andres C S226
Andresen R S181, **S193**, **S239**, S264
Antoch G **S127**, S156, S160, S164, S178, S180, S186, S195, S197, S201, S216, S230, S241
Apel Ch S174
Apfaltrer P S185, **S241**
Apitzsch J S222
Apostolova I S150
Arias-Mendoza F S191
Arndt C S179
Arnold CN **S135**
Arnold R S152
Arnoldi E S206
Arsov C S195
Ashoori N S212
Asmussen M **S88**
Attenberger U S179, S200, **S200**
Attenberger UI S191
Avanesov M S265

B

Bach AG S279, S281
Bahrs SD S233
Baldauf T S163
Baloch E S229
Baltzer PA **S146**, **S166**, S167, **S190**, **S220**, S221, **S221**, S237
Bamberg F **S62**, S114, **S114**, **S161**, S210, S220, S236
Banckwitz R S186, S223
Bangard C S277
Bannas P **S160**, S173, S177, S208, S265
Banzer J S239
Barabasch A S203, S221
Bares R S189
Barkhausen J S154, S183, S186, S188, S201, S277
Bartel-Friedrich S S268
Bartels A S201
Bartelt A S201
Bartenstein P S236
Bartling S S189
Bartz D **S119**
Barz D S265
Ba-Ssalamah A S264
Battal B S281
Baudewig J S272
Bauer J S271
Bauer JS S155, S156, S173
Bauer S S266
Bauer WR S157
Bäuerle T **S174**, **S178**
Baum T S155, **S173**
Baumann AB S219
Baumann M S181
Baumann T **S63**, **S208**
Baumeister RG S241
Baur A S233, S268
Baur-Melnyk A S155, S156, S169
Bayer-Karpinska A S165
Bechstein WO S192, S204
Beck A S179
Becker C **S106**, **S250**
Becker HC S162
Becker J S174
Becker L S272
Becker N S141
Becker O S266
Beckmann MW **S59**
Beer AJ S150, S198
Beer M **S124**, **S131**, S151
Beeres M S204, S241
Behnke T S269
Behnrdt PO S184
Beiderwellen K S183, S195, **S198**, **S199**, **S242**, S245, **S245**
Beissert M S163
Bekker I **S156**
Bellemann N S181, S185, S204, **S224**, S239
Bender D S271
Bender G S183
Bender K S265
Bendszus M S236, S237
Bengel, Frank FM S170
Bengel F **S99**, S171
Benndorf G S234, **S234**
Benndorf M S190, **S261**
Berdel W S149
Berdel WE S214
Berding, Georg G S170
Berding G S171
Bergemann C S261
Berger F S152
Bergh B **S125**
Berkemeyer S S233
Berliner C S184, S203, S228
Berlis A **S80**, **S81**, **S138**
Bernau C S272
Bernhard M S218
Bernhardt D S226
Berry JF S153
Berthold LD **S163**, S209
Berton M S273
Bertram H **S263**
Berzukov I S152
Besting A S235
Beyer T **S61**
Beyersdorff D S101
Bick U **S59**, **S103**, **S106**, S261
Biederer J S189, S213
Bielack S S89
Bielicki I S157, S160
Bier J S169
BIlk P S230
Billebaut B S259
Bittencourt LK S207
Bitz A **S62**
Blanke P **S226**, **S227**
Bley TA **S71**, S164
Bloess K S271
Blondin D S164, **S180**, S195, S230, **S249**
Blum K S180
Bock M **S100**
Bock S **S267**
Bockisch A S168, S195, S197, S198, S199
Bodelle B S186
Boehm A S168
Böhm IB S269
Böhme S S187
Bohndorf K **S134**
Boländer A S261
Bolz J S272
Bongers MN S271
Bontus C S154
Borgert J S154
Borggrefe J **S173**, S189, S191
Borowski M **S209**, **S232**
Borte G **S96**
Both M S164
Botnar RM S157, S160
Böttcher J S152, S261
Brade J S207
Brambs HJ S277
Brand K S178
Brand M S202, **S215**, **S216**
Brandmaier P **S198**
Brandt S S274
Braren R S150, S158, S159
Bratanova V S188
Braun J **S63**
Braunschweig R S100, S105, **S124**, S129, S216
Brechtel K **S136**, S238
Brehm M S189
Brehmer M S184, S203, S228
Breier L S205
Breinl J S179
Bremer C S149, S214
Bremer-Streck S S261
Brendle C S168, S195, **S198**, S199
Brenke C S63
Brenner W S150
Bretschneider C S176
Bretschneider T **S224**
Brigitte Olbrich BO S250
Bringout G S154
Brinkmann F S163
Brix G S223, **S273**
Bröcker W **S66**
Brockmann MA **S97**, S238
Brookes J S167
Brückmann H S272
Bruder O S182
Bruners P **S57**, **S181**, S222, S235
Bruns CJ S149
Bruns O S201
Bschleipfer T S229
Buchbender C S156, S168, S183, **S197**, S199, **S201**
Buchgeister M **S274**
Buchholz M **S74**, S165, **S277**
Buchmann I S186
Buck FM **S95**
Bücker A **S70**, S153
Budäus L S195
Budjan J S191, **S200**
Buerke B S177
Büermann L S232
Buhk J **S197**, **S256**
Bunck A S186
Bunck AC S191
Bunke J S240
Burbelko M S180
Burck I **S170**
Burg MC **S227**
Burgard C S241
Burgkart R S173
Bürk J S152
Burkholder I S271
Busch CJ S169

Fette Seitenzahlen: Erstautor

Busch HP **S66**, **S67**
Busch JD **S169**, S208
Busch M S174
Büsing K S207
Büsing KA S150, S151
Busse H S194, S263, S275
Buzug TM S154
Byrne JV **S219**

C
Cao L S174
Cavallaro A **S145**, S166
Chang D S191
Chang DH **S277**
Chapot R **S81**
Chavan A **S116**
Christ H S232
Chughtai K S159
Ciritsis A S203
Clasen S **S56**, **S116**
Claßen T S155
Clausen E S257
Claussen C S201
Claussen CD S152, S162, S168, S176, S189, S195, S198, S199, S211, S228, S233, S238, S268, S271, S280
Clevert DA **S110**, **S112**
Cohnen M **S90**
Collettini F **S74**
Combs S S274
Conze J S203
Coppenrath E **S163**
Coppenrath EM S212
Corcos AR S153
Cürlis J S265
Cyran CC S149, S229
Czerney P S261
Czerny C S85, S181, S225
Czwoydzinski J **S166**

D
Daab M S167
Dadrich M S187
Dahl S S267
Dahms J S218
Dammann F **S132**
D'Anastasi M **S155**, **S156**
Dankerl P S145, S166, **S166**
Dannenmaier A S229
Danzebrink HU S232
Darjew E S166
Darwiche K S182
De Bucourt M S179, S240
de Greiff A **S253**
de Villiers P S167
Deak Z S188
Deák Z **S215**
Debus A S150, S151
Dechent A S272
Decker T **S141**
Deckert A S228
Dedehayir ÖT **S251**
Degenhart C **S139**
Deli M S174
Delli Castelli D S149
Delorme S S262
Dendl LM **S177**, S179, S203, **S273**
Derlin T **S208**
Detlef A S265
Dettmer S **S187**, **S213**, S214, **S273**
Dewey M **S99**
Dichgans M S163, S165, S220
Dieckmann KP S210
Diederich S **S57**, **S73**
Diederichs G **S74**
Diehl S **S95**, S200
Diekhaus G **S209**
Diekmann F S261
Dietrich CF S190
Dietrich O S149
Dietrich S S178, S186, S241
Dietzel M S166, **S167**, S190, S197, S220, S221, **S221**, **S237**
Dinter DJ S207
Disselhorst-Klug C S235
Distelmaier M S203
Dobritz M **S104**, S184
Dollinger M S192, S207, **S277**
Dollmann K **S245**
Domey J **S261**
Donges J S269
Dörfler A **S81**, **S91**, S197, S223, S237
Dorn F **S91**
Dornia C **S266**, S275
Dovi-Akue PA S208
Dr. de Wall C S187, S213
Dr. Giesemann A S273
Dr. Kuhnigk JM S213
Dr. med. Thomas Hofmockel Th S101
Dr. Paolini M S212
Dr. Vockelmann C S156
Dr. Weidemann J S273
Drechsler J S167
Dr.med. Kausche, Stephan S S240
Dr.med Nagel, Sebastian SN S240
Drzezga A **S138**
Düber C S151
Ducic T S149
Duda S **S142**
Dudeck O **S82**
Dueber C S172
Duerselen L S262
Durmus T S261
Dürr HR S156
Duschek S **S257**
Duschka R S154
Duschka RL **S154**, S188
Düx M **S130**, **S136**
Dziergwa S **S247**

E
Eberberger U S226
Eberhardt KM S250, **S251**
Eckert B **S74**, **S80**
Eggebrecht H **S137**
Eiber M S198, S200
Eich HT **S60**
Eichinger M S213
Eichler K S181, S204, S225, S236
Eichler KE **S194**
Eichner G S214
Eidherr H S264
Eisenkolb A **S96**
Eitel I S175
Elgeti T S152
Elsner D **S255**
Engelhard K **S101**
Engelhardt K S224
Engelhorn T S237
Engelmann C S239
Engert C S215, S216
Entrup J S187
Entz K **S210**
Erb G S272
Erbel R S183
Erlemann R **S98**
Ernst TM **S243**
Ertl-Wagner B S169, S242
Eßeling R **S104**, **S133**, **S252**
Esposito I S158, S159
Essig M S272
Evert M S159
Ezziddin S S211

F
Faber C S149
Fallenberg EM S261
Fasching PA **S59**
Faschingbauer R **S109**
Faulenbach, Cornelia C S172
Faulenbach C S157, S171
Faulenbach M S262
Feigen U S187
Feldmann J S209
Fellner C S169, S178, S207
Fenchel M **S135**
Fend F S233
Fernandez Sanchez J **S169**, **S278**, **S280**
Fetzer A S200
Feuchtinger A S158
Feyen L S219
Fiebich M **S70**, **S92**, **S245**
Fiedler E S268
Fiehler J S197
Fimmers R S206
Fink C **S104**, S185, S223, S241, S273
Fischbach F S175, S176, **S192**, S240
Fischbach R **S105**
Fischer Sille C **S74**
Fischer A **S164**, S165, S206, **S229**, S242, S243
Fischer L S269
Fischer R S184, S203, S212, S228
Flach B **S189**
Flanagan R S193
Fleiter C S208
Fleßa S S167
Floca R S236
Foldyna B **S226**
Forkert ND S190
Forsting M **S70**, S165, S168, S183, S196, S197, S206, S242, S243
Frahm J S158
Francois CJ S206
Frank T **S68**
Franke M S186
Freitag L S182
Frenzen K **S270**
Freund M **S64**, **S120**
Freyhardt P S152
Freyschmidt J **S127**
Freytag AL **S255**, **S256**
Friebe B S224
Friebe M S267
Friedel H S210
Friedrich RE S208
Friedrichs K **S98**
Frieling H S265
Fries P **S153**
Fritsche A S271
Fritz B S188
Fritzsche K S178
Fröhlich R **S246**
Frölich AM **S220**
Fröling V **S74**
Frydrychowicz A **S142**
Fuchs J S168, **S239**
Funk J S151
Furth C S205, S224, S231

G
Gaa J S200
Gaffke G S192
Gaibler T **S64**
Gajda M S167, S221
Galster M **S246**
Ganten M S178
Ganten MK S211, S274
Ganten T S204
Ganter C S156, S185
Gao X S180
Garmer M **S174**
Garnov N S194, S263, S275
Gaßmann P S218
Gast KK S172

Fette Seitenzahlen: Erstautor

Gatidis S **S152**, S194, S198, S199
Gawlitza M S168, **S279**
Gebauer B S179
Geiger J **S142**, **S152**, S164
Geißler A **S65**
Gendy S S269
Gensecke P S205
Genseke P **S231**
Gent H S169
Georgieva M **S263**
Gerigk L S238, **S272**
Gerstmair A **S145**
Geyer L S77, S215
Geyer LL S188
Ghadamgahi E S152
Gießler F **S252**
Giravent S S173
Girnus R S233
Glaser C S70, S95, **S134**
Glien, Alexander AG S280
Glüer CC **S123**, S173
Gminder M **S63**
Gockner T **S181**
Goebbels J S232
Goericke SL S196
Goldyn G **S248**
Gößmann H S205
Gottschling S **S272**
Götz A **S202**
Gräbeldinger M S173
Grabellus F S155
Graefen M S195
Graeser M S154
Graf M S236
Gräfe S S161
Gramer BM **S225**, **S226**
Grande Garcia E S173
Grandjean C S211
Greess H **S126**
Greiser A S176
Grenacher L **S127**
Gretzinger M S159
Grieser C S240
Grieser T **S98**
Grimm J S215
Grimm JM **S188**
Grist TM S206
Groden C **S97**, S238
Grönemeyer D S174
Groß C **S158**
Groß J S234, S278
Gröschel S S272
Grosse U S280
Grosser A S222
Gross-Fengels W **S74**
Grosu AL **S58**, **S60**
Groth M S173, S197, **S257**
Grothoff M **S82**, **S137**, S175, S176, **S182**, S226
Gruber-Rouh T S170, S181, S194, S204, **S204**, S224, S225, S236, S238, S240, **S241**
Grüneisen J S198
Grunewald M **S245**
Grünwald F S153
Grünwald L S211
Grzyska U S197
Gückel B S152
Gueldner M S172
Gueler F S154, S230
Guendogar U S212
Guhl C **S134**
Günther A S173
Günther RW S179
Güntner O S235
Guo Q **S176**
Guo X S186
Gutberlet, Marcel M S170, S172
Gutberlet M **S74**, S154, S157, S171, **S171**, S172, S175, S176, S182, S226, S230, S265

H

Haag F S160
Haberland U S185
Habermann CR **S126**, S169
Habermehl D S274
Habrecht H S167
Habs M S163
Hackenbroch M S191
Hacker M S236
Hadaschik B S196
Haedicke K **S161**
Haegele J S154, **S154**, S188
Haese A S195
Hagel C S208
Hagelstein C S150, S151
Hahn D S151, S163, S183, S229
Hahn G **S83**
Hahn HK **S61**, S267
Haimerl M **S178**, S192, S205, **S275**, S277
Haller H S154, S230
Hallscheidt P **S92**
Hamer OW **S124**, S202
Hamidavi Y S204
Hamm B S152, S179, S202, S209, S217, S240, S261
Hammerstingl R S170, S240
Hammon M S145, S166, **S166**
Handschel J S201
Haneder S S200, S203
Hanning U S217, S218, **S219**
Hansen C **S267**
Hansen G S163
Hansen NL **S203**, **S221**, **S233**
Hänsig M S226
Hansmann J S200
Harth M S170, S204
Harth S S214, **S267**
Hartmann A S267
Hartmann KA **S248**
Hartung D S154, S230, **S265**
Hartung-Knemeyer V S197, S198, S199
Hartwig T S179, S240
Hasdemir DB **S205**, **S225**
Hasenbach K S159
Hass P S224
Hassel JC S211
Hattermann V S233
Hauer M S223
Hause F S176
Hauser S S180
Hausmann D **S207**
Hausotter K S165
Havla L S149
Heckmann B S252
Heckmann L S179
Heeren J S201, S228
Heeren R S159
Hefler G **S247**
Hegenscheid K S184
Heid I S158, **S159**
Heidenreich D S200
Heiland S **S140**, S236
Heindel W **S58**, **S72**, **S106**, S149, S166, S177, S191, S210, S217, S218, S219, S227, S231, S232, S233
Heindel WL S214
Heine M S149
Heinz M S231, S232
Heinzer H S195
Heise P **S259**
Heiss C S262
Heiss P S202
Helck A S165
Helck AD S230
Heller M S173, S189
Helmberger T **S56**, **S58**
Helms G S215, S262
Henes FO **S173**
Heneweer C S269
Henke HW S267
Henninger B **S263**, S264, **S270**
Henzler T **S185**, S241
Herbrick M S182
Hering B S218
Hering J S274
Herkel J S228
Hermann S S149
Hernando D S153
Herneth A S264
Herold C S275
Herr Dr. Köhler M S251
Herrmann J S208, S257
Hertlein T S216, **S252**
Heßelmann V S219
Hetterich H S188, S220
Hetzel J S201
Heuck A **S70**, **S95**, S134
Heuer, Iris IH S256
Heuer,Iris IH S255
Heusch P S160, S164, S178, S186, S197, S198, S201, S216, S230, S241
Heuschmid M S71, **S125**
Heußel CP **S93**, S213
Heuser L **S135**
Heusner T S195
Heusner TA **S82**, S197, S201, S241, **S245**
Heverhagen JT S270
Hey C S238
Heyny-von Haußen RH S261
Heywang-Köbrunner SH **S59**
Hielscher T S272
Hilbrands BT S256
Hilger I S161, S261
Hinrichs J S157, **S170**, S171, S172, **S172**
Hinze C S189
Hirner H S149, S229
Hirsch FW **S124**
Hirsch J S187
Hirsch T S207
Hirsch W S152, S278
Hirtler D S152
Hoeper, Marius M S170
Hoeper M S171
Hoeschen C S208
Hoffmann C S172
Hoffmann K S90
Hoffmann KT S281
Hoffmann RT **S98**, **S117**
Hoffmann V S220
Hoffstetter P S275
Hofmann E **S88**, **S92**
Hofmann W S200
Hofmann-Preiß K **S97**
Hogrefe J S163
Hohenfellner M S196
Hohlfeld, Jens JM S172
Hohlfeld JM S157, S171
Hohmann J **S167**, **S190**
Höink A S186
Höink AJ **S214**
Hollmann J **S80**
Hollmann S S201
Holzapfel K S185, **S200**
Hölzer J **S261**
Holzhausen HJ S272
Holzhey DM S226
Homann G **S217**, **S218**, S219
Hoppen A **S67**
Horger M S201, S211
Hosten N S159, S167, S184
Huber AM S157, S160, S225, S226
Huber RM S212
Huck K S95
Hueper K **S154**, S171, **S230**, S265
Hunold P **S89**, **S115**, **S183**, S188, **S201**
Huppert P **S142**

Fette Seitenzahlen: Erstautor

Huppertz A S261
Hurtienne B **S258**
Hüttinger R S218

I
Ignatius A S262
Imanaka H S281
Imlau U S204
Ingrisch M S230
Ionasec R S226
Isfort P S181, S222, S235
Ittrich H S149, S160, **S201**, **S228**, S243

J
Jacobi V S241
Jahnke T **S102**
Jakob P S157, S172
Jänicke H **S258**
Janka R S114, S166, **S251**
Jansen O S234, S278
Jansing J S235
Janssen I **S186**
Jantschke R S247
Jaschke W S263, S264
Jenderka KV **S95**
Jensen A S178
Jerowski C S167
Jiru F S159
Jöckel KH S183
Johnson TR S210
Johst S S164, S242
Joseph A S158
Joseph AA S158
Jost G S172
Juana Lübcke JL S250
Juchems MS **S76**, **S85**, S277
Juhra C S217
Jung B S152
Jung C **S149**
Jung EM **S110**, **S112**, S169, S192, S205, S263, S277
Jungmann PM **S155**, **S156**
Jungnickel K S209
Junkermann H **S141**
Juran R S274

K
Kabelitz U **S251**
Kachelrieß M S189
Kaden I **S100**, **S105**
Kahl KG S265
Kahn T S168, S194, S198, S208, S239, S263, S275, S278, S279
Kainz B S193
Kaireit T S208, S213, S214
Kaiser CG **S222**
Kaiser W S161
Kaiser WA S166, S167, S190, S220, S221, S222, S261
Kalideris E S150
Kalnins A S161
Kamm K S242
Kamm KF **S104**
Kammer B **S87**, S162
Kammer N S188
Kammerer S **S177**
Kampschulte M S218, **S229**, **S262**, S267, S269
Kamusella P S193, S239
Kannengiesser S S179
Karanikas G S275
Karanikas J S264
Karul M **S177**
Kastenholz K **S151**
Kastrup A S272
Katschinski DE S269
Kauczor HU **S93**, S103, S181, S185, S187, S204, S213, S223, S224, S239, S265, S271
Kaufmann S **S194**
Kaul M S150
Kaul MG S149, S201, S243
Kazmierczak PM **S149**
Kehl S S150, S151
Kelm M S166
Kemmling A S217, S219
Kemna L S208
Kerl HU **S238**
Kerl JM **S114**
Kerl MJ S186
Keßeböhmer J **S68**
Ketelsen D S125, **S128**, S136
Kettner E S205
Keyßer G S270
Khalil N S156, S160
Kieser D S261
Kinner S **S206**, **S249**
Kiss A S159
Kivelitz D **S63**, S187
Klasen-Sansone J S164, S216
Klauser A **S109**, **S133**
Klauss M S185
Kleffel T **S247**
Klein SA S200
Klement D S186
Klingebiel R **S88**
Klink T S164
Kloeters C S206
Klöppel R **S218**
Kloth JK S91
Klotz E S185, S201, S219, S220
Kluge R S168
Klumpp B S176, **S199**
Knabe H S189
Knauer A S177
Knauth M **S86**, S220
Knobbe K **S255**, **S256**
Knörgen M S92, **S274**
Knüchel-Clarke R S222
Koch R S177
Koch-Nolte F S160
Koeberle V S153
Koerber F **S162**
Koerber S S162
Köhler C S223
Kolb M S161
Kolesnik M S193
Königsrainer A S199
Königsrainer I S199
Kooijman H S175
Kopp-Schneider A S178
Kording F **S175**, S190
Korkusuz H S153, S204
Körner M S76, S77
Kornhuber M S272
Kortes N S204, S239
Kosanke K S157, S160
Kosanke Y S158
Kosiek O **S175**, S176, S240
Kösling, Sabrina SK S280
Kösling S S84, **S85**, S88, **S90**, **S92**, S267, S268, S272, S274, S279
Köstler H S183, S229
Kostovic N **S112**
Kotter E **S84**, **S129**, S130, S261
Kovacs A **S137**, S188
Kovács A S201
Kowallick JT S158, **S158**, S266
Koziel K S203
Koziolek EJ **S150**
Kraff O S155, S165, S206, S242, S243
Kramer H **S153**, **S206**
Kramer J **S95**
Kramer M S131, S267
Krämer NA S203
Kramer U **S114**, **S115**, **S135**, S176, S194
Kraß S S189, S214
Krass S S214
Kraus B S232
Krause J S239
Kreienfeld H S232
Kreil S S200
Kreitner KF **S86**, **S131**, **S132**
Kremers C S278
Kremser C S264, **S264**
Kremser Ch S263, S270
Krenzien F S240
Kreuter J S153
Kristen M S272
Kriz J S60
Krombach G **S84**, S218
Krombach GA **S131**, S214, S217, S229, S262, S267, S269
Kromen W **S153**
Kröncke T **S116**
Kronreif G S181
Kroos K S167
Kropf S S224
Kröpil P S164, **S178**, **S186**, S216, S230, S241
Kruck S S194
Krug, Norbert N S172
Krug KB **S232**
Krug N S157, S171
Krüger A **S257**
Krüger-Stollfuß I S162
Krumbein I S261
Krumm P **S176**
Krumrey M S232
Krüwel T **S269**
Kubale R **S110**, **S112**
Kubiessa K S168, S279
Küfner MA S215, S216
Kuhl CK S57, S181, S203, S221, S222, S227, S233, S235
Kühl H **S182**, S197, S198, S199, **S252**
Kühle J **S63**
Kühn A S168, S278
Kühn JP **S184**
Kühnert N S203
Kuhnigk JM S189, S214
Kukuk GM **S206**, **S211**
Kunick V S160
Kuntz J S189
Küper M **S246**
Kupferschläger J S189
Kuru TH S196

L
Ladd M S206, S243
Ladd ME S164, S165, S182, S242
Landgräber S S242
Landgraeber S S155
Landwehr P **S115**, S116, **S120**
Lanfermann H **S140**
Lang C **S193**
Lang S **S197**, S237
Langer M S152, S193, S208, S226, S227, S261
Langhans B **S236**
Langheinrich AC S229, S262
Langner S **S140**
Laniado M **S101**, **S119**, **S139**
Lanzman RS **S160**, S164, S178, S180, S186, S195, S216, **S230**, **S241**
Laqmani A S195
Larsen J S164, S215, S262
Lassel E S63
Lassel EA **S167**
Lassen B S189
Lau E S281
Laubender R S242
Laudemann K S151
Laue H S191
Lauenstein T S168, S195, S243
Lauenstein TC **S94**, S155, S164, S165, S197, S198, S199, S206, S242
Lawaczeck R S261

Fette Seitenzahlen: Erstautor

Layer G **S120**, **S128**
Lazik A **S155**
Lebeau A **S98**
Leben R S274
Leber A S226
Leber V S225, S226
Lechel U S223, S273
Leclair N **S152**, **S278**
Lee S S234
Lehmann F S161, S261
Lehmann N S183
Lehmkuhl L S176, S182, S226, S281
Lehnert T S170, S186, S204, S224, S238, S240, S241
Leibner M **S65**
Leidenberger T S179
Lell M **S71**, **S104**, **S114**, S131, **S131**
Lembcke A **S62**
Lenz A S160
Lenz O S163
Lenzen H **S72**, **S133**, S166, S210, S231, S232, S233
Leppek R **S92**
Lewerich B S196
Ley S **S124**
Leyh-Bannurah S S195
Ley-Zaporozhan J **S126**
Lichtinghagen R S265
Linder A S159
Link TM S173
Linke S **S162**
Linn J **S138**, S163, S272
Linsenmaier U **S76**, **S77**
Linsenmeier U S77
Lipponer C S195
Litzlbauer D S214
Litzlbauer HD **S214**, S217
Liu Y S174
Lobsien D S281
Lochner E S161
Loewenhardt B **S218**
Lohfink K S192
Longerich T S185
Loos G S236
Loos M S200
Loose R S129, **S130**
Löschner C **S240**
Lotz J **S73**, **S136**, S158, S227, S266, S269, S272
Löwenthal D S224
Lu X S230
Lücke C **S175**, S226
Lücking H S197
Lüdtke CW S181, S193
Luecke C S182
Luerken L S203
Lühken C **S250**
Lummel N S163, **S272**
Lund G **S142**, **S265**
Lunkenheimer PP S227
Lüpke M S209
Lütkes P S182
Lutz K S236
Lutz S **S246**
Lux F S153

M
Machann J S271
Macht S S216
Mack MG **S131**, S194
Maderwald S S164, S182, S206, S242, S243
Madjar H **S106**
Mahabadi AA S183
Mahnken AH **S103**, **S128**, **S132**, **S172**, S181, S222, S227, S235, S269
Maintz D **S89**, S162, S186, S191, S227, S232, S277
Mall MA S213
Mangold S **S115**, S176
Manke C S218
Mann A S155
Marc H S238
Marcus RP **S210**
Markl M S152, S164
Markstaller K S187
Martegani A S190
Marten-Engelke K **S93**
Martirosian P S168, S185, S230
Marwan M **S114**
Marxsen J S201
Massmann A **S136**, S153
Maurer M S179
Maurer MH S152, **S240**
Mautner VF S208
Mawad M S234
Maxien D S250, **S250**, S251
May AE S176
May K **S188**
Mayer JL S187
Mayerhoefer ME **S264**, **S275**
Mbalisike E S207
Meier J S169
Meier M S154, S230
Meier N **S70**
Meier-Meitinger M S231, S232
Meinel FG S219
Meinzer H S200
Meißner K **S247**
Menke J **S164**, **S190**, **S215**, **S262**, S266, S272
Menne D S158
Mensel B S167, S184
Mentzel HJ S129, **S129**, **S140**
Merboldt KD S158
Merkel M S228
Mesters R S149
Mesters RM S214
Metwalli Z S234
Meyer B **S116**, S174, S205
Meyer BC S103, S188, S209
Meyer C S180, S234
Meyer M S179, S241
Meyer S S177, S183, S273
Meyer T S163
Michaely HJ S165, S179, **S191**, S200, **S203**
Michels P S156, **S278**
Miese F **S156**, S164, S178, S241
Mildenberger P **S125**, S129, S130
Miller S **S71**, **S106**
Mindiuk I S212
Minko P **S112**
Mitterhauser M S264
Mlynski R S267, S279
Moche M S193, S194, S239, S275
Moebus S S183
Moenninghoff C S196
Mohnike K S192, S224
Mohr FW S226
Mojahed H S191
Mokry T **S185**
Möllmann H S262
Moltz J S189
Morelli J S200
Morgenstern Si S255, S256
Morhard D **S135**
Moritz JD **S83**, **S87**
Moritz R S214
Morr D S153
Moser M S229
Much C S175
Much CC **S190**
Mück F S188, S215
Mück FG **S77**
Mueller D S185
Mueller-Lisse UG **S93**, **S196**, **S212**
Mueller-Lisse UL S196
Muenzel D S225
Mui L S191
Müller A S153, S190
Müller AC S195
Müller C S192
Müller D **S271**, S277
Müller H **S145**
Müller M S168, S198, S199
Müller O S196
Müller S S169
Müller-Hülsbeck S **S102**
Müllerleile K S257, S265
Müller-Lutz A S156, S160
Müller-Schimpfle M **S98**
Müller-Wille R **S235**
Münter M S178
Mürtz P S211
Mutze S **S101**, S105

N
Na HS **S235**
Nagel AM S272
Naguib N S59, S204, S241
Naguib NN **S170**, S192, S236, **S238**, **S240**
Nagy NN S170
Napp J S269, **S269**
Naßenstein K **S89**, **S182**
Nassenstein K S164, S183
Natho O **S187**
Neff KW S150, S151
Nekolla E S273
Nensa F S182, **S183**, S195
Neß T S164
Neubauer H **S151**, **S163**
Neubauer J S224
Neumaier B **S125**
Neumaier K S210
Neumann G S231
Neuschaefer-Rube U S232
Newerla C S167
Nguib N S224
Nguyen TD **S84**, **S267**, **S279**
Nickel M S179
Niederstadt T S219
Niehues SM S209, S217
Nielsen P S184, S203, S228
Nießen C S192, **S205**
Niessen C S178, S277
Nikolaou K **S128**, S149, S161, S163, S165, S202, S206, S219, S229, S230, S236
Nittka M S156
Nitzsche S S182
Nolden M S200
Nölte IS S238
Nolte-Ernsting C S278
Norbert Hosten NH S250
Notohamiprodjo M **S139**, S155, S156, **S161**, S165, S169, **S230**, S241
Notohamiprodjo S S188
Nour Eldin NE S192, S204
Nour-Eldin Mohammed N **S59**, **S224**
Nour-Eldin N S204
Nour-Eldin NA S181
Nour-Eldin NE S170, S236, S238, S240, S241
Nowak H **S123**
Ntziachristos V S150

O
Oberbeck MB **S159**
Obst-Gleiditsch K **S112**
Oeltzschner G S160
Oevermann E S201
Olbrich D S56, S58
Oldhafer KJ S267
Ong M **S165**
Oppermann E S204
Orzada S S164, S242
Ostendorf B S156
Osterhues S S235

Fette Seitenzahlen: Erstautor

Otten H **S97**
Otten O S213
Otto J **S194**, S203, **S275**
Otto S S155

P
Pabst T S151
Pache G S227
Pahn G S187, **S223**
Panagiotopoulos N S154
Panteleon A S212
Paolini M S212
Paprottka PM S229
Parhofer KG S161
Patsch J S173
Payne S S193
PD Dr. Kirchhoff T S273
Pech M S192, S205, S224
Peitgen HO S214
Peldschus K S201, S228
Peller M S169
Peña J S173
Penate-Medina O **S269**
Penzkofer T S181, **S222**, S235
Pereira PL **S56**
Persigehl T **S149**, S186, S191, **S191**, S214
Peter V S263
Peters S S232
Petersen D S89, **S97**
Petersen T S239
Pfäffle R S278
Pfannenberg AC S152
Pfannenberg C S168, **S189**, **S195**, S198, S199, S201, S228
Pfefferkorn T S163, S272
Pfeil A S152
Pfleiderer B S280
Philipp A S266
Pichler B S159
Pichler J S212
Piechowiak E **S269**
Pieper CC **S180**, **S234**
Pietsch H S172, S261
Piiper A S153
Piper S S202
Platzek I S139
Plontke SK S267, S279
Poellinger A S202
Poeppel TD S183
Pohle K S150
Pohlig F S156
Pokieser P **S84**, **S130**
Pollari M S193
Pomschar A **S169**, **S242**
Pöppel TD S199
Poppert H S220
Poschenrieder F S124
Preibsch H S233, **S268**
Preim B S176, S267
Preim U **S176**
Preisner S S249
Preissner S **S249**
Probst F S155
Prof. Dr. Berkefeld J S81
Prof. Dr. Dr. h. c.Reiser MF S139
Prof. Dr. Dr. MF S212
Prof. Dr. Müller-Lisse U S212
Prof. Dr. Müller-Lisse UG S139
Prof. Dr Urbach Ho S138
Prof. Dr.med Teichgräber, Ulf UK S240
Prof. Pabst R S273
Prof. Schmiedl A S273
Prof. Shin HO S187, S213, S214
Prof. Wacker F S187, S213, S214, S273
Prof.Dr.Nolte – Ernsting C S156
Prosch H S275
Puderbach M **S83**, S213
Pul R S265
Purz S S168, S198, S208, S279

Q
Qian J S204
Quentin M S195
Quick HH **S61**
Quintanilla-Martinez L S159

R
Raab P S140
Raabe N S243
Raatschen HJ S177, S193, S222
Rabenalt R S195
Radbruch A S196, **S236**, **S237**
Radeleff B **S103**, S181, S185, S204, S224, **S239**
Rademacher G **S105**
Rademacher GU S101
Radmer S S193, S239
Rahmer J S154
Ramoz Gomes F S269
Rasper M S225, S226
Räth C S271
Rathjen T S218
Rau R **S191**
Rauch S S263, S264, **S264**, S270
Rauscher I **S185**, **S198**
Rebettge M **S209**
Reeder SB S153
Regier M **S126**, S173, **S195**
Regitz-Jedermann L **S72**
Rehbock B **S97**
Reich C S222
Reichenbach JR **S61**, **S100**, S261
Reichert M S200
Reifschneider O S149
Reimer P **S64**, **S115**, **S116**, **S120**
Reimold M S152, S189, S195, S201
Reinartz SD **S227**
Reinert M S218
Reinhardt E **S67**
Reiser M S76, S77, S215, S236, S241, S251
Reiser MF S149, S155, S156, S161, S163, S165, S169, S188, S196, S202, S206, S210, S212, S219, S220, S229, S230, S236, S242, S250
Reiss-Zimmermann M S278
Reith S S227
Remmele S S149
Remmert J **S119**
Renger B **S133**
Renne, Julius J S170, S172
Renne J **S157**, S171, **S172**, S205
Rennert J S263
Renz D S179, S240
Renz DM **S152**, **S261**
Resch-Genger U S269
Reske S **S216**
Restrepo CS S281
Ricke J S175, S176, S192, **S205**, S209, S224, S231, S240
Riese F S182
Riester T S95
Riffel P **S179**, S191, S203
Ring J S149
Ringe KI **S177**, **S193**
Ringelstein A **S196**
Rinnenthal JL S179
Ripkens S S228
Rist C S202, S236
Ritter A S181
Ritter CO S183, S229
Ritter L S152, S278
Ritter M S223
Rodenwaldt J **S96**
Rodt T S188, S205, S225
Roehtke M S237
Roggenbuck U S183
Rogits B S209, **S224**
Röhl FW S240
Röhrer C **S207**
Röhrl S S273
Roll M S274
Roller F **S217**
Rominger A S165, S236
Rong S S154, S230
Ropers D S114
Rosenberg B S167
Rosenberg C S159, **S167**
Rosenthal H **S127**, S174, S225
Roßpunt S S229
Roswag I **S218**
Röthke M S194, **S196**
Röttgen R S152
Rudisch A S270
Ruf J S224, S231
Ruhlmann M S168
Rummeny EJ S155, S156, S157, S158, S159, S160, S173, S184, S185, S198, S200, S225, S226
Rump LC S180
Runnebaum IB S167, S221
Ruscheweyh R S242
Rusner C **S210**
Ryl I S268

S
Saad FF S281
Saam T S163, **S165**, **S220**, S236
Sabri O S168, S175, S279
Sadick M S95
Salamon J S208
Salomon G S195
Sandalcioglu IE S196
Sandstede J **S99**
Sarantopoulos A S150
Säring D S265
Sarpi D S167
Sartor K **S73**
Sattler B S234
Sauerschnig M S155
Sauter A S211
Sauter W **S159**, **S201**
Sayyed S S158
Schabel C **S271**, S280
Schad L S167
Schade UM S277
Schaecke C S154
Schaefer S S206
Schaefers G **S258**
Schäfer AO S193, S208
Schäfer C S270
Schäfer FK S234, S278
Schäfer J S152
Schäfer JP **S234**, **S278**
Schäfer JS S162
Schäfer LC S164
Schäfer M S125
Schäfer S S218
Schäferling M S269
Schäfers M S149
Schäffeler C S155, S156
Schaible T S150, S151
Schaper J **S83**
Schaumann, Frank F S172
Schaumann F S171
Scheer F **S181**
Schegerer A **S223**, S273
Scheidemann A **S249**
Schek J **S216**
Schelhorn J S183, S190
Schemmer P S185
Scherer A S156, S201
Scherr M **S76**
Scherr MK S188, S196
Schick F **S107**, S271, S280
Schiebler ML S153

Fette Seitenzahlen: Erstautor

Schild HH S180, S206, S211, S234
Schill G S177
Schilling D S194
Schimmöller L S178, S186, **S195**, S241
Schirmacher P S185
Schlaak M S191
Schlamann M S89, S168, S196, **S247**
Schleder S S177, **S179**, **S203**, S275
Schleich C S156
Schlemmer HP **S139**, S157, S178, S196, S211, S215, S223, S236, S237, S262, S274
Schlewitz G S262
Schlosser T **S82**, **S114**, S168, **S180**, S183, S195
Schlosser TW S182
Schlüchtermann J **S64**
Schmack B S187
Schmadl M S228
Schmehl J S238
Schmeisser A S175, S176
Schmid A S81, **S94**, S114, **S114**, S251
Schmid RM S150
Schmidberger H **S60**
Schmider R S81
Schmidmaier G S271
Schmidt B S261
Schmidt H S152, S198, S199
Schmidt M S187
Schmidt NO S197
Schmidt R **S149**, S181
Schmidt SA **S277**
Schmid-Tannwald C **S94**, **S202**
Schmid-Tannwald CM S202
Schmidtke K **S138**
Schmidt-Samoa C S272
Schmitt B S160
Schmitt P S164
Schmitt R S70, **S91**
Schmitz A **S204**
Schmitz CH S202
Schmitz M S212
Schmitzberger FF S261
Schmitz-Rode T S181, S235
Schnackenburg B S175, S176
Schneider C S217
Schneider D S241
Schneider G S153
Schneider K S162
Schneider M S149, S156, S267
Schneider P S56, S58, S202
Schnettler R S174, S262
Schober HC S193, S239
Schocke M S263, S264, S270
Schoenau E S162
Schoenberg SO S150, S151, S179, S191, S200, S203, S222
Schoenfeld C **S171**
Schoennagel B S175
Schoepf UJ S226
Schoierer O S271
Scholz A S158
Schommartz F **S256**
Schommartz Fr S255
Schönberg S S63, **S66**, S125, S241
Schönberg SO S95, S161, S165, S167, S185, S200, S207
Schönemann F S218
Schönfeld, Christian C S170, S172
Schönfeld C S157, S171, S172
Schönnagel B S184, S203, S228
Schönnagel BP S177
Schöpf R S281
Schopphoven S S245
Schötz S S235
Schrader D S220
Schrading S S221, **S221**, S233
Schraml C **S168**, S195, S199
Schramm C S243
Schramm D **S279**, **S280**
Schramm N S202
Schramm P S220
Schramm R S220
Schreckenbach T S192
Schreiter N S240
Schreiter NF **S202**
Schreyer AG **S73**, **S85**, **S94**, S177, S178, S179, S203, S205, S266, S273, S275
Schrödel R **S255**
Schröder C S275
Schröder H S142
Schueller G **S76**
Schülein P S167
Schülke C S227
Schulte C S158, S266
Schulte-Altedorneburg G S272
Schultz C **S257**
Schultze S S196
Schulz B S181, **S186**, **S225**, S236
Schulz T **S88**
Schulze Temming-Hanhoff P S233
Schulze M S201, **S211**
Schulz-Wendtland R **S231**, **S232**
Schumacher R **S88**
Schumacher U S150
Schürmann K **S94**
Schüssler M S178
Schuster T S184
Schuster V S152
Schütz T S263
Schwab J S159, S269
Schwaiger M **S66**, S159, S198
Schwartz L S186, S191
Schwarz A S136, S227, S266
Schwarz B S149
Schweiger B **S248**
Schweitzer N S225
Schwenzer N S198, S199
Schwenzer NF S152, S168, S195, **S199**
Schwerk N S163
Schwinge D S243
Schwöppe C S149, S214
Schymura-Zahn A S156
Sedlacek S S59
Sedlacik J S190
Sedlmair M S186, S211
Seeger A **S114**, S176
Seidel R S153
Seidenbusch MC **S162**
Seidensticker M **S57**, S205, S231
Seidensticker R S205
Seider D **S193**
Seifarth A **S109**
Seitz KH **S110**
Seiwerts C S195
Seiwerts M **S278**
Semler O S162
Semmler W S174, S237
Sertdemir M S207
Settles M S157, S158, S160
Sewerin P S156
Seyfer P **S270**
Seyler L S174, S178
Shaltoni H S234
Shi J S185
Shin HO S188
Sidorenko I S271
Siebenhandl P S225, S236
Siegel A S191
Siegmann-Luz KC S233, S268
Siepe M S227
Sievers B S183
Siggelkow M S234, S278
Silwedel C S151
Simmler R S129, S130, S134
Simmler RS **S123**, **S129**, **S134**
Simons D S262, **S274**
Sinzig N S232
Sippel N S206
Siveke J S150, S158, S159
Skaane P **S141**
Skrok J S190
Smid J S175, S176
Sobiella J S256
Sohns C S227
Sohns JM S136, S158, **S158**, S227, **S266**, **S272**
Solyanik O S213, **S214**
Sommer A S210, **S231**, **S232**, S233, **S259**
Sommer CM S181, S185, S204, S224, S239
Sommer M S216
Sommer WH S219
Sorg B S89
Sorge I S124, S152, S278
Soschynski M S261
Sourbron S S171
Souri K S182
Speck S S233
Speck U S179
Spielmann RP S210, S268, S270
Spira D S201, **S211**
Spira EM S226, S227
Spira SM S211
Spiro JE S266
Spoerl M S159
Spreer J **S86**
Springer F **S280**
Sproll C S201
Staab W S136, S158, **S227**, S266, S272
Staatz G **S87**, S151
Stäbler A S233
Stachniss V S267
Staebler A S268
Staehler MF S230
Stahl R S162
Stahlhut L **S186**
Stamm G **S102**, **S133**, **S208**, S209, **S222**, **S252**
Stampfl U **S57**, S103, S181, S185, S204, S224, S239
Stang A S210
Stange A S265
Stattaus J **S248**
Stef I S228
Stefan N S228, S271
Steffen IG S205, S231
Stegbauer A S180
Steiger K S158
Steingötter A S158
Steinhäuser R **S119**
Steinhoff KG S168
Steinmetz M S136
Stelter L S179
Stenzel M **S71**
Sterzik A **S229**
Steuber T S195
Stiegler P S193
Stieltjes B S178, S274
Stiller B S152
Stiller GW S223
Stiller W **S187**
Stöcker C **S189**
Stoever T S170
Stolzenburg N S179
Stoye R S218
Strach K **S83**, **S115**, S175, **S176**, S192, S240
Straube A S242
Streitparth F S152, **S179**, S240
Strieth S S170
Strobel K S149, S221
Strobl FF **S236**, **S238**, **S241**
Stroszczynski C S177
Stroszczynski C S73, **S110**, **S116**, S169, S178, S179, S202, S203, S205, S207, S235, S263, S266, S275, S277
Stroszczynski CH S192

Fette Seitenzahlen: Erstautor

Strube HA S212
Struffert T S197, **S223**, S237
Strunk H **S102**, **S110**
Stühmer W S269
Stumpp P **S168**, S198, **S208**, S279
Stypmann J S149
Sudarski S S241
Sühling M S166
Sundermann B **S280**
Sure U S196
Surov A S268, **S268**, S272, S279, S281
Süselbeck T S273
Syha R S280
Szabó G S187
Szavay P S162

T
Tabatabai G S159
Tacke SP S267
Tafazzoli-Lari K S277
Takesh M S262
Talanow R S264
Tan Y S186
Tarkowska A S150
Taupitz M **S99**
Teichgräber U **S73**, S179
Teichmann N S158
Tepe G S238
Tepper M **S189**
Terekhov M S172
Teusch V S162
Theegarten D S182
Theisen D **S115**, S161
Themelis G S150
Theysohn JM S155, **S242**
Thiele H S182
Thierfelder KM **S219**, S236
Thomas D **S114**
Thomsen F S173
Thomsen L S187
Thörmer G S152, S194, S263, S275
Tienken C S224
Tietze LF S269
Tietze N **S151**
Tille M S182
Tillement O S153
Timchenko O S196
Tombach B **S107**
Toschke CM S218
Trajkovic-Arsic M **S150**, **S158**, S159
Tran A S204
Trattnig S S264
Treitl M S215, S220, S250, **S250**, S251
Trentmann J S234, S278
Treszl A S169
Tsiflikas I S162
Tsymbal A S166
Turial S S151
Twellmann T **S145**

U
Übleis C S236
Uder M **S71**, **S73**, **S81**, S94, **S140**, S166, S215, S216, S231, S232, S251
Ueberle F S175
Uecker M S158
Uhl M **S88**, S89, **S127**
Uhrig M **S211**
Ulrich G S205
Ulrich J S211
Ulrich M S180
Umutlu L **S165**, S198, S206, **S206**, S242, **S243**
Unterberg C S73, S136
Unterberg-Buchwald C S158, S266
Unterpaintner E S205
Urigo C S167
Utpatel K S159

V
Vahldiek JL **S217**
Vaith P S164
Veldhoen S **S164**
Veloza LS S223
Verloh C S258
Verloh CV **S258**, S259, **S259**
Verloh N S178
Verrel F S234
Vetter S **S120**
Vieth V S217, S218
Vieweg HC **S264**
Villanueva A S281
Vockelmann C S278
Vogel A S205, S225
Vogel W S211
Vogel-Claussen, Jens J S170, S172
Vogel-Claussen J S157, S171, **S171**, S172
Vogl T **S58**, **S90**, S170, **S192**, **S204**, **S207**, S238, S240
Vogl TH S225
Vogl TJ S59, S153, S170, S181, S186, S192, S194, S204, S224, S236, S241
Vogt F S188
Vogt FM **S62**, S154, S186, S201
Vogt S S215
Voigt JM S92
Voigt P **S281**
Voit D S158
Volbers B S197, S237
Völker M S269
Volkwein N S202
Völzke H S184
von Baumgarten L S219
von Boetticher H S209
Von Bohlen A S265
von Falck C S174, **S188**
von Falk C S225
von Gall C S265
von Kalle T **S89**, **S129**
von Roden M S181, S207
von Schneider-Egestorf A **S174**
Vonend O S180
Vorwerk D **S80**, **S137**
Voshage G S116, **S116**
Vosshenrich R **S107**

W
Wacker, Frank F S170, S172
Wacker F **S103**, S154, S157, S163, S171, S172, S174, S177, S188, S193, S205, S208, S209, S225, S230, S265
Wadsak W S264
Wagner A S161
Wagner D S151
Wagner HJ **S136**
Wagner M S275
Waldeck S S188
Walleyo A S150, S151
Walter A S179
Walter T S179
Walz F S175, S176
Walz M **S125**
Wameling J **S259**
Warmuth-Metz M **S87**
Waßerberg J **S248**
Wasser K S222
Wawro W **S100**, **S105**
Weber A S214
Weber K S212, **S212**
Weber M S264, S275
Weber MA **S91**, **S265**, **S271**, S272
Weber W **S81**
Weckbach S S161
Wedegaertner U S175, S190
Wedegärtner U S177
Wedel M **S123**
Wehrl HF S159
Weidauer S **S137**
Weidemann J **S123**, S209
Weidemann JH S163
Weidinger S S192
Weidner A S207
Weidner M **S150**
Weidner W S229
Weigel S **S72**, **S233**, **S258**
Wein B S232
Weinheimer O S213
Weisel K S211
Weismann C **S146**
Weiss C S151, S265
Weiss M S241
Weisser G **S63**, **S125**, S167, S223
Wels M S166
Welte, Tobias T S170
Welte T S171
Welter S S189
Welzel K S153
Wendl CM **S169**
Weng AM S183
Wenkel E S231, S232
Wentland AL S206
Wenz F **S60**
Werncke T **S209**
Werner M S189, S195
Werner MK **S228**
Werner P S175
Weskott HP **S96**
Weßling J **S57**
Wessling J S177
Wester HJ **S61**
Wester J S150
Westhof J **S72**, **S246**
Westphal S S222
Wetter A **S168**, **S195**
Wichmann JL S192
Wiebel M S213
Wiederhold A **S214**
Wielpütz MO **S213**
Wiener E S179
Wiesinger B S268
Wiesmann M **S139**
Wiestler B S237
Wietek BM **S233**, S268
Wigge P **S119**
Wiggermann P **S110**, **S116**, S178, S179, S181, **S192**, S203, S205, S207, S275, S277
Wildberger JE **S132**
Wildgruber M **S157**, **S160**, S184
Wilhelm K **S56**
Wilhelm KE S180, S234
Wilhelm S S207
Wilhelm T **S262**, S274
Wilimsky S **S183**
Willinek W **S82**
Willinek WA S206, S211
Winkler, Carla C S172
Winkler C S157, S171
Winter KS S230
Wintersperger BJ S206
Wirth C S151
Wirth S S76, **S76**, S77, **S77**, S188, S215
Wissgott C S193, S239
Wissgott P S181
Witte I S216
Wittenberg G **S141**
Wittsack HJ S156, S160, S230
Woermann U **S84**
Wohlgemuth WA S235
Wohlgemuth WW S205
Wojtczyk H S154
Wolf KJ S190
Wolf U **S172**
Wolfbeis O S207
Wolters M S269
Wonneberger U S192

Fette Seitenzahlen: Erstautor

Wörtler K **S90**, S155, S156
Wösle M S187
Wottawa M S269
Wrede S S209, S232
Wucherer M S129, S130, S216
Wuff A S173
Wulff A S189, S234, S278
Wunsch W **S92**
Wurster TH S176
Würth Ch S269
Wüst W S131
Wybranski C S192, S224, **S240**
Wythe S **S248**

Y

Yamamura J S175, S177, **S184**, **S203**, **S228**
Yevich S S234
Yuan C S165, S220

Z

Zahel T **S184**
Zanetti M **S132**
Zangos S **S181**, S192, S194, S204, S207, S224, S225, **S236**, S240
Zech CJ **S116**, **S130**
Zechmann C S265
Zeller T S238
Zeman F S235
Zengel P S229
Zenginli H S230
Zentner J **S134**
Zerth J **S67**
Zhang S S158
Zhao B S186
Zidowitz S S267
Zieger M **S129**
Ziegler SI S198
Ziener CH **S157**, **S215**
Zöllner F S63, S167
Zorger N **S85**
Zoubi R S167
Zürn CS S176
Zwaka PA S227, S266

Fette Seitenzahlen: Erstautor

Autorenverzeichnis Fortschr Röntgenstr 2013; 185: S290–S298 Georg Thieme Verlag KG Stuttgart · New York · ISBN 1433-5972