94. Deutscher Röntgenkongress, Hamburg, 29.05.12

Grundkurs Herz – Kardiale MRT (Q1-Level)

Nicht-ischämische Kardiomyopathien

Peter Hunold

Klinik für Radiologie und Nuklearmedizin

Universitätsklinikum Schleswig-Holstein, Campus Lübeck

UNIVERSITÄT ZU LÜBECK
KLINIK FÜR RADIOLOGIE
UND NUKLEARMEDIZIN

Ziele

- Korrekte Indikation bei V.a. CMP
- Richtiges Untersuchungsprotokoll
- Unterscheidung KHK vs. nicht-ischämische CMP
- Typische Erscheinungsformen n-i CMP

Korrekte Indikationen

- Ursachensuche bei ”schlechtem Ventrikel“
- DD ischämisch (KHK) vs. dilatative CMP
- V.a. Myokarditis
- Unklare LV-Hypertrophie
- Kardiale Beteiligung bei Systemkrankheiten
- Myokardbiopsie vermeiden!!!

Der schlechte Ventrikel: Ursache?

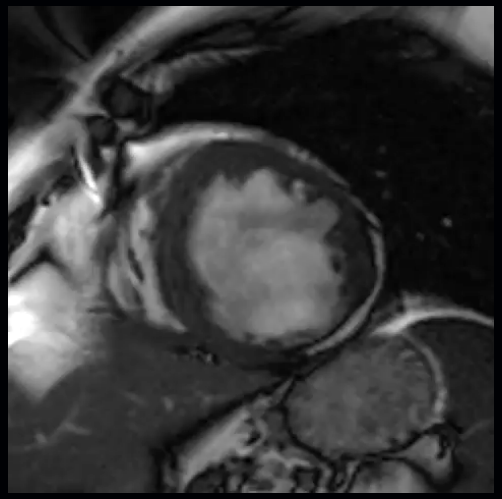

KHK - Ischämisch - Infarkt

- Perfusionsstörungen sind typisch für KHK
- Late Gd enhancement immer (auch) in der subendokardialen Schicht [1]
  - Infarkt wächst von innen nach außen
- Meistens regionale Veränderungen
  - Wandbewegungsstörung
  - Perfusionsstörung
  - LGE

[1] Hunold P, Am J Roentgenol 2005; 185:1420-6

Aortenstenose

Ischäm. CMP

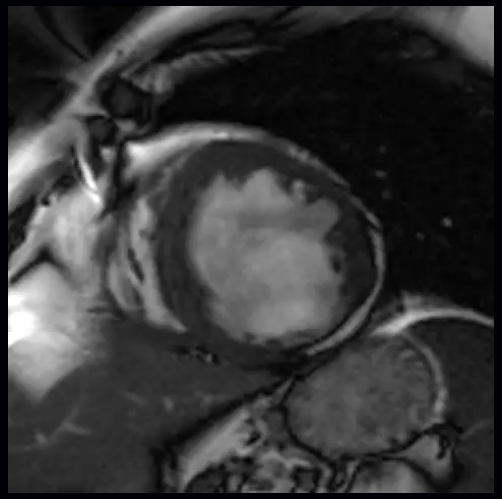

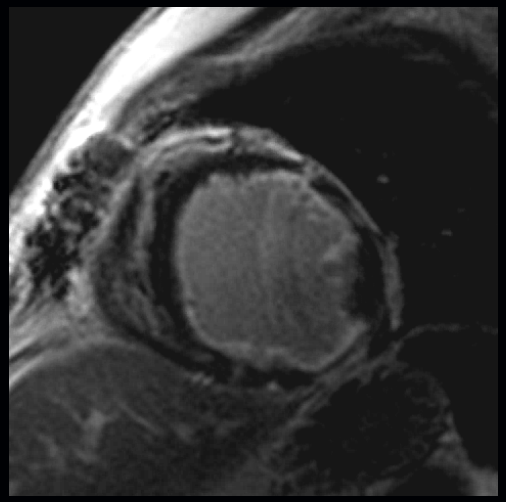

DCM

Infarkt vs. Nicht-ischämisch

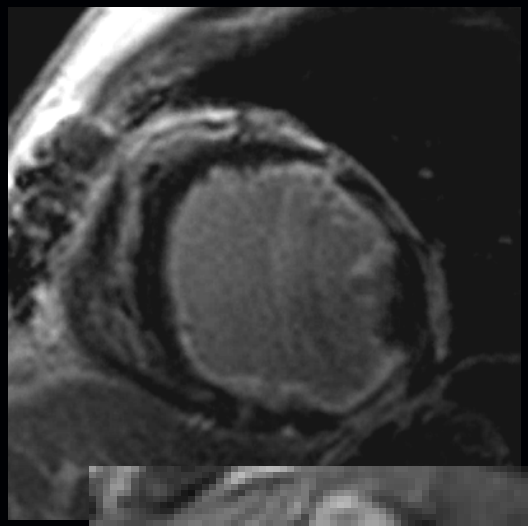

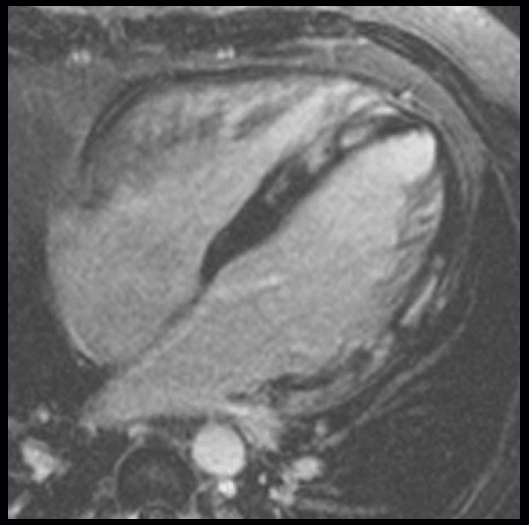

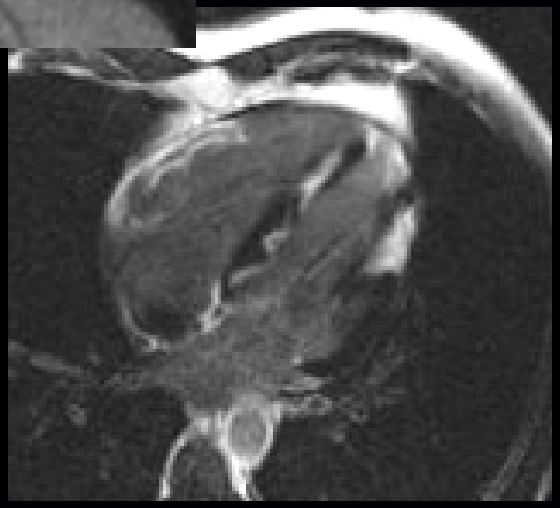

Outline: Nicht-ischämische CMP

- Myokarditis
- Kardiomyopathien
  - Primär
  - Sekundär
- Kardiale Beteiligung systemischer Krankheiten
- MRT in der DD von unklaren Myokarderkr.

Myokarditis und Kardiomyopathie

ACC/AHA: „Appropriateness Criteria“

Indication		Appropriateness Criteria (Median Score)
22.	• Evaluation of specific cardiomyopathies (infiltrative [amyloid, sarcoid], HCM, or due to cardiotoxic therapies) • Use of delayed enhancement	A (8)
24.	• Evaluation for arrythmogenic right ventricular cardiomyopathy (ARVC) • Patients presenting with syncope or ventricular arrhythmia	A (9)
25.	• Evaluation of myocarditis or myocardial infarction with normal coronary arteries • Positive cardiac enzymes without obstructive atherosclerosis on angiography	A (8)

A = „Appropriate“, Score 7-10

Hendel RC. ACC/SCMR, JACC 2006;48(7): 1475-97

Myokarditis: Ursachen

Inflammation

Infektiös

- Viral
- Bakteriell
- Mykotisch

"Infiltrativ"

- Kardiale Beteiligung bei Systemerkrankungen
- Toxisch
- Hypersensibilität

Bildgebung bei Myokarditis?

IS THERE A NEED FOR NONINVASIVE IMAGING IN MYOCARDITIS?

The need for accurate diagnostic imaging in myocarditis arises from the lack of specificity and sensitivity of routine cardiac tests.

Skouri HN. JACC 2006; 48:2085-93

42-j. Mann, Brustschmerz, Trop I ↑

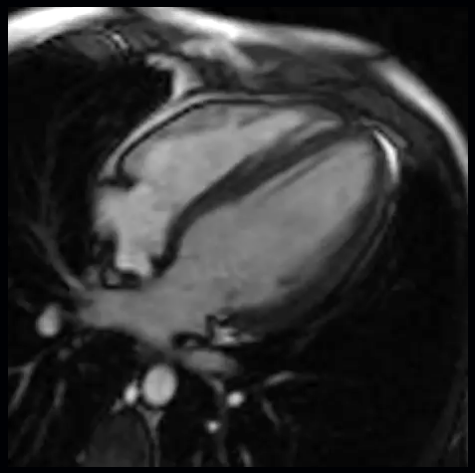

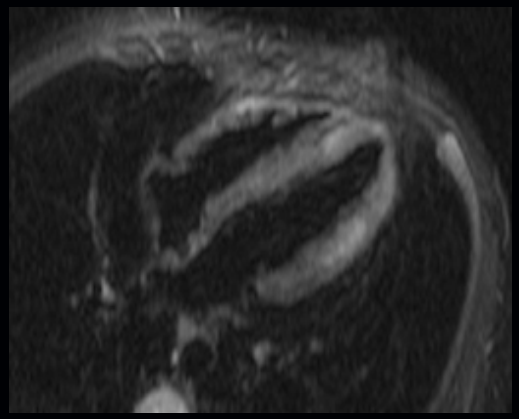

T2w TIRM

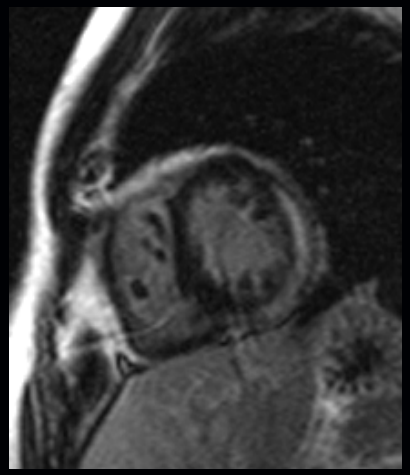

LE

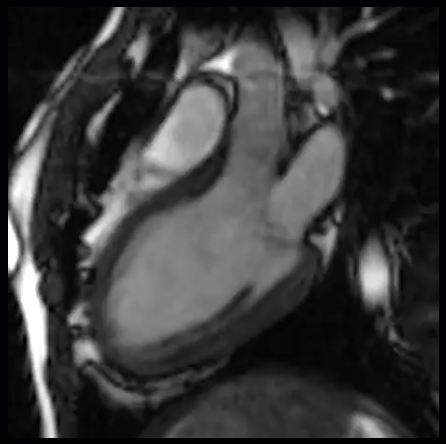

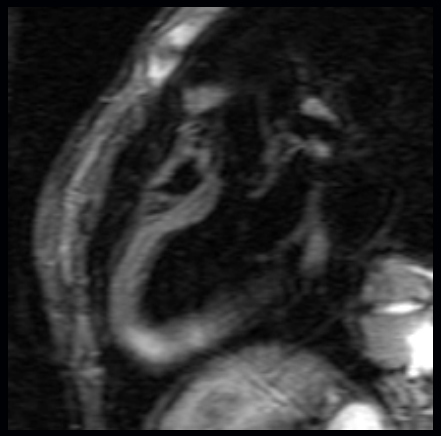

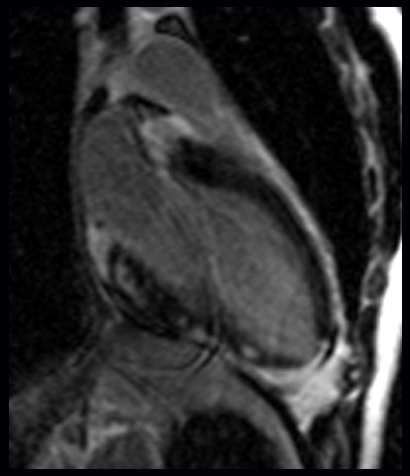

→ Akute Myokarditis, Virus in Biopsie-PCR

UNIVERSITÄT ZU LÜBECK
KLINIK FÜR RADIOLOGIE
UND NUKLEARMEDIZIN

LGE zur DD akuter MI vs. Myokarditis

Akuter Infarkt		Myokarditis
31 (100%)	Perfusionsdefekt	1 (4%)
12 (39%)	Subendokardiales LE	0 (0%)
16 (52%)	Transmurales LE	4 (17%)
0 (0%)	Subepikardiales LE	17 (71%)
0 (0%)	Mitt-myokardiales LE	2 (8%)

Laissy JP. Radiology 2005

UNIVERSITÄT ZU LÜBECK
KLINIK FÜR RADIOLOGIE
UND NUKLEARMEDIZIN

Akute Myokarditis

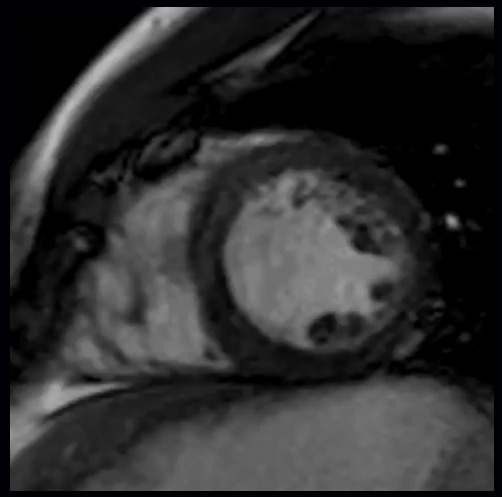

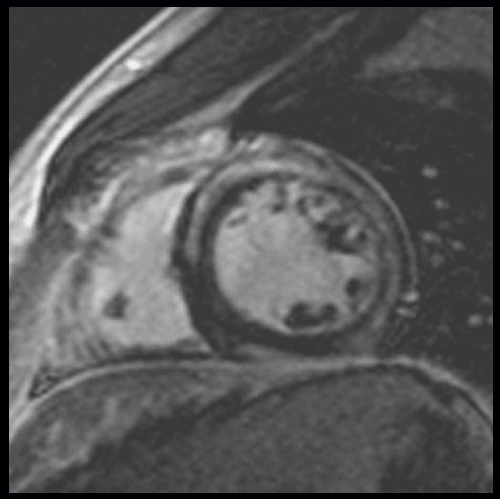

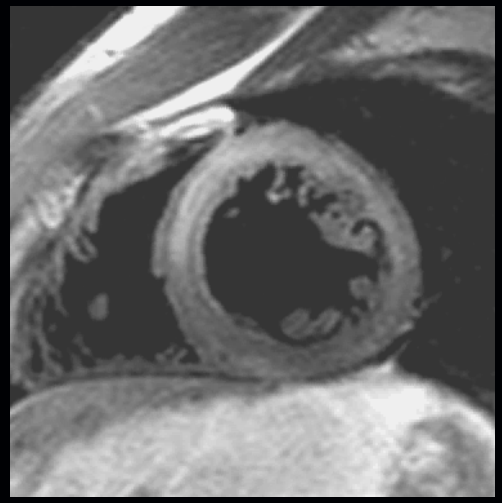

Myokarditis: Typische Kennzeichen

- Oft keine oder wenig Funktionseinschränkung
- Ödem (T2-hyperintens, T2-mapping)
- ”Nicht-ischämisches“ Late Gd enh.
  - Oft diffus
  - Subepikardial, basal inferolateral
- Perikarderguss

UNIVERSITÄT ZU LÜBECK
KLINIK FÜR RADIOLOGIE
UND NUKLEARMEDIZIN

Chronische/ abgelaufene Peri-Myokarditis

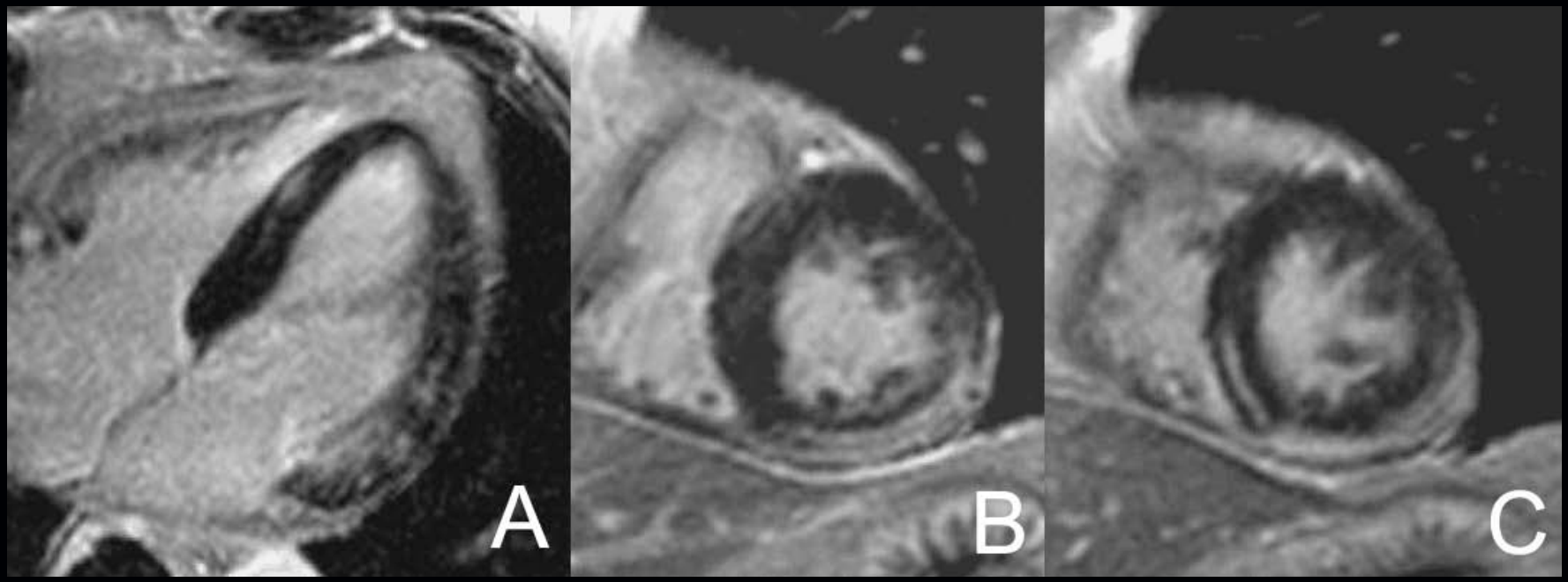

Kein Ödem in T2w → chronisch

Relevante Probleme

- Akute Myokarditis wird diagnostisch geklärt
- Chronische vs. abgelaufene Myokarditis
  - Chronisch
    - Chronisch-replikative Virusmyokarditis
    - Infiltrative Myokarditis
  - Abgelaufene
    - Narbe

Hypertrophe CMP

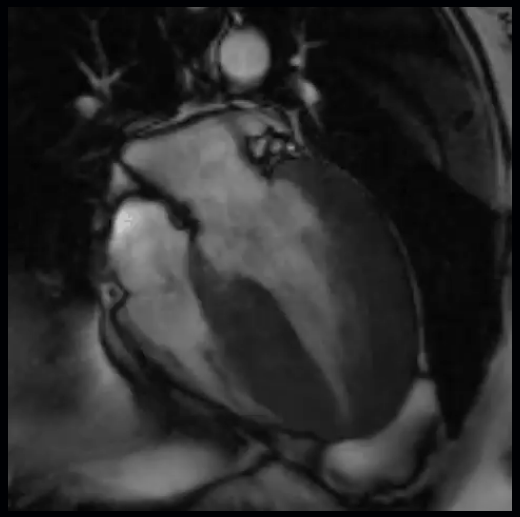

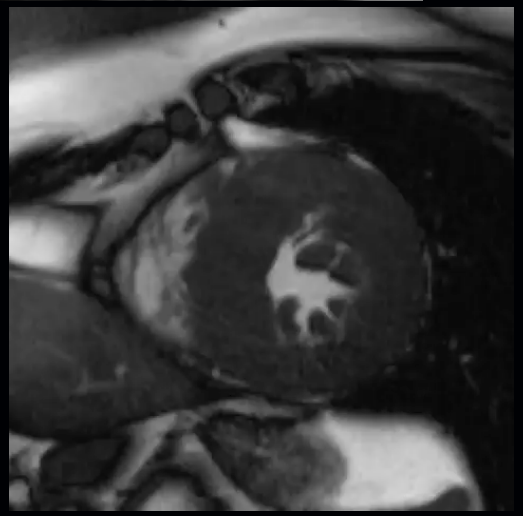

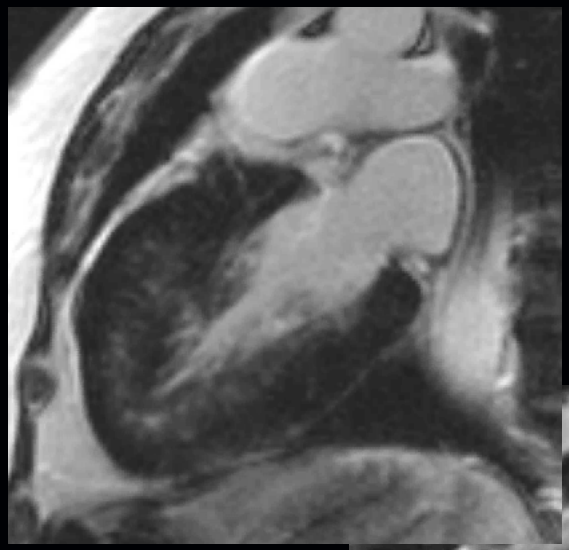

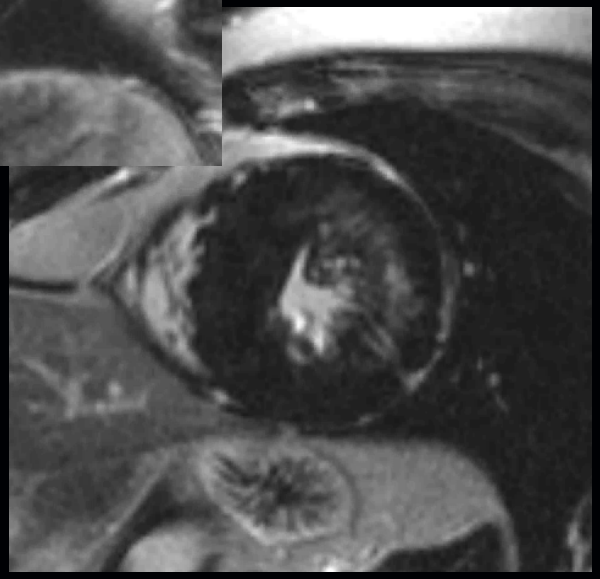

Hunold, Am J Roentgenol 2005; 184:1420-6

Hypertrophe CMP

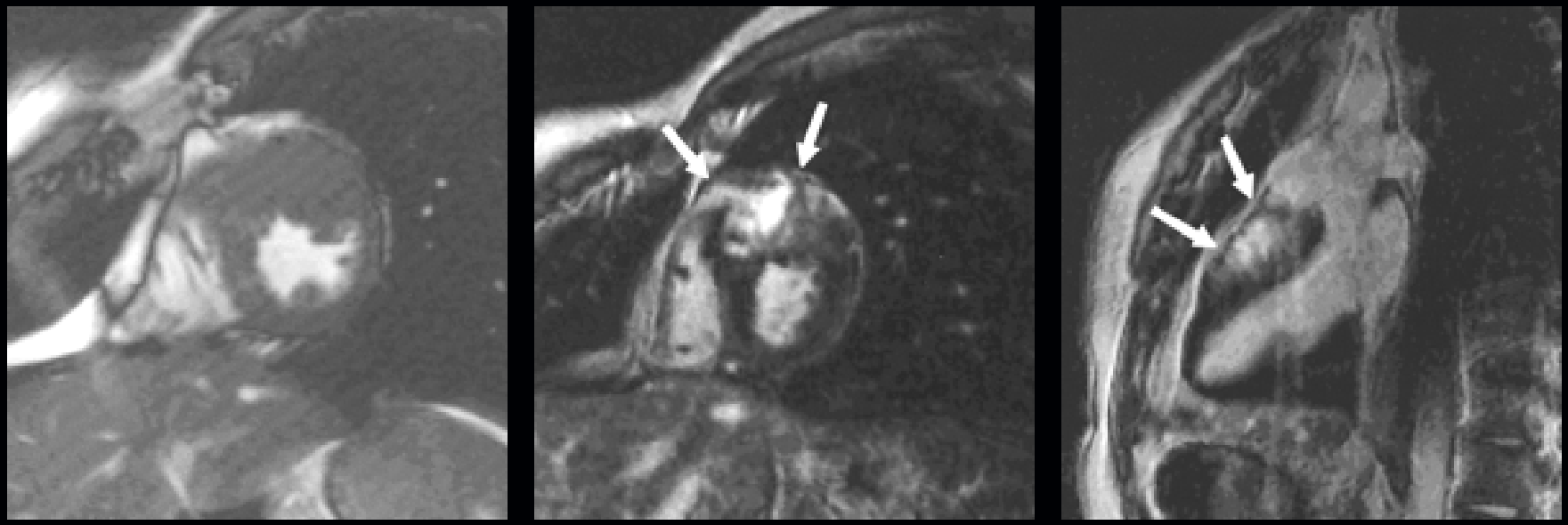

Bogaert J, Am J Roentgenol 2003; 180:981-5

LGE und Fibrose bei HCM

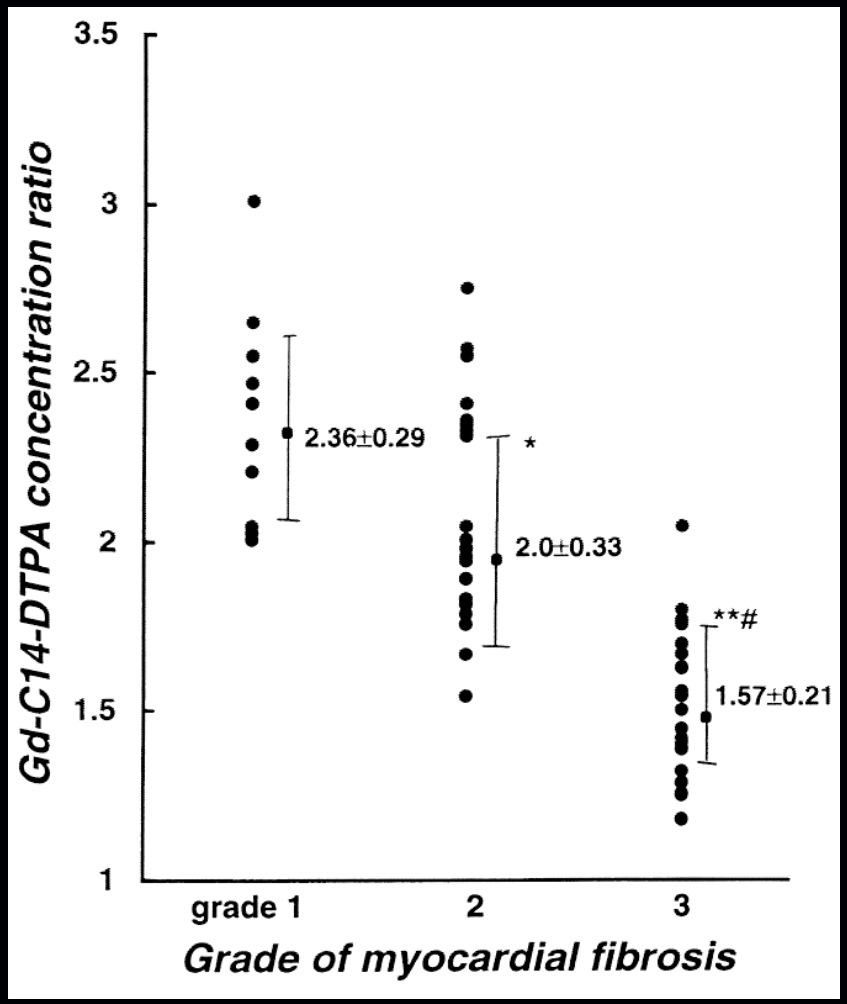

Aso H, Invest Radiol 1998; 33:22-32

HCM: LGE und Arryhthmie

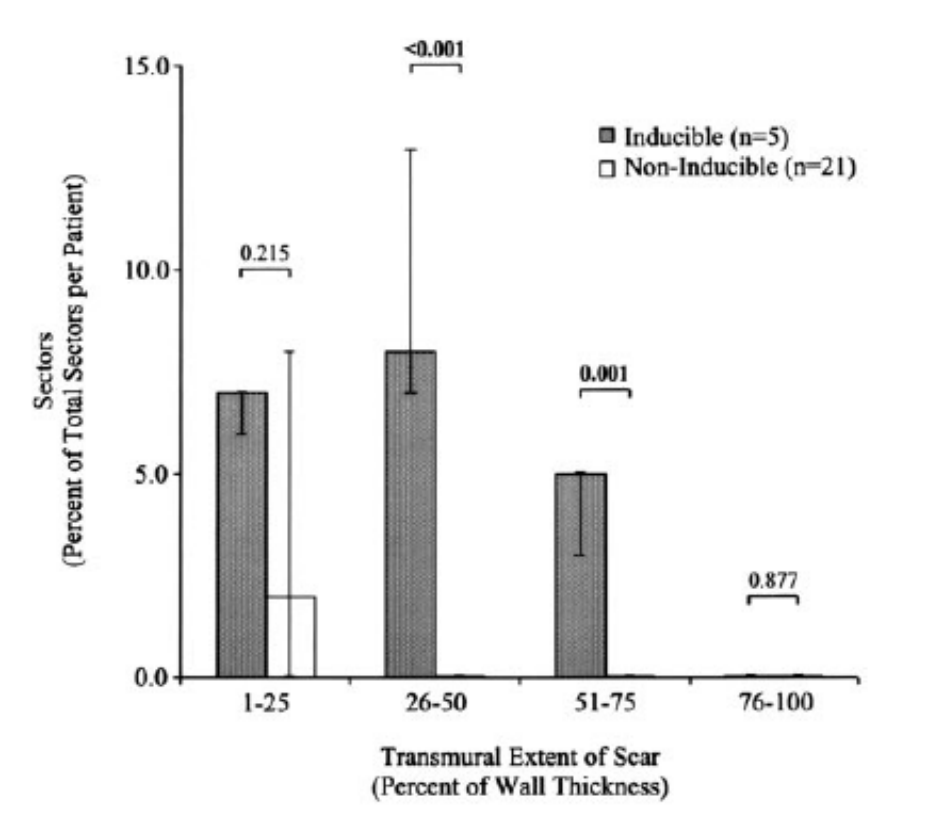

Induzierbare VT in der Elektrophysiologischen Untersuchung

Nazarian S, Circulation 2005; 112:2821-5

Dilatative CMP mit LGE

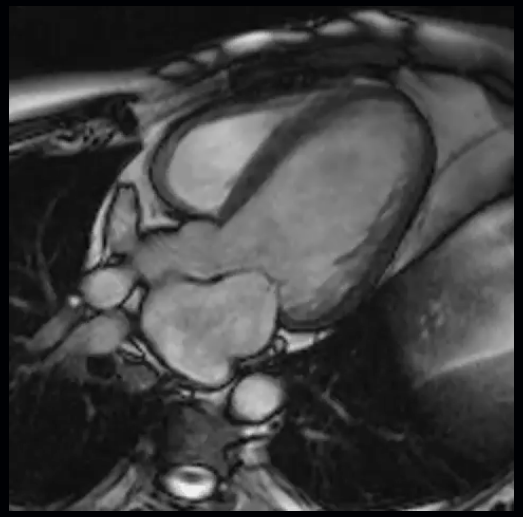

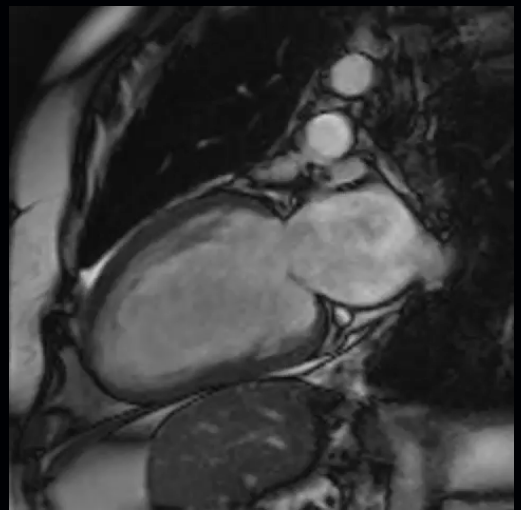

DCM: LGE und Prognose

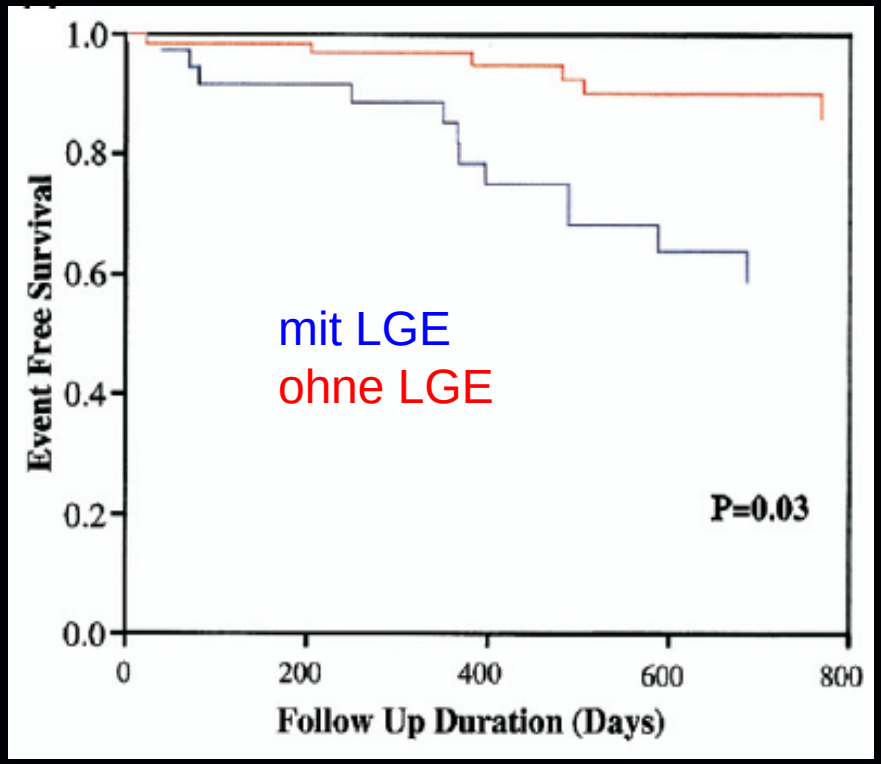

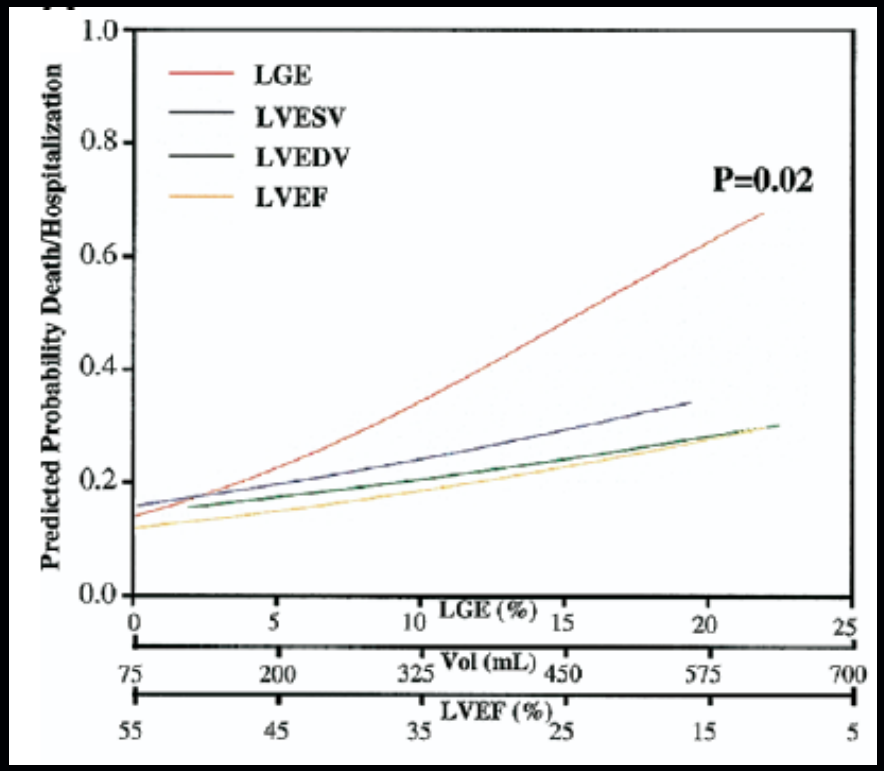

Assomull RG, JACC 2006; 48:1977-85

UNIVERSITÄT ZU LÜBECK
KLINIK FÜR RADIOLOGIE
UND NUKLEARMEDIZIN

28-j. Mann: ARVD/C, vielleicht sogar M. Uhl

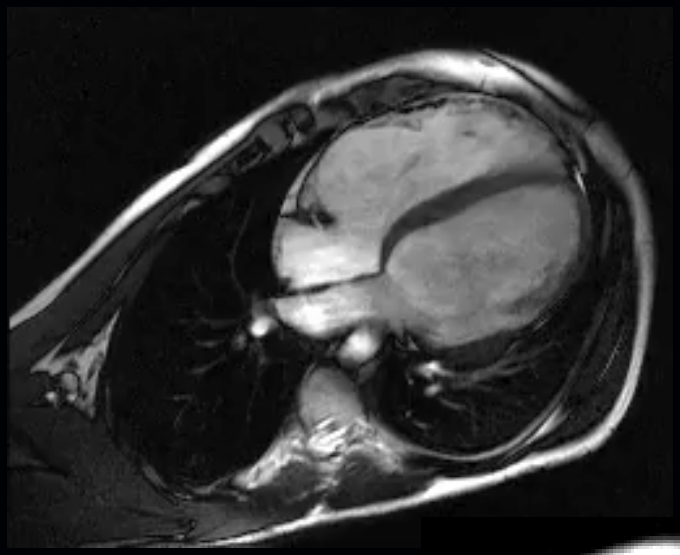

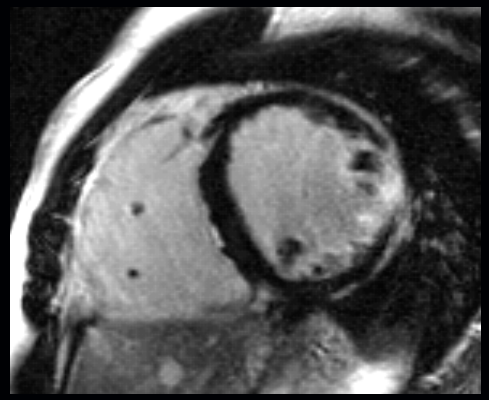

ARVD/C: Diagnosekriterien in der MRT

By MRI:

- Regional RV akinesia or dyskinesia or dyssynchronous RV contraction
- *and* 1 of the following:
  - Ratio of RV end-diastolic volume to BSA ≥110 mL/m² (male) or ≥100 mL/m² (female)
  - *or* RV ejection fraction ≤40%

- Keine Relevanz für Diagnose:
  - Fettnachweis im RV-Myokard in T1w

Marcus FI, Circulation 2010; 121:1533-41

ARVC/D

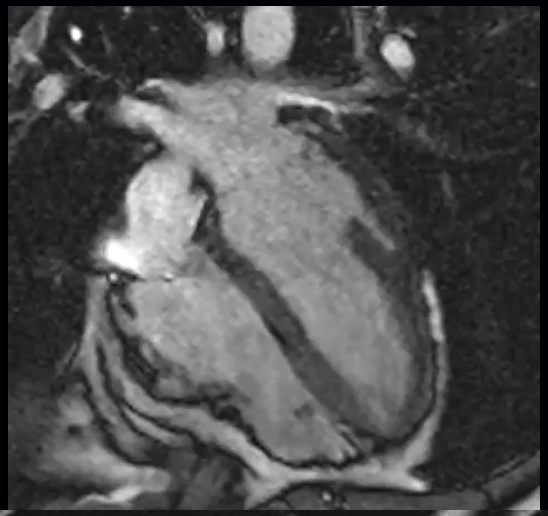

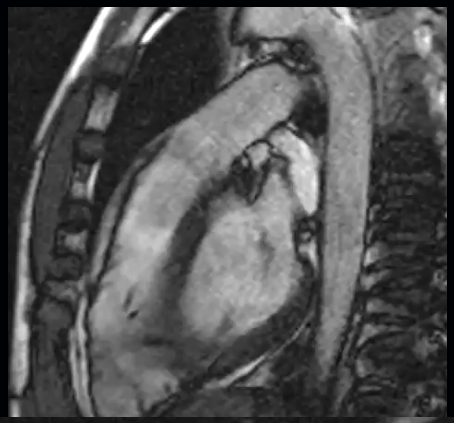

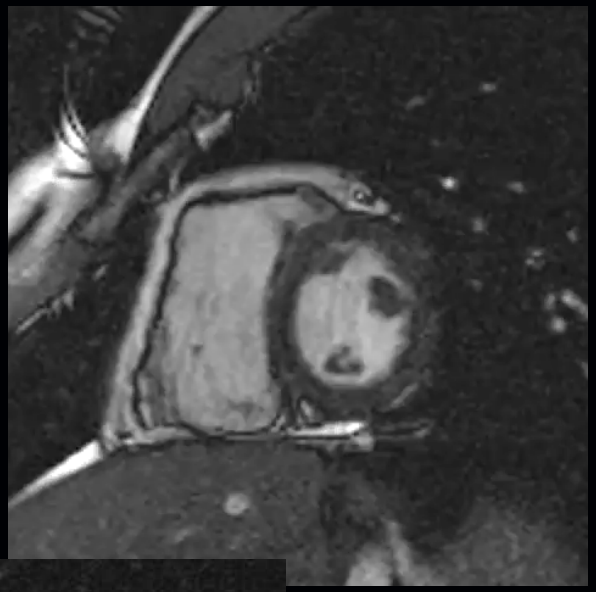

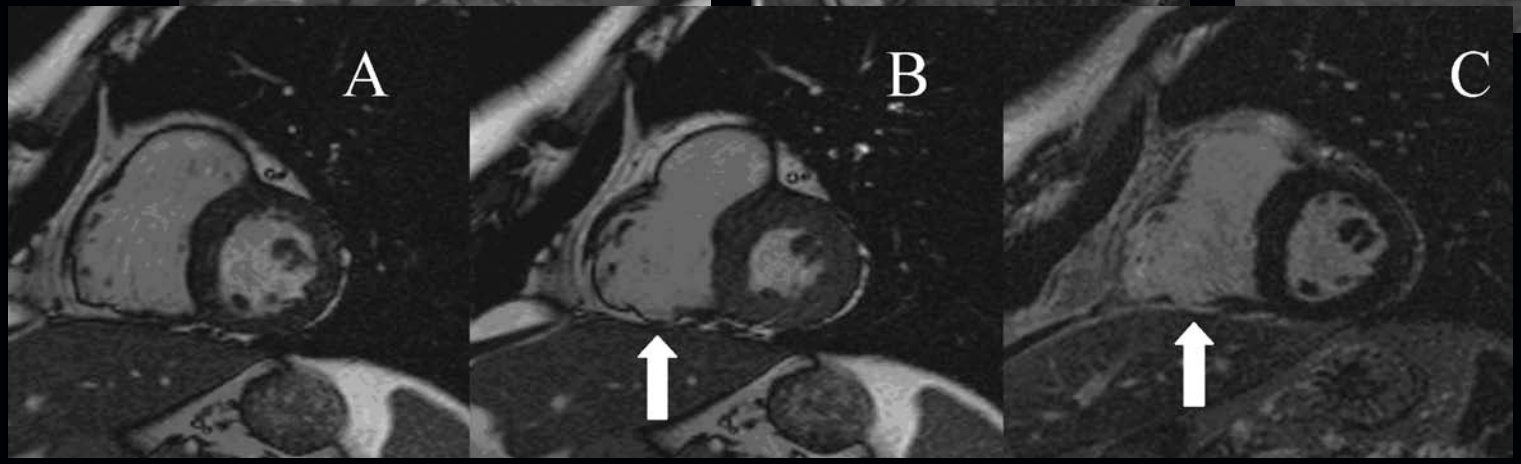

Hunold, J Cardiovasc Magn Reson 2005; 7:649-55

Die sekundären Kardiomyopathien

Secondary Cardiomyopathies

Infiltrative*
- Amyloidosis (primary, familial autosomal dominant†, senile, secondary forms)
- Gaucher disease†
- Hurler's disease†
- Hunter's disease†

Storage‡
- Hemochromatosis
- Fabry's disease†
- Glycogen storage disease† (type II, Pompe)
- Niemann-Pick disease†

Toxicity
- Drugs, heavy metals, chemical agents

Endomyocardial
- Endomyocardial fibrosis
- Hypereosinophilic syndrome (Löeffler's endocarditis)

Inflammatory (granulomatous)
- Sarcoidosis

Endocrine
- Diabetes mellitus†
- Hyperthyroidism
- Hypothyroidism
- Hyperparathyroidism
- Pheochromocytoma
- Acromegaly

Cardiofacial
- Noonan syndrome†
- Lentiginosis†

Neuromuscular/neurological
- Friedreich's ataxia†
- Duchenne-Becker muscular dystrophy†
- Emery-Dreifuss muscular dystrophy†
- Myotonic dystrophy†
- Neurofibromatosis†
- Tuberous sclerosis†

Nutritional deficiencies
- Beriberi (thiamine), pallagra, scurvy, selenium, carnitine, kwashiorkor

Autoimmune/collagen
- Systemic lupus erythematosis
- Dermatomyositis
- Rheumatoid arthritis
- Scleroderma
- Polyarteritis nodosa

Electrolyte imbalance

Consequence of cancer therapy
- Anthracyclines: doxorubicin (adriamycin), daunorubicin
- Cyclophosphamide
- Radiation

Maron BJ / AHA, Circulation 2006; 113:1807-16

Iron-overload Cardiomyopathy

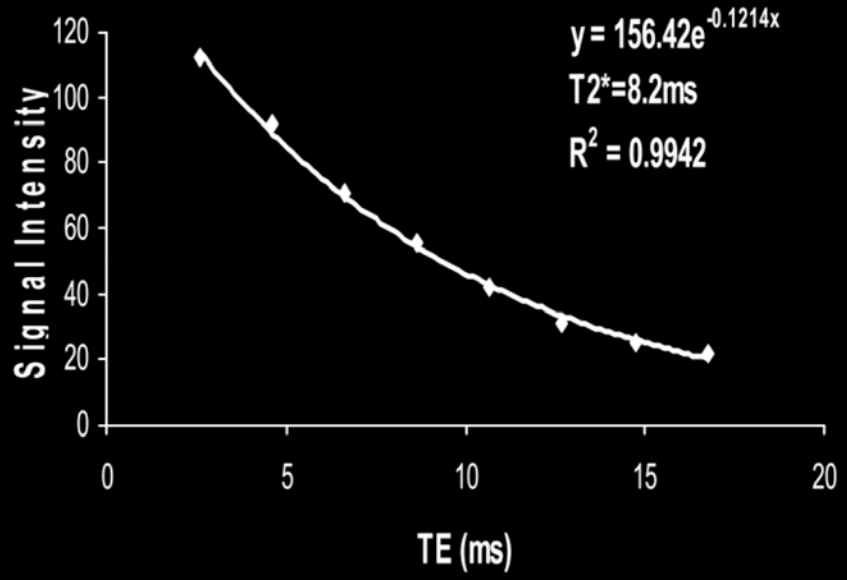

TE 2.6 ms

TE 16.7 ms

He et al, JMRI 2007

T2w GRE Multi-Echo

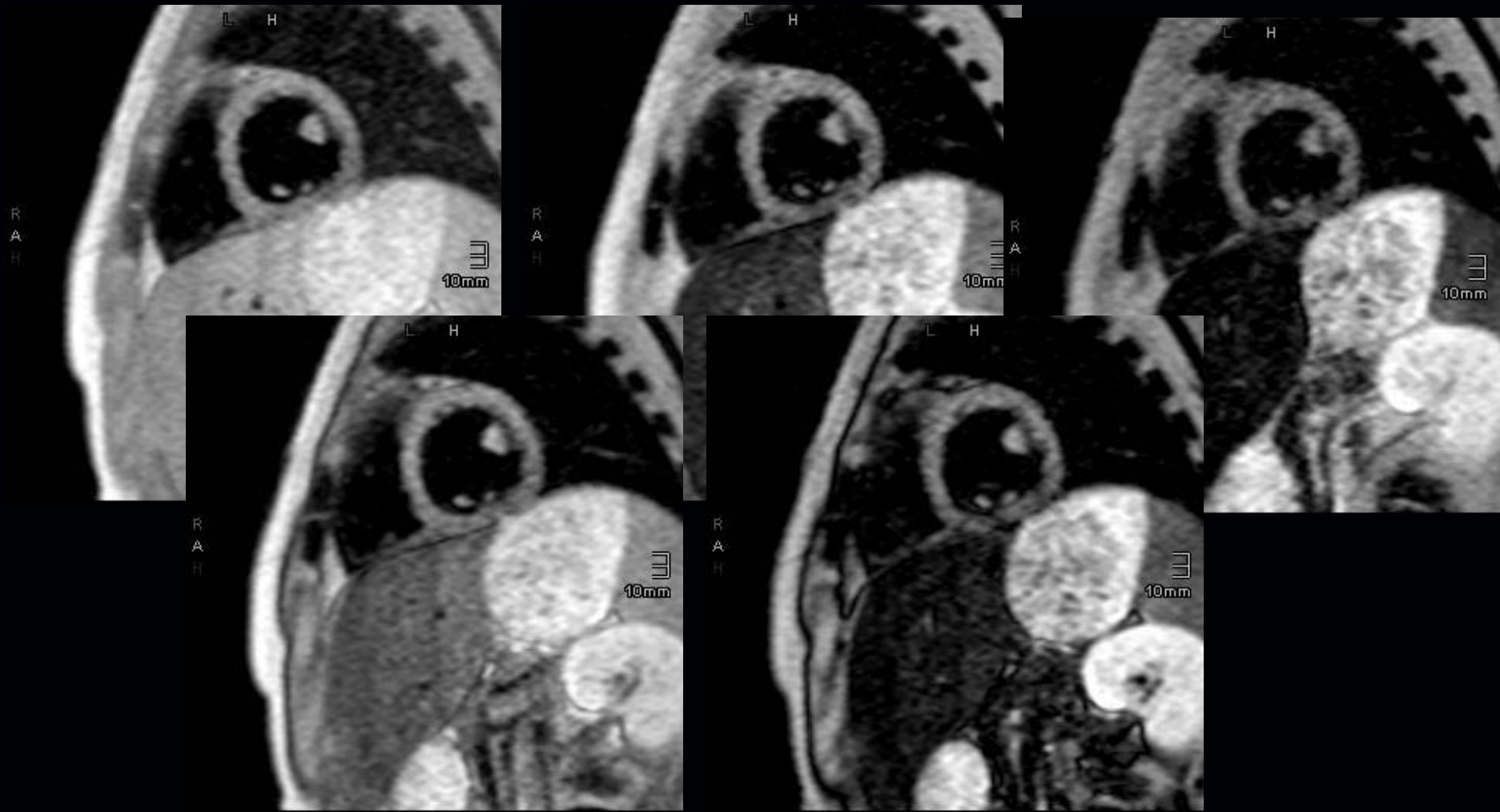

Eisen-Quantifizierung in T2*

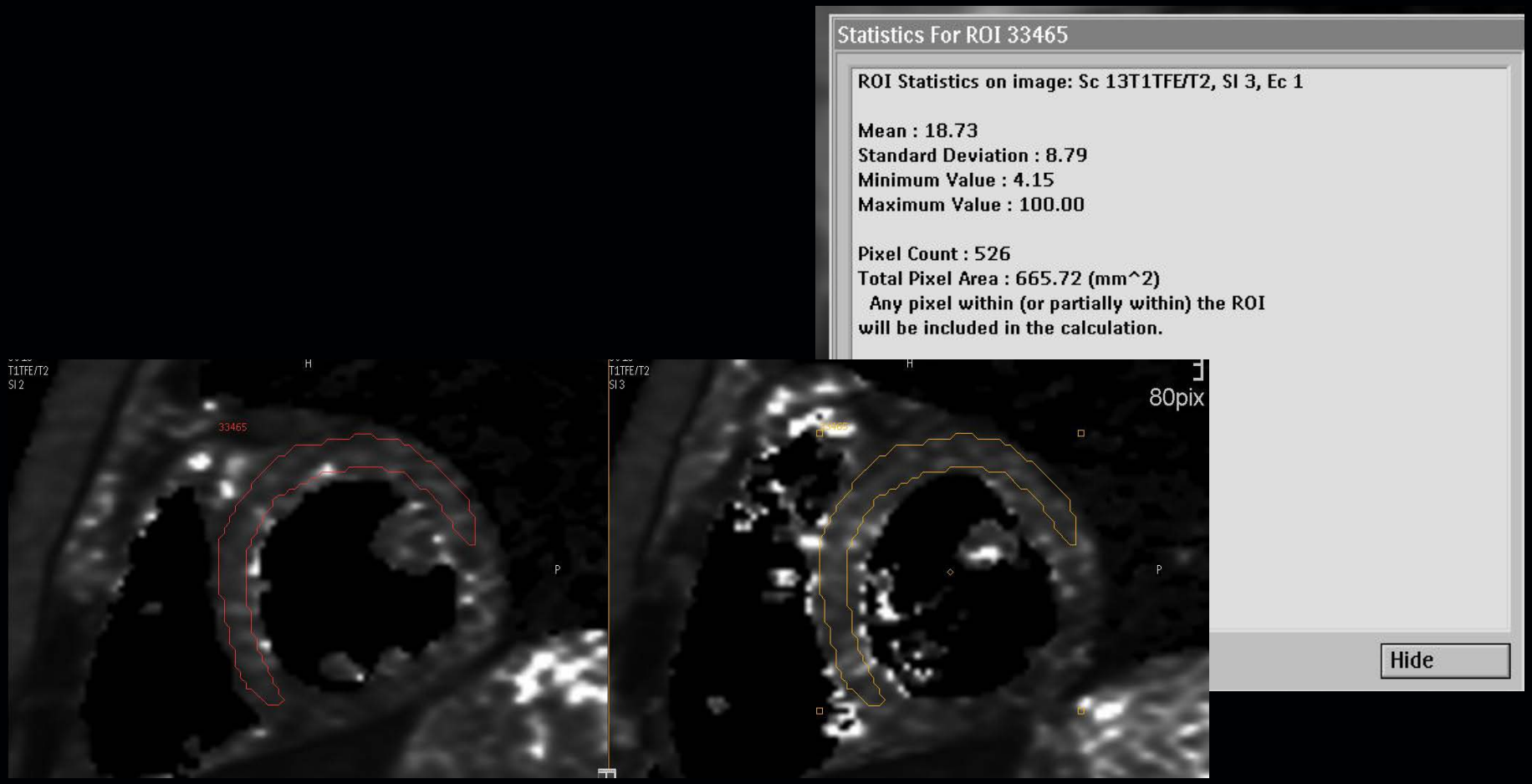

Sarkoidose / Sekundäre CMP

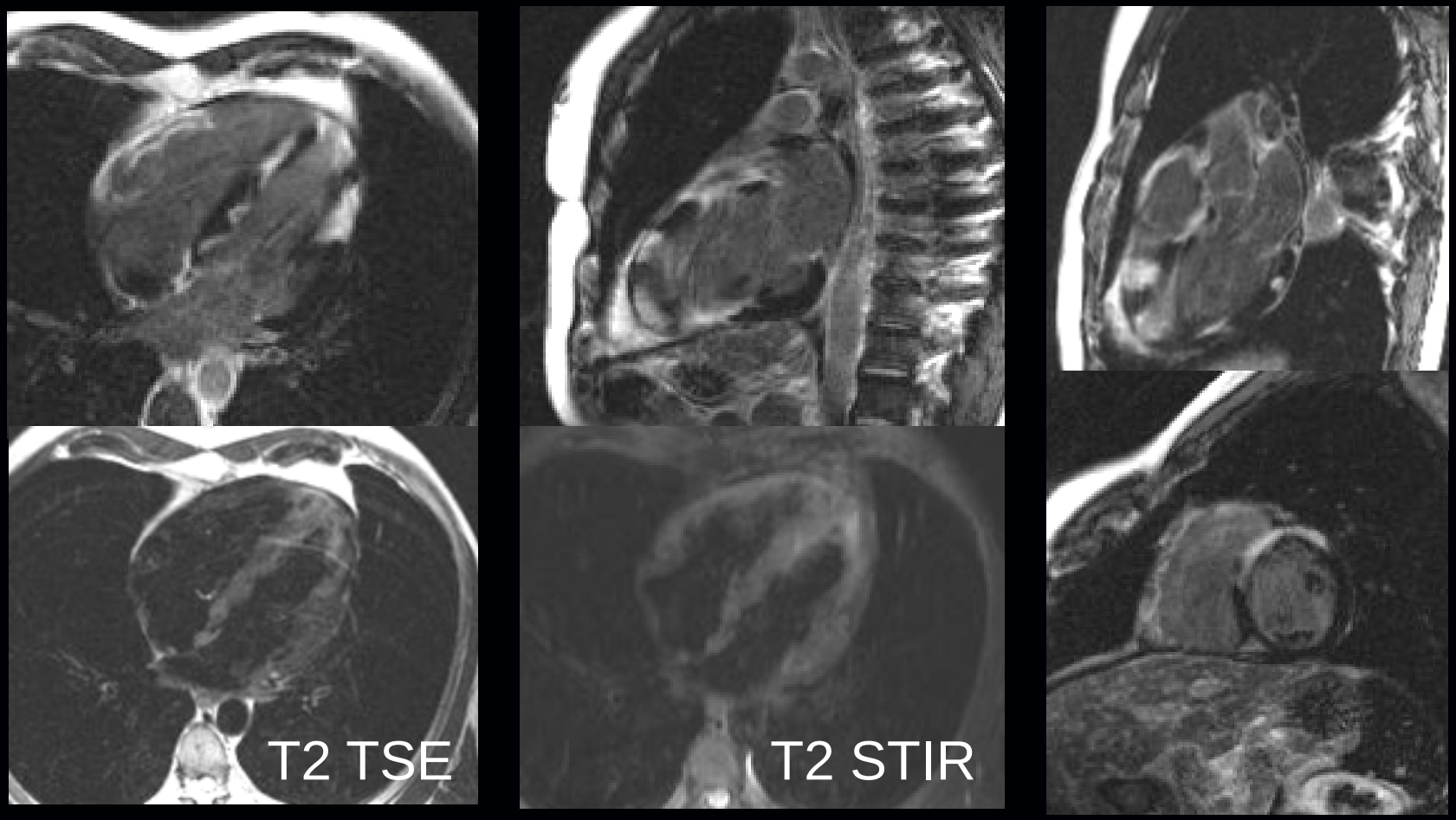

Hunold, Am J Roentgenol 2005; 184:1420-6

Sarkoidose: Typische Kennzeichen

- Viele große Inseln von kräftigem Late Gd enh.
- Keine deutliche Funktionseinschränkung

→ Sehr spezifisch, aber wenig sensitiv

- Hiläre Lymphknoten in der HASTE / T2-Übersicht
- Lungeninfiltrate

Sarkoidose

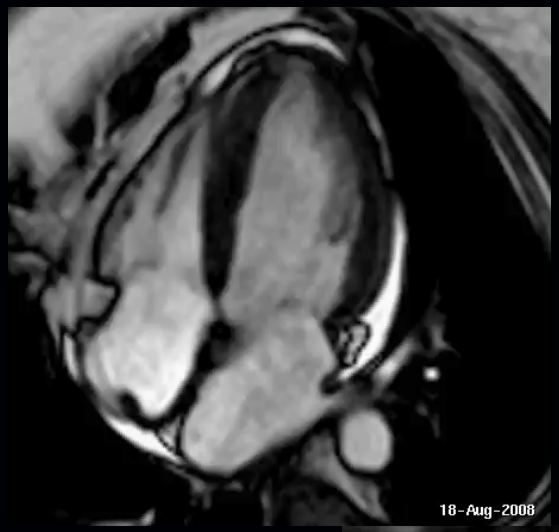

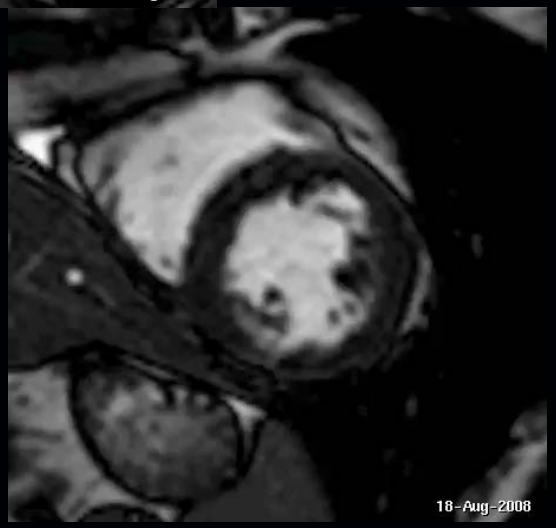

Amyloidose: Typische Kennzeichen

- Konzentrische LV-Hypertrophie unklarer Ursache
- Eingeschränkte LV-Funktion
- Diastolische Dysfunktion
- Myokard kann in IR-T1w nicht ”genullt“ werden, bleibt inhomogen
- Zirkuläres LGE des Subendokards

→ Sehr spezifisch, aber wenig sensitiv



Unklare LV-Hypertrophie → Amyloidose

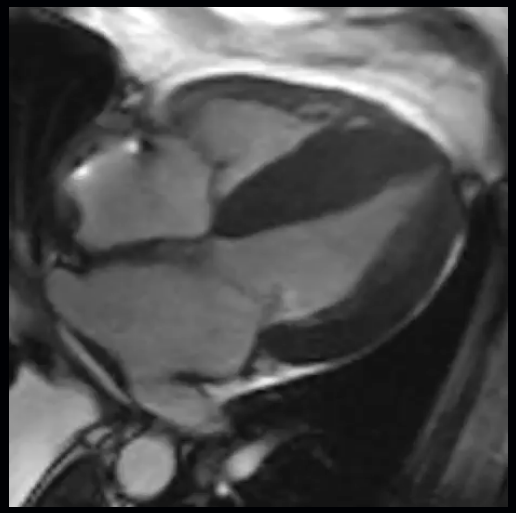

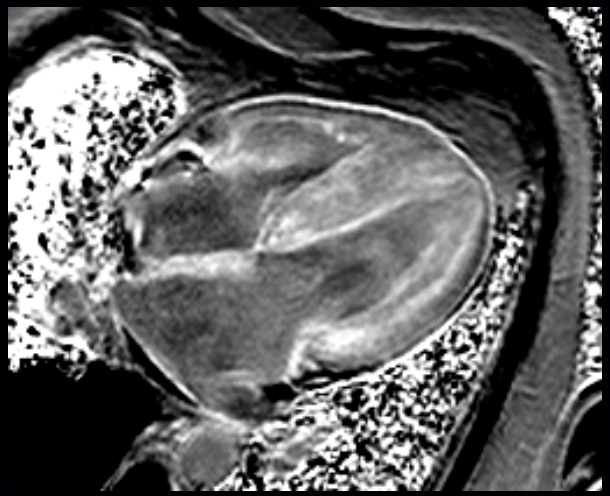

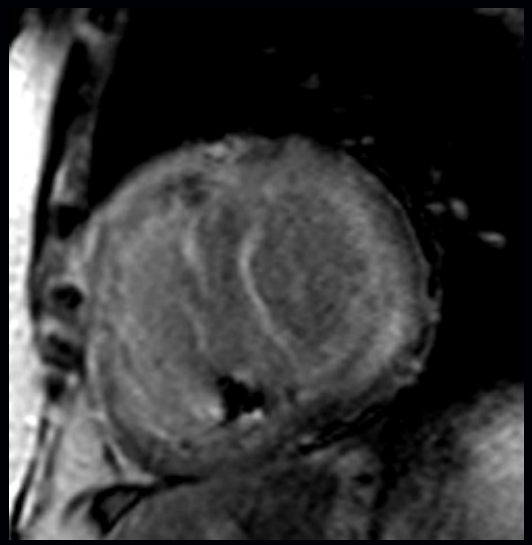

Unklare LV-Hypertrophie → M. Fabry

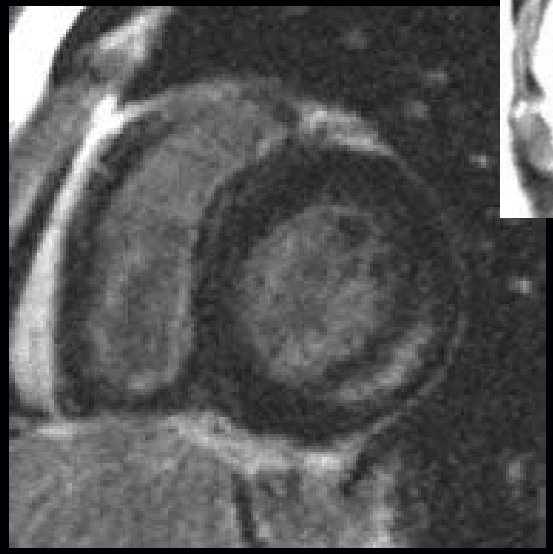

50% der Patienten mit M. Fabry zeigen Late enhancement

Weidemann F., Eur Heart J 2005; Moon JC. Eur Heart J 2003

M. Fabry: Typische Kennzeichen

- Konzentrische LV-Hypertrophie unklarer Ursache
  - Keine Hypertonie, keine Aortenstenose
- Leicht eingeschränkte LV-Funktion
- Mitt-myokardiales LGE basal inferolateral

→ Sehr spezifisch, aber wenig sensitiv

UNIVERSITÄT ZU LÜBECK
KLINIK FÜR RADIOLOGIE
UND NUKLEARMEDIZIN

M. Fabry: MR vs. Histologie

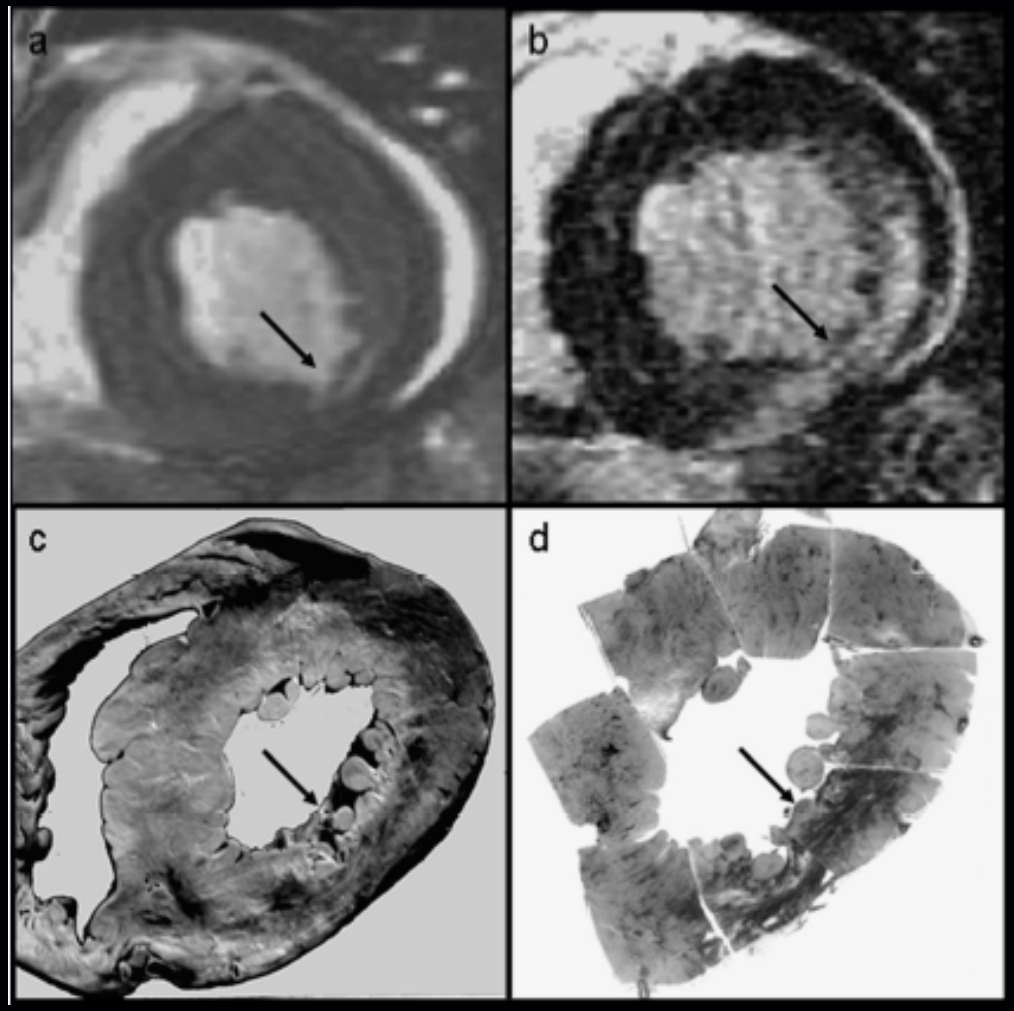

Moon JC et al., JCMR 2006

Enzymersatztherapie bei M. Fabry

- Reduktion der LVH, Verbesserung der regionalen Funktion
- Kein Effekt bei Pat. mit a priori eingeschränkter LV-Funktion und Fibrose (LGE)

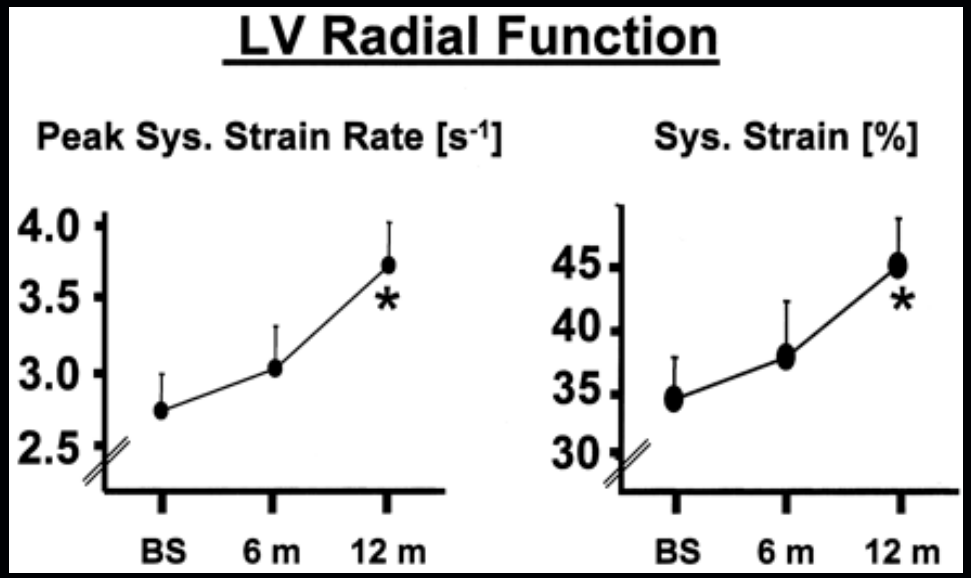

Weidemann, Circulation 2003

Endomyokardfibrose: Restriktive CMP

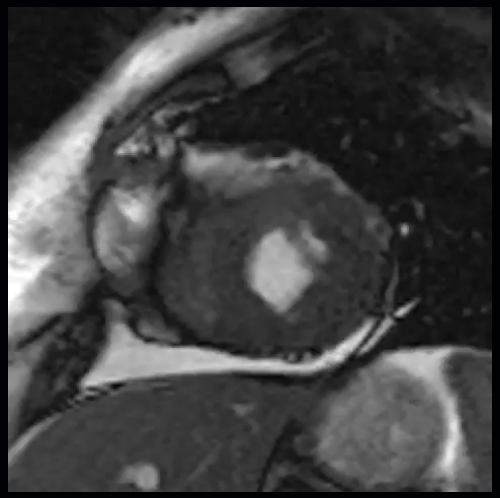

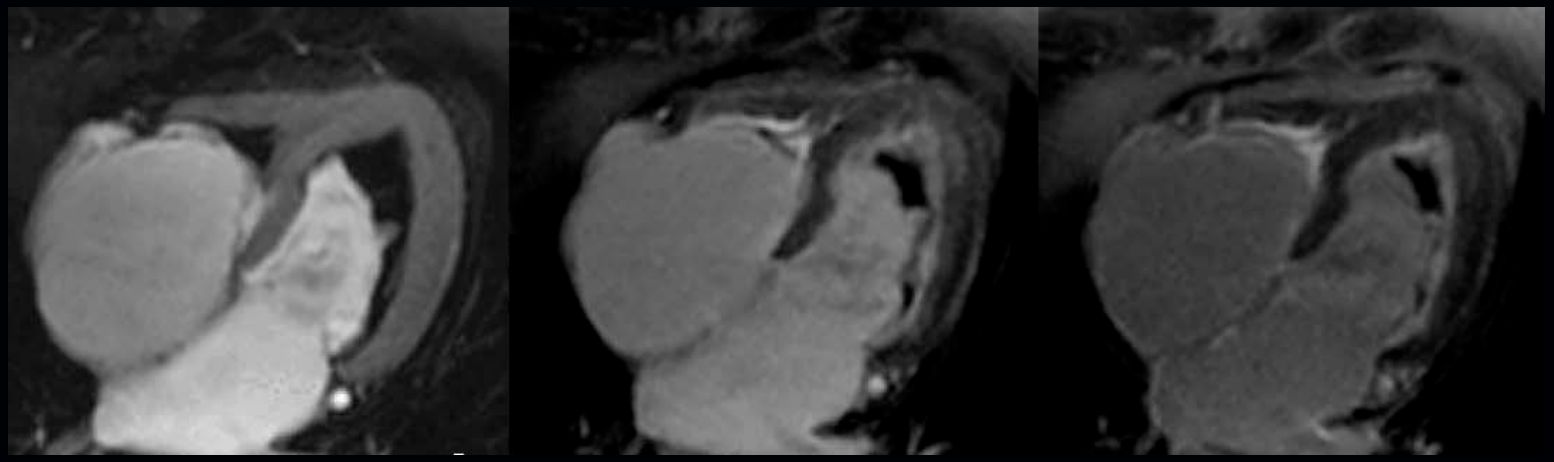

Hunold, Am J Roentgenol 2005; 184:1420-6

Diastolische Dysfunktion bei Endokardfibrose

Mitraleinstromprofil mit Phasenkontrast

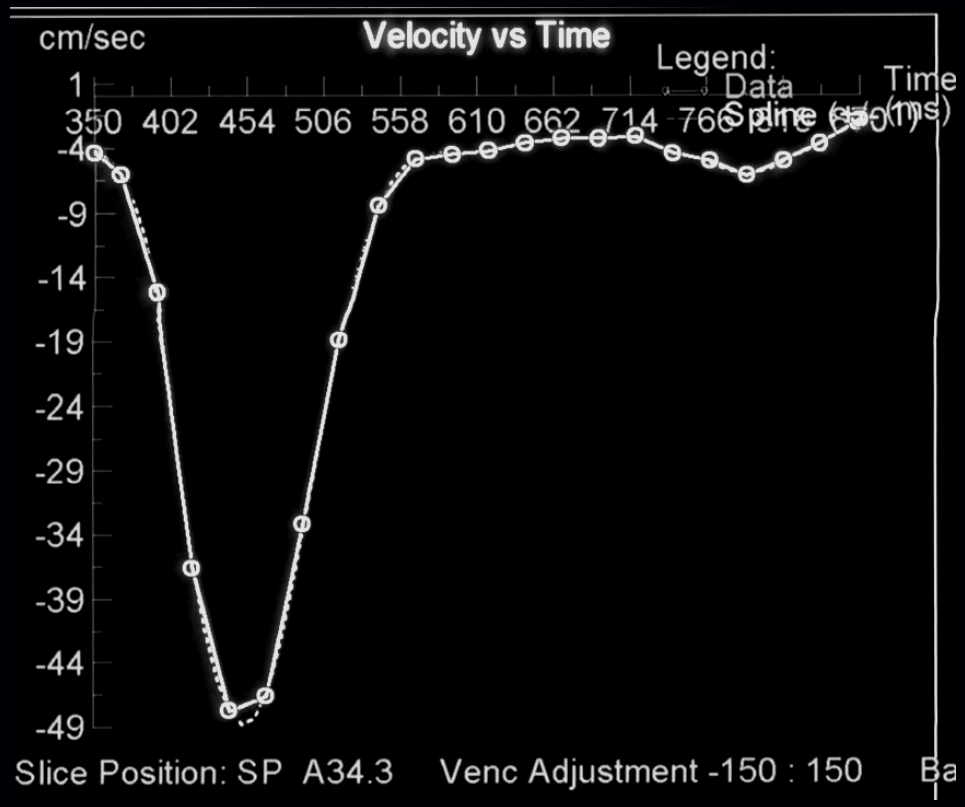

Typische LGE-Muster



Infarkt

Myokarditis

Myokarditis, DCM, Sarkoidose



Myokarditis, HCM, Sarkoidose

Amyloidose

MRT bei Herzinsuffizienz

Tab. 2 Ursachen einer Herzinsuffizienz

- Koronare Herzerkrankung
- Arterielle Hypertonie
- Dilatative Kardiomyopathie
- Hypertrophe Kardiomyopathie
- Restriktive Kardiomyopathie
- Vitien
- Perikarderkrankungen
- Entzündliche Erkrankungen (z. B. Myokarditis)
- Stoffwechselstörungen (z. B. Hyperthyreose)
- Toxische Wirkungen (z. B. Chemotherapeutika)
- Bradykarde/tachykarde Arrhythmien
- Andere

DGK: Leitlinien Ther. der chron. Herzinsuff.

Z Kardiol 2005; 94(8):488-509

UK
SH

UNIVERSITÄT ZU LÜBECK
KLINIK FÜR RADIOLOGIE
UND NUKLEARMEDIZIN

Konsensusempfehlungen der DRG/DGK/DGPK zum Einsatz der Herzbildgebung mit Computertomografie und Magnetresonanztomografie

Consensus recommendations of the German Radiology Society (DRG), the German Cardiac Society (DGK) and the German Society for Pediatric Cardiology (DGPK) on the Use of Cardiac Imaging with Computed Tomography and Magnetic Resonance Imaging

Autoren

S. Achenbach[2], J. Barkhausen[1], M. Beer[1], P. Beerbaum[3], T. Dill[2], J. Eichhorn[3], S. Fratz[3], M. Gutberlet[1], M. Hoffmann[1], A. Huber[2], P. Hunold[1], C. Klein[2], G. Krombach[1], K.-F. Kreitner[1], T. Kühne[3], J. Lotz[1], D. Maintz[1], H. Marholdt[2], N. Merkle[2], D. Messroghli[2], S. Miller[1], I. Paetsch[2], P. Radke[2], H. Steen[2], H. Thiele[2], S. Sarikouch[3], R. Fischbach[1]

[1] für die AG Herz- und Gefäßdiagnostik der Deutschen Röntgengesellschaft
[2] im Auftrag der Klinischen Kommission der Deutschen Gesellschaft für Kardiologie – Herz- und Kreislaufforschung
[3] im Auftrag der Deutschen Gesellschaft für Pädiatrische Kardiologie

Achenbach et al. DRG/DGK/DGPK. RöFo 2012; 148:345-68

Zusammenfassung

- MRT bietet ”Paket“ mehrerer Techniken
- Differentialdiagnose von Myokarderkrankungen
  - Primär und sekundär
- Gewebsdifferenzierung/ -charakterisierung
  - Ödem, Nekrose, Fibrose
- Letzte Instanz der kardialen Bildgebung
- ”Virtual histology“, ”MR-guided biopsy“
- Morphologie → Physiologie & Bedeutung

Kardiomyopathien sind eine Domäne der CMR