UKD Universitätsklinikum Düsseldorf

HEINRICH HEINE UNIVERSITÄT DÜSSELDORF

MRT der Leber

Dirk Blondin
Ltd. OA
Institut für Diagnostische und Interventionelle Radiologie

1) Sequenzen

2) Kontrastmittel

3) gutartige Leberläsionen

Zyste, Hämangiom, Adenom, Fokal noduläre Hyperplasie (FNH)

4) bösartige Leberläsionen

Hepatozelluläres Karzinom (HCC), Metastasen,
Cholangiozelluläres Karzinom (CCC)

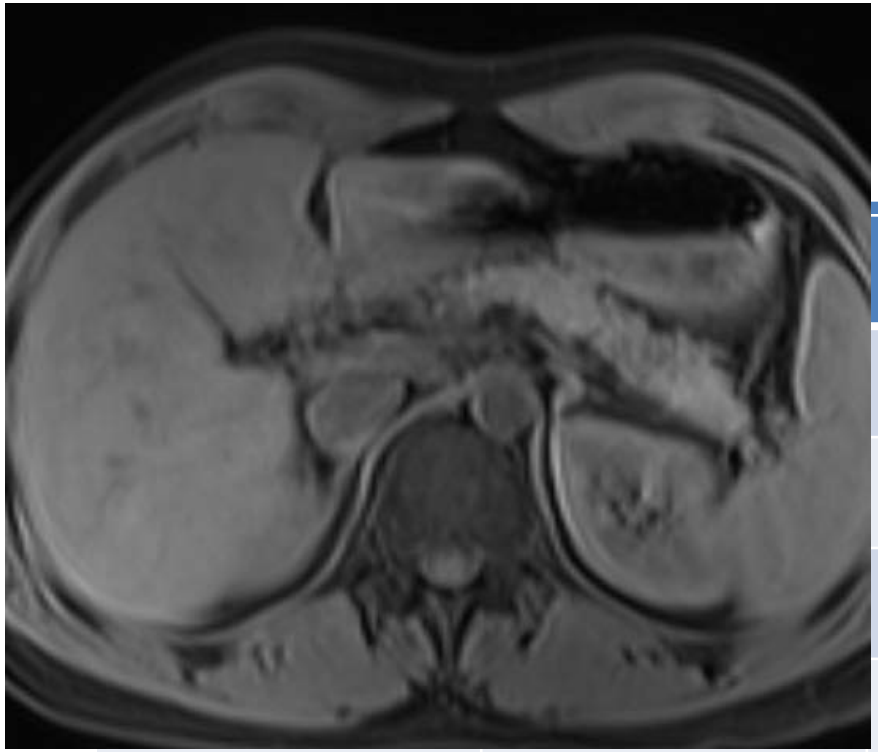

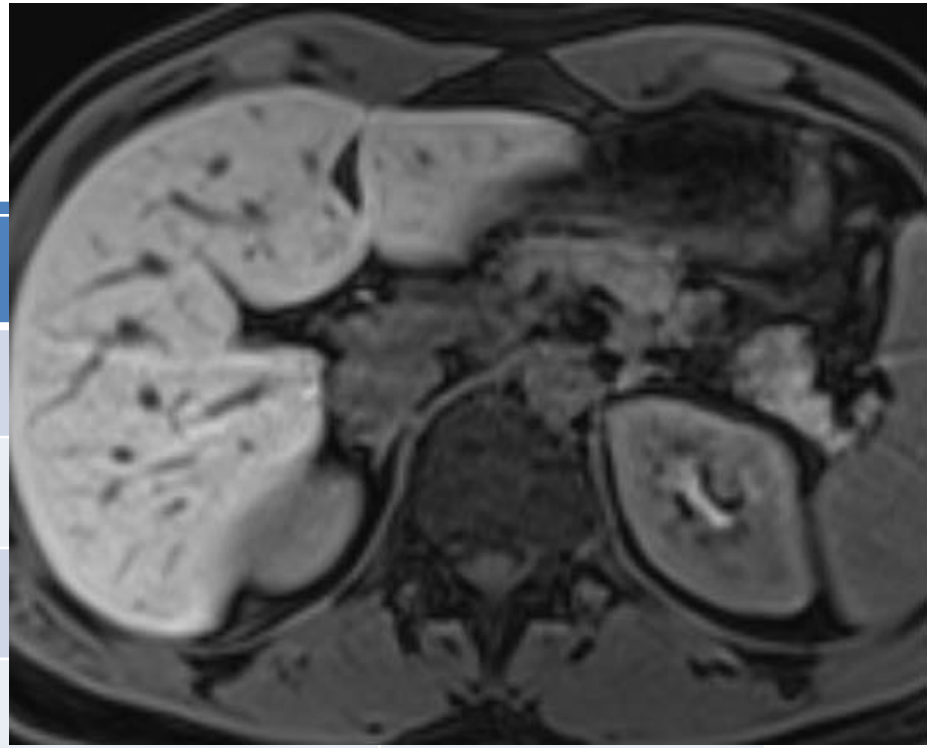

axial	T1w	Spätphasen	s.o.
axial	Standard Gd 5 min	Primovist® 10-15 min	Multihance® 60 min

Eigenschaften leberspez. KM

	Multihance	Primovist
Zielgewebe	Hepatozyten	Hepatozyten
Transport	organ. Anionen	organ. Anionen
Plasmahalb-wertszeit	15min	10min
Elimination	75-99% renal 2-4% biliär	50% renal 50% biliär
Nebenwirkungen	Flush, Übelkeit	Flush, Übelkeit
Biliäre Obstruktio	reduzierte KM-Aufnahme	reduzierte KM-Aufnahme
Indikationen	fokale Läsionen	fokale Läsionen

MultiHance®

- Gd-BOPTA 3-5% beim Menschen in Hepatozyten aufgenommen
- Höhere Relaxivität als andere Extrazelluläre Gd-haltige Kontrastmittel
- Bolus-Injektion, Dynamik
- 0,05 - 0,1mmol/kg (optimaler Kontrast)

MultiHance®

- Hoher Leberkontrast 50-120min nach Injektion
- Dynamik vergleichbar zu anderen nicht-spez. KM
- Spätphase steigert Läsionsdetektion 44,5 vs 19%
  Kuwatsuru et al. 2001
- Hohe Spezifität bei Differenzierung von FNH mit 100% vs 71,6% mittels Resovist ®, **Grazioli et al. 2003**

Primovist®

- Gd-EOB-DTPA Relaxivität vergleichbar mit Gd-DTPA (Magnevist®)
- Bolus-Applikation, Dynamik, 25µmol/Kg
- Spätphase ca. 10-15 min nach KM
- Korrekte Diagnose von 80,8 auf 87,4% insbesondere auch für kleinere Herde gesteigert (auch < 1cm) **Huppertz A et al 2004**

Primovist®

- Tumor/Leber Kontrast

  nativ 8,2±4,
  10min nach KM 13,0±5,3
  20min 14,4±5,6 (n.s. zu 10min)

- Differenzierung Adenom vs. FNH mit Multihance nach 60min 100% Spezifit. **Grazioli et al 2005**

- Spätphase zur Differenzierung FNH vs. Adenom bei Primovist >45min - nach eigener Erfahrung

- <u>gutartige Leberläsionen</u>
- Zysten und
- Hämangiome mit „Standard“ Gd-KM beurteilbar (kein leberspezifisches KM)
- Adenome
- Fokal Noduläre Hyperplasie (FNH)

DD Leberläsionen bei Multihance® u. Primovist®

- FNH
- Hämangiom
- HCC
- CCC
- Zyste
- Adenom

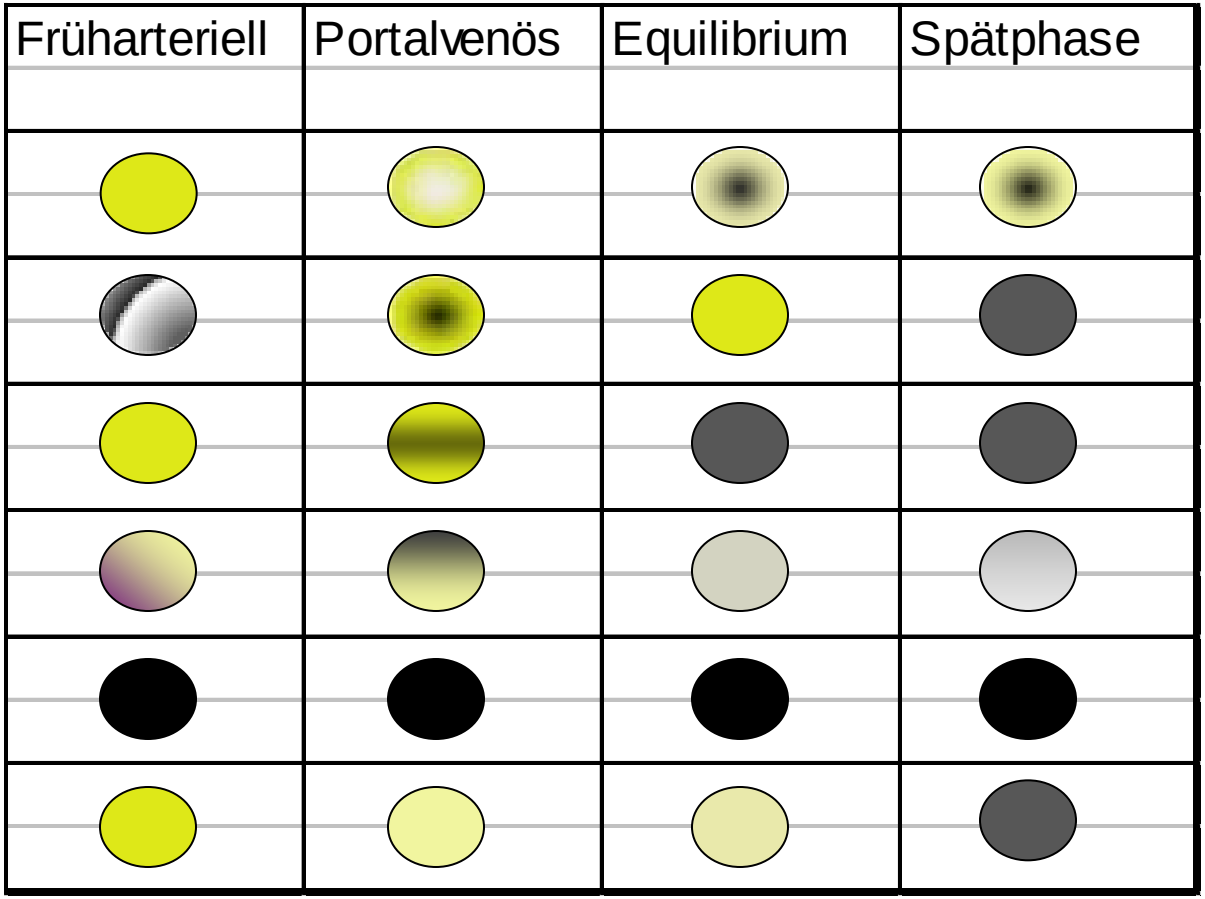

Hämangiom

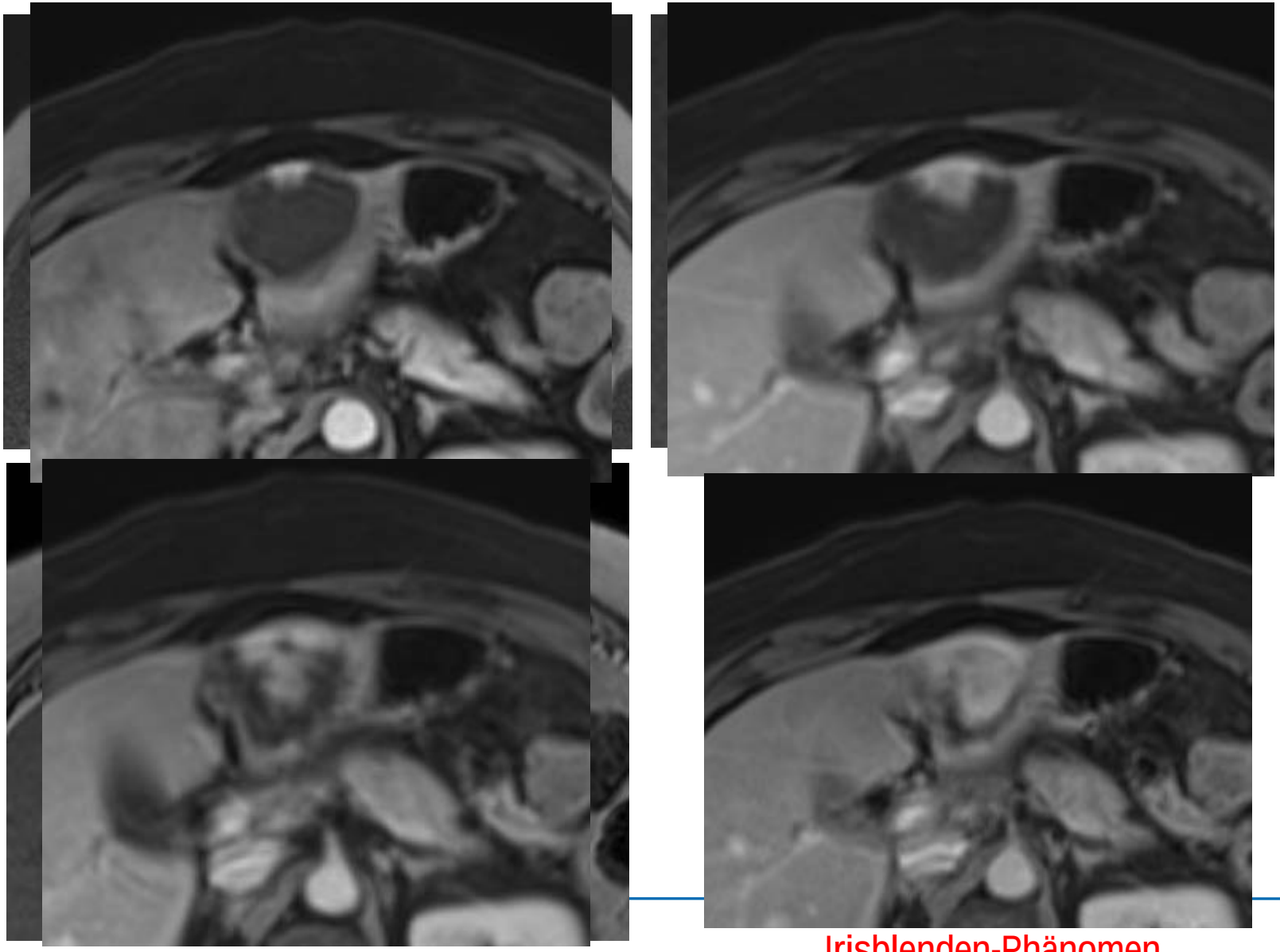

Irisblenden-Phänomen

FNH mit T1-KM

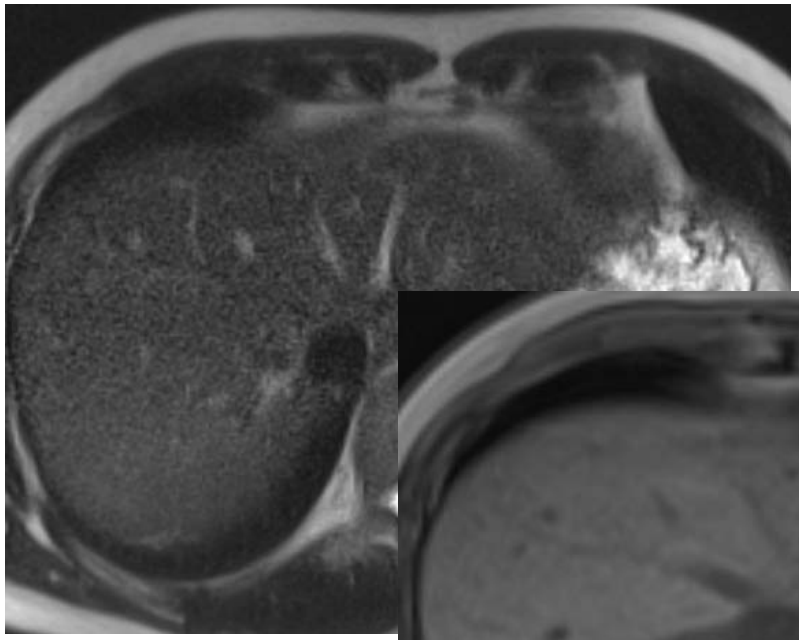

T2

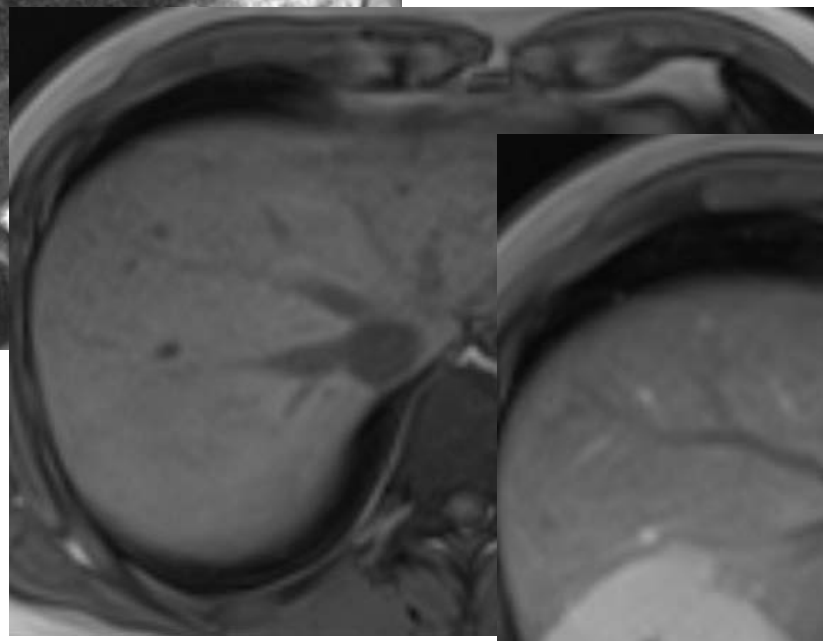

T1

T1 art

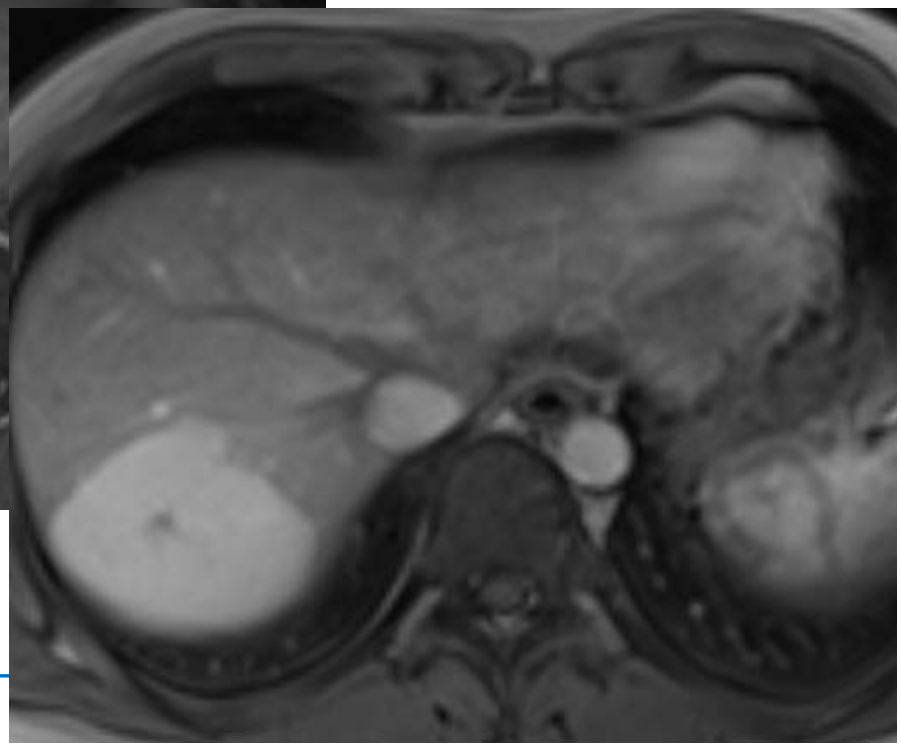

FNH mit T1-KM

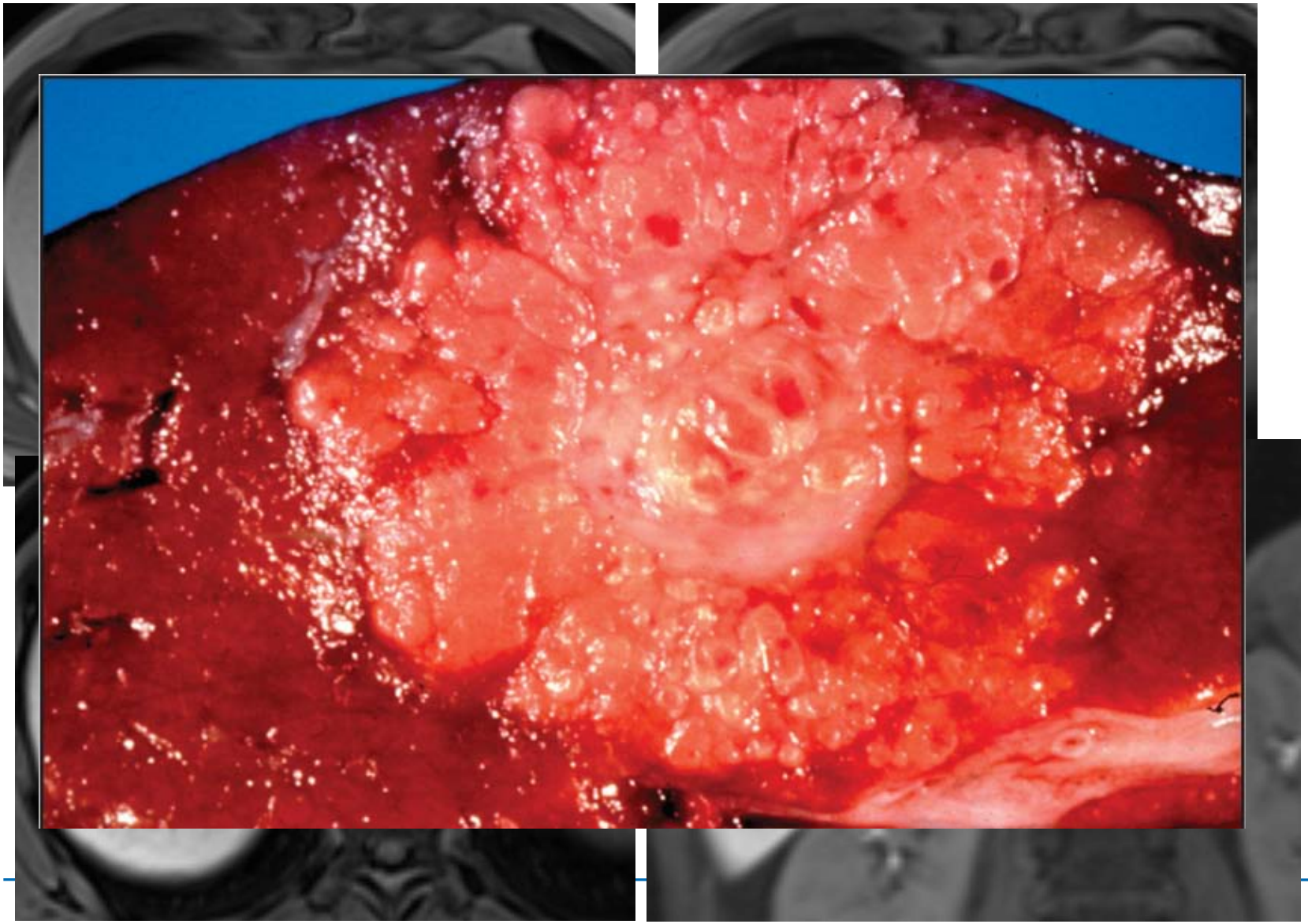

FNH und Hämangiom

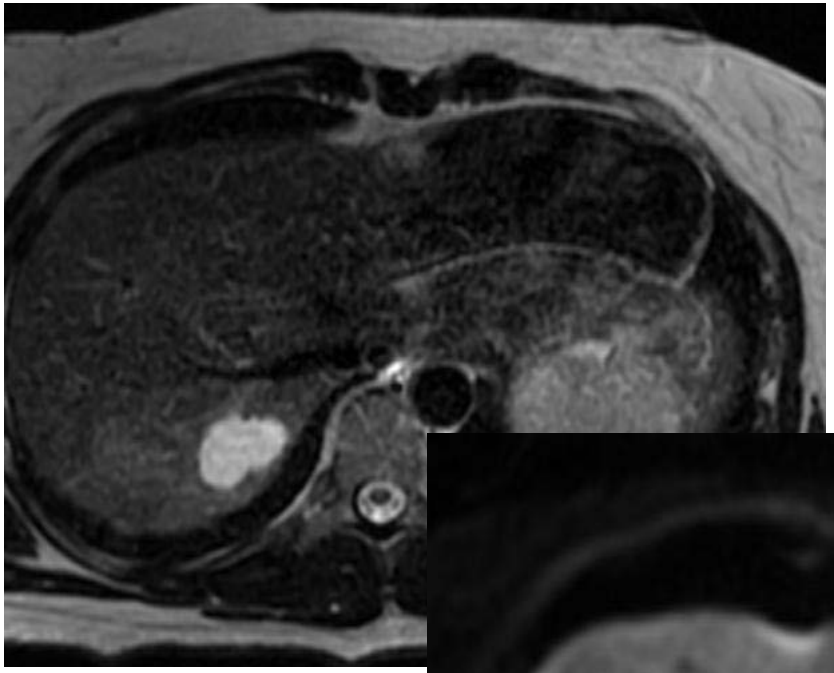

T2

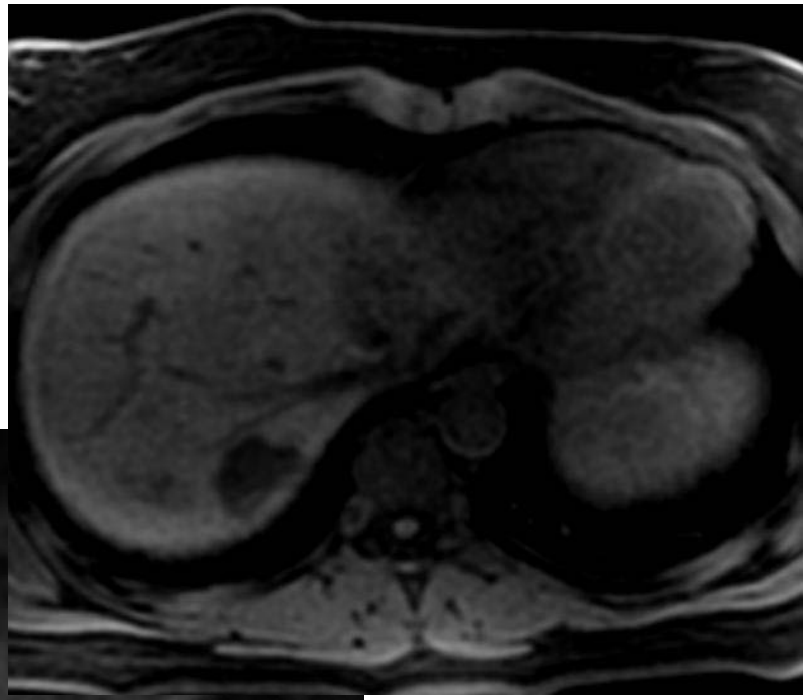

T1

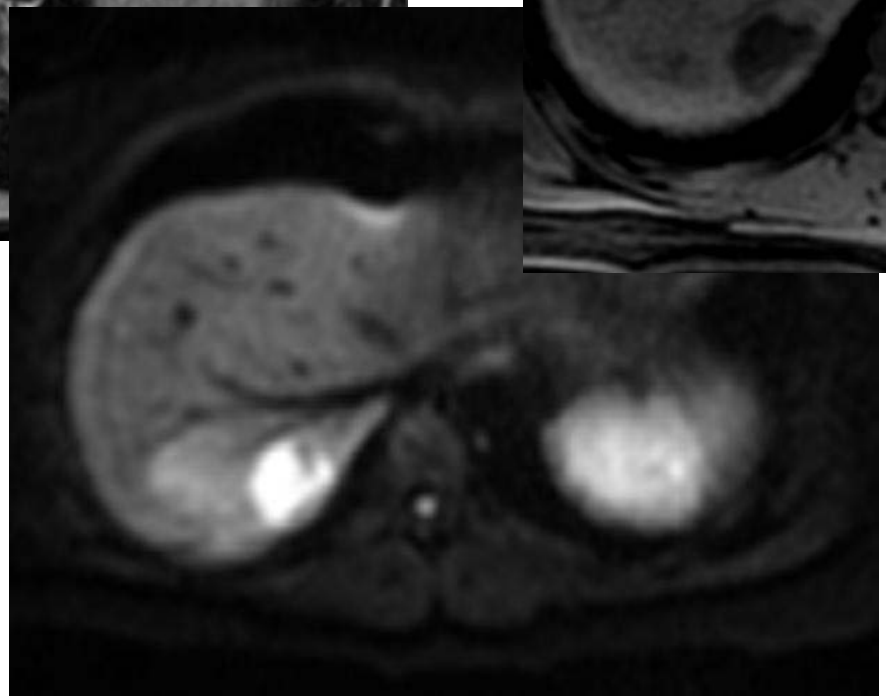

DWI

FNH und Hämangiom

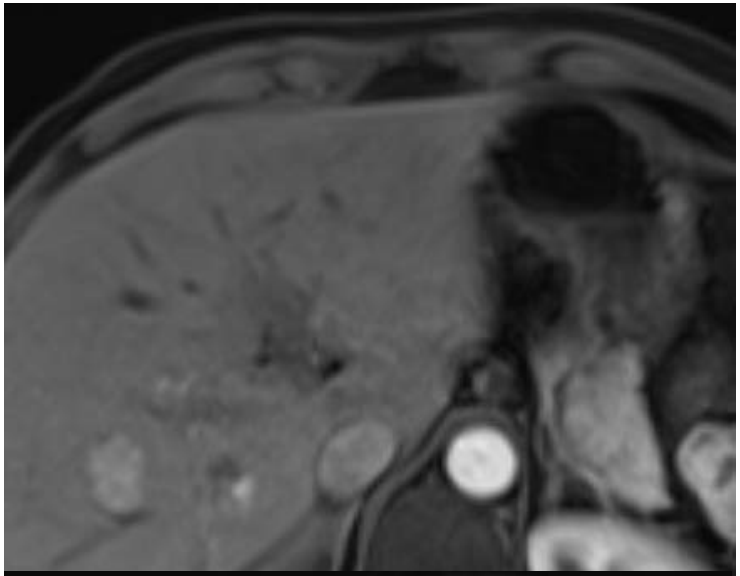

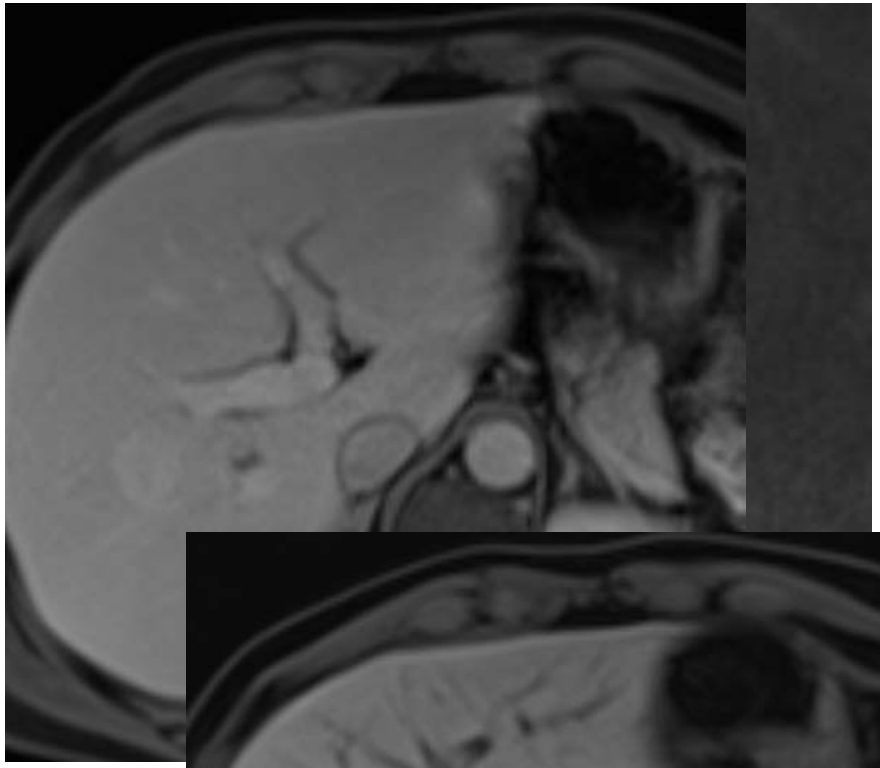

DWI

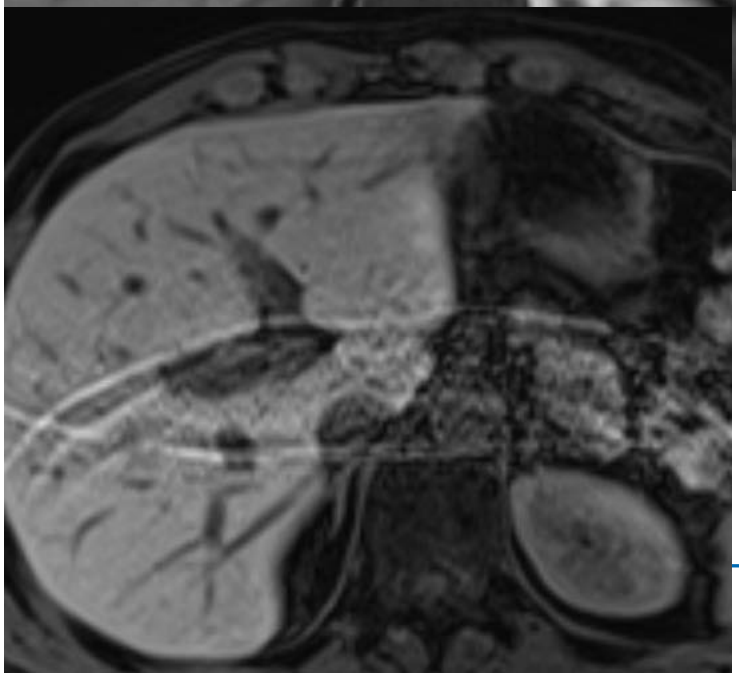

Spätphase

FNH und Adenom

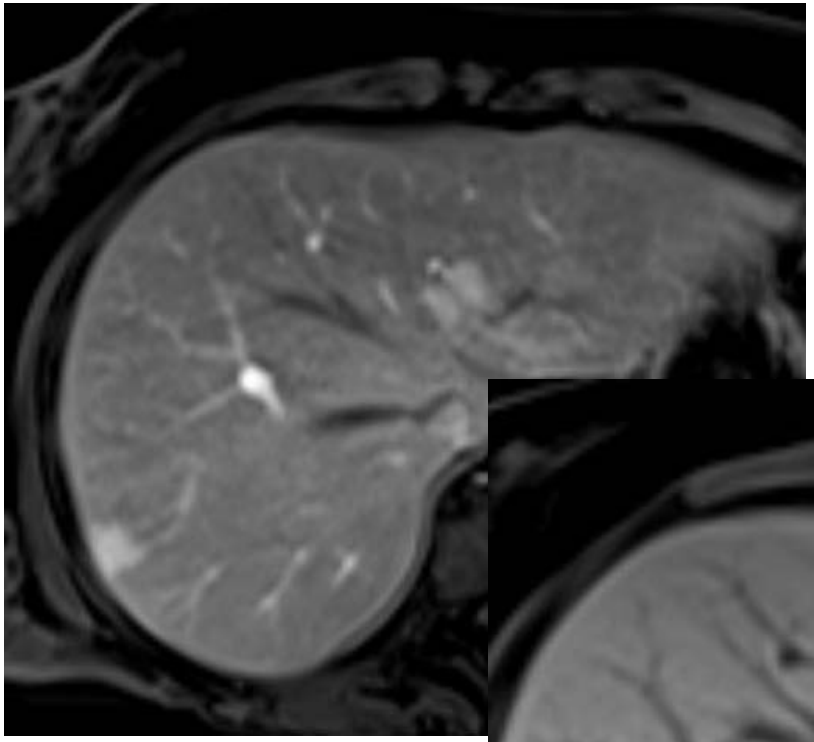

T1 art.

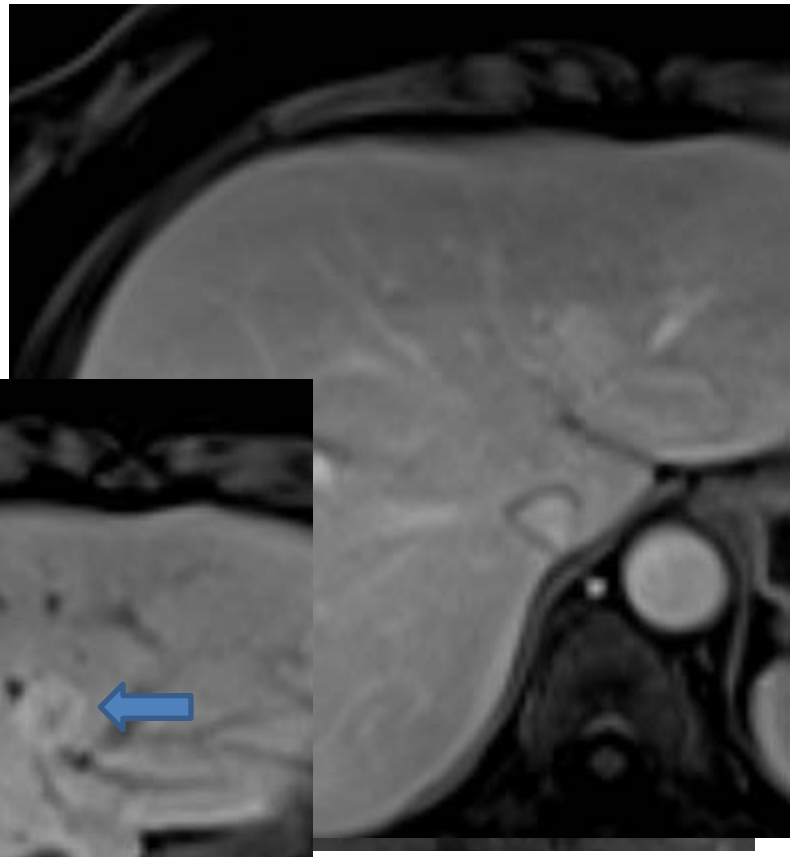

T1 portalven.

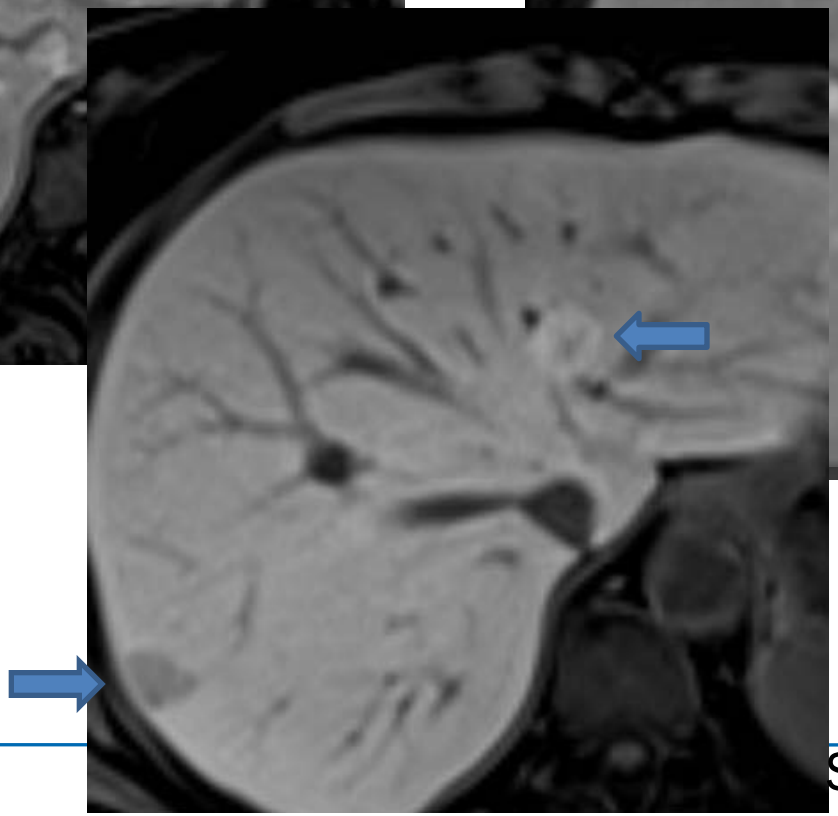

Spätphase 60min

- <u>bösartige Leberläsionen</u>
- Metastasen sind je nach KM-Verhalten und bei inhomogenem Leberparenchym schwierig abgrenzbar (z.B. Chemoth.-induzierte Steatosis)
- HCC
- CCC
- Genaue Beurteilung der Anzahl und Ausdehnung zur Therapieplanung und -kontrolle notwendig

Grundlage der Kontrastmittelanwendung

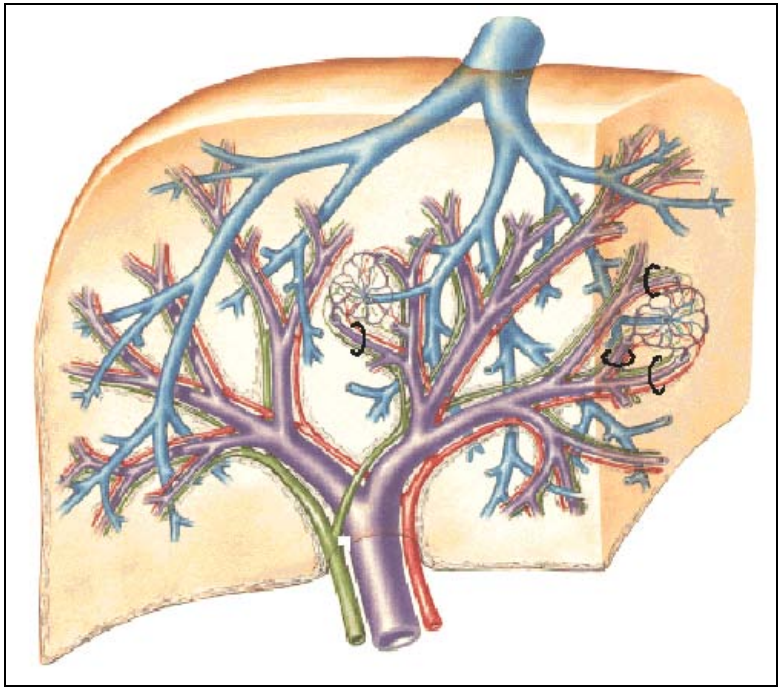

normale Leber

arterielle +
portale Perfusion

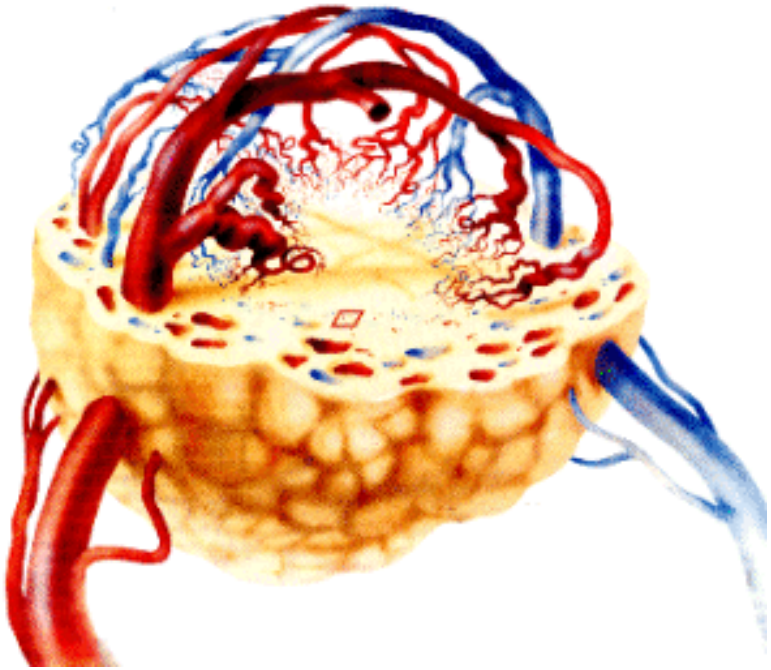

Tumor

http://www.maths.dundee.ac.uk/~sanderso/tumour.htm

nur arterielle
Perfusion

Metastase mit T2-KM

nativ

T2 nach KM

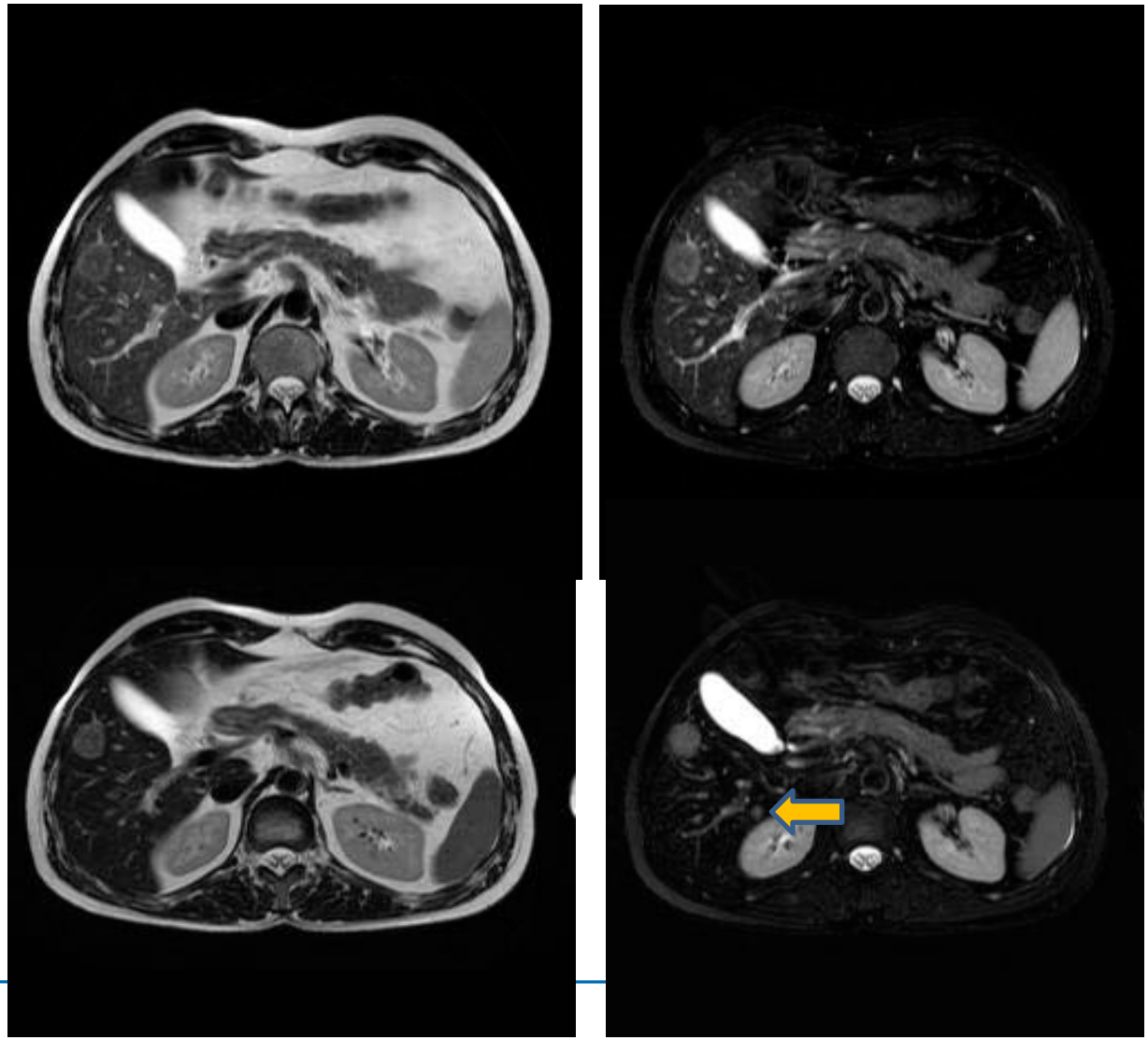

Metastasen

T1 nativ

T1 post KM

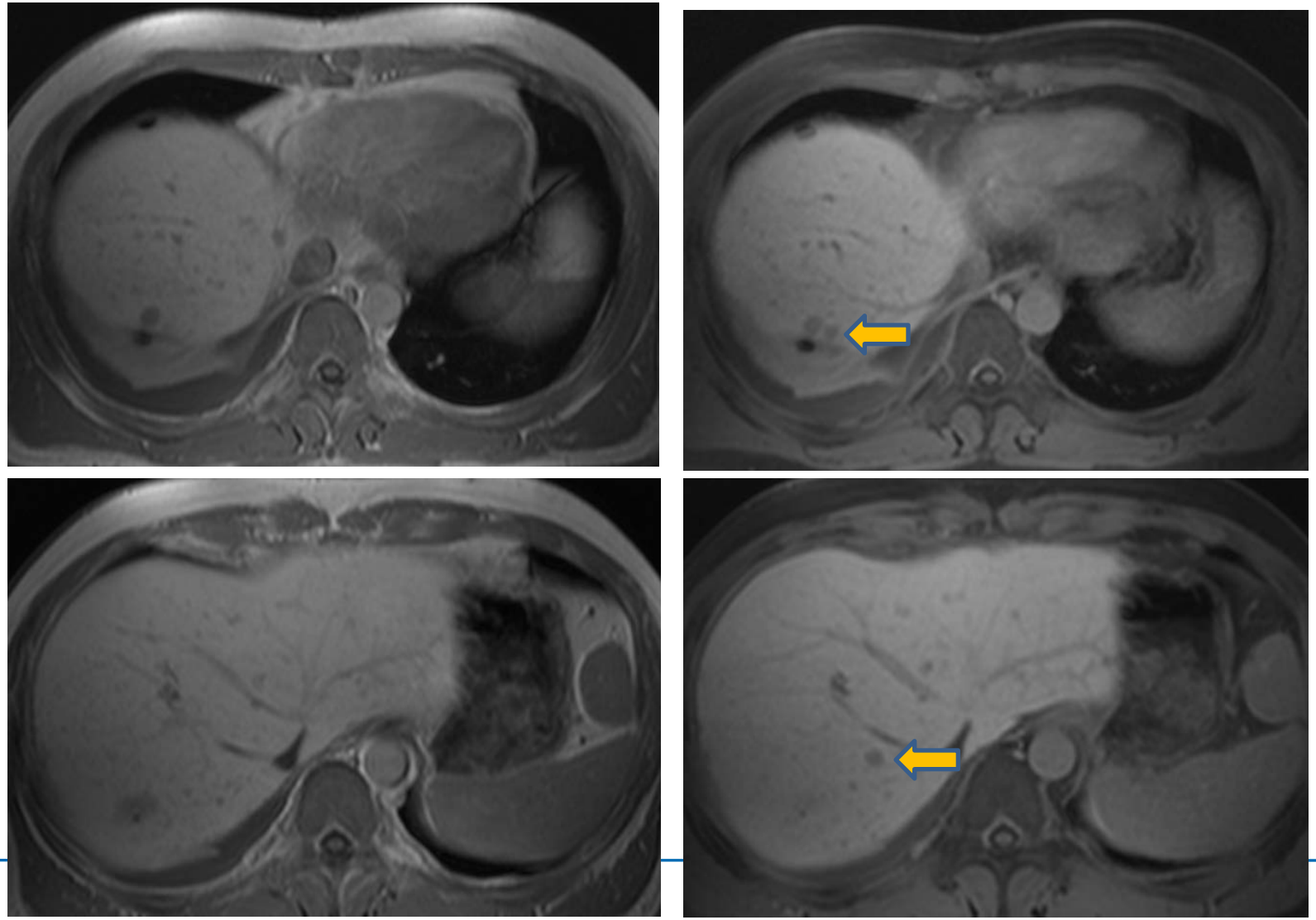

HCC mit T1-KM

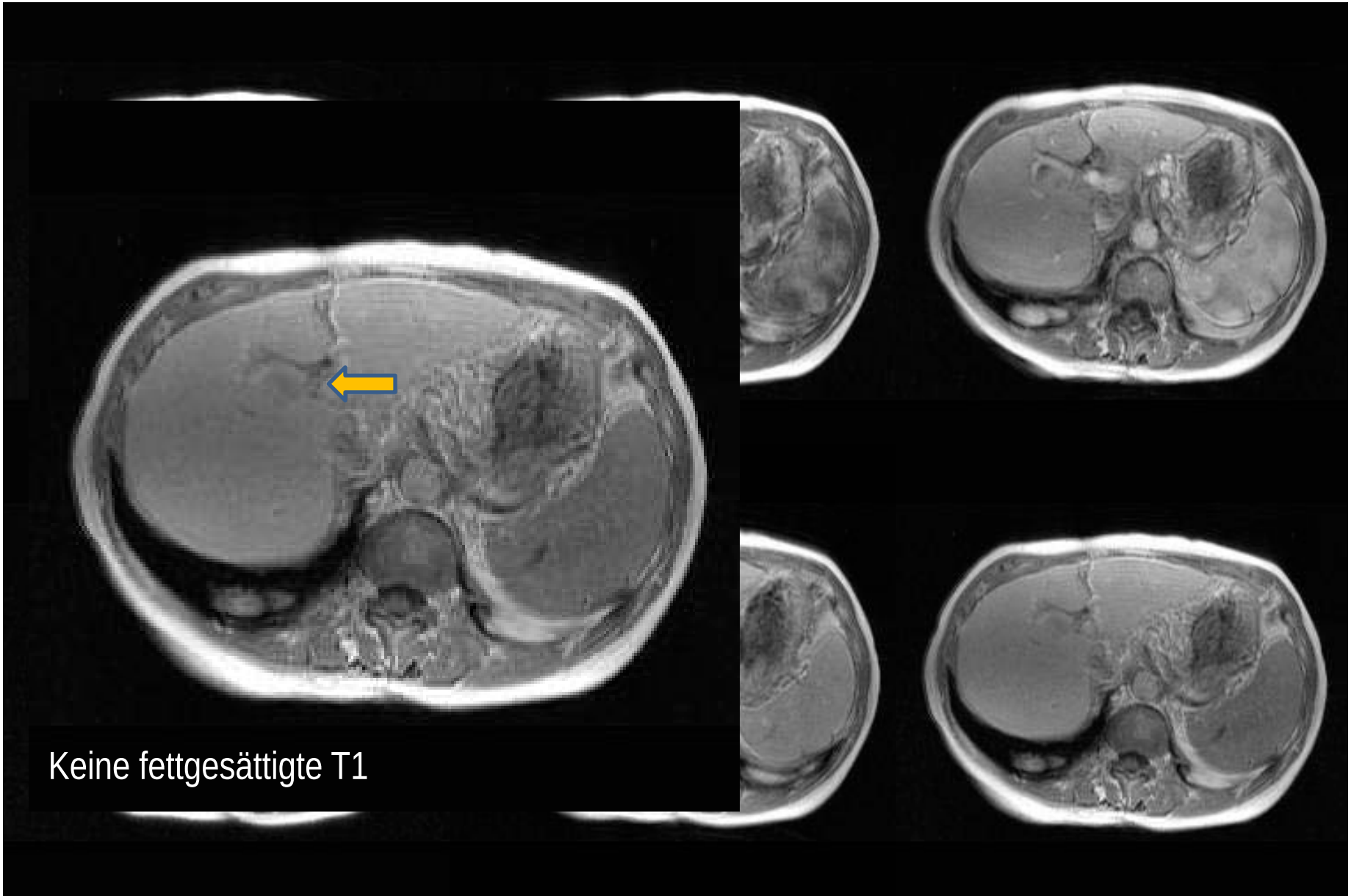

UKD Universitätsklinikum Düsseldorf

Leberzirrhose - Primovist

HEINRICH HEINE UNIVERSITÄT DÜSSELDORF

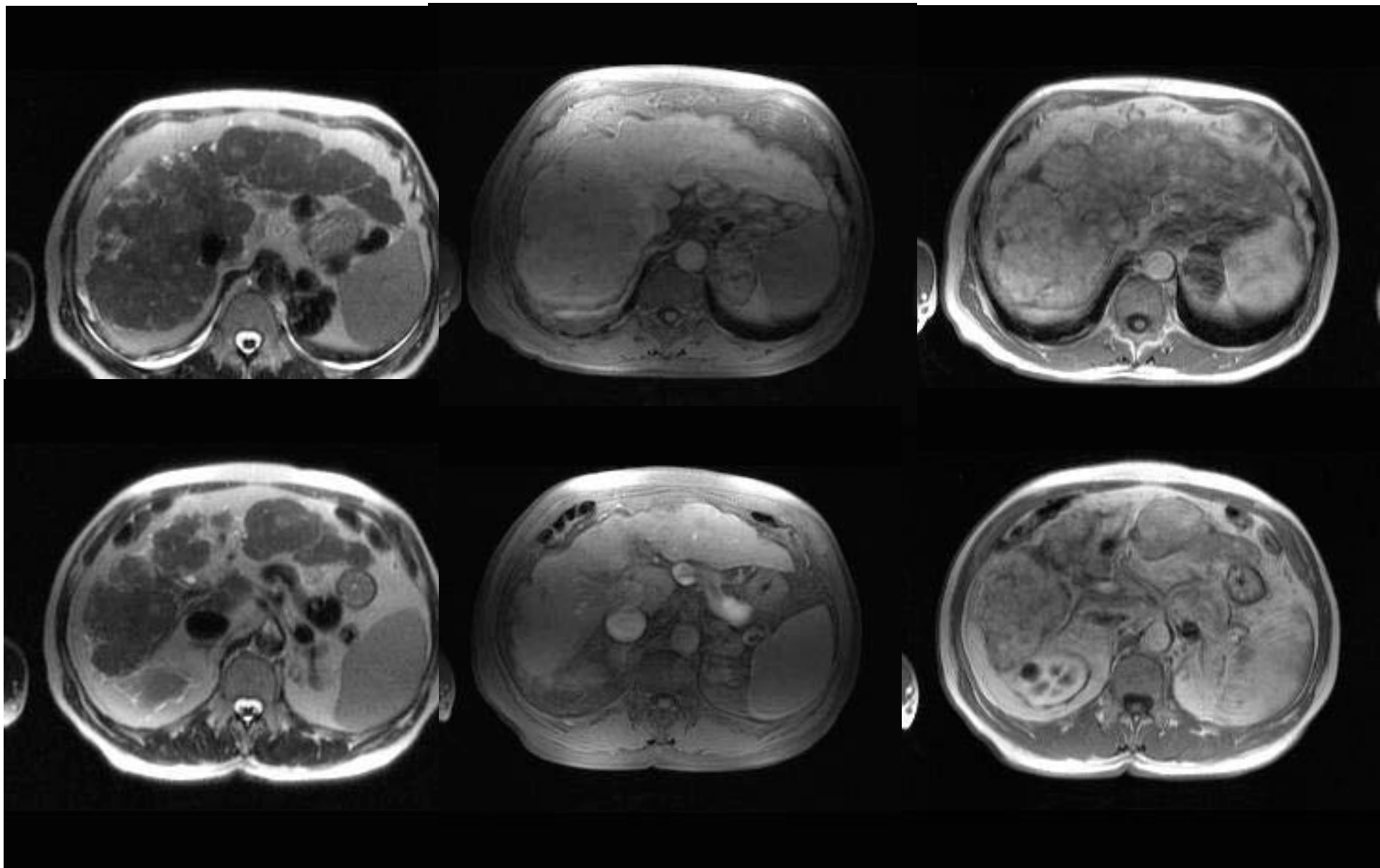

Neuer "Knoten" nach Resektion eines HCC

UKD Universitätsklinikum Düsseldorf

HEINRICH HEINE UNIVERSITÄT DÜSSELDORF

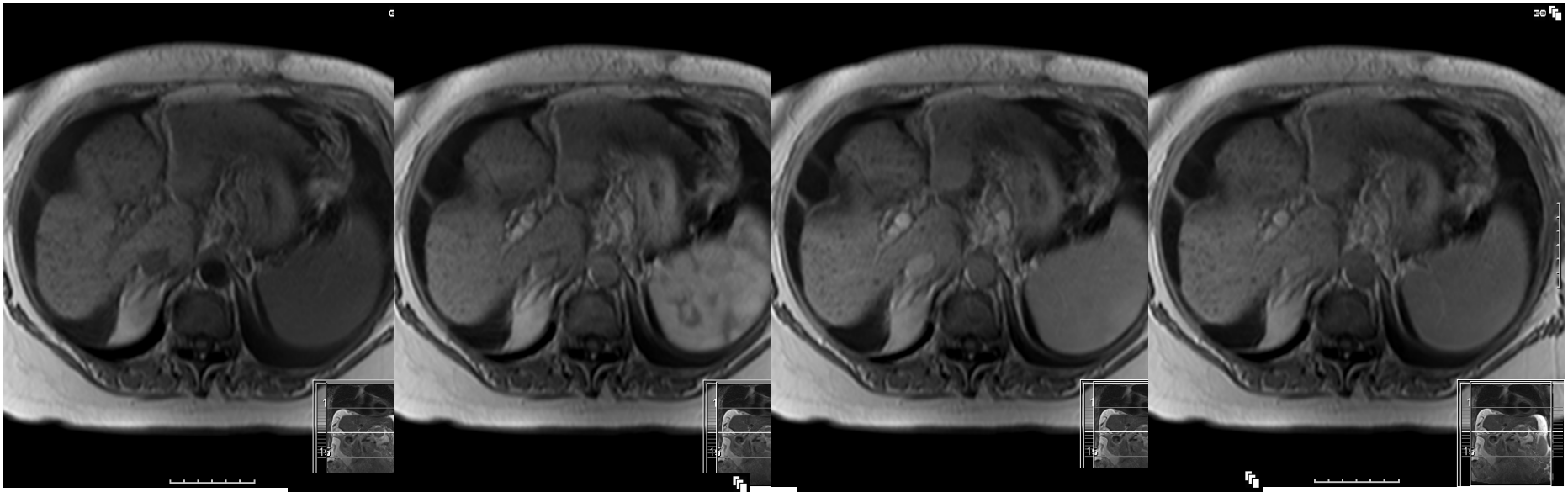

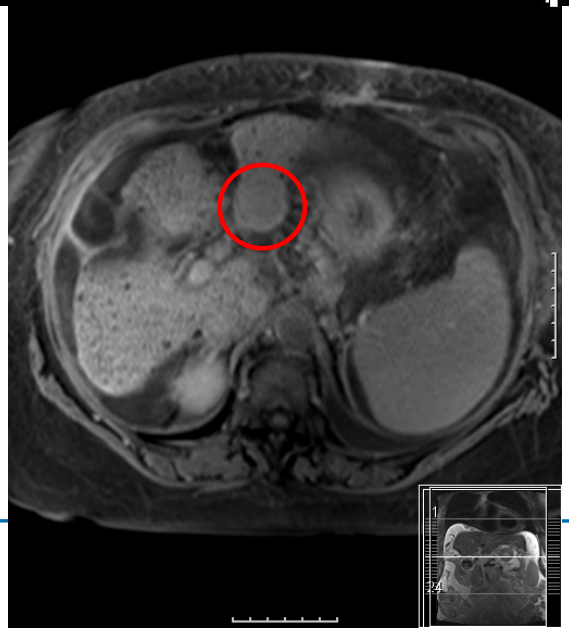

Aufnahme des leber-spezifischen KM bei einem gut diff. (G1) HCC

CCC

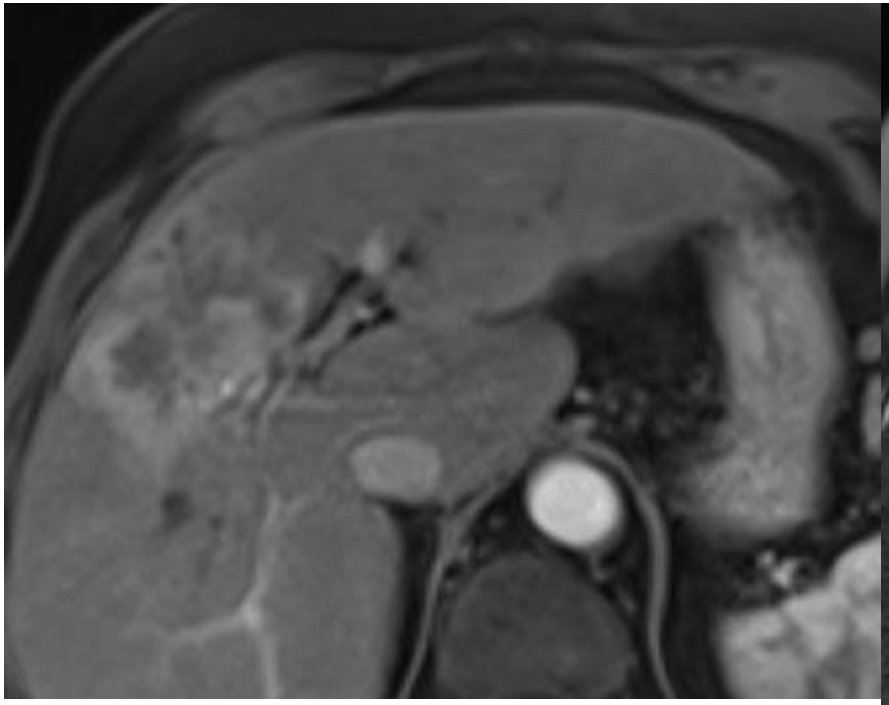

T1 art.

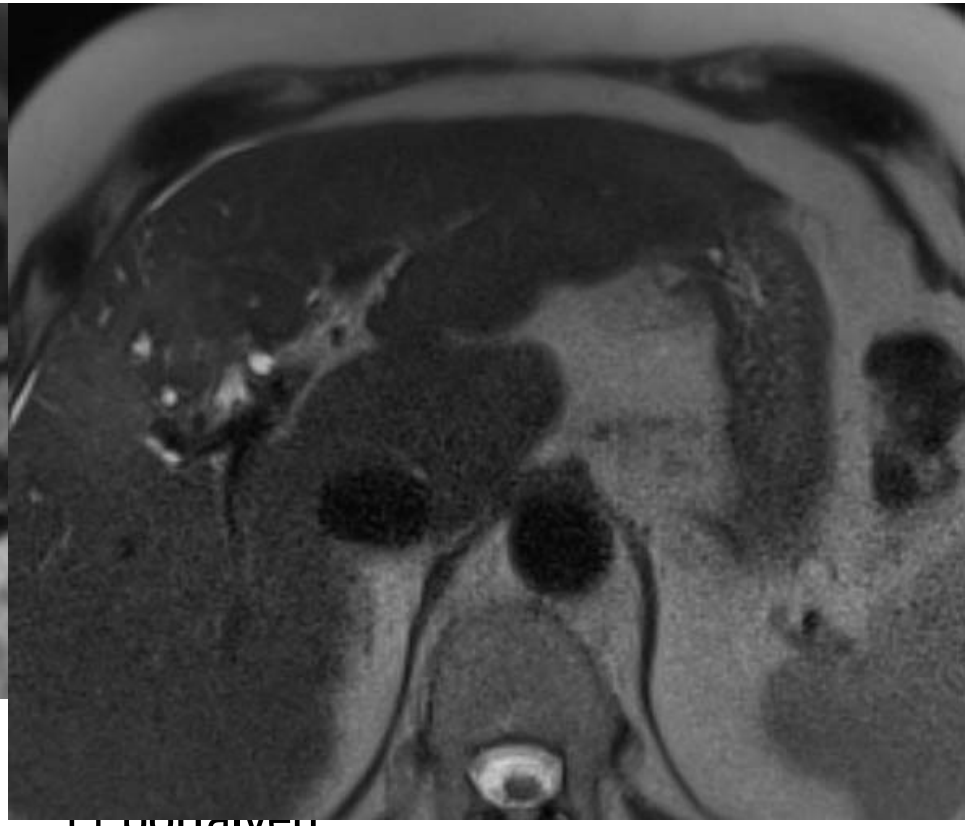

T1 portaliven.

CCC

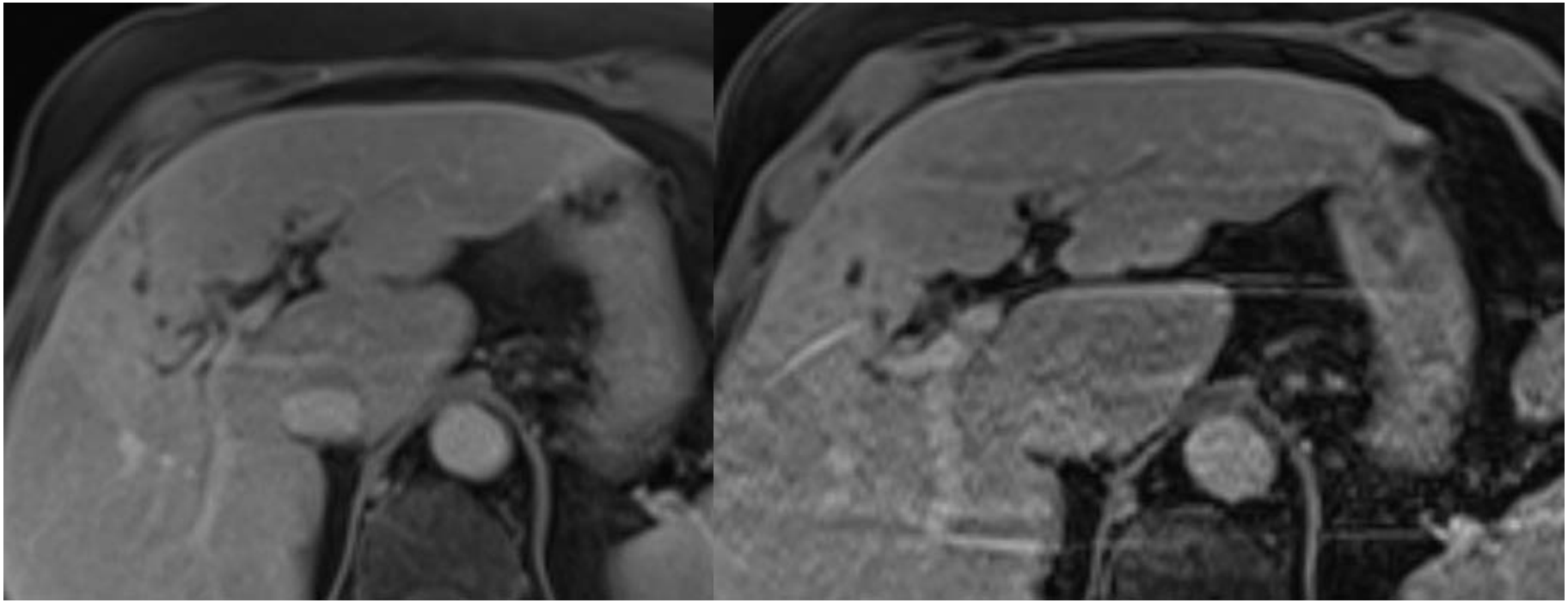

T1 Equilibrium

T1 nach 5 min.

Zusammenfassung

<u>Leberspezifische T1 Kontrastmittel ermöglichen</u>

- die Kombination von KM-Dynamik und Parenchymphase

- Steigerung der Sensitivität für Lebermetastasen

- Differenzierung von FNH und Adenom

- Verbesserung der HCC Diagnostik, insbesondere bei deutlicher Leberzirrhose

Quiz

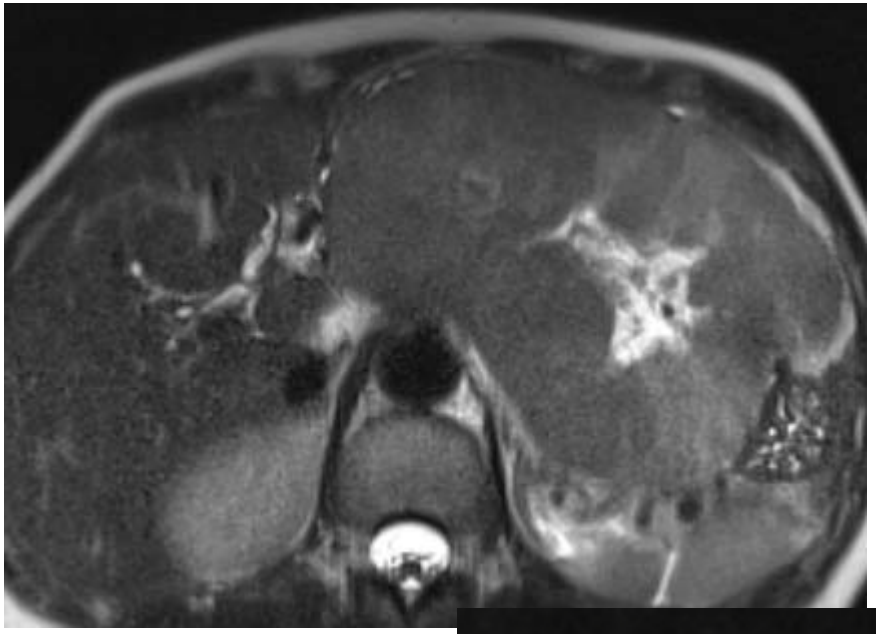

T2

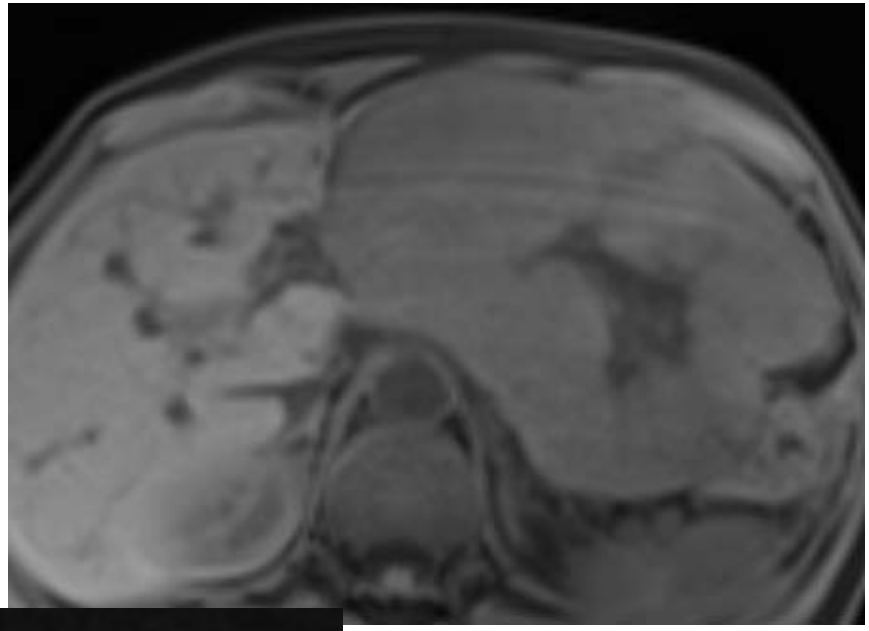

T1

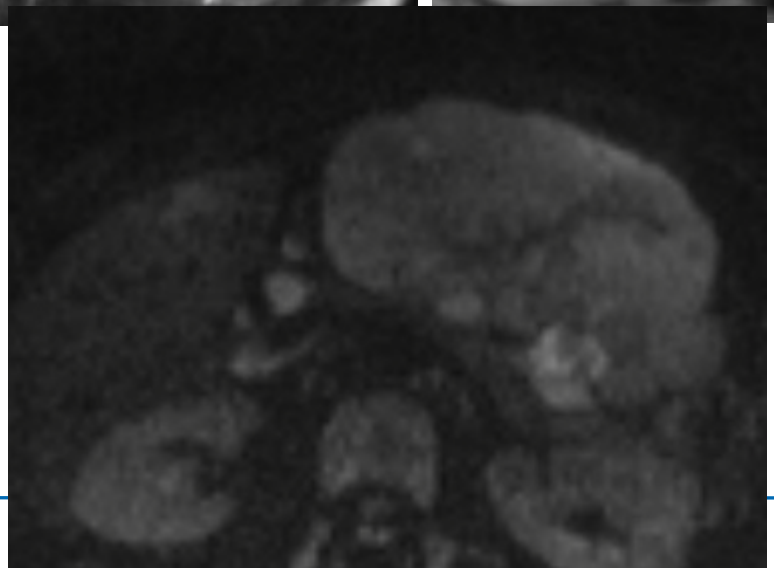

DWI

UKD Universitätsklinikum Düsseldorf

Quiz

HEINRICH HEINE

HCC oder FNH ?

ven.

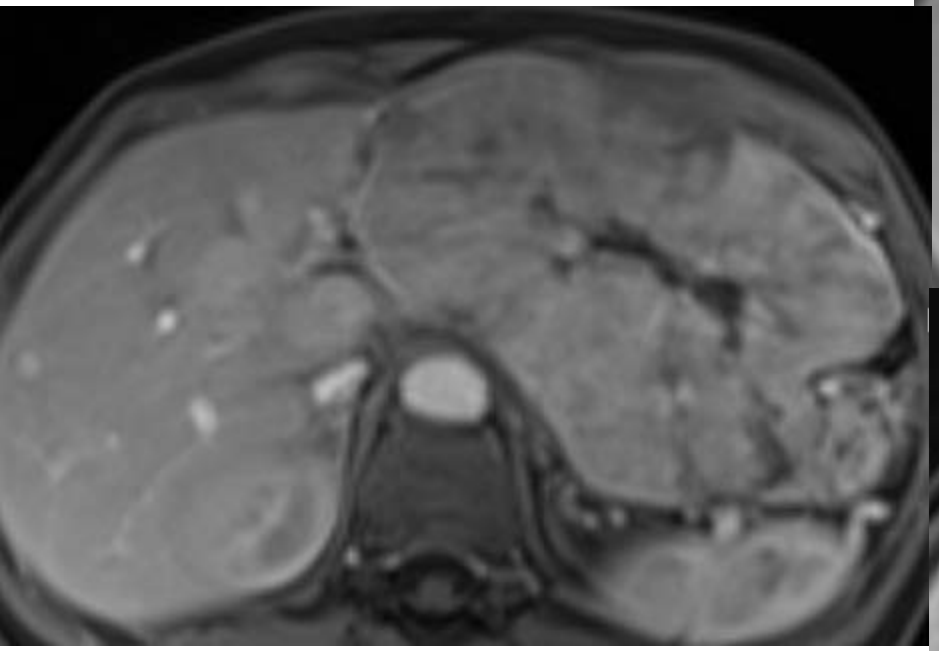

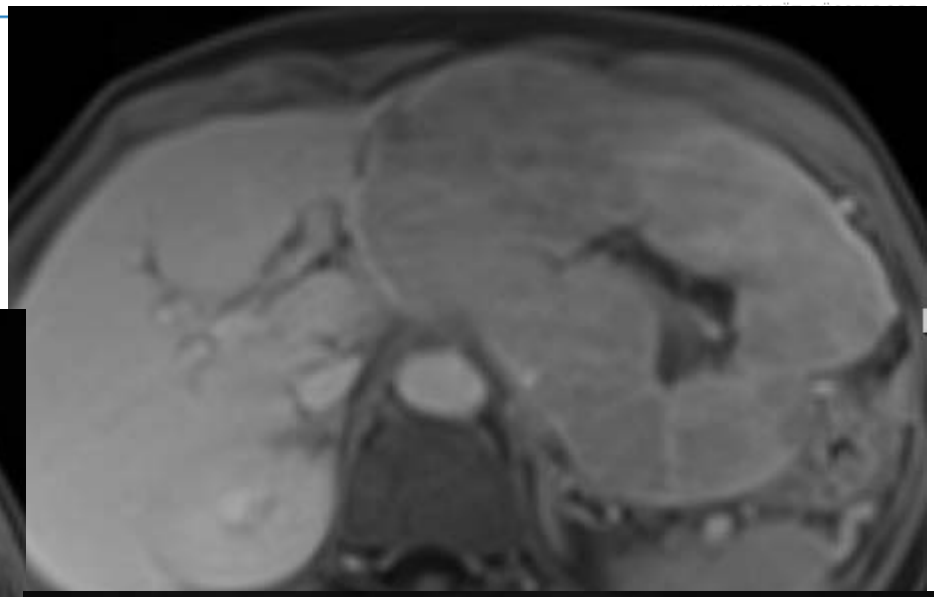

art.

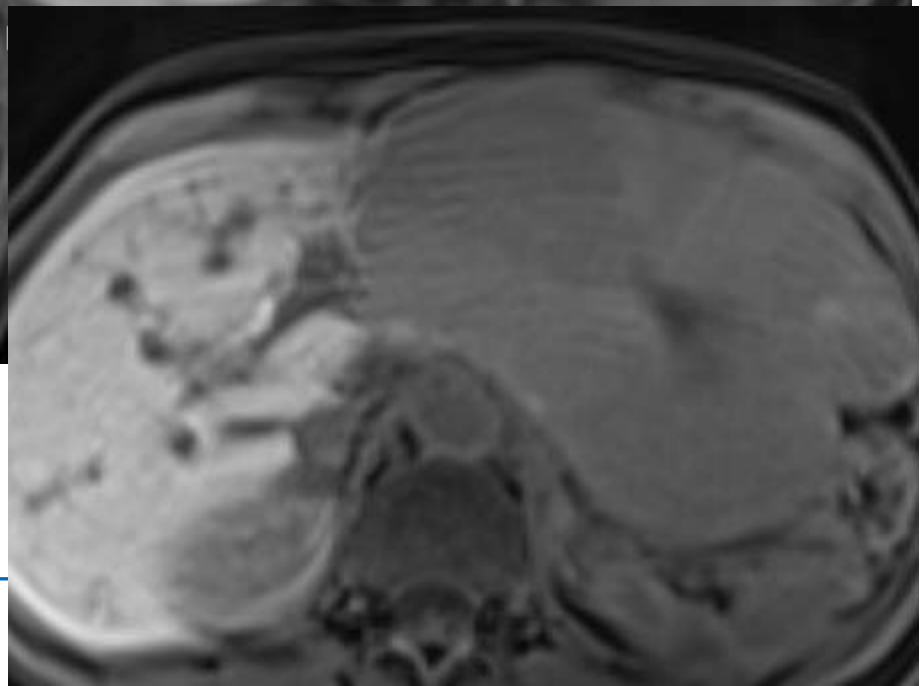

spät

zur Wiederholung - FNH

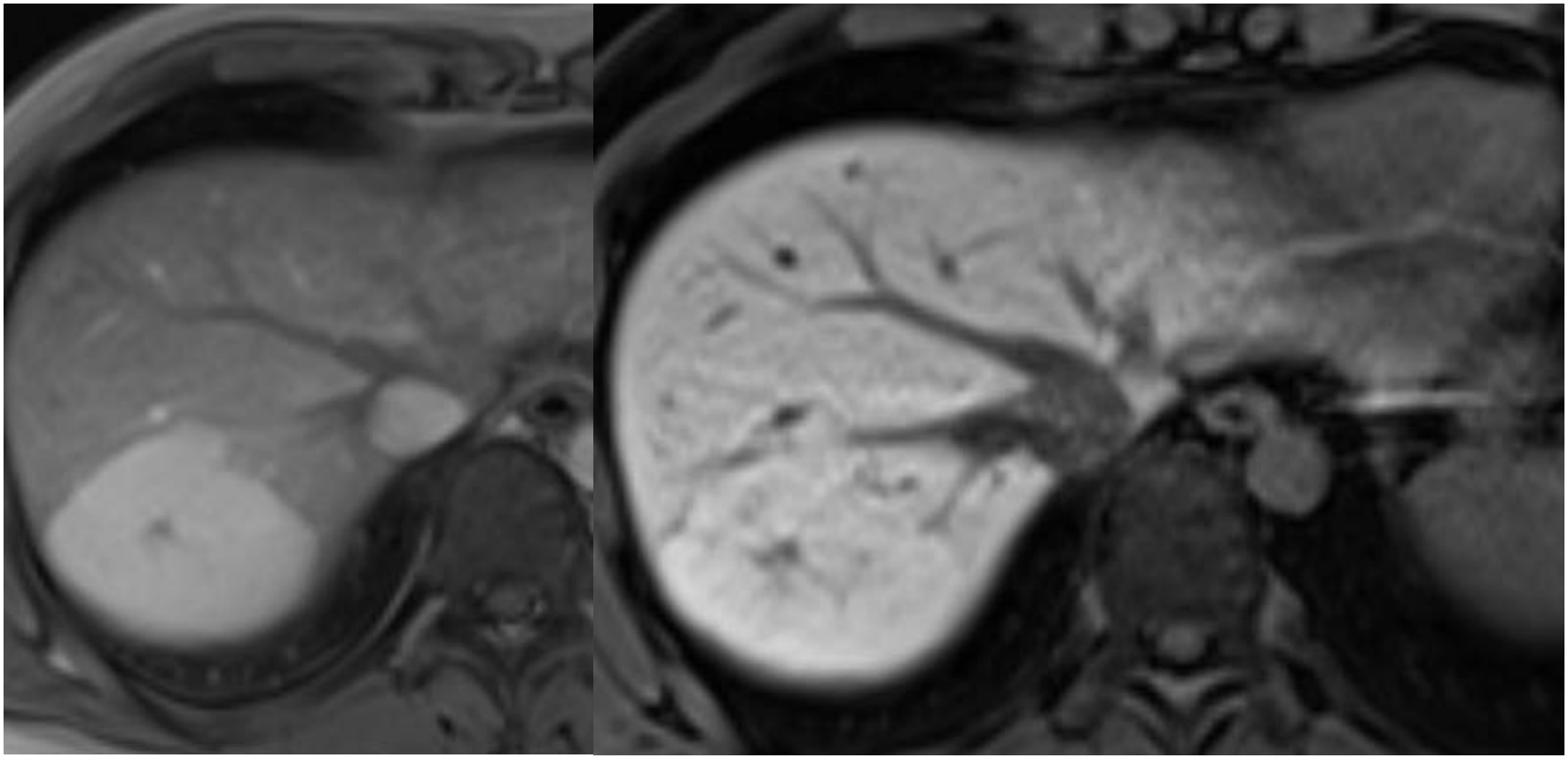

art. spät 45 – 60 min post KM

Vielen Dank für die Aufmerksamkeit !!!

PD Dr. D. Blondin
Institut für Diagn. u. Interv. Radiologie
Universitätsklinikum Düsseldorf

Spätphase 5min. Dotarem®

- Besonderheit:
  MRT der Leber mit Fragestellung „Klatskin-Tumor“

- Kein Leberspezifisches T1-Kontrastmittel, sondern
- „Standard“ Gadolinium (z.B. Dotarem®)

- Kontrastmitteldynamik (art., venös, Equilibrium) + Spätphase 5 min. post KM

- Schwierigkeit Abgrenzung einer floriden Primär Sklerosierenden Cholangitis (PSC)

Klatskin Tumor, Bismuth 4

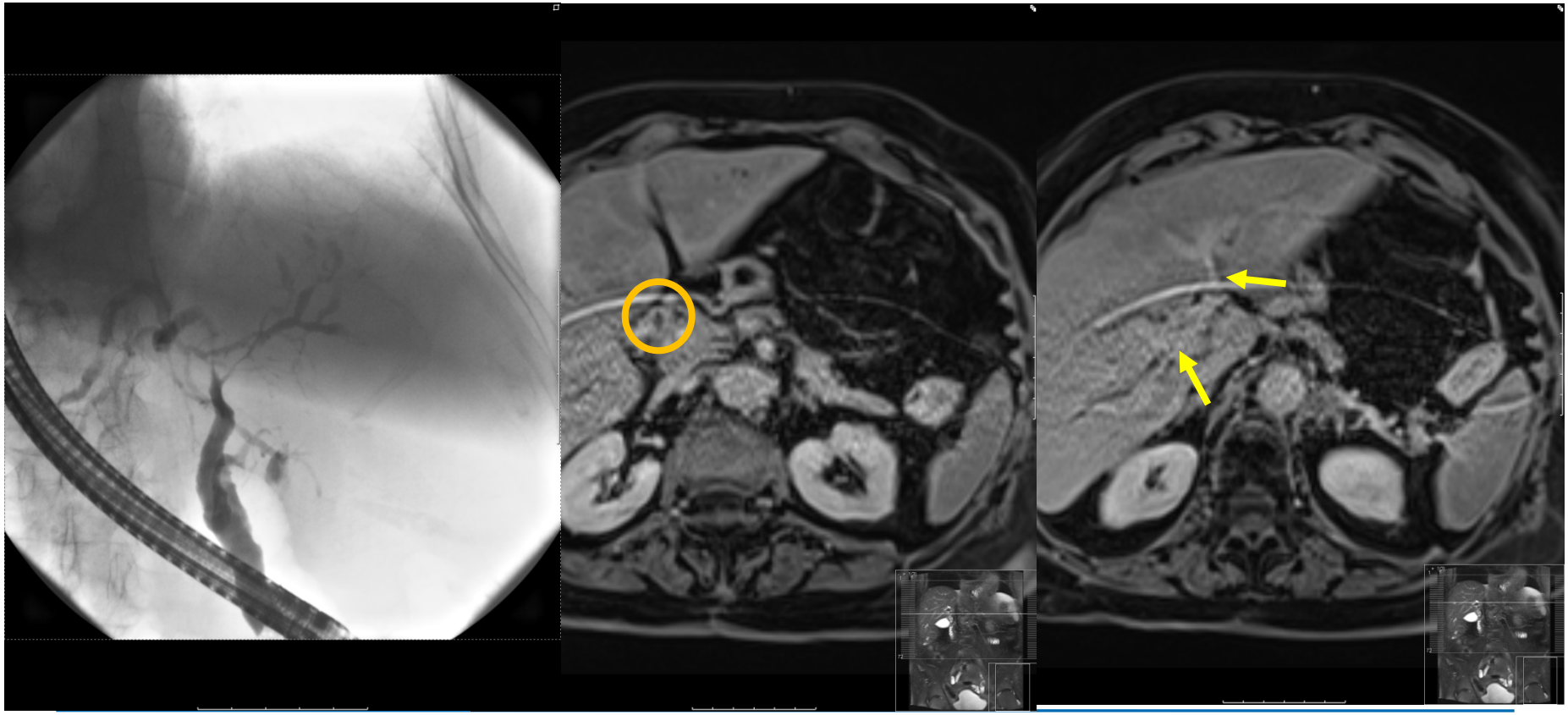

RK ➡ DN ➡ HCC

Regeneratknoten (RK)	low grade dyspl. RK (DN)	high grade dyspl. RK (DN)	Differenziert. G1 HCC
Keine Hypervask.	Keine Hypervask.	Zunehmende Hypervask.	Hypervask. Neoplast. Kappilarisation der Sinusoide, Verlust von Kupfer´schen Sternzellen
Isointens	Isointens	Iso- bis hyperintens	Iso- bis hyperintens
Kein wash out Keine Aussparung	Kein wash out Keine Aussparung	Kann hyperintens in der Spätphase sein, defekte Gallenwege	Klassisches wash out und CAVE: ggf. keine, Aussparung