CT-gesteuerte Punktion

PD Dr. Jörg Stattaus
Bergmannsheil und Kinderklinik Buer GmbH
Gelsenkirchen-Buer

CT-gesteuerte Punktionen

Diagnostik:

- Biopsie

Therapie:

- Thermoablation (RFA, LITT, MWA)
- Abszessdrainage

Schmerztherapie:

- Facetteninfiltration
- Periradikuläre Therapie (PRT)

CT-gesteuerte Biopsie

- Biopsie = Entnahme von Material (Gewebe) aus einem lebenden Organismus
- Anschließend Untersuchung durch Pathologen unter einem Mikroskop
- Griechisch βιοψία, viopsía von altgriechisch βίος, bíos, „Leben“ und ὄψις, ópsis, „Sehen“



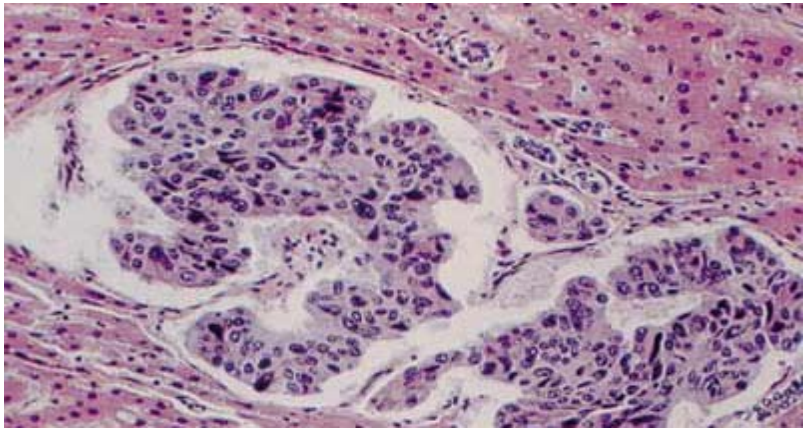

Fallbeispiel

- 42jährige Frau, GIST im Dünndarm
- Ultraschall: unklare Leberherde

PET/CT: „unklare Raumforderung im linken Leberlappen“

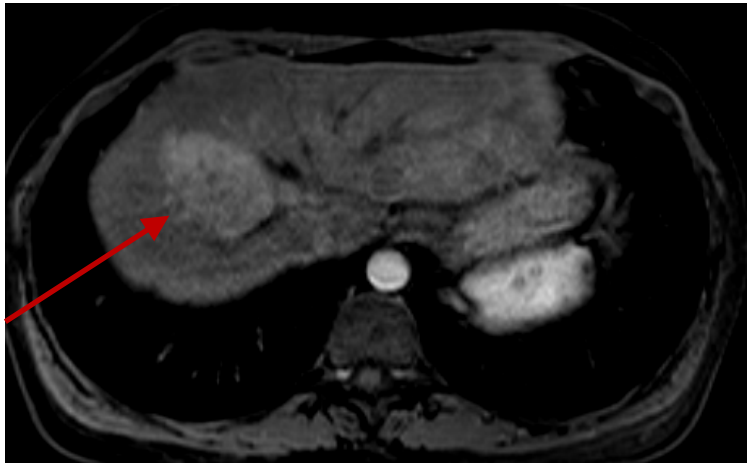

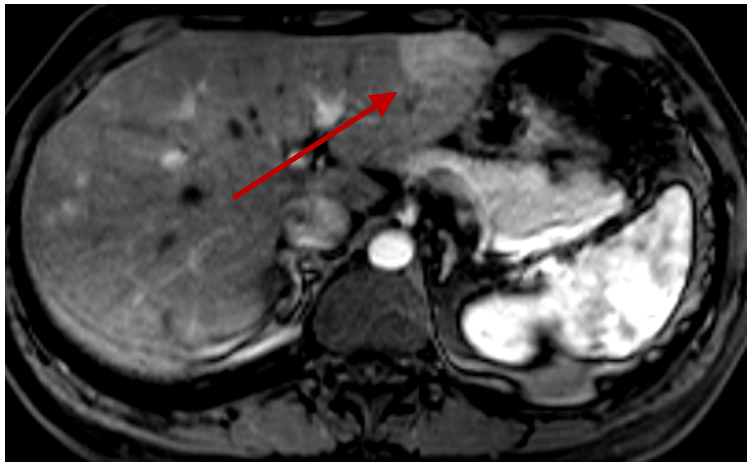

MRT Leber: „V.a. ausgedehnte Lebermetastasierung“

Biopsie: Anforderungen

Dignität?

- Maligne oder benigne?
- Gewünscht: hohe Treffsicherheit

Artdiagnose?

- Welche Tumorart?
- Gewünscht: verwertbares Material (viele, große, solide Gewebszylinder)

Methodik:

- Schneidbiopsie unter Bildgebungskontrolle
- Ultraschall-gesteuert: üblich in der Leber, aber schwierig in anderen Organen
- CT-gesteuert: ideal für Lunge, andere Bauchorgane, Weichteile

CT-gesteuerte Punktion: steriler Tisch

- Spritze 10 ml Lokalanästhesie (2x)
- Kanüle (Nr. 1)
- Myelo-Nadel (tiefe LA)
- Stichskalpell
- Kompressen
- Biopsienadel
- Pflaster

CT-gesteuerte Biopsie: Procedere

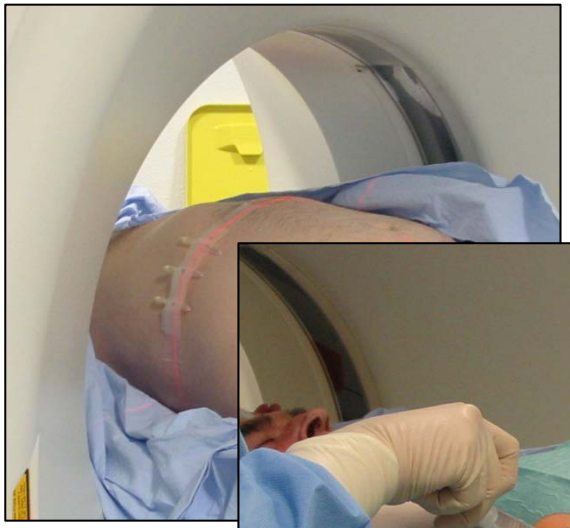

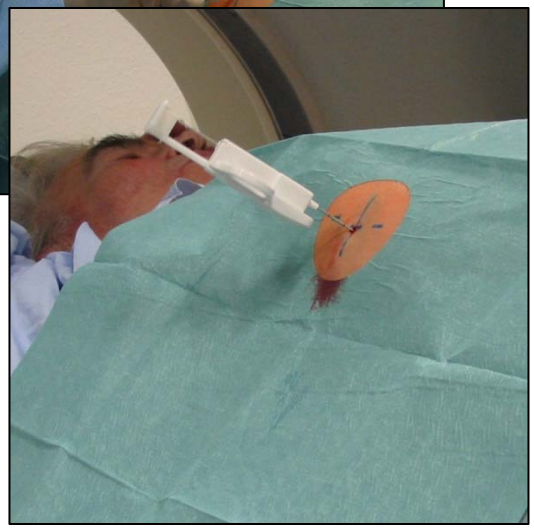

Vorgehen:

- CT-Spirale (nativ), Auswahl Schicht
- Anwahl Biopsiemodus (3-4 Schichten)
- Aufkleben Kanülenreihe, Hautmarkierung
- Mundschutz, steriler Kittel und Handschuhe
- Desinfektion, sterile Abdeckung
- Lokalanästhesie, Lagekontrolle (mehrfach)
- Vorschub Führungsnadel (sukzessive), Lagekontrolle
- Mehrfaches Einführen der Biopsienadel, Lagekontrolle

CT-gesteuerte Biopsie: Nadel

- Semiautomatische Schneidbiopsie (TruCut-Nadel)
- Vorteile:
  - Lagekontrolle *vor* Auslösen
  - Geschlossene Zylinderextraktion
- Alternative: Vollautomatische Schneidbiopsie





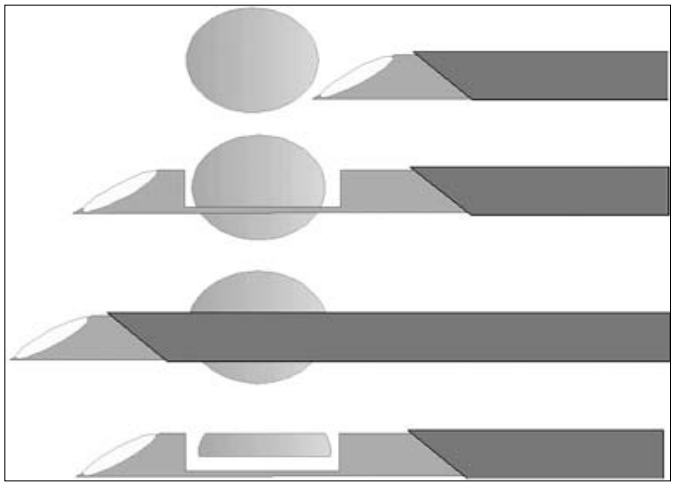

CT-gesteuerte Biopsie: Koaxialtechnik

- „Koaxialtechnik“ bedeutet
  - Äußere Führungsnadel
  - Innere Biopsienadel
- Vorteile:
  - Leichteres Handling
  - Stabile Positionierung
  - Problemlos mehrere Gewebszylinder
  - Sauberer „Schuss“

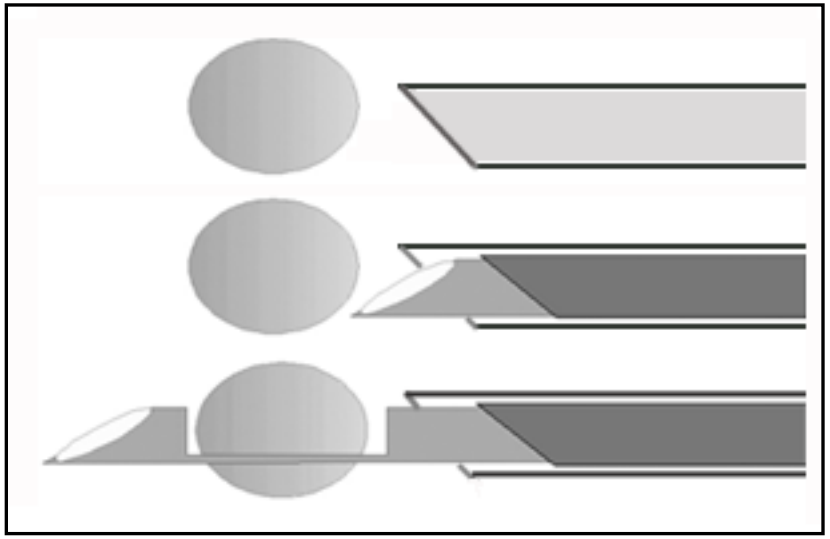

Biopsiesysteme

Kombination aus:

- 15G Führungsnadel
- 16G Biopsienadel

Führungsnadel/Schleuse		Biopsienadel	
15G	50/74 mm	16G	100 mm
15G	100/124 mm	16G	150 mm
15G	150/174 mm	16G	200 mm
17G	50/74 mm	18G	100 mm
17G	..		

Gauge	Außenmaß (mm)	Innenmaß (mm)
14G	2,10	1,60
15G	1,83	1,37
16G	**1,65**	**1,19**
17G	1,47	1,07
18G	1,27	0,84
20G	0,91	0,60
21G	0,82	0,51
22G	0,72	0,41

Welches Nadelkaliber?

- Früher: Feinnadelpunktionen (20-22G) → Zytologie
- Heute: Stanzbiopsien (14-18G) → Histologie

Gauge	Außen (mm)	Innen (mm)
14G	2,10	1,60
15G	1,83	1,37
16G	**1,65**	**1,19**
17G	1,47	1,07
18G	1,27	0,84
19G	1,07	0,69
20G	0,91	0,60
21G	0,82	0,51
22G	0,72	0,41

CT-gesteuerte Leberbiopsien (16G und 18G)			
Nadel	Anzahl	Treffgenauigkeit	Artdiagnose
16G	121	97,5%	94,0%
18G	42	85,7%	75,8%

Retroperitoneum: posteriorer Zugang

- Läsion paraaortal
- Patient in Bauchlage
- Zugang durch Psoasmuskel
- Ureter ggf. durch KM markiert

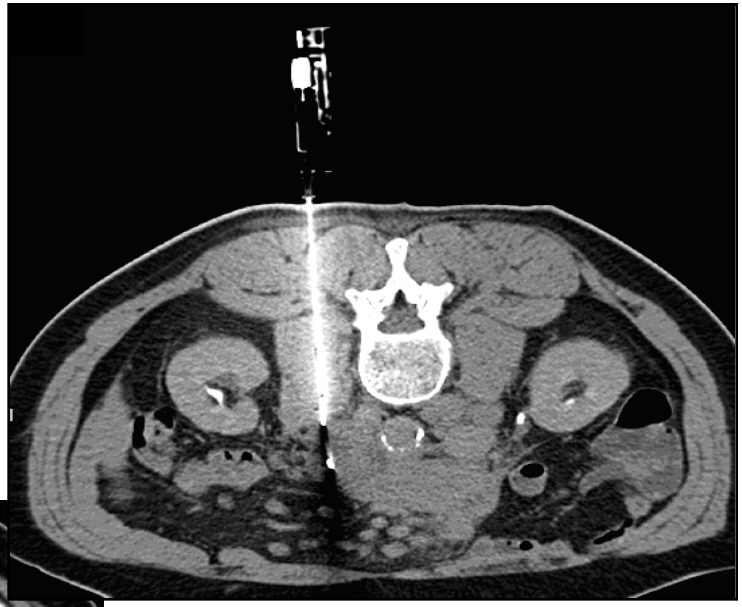

Histologie:
Mantelzell-Lymphom

Biopsie im Retroperitoneum

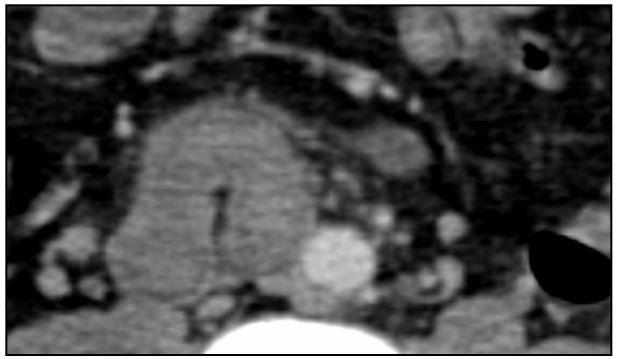

- Fallbeispiel: 23jähriger Mann
- plötzlich Unterbauchschmerzen
- CT: Tumor im Retroperitoneum, Beckenvenenthrombose

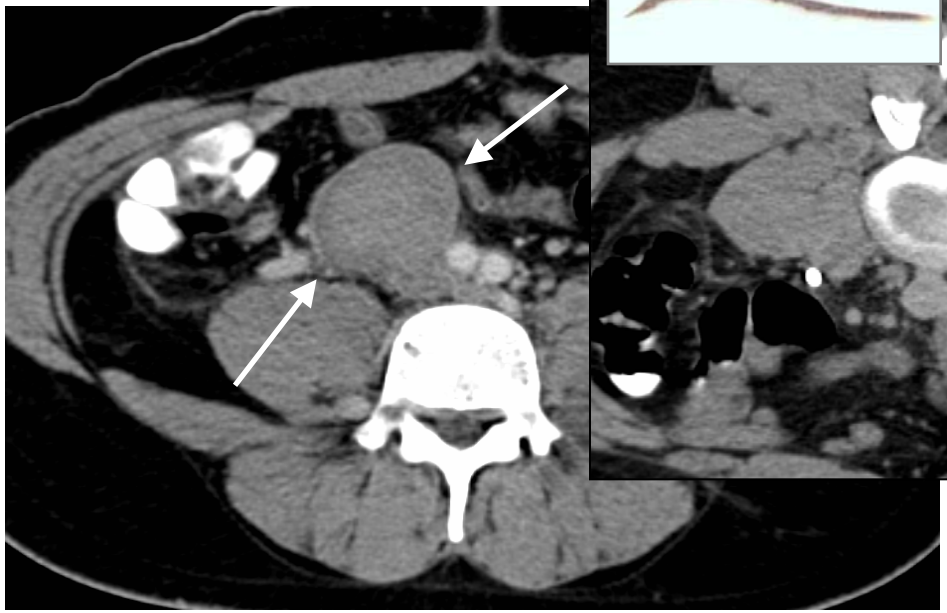

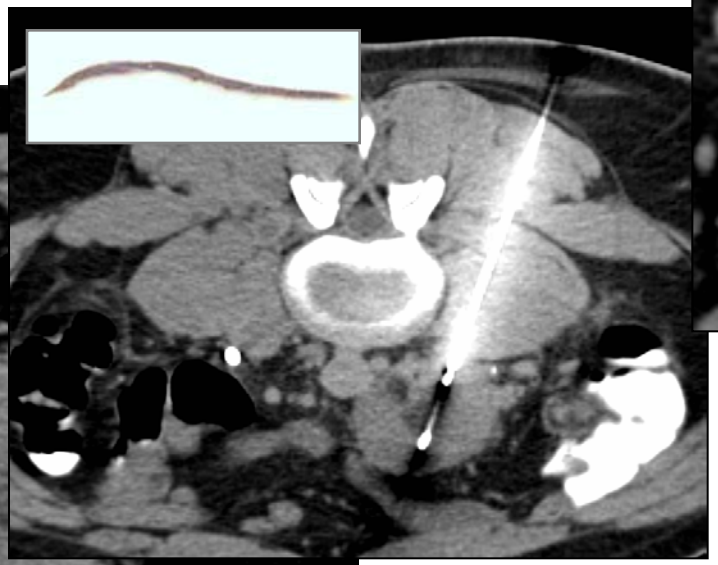

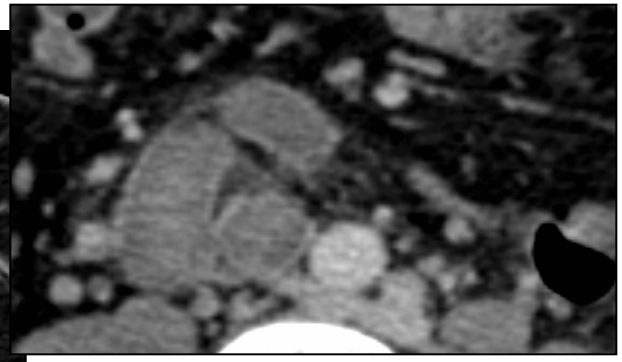

Histologie:
Thrombotisches Material
Diagnose: thrombosierte Cava-Varizen

Nebennierenloge: Zugang?

- V.a. Nebennieren-Metastase rechts

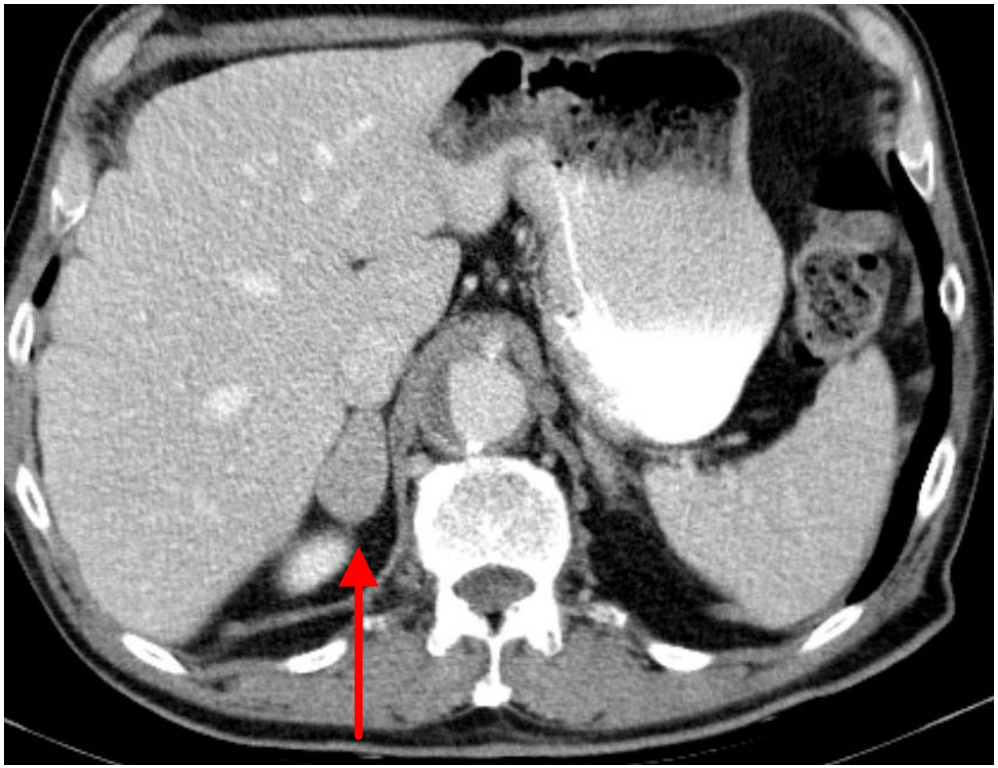

Nebennierenloge: Zugang anguliert subphrenisch

- In Bauchlage großer Rezessus

Kein Rezessus mit Gantrykippung(!)

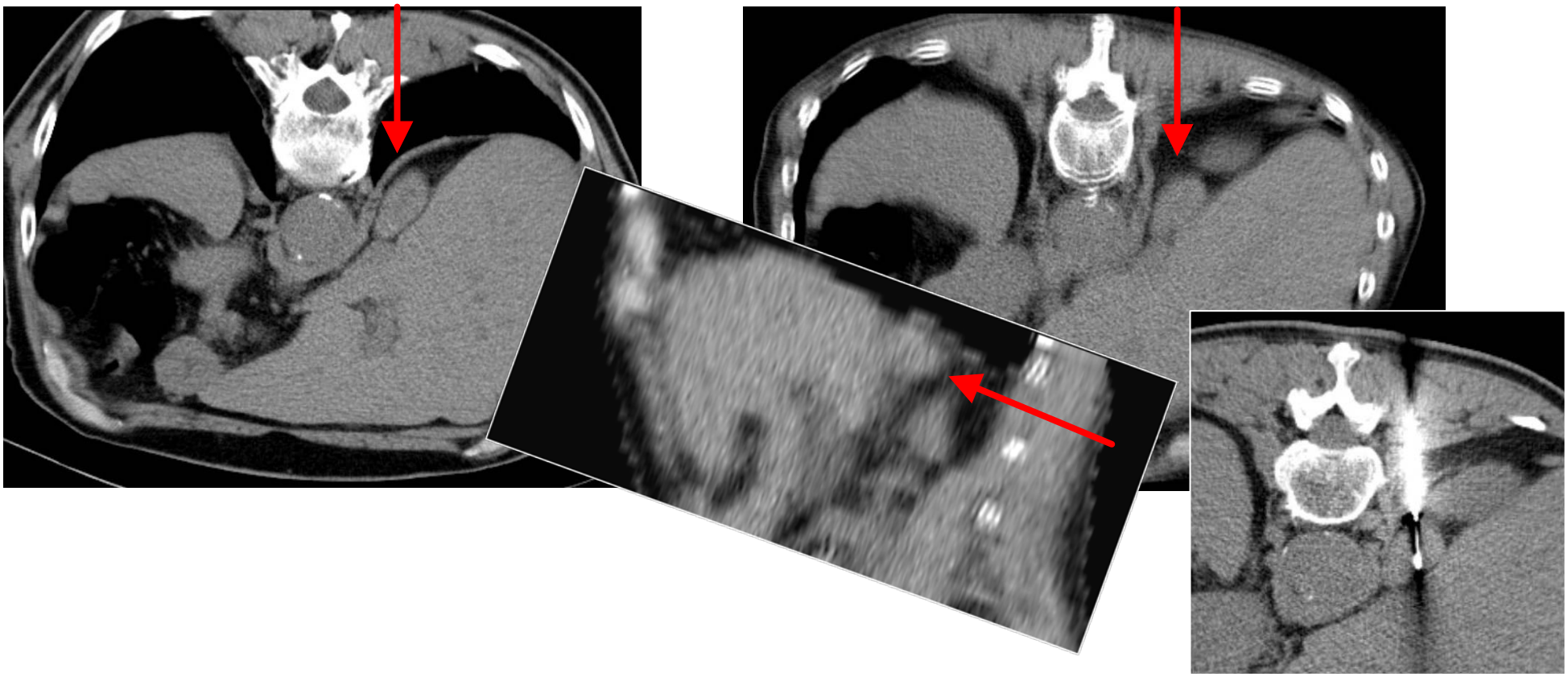

CT-gesteuerte Biopsie: Problem Metallartefakte

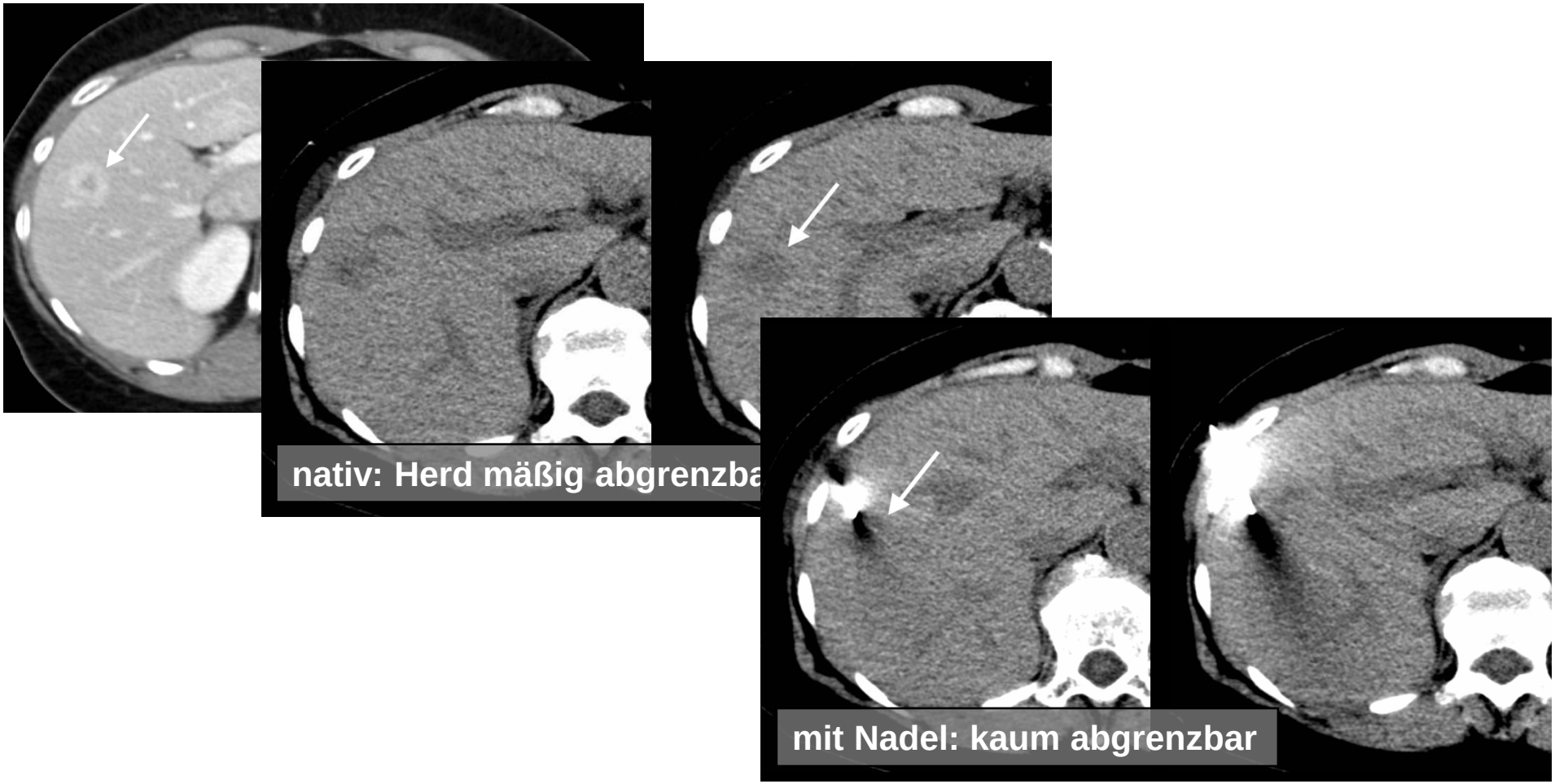

CT-gesteuerte Lungenbiopsie

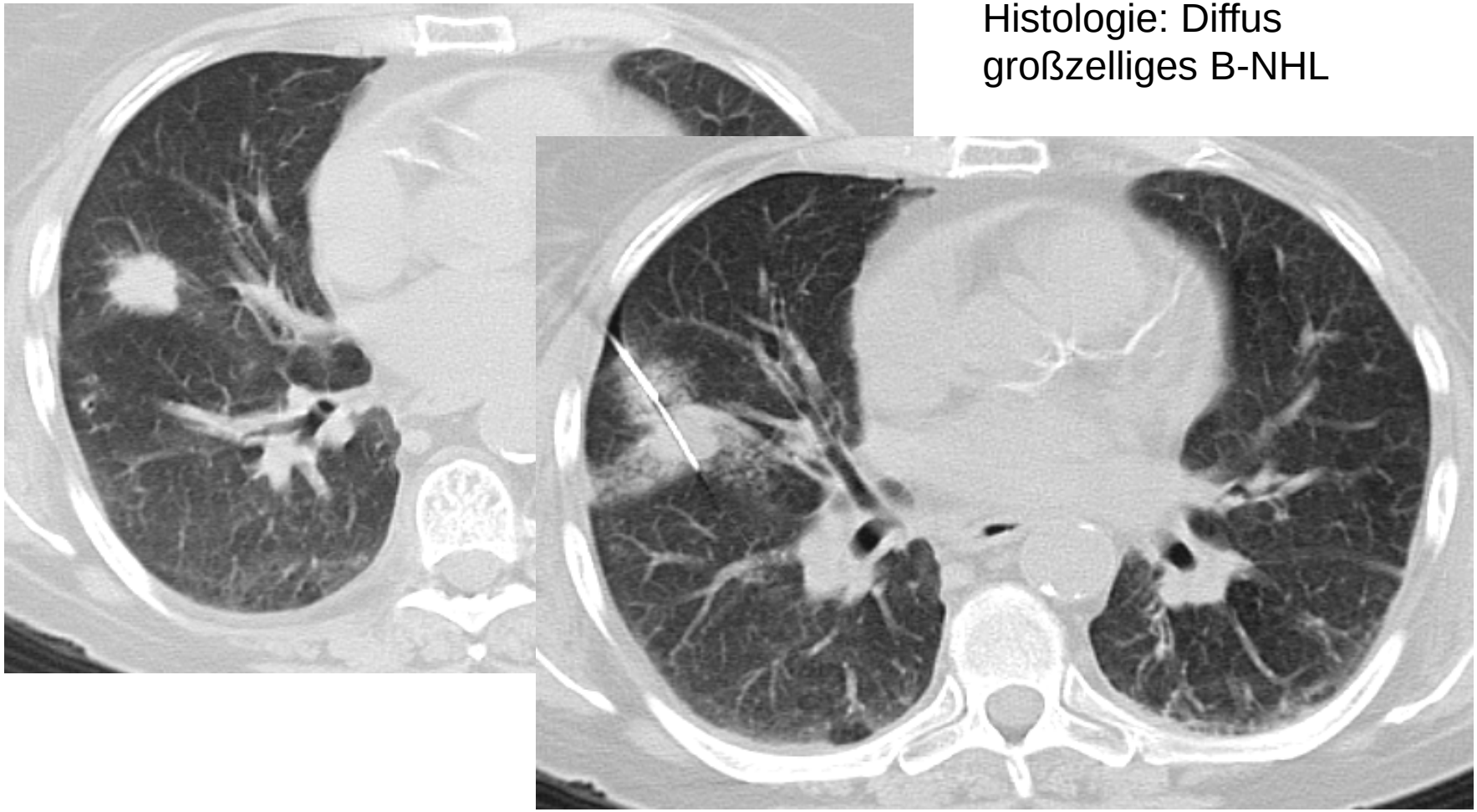

Histologie: Diffus großzelliges B-NHL

CT-gesteuerte Biopsie: Komplikationen

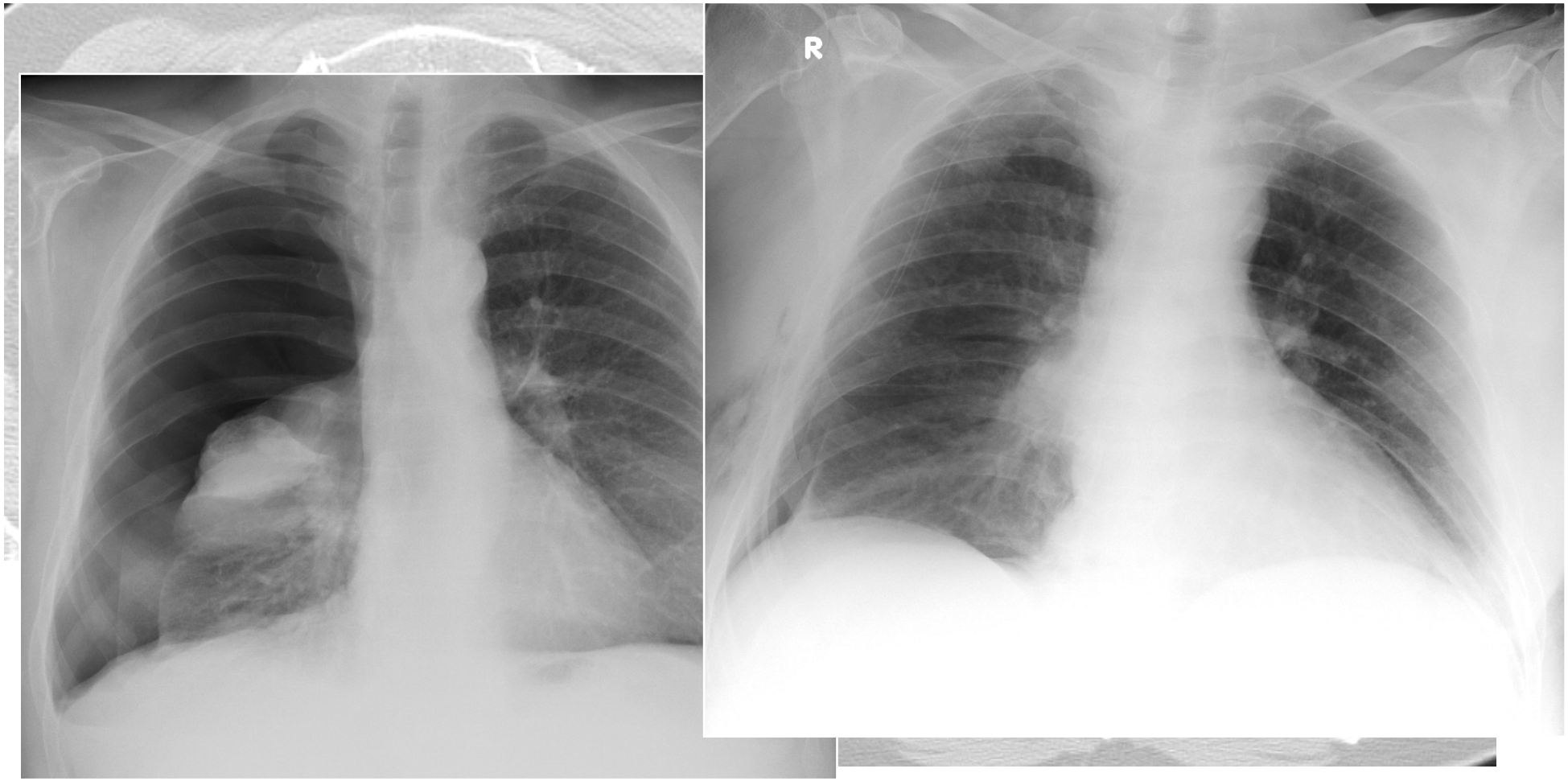

Biopsie: Komplikationen

Mögliche Komplikationen:

- Blutung (Leber: ≈1%)
- Infektion
- Verletzung von Gefäß- oder Nervenstrukturen
- Tumorverschleppung (< 1:1.000)
- Lunge: Pneumothorax (≈ 10% bei intrapulmonalem Herd)

Wichtig:

- Blutgerinnung (Minimalanforderung 50er-Regel)
  - Quick > 50
  - PTT < 50
  - Thrombozyten > 50.000

Abszessdrainage: Material

- Punktionsnadel (gerne 15G)
- Seldinger-Draht (gerne *extra stiff*)
- Dilatator (8-12F)
- Katheter (12-14F)
  - Körbchenkatheter
  - Pigtail-Katheter
- Dreiwege-Hahn
- Abflussschlauch
- Ablaufbeutel

CT-gesteuerte Drainage bei Leberabszess

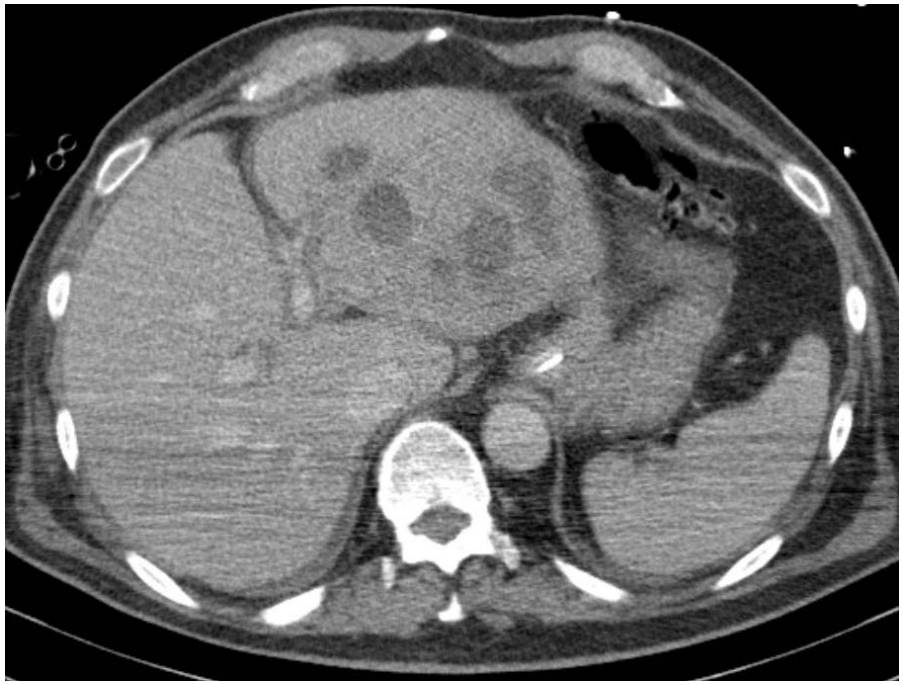

CT-gesteuerte Drainage bei Leberabszess

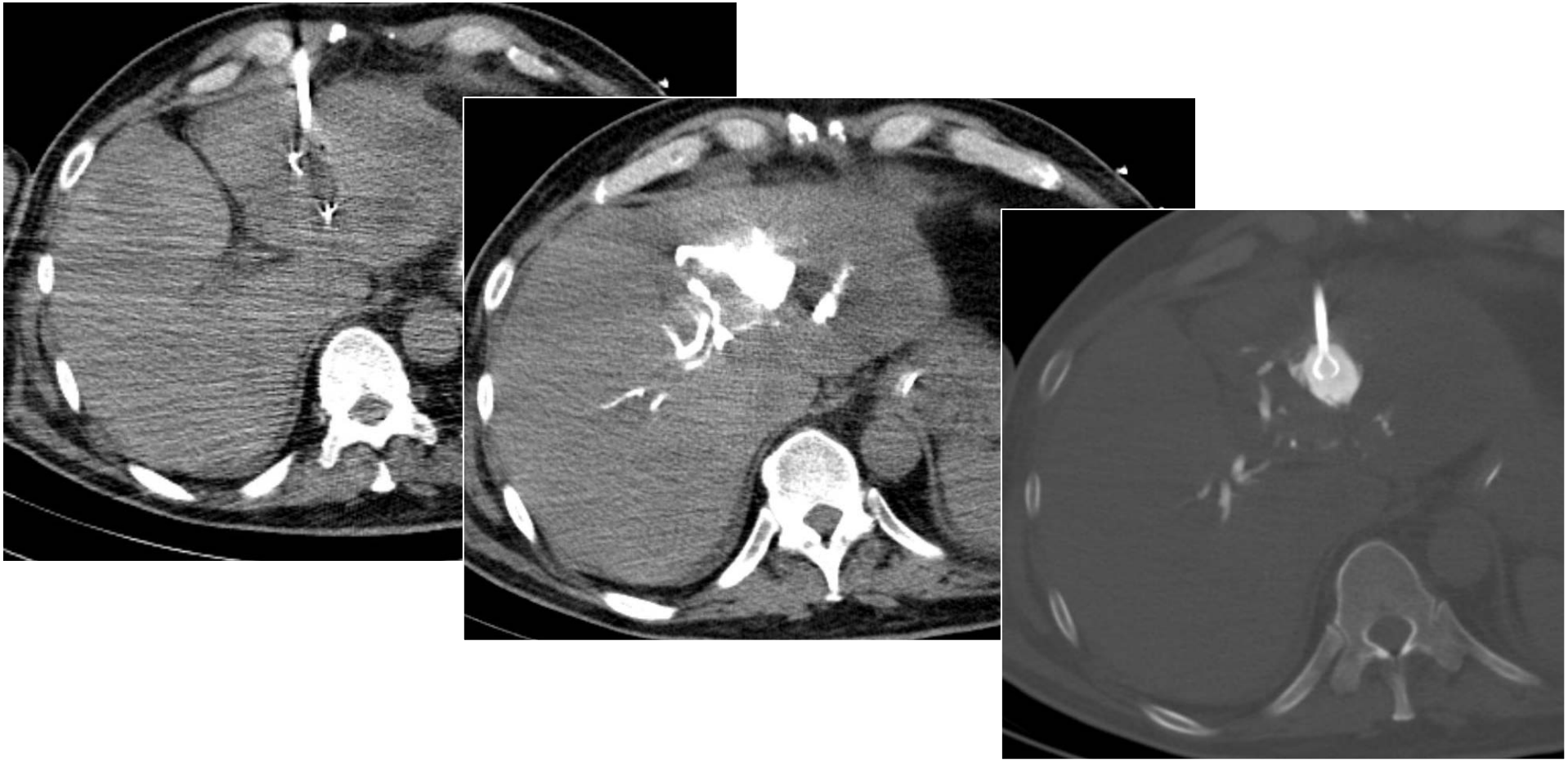

CT-gesteuerte Drainage bei Leberabszess

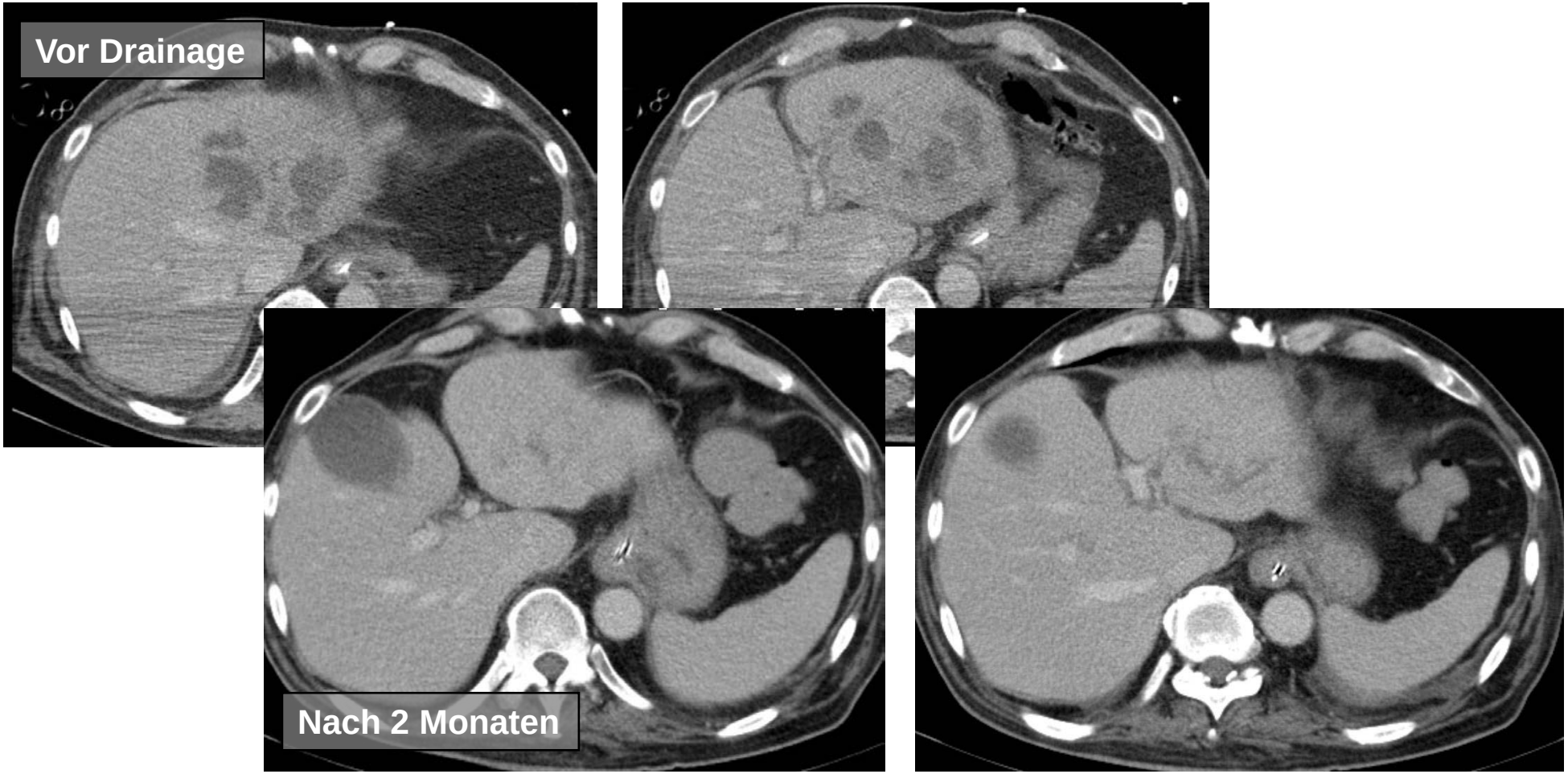

Zusammenfassung:

CT-gesteuerte Schneidbiopsie :

- Zuverlässig und sicher
- Sinnvoll: Koaxialtechnik
- Wichtig: großlumige Nadeln
- Kenntnis der Zugangswege
- Wissen um Komplikationen

Danke!