RK206: Thorax I - Akutdiagnostik

Thoraxtrauma

Karl-Friedrich Kreitner

UNIVERSITÄTSmedizin. MAINZ
Klinik und Poliklinik für Diagnostische und Interventionelle Radiologie

Thoraxtrauma

- Epidemiologische Aspekte
- Schultergürtelverletzungen
- Pleurale Verletzungen
- Verletzungen des Lungengewebes
- Gefäßverletzungen
- Wirbelsäulenverletzungen
- 2 Quizfragen

Thoraxtrauma

- **Epidemiologie**
  - **Das stumpfe Thoraxtrauma ist in 25% der Fälle die Haupttodesursache beim Polytrauma und trägt bei weiteren 50% zur Mortalität bei.**
  - **Dritthäufigste Todesursache beim Polytrauma (nach Kopf- und Extremitätenverletzungen).**
  - **Polytrauma: häufigste Todesursache bei Patienten zwischen 15 und 44 Jahren in der westlichen Welt.**

Thoraxtrauma

- **Epidemiologie**
  - **Unfallursache: PKW-Unfälle in bis zu 77%, gefolgt von Stürzen aus größer Höhe, seltener Sport-, Schuss- und Explosionsverletzungen.**
  - **Kompartimente: Thoraxwand (> 50%), Pleura (≈ 50%) und Lungenparenchym (30-70%).**
  - **90% stumpfes, 10% penetrierendes Trauma.**

Thoraxtrauma

- **Bildgebung**
  - **Wichtigstes bildgebendes Verfahren ist die CT.**
  - **Die CT weist vorher nicht erkannte Verletzungen in bis zu 66% der Untersuchten nach.**
  - **Folge: Therapieänderung in bis zu 20% der Patienten.**
  - **Weitere Verbesserung der Diagnostik durch Implementierung der MD-CT insbesondere im Hinblick auf WS- und Gefäßverletzungen.**

Thoraxtrauma

- **Mehrschicht-Computertomographie**
  - **Zuverlässigstes Verfahren zur Diagnostik des Thoraxtraumas, eingebunden in ein Polytraumaprotokoll ➔ Filterkriterien.**
  - **Submillimeterkollimation, Rotationszeiten im Subsekundenbereich ➔ ideale Voraus-setzungen für multiplanare, isotrope Darstellungen.**

UNIVERSITÄTSmedizin. MAINZ
Klinik und Poliklinik für Diagnostische und Interventionelle Radiologie

• Filterkriterien

1 Unfallhergang	Verkehrsunfall
	Sturz (Höhe > 5 m, Höhe unklar)
	Unklare Umstände, relevantes Trauma plausibel
2 Verletzungsmuster	Penetrierende Verletzung des Körperstammes
	Instabiler oder offener Thorax
	Instabile Beckenverletzung
	Extremitätenfrakturen (> 2 lange Röhrenknochen, prox. Amputation)
3 Vitalparameter	Systolischer Blutdruck < 80 mm Hg
	Atemfrequenz < 10 oder > 29
	SO2 < 90 %
	Glasgow Coma Scale < 10

Thoraxtrauma

- **Filterkriterien**
  - **In mindestens 10 % der Fälle mit dem Versterben eines Patienten assoziiert.**
  - **Bei n = 435 Patienten in keinem Fall zu einer Unterschätzung der Verletzungen.**
  - **Overtriage bei 49 % der Patienten bez. der Übernahme auf eine Intensivstation.**

Thoraxtrauma

UNIVERSITÄTSmedizin. MAINZ
Klinik und Poliklinik für Diagnostische und Interventionelle Radiologie

Thoraxtrauma

- **Schultergürtelverletzungen**
  - **Isolierte Verletzungen der Rippen, Clavicula und Scapula zumeist relativ harmlos.**
  - **Cave: Frakturen der 1.-3. Rippe, Rippenserienfrakturen, Kombination mit Verletzungen der Clavicula und Scapula: ➔ schwerwiegende Verletzungen nicht ausschließbar!!**
  - **Konventionelle Röntgendiagnostik oft primäres Untersuchungsverfahren.**

Thoraxtrauma

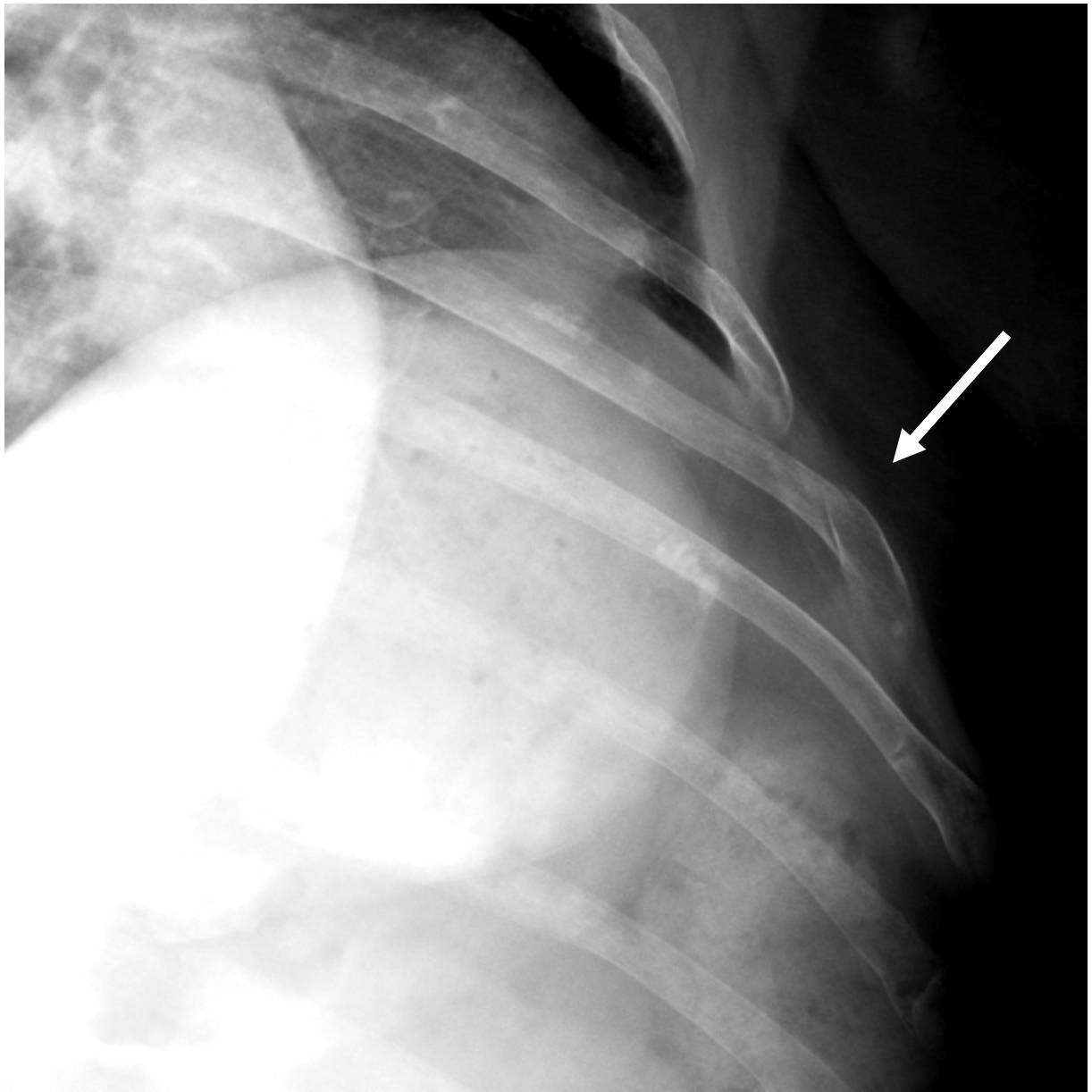

Rippenfraktur nach „Manualtherapie“ beim Orthopäden

Thoraxtrauma

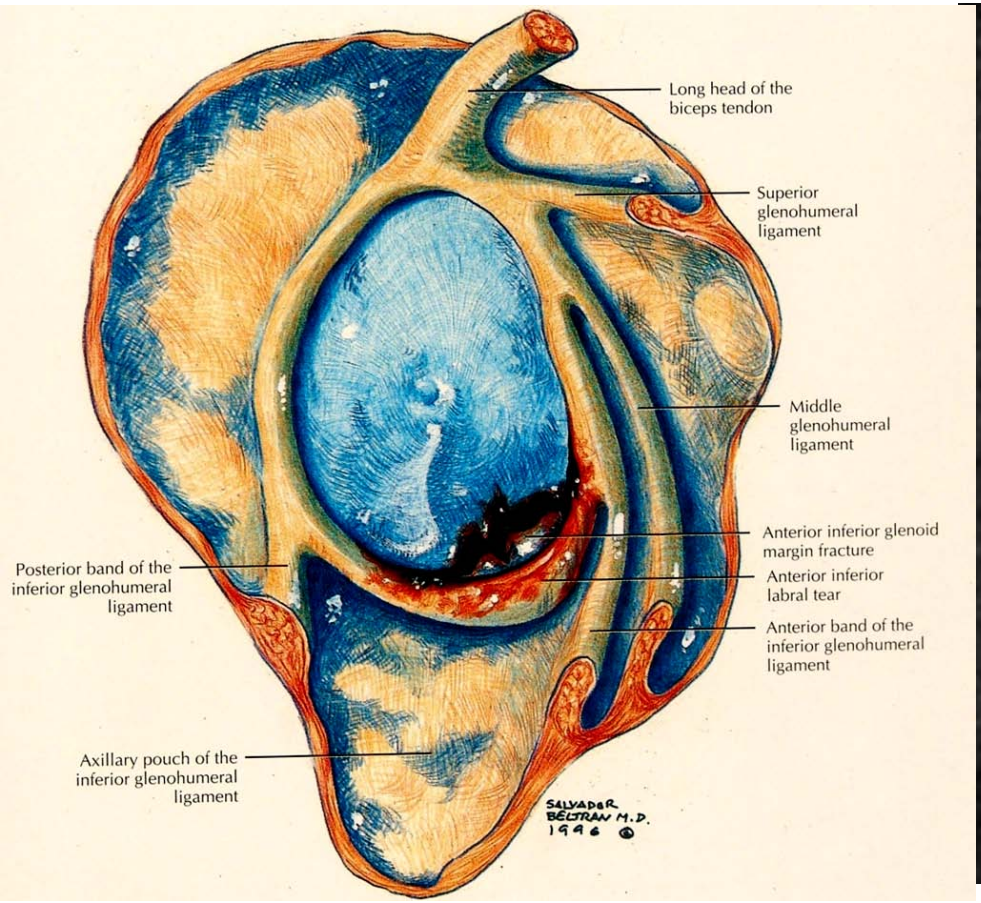

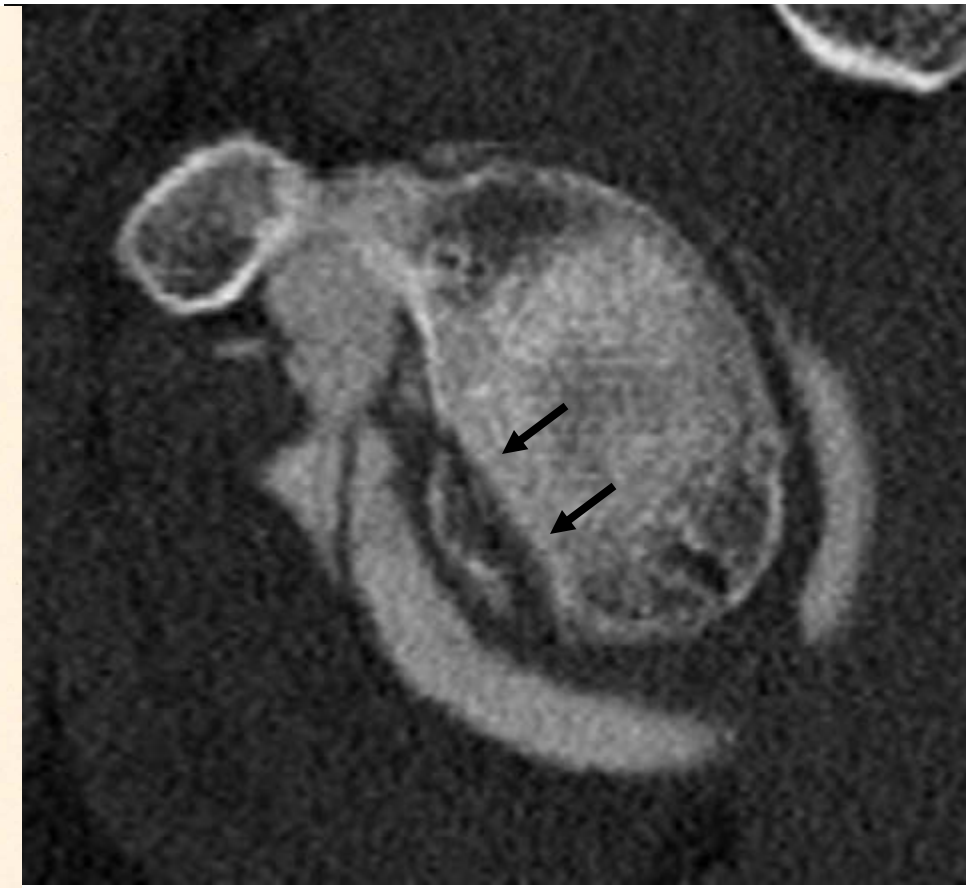

Glenoidfraktur nach vorderer Schulterluxation, CT-Arthrographie der Schulter

Thoraxtrauma

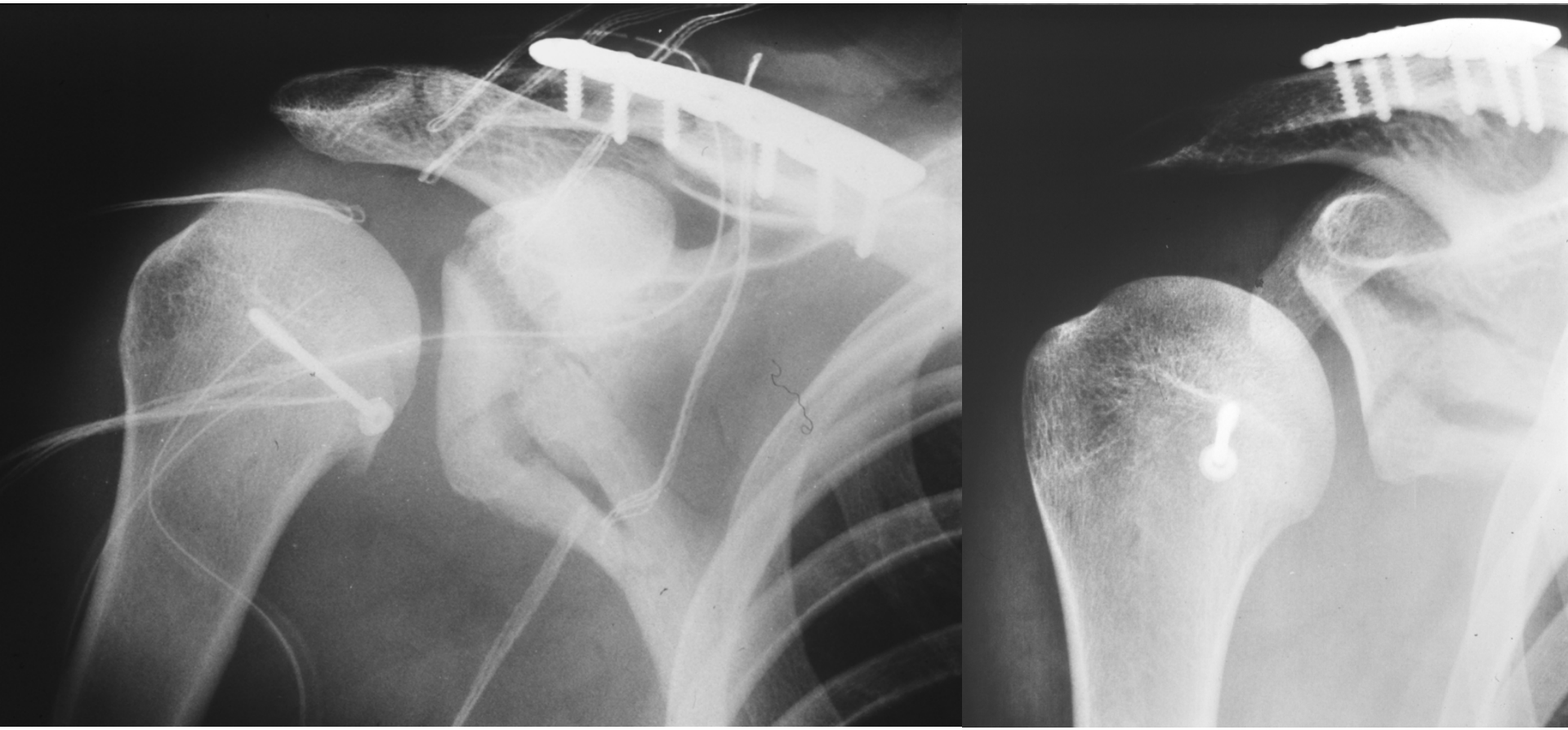

Schweres Schultergürteltrauma mit auswärts übersehener hinterer Luxationsfraktur des Humeruskopfes, Klavikula- und Skapulahalsfraktur mit Gelenkbeteiligung

Thoraxtrauma

UNIVERSITÄTSmedizin. MAINZ
Klinik und Poliklinik für Diagnostische und Interventionelle Radiologie

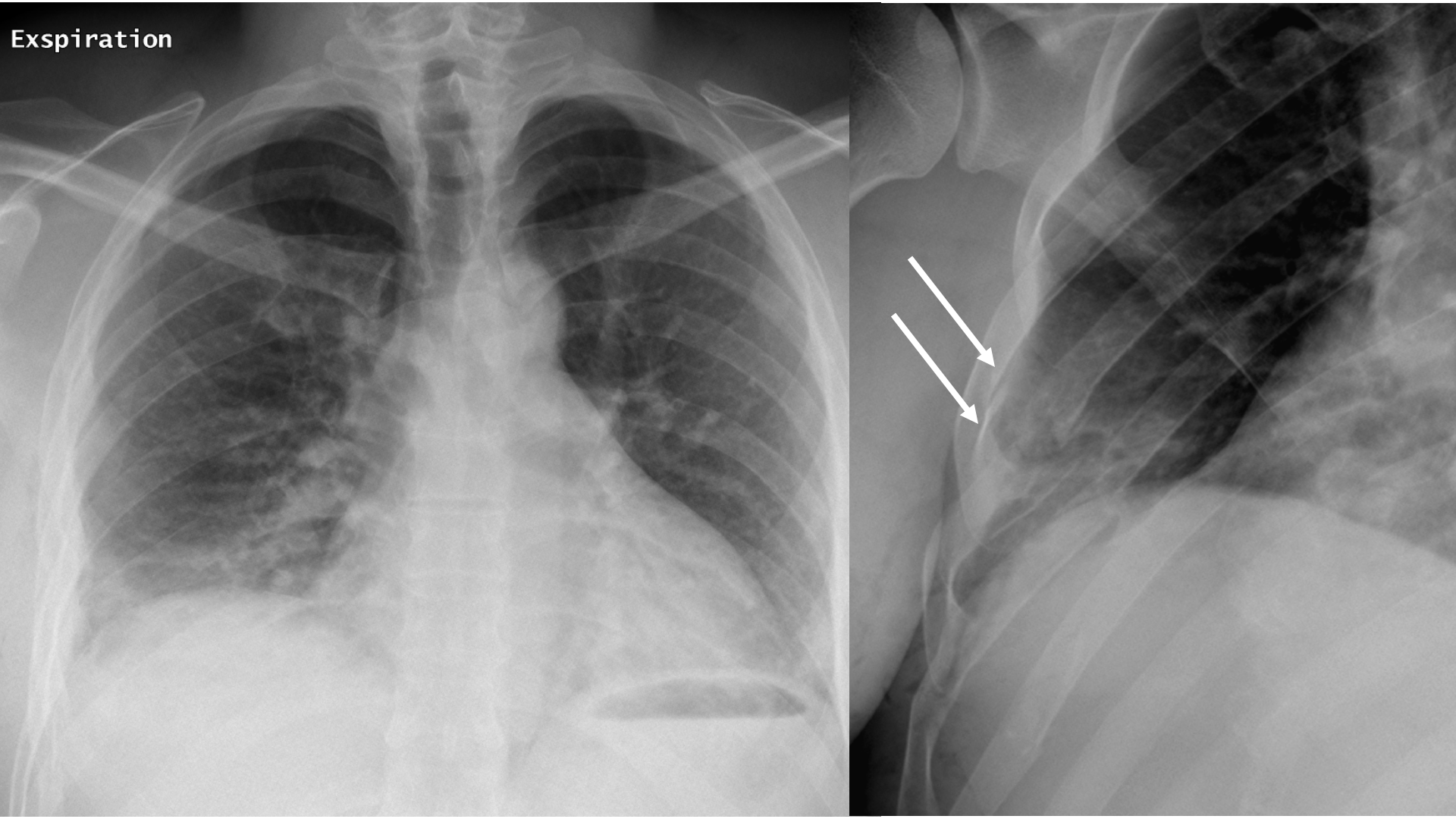

Sturz über das Treppengeländer

Thoraxtrauma

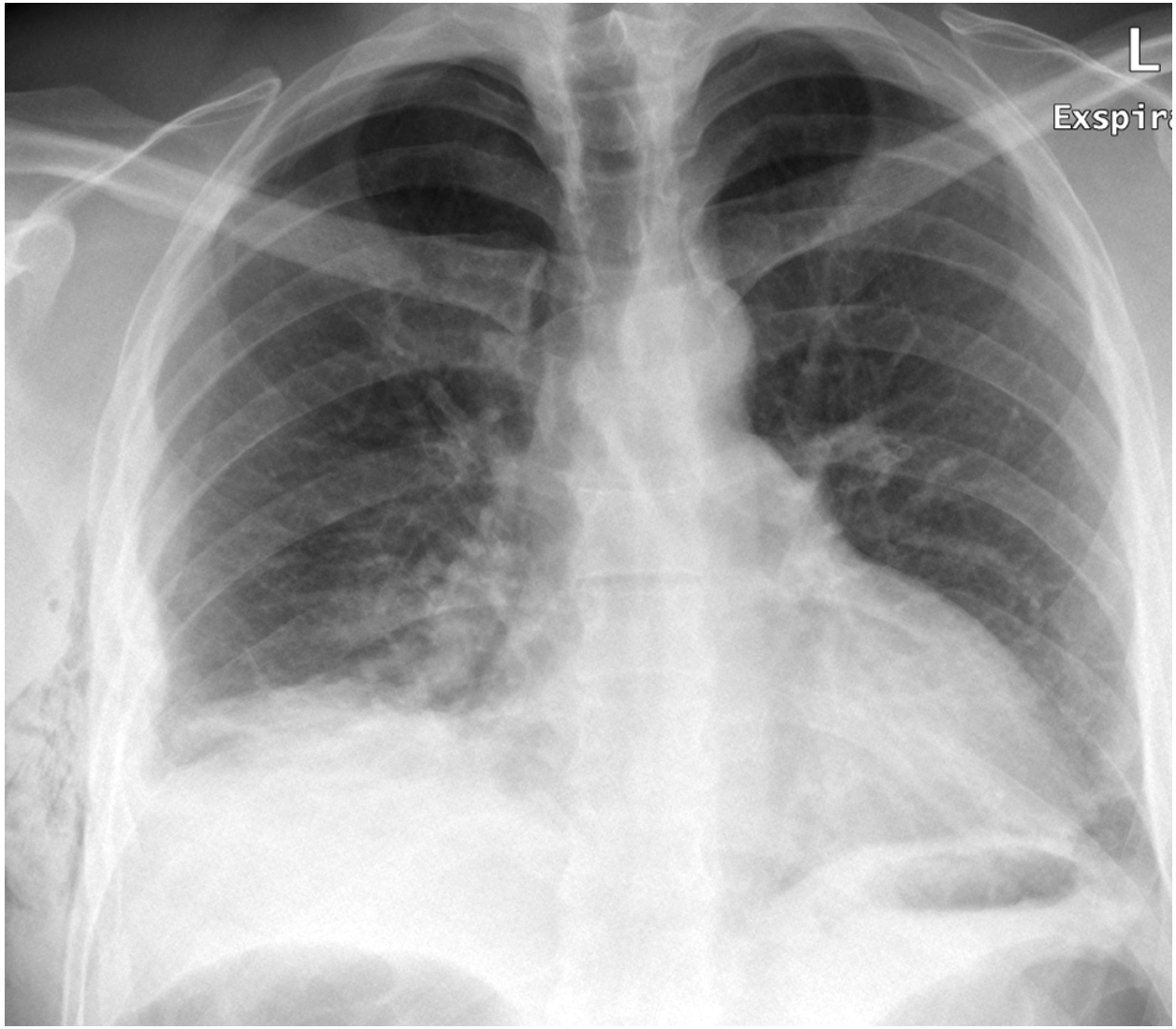

Sturz über das Treppengeländer

Thoraxtrauma

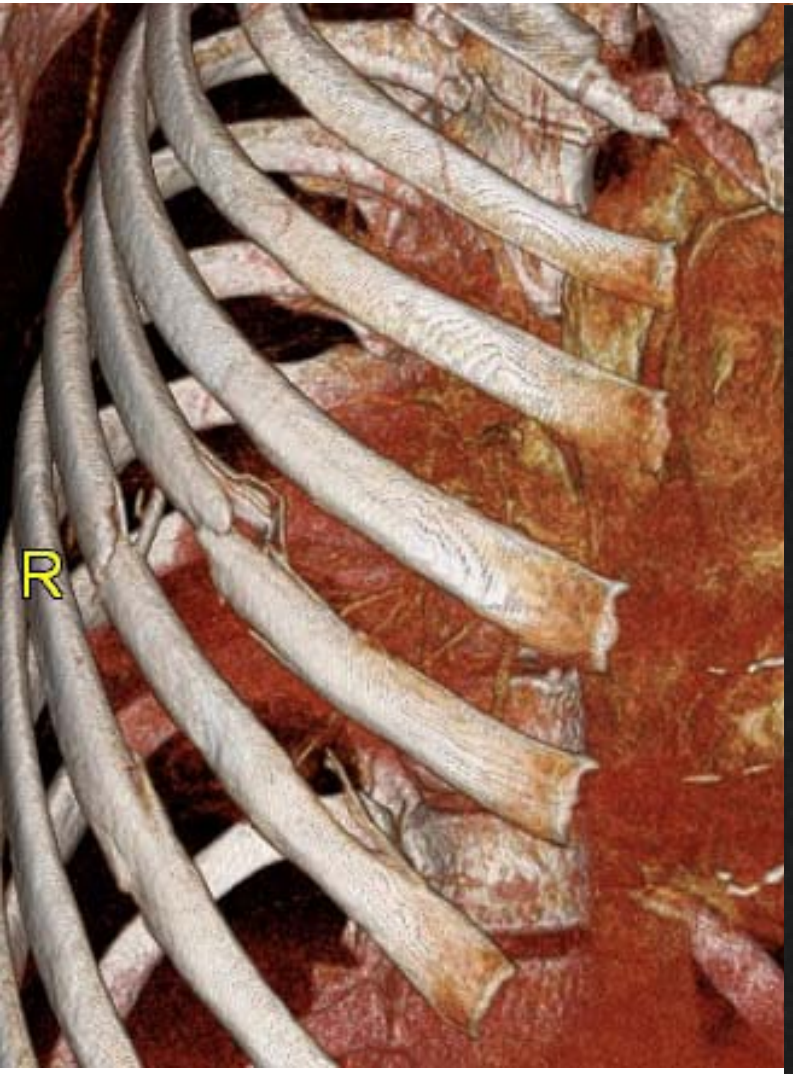

Thoraxtrauma

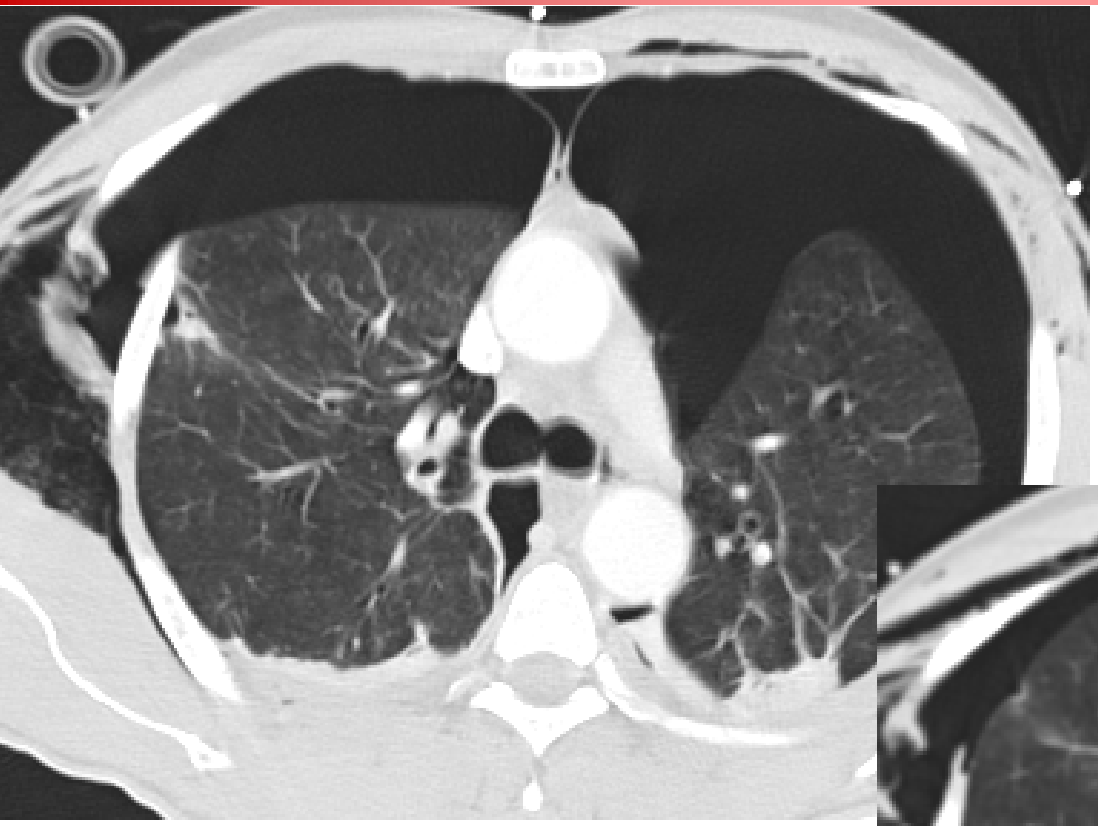

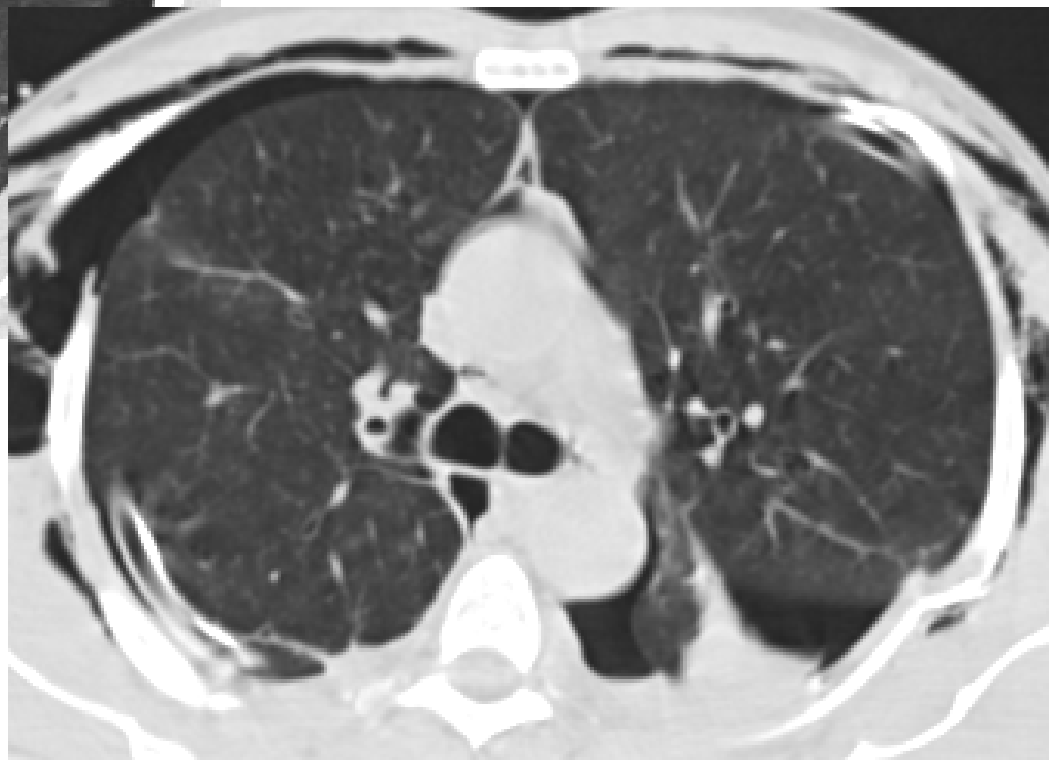

Thoraxtrauma

- **Pleuraverletzungen**
  - **Pneumothorax: in 30-40%, meist infolge von Rippenfrakturen.**
  - **Schwierige Diagnostik auf ap-Röntgenaufnahmen, insbes. im Liegen.**
  - **wichtig: Erkennen eines Spannungspneu! („mediastinal shift“).**

Thoraxtrauma

- **Pleuraverletzungen**
  - **Hämatothorax: in bis zu 50%.**
  - **Herkunft: Gefäßverletzungen des Lungenparenchyms, der Brustwand, der großen Gefäße, des Herzens, des Zwerchfells.**
  - **Bez. Zusammensetzung (blutig tingiert ➔ geronnenes Blut) auf HE-Werte achten.**
  - **DD: Extrapleurales Hämatom ➔ aktive Blutung?**

Thoraxtrauma

UNIVERSITÄTSmedizin. MAINZ
Klinik und Poliklinik für Diagnostische und Interventionelle Radiologie

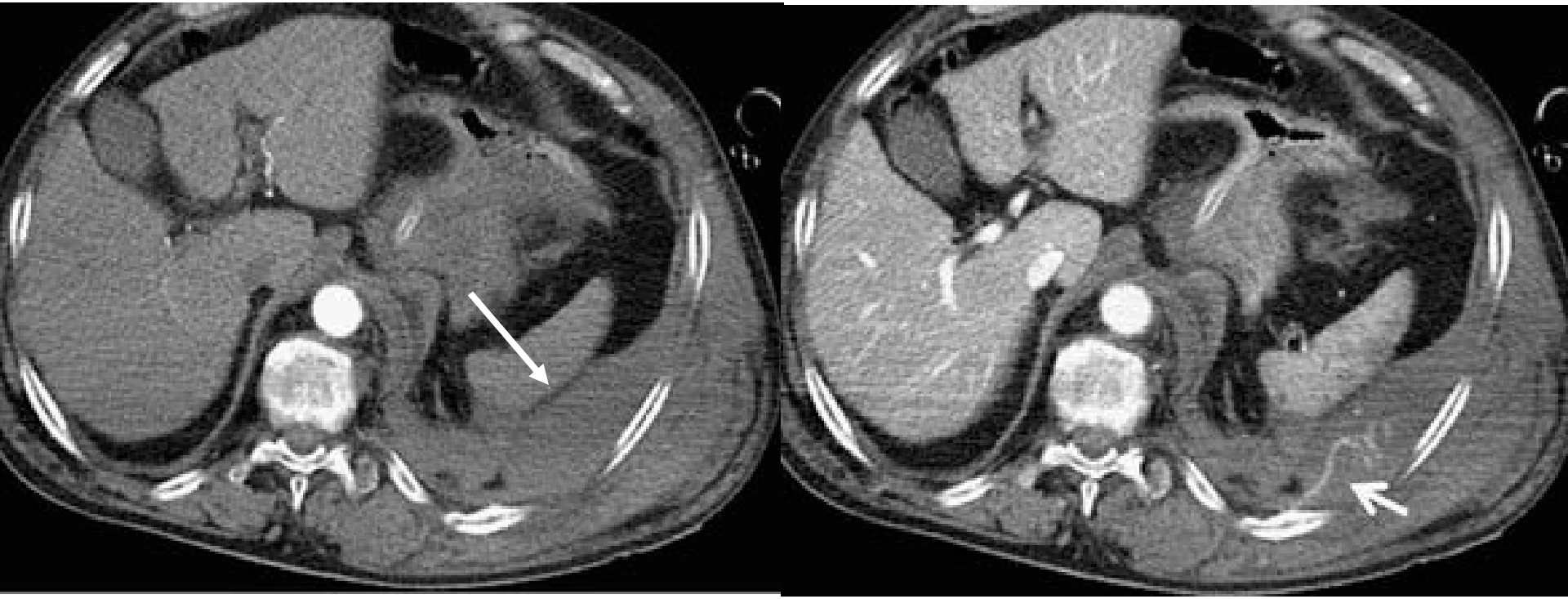

Aktive Blutung bei extrapleuralalem Hämatom: konvexe Verdrängung der Pleura, Blutungsnachweis aus Interkostalarterie gelingt erst in einer Spätphase nach KM-Gabe

Thoraxtrauma

- **Lungenparenchymverletzungen**
  - **Lungenkontusion: Zerreißung kleiner Gefäße, Blut in Alveolen und Interstitium.**
  - **Kann sich im Ausmaß innerhalb der ersten 6 Stunden nach dem Trauma vergrößern.**
  - **Mattglasartige oder noduläre Dichte-anhebungen, Konsolidierungen, nicht an anatomischen Grenzen orientiert.**

Thoraxtrauma

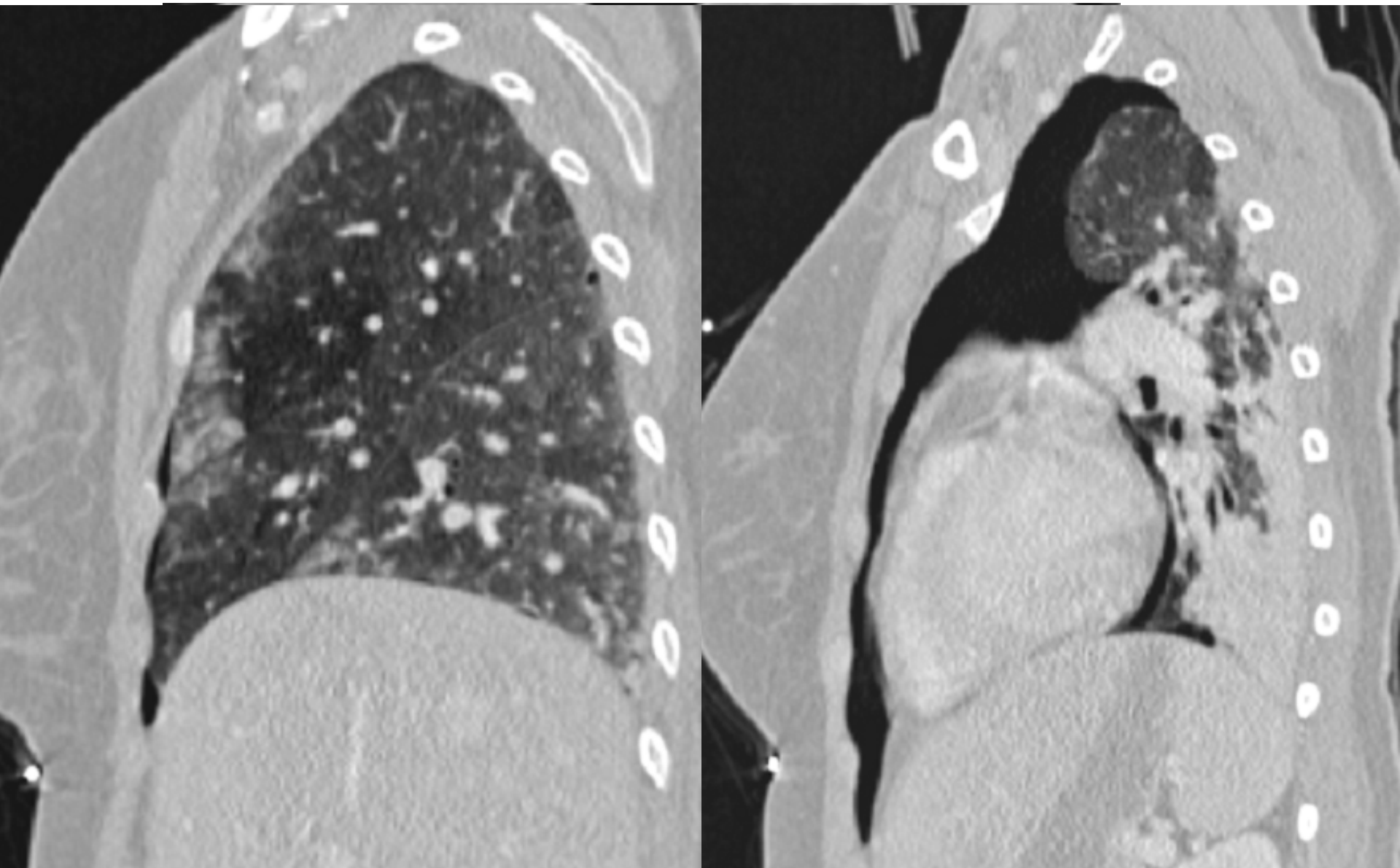

Thoraxtrauma

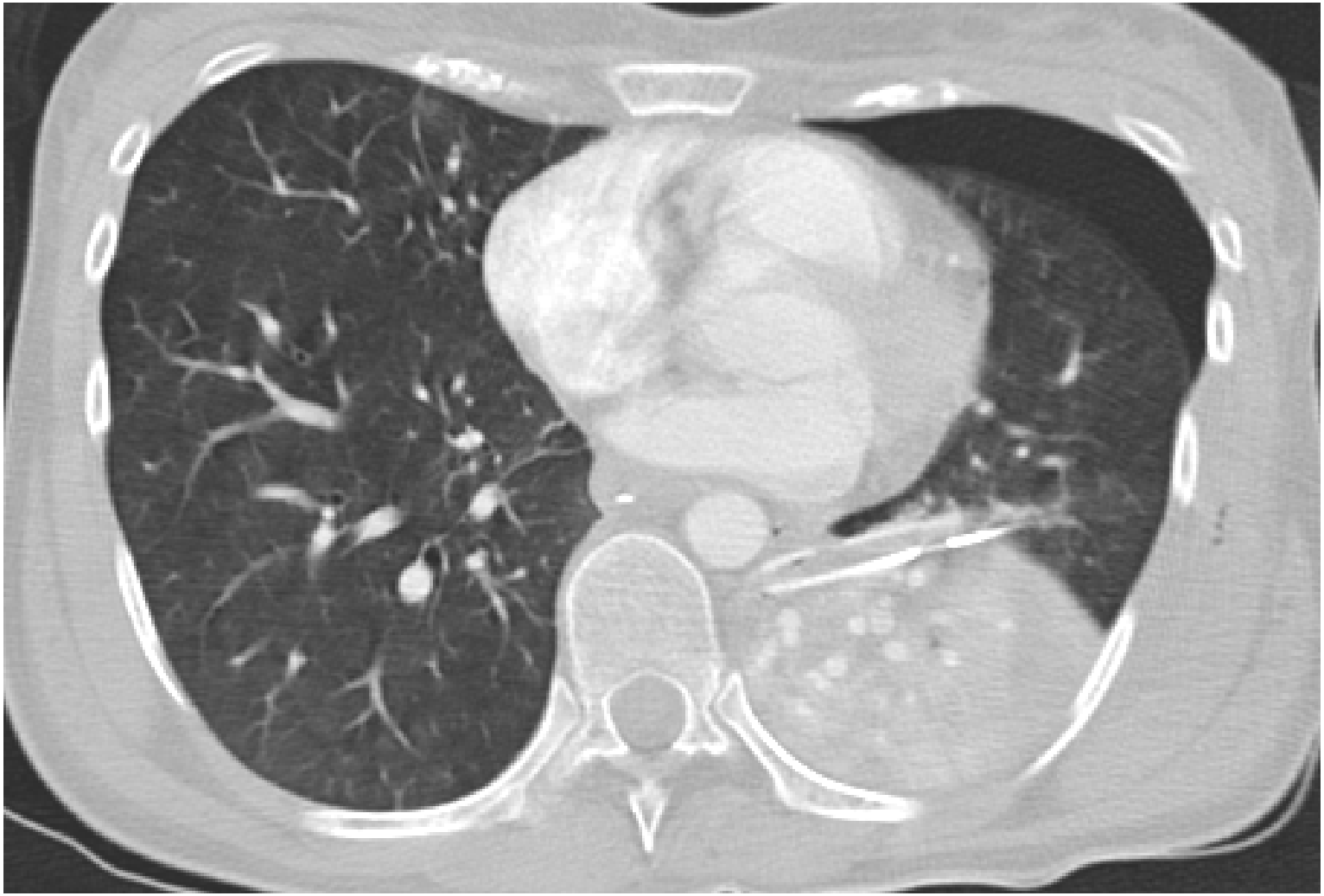

Atelektase li UL, ventraler Pneu li und TSD-Fehllage

Thoraxtrauma

- **Lungenparenchymverletzungen**
  - **Lungenlazeration: Zerreißung des Lungengewebes.**
  - **Führt zur Ausbildung von Pneumatozelen umgeben von milchglasartigen Dichteanhebungen.**
  - **Kann auch durch Anspießung eines Rippenfragmentes verursacht sein!**

Thoraxtrauma

Thoraxtrauma

UNIVERSITÄTSmedizin. MAINZ
Klinik und Poliklinik für Diagnostische und Interventionelle Radiologie

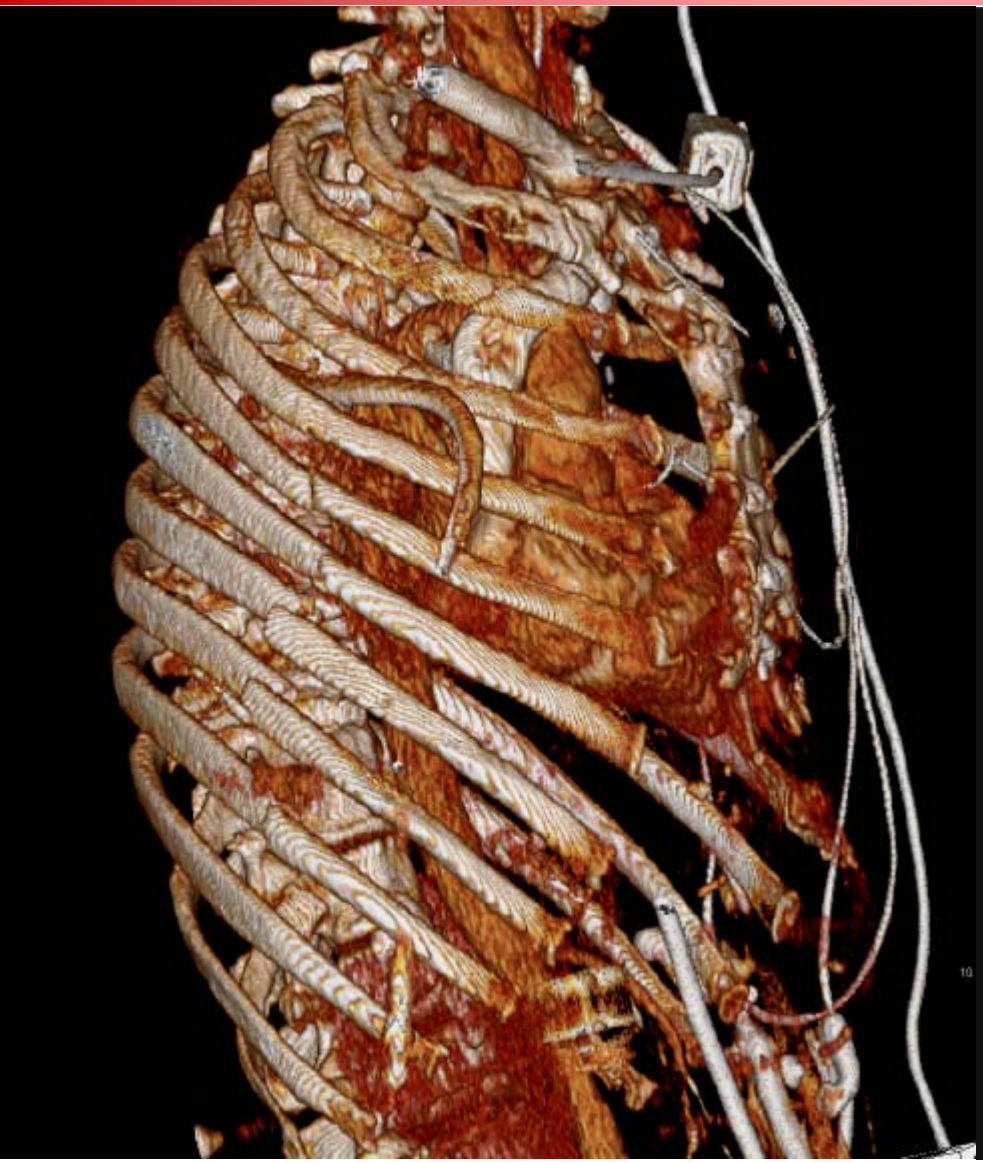

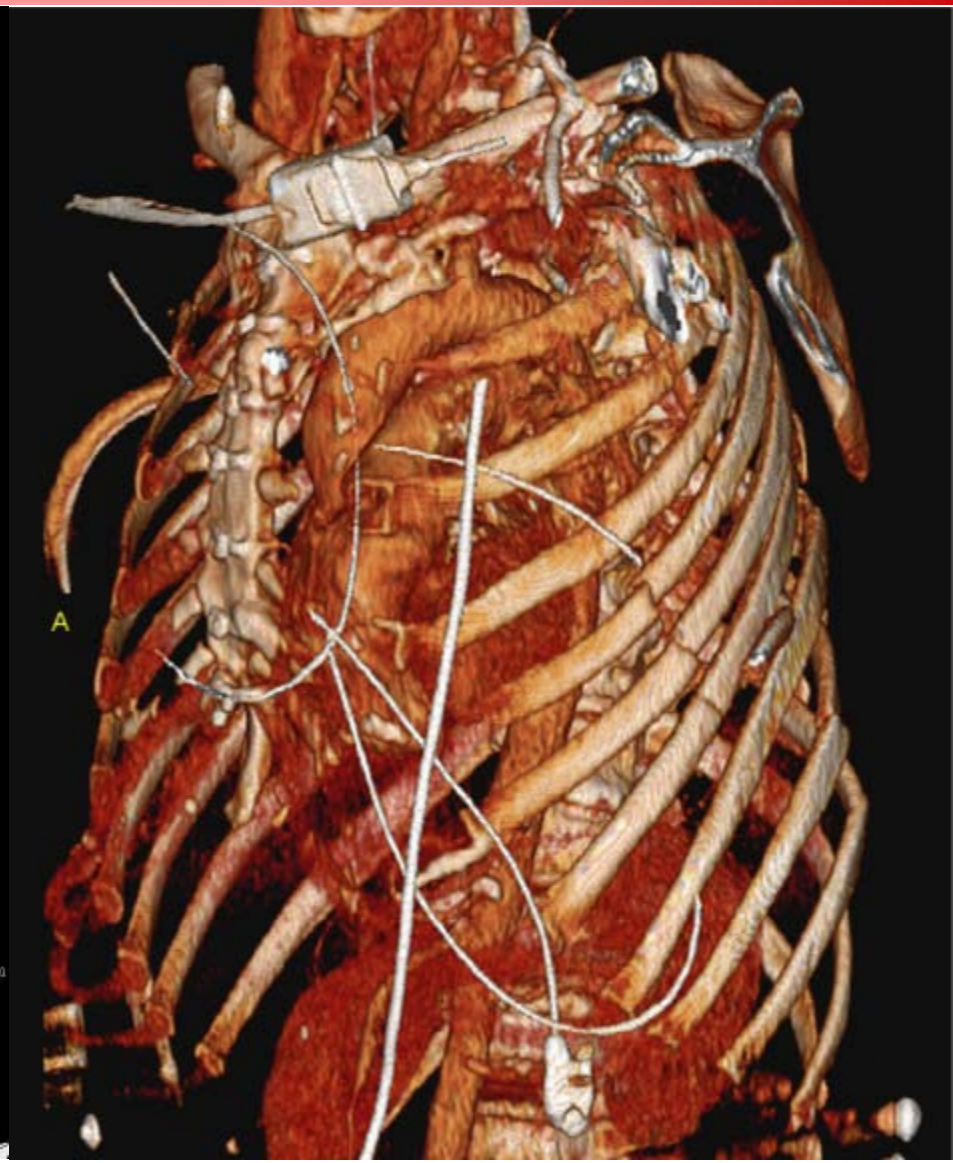

Thoraxtrauma

UNIVERSITÄTSmedizin. MAINZ
Klinik und Poliklinik für Diagnostische und Interventionelle Radiologie

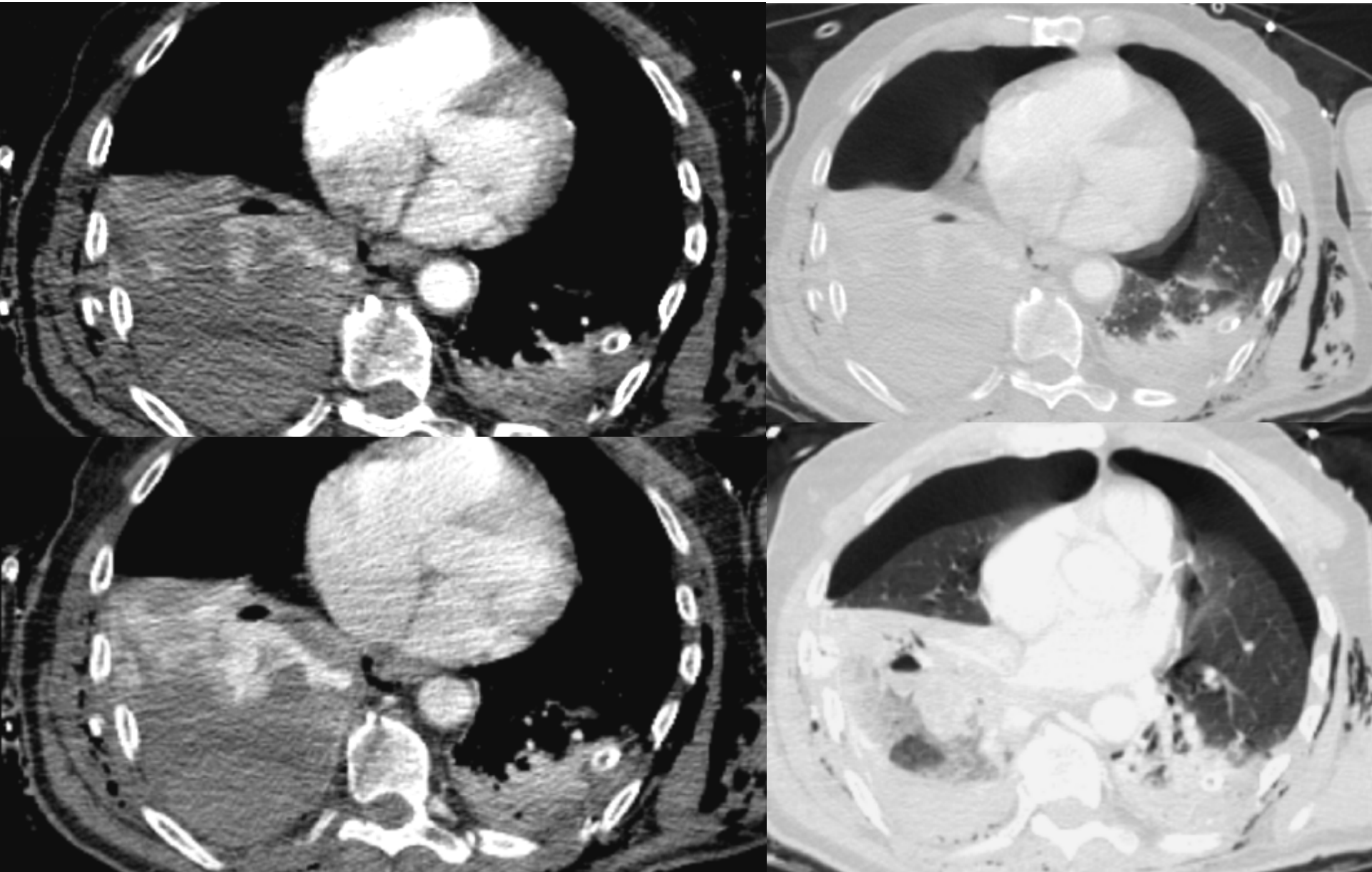

Thoraxtrauma

- **Zwerchfellruptur**
  - **Sicher selten: < 1% beim stumpfen Thoraxtrauma.**
  - **Aber: kann leicht übersehen werden, klinisch schwerwiegende Verletzung.**
  - **Auftreten li >> re (Schutz durch Leber).**
  - **Koronare und sagittale MPRs zum Nachweis der Diskontinuität des Zwerchfells hilfreich.**

Thoraxtrauma

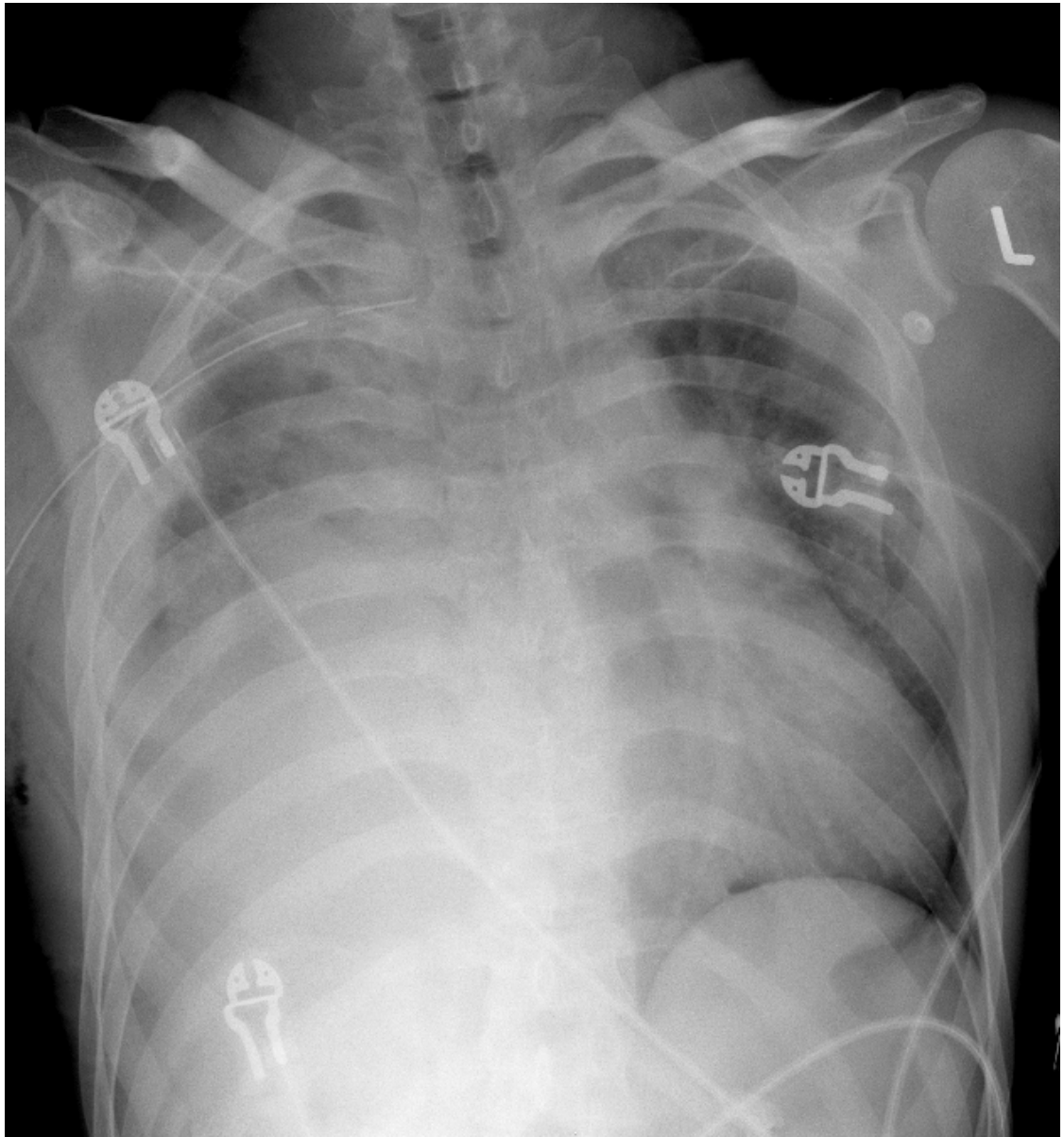

Thoraxtrauma

UNIVERSITÄTSmedizin. MAINZ
Klinik und Poliklinik für Diagnostische und Interventionelle Radiologie

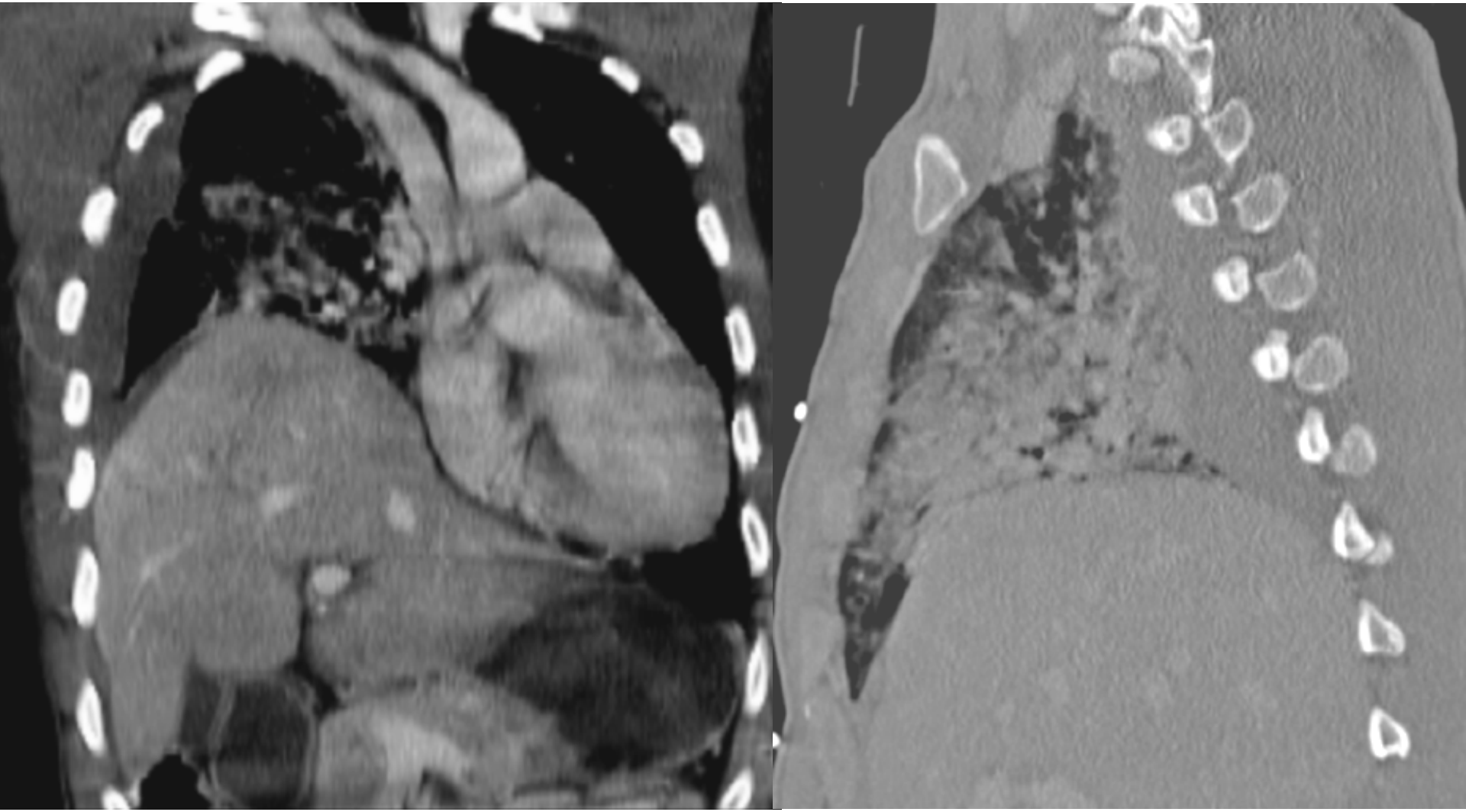

Traumatische rechtsseitige Zwerchfellruptur

Thoraxtrauma

- **Verletzungen großer Gefäße:**
  - **Verletzungen der Aorta: primär hohe Mortalität (90%), in der Klinik Mortalität von 2%/h innerhalb der ersten 48h.**
  - **Prädilektionsstelle: Aortenisthmus, Lig. arteriosum.**
  - **Dissektion, KM-Extravasation, Pseudoaneurysma, Thrombusbildung. Großes mediastinales Hämatom.**

Thoraxtrauma

Thoraxtrauma

UNIVERSITÄTSmedizin. MAINZ
Klinik und Poliklinik für Diagnostische und Interventionelle Radiologie

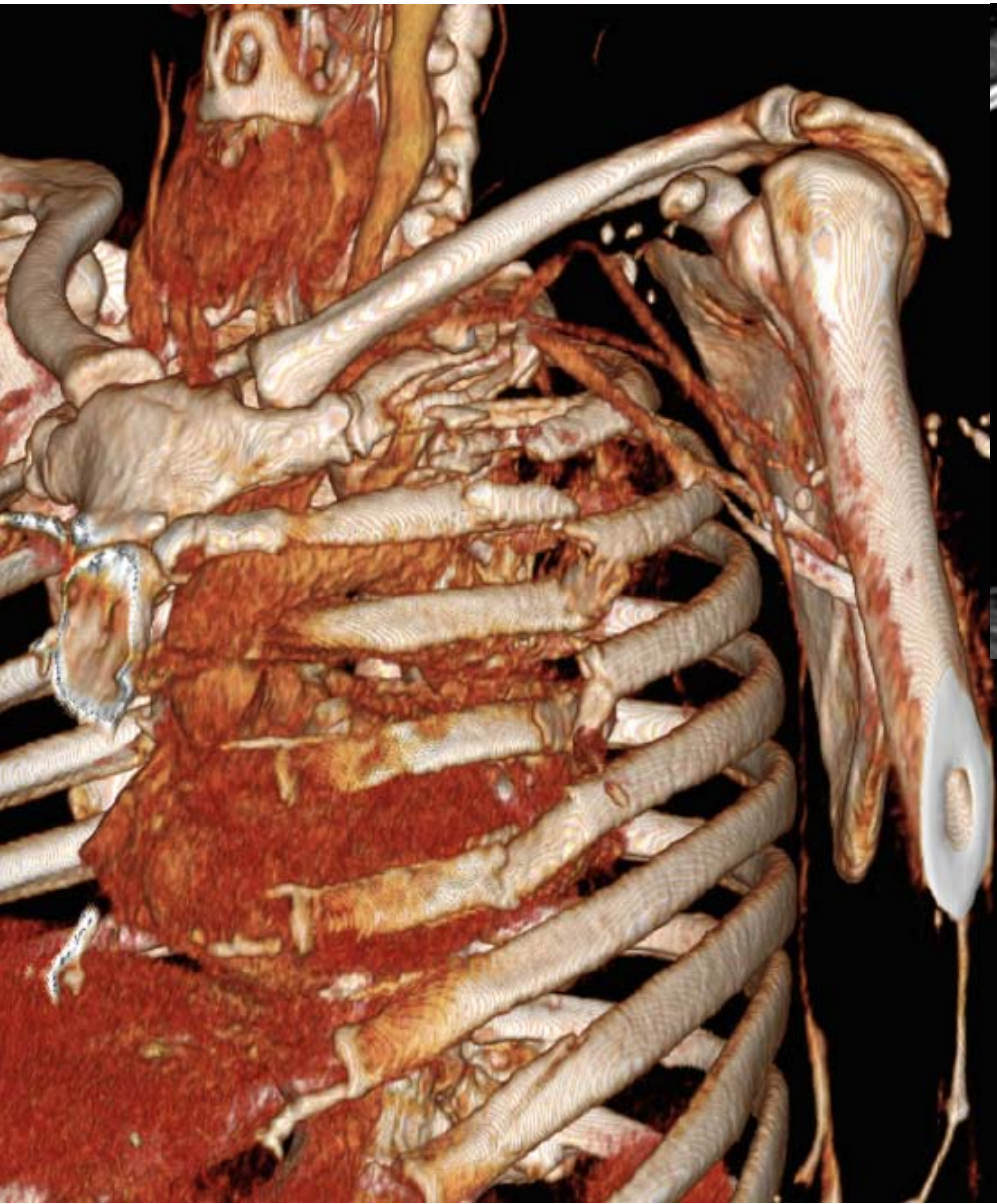

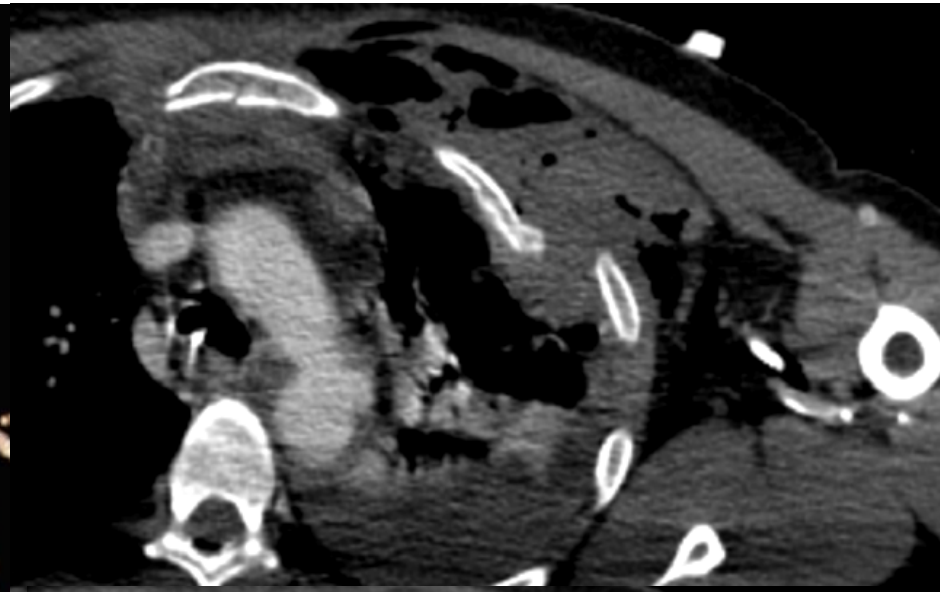

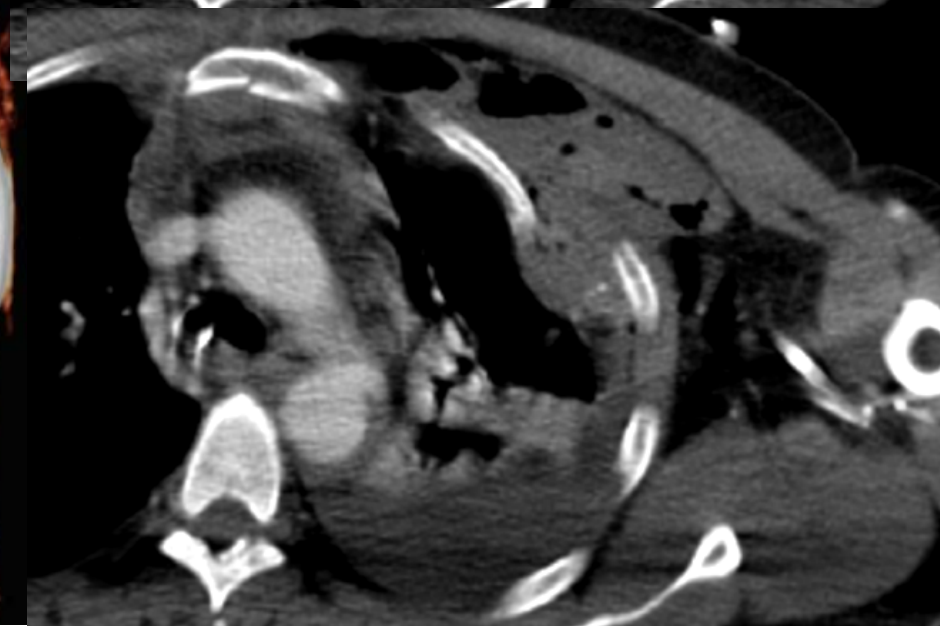

Thoraxtrauma

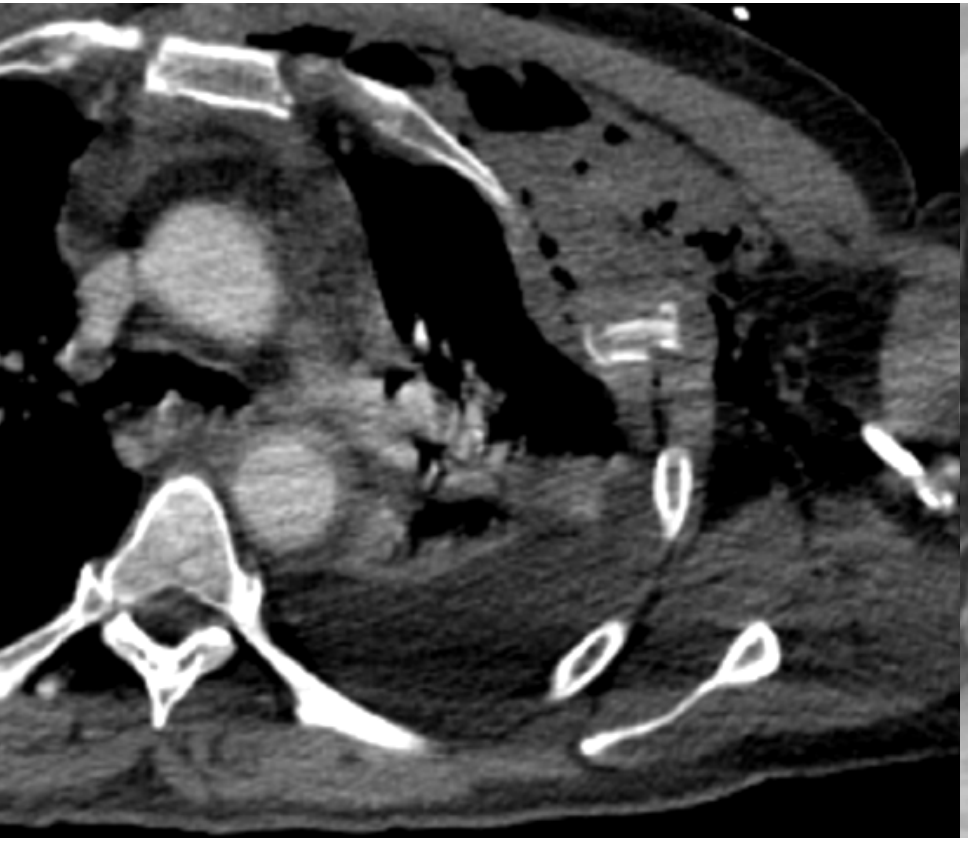

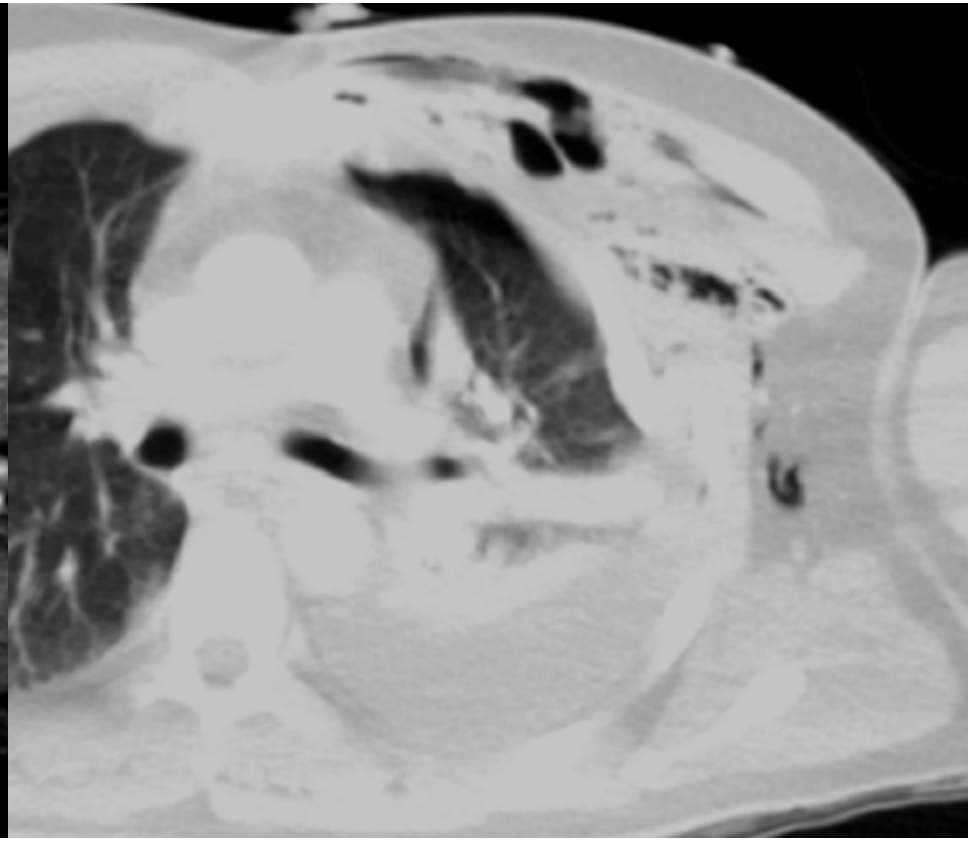

Thoraxtrauma

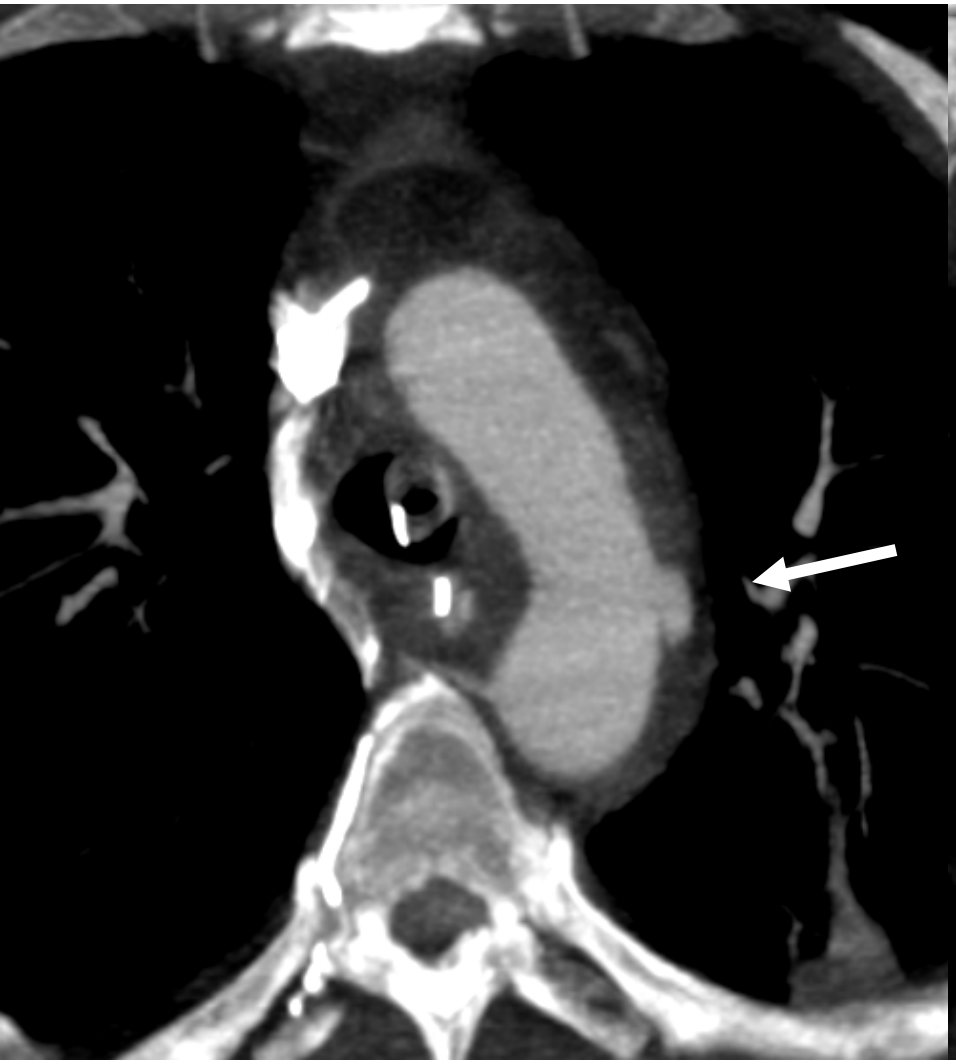

Traumatische Aortenruptur an typischer Stelle

Thoraxtrauma

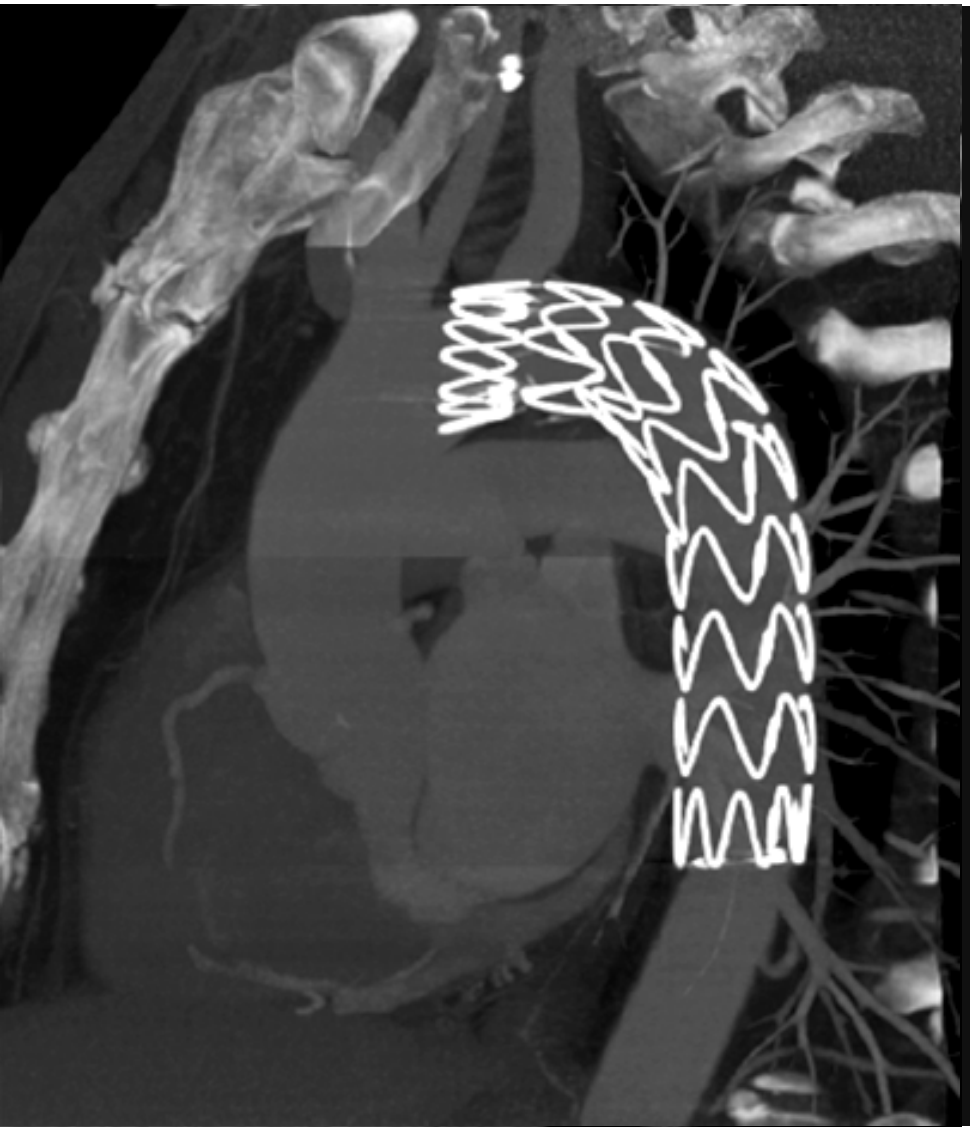

Thoraxtrauma

Ruptur der Aorta descendens

Thoraxtrauma

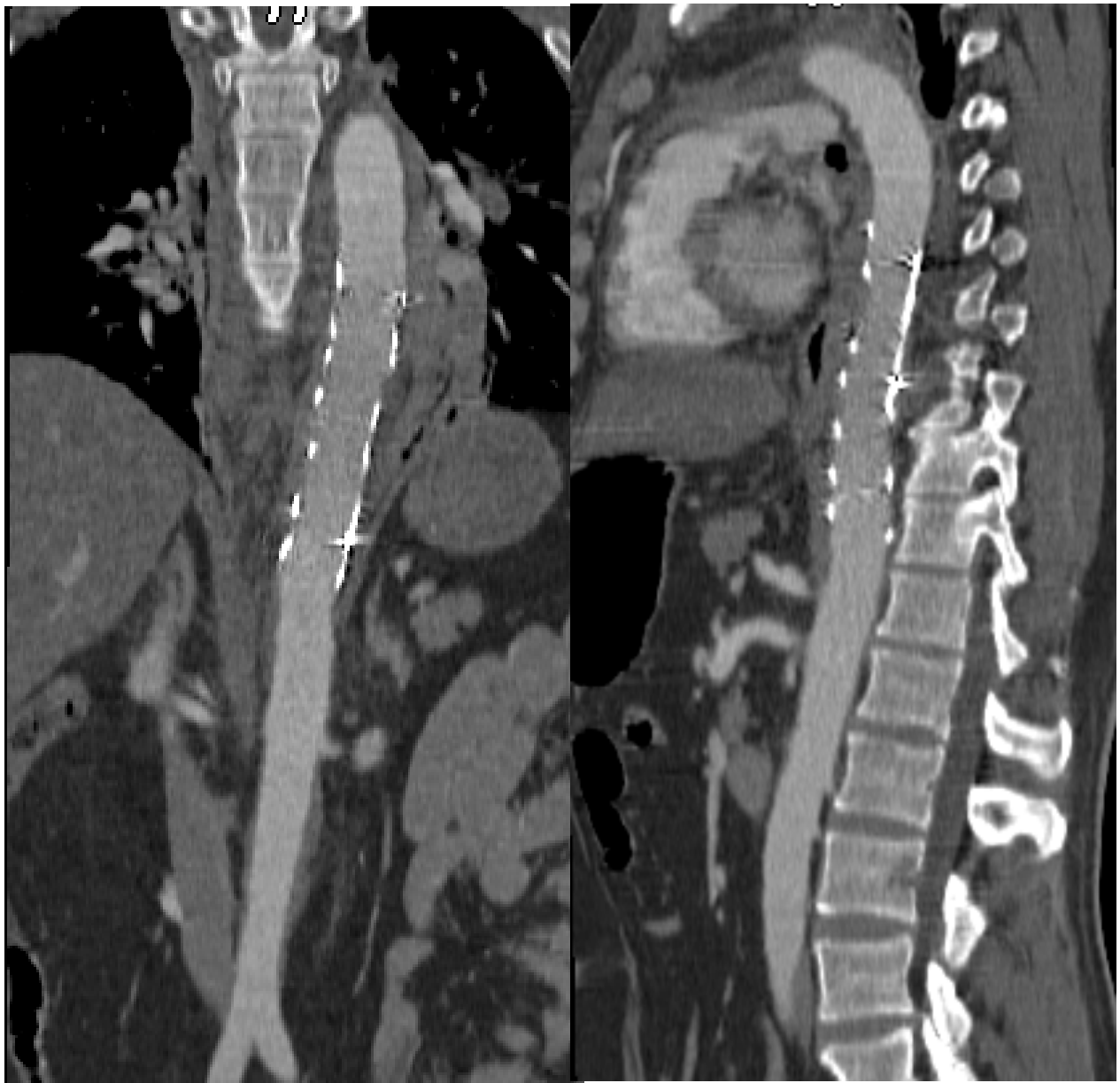

Kontrolle nach interventioneller Therapie

Thoraxtrauma

- **Wirbelsäulenverletzungen**
  - **Im Rahmen des Polytraumas zumeist zwischen Th9 und Th12 im Bereich der BWS.**
  - **Zumeist Hyperflexions- und axiales Stauchungstrauma.**
  - **Beurteilung der frakturierten Säulen (stabil vs. instabil).**
  - **Rolle der MRT? ➔ Osteoporose, Kinder und Jugendliche, diskoligamentäre Verletzungen, Verletzungen des Rückenmarks.**

Thoraxtrauma

UNIVERSITÄTSmedizin. MAINZ
Klinik und Poliklinik für Diagnostische und Interventionelle Radiologie

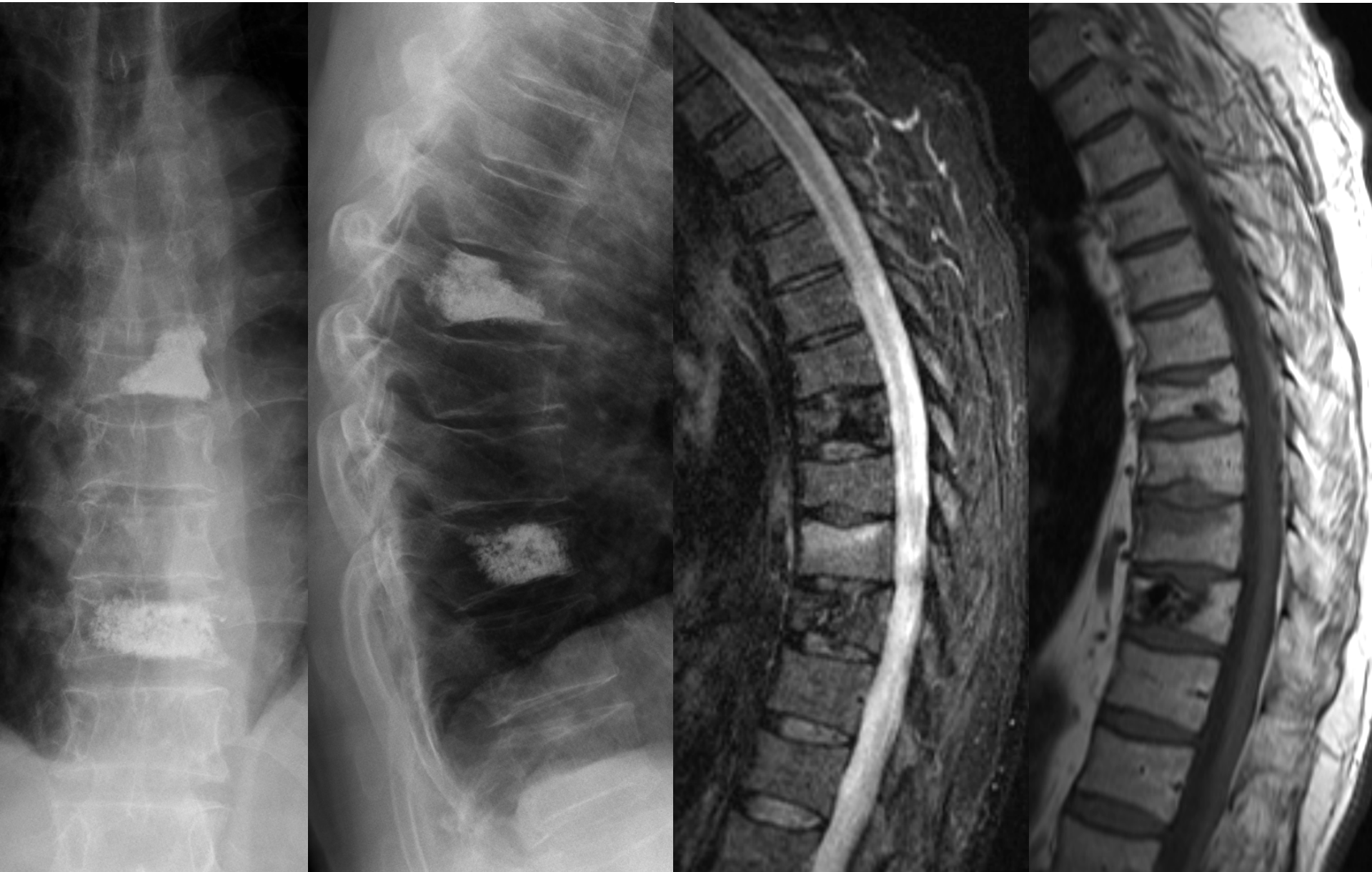

Thoraxtrauma

Sturz vom Pferd

Thoraxtrauma

UNIVERSITÄTSmedizin. MAINZ
Klinik und Poliklinik für Diagnostische und Interventionelle Radiologie

Thoraxtrauma

UNIVERSITÄTSmedizin. MAINZ
Klinik und Poliklinik für Diagnostische und Interventionelle Radiologie

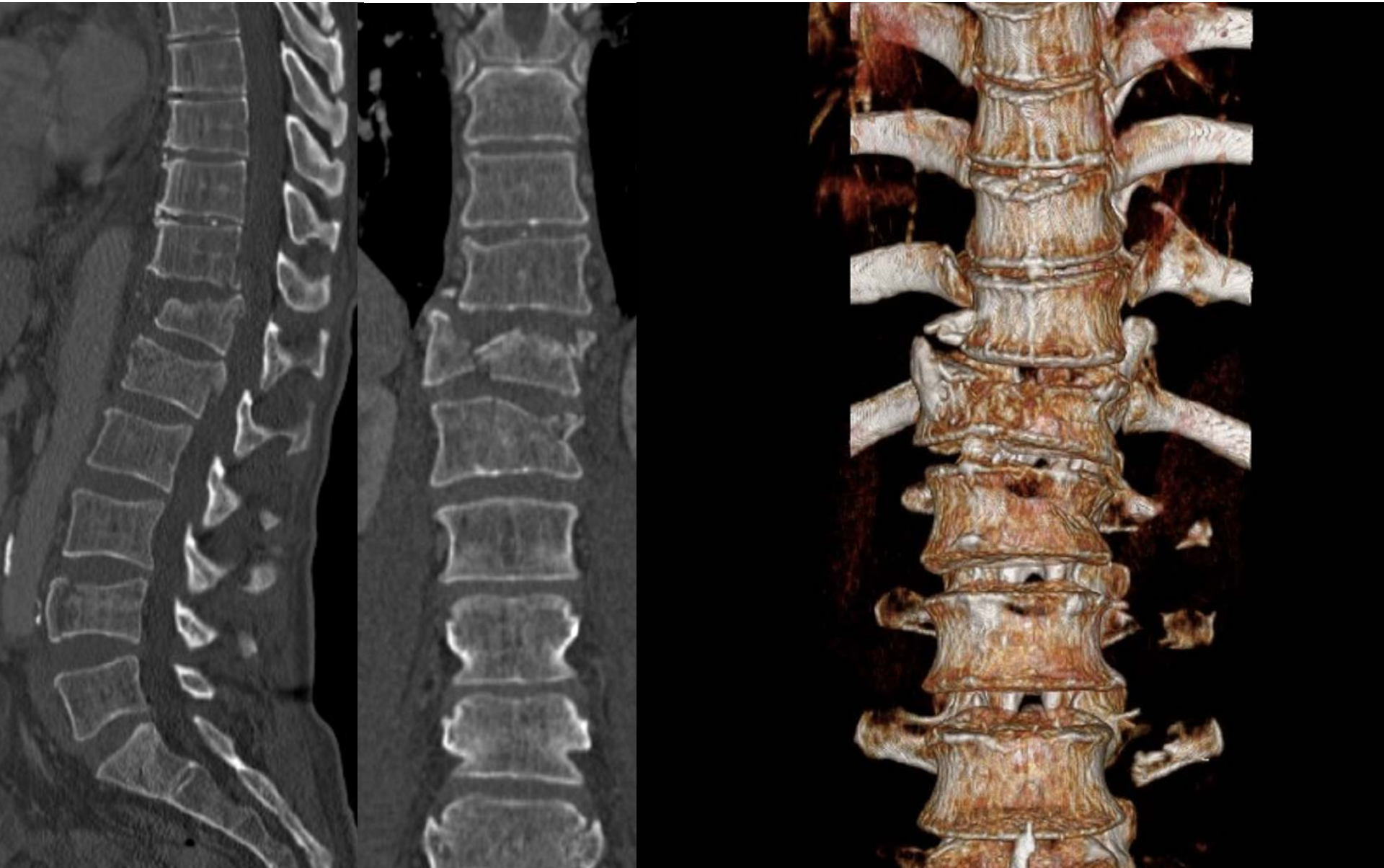

Thoraxtrauma

Thoraxtrauma

UNIVERSITÄTSmedizin. MAINZ
Klinik und Poliklinik für Diagnostische und Interventionelle Radiologie

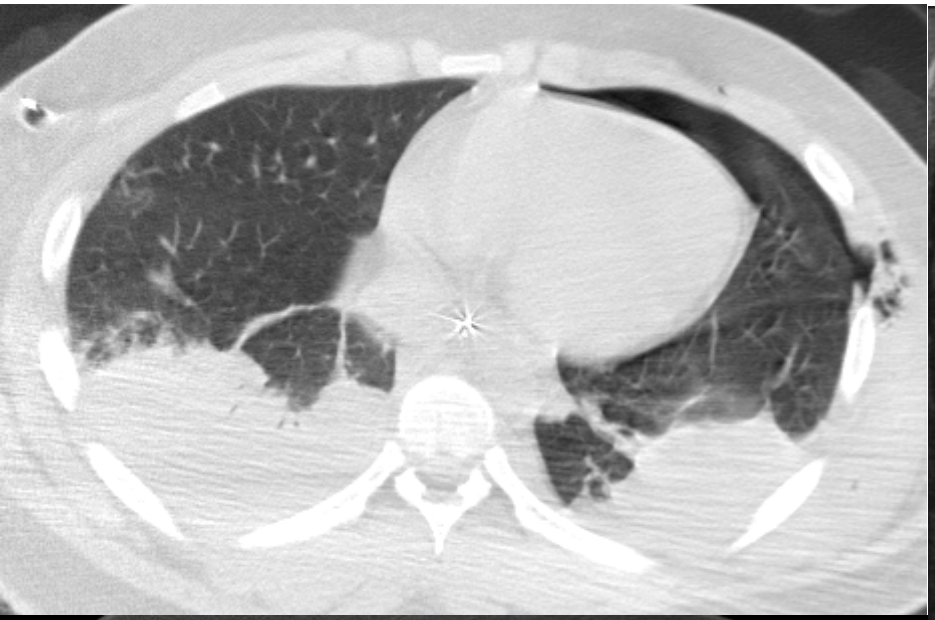

Thoraxtrauma

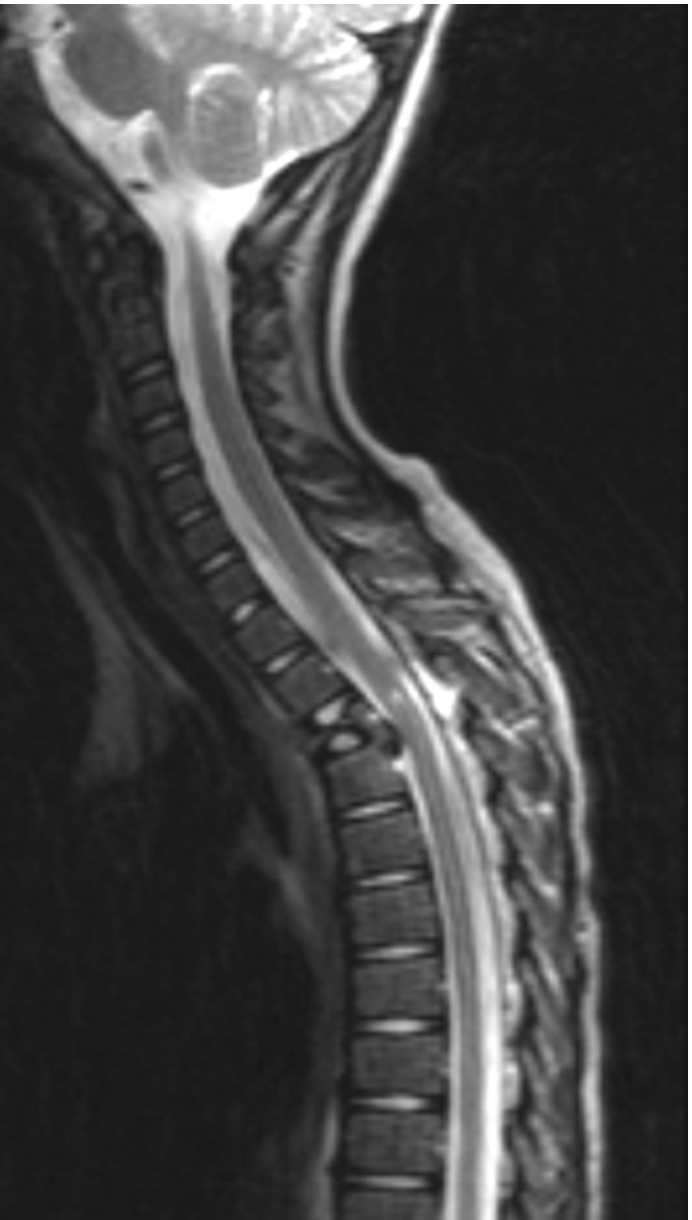

Spinales Trauma: Unterscheidung Kontusion, Hämatom und Transsektion nur mit der MRT möglich

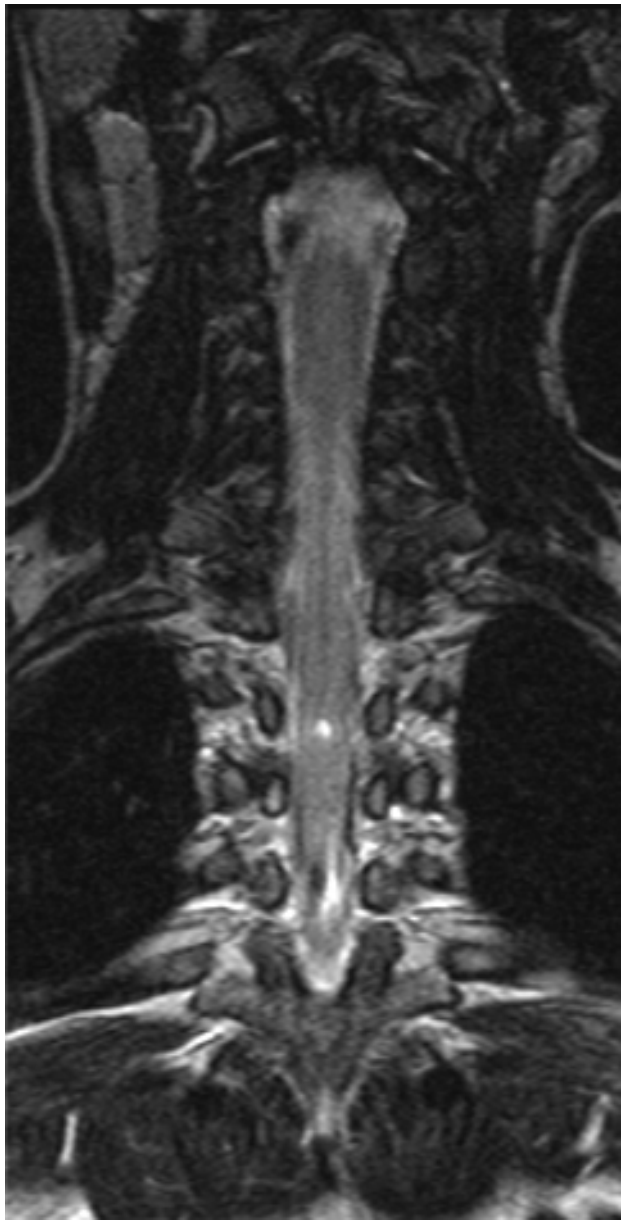

Thoraxtrauma

- **Fall 1:**
  - **19 jährige weibliche Patientin, vermutetes Hochrasanztrauma beim Autofahren.**
  - **Wird zunächst wach und agitiert vorgefunden, kommt hämodynamisch stabil und intubiert in die Klinik.**
  - **Im CCT: keine intrakranielle Blutung, keine Hirnschwellung, keine Mittellinien-verlagerung.**

Thoraxtrauma

UNIVERSITÄTSmedizin. MAINZ
Klinik und Poliklinik für Diagnostische und Interventionelle Radiologie

Thoraxtrauma

- **Was ist Ihre schwerwiegendste Diagnose?**

1) **Rippenserienfraktur mit Gefäßverletzung.**
2) **Lungenkontusion mit kleinem Pneumothorax.**
3) **Hämatothorax.**
4) **Traumatische Aortenruptur.**
5) **Keine der genannten.**

Thoraxtrauma

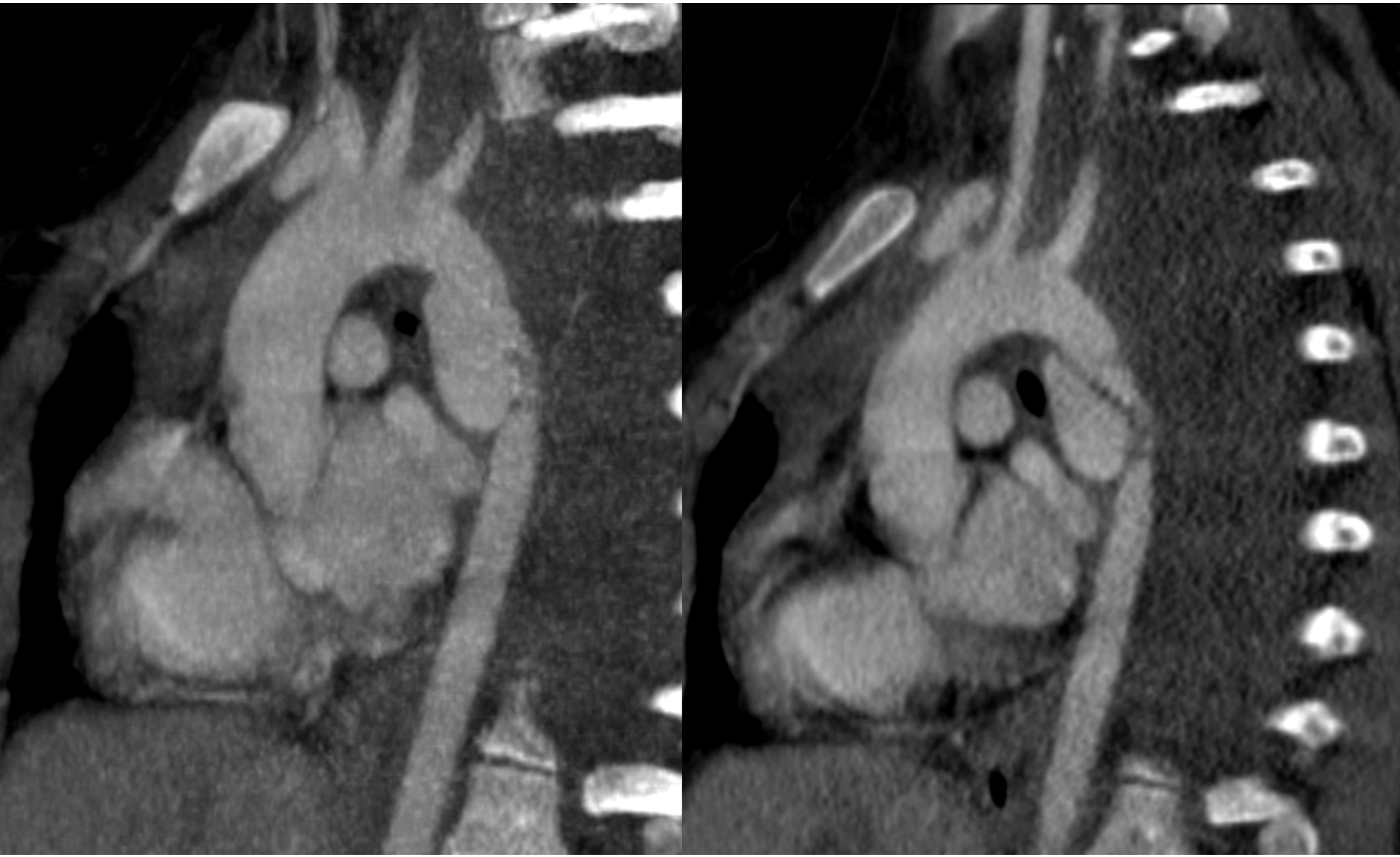

Thoraxtrauma

- **War das alles?**

Sektionsbefund:

Myokardinfarkt durch LAD-Dissektion

Thoraxtrauma

- **Fall 2:**
  - **25 jähriger männlicher Patient, beim Rangieren von einem LKW eingeklemmt.**
  - **LKW drückt ihn an eine Betonwand.**
  - **Filterkriterien erfüllt? Patient kommt hämodynamisch stabil und intubiert in die Klinik.**

Thoraxtrauma

Thoraxtrauma

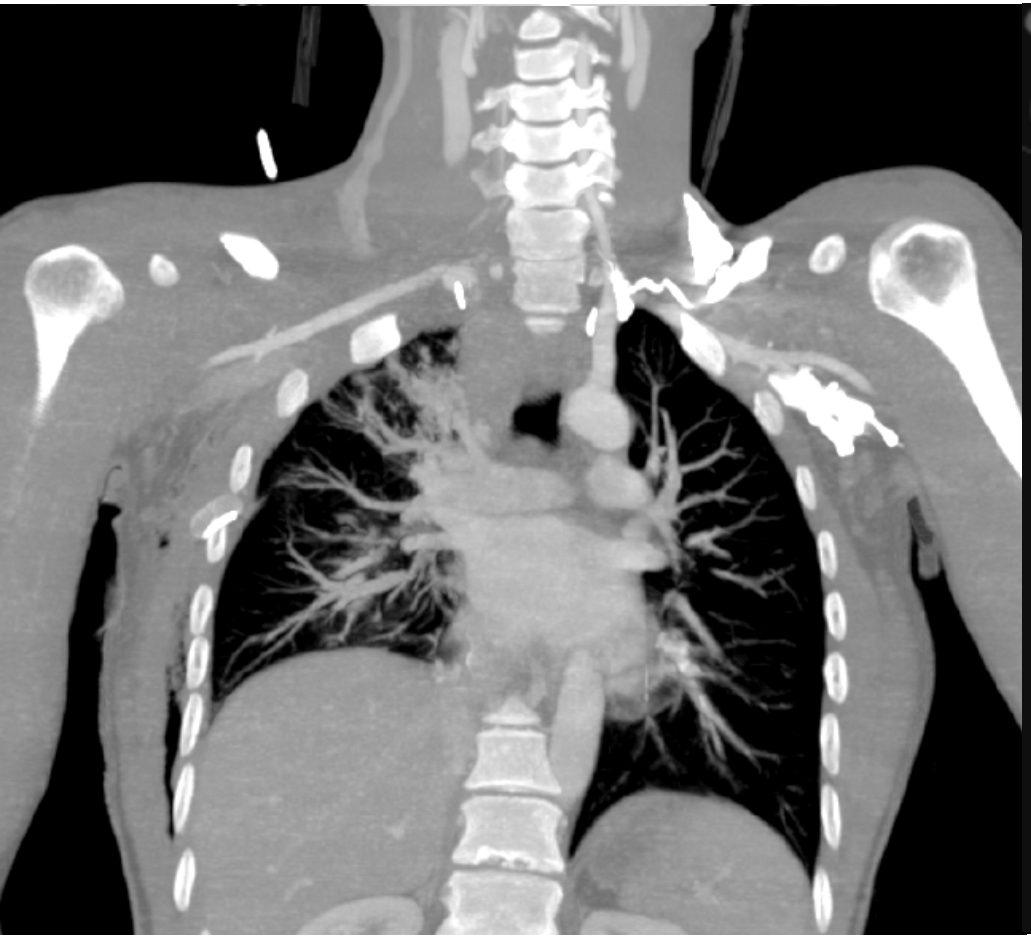

Thoraxtrauma

- **Was ist die schwerwiegendste Diagnose?**

1) **Rippenserienfraktur mit Scapulafraktur.**
2) **Lungenkontusion mit Thoraxwandemphysem.**
3) **Claviculafraktur.**
4) **Dornfortsatzfrakturen des cervico-thorakalen Überganges.**
5) **Keine der genannten.**

Thoraxtrauma

Diagnose:

Scapulo-thorakale Dissoziation

Thoraxtrauma

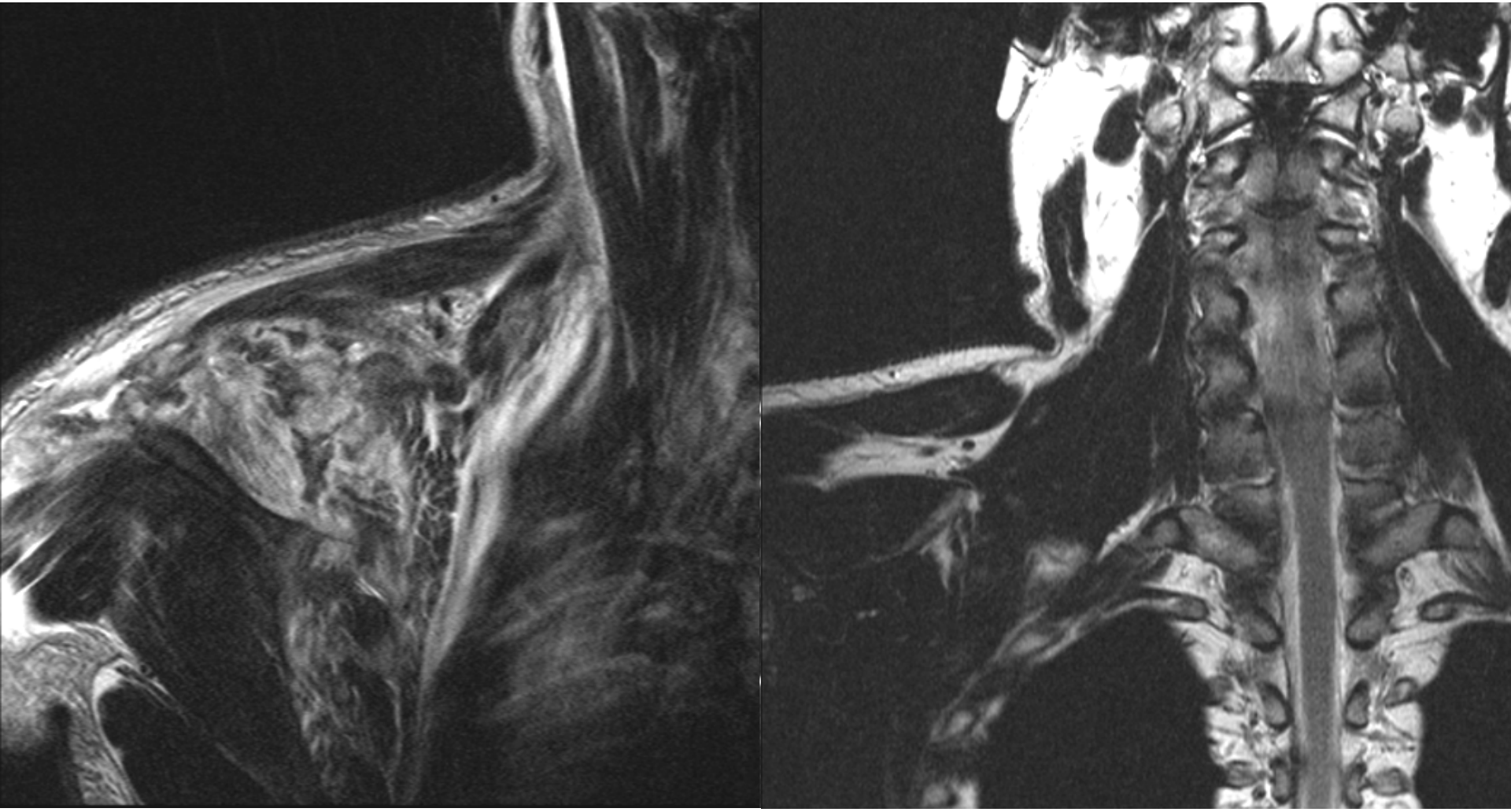

Ausgedehnte Muskelzerreißungen und Plexusriss

Thoraxtrauma

UNIVERSITÄTSmedizin. MAINZ
Klinik und Poliklinik für Diagnostische und Interventionelle Radiologie

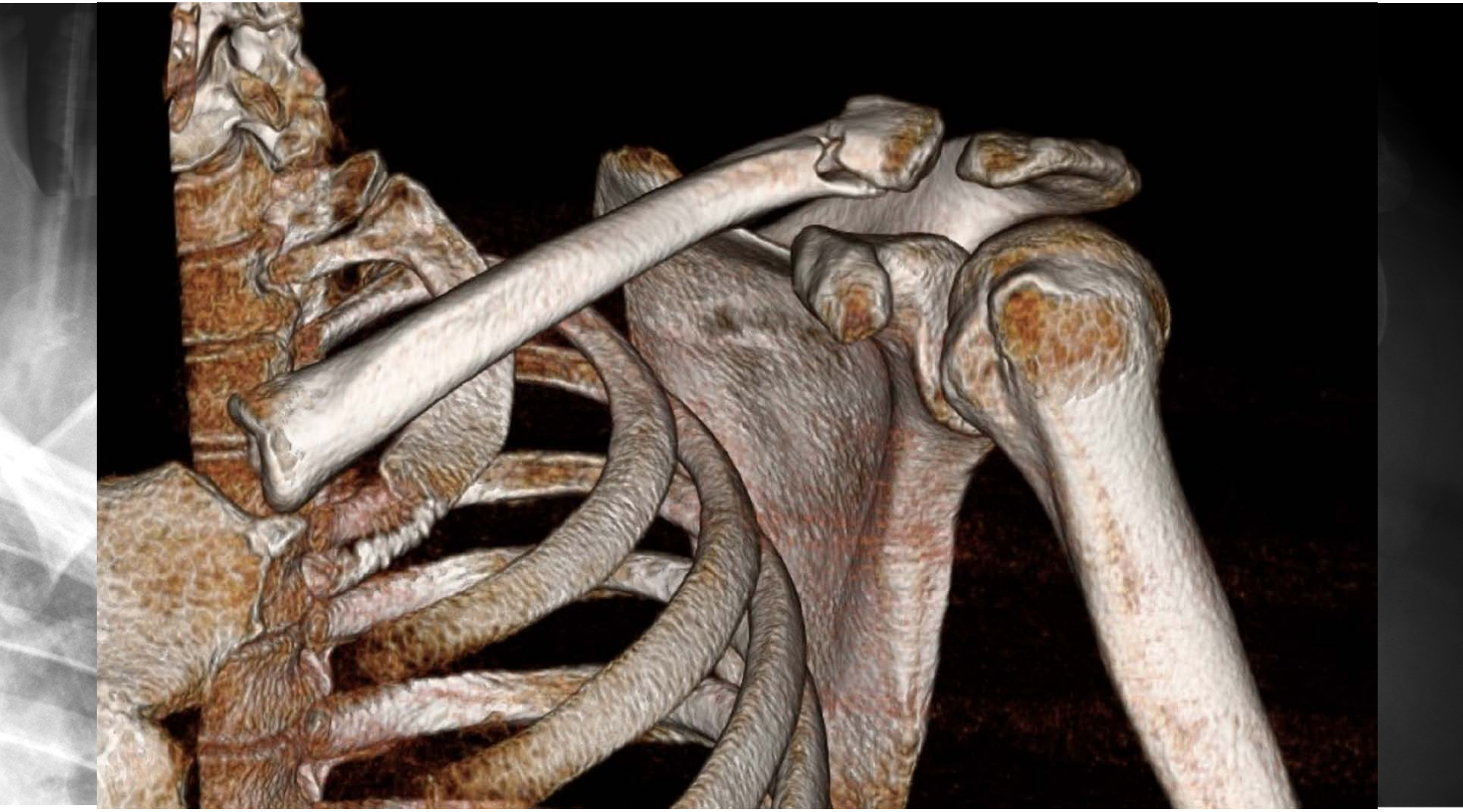

Unfall beim Quad-Fahren

Thoraxtrauma

UNIVERSITÄTSmedizin. MAINZ
Klinik und Poliklinik für Diagnostische und Interventionelle Radiologie

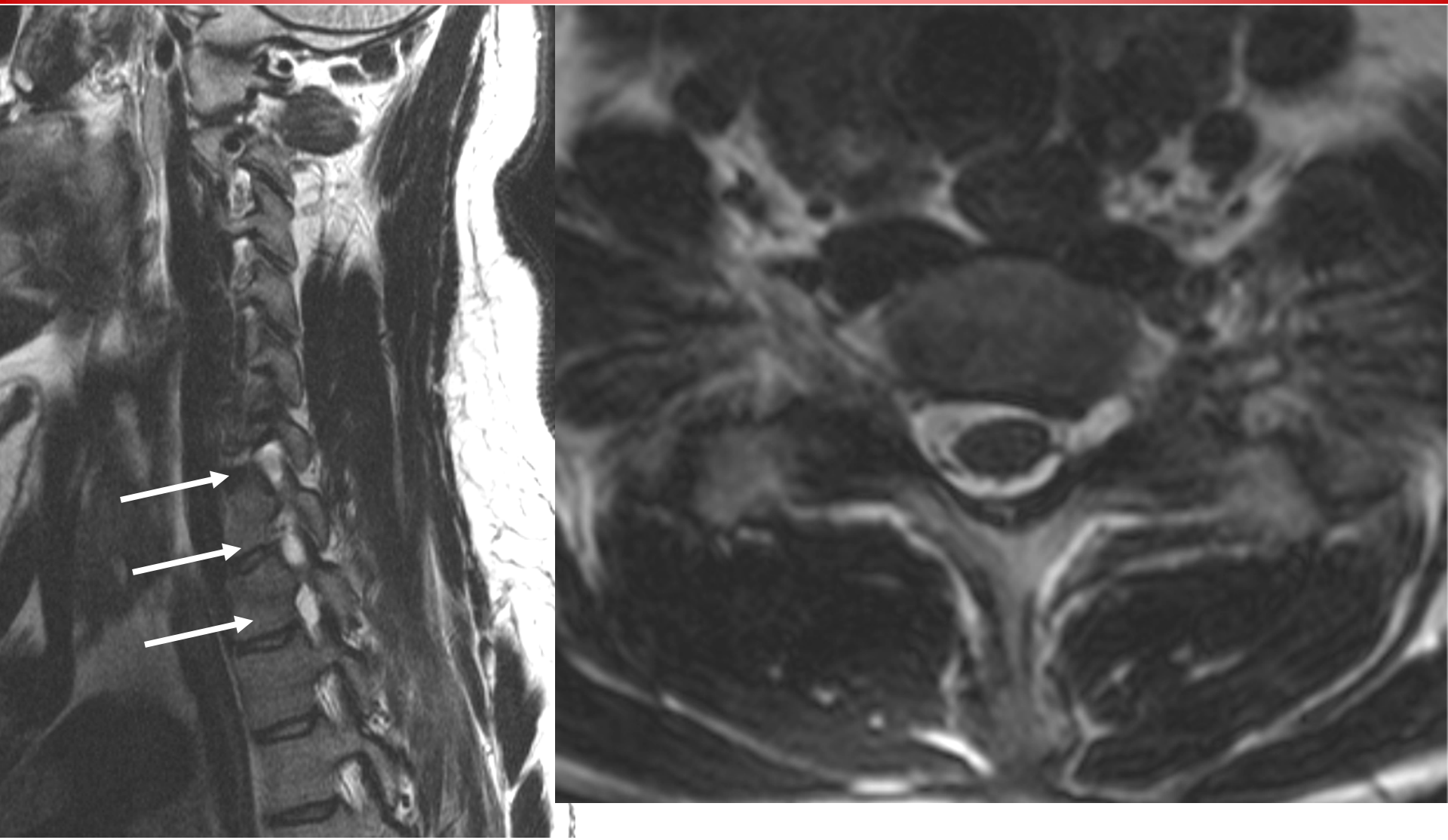

Nervenwurzelausriss in drei Segmenten

Thoraxtrauma

- **Literatur**

  - **Gavelli et al. Eur Radiol 2002,12:1273-1294.**
  - **Sangster GP et al. Emerg Radiol 2007; 14:297-310.**
  - **Oikonomou and Prassopoulos. Insights Imaging 2011;2:281-295.**
  - **Dreizin and Munera. Radiographics 2012; 32:609-631.**
  - **Mirka H et al. Insights Imaging 2012;3:433-449.**