UK
SH

UNIVERSITÄT ZU LÜBECK

Herausforderung

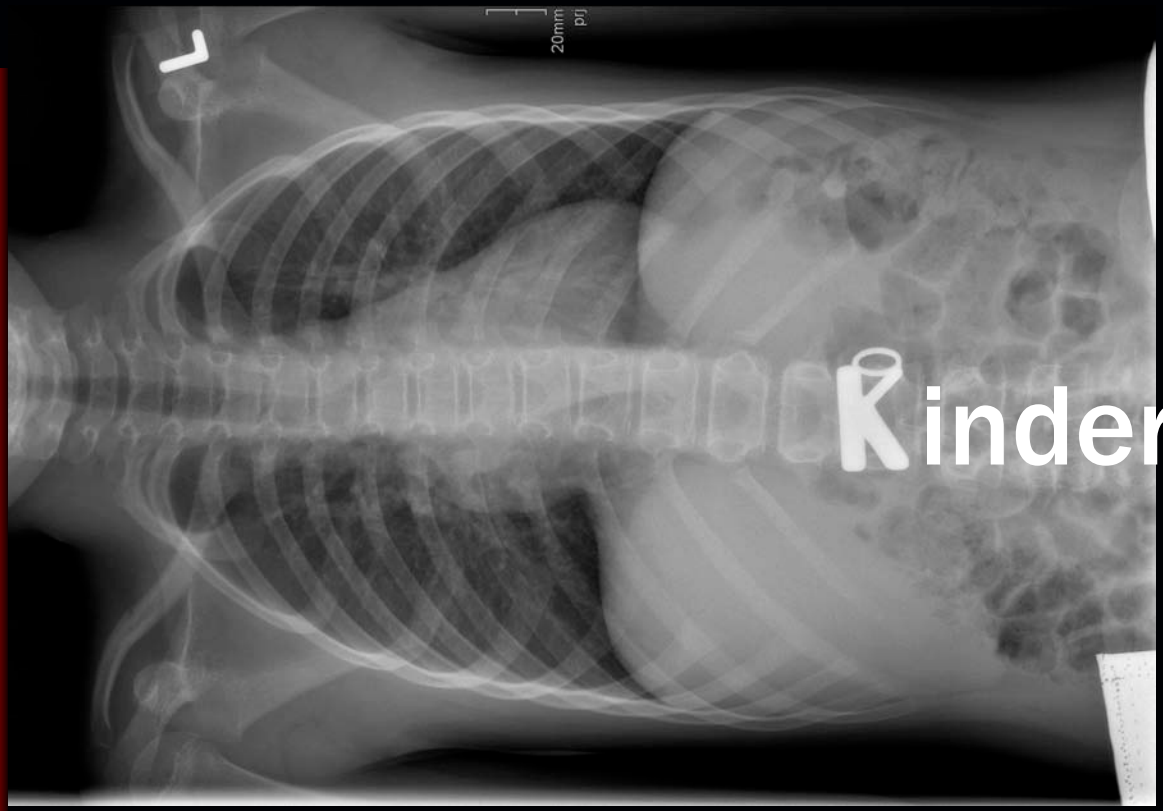

Kinderradiologie

Michael Buchholz

Klinik für Radiologie und Nuklearmedizin, Universitätsklinik Schleswig Holstein, Campus Lübeck, Deutschland

Merkmale des Radiologen aus studentischer und W3 Sicht:

- Radiologen sind
  - Geldgeil
  - Technik-verliebt
  - Patientenscheu

- „ Radiologen arbeiten mit Strahlen und nicht mit Schleim „

UK
SH

UNIVERSITÄT ZU LÜBECK

Merkmale des Kinder- Radiologen

- Radiologen sind
  - ~~Geldgeil~~
  - Technik-verliebt
  - ~~Patientenscheu~~

- „ Radiologen arbeiten mit Strahlen und ~~nicht~~ mit Schleim „

Warum Kinderradiologie

- Andere Krankheiten
- Andere Anatomie des wachsenden Organismus
- Strahlensenibler Organismus
- Strahlensparendes Arbeiten

- Versuch der Weiterentwicklung von Techniken in Sonographie und MRT zur Vermeidung von Strahlenbelastung

Untersuchungstechnik

- Alles was die Radiologie bietet

- Schwerpunkt Ultraschall
- Schwerpunkt Schnittbild MRT
- Röntgen
- Auch CT , Intervention

UK
SH

UNIVERSITÄT ZU LÜBECK

Patientengut

- Praenatale Diagnostik mit MRT und Röntgen
- Diagnostik ab Geburt
- Kinder und Jugendliche
- Erwachsene mit klassischen pädiatrischen Erkrankungen

UK
SH

UNIVERSITÄT ZU LÜBECK

Zystische Fibrose

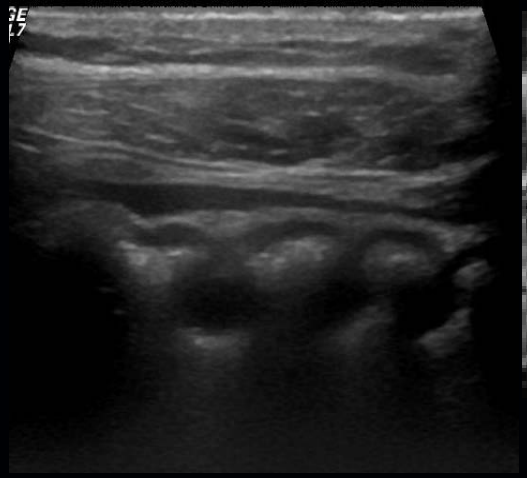

Schädelsono

UNIVERSITÄT ZU LÜBECK

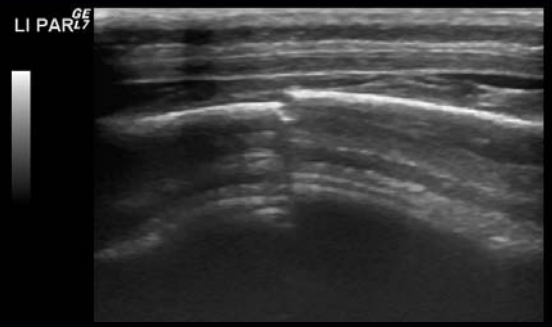

Kalottenfraktur

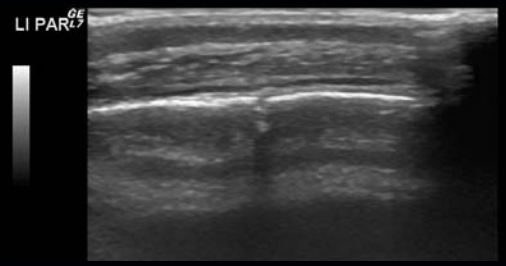

Schädelnaht

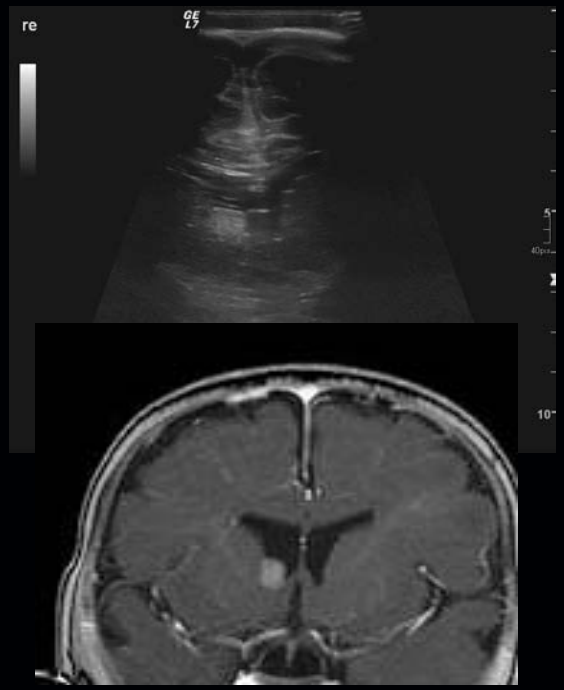

Neugeborenenlunge

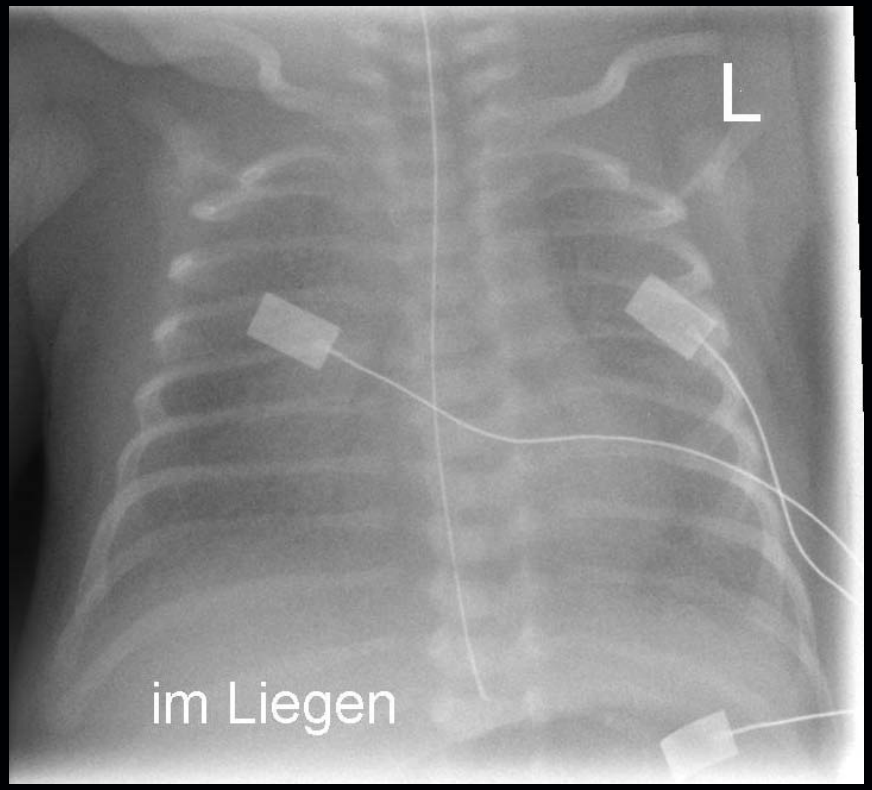

Atemnotsyndrom Grad III

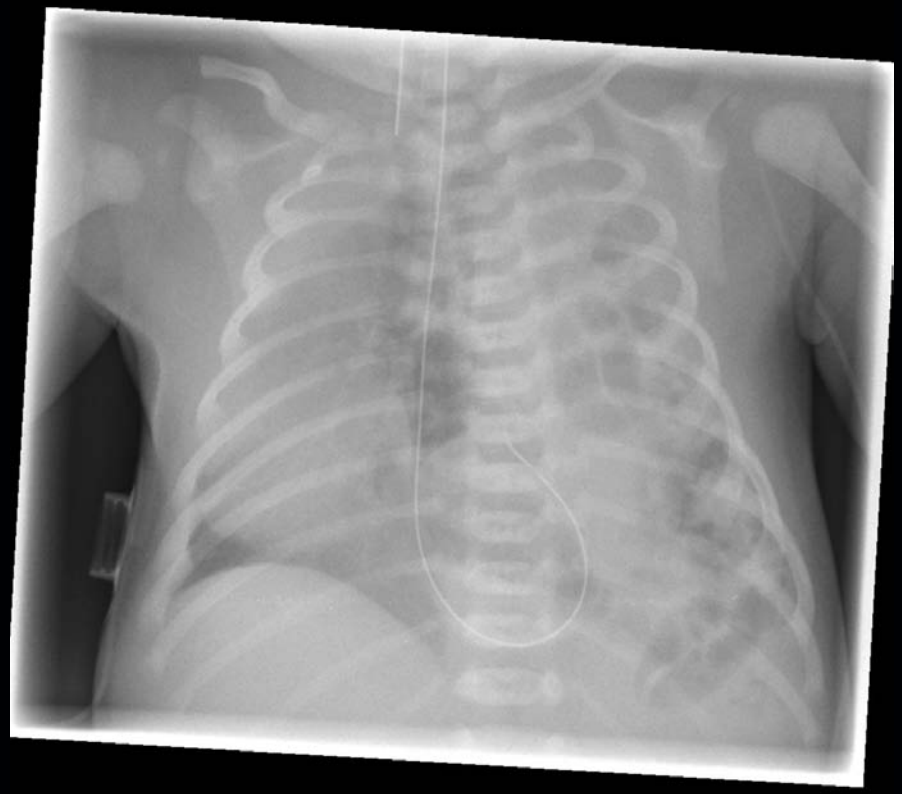

Enterothorax

Ersatz der Durchleuchtung

UK SH

UNIVERSITÄT ZU LÜBECK

Hypertrophische Pylorusstenose

Ileokolische Invagination

UK
SH

UNIVERSITÄT ZU LÜBECK

Harntransportstörungen

- Abflussbehinderung
  - Urterabgangsstenose
  - Ostiumstenose
  - Harnröhrenklappen
- Vesikoureterorenaler Reflux
- Parenchymdysplasien

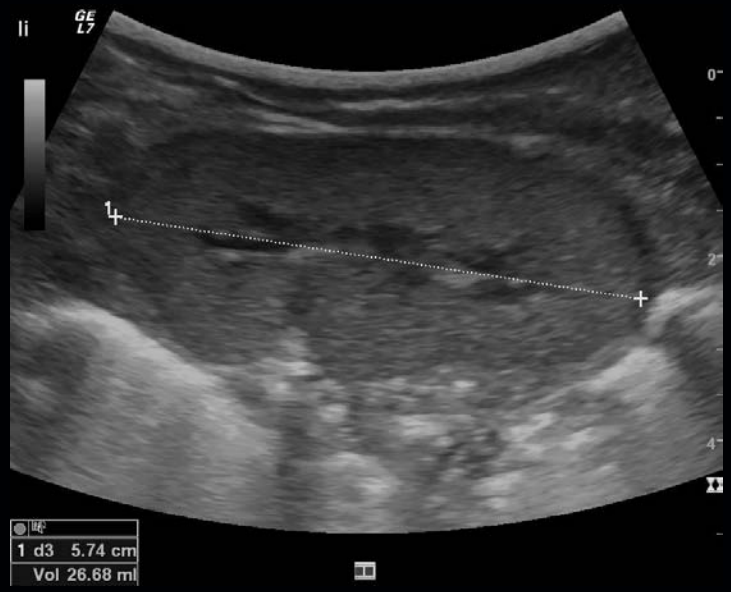

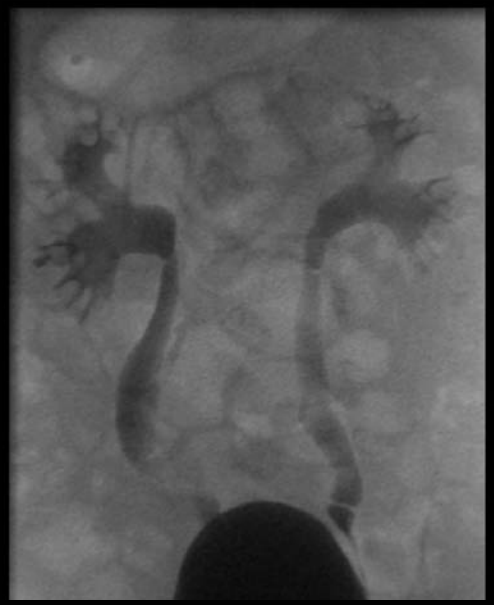

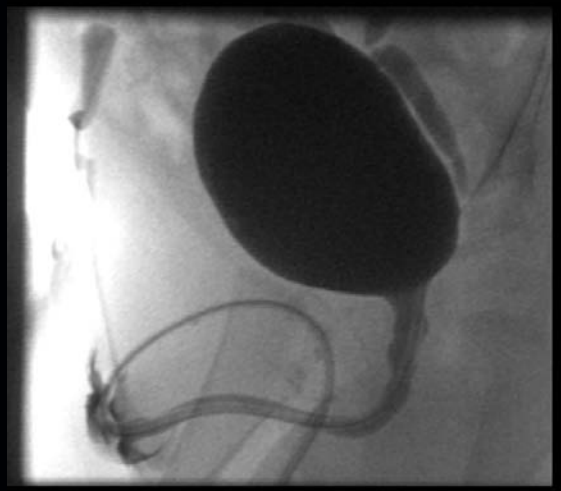

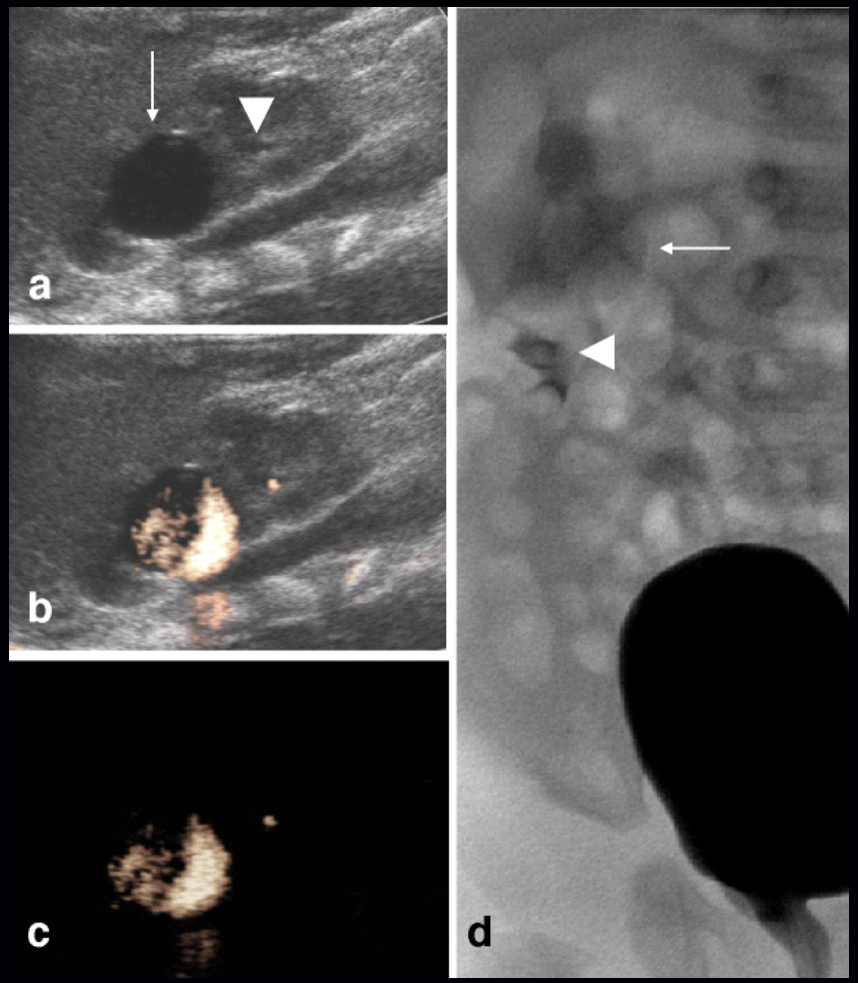

Voiding urosonography with US contrast agents for the diagnosis of vesicoureteric reflux in children. II. Comparison with radiological examinations; Darge K. Pediatr Radiol. 2008 Jan;38(1):54-63

MR-Urographie

- Morpholgische Darstellung analog zur AUG
- Ausscheidung und funktionelle Informationen können ohne Strahlenbelastung zusätzlich erfasst werden

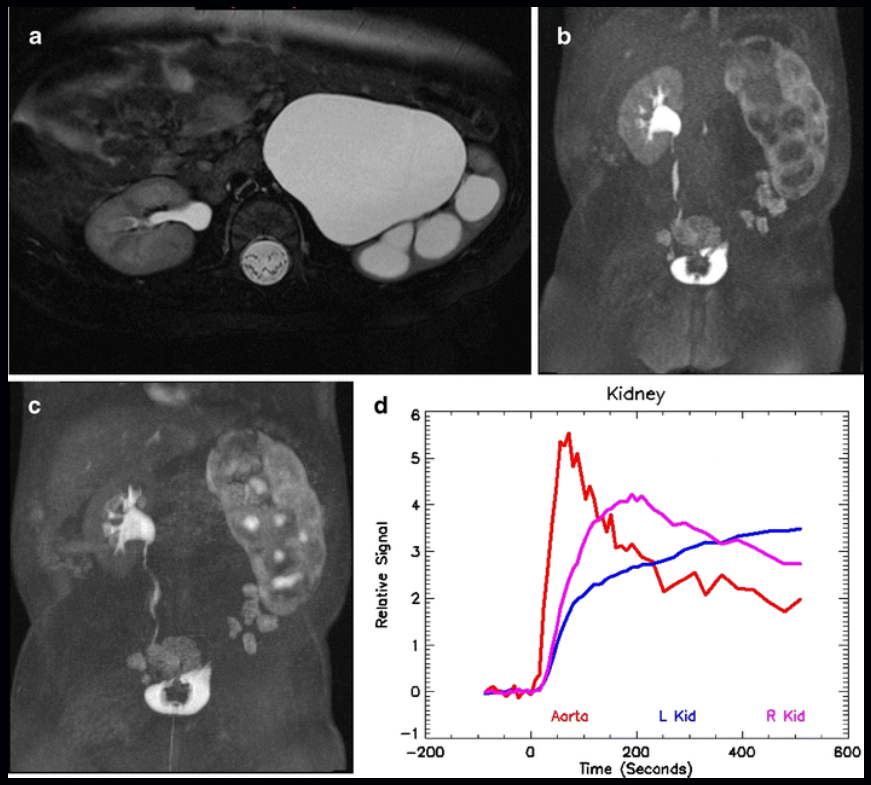

Pediatric uroradiology: state of the art; Darge K, Grattan-Smith JD, Riccabona M; Pediatr Radiol. 2010 Apr 21. [Epub ahead of print]

UK
SH

Bildbeispiele wachsendes Skelett

UNIVERSITÄT ZU LÜBECK

UK SH

Kindesmisshandlung

UNIVERSITÄT ZU LÜBECK

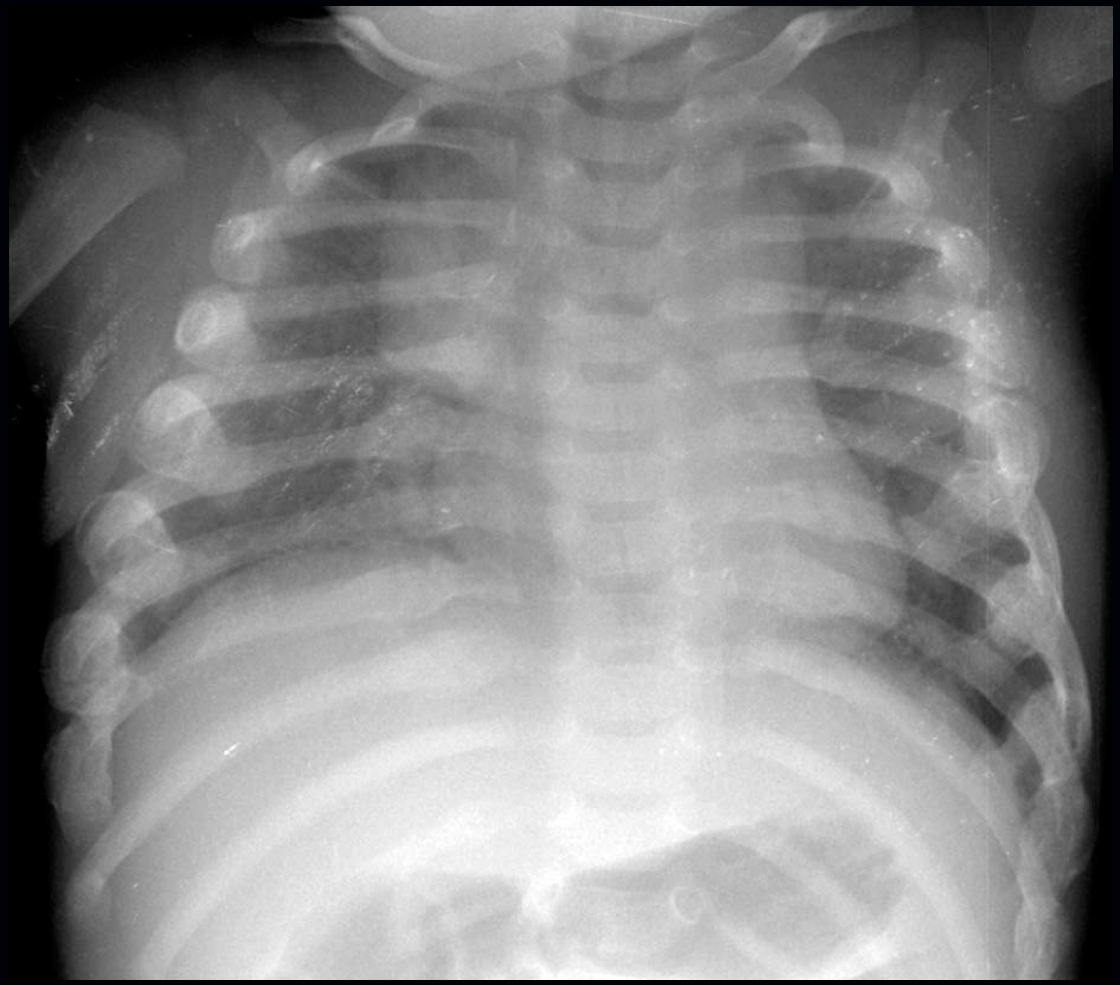

Weiblicher Säugling 3 Monate alt, akutell Schädelhirntrauma

Und wo ist die Herausforderung ?

- Seltene Krankheitsbilder wie Fehlbildungssyndrome
- Einziger Kinderradiologe vor Ort
- Handling von Patienten und Angehörigen
- Gerätepark
- Wechsel auf nicht strahlenbelastende Untersuchungen

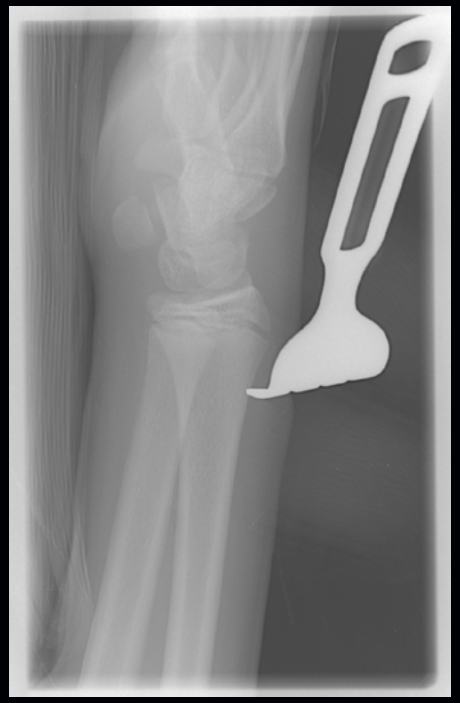

Positive Effekte am kinderradiologischen Arbeiten:

- Enger Kontakt zum Patienten
- Alle Bildgebende Diagnostik in einer Hand,
- Überschaubare Patientenzahl, man kennt die Patienten und ihre Krankheit / Befunde
- Überschaubare Zahl an Zuweisern, damit enger Kontakt und meist freundliche Umgangsformen

Zusatzausbildung

- Insgesamt drei Jahre lang
- Zwei Jahre Kinderradiologie + 1 klin. Jahr
- Drei Jahre Kinderradiologie
- Ein Jahr Kinderradiologie kann in der Facharztausbildung abgeleistet werden.
- Unterschiedliche Schwerpunkte und Kooperationen zwischen den radiologischen Disziplinen und behandelnden Abteilungen

UK SH Diagnose ?

UNIVERSITÄT ZU LÜBECK

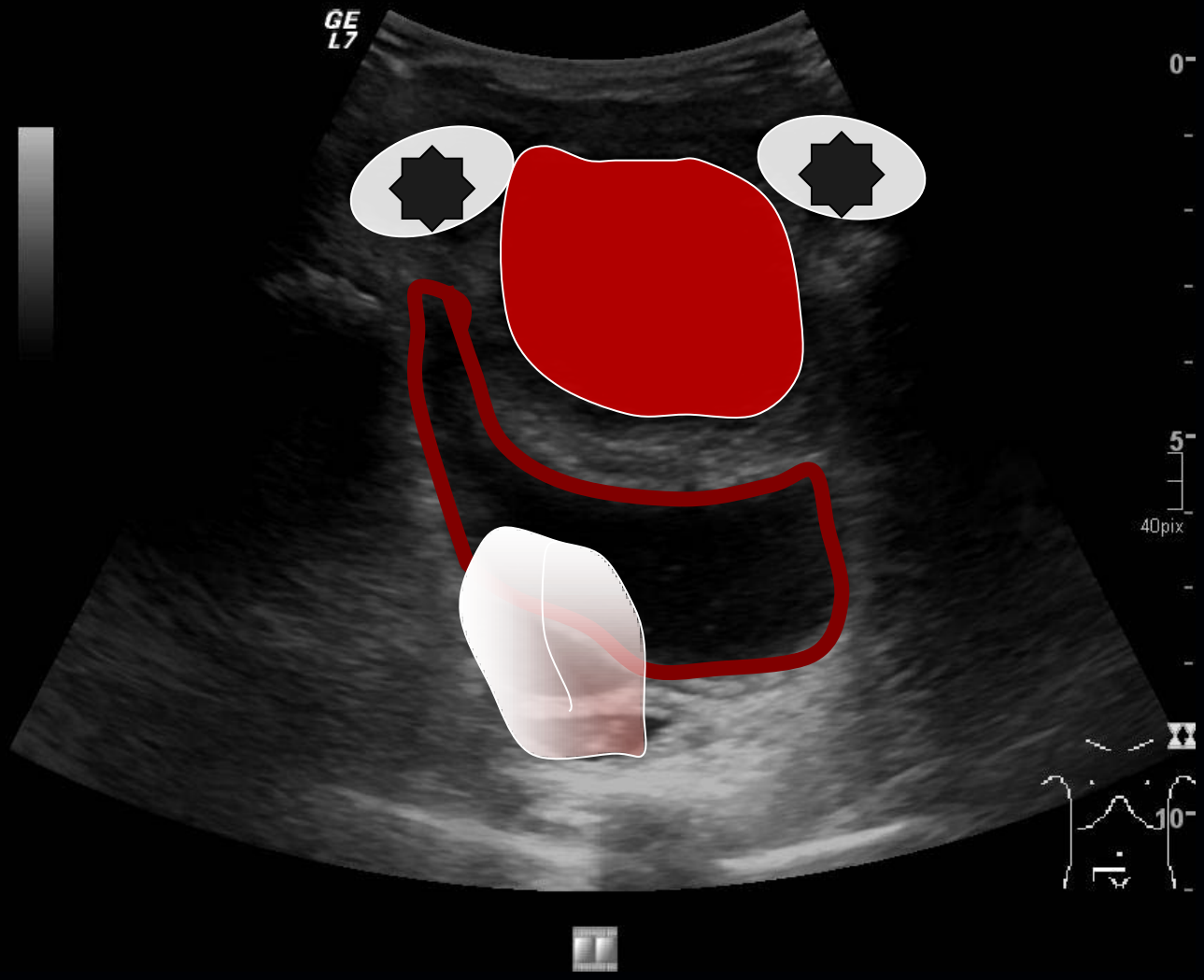

Clown gefrühstückt !