Kiefergelenk:
Pathologische Befunde im Schnittbild

uct Universitäres Centrum für Tumorerkrankungen Frankfurt
University Cancer Center

Deutsche Krebsgesellschaft
Zertifiziertes Darmzentrum

Gewinner des
KLINIK AWARD 2010

Thomas J. Vogl, H. Soekamto, T. Lehnert, P. Ottl
I D I R: Institut für Diagnostische und Interventionelle Radiologie
Goethe Universität, Frankfurt am Main

Gliederung

- Klinische Fragestellungen
- Pathologische Befunde
- Degenerativ
- Entzündlich
- Neoplastisch
- Case reading
- Klinische Strategien
- Arthroskopie

Mol TMJ



Institut für Diagnostische und Interventionelle Radiologie, Goethe-Universität, Frankfurt

Epidemiologie CMD

Dritte Deutsche Mundgesundheitsstudie (DMS III)

	Erwachsene (35. - 44. LJ) (n = 655)	Senioren (65. - 74. LJ) (n = 1367)
Helkimo-Index D_iI (geringe Dysfunktion)	47,6 %	48,8 %
Helkimo-Index D_iII (moderate Dysfunktion)	3,2 %	10,3 %
Helkimo-Index D_iIII (schwere Dysfunktion)	0,3 %	0,3 %

JOHN und WEFERS 1999

Bildgebende Verfahren

Indikationen

- Systemische Erkrankungen (z. B. chron. Polyarthritis, Psoriasis)
- Traumata
- Schwellungen Kiefergelenkbereich
- Gesichtsasymmetrien (Entwicklungs-/Wachstumsstörungen)

KOECK und LÜCKERATH 1995

Bildgebende Verfahren

Indikationen

- Kopf-/Gesichtsschmerz (Kiefergelenkschmerz)
- Bewegungslimitation Unterkiefer
- Nonokklusion
- Tumorverdacht
- (Kiefergelenkgeräusche)

KOECK und LÜCKERATH 1995

Kraniomandibuläre Dysfunktion: Diagnostische Strategie

- Anamnese
- Klinische Untersuchung
- Klinische und manuelle Funktionsanalyse

⇓

Verdachtsdiagnose Arthropathie

⇓

- MRT
- Instrumentelle Funktionsanalyse

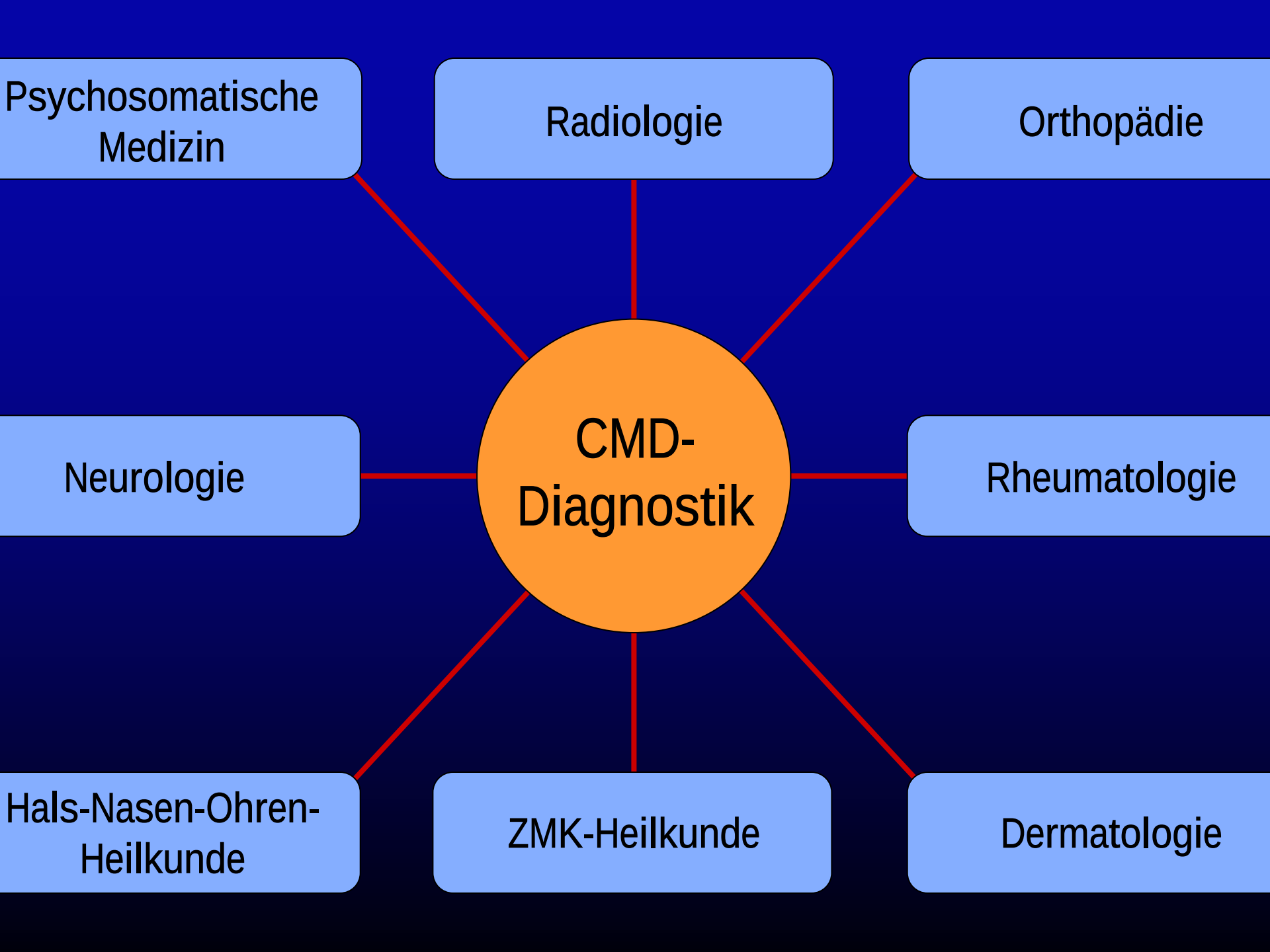
Psychosomatische Medizin
Radiologie
Orthopädie
Neurologie
CMD-Diagnostik
Rheumatologie
Hals-Nasen-Ohren-Heilkunde
ZMK-Heilkunde
Dermatologie

Sequenztechniken: Standardprotokoll

T1w SE sag	PD/T2w TSE sag	T2w TSE FS sag	T1w SE cor	T1w SE sag (geöffnet)
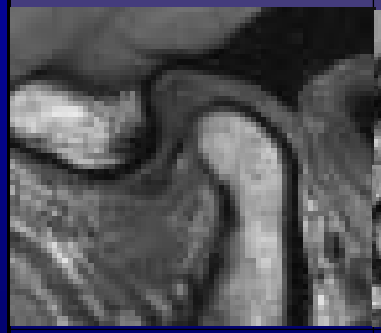	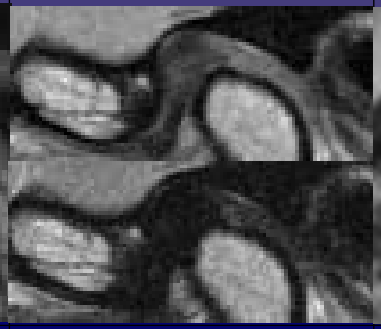	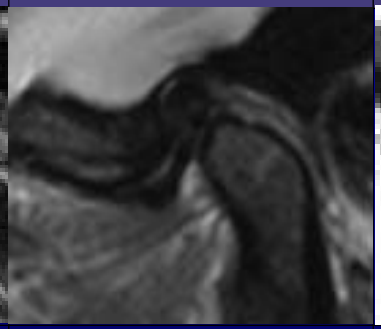	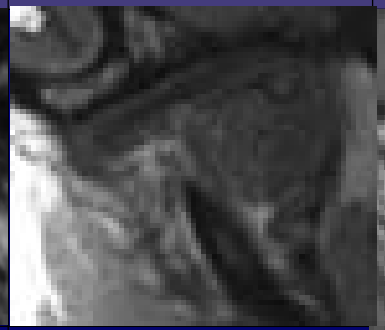	
Übersicht; gibt exakt die anatomischen Strukturen wieder	Nachweis von Infektionen, Ödem und Gelenkerguss Differenzierung von chondralen Strukturen	Deutliche Darstellung von Flüssigkeit	Übersicht; gibt exakt die anatomischen Strukturen in der 2. Ebene wieder	Übersicht; gibt exakt die anatomischen Strukturen in Funktions-stellung wieder

Sequenztechniken: Bestimmung der cervicomandibulären Fehlstellung

Normale Stellung

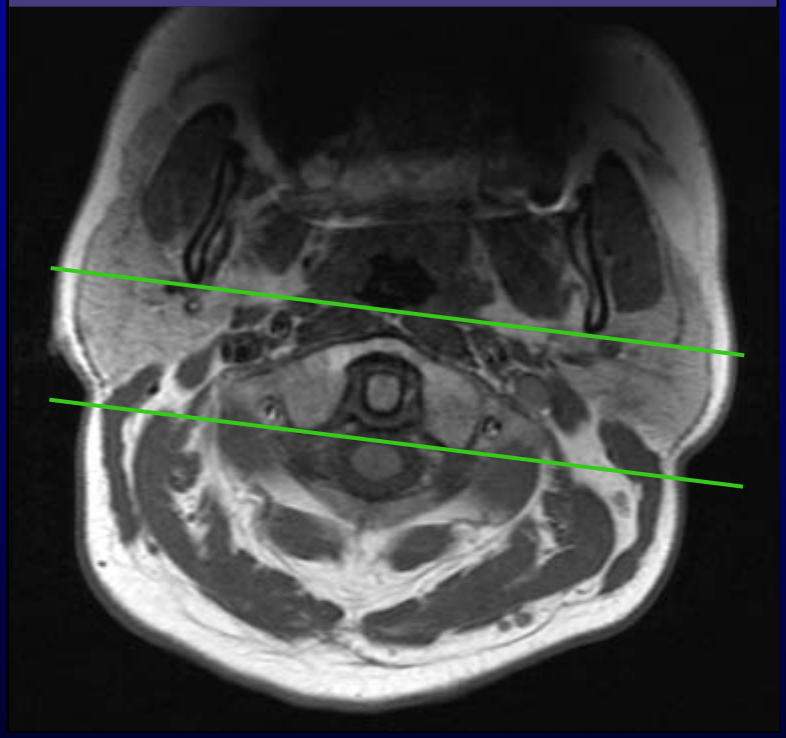

Cervicomandibuläre Fehlstellung

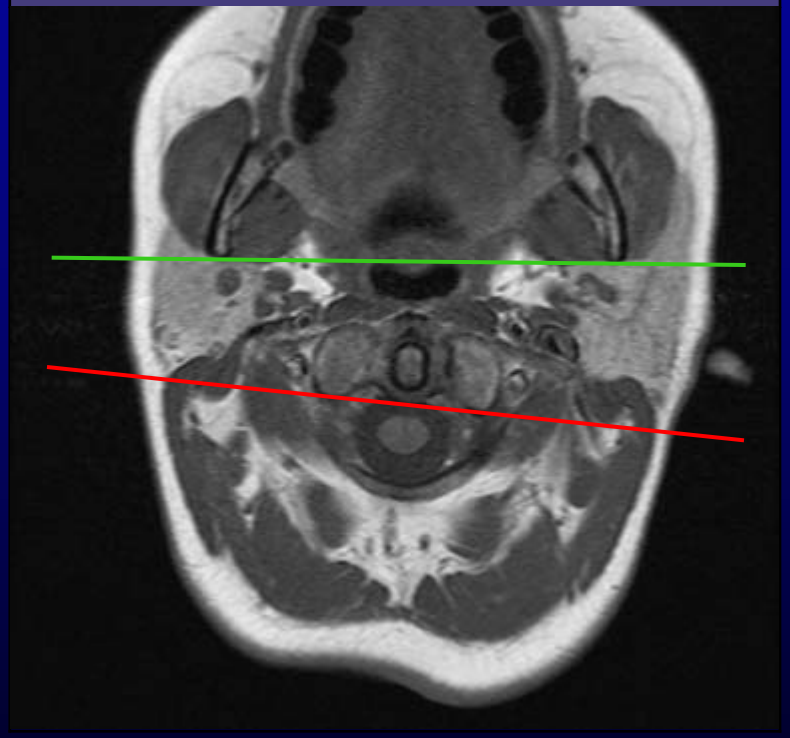

Sequenztechniken: Dynamische Untersuchung

Real-time MRT: Radial Encoding

Cartesian k-space Encoding

Radial Encoding



Zhang S, et al.; J Magn Reson Imaging 2010; 31:101-9

prävent… …eilkunde

Ba… …ng)

KLINISCHER FUNKTIONSSTATUS

der Deutschen Gesellschaft für Funktionsdiagnostik und -therapie (DGFDT) in der DGZMK

Name, Vorname, Geburtsdatum	Praxisstempel
Patientennummer	
Untersuchungsdatum	

ANAMNESE (VORGESCHICHTE)

Was ist der Grund Ihres Besuches?

Waren Sie in letzter Zeit in Behandlung bei:	ja	nein
Zahnarzt?	❑	❑
Kieferorthopäde?	❑	❑
Arzt?	❑	❑
Wurde bei Ihnen bereits eine Funktionstherapie durchgeführt? Wenn ja, welcher Art?	❑	❑
Erlitten Sie einen Unfall/Schlag im Kopf-/Halsbereich?	❑	❑

Haben Sie Schmerzen, Beschwerden oder Verspannungen im/am

Kopf (allgemein)?	li ❑	re ❑	❑
Schläfen?	li ❑	re ❑	❑
Ohrbereich/Kiefergelenke?	li ❑	re ❑	❑
Nacken?	li ❑	re ❑	❑
Schulter?	li ❑	re ❑	❑
Andere (z.B. Wirbelsäule, andere Gelenke)?			❑

wo? _____

Ort und Ausbreitung der Schmerzen/Beschwerden

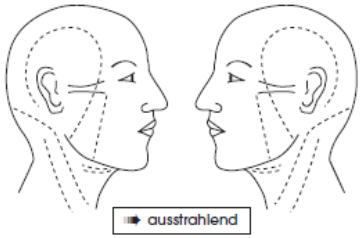

Qualität des Schmerzes (z. B. dumpf, stechend): _____

Zeitpunkt des Schmerzes:
morgens ❑ im Laufe des Tages ❑
abends ❑ bestimmter Anlass ❑

Dauer des Schmerzes: _____ Minuten _____ Stunden

Häufigkeit des Schmerzes:
täglich ❑ 1–2 mal/Woche ❑
1–2 mal/Monat ❑ seltener ❑

Wann traten die Beschwerden erstmals auf? _____

Wie stark ausgeprägt sind die Beschwerden?

0	1	2	3	4	5	6	7	8	9	10

kein Schmerz — stärkster vorstellbarer Schmerz

Wie stark beeinflussen die Beschwerden Ihr Wohlbefinden oder Ihre Leistungsfähigkeit?

0	1	2	3	4	5	6	7	8	9	10

gar nicht — sehr stark

	ja	nein
Sind/waren Kauen ☐, Kieferöffnung ☐, Kieferschluss ☐, und/oder eine andere Unterkiefer-bewegung ☐ (_____) behindert (1) oder schmerzhaft (2)?	❑	❑
Kauen Sie bevorzugt auf der linken ❑, rechten ❑ Seite oder beidseitig? ❑		
Kiefergelenkgeräusche links ❑ rechts ❑ seit _____		❑
Sind die Zähne bzw. ist das Zahnfleisch schmerzhaft oder empfindlich?	❑	❑
Passen die Zähne richtig aufeinander?	❑	❑
Liegt bei Ihnen ein Taubheitsgefühl im Kopf-/Gesichtsbereich (auch Zungen-/Gaumenbrennen) vor?	❑	❑

Weitere Angaben zur Anamnese _____

Copyright © Ott/Ahlers/Lange/Utz/Reiber 2011

Universität Rostock
Medizinische Fakultät
Poliklinik für Zahnärztliche Prothetik
und Werkstoffkunde

Name: Vorname: Geb.Datum:

Befund MRT Kiefergelenke

Patient Nr.: Datum: _____
Nr.: Untersucher: _____
Überweisender ZA: _____

Klin. Diagnose : _____

MRT-Diagnose : _____

MRT-Aufnahmetechnik und -parameter: _____

Anzahl Filme: _____
Sonst. Bemerkungen: _____

Kondylusmorphologie*

re		li
	unauffällig/konvex	
	dachgiebelförmig/spitzwinkelig	
	Abflachung	
	Konkavität	
	Hypoplasie	
	Deformation	
	Fraktur	
	Kompakta : unauffällig	
	Erosion	
	Osteophytenbildung	
	Spongiosa : unauffällig	
	Degeneration	
	Entzündung/Tumor	

Fossa-/Tuberkulummorphologie

re		li
	unauffällig	
	Erosion	
	Osteophytenbildung	
	Steilheit der Gelenkbahn : durchschnittl.	
	steil	
	flach	
	Tuberkulum unauffällig	
	Tuberkulum „spitze“ Konfiguration	
	Tuberkulum Abflachung	

*** Mehrfachnennung möglich**

Diskusmorphologie*(bei geschl. Mund)

re		li
	nicht beurteilbar	
	bikonkav	
	biplanar	
	generalisiert verdickt	
	generalisiert bzw. zentral ausgedünnt	
	Verdickung im Randbereich	
	Abflachung im Randbereich	
	Deformation	
	gefaltet	
	kugelförmig	
	Perforation	
	Zerstörung/Fragmente	

Kondylus-Fossa-Relation (bei geschl. Mund)

re		li
	zentriert	
	anterior orientiert	
	posterior orientiert	
	kranial orientiert	
	kaudal orientiert	
	Pilotbild in Sagittalebene	
	Pilotbild senkrecht Kondylenlängsachse	
	Pilotbild unzureichend ausgerichtet	
	Pilotbild Kondylus nicht erkennbar	

Kondylus-Fossa-Relation (bei Mundöffnung)

re		li
	Translationsbewegung regelrecht	
	Translationsbewegung Hypermobilität	
	Translationsbewegung reduziert	
	Translationsbewegung nein	

Wachstumsstörungen

Definition: Anormales Wachstum des Kondylus
Hyperplasie / Hypoplasie / Aplasie

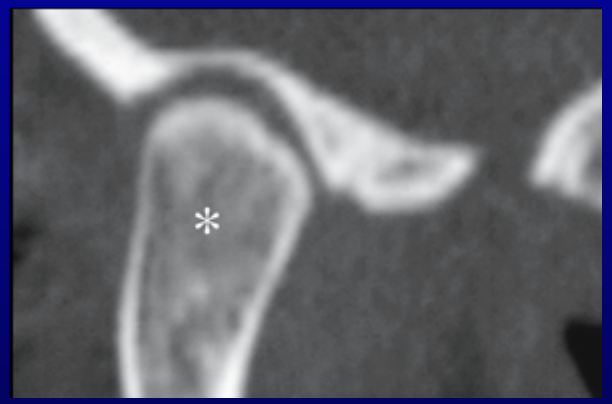

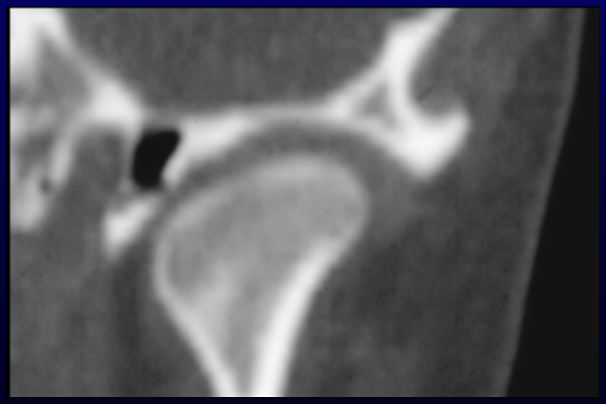

Condylus bifidus

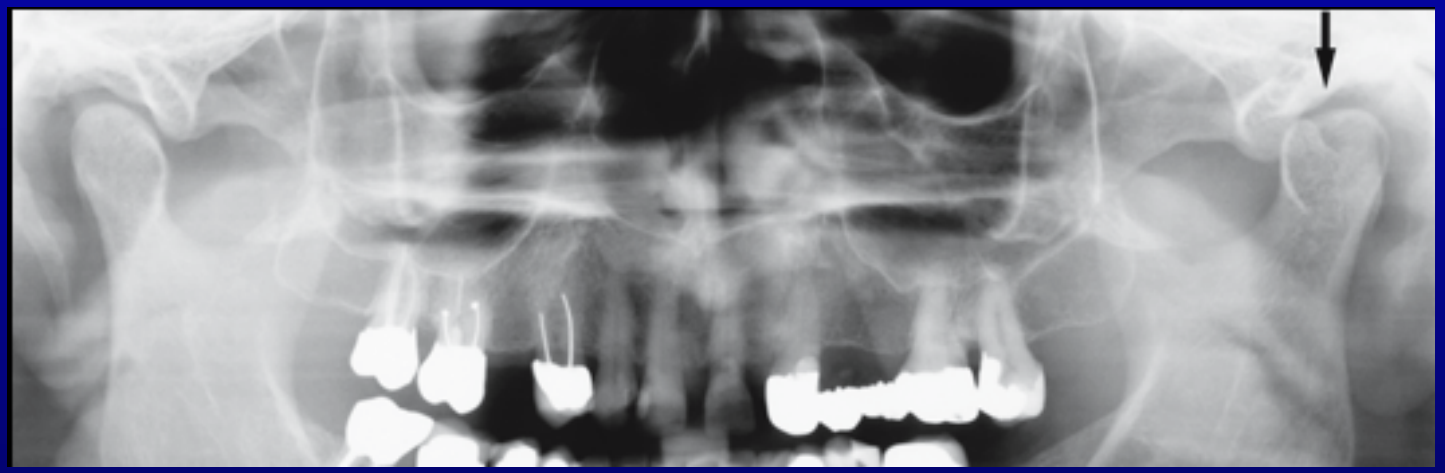

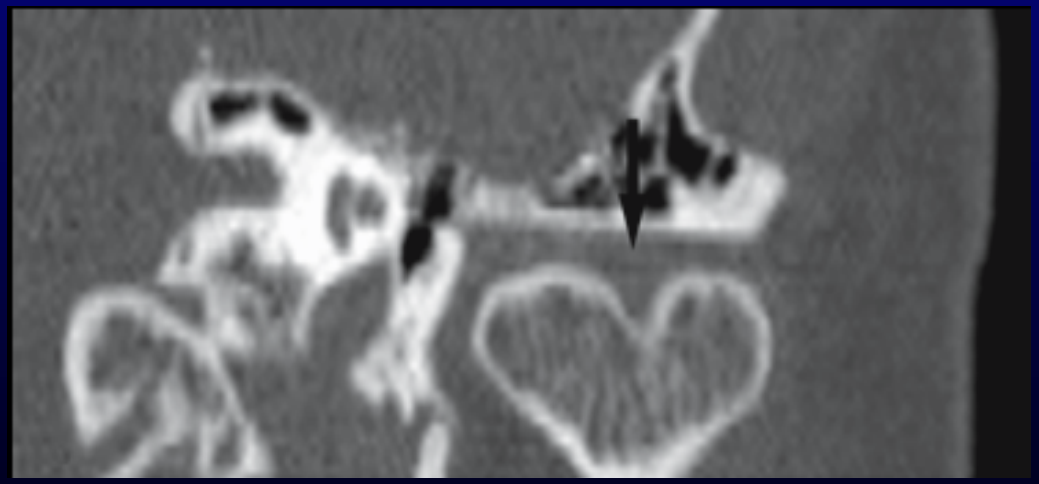

Condylus articularis: Form

Einteilung nach Müller-Leisse		
I		physiologische, annähernd runde Form
II	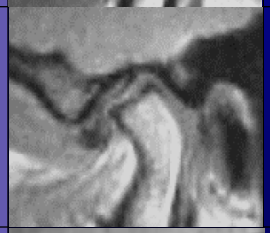	abgeflachte Form
III		degenerative Form mit osteophytärem Anbau
IV		destruierende Form mit ausgeprägter Kortikalisverdickung

Internal Derangement

Abnorme anatomische Beziehung des Diskus zu übrigen gelenkbildenden Strukturen

geschlossener Mund
T2-w TSE sag

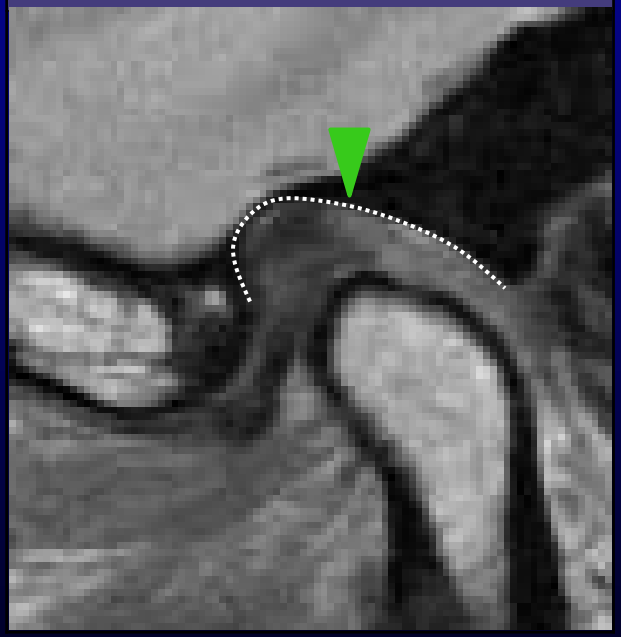

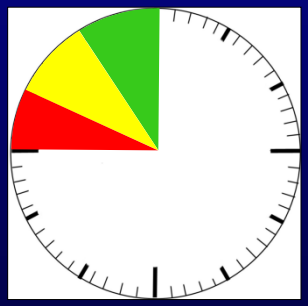

geöffneter Mund
T1-w SE sag

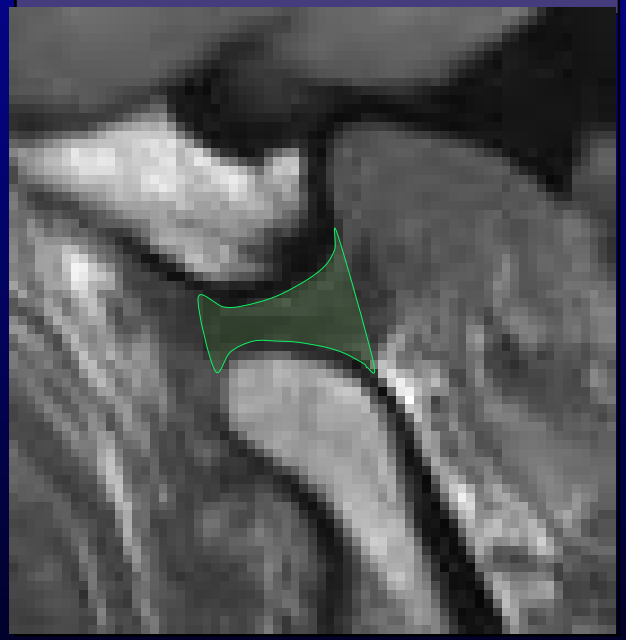

Gesichtsasymmetrie

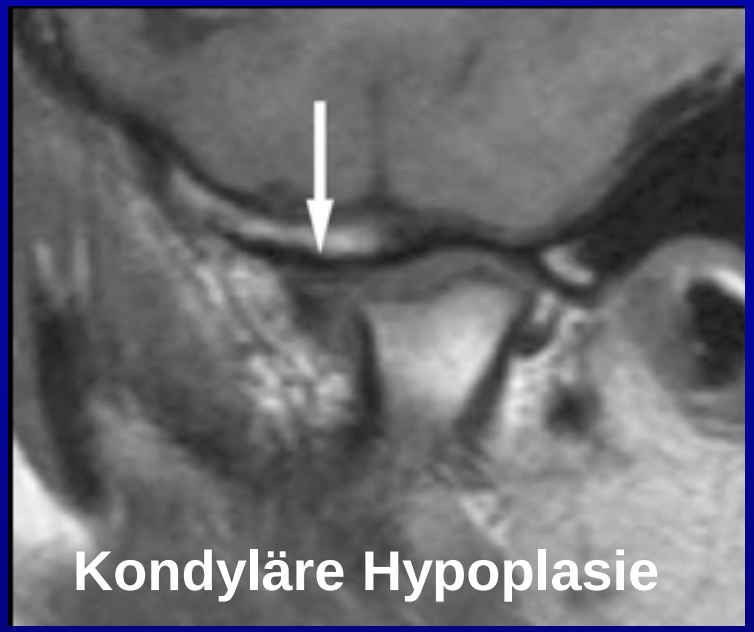

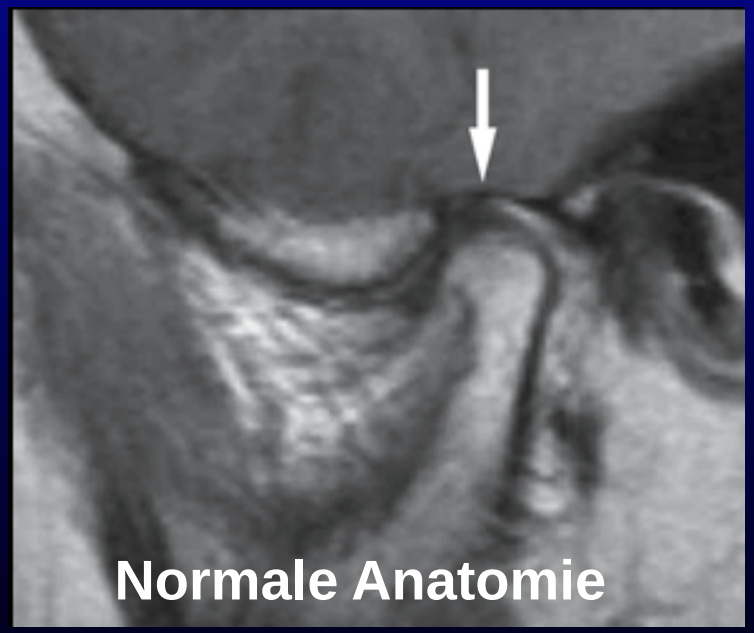

Internal Derangement

Mögliche Formen der Diskusverlagerung (geschlossen/geöffnet)

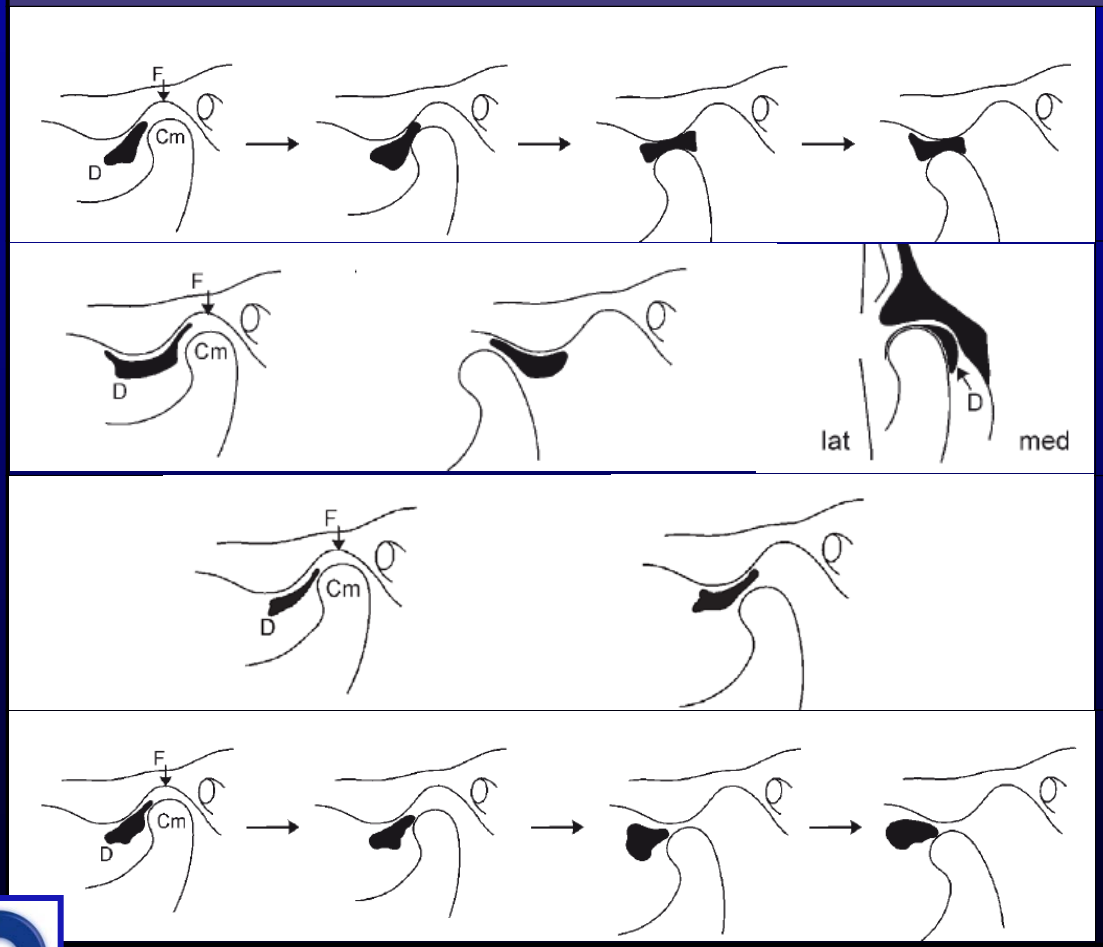

Partielle Ventralverlagerung des Diskus mit Reduktion

Anteromediale Dislokation des Diskus mit Reduktion

Anteriore Dislokation mit partielle Reduktion

Anteriore Dislokation ohne Reduktion

Krestan C et al, Radiologe 2001; 41:741-747

Konsiliarbogen Bildgebende Diagnostik (8)

dentaConcept®

Patient/in ..... Datum .....

Patienten-Nummer ..... Geburtsdatum ..... Praxis-Stempel

Zahnärztliche Fragestellung

Sehr geehrter Herr Kollege, sehr geehrte Frau Kollegin,
bei der Patientin / dem Patienten wurde zahnärztlich eine Funktionsstörung des Kauorgans festgestellt. Nach einer klinisch-funktionsanalytischen Untersuchung ergibt sich die folgende Initialdiagnose für das bzw. die Kiefergelenke.
Zur Ergänzung und Sicherung unserer Diagnostik bitten wir Sie, die nachfolgend markierten Aufnahmen anzufertigen.

Initialdiagnose

- ☐ Diskus-Verlagerung mit/ohne Reposition (Diskopathie) ☐ rechts ☐ links
- ☐ Kondylus-Hypermobilität (mit Reposition) ☐ rechts ☐ links
- ☐ Kondylusverlagerung, Kompressionsgelenk ☐ rechts ☐ links
- ☐ andere: .....

Gewünschte Aufnahmen

Konventionelle Röntgenaufnahmen

- ☐ Panoramaschichtaufnahme (PSA/OPG) mit KG-Programm
- ☐ Cephalostat/Fernröntgenseitaufnahme (FSA)
- ☐ Nasennebenhöhlenaufnahme (NNH)
- ☐ spezielle Projektionen: .....

Computer-Tomogramm (CT)

☐ sagittal ☐ frontal (koronal) ☐ horizontal

☐ spezielle Weichteildarstellung ☐ 3D-Darstellung

Gewünschte Unterkieferpositionen bei CT und MRT

- ☐ geschlossen
- ☐ geschlossen mit Schablone in habitueller Okklusion
- ☐ geschlossen mit Schablone in zentrischer Kieferrelation
- ☐ geschlossen mit Schablone in konstruierter Position
- ☐ geschlossen bei eingesetzter Okklusionsschiene
- ☐ geöffnet
- ☐ definiert geöffnet mit ..... mm

Kernspin-Tomogramm (MRT/MRI)

mit Oberflächenspule für Kiefergelenksbereich

☐ sagittal oblique ☐ rein sagittal ☐ modifiziert frontal

- ☐ faserbetont / Übersichtsdarstellung (t1-gewichtet oder vergleichbare Sequenzen)
- ☐ flüssigkeitsbetont, entzündl.-reaktive Prozesse darstellend (t2-gewichtet, Stir- oder vergleichbare Sequenzen)
  - ☐ Fast-Technik (pseudodynamisch, Movie-Darstellung)
  - ☐ 3D-Darstellung

Befundung

rechts **Diskusverlagerung** links

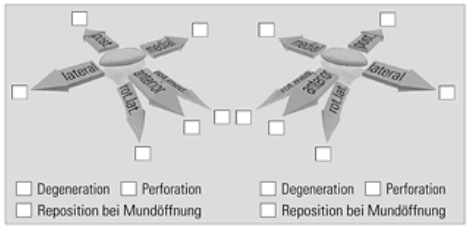

☐ Degeneration ☐ Perforation ☐ Degeneration ☐ Perforation
☐ Reposition bei Mundöffnung ☐ Reposition bei Mundöffnung

rechts **Kondylusverlagerung** links

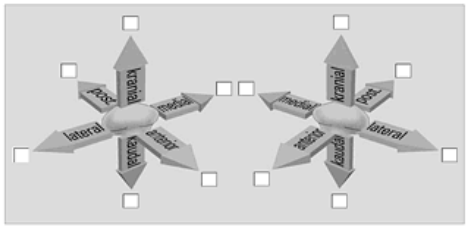

Schichtaufnahmen mit großer Aussagekraft:

rechts	Film-Nr.	Bild-Nr. (von/bis)
links	Film-Nr.	Bild-Nr. (von/bis)

Andere Befunde (z.B. raumfordernder Prozess):

.....

..... **Datum / Unterschrift / Stempel**

Entwicklung: Priv.-Doz. Dr. M.O. Ahlers, Prof. Dr. H.A. Jakstat, Zahn-, Mund- und Kieferklinik, Universitätsklinikum Hamburg-Eppendorf; Prof. Dr. B. Kordaß, ZMKK, Ernst-Moritz-Arndt-Universität, Greifswald

Hamburg 1997-2009, Version 2.51b

Vertrieb: Lehmanns Fachbuchhandlung / ISBN 3-933465-18-4
Martinistr. 52, 20251 Hamburg, E-Mail: hh-eppendorf@lehmanns.de
Tel 040-48 00 18-0, Fax 040-47 79 34

Vertrieb: Amann Girrbach GmbH / Art. Nr. 920034
Pf. 140 120, 75138 Pforzheim, www.amanngirrbach.com
Tel 07231-957 100, Fax 07231-957 159

© dentaConcept Verlag GmbH
Kopie/Nachdruck gem. § 106 ff. UrhG verboten
Falkenried 88/Hs. C, 20251 Hamburg, www.dentaconcept.de

Weite anteriore Diskusposition mit Reponierbarkeit (@ 3 Tesla)

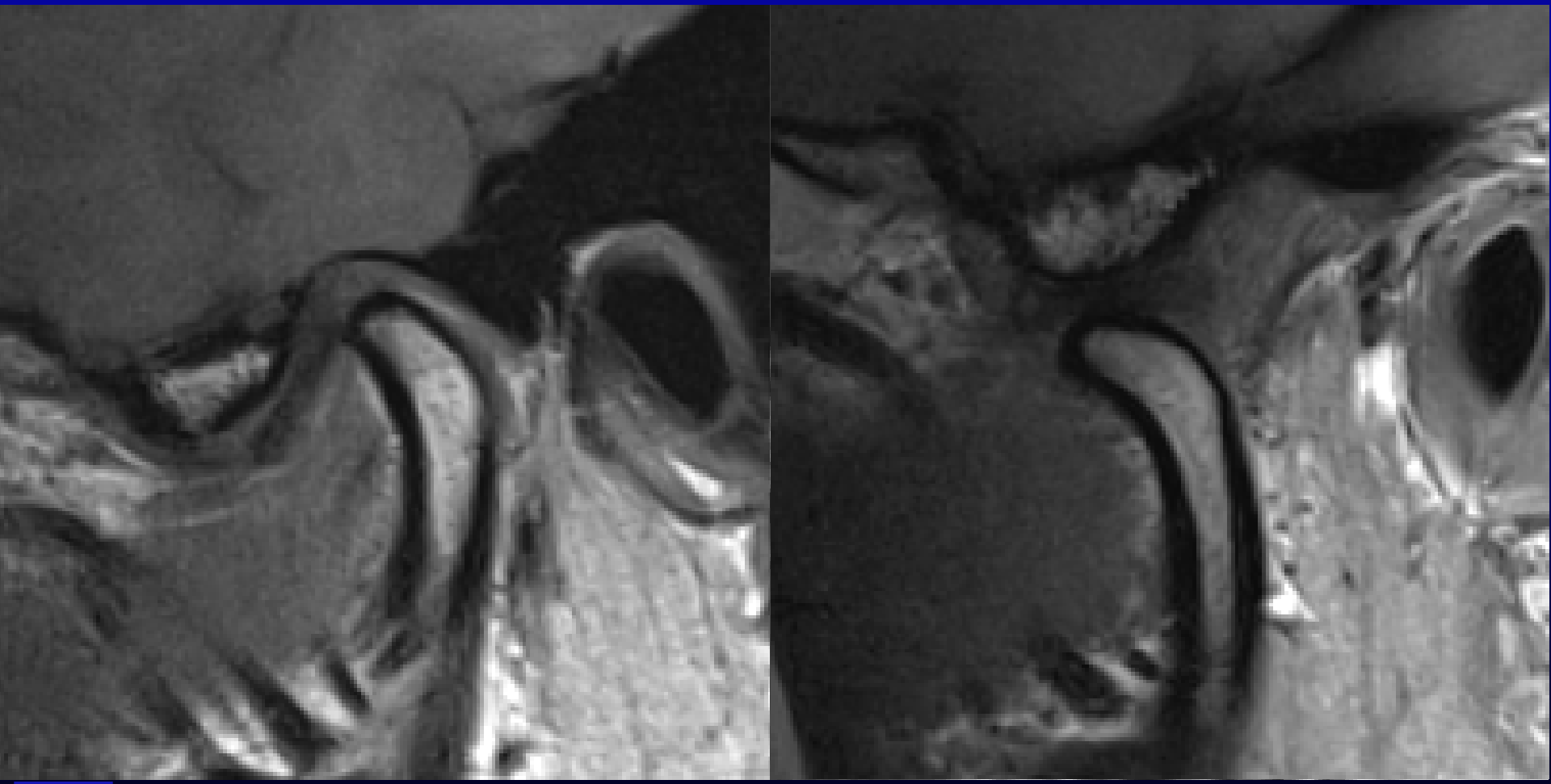

Internal Derangement

Die radiologische Klassifizierung des Schweregrades des Internal Derangement nach Wilkes		
I		geringe anteriore Diskusverlagerung bei normaler bikonkaver Konfiguration des Diskus
II		geringe anteriore Diskusverlagerung, Änderung der Diskusform
III		anteriore Diskusverlagerung mit deutlicher Deformierung und Verdünnung des Diskus
IV		progrediente Diskusdegeneration und beginnender Umbau (Remodeling) von Kondylus und Fossa articularis
V		hochgradige Diskusdeformierung, deutl. Arthrosezeichen mit Abflachung der knöchernen Gelenkanteile, osteophytären Anbauten u. subkortikalen Zystenbildungen.

Komplette anteriore Diskusverlagerung ohne Reponierbarkeit

T1-sagittal

Präparat

T1-geöffnet

Posteriore Diskusverlagerung

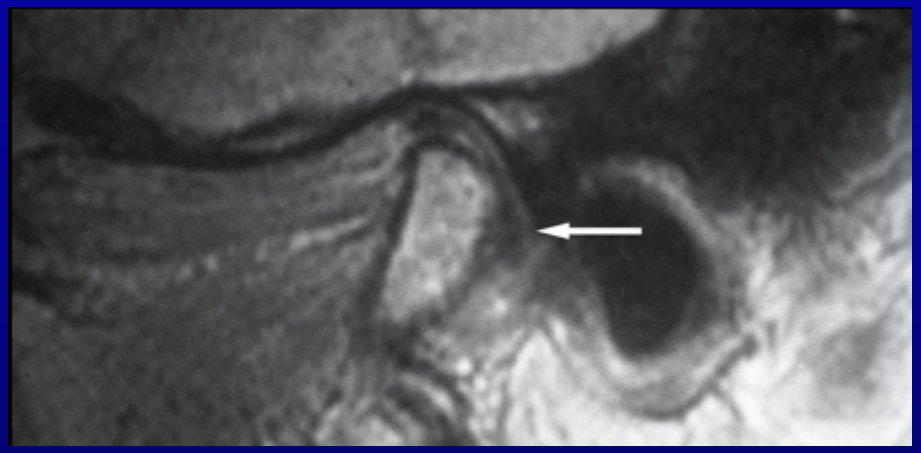

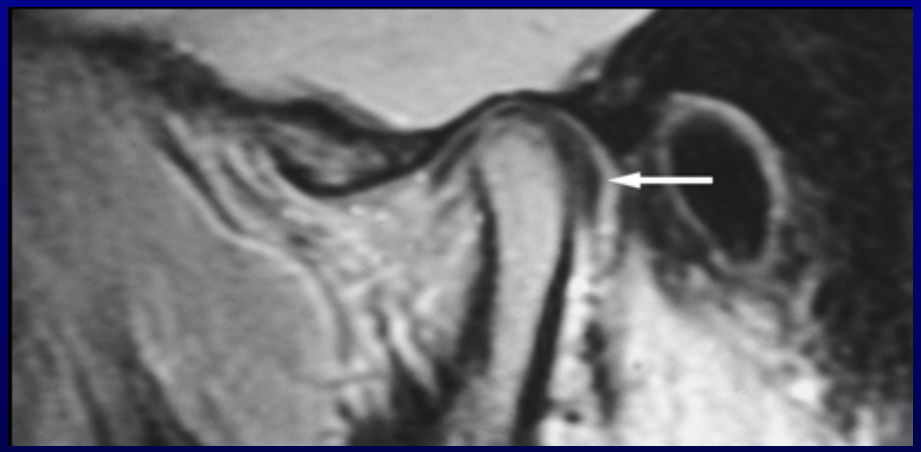

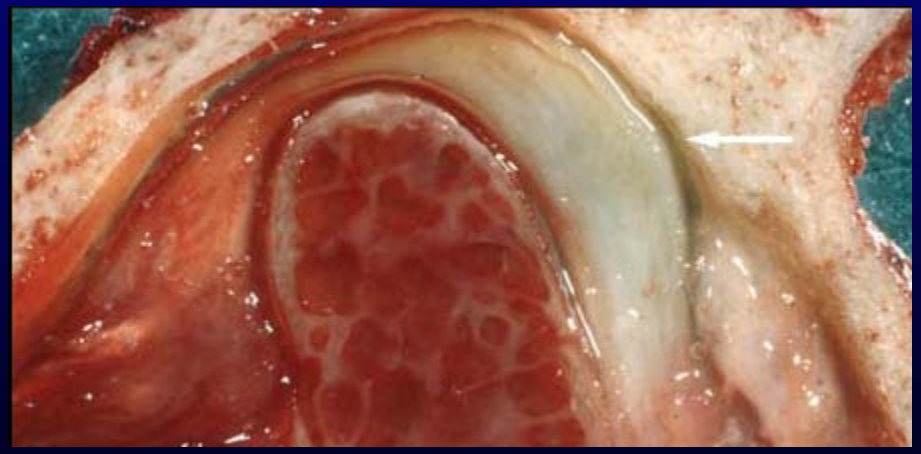

Laterale Diskusverlagerung und normaler Knochen

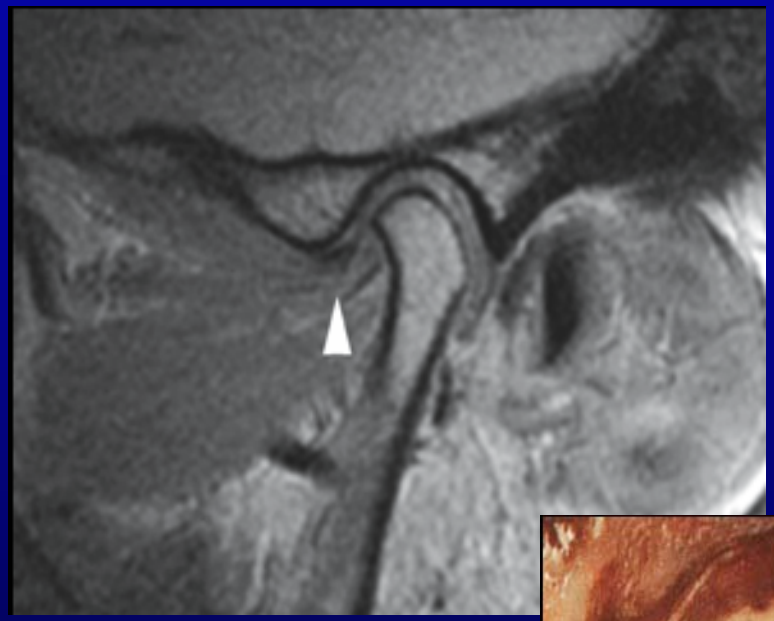

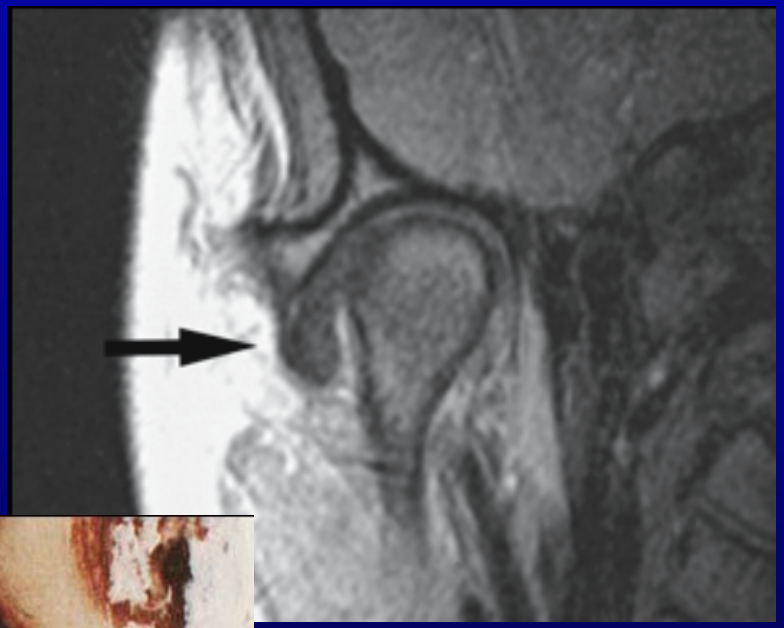

CMD: Schienentherapie

Anteriore Diskusverlagerung und begleitende Osteonekrose

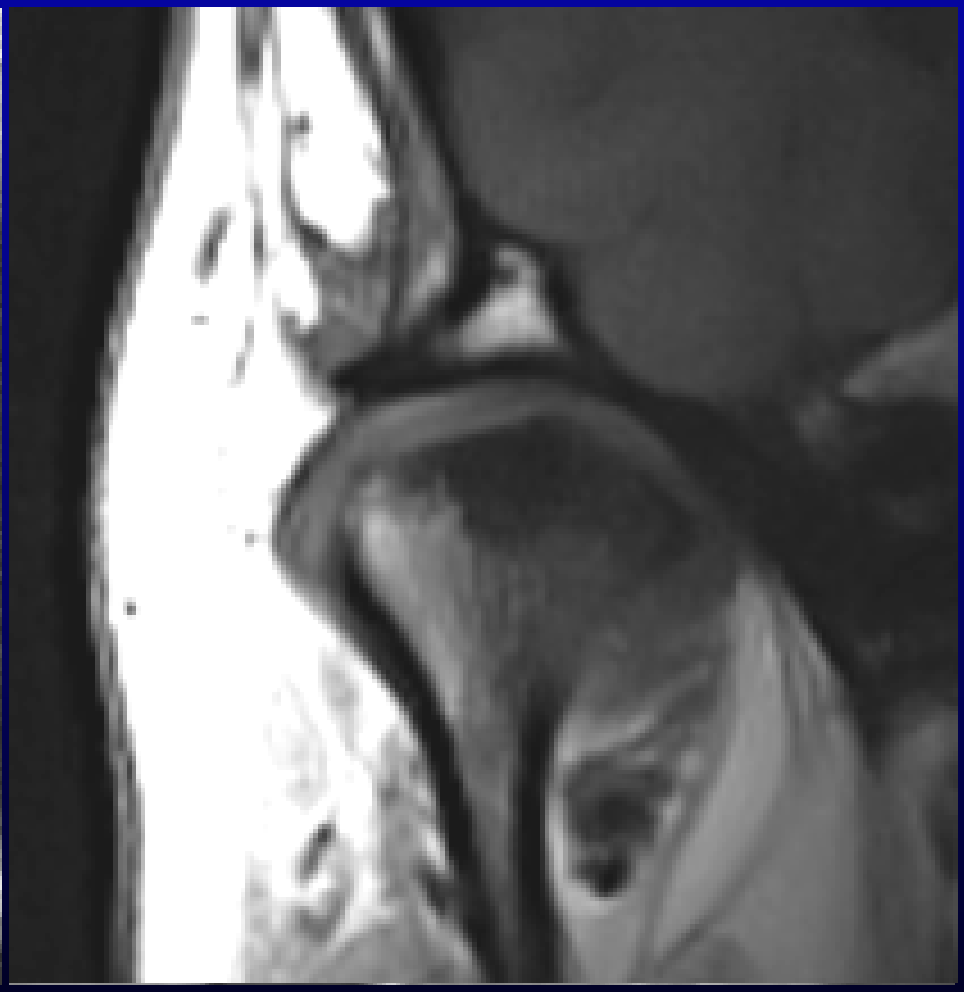

Osteochondrose

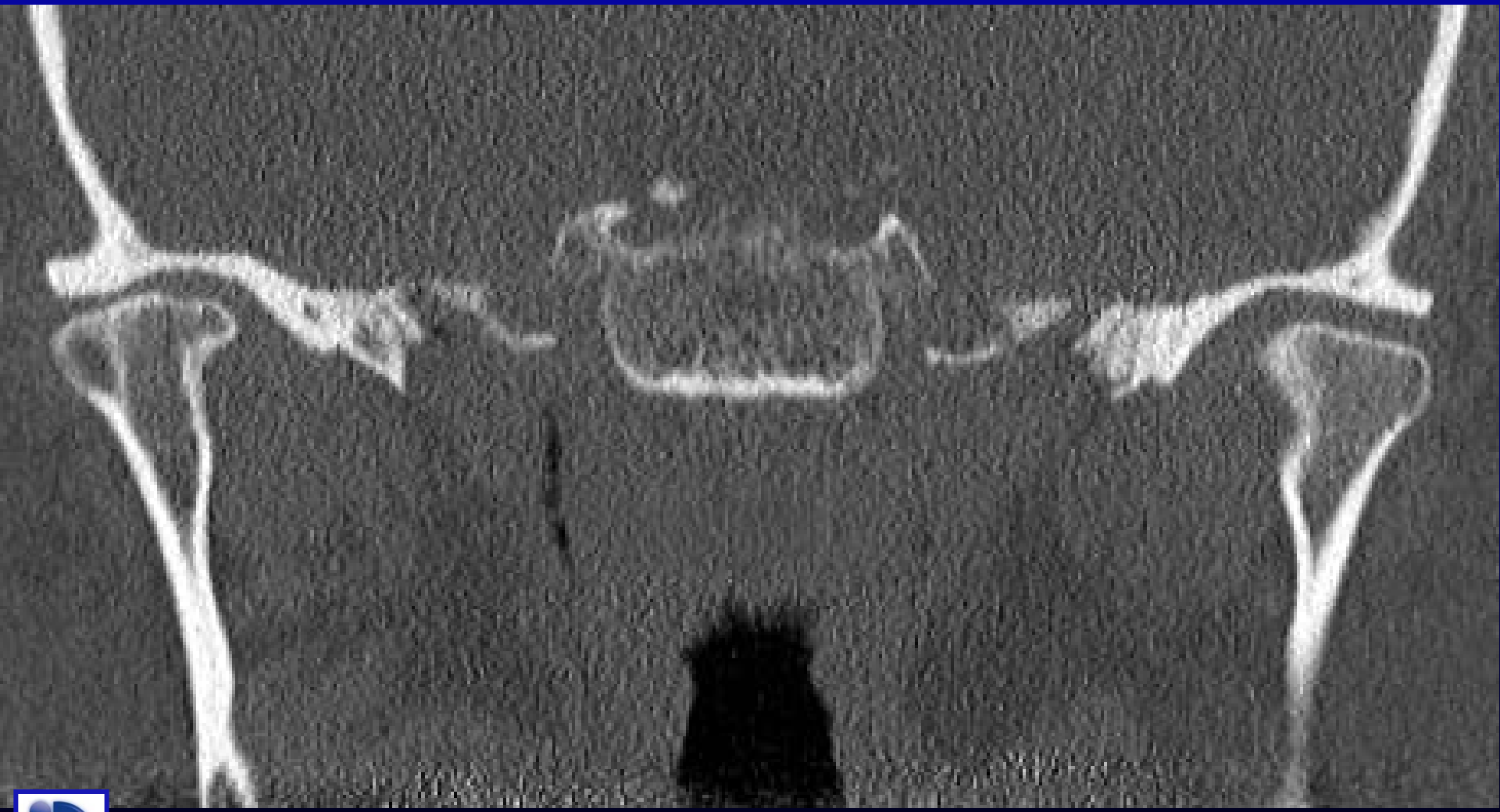

Diskusverlagerung (DV): Schienentherapie

- Studiendesign:
  - ⇒ Patienten: n=25, posttherapeutisch
  - ⇒ Beobachtungszeitraum: 23,3 Monate
  - ⇒ Klinische Evaluation & MRT: parasagittal

- Ergebnisse:
  - ⇒ Besserung der klinischen Symptome:
    - Muskeldruckdolenz
    - Schmerzintensität
    - Mundöffnung
  - ⇒ MRT:
    - Degenerative Veränderungen ↑
    - Translation des Kondylus ↑
    - Erguss ↓
    - Diskusform, Kondyluslage =



Schmidt et al, Der Radiologe 2004

Lage des Kondylus zur Fossa

T2-w TSE sag
Normalbefund

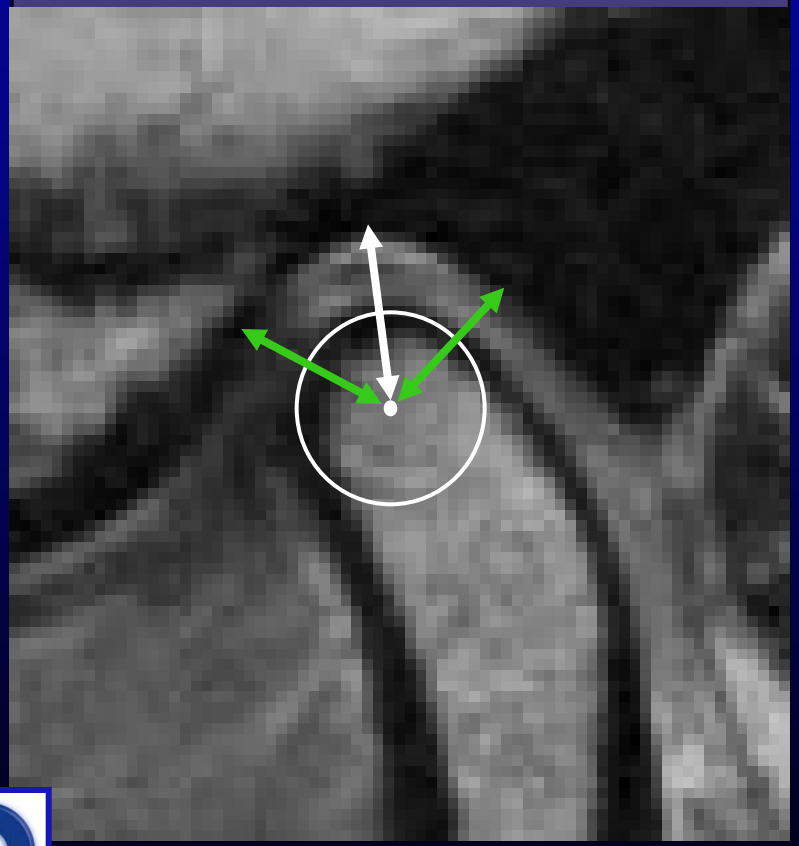

T2-w TSE sag
Diskusvorverlagerung
± Reduktion

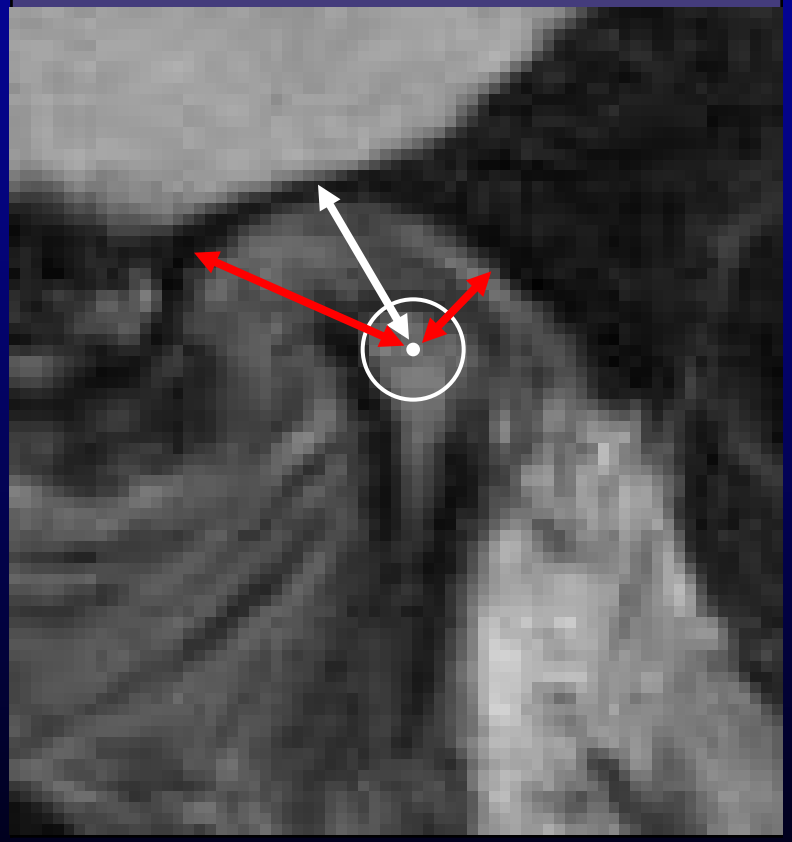

Arthrose

Definition:

- Chronisch degenerative Gelenkerkrankung, resultierend aus langjährigen Fehl- oder Überbelastungen - z.B. infolge anhaltender Funktionsstörungen oder infolge von Traumata. Eine anfängliche Knorpelschädigung führt im weiteren Verlauf zu Veränderungen am Knochen und zur Destruktion.

Klinische Zeichen:

- Krepitation
- Gelenkfehlstellung
- Im Verlauf eingeschränkte Mobilität mit Begleitödem und sekundärer Synovialitis
- Schmerz mit Schwellung und Überhitzung

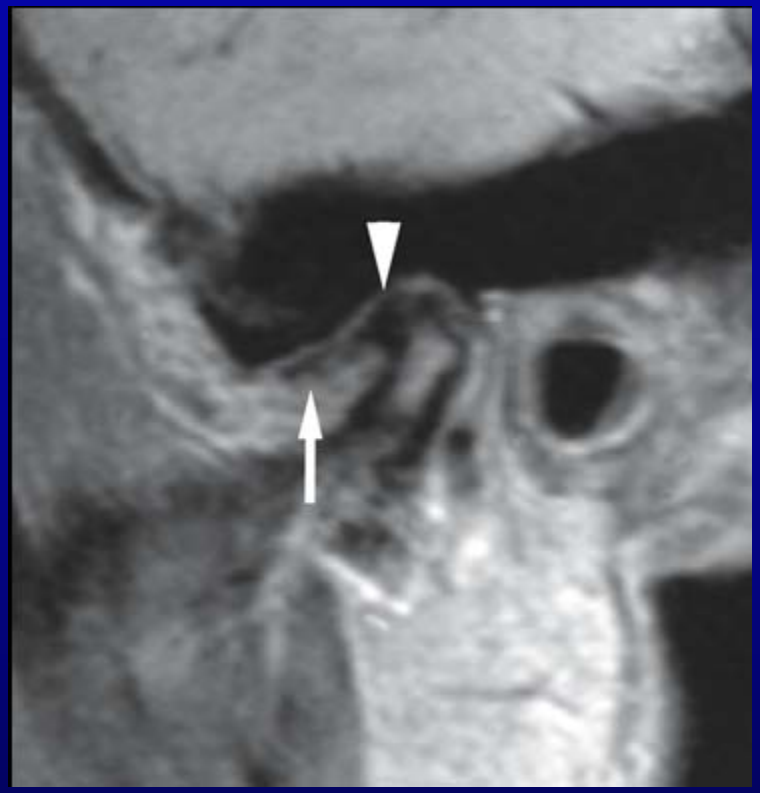

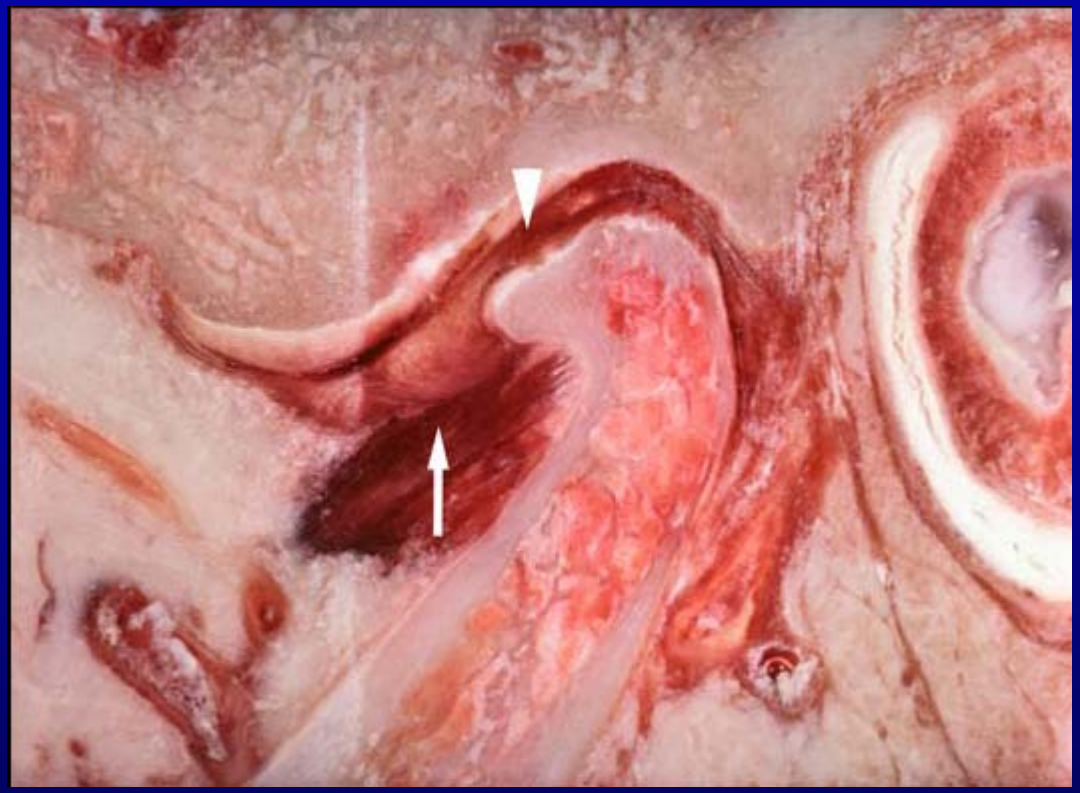

Nach anterior verlagerter und deformierter, degenerierter Diskus; unregelmäßige Kontur der Kortikalis mit Osteophyten und Sklerose des Kondylus.

Arthritis deformans – Grad III

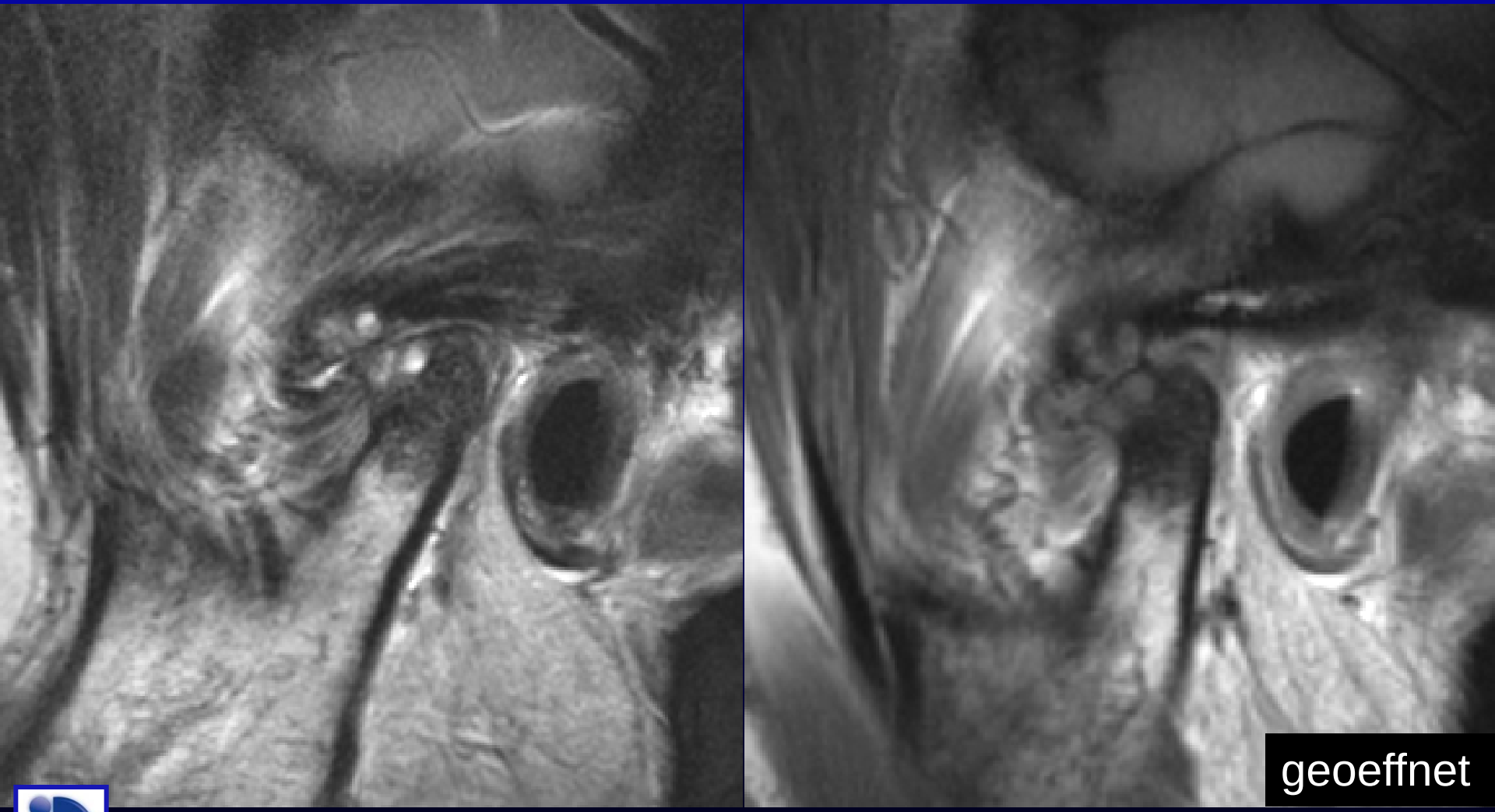

Arthritiden

- **Definition:**
  - Entzündung der Synovialmembran – charakterisieriert durch Ödem und synoviale Proliferate.
- **Klinik:**
  - Schwellung im Gelenkbereich (selten)
  - Gelenkschmerzen (in der Akutphase)
  - Eingeschränkte Mundöffnung – teilweise vornehmlich morgens (Morgensteifigkeit)
  - Okklusionsstörungen: “mein Biss stimmt nicht”
  - Krepitation aufgrund der sekundären Arthrose

Rheumatoide Arthritis

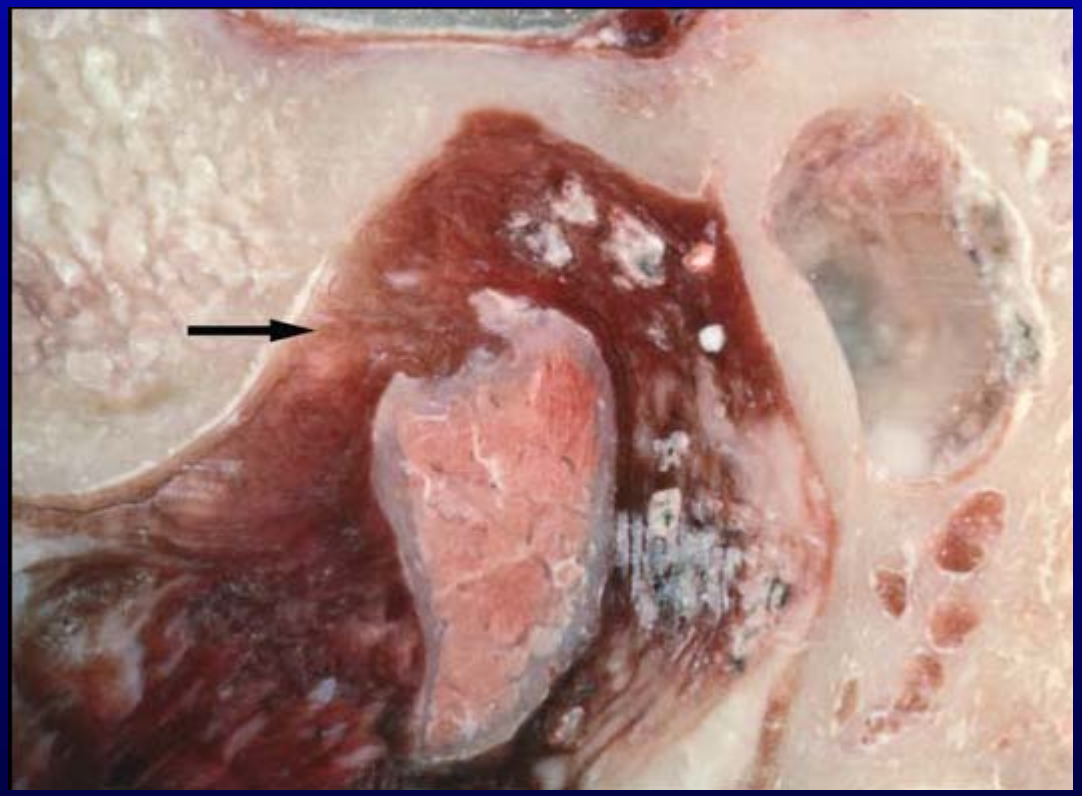

Die MRT zeigt einen destruierten Diskus artikularis, umgewandelt in chronisch-entzündliches Gewebe (Pannus); Arrosion von Gelenkknorpel und Kondylus (Pfeil).

Arthritis psoriatica

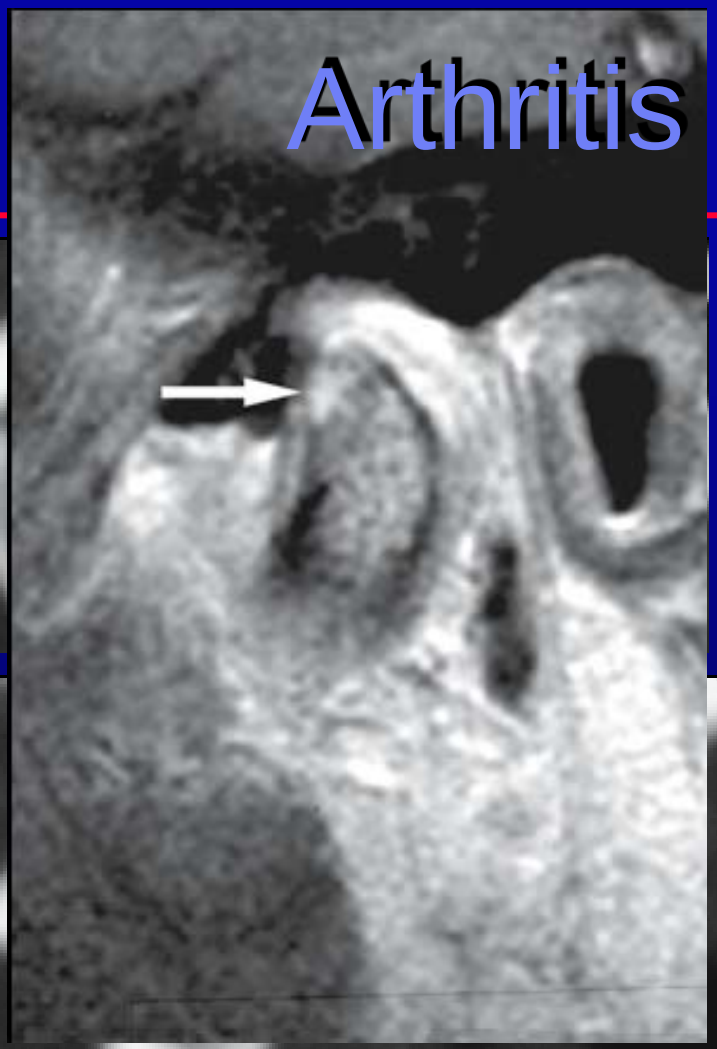

MRT: Kontrastanreicherung innerhalb der Knochenerosion und im Gelenkspalt - vereinbar mit einem verdickten Synovium & Pannusformation.
Bei Mundöffnung: verminderte Translationsbewegung, aber normal positionierter Diskus (und ein normaler Knochen in dieser Schicht).

Paracoronare und parasagittale CT-Bilder zeigen eine Arrosion des lateralen Anteils des Kondylus (Pfeil).

Rheumatoide Arthritis

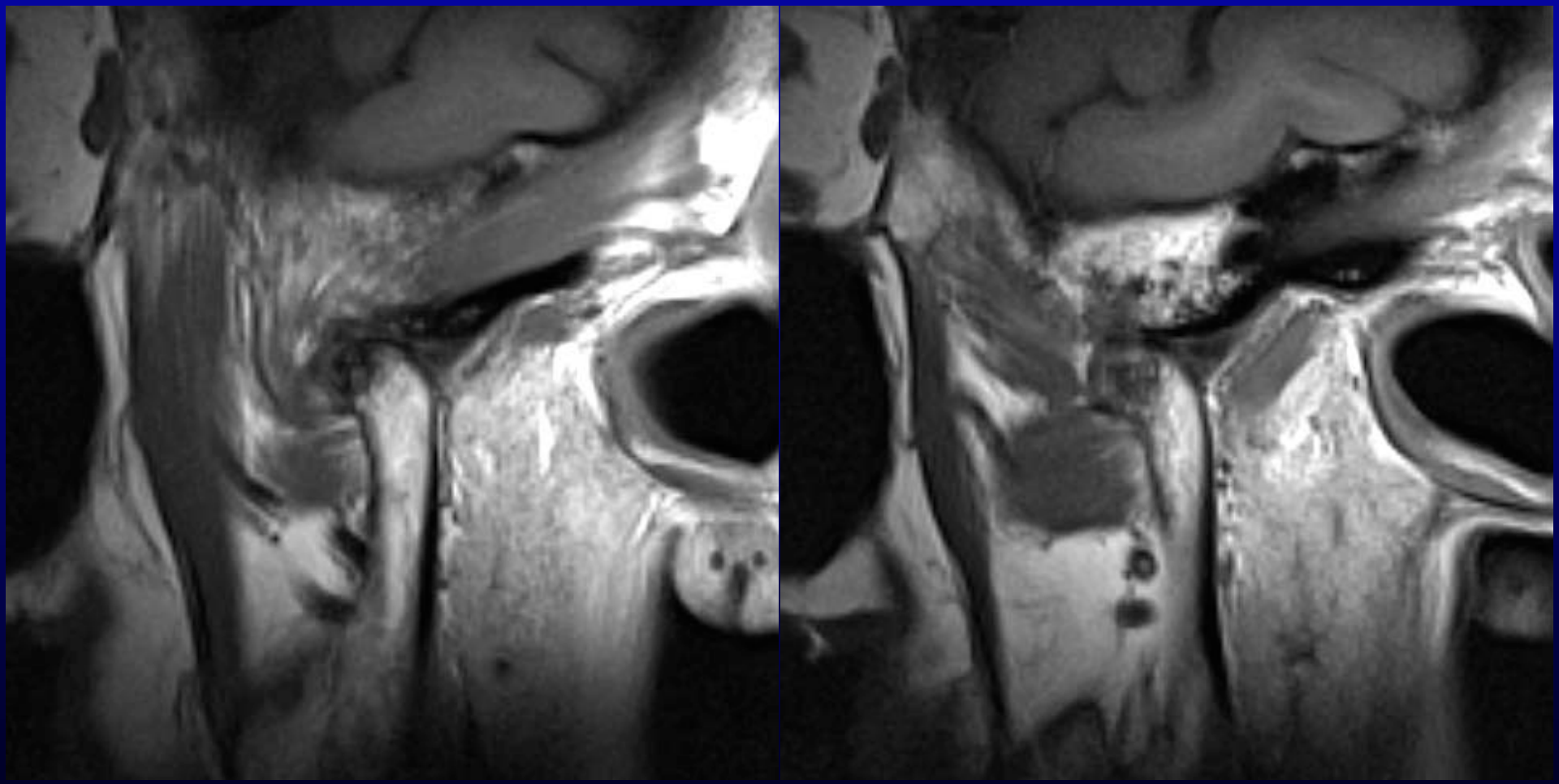

Psoriasis-Arthritis

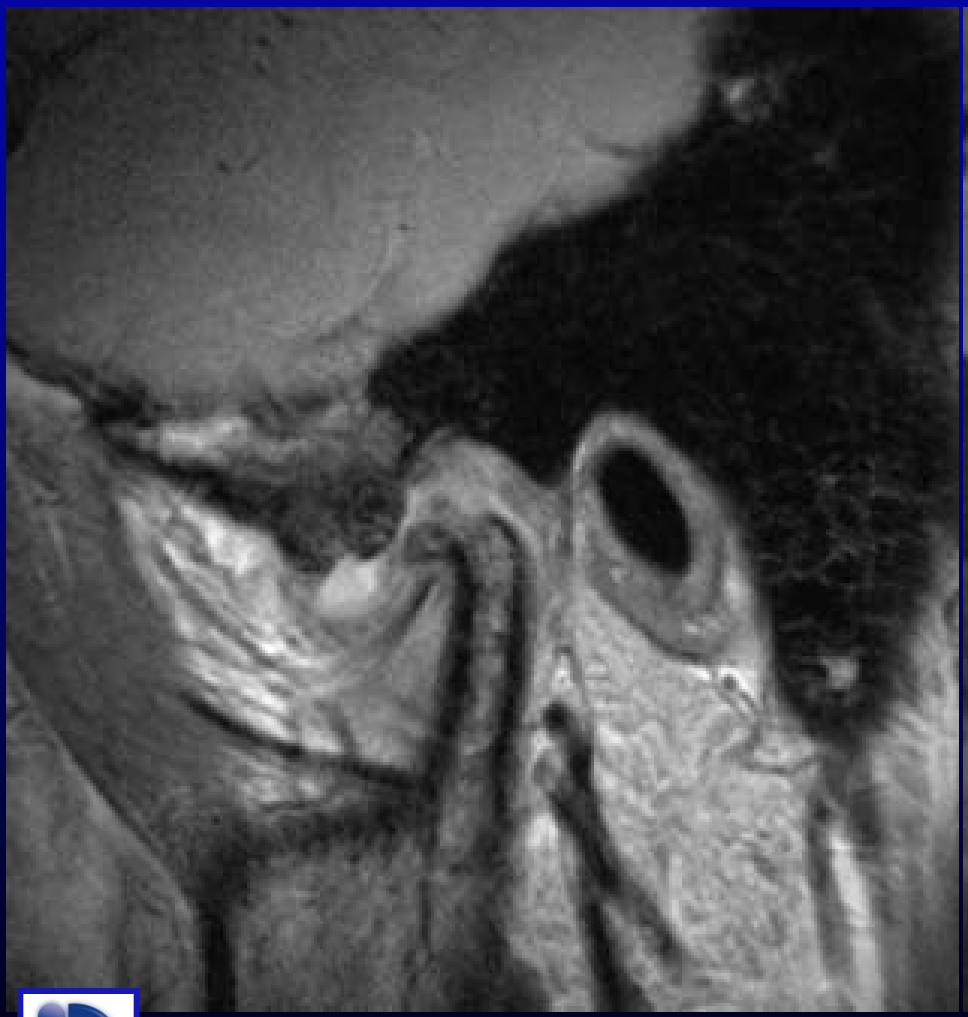

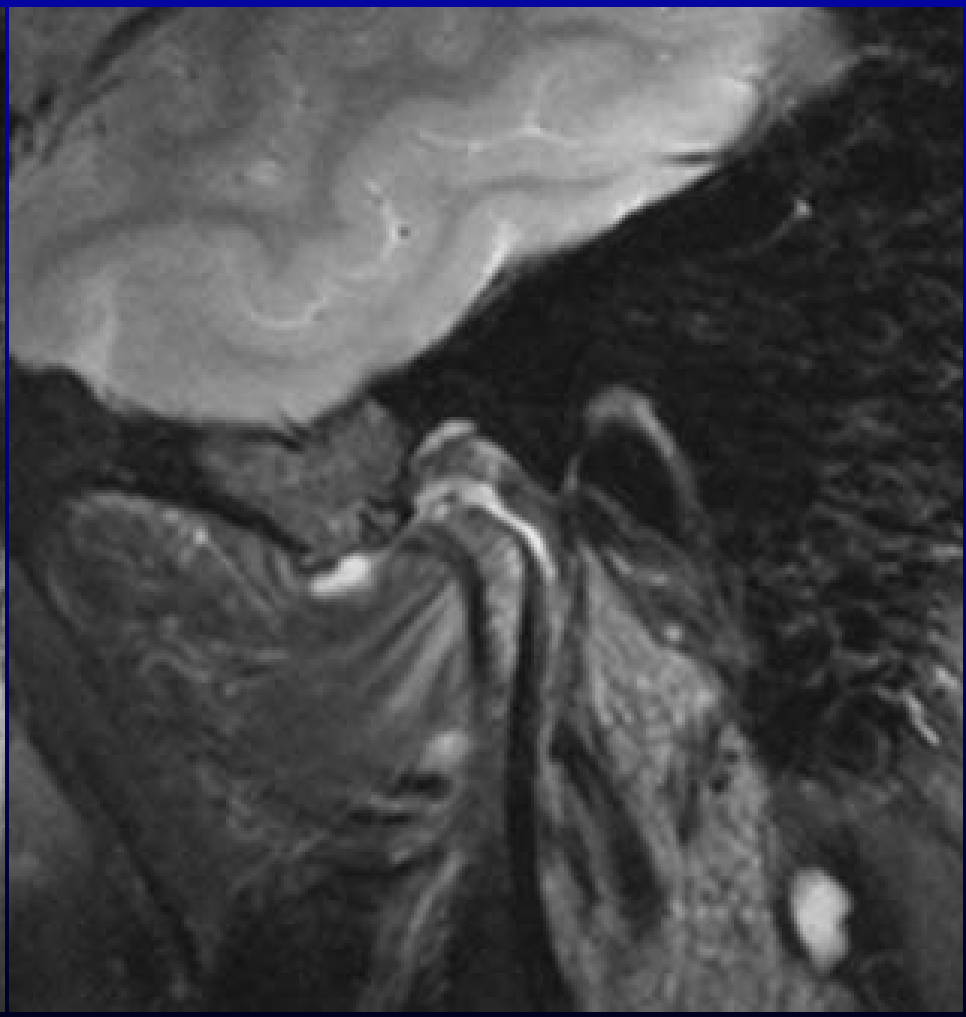

Bakteriell septische abszedierende Arthritis

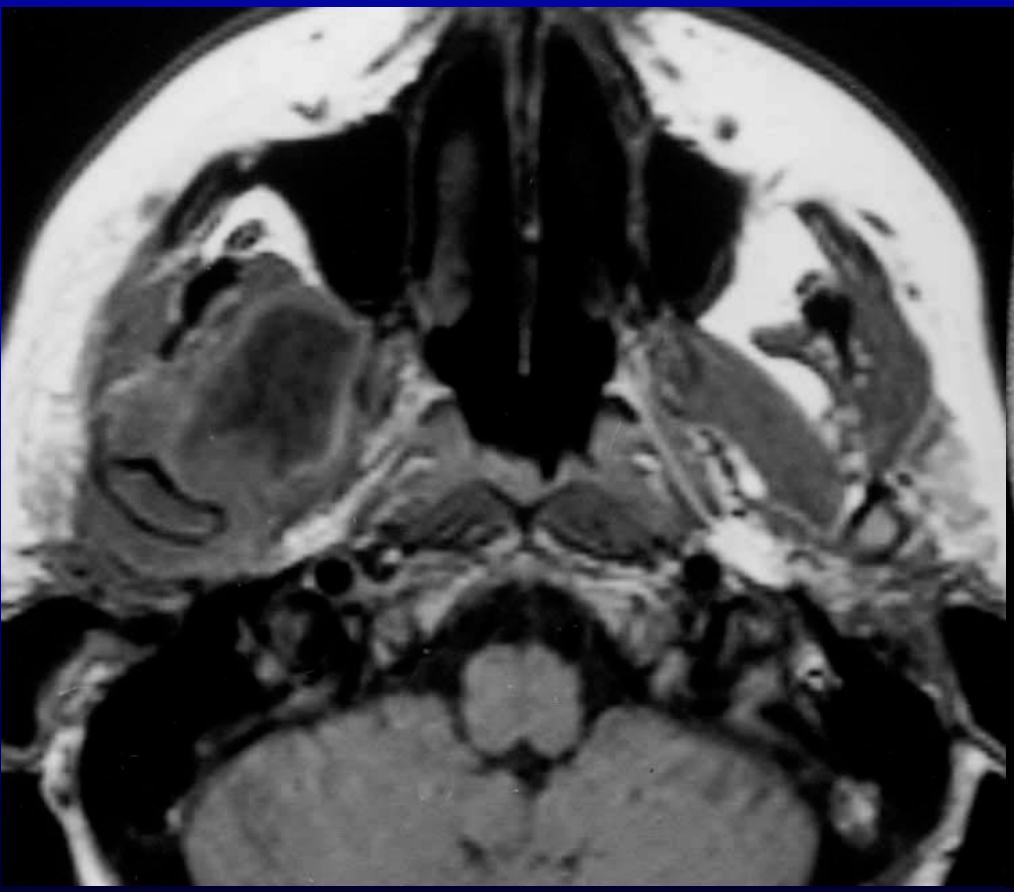

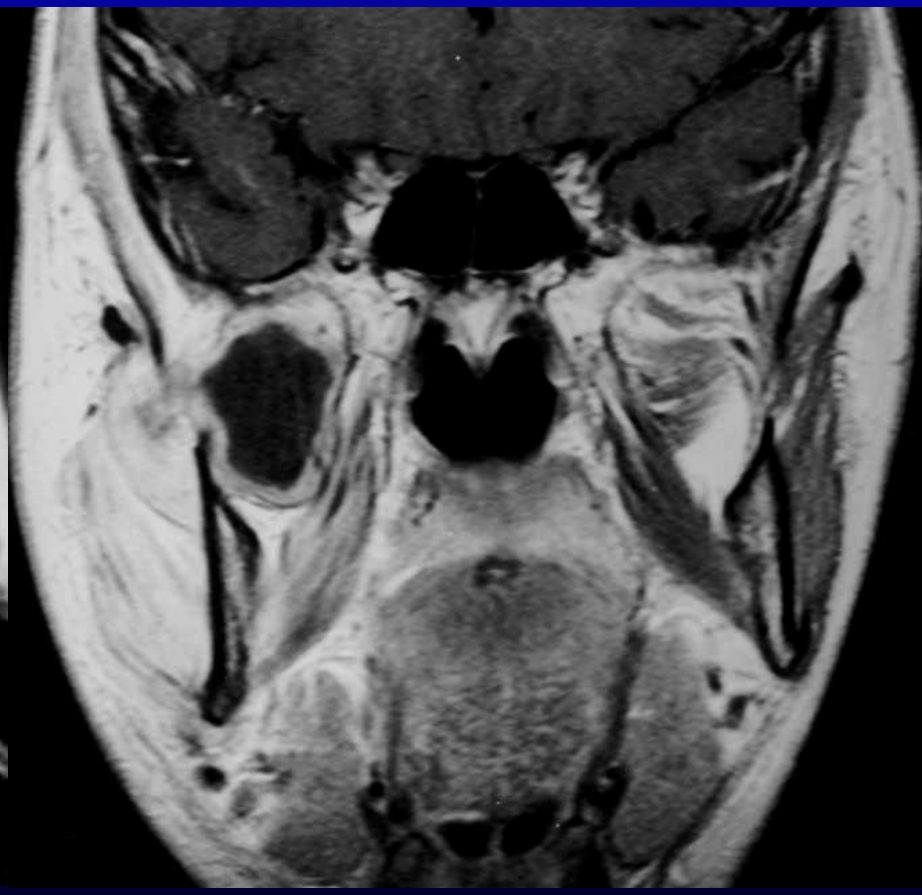

Ankylose

<u>Definition:</u> Fixierung der Gelenkanteile durch bindegewebige oder knöcherne Verwachsungen

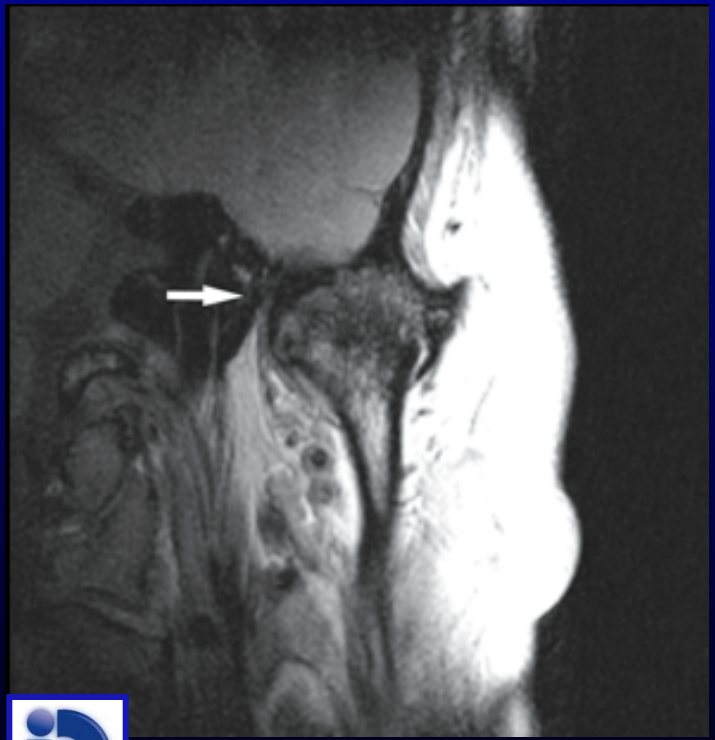

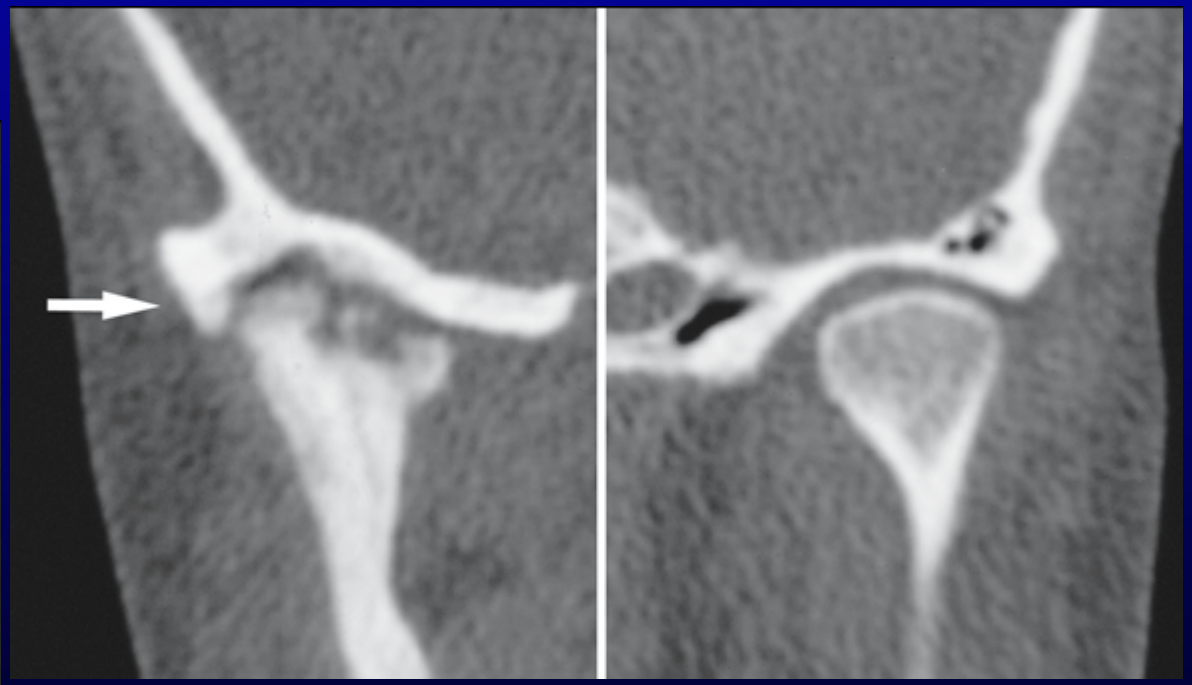

Gliederung

- Klinische Fragestellungen
- Pathologische Befunde
- Degenerativ
- Entzündlich
- Neoplastisch
- Case reading
- Klinische Strategien
- Arthroskopie

Vergleichende Sequenzbewertung: Diagnostik von Raumforderungen

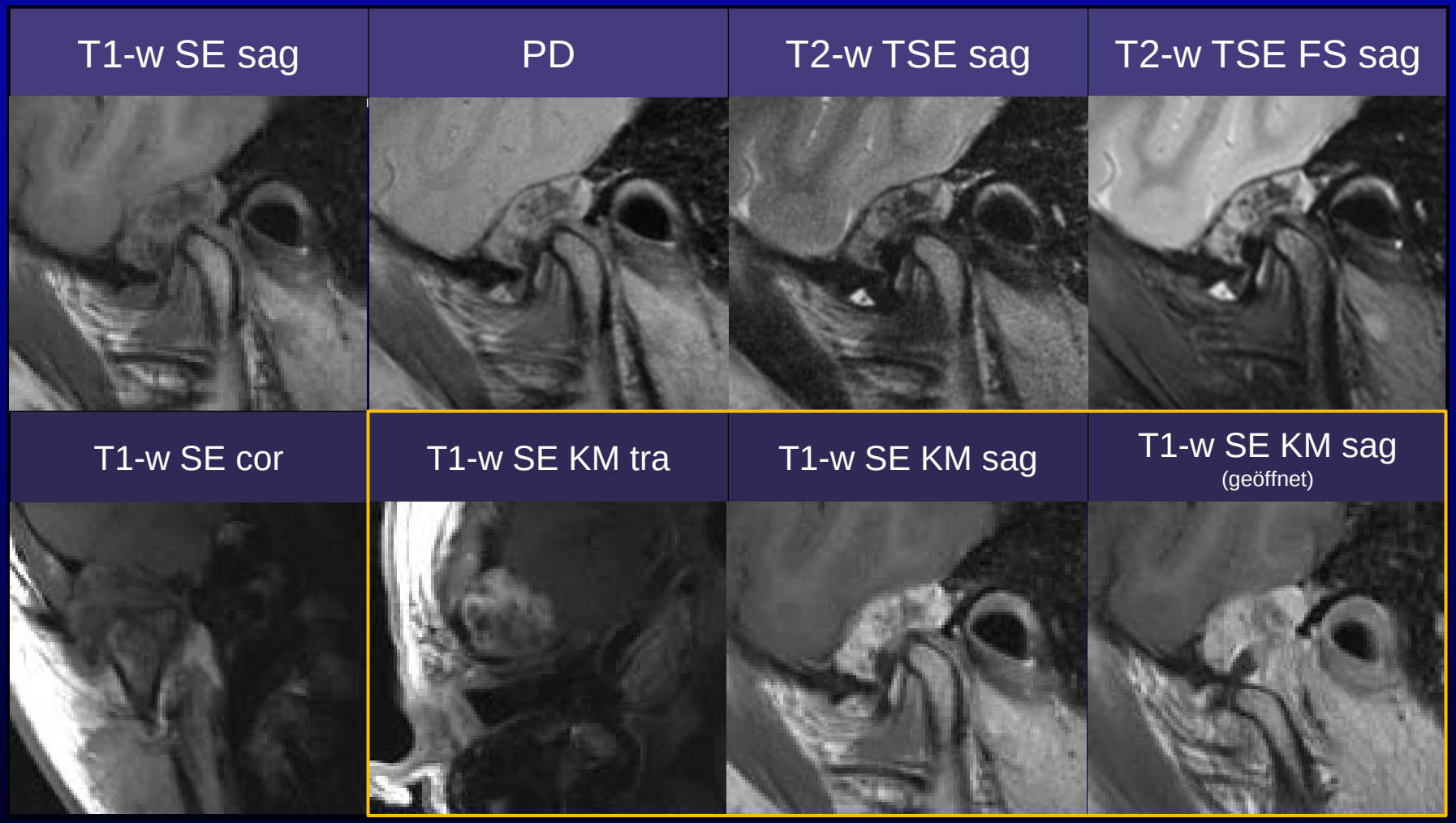

Chondromyxoidfibrom

Institut für Diagnostische und Interventionelle Radiologie, Goethe-Universität, Frankfurt

Sequenztechniken: MR-Arthrographie des Kiefergelenkes

T1-w SE FS sag

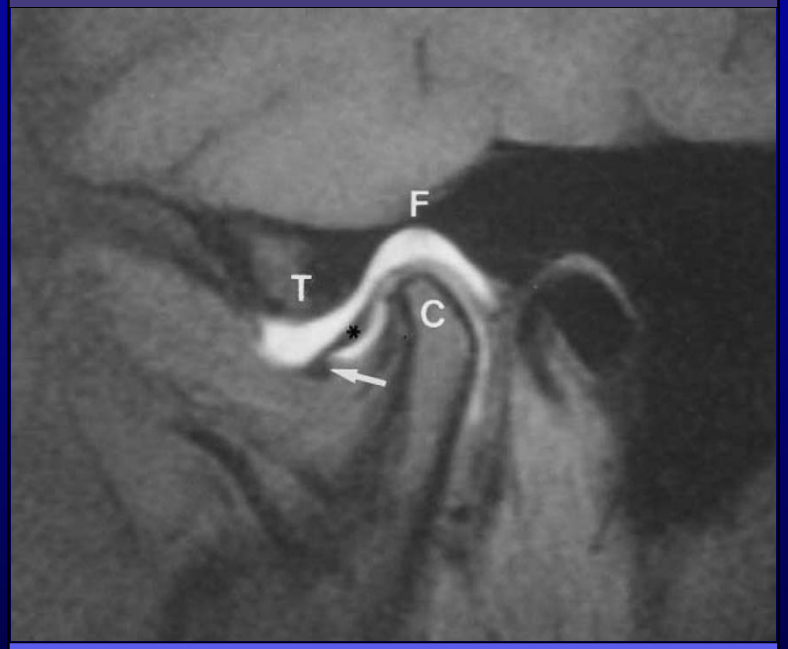

0,1 ml Magnevist® in 100 ml NaCl

0,3 ml in unteres Kompartiment
0,5 ml in oberes Kompartiment

T1-w SE sag

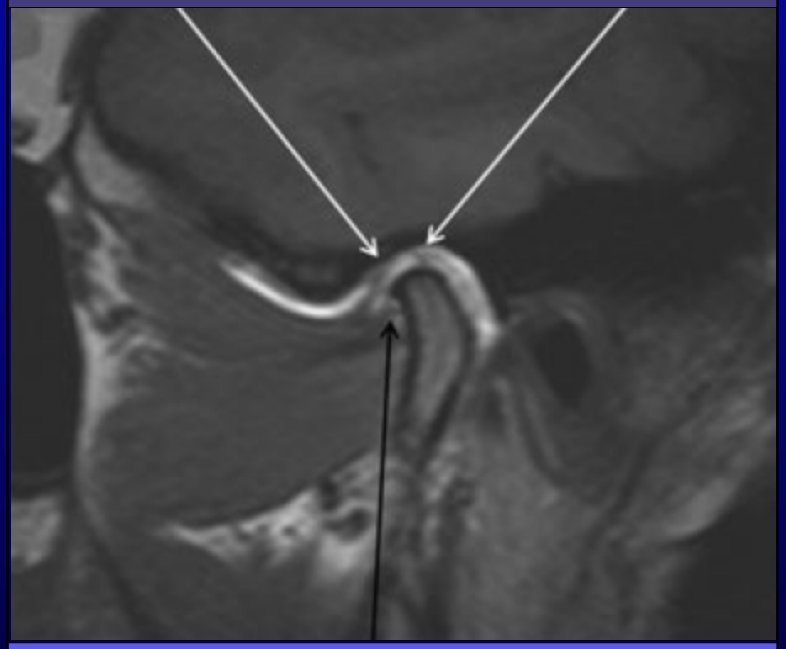

1 ml Magnevist® in 100 ml NaCl

0,5-0,8 ml in oberes Kompartiment

Toyama M, et al.; J Oral Maxillofac Sug 2000; 58:978-83

Venetis G, et al.; Dentomaxillofacial Radiology 2011; 40:84-90

Metabolische Arthritis: Pseudogicht

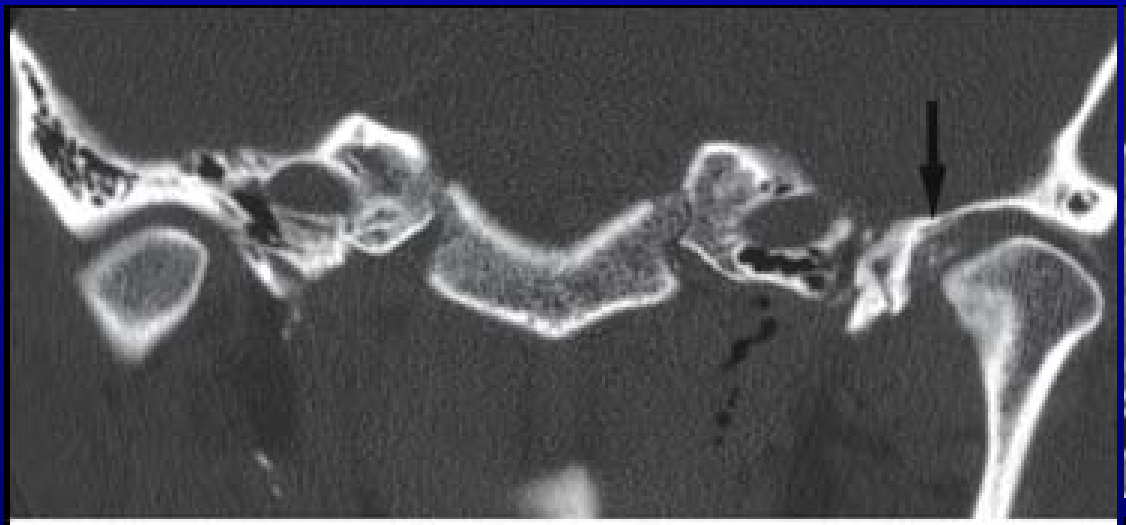

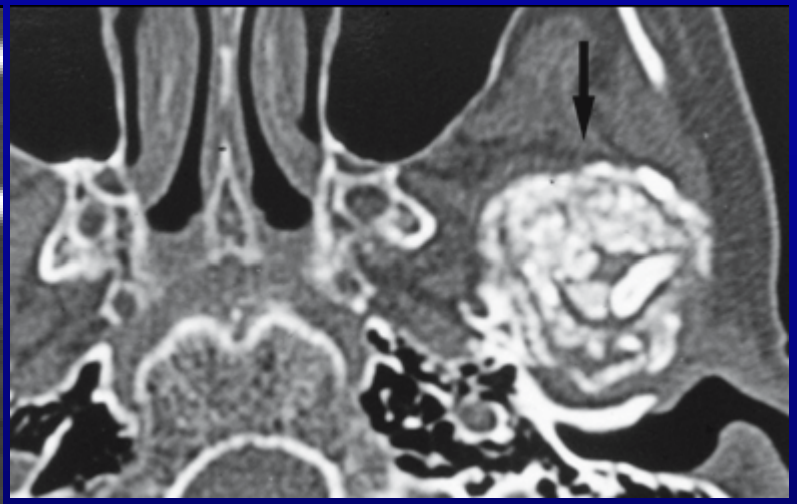

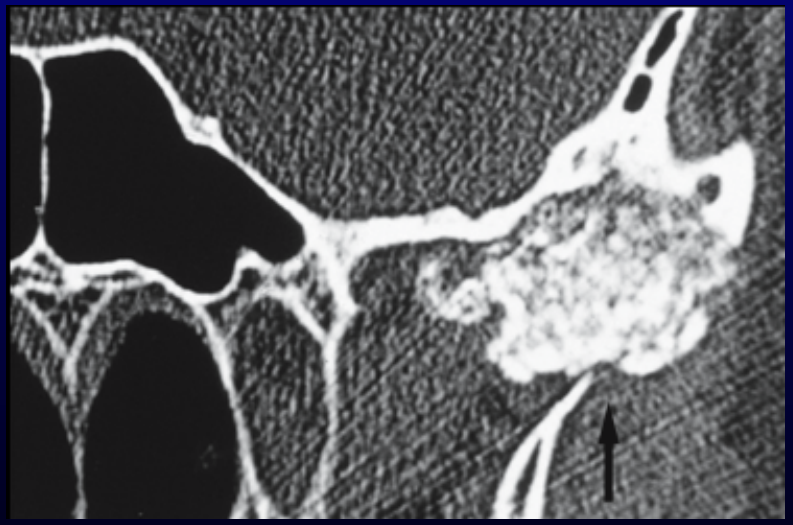

Synoviale Chondromatose

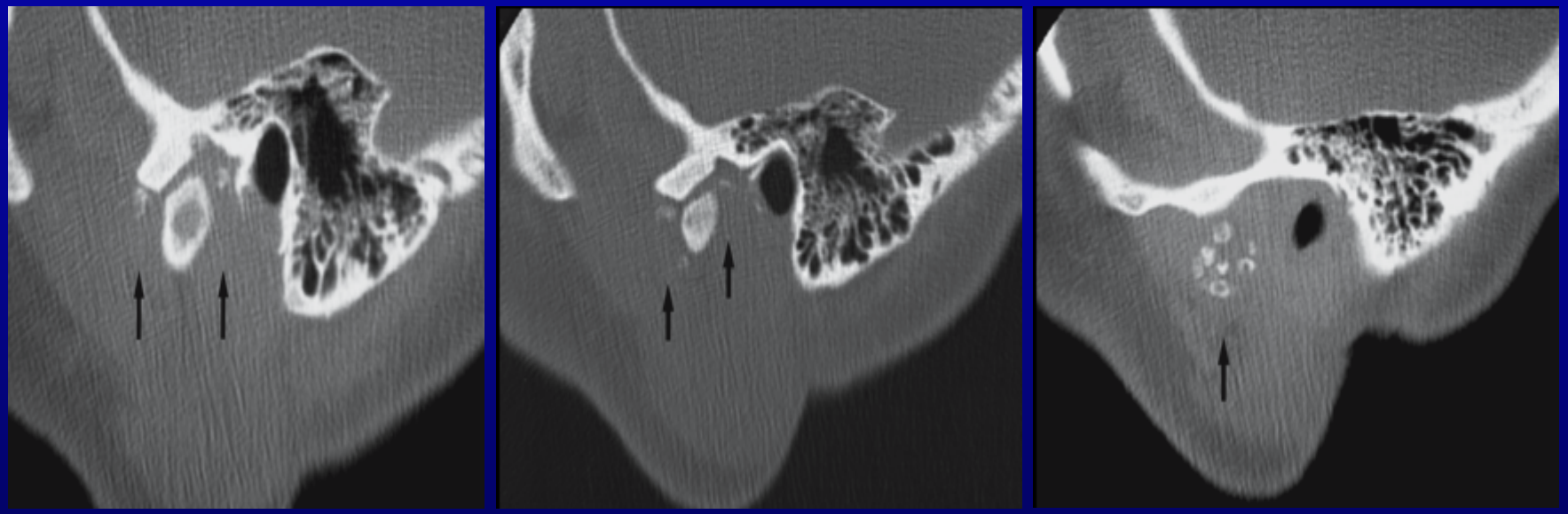

Seltene benigne Erkrankung ungeklärter Ätiologie. Sie betrifft insbesondere die großen Extremitätengelenke. Entstehung chondraler Partikel in lokalisierten Arealen der Synovia; diese werden als freie Gelenkkörper in den Gelenkspalt entlassen. Letztendlich kommt es zur zystischen Degeneration und Kalzifikation der Knorpelstücke.

?

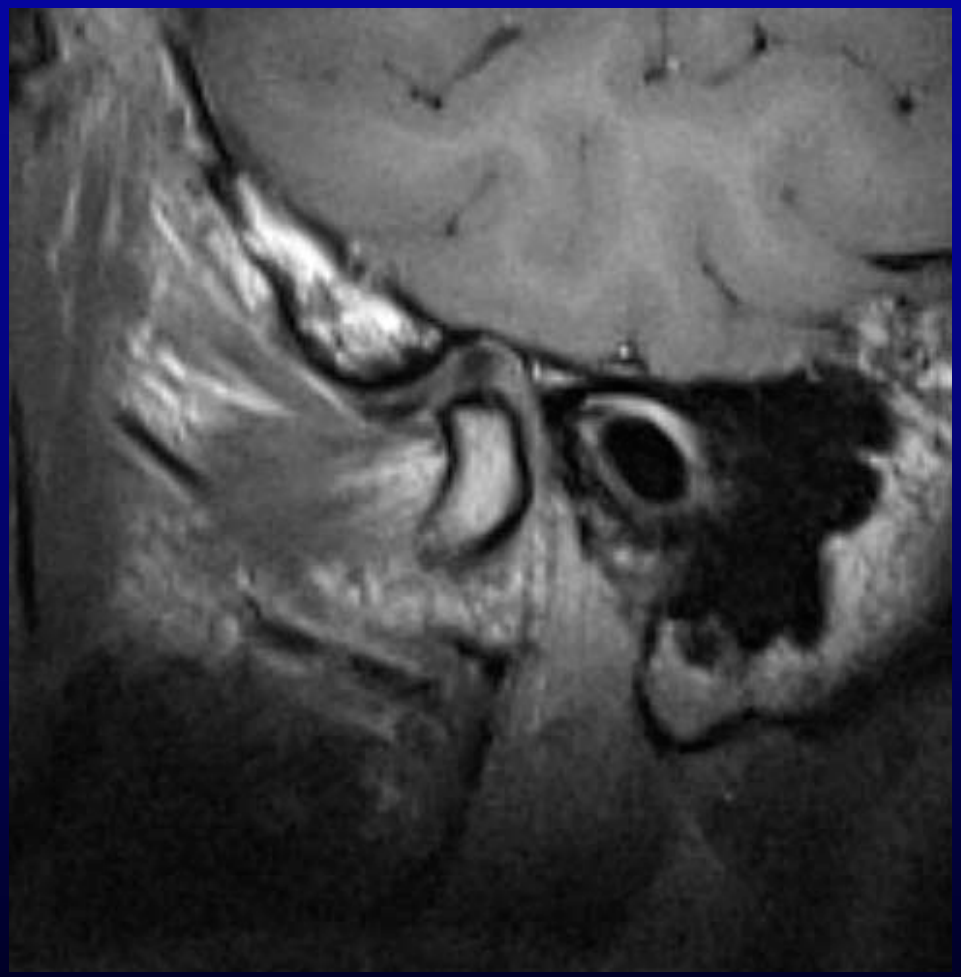

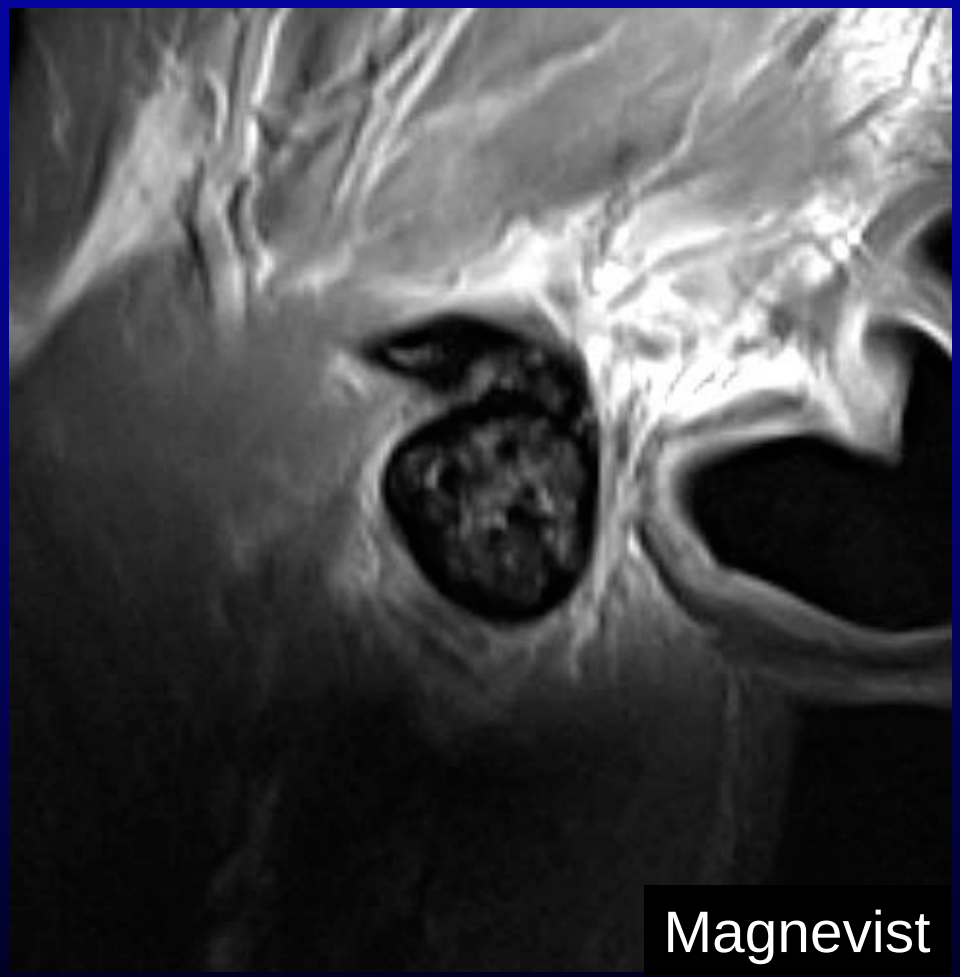
Magnevist

Riesenzelltumor

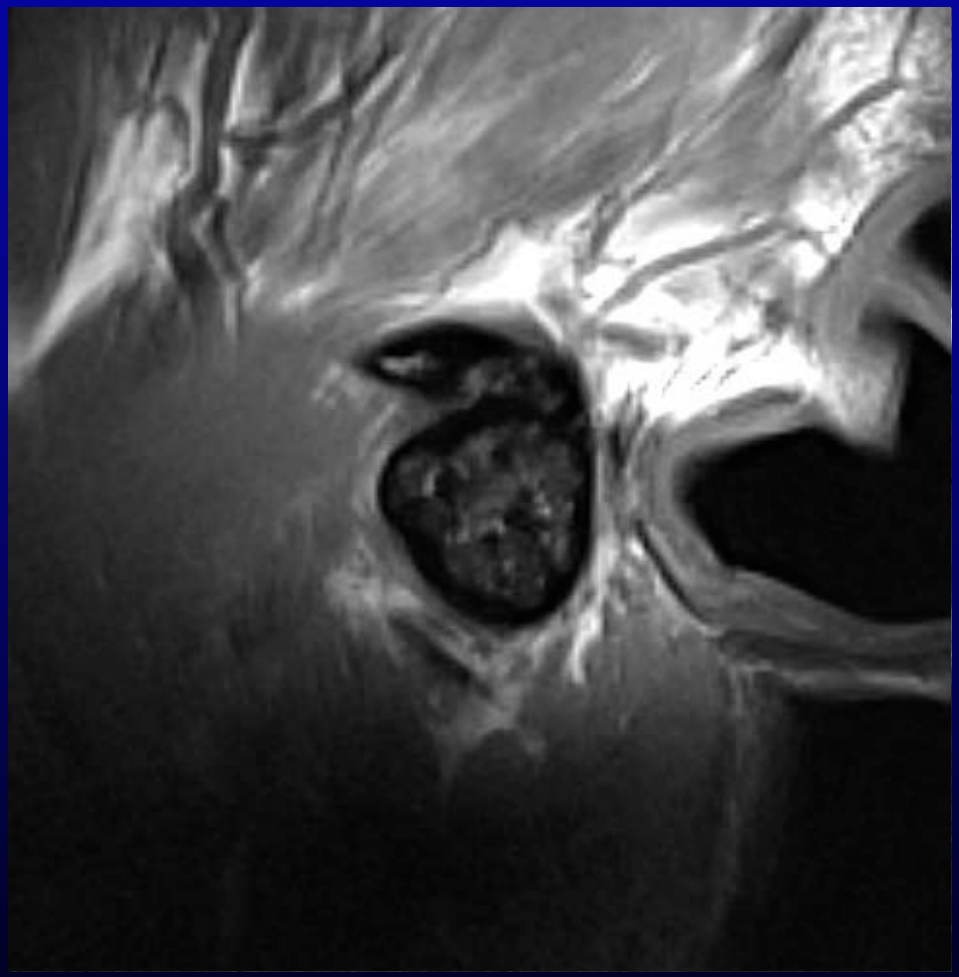

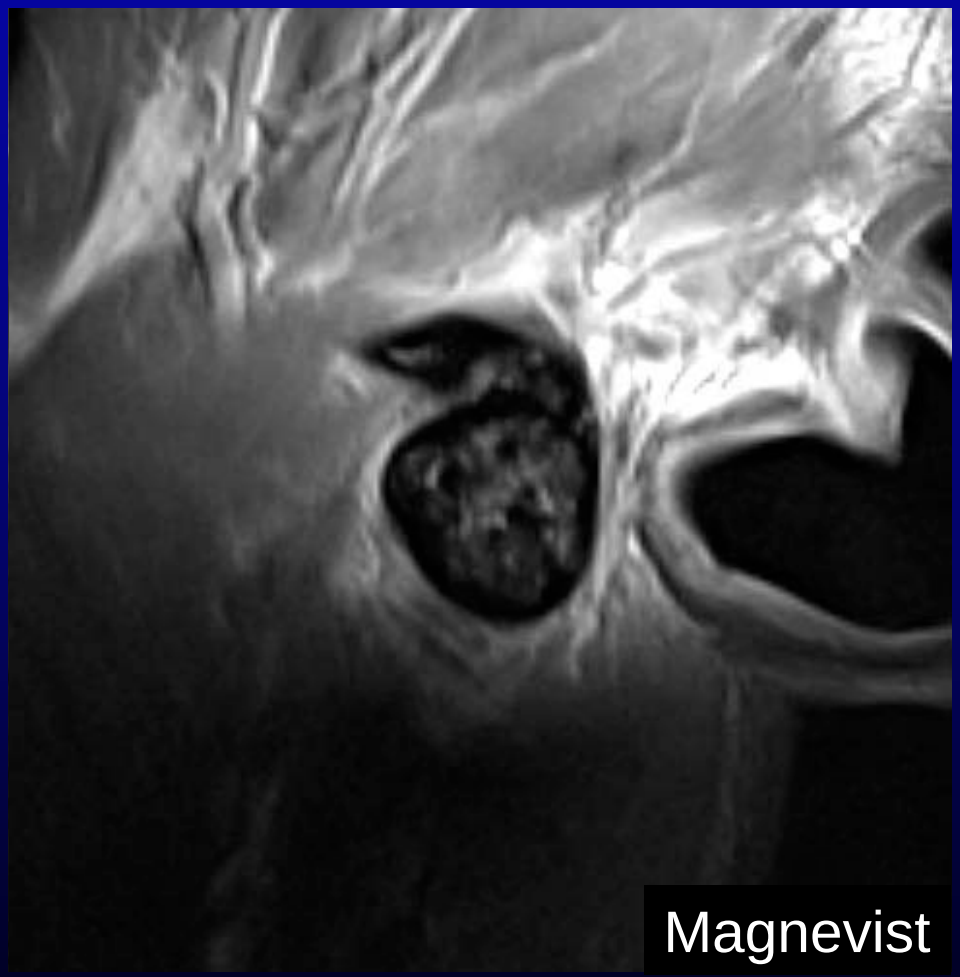

Synoviale Chondromatose

Osteochondrom

Definition: Benigner Tumor – exophytisches Wachstum, meist vom Kondylus aus; Kontinuität des Markraums

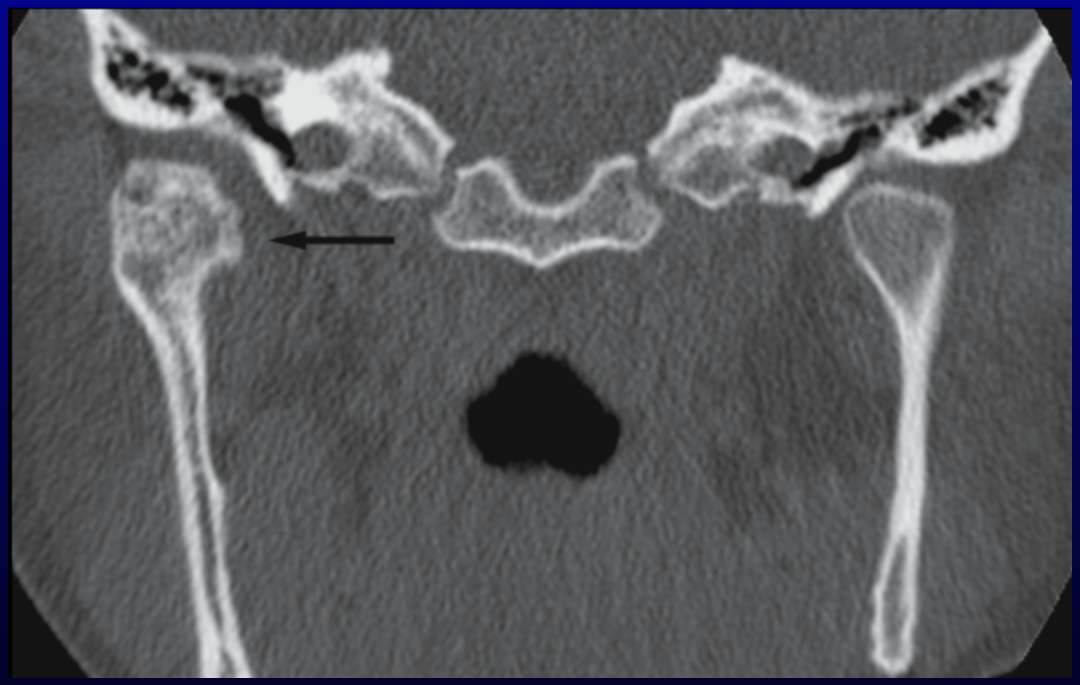

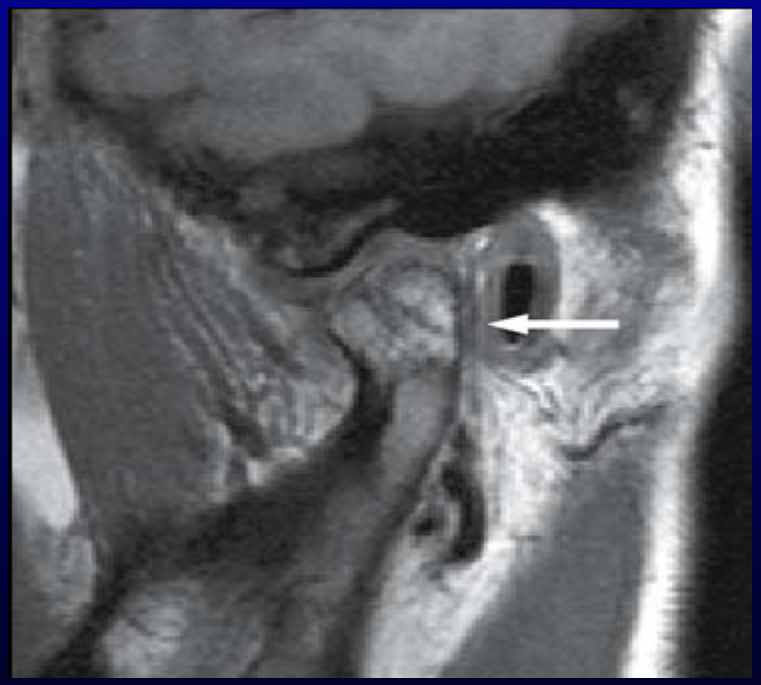

Osteom

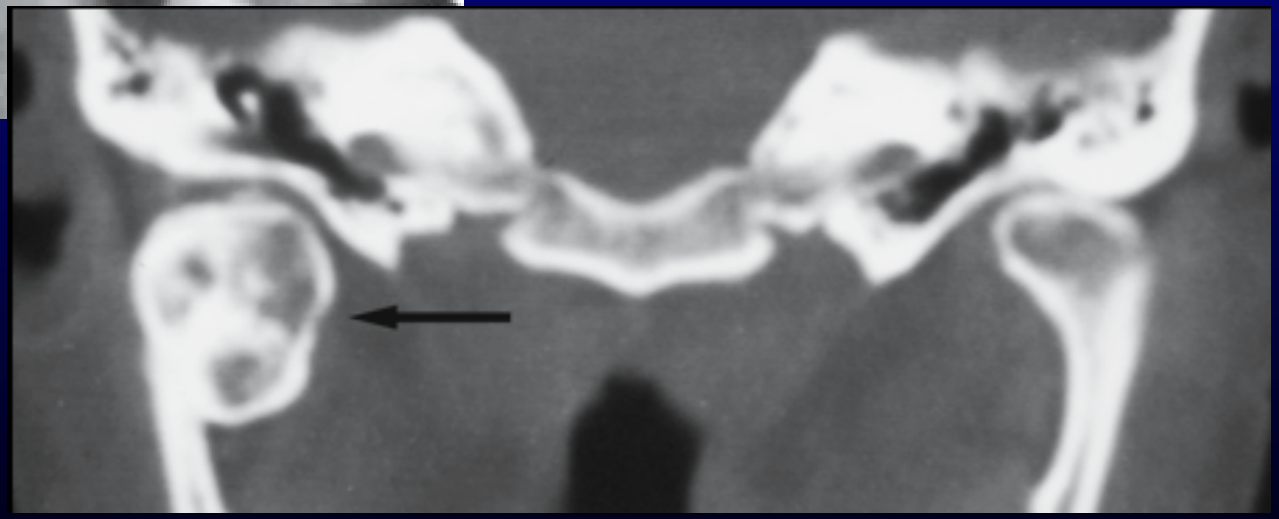

?

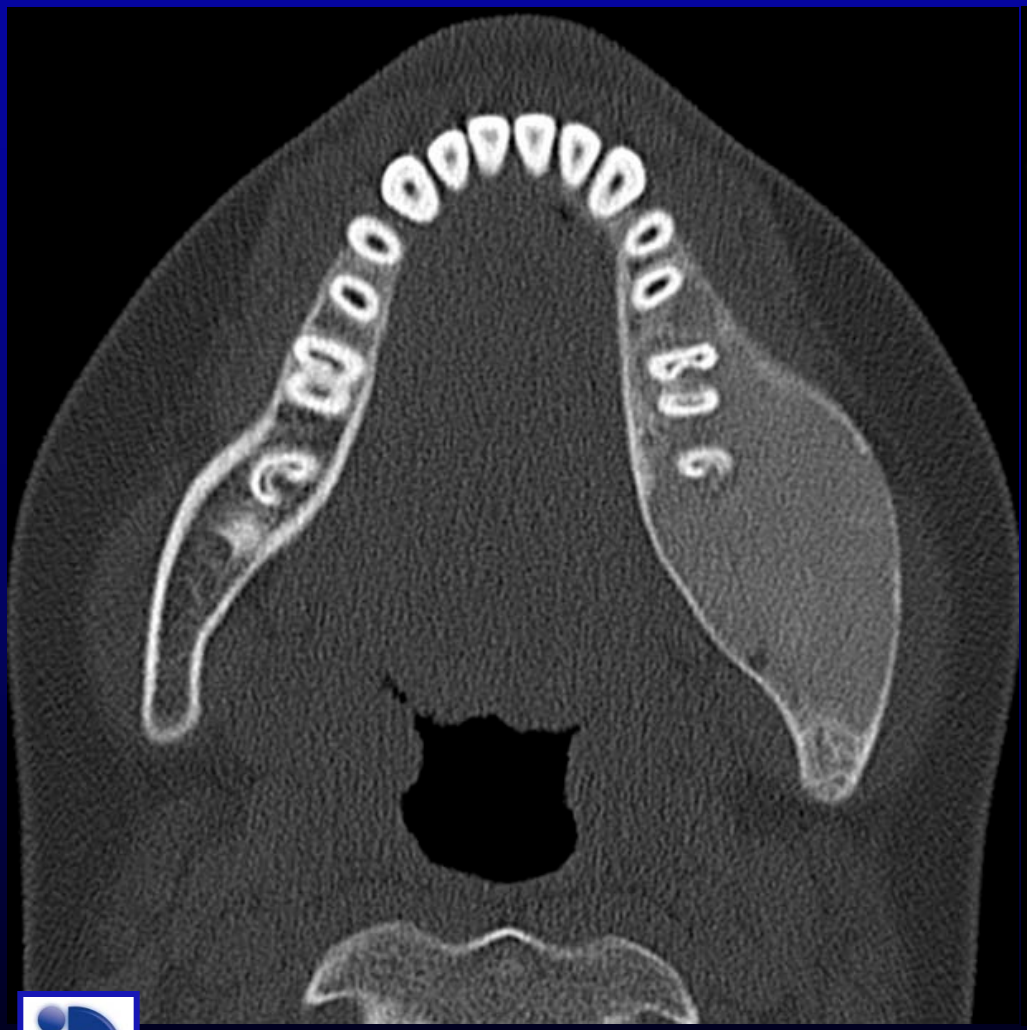

Fibröse Dysplasie

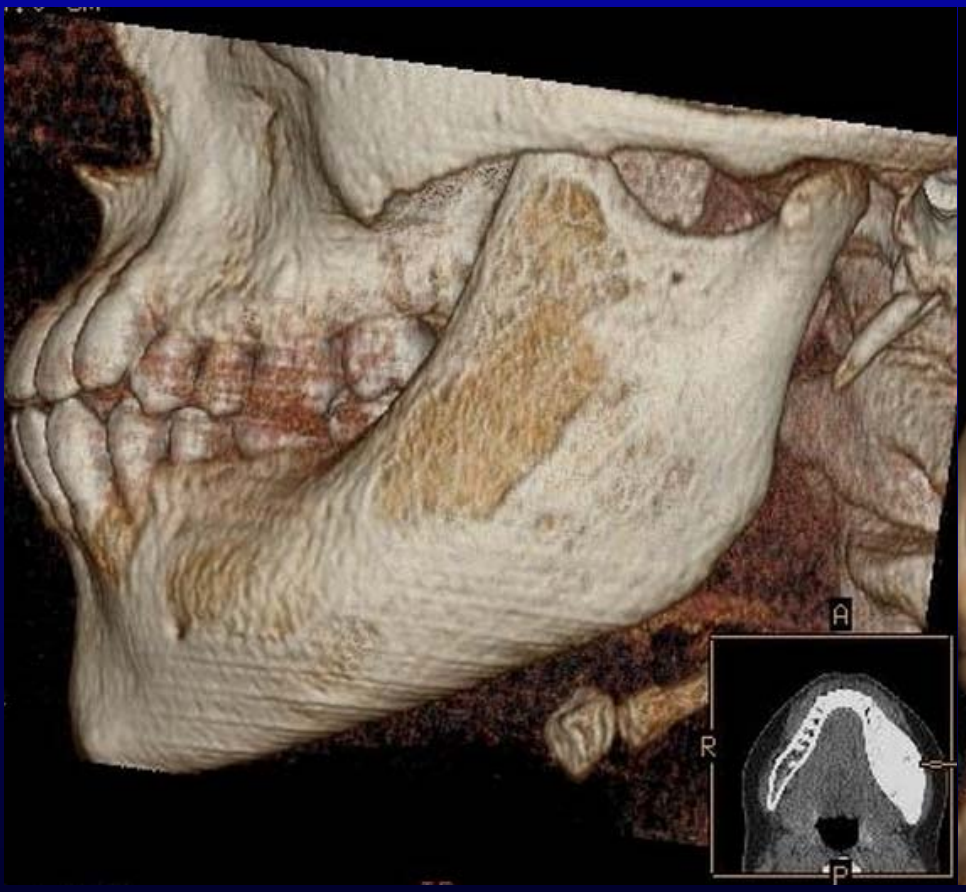

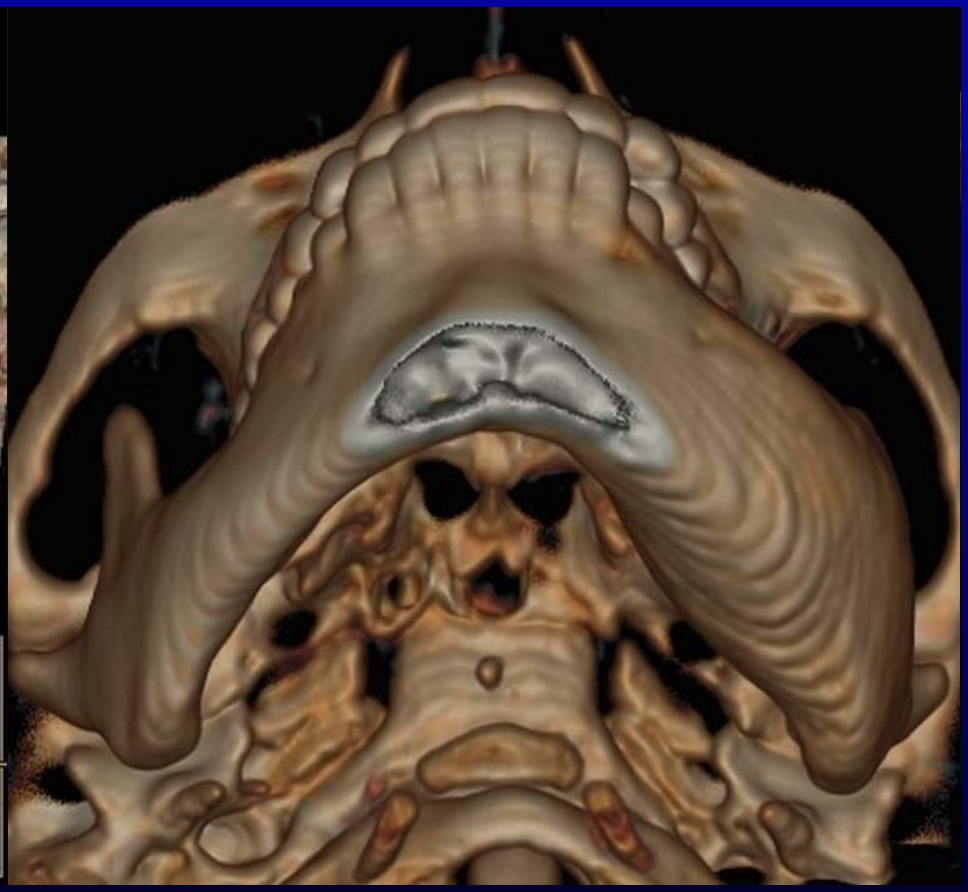

Osteosarkom

- Nur 5-10% der Osteosarkome im Kopf-Halsbereich lokalisiert: Kiefer (häufiger Mandibula)

- Klinik: häufig schmerzlose Schwellung

- Manifestation im Schädelbereich: 3. & 4. Lebensdekade
- Männer häufiger betroffen als Frauen

- Überlebensrate bei Osteosarkomen im Schädelbereich besser, als im übrigen Skelett

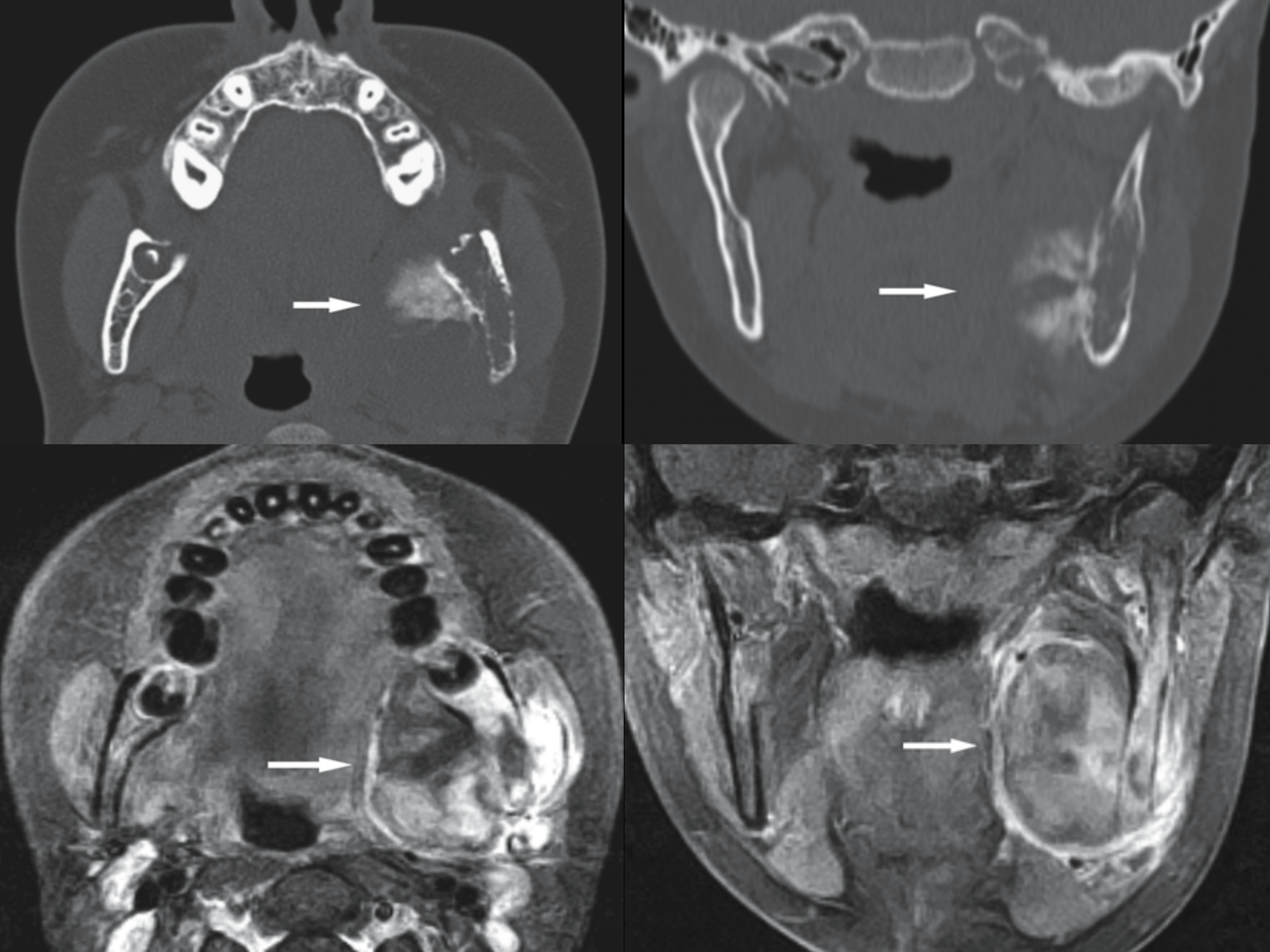

Chondrosarkom

- Lokalisation im Kieferbereich: 10%
- Klinik: zunächst schmerzlose Schwellung
- Auftreten > 5. Dekade
- Männer etwas häufiger betroffen als Frauen
- Meist hoch differenziert
- Metastasierung selten

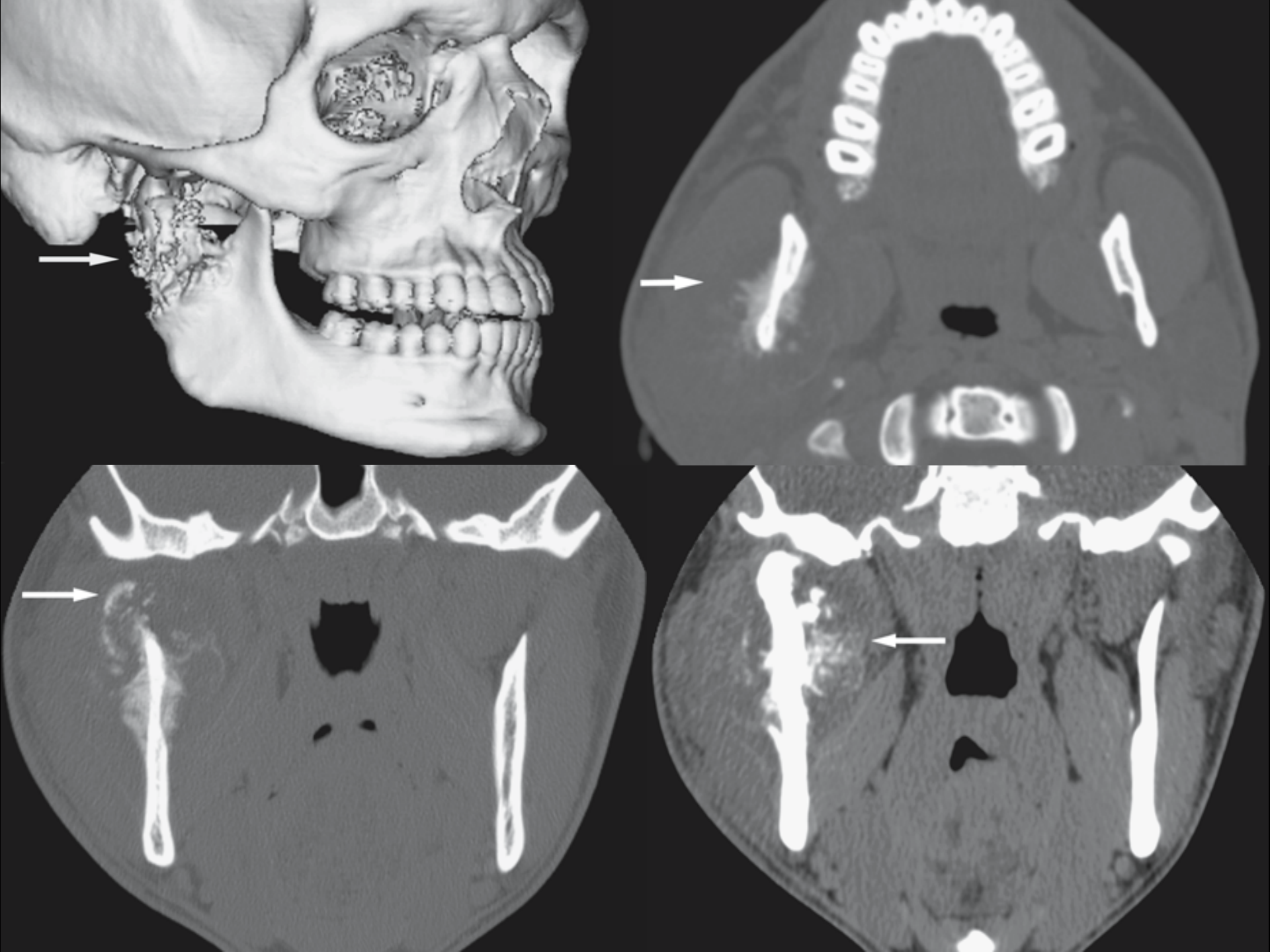

Ewing Sarkom

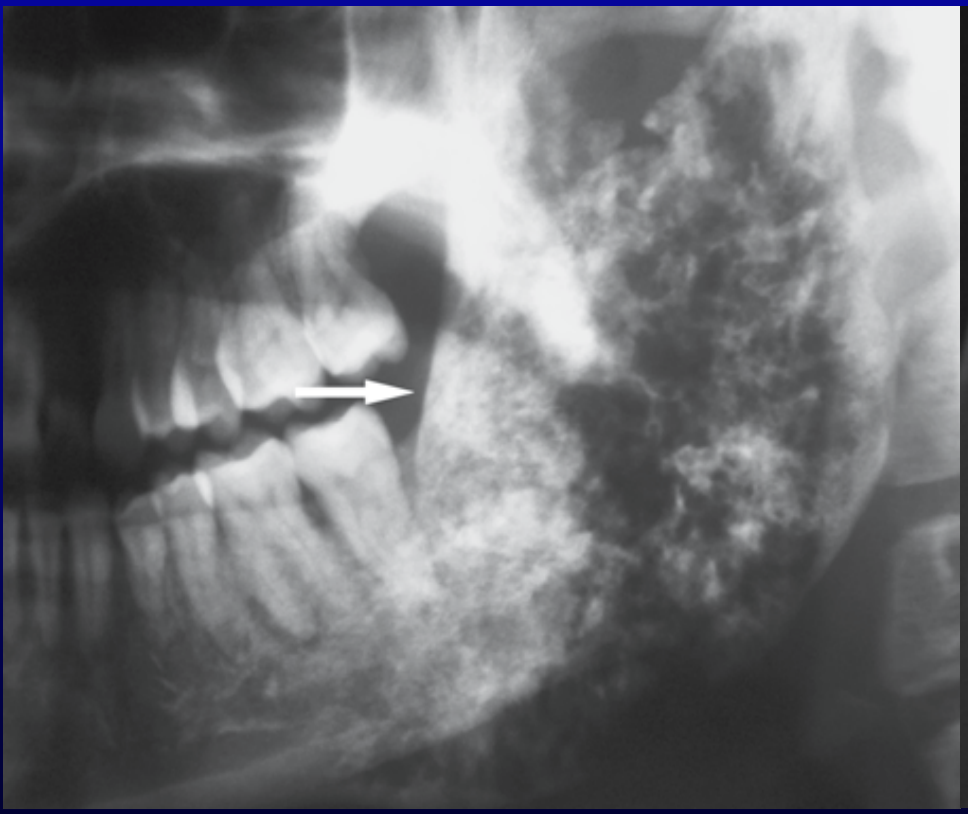

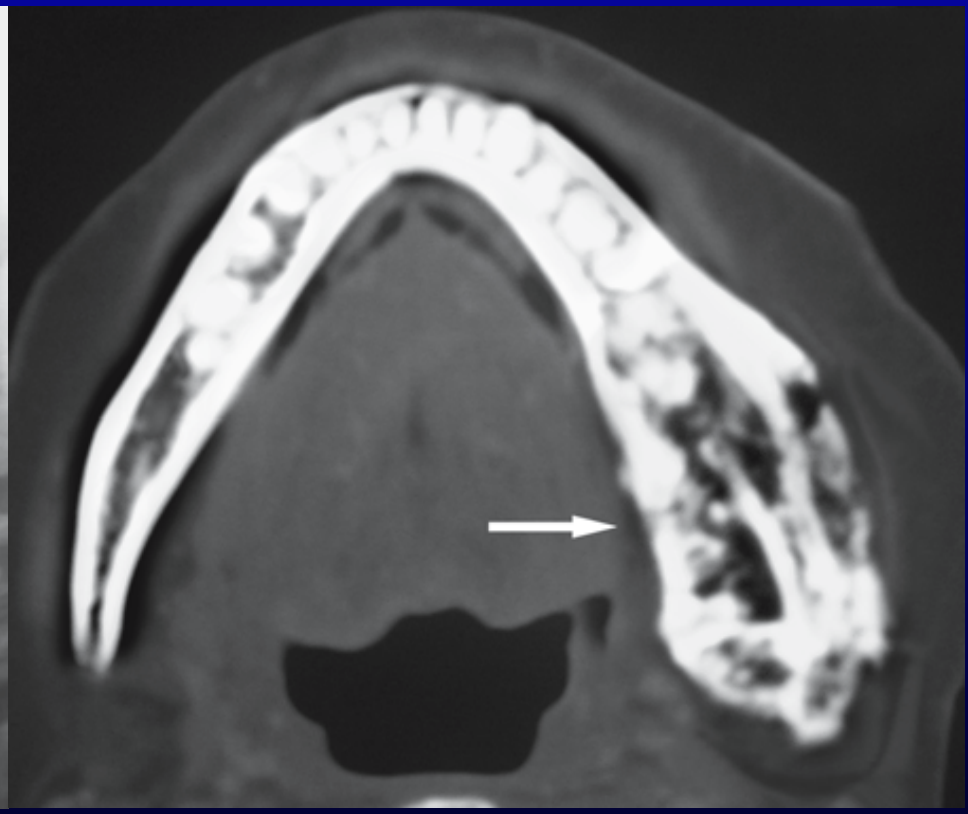

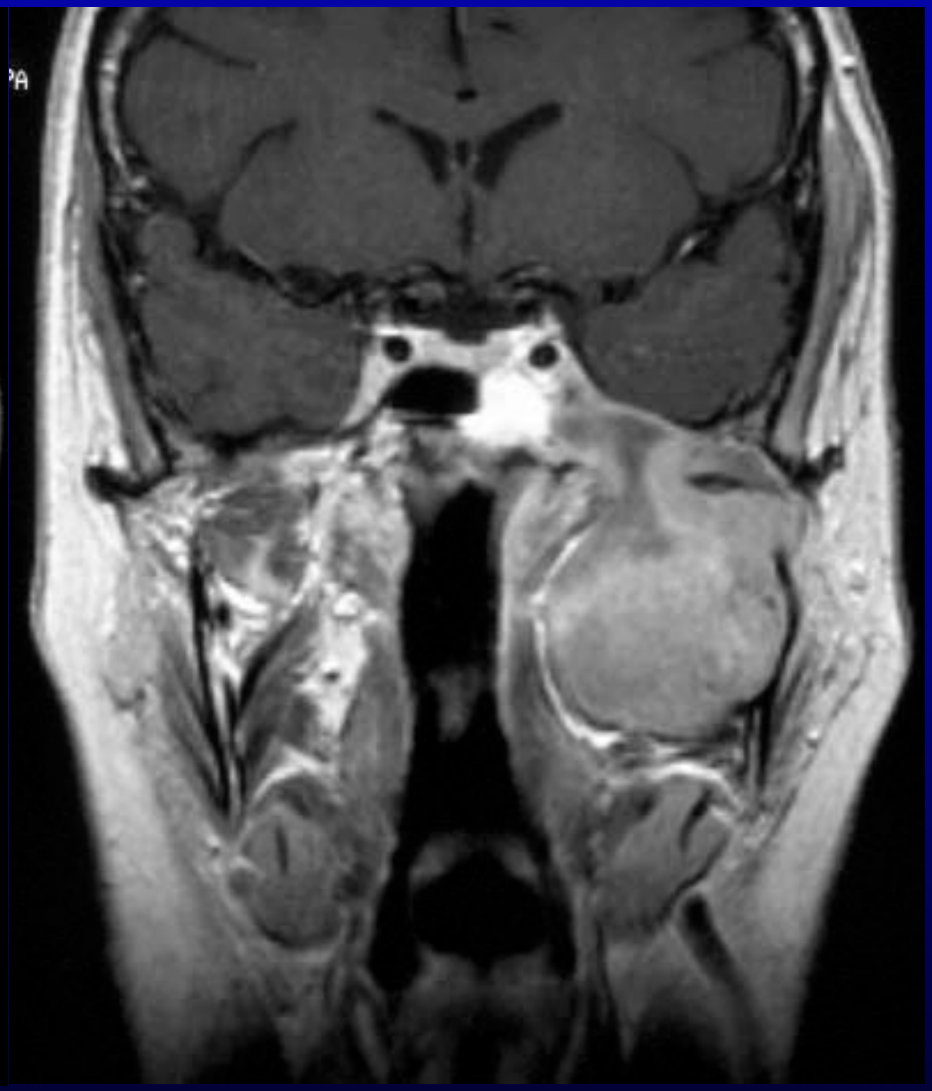

Pleomorphes Adenom **Leiomyosarkom**

Institut für Diagnostische und Interventionelle Radiologie, Goethe-Universität, Frankfurt

Malignom

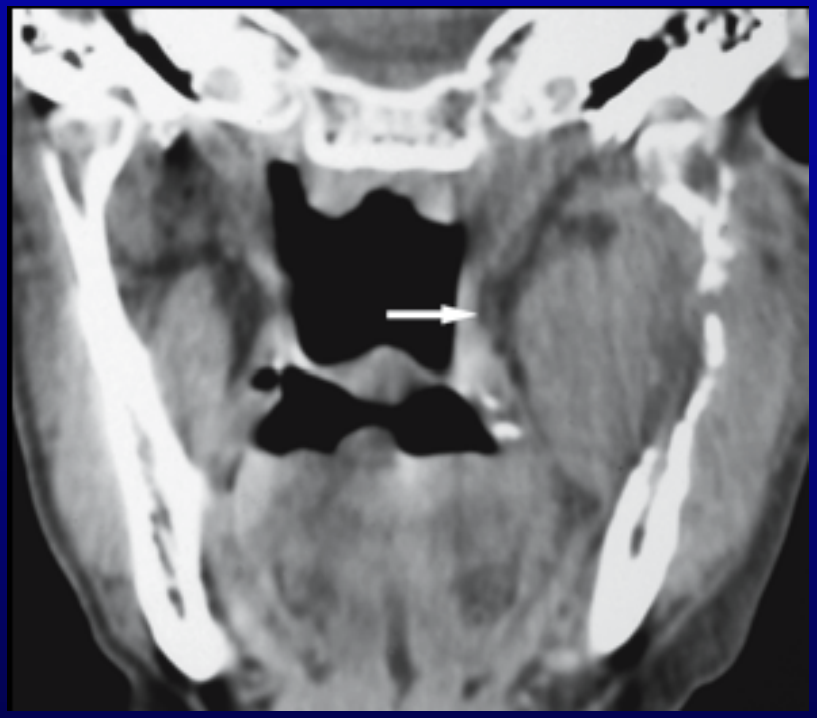

70-jähriger Patient mit Metastasen eines Lungenkarzinoms: maligner Tumor der Mandibula

TMJ – Therapie und Therapiekontrolle

Physiotherapie – adjuvante Therapie

- Gelenkmobilisation
- Übungen
- Massage

- Indikationen:
  - myofazialer Schmerz
  - Internal Derangement
  - Hypomobilität, Ankylose

  Aggarwal A et al, Gen Dent 2012; 60:119-22

- Randomisierte Studie:
  - Schmerzen ↓
  - Funktionalität ↑
  - ∅ Verbesserung auf Diskusverlagerung ohne Reponierbarkeit

  Craane B et al, J Dent Res 2012; 91:364-9

TMJ – Therapie und Therapiekontrolle

Intraartikuläre Dexamethason-Injektion nach Arthrozentese

- N = 28 Patienten mit TMJ-Arthralgie
  → Arthozentese mit nachfolgender Injektion von
  - Dexamethason oder
  - Kochsalzlösung
- Kein Unterschied versus Kochsalzinjektion
- Schmerzen ↓
- Mundöffnung ↑

Huddleston Slater JJ et al, J Dent Res 2012; 91:173-8

TMJ: Therapiekontrolle

- Retrospektive Analyse: 2000 - 2010
- Patienten: → TMJ-Dysfunktion
  n = 794
  w : m = 546 : 248
  mittleres Alter: 38,7 Jahre (± 16 J.)
- Evaluation: klinische Untersuchung
  Fragebogen
  MRT (parasagittal & paracoronar):
  - Kondylusmorphologie
  - Diskuslänge
  - Diskusverlagerung
  - Diskusbeweglichkeit

TMJ: Therapiekontrolle

- Diskusposition:
  - physiologische Diskusposition: 62%
  - anteriore Diskusverlagerung: 35%
  - posteriore Diskusverlagerung: 3%

- Änderung der klinischen Diagnose durch MRT: 32%

- Änderung der Therapie durch MRT: 20%

TMJ: Therapiekontrolle

- MRT:

	Sensitivität	Spezifität
ADV ohne Reposition	73%	84%
ADV mit Reposition	78%	88%
Arthrose:	75%	84%

- Statistisch signifikante Abhängigkeit von Diskuslänge und:
  - Internal Derangement
  - Kondylusmorphologie
  - Diskusverlagerung

- Korrelation synoviale Flüssigkeit ↑:
  - Graduierung der Schmerzsymptomatik

Osteoarthritis: Schienentherapie

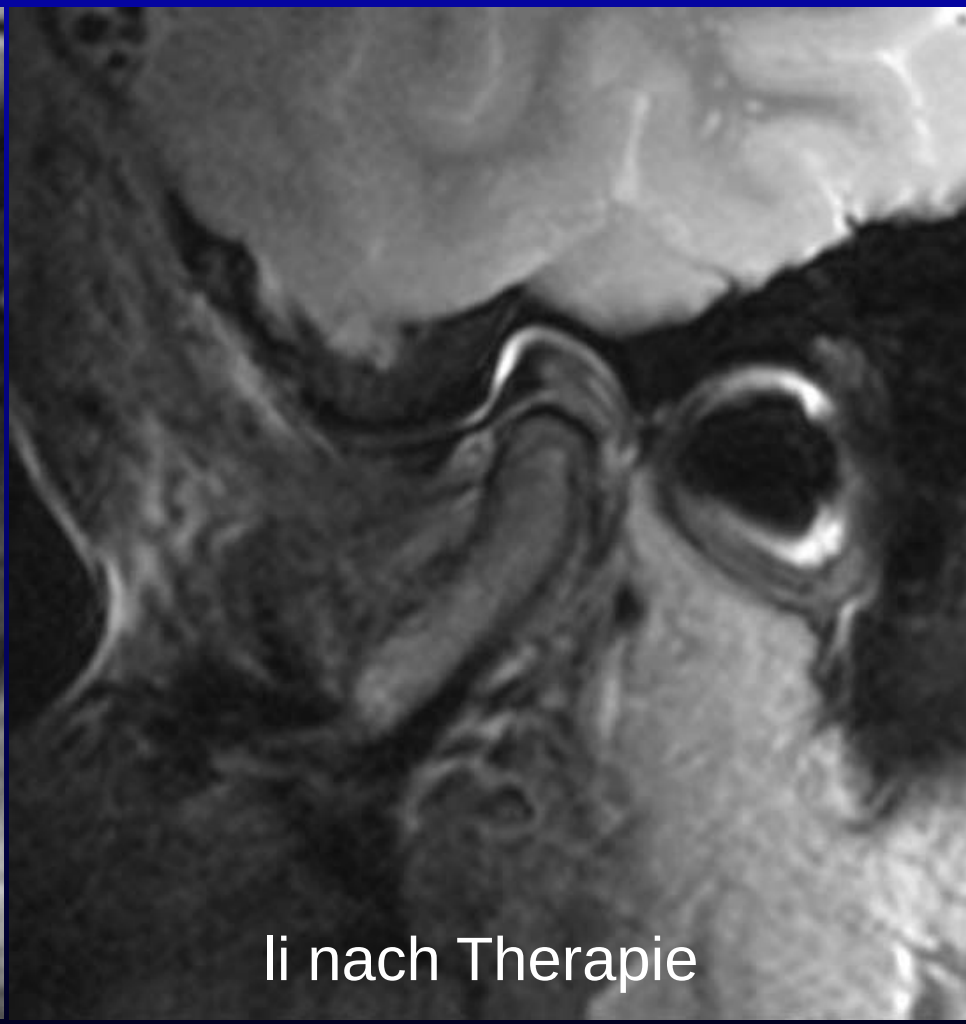

Diskusverlagerung: Therapiekontrolle

Fazit für die Praxis:

- **DV:** Häufig bilateral
- **DVoR:** Häufig gekoppelt mit DVmR
- **DVoR:** - Klinische Besserung nach 2 Jahren
  - Degenerative Veränderungen ↑
- **DVmR:** - Geringere Rate an degenerativen Veränderungen im Verlauf
  - Protektionseffekt des Discus articularis

Kooperation

Funktions-diagnostik

Radiologie

Prothetik

Chirurgie

Change For Good

Personal Change for better Living

You Can learn to unclench your jaw and stop grinding your teeth through Self-Hypnosis

Living Stress-Free

Eliminate TMJ

and Teeth Grinding

A Breakthrough Approach to Create Immediate & Permanent Change Designed for Your Other Mind... Your Powerful Subconscious Mind

Scott Sulak

Leading Expert in Behavior Modification

FISI 2013

14. Frankfurter Interdisziplinäres Symposium für Innovative Diagnostik und Therapie

Computertomographie:

Vom Bild zum Befund

Frankfurt/Main, 8. – 9. November 2013

www.fisi-frankfurt.de

Maligne Tumoren: Osteosarkom

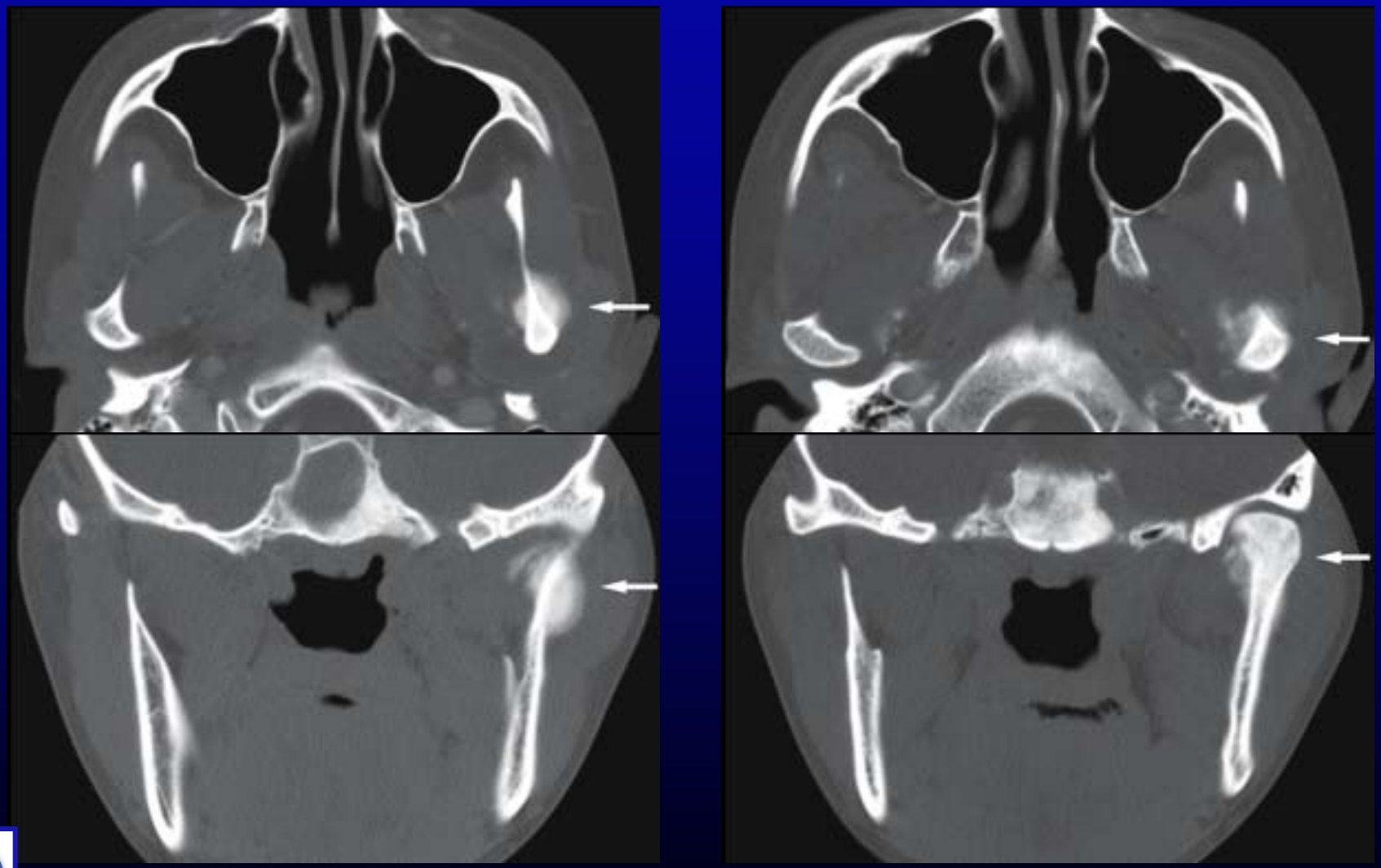

Diagnose

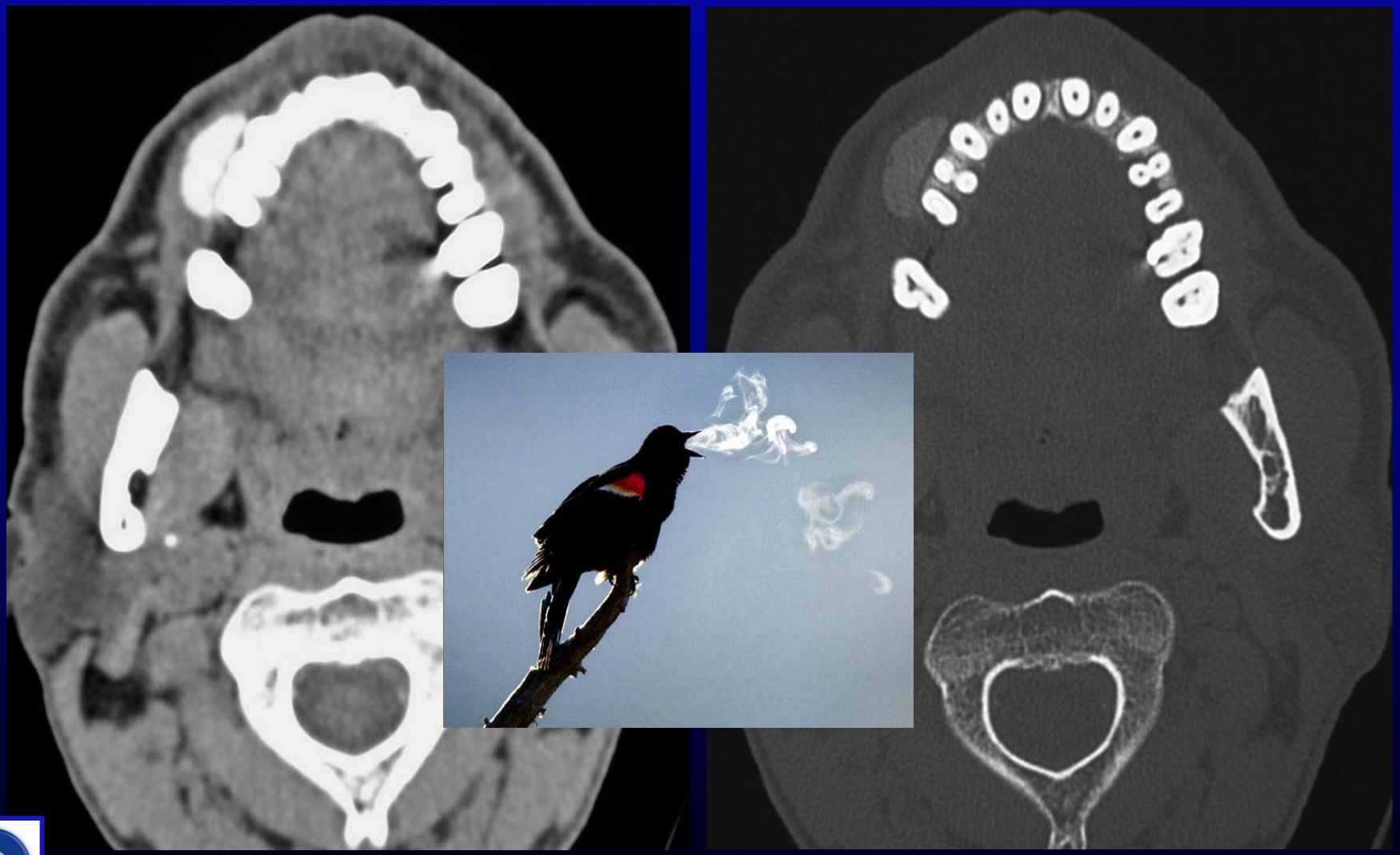

TMJ: Therapiekontrolle

- Hohe:
  - Sensitivität
  - Spezifität
  - Diagnostische Genauigkeit
    - Anteriore Diskusverlagerung
    - Osteoarthrose

- MRT:
  - Goldstandard zur Therapiekontrolle