Polytrauma – Was muss & was kann erkannt werden?

Deutscher Röntgenkongress – 2013

S. Wirth, 31.05.2013

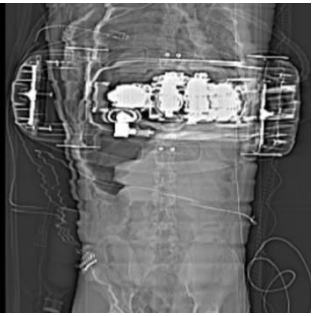

Überblick

- **Schädel-Hirn-Trauma (SHT)**
- **Thorax-Trauma**
- **Abdominal-Trauma**
- **Skelettsystem**
- **Polytrauma-CT unter laufender Reanimation**

Verletzungsschwere

AIS (abbreviated injury score):

Verletzungsschwere einzelner Organe/Regionen

AIS-Code

1	gering
2	mäßig
3	ernst, nicht lebensbedrohlich
4	schwer, lebensbedrohlich
5	kritisch, Überleben fraglich
6	tödlich, nicht behandelbar

ISS (injury severity score):

Addition der Quadrate der höchsten AIS-Werte der 3 am schwersten verletzten Regionen

niedrigster Wert: 0
höchster Wert: 75

Schwerverletzter Patient: ISS ≥ 16

SHT (55 %)

Verletzungsmuster AIS ≥ 3, n = 15.402
Traumaregister DGU 2012

Hochrisikopatienten

- Alle Patienten mit Polytrauma
- GCS < 13 initial in der Notaufnahme
- GCS erstmalig < 15 in < zwei Stunden nach initialer Untersuchung
- Gefährlicher Unfallmechanismus
- V.a. Schädel- oder Schädelbasisfraktur
  (Hämatotympanon, Brillenhämatom, Otorrhoe oder Rhinorrhoe)
- Fokale neurologische Defizite, Krampfanfall
- Mehrmaliges Erbrechen
- Retrograde Amnesie > 30 min

SHT – intrakranielle Blutungen

EDH

- 90% art.; 10% ven.
- 90% mit Schädelfraktur
- Überqueren der Suturen
- 95% unilateral, Coup
- 90-95% supratentoriell

SDH

- kann Suturen kreuzen
- venös, eingerissene Brückenvenen
- massive Gewalteinwirkung
- akut, subakut, chronisch

SAB

- Trauma ist die häufigste Ursache
- Zerreißen von Venen
- 2-41% Vasospasmus → sek. Ischämie
- DD: Aneurysmaruptur → CTA/DSA

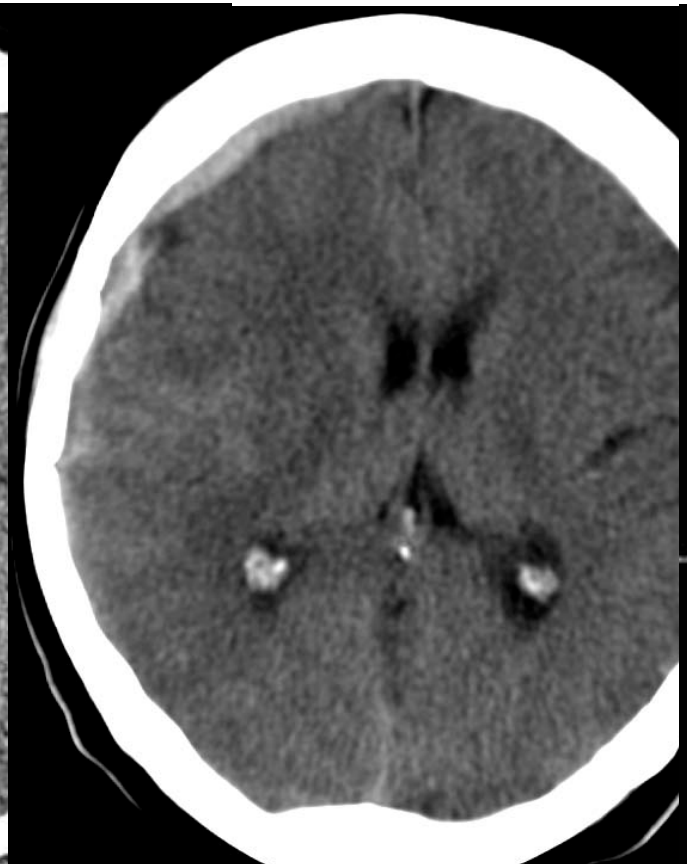

SHT – intrakranielle Blutungen

Kontusionsblutung

- angrenzend an knöcherne Protuberanzen und Durafalten
- 50% Temporallappen; 33% Frontallappen; 25% parasagittal nahe Falx
- 90% bilateral: „Coup“- Läsion vs. „Contrecoup“- Läsion
- Initiale CT kann unauffällig sein (verspätete Läsionen in 20%)!!!

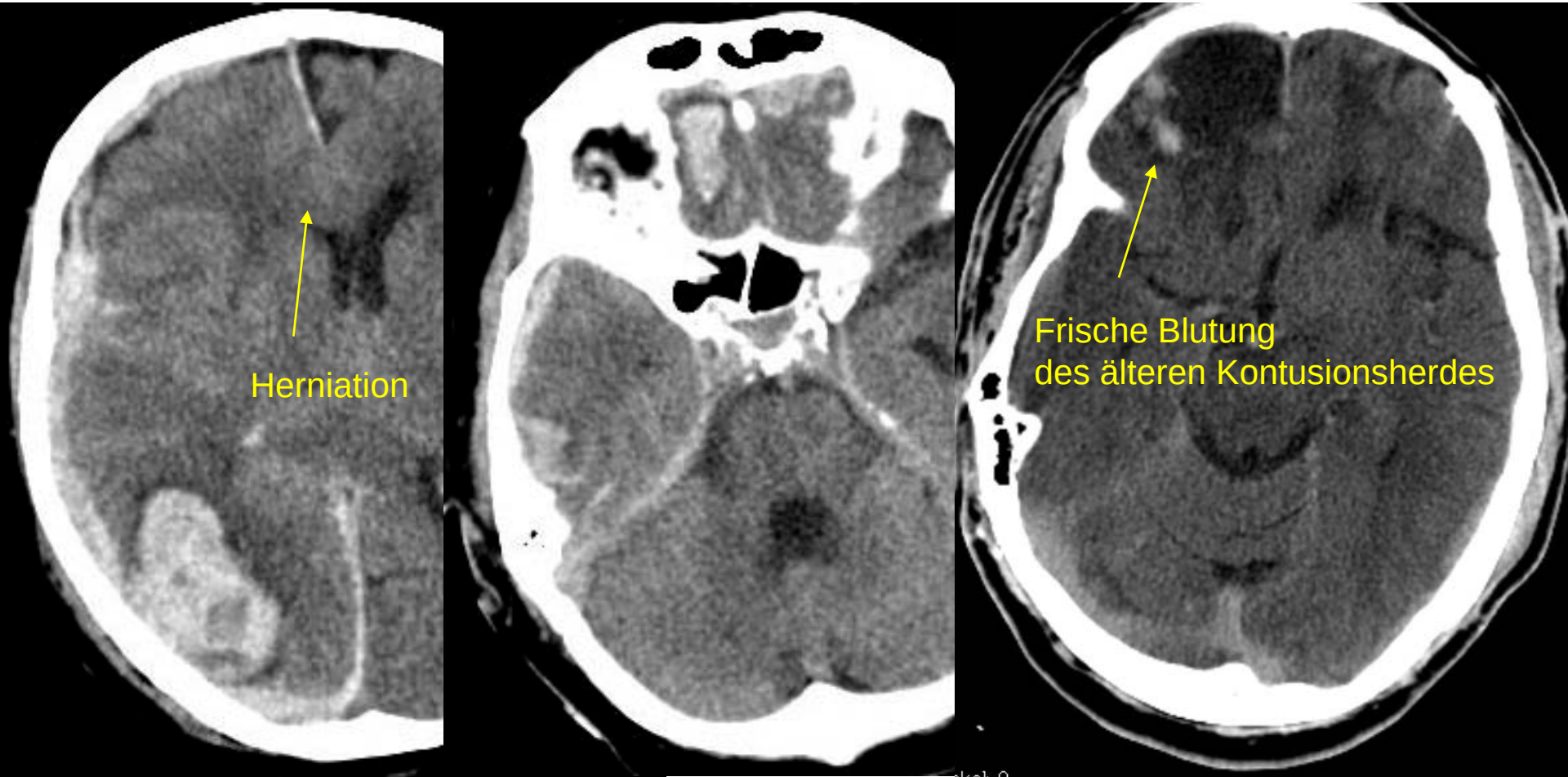

SHT – intrakranielle Blutungen

Diffuser axonaler Schaden (diffuse axonal injury; DAI)

- Mark-Rinden-Grenze, Corpus callosum, kortiko-medull. Überg., dorsolat. Hirnstamm
- Scherkräften bei Akzelerations-, Dezelerations-, Rotationstraumen → Dehnung oder Ausriss von Nervenfasern
- 80% der DAI rein mikroskopisch !
- CT: initial häufig unauffällig (50-80%)
- Diskrepanz zwischen CT-Befund und Klinik
- MRT zur weiteren Abklärung indiziert

SHT – intrakranielle Blutungen

Diffuser axonaler Schaden (diffuse axonal injury; DAI)

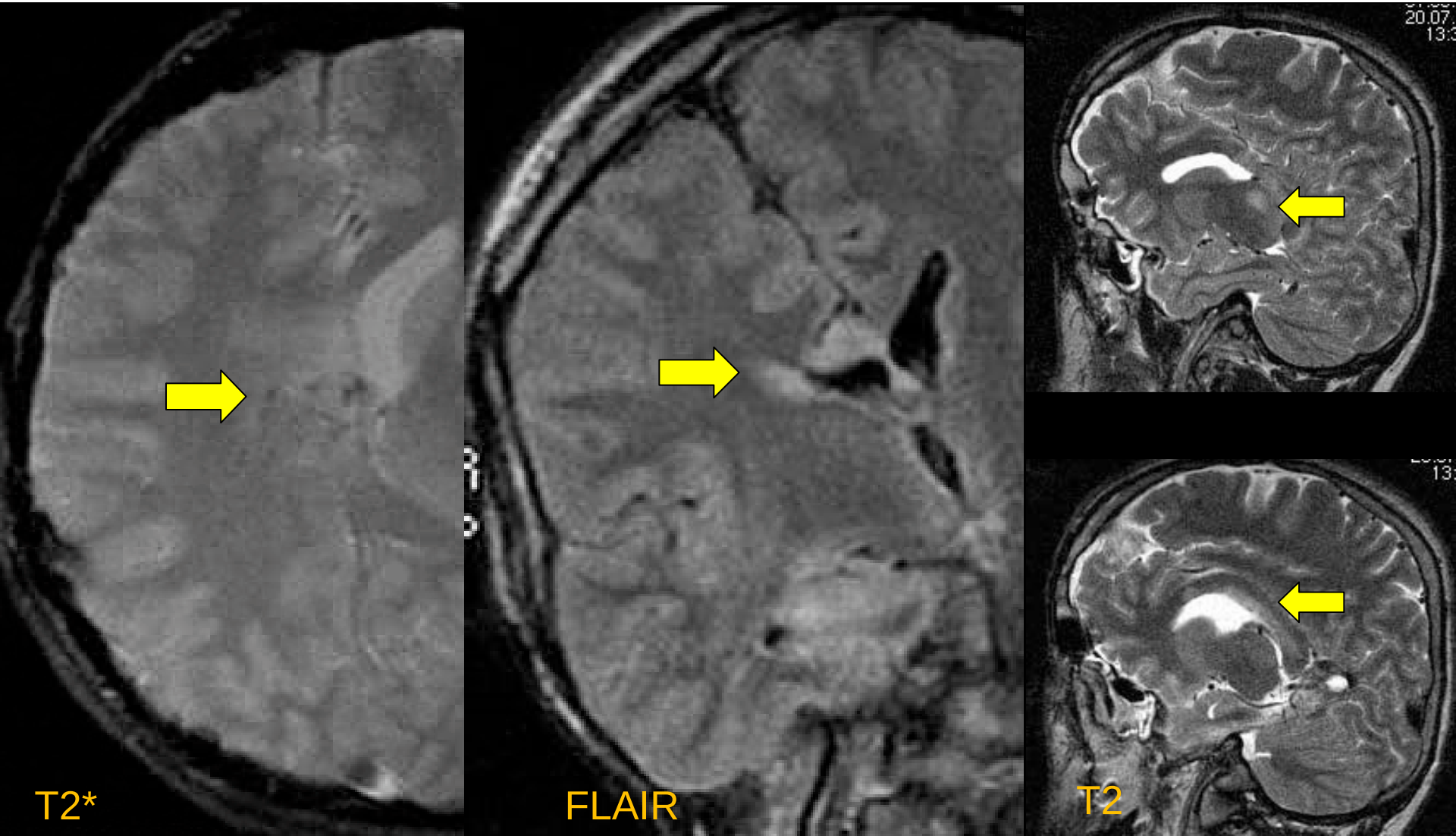

SHT – intrakranielle Blutungen

ICP-Anstieg / Hirndruck

- Hirnherniation
- Transtentoriell nach cranial - Cerebellum
- Transtentoriell nach caudal - medialer Temporallappen
- Foraminal - Tonsilla
- Subfalcial - Gyrus cinguli

Osborn A, Tong K. Handbook of Neuroradiology: Brain and Skull, 2nd edition. Mosby 1996

SHT – intrakranielle Blutungen

ICP-Anstieg / Hirndruck

- Hypoperfusion, Gefäßkompression
  → Ischämie, Infarkt (Perfusions-CT)

- Generalisiertes Hirnödem

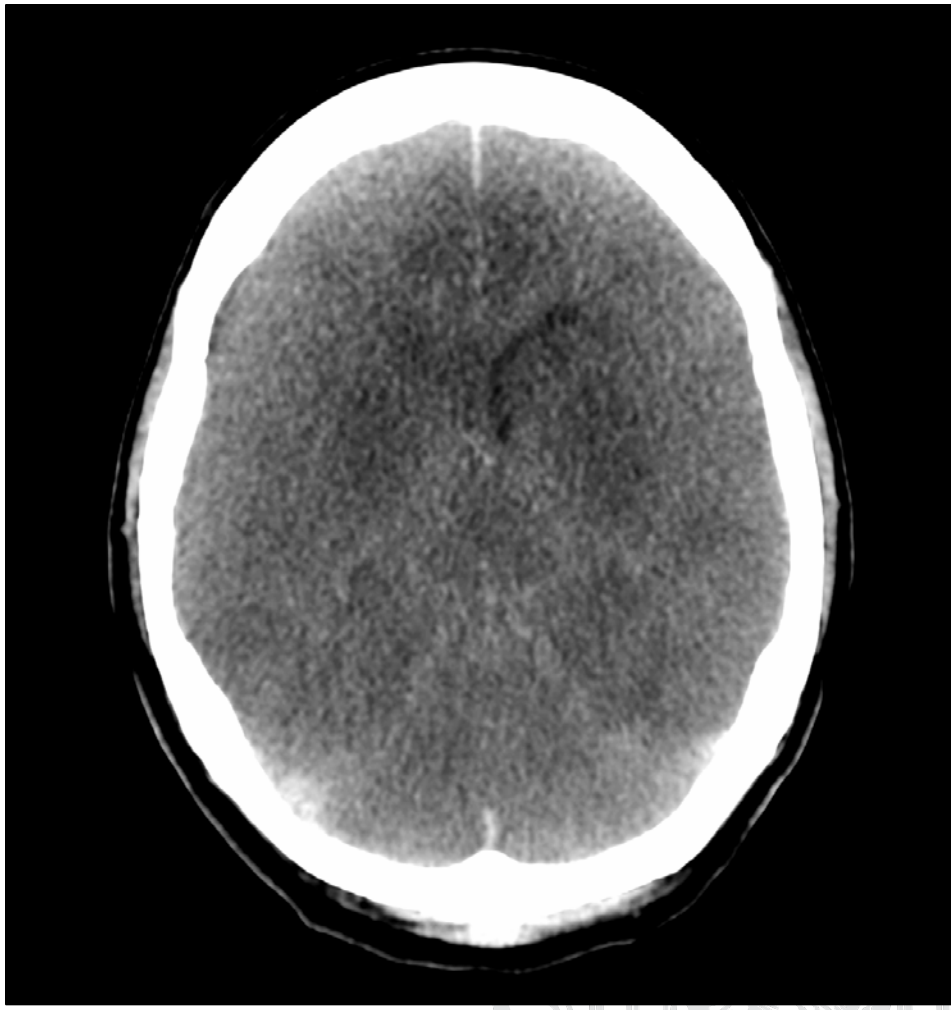

SHT – intrakranielle Gefäßverletzung (ICA, VA)

Dissektion

- A. vertebralis 72%, A. basilaris, PICA, PCA, ACA (A2)
- Doppellumen, fusiforme Gefäßdilatation, Wandhämatom

Verletzung der Vasa vasorum

- Wandhämatom, Stenose

Traumatische Karotis-Kavernosus-Fistel

- Dilatierte periorbitale/intraorbitale Venen, Ptose,
- Orbitales Ödem und geschwollene Augenmuskulatur

SHT – intrakranielle Gefäßverletzung (ICA, VA)

Dissektion der A. vertebralis

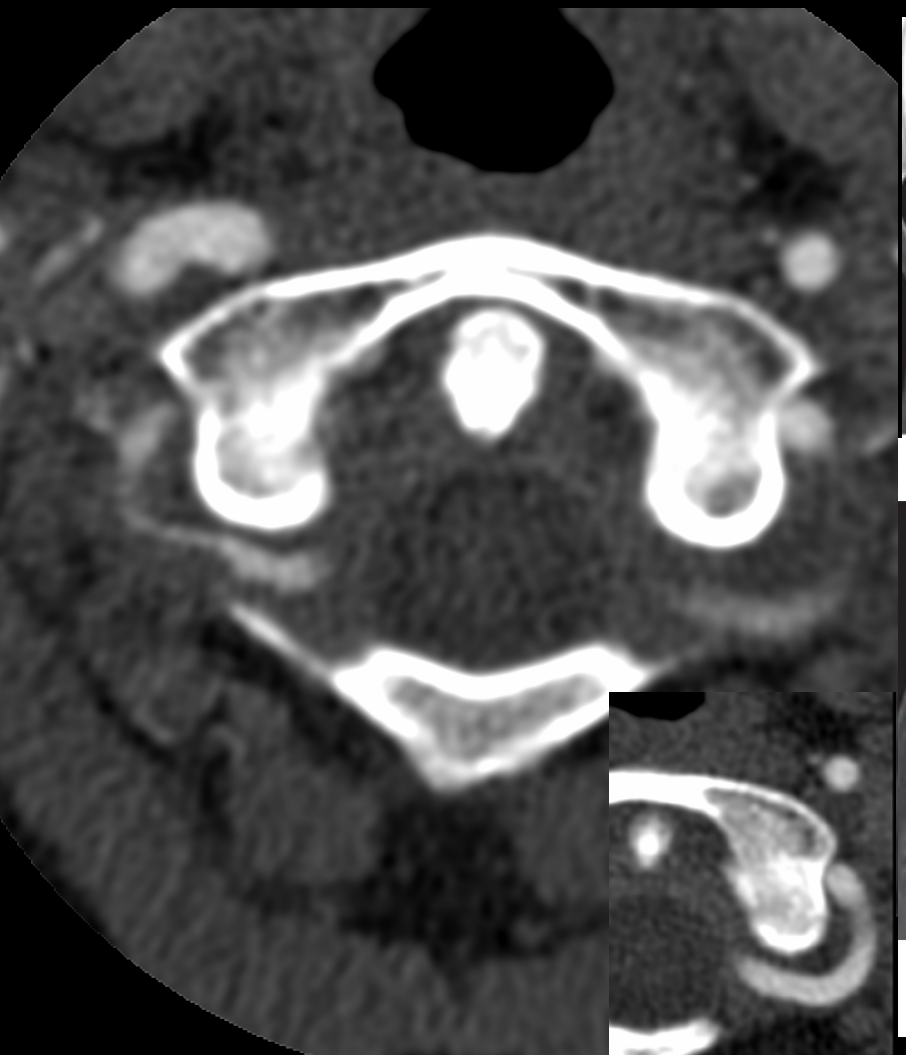

Traumatische Karotis-Kavernosus-Fistel

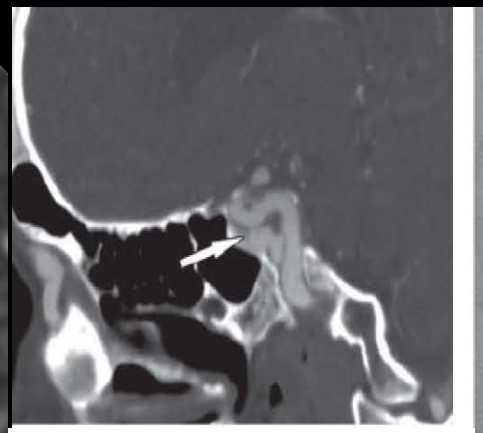

W. Kubal, Radiology (2008)

Hals

Dissektion

- A. carotis → häufig Horner
- Doppellumen, fusiforme Gefäßdilatation, Wandhämatom

Verletzung der Vasa vasorum

- Wandhämatom, Stenose

Larynx / Pharynx (cervikale Trachea)

- Wichtig, häufig übersehen, hier nicht abhandelbar

Nervenverletzungen

- Plexusausrisse, im CT meist nur Hämatom erkennbar → MRT

Thoraxtrauma (55 %)

Verletzungsmuster AIS ≥ 3, n = 15.551
Lebensbedrohlich < 5min, Traumareg.DGU 2012

Lungenkontusion

- milchglasartige Fleckschatten
- ohne bronchovaskuläre Verteilung
- ohne Fissurbegrenzungen

Lungenlazeration

- um den Verlauf eines penetrierenden Objekts
- periphere Lazerationen bei Rippenfrakturen
- zentrale pulmonale Lazerationen nach forcierter Thoraxkompression gegen geschlossene Glottis
- paravertebral als Scherverletzung der Lunge (Unterlappen) gegenüber der Wirbelsäule

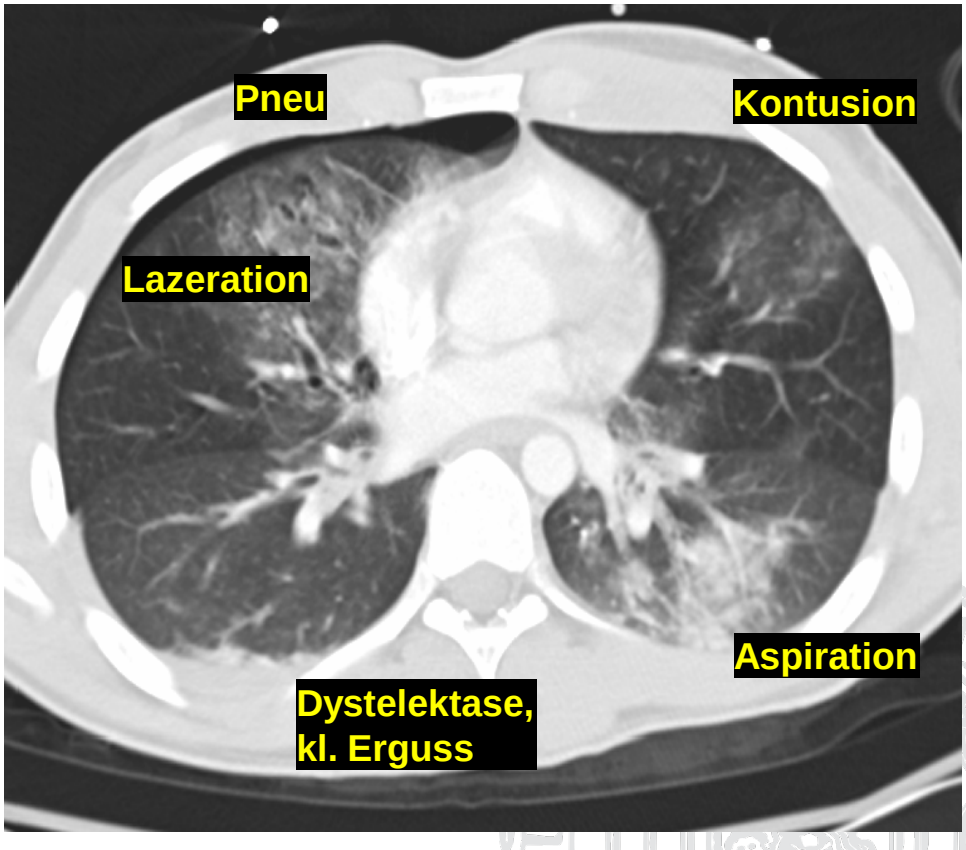

Thoraxtrauma (55 %)

Hämatothorax

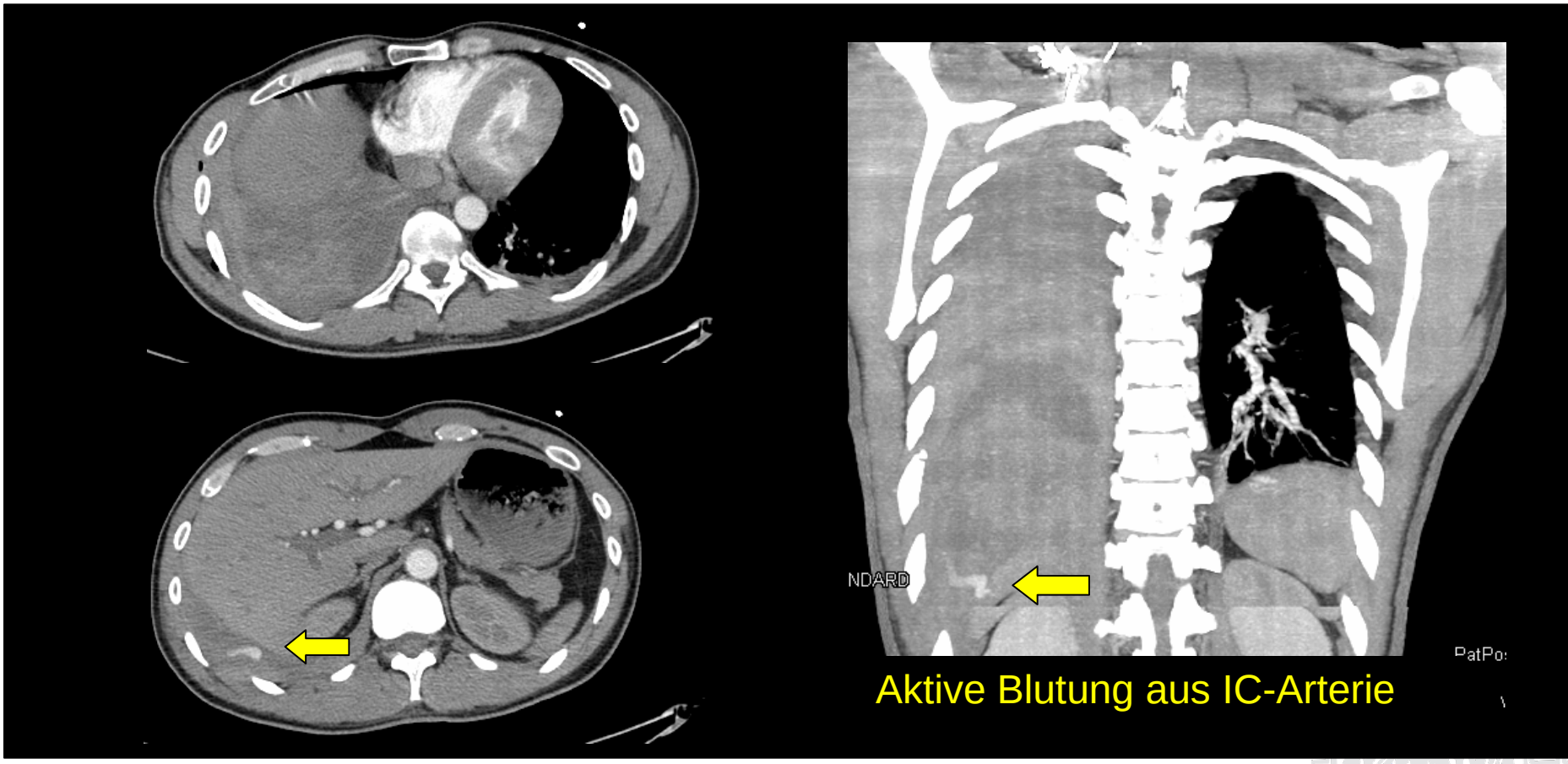

Thoraxtrauma (55,4%)

(Hämato-) Spannungspneumothorax

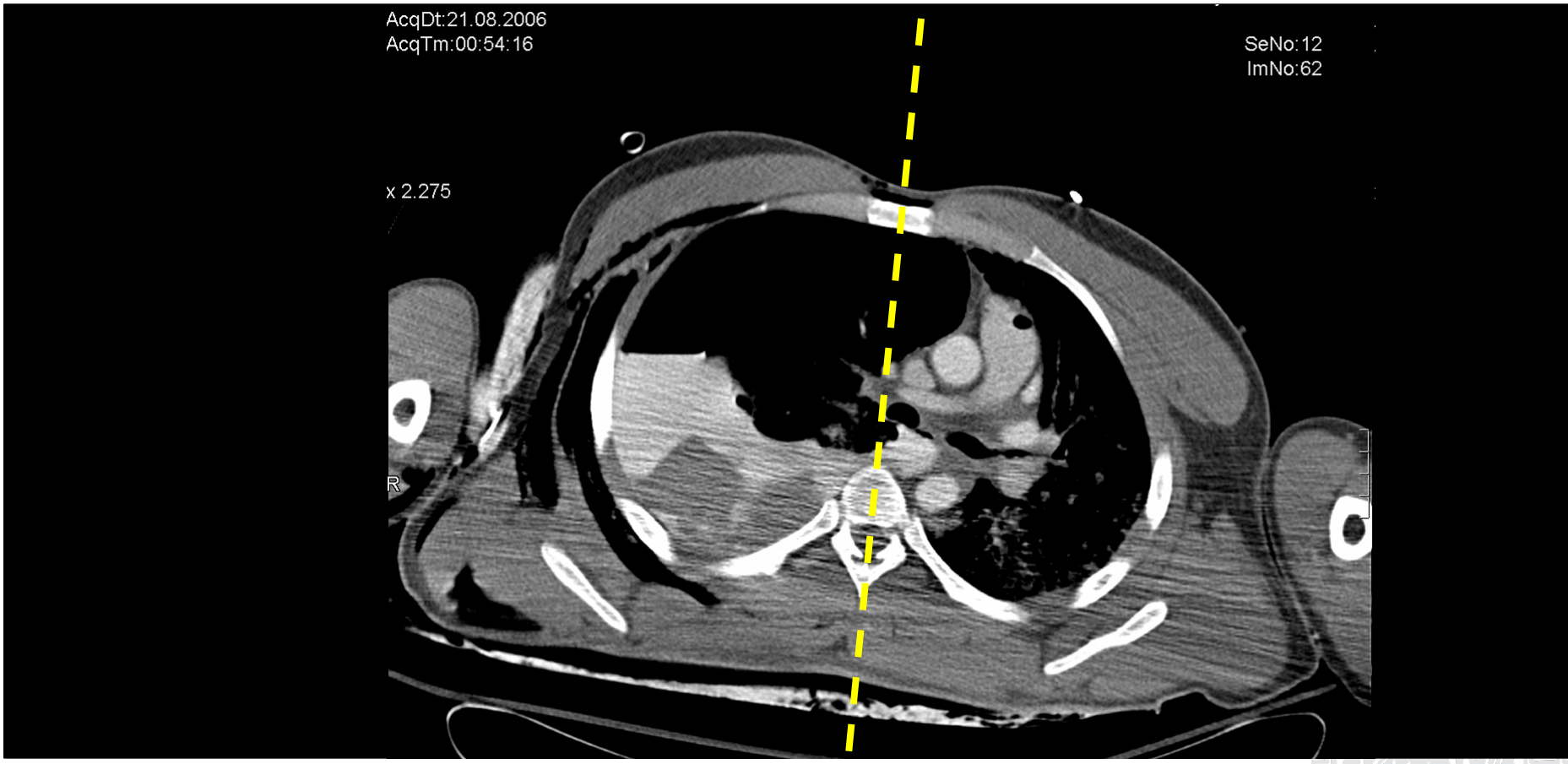

Thoraxtrauma (55,4%)

(Hämato-) Spannungspneumothorax

- Pneumatocele (= traumatische Zyste)
- Hämatocele (= pulmonales Hämatom)
- Hämatopneumatocele

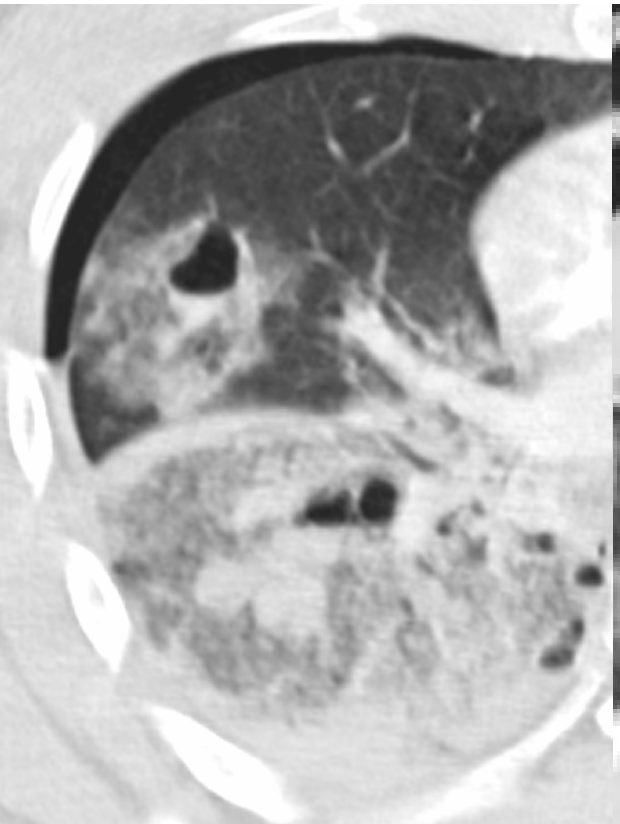

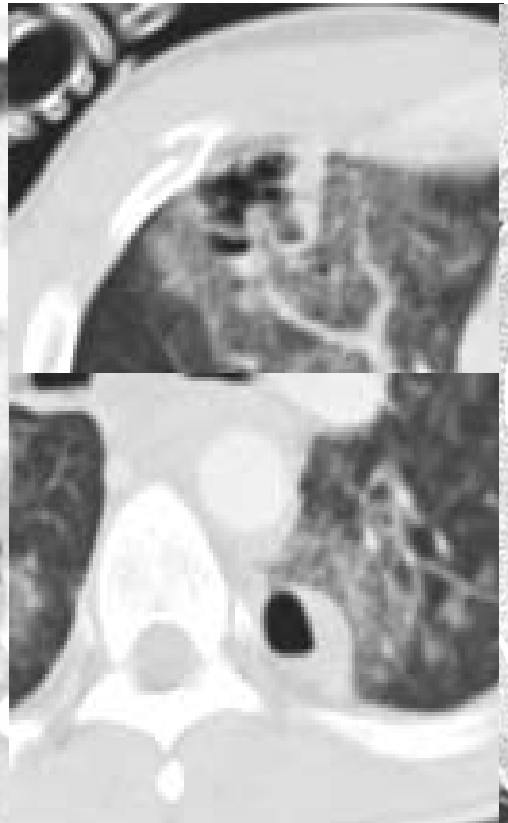

Thoraxtrauma (55,4%)

Pneumothorax, Pneumomediastinum, Spannungspneumoperikard

The Macklin Effect*

A Frequent Etiology for Pneumomediastinum in Severe Blunt Chest Trauma

Max Wintermark, MD; and Pierre Schnyder, MD

Study objectives: To review the etiology and pathophysiology of pneumomediastinum in severe blunt trauma, with a special interest in one of its possible origins, the Macklin effect. The Macklin effect relates to a three-step pathophysiologic process: blunt traumatic alveolar ruptures, air dissection along bronchovascular sheaths, and spreading of this blunt pulmonary interstitial emphysema into the mediastinum. The clinical relevance of the Macklin effect was also evaluated. *Setting:* A university hospital serving as a reference trauma center.

*Macklin CC. Arch Intern Med 1939
Wintermark, Chest 2001

Thoraxtrauma (55 %)

Aortenruptur

Lokalisation:

- 90% Aortenisthmus
- 7-8% Aortenwurzel,
- 2% Hiatus

Hohe Letalität:

- 85-90% sterben onsite
- 10-15% der letalen VU

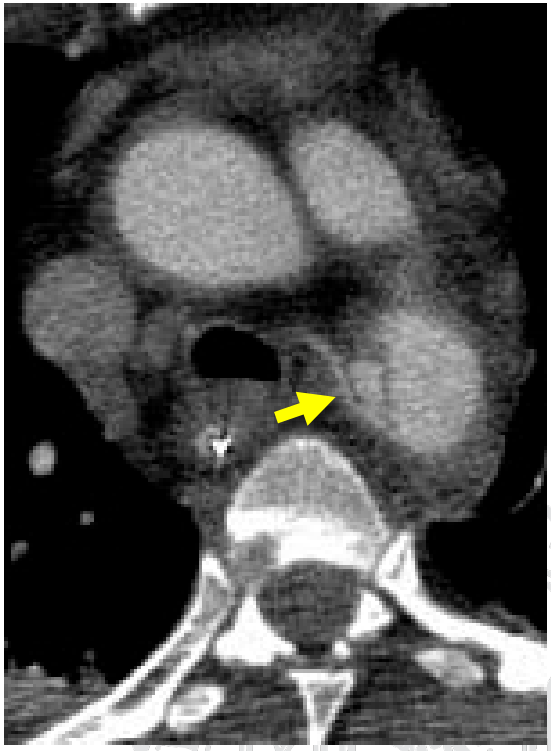

<u>CT-Angiographie</u>

Sens. ca. 85-100%,

Spez. ca. 80% > 16* MDCT

keine Angiographie

→ CT- Angiographie ist Methode der Wahl

* Rathachai, Radiographics 2008; **Miller, Radiol Clin North Am 2006 ***Merco PJ Diagnostic Imaging 2006

Thoraxtrauma (55 %)

Zwerchfellruptur

- 10 mal häufiger links > rechts (klinisch manifest)
- üblicherweise am Dom
- 50 - 90% verzögert diagnostiziert, wegen fehlender oder nur geringer Herniation
- konv. RÖ-Aufnahme oft unspezifisch
- Hernie kann Omentum, Magen, Darm, Milz und Nieren enthalten

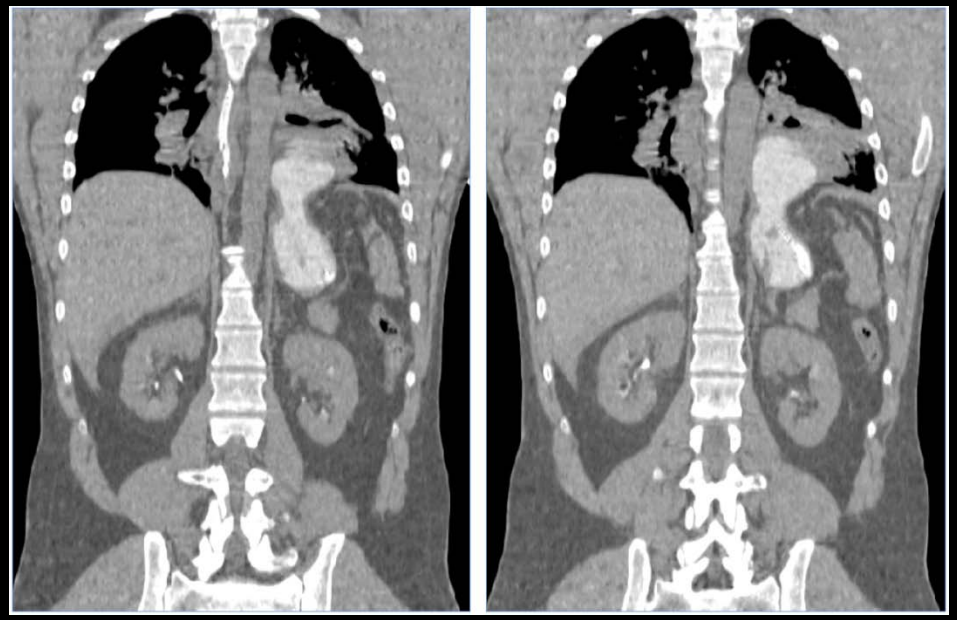

Prof. R. Novelline, Boston

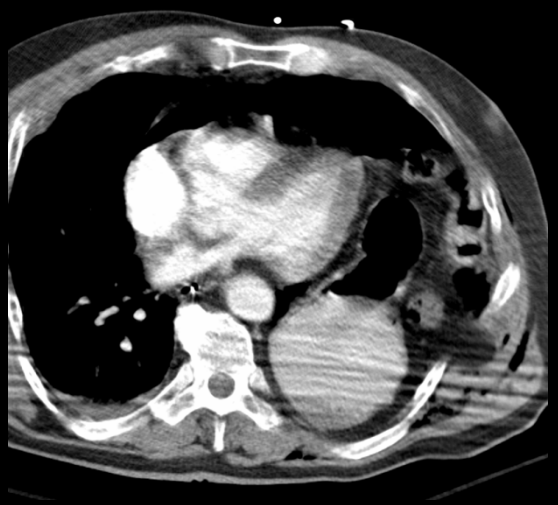

Thoraxtrauma (55,4%)

Ösophagusruptur

- 75% nach penetrierendem Traum, nach Endoskopie, post-Op., Fremdkörper
- 10% nach stumpfem Trauma
- 15% spontan (Boerhaave-Syndrom)

Radiologische Zeichen

- Pneumomediastinum (v.a. links) periösophageal
- Pneumoperitoneum
- Pleuraeruss
- Verdickung des Ösophagus
- Häufig 2-3cm oberhalb des Hiatus

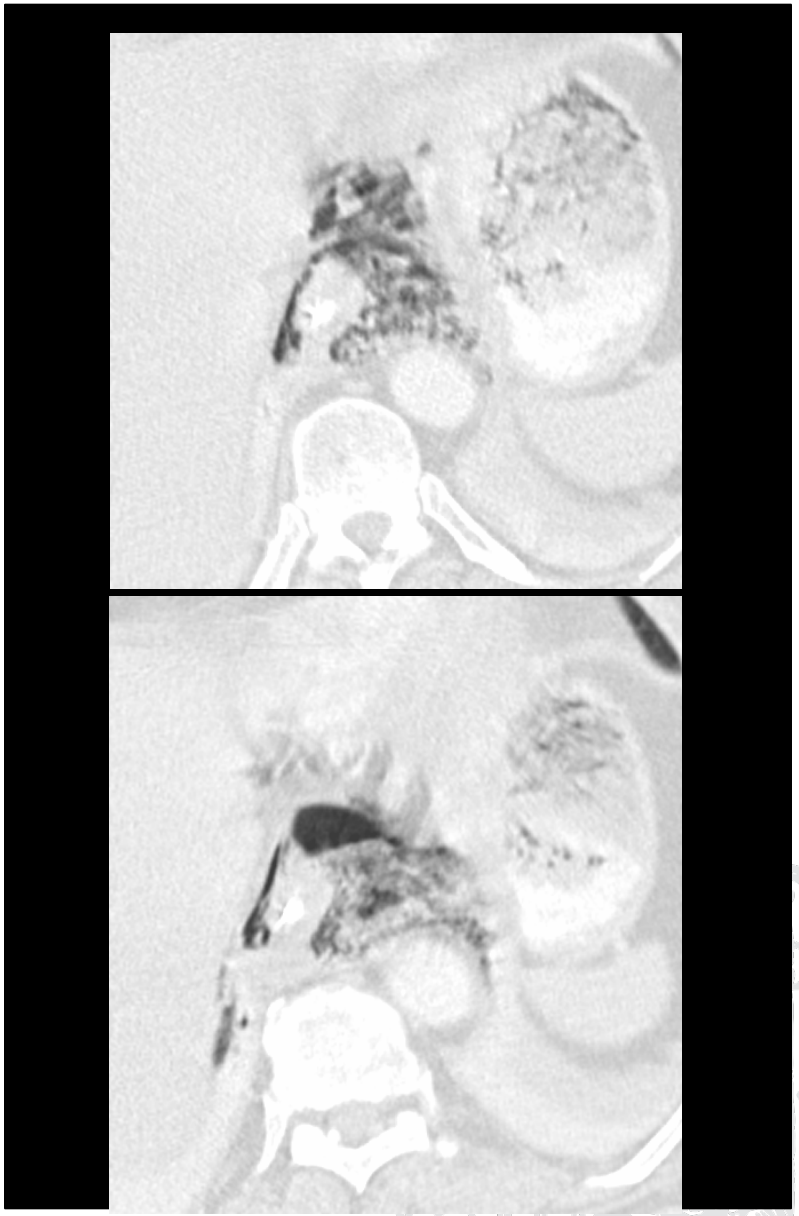

Thoraxtrauma (55,4%)

Atemwegsverletzungen

Tracheobronchiale Verletzungen sind selten

(die meisten Patienten versterben präklinisch)

Pathogenese:

- Kompression zwischen Sternum und BWS
- Abscherverletzung an fixierten Punkten
- erhöhter intrathorakaler Druck gegen die geschlossene Glottis
- **Lokalisation: ca. 2,5cm um die Carina**
- Pneumomediastinum als indirektes Zeichen

Thoraxtrauma (55 %)

Atemwegsverletzungen

Lokalisation: ca. 2,5cm um die Carina

Trachealrupturen

- eher vertikal, Grenze Knorpel/ membranöser Teil

Bronchusrisse

- typischerweise parallel zu den Knorpelringen
- häufiger als Trachearisse

Typische Röntgenzeichen:

- Pneumomediastinum
- Hautemphysem
- Pneumothorax
- „fallen lung sign“, bei komplettem Bronchusabriss

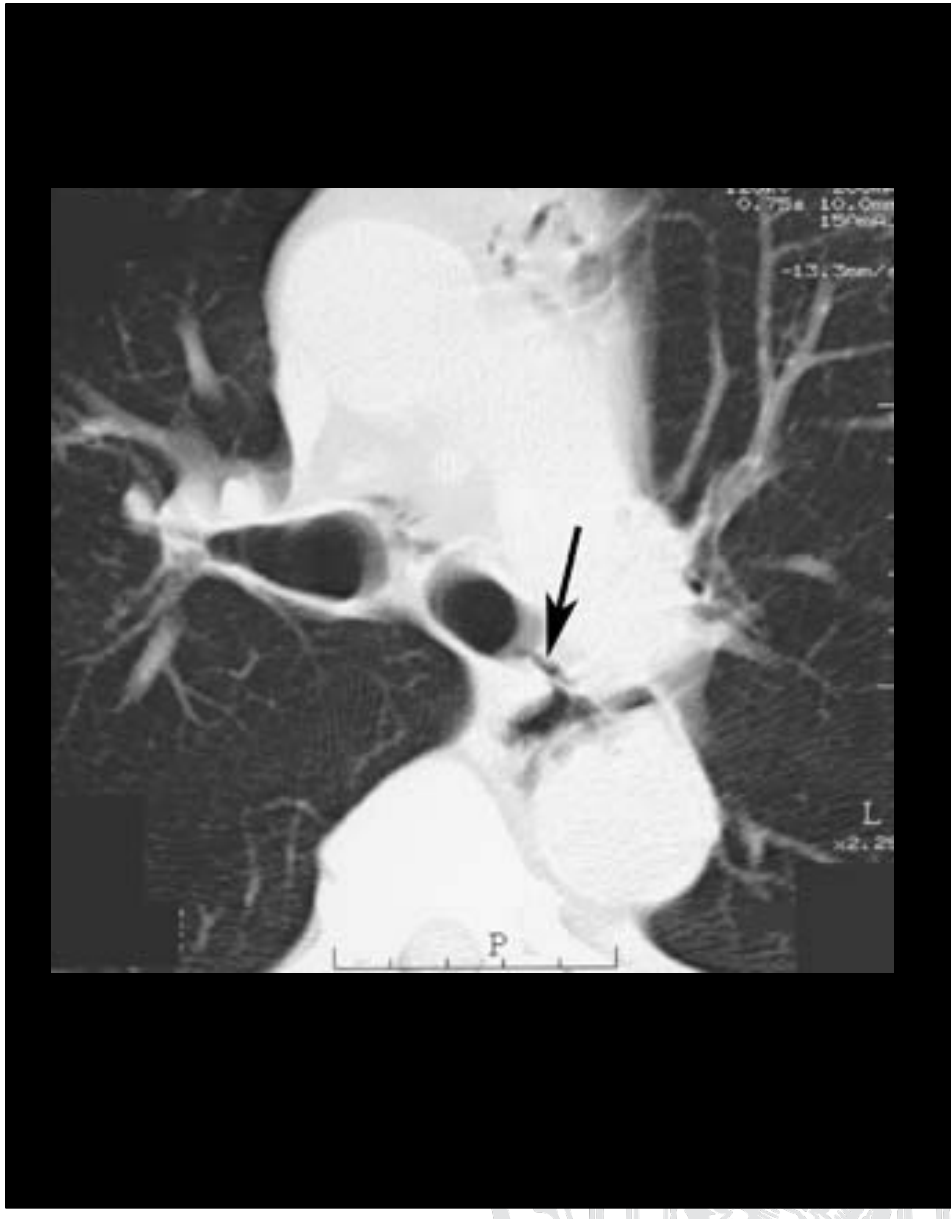

Thoraxtrauma (55 %)

Perikarderguss

Leidel BA et al., Unfallchirurg 2008

Thoraxtrauma (55 %)

Stumpfe Herzverletzungen: Septumeinriss & Herzwandaneurysma - Septumruptur

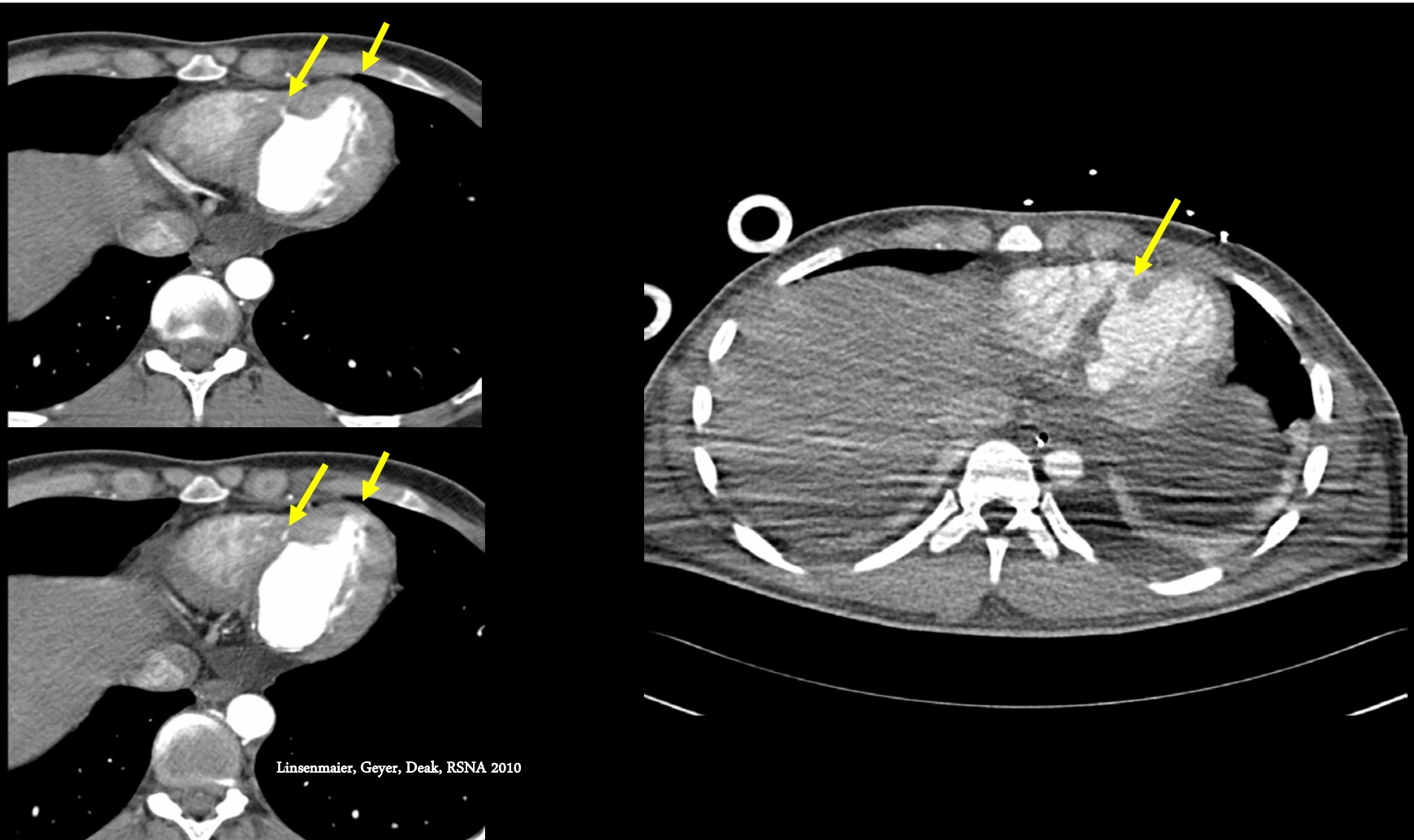

Thoraxtrauma

Stumpfe Herzverletzung:

LAD-Dissektion

vor Intervention | nach Intervention

LHC

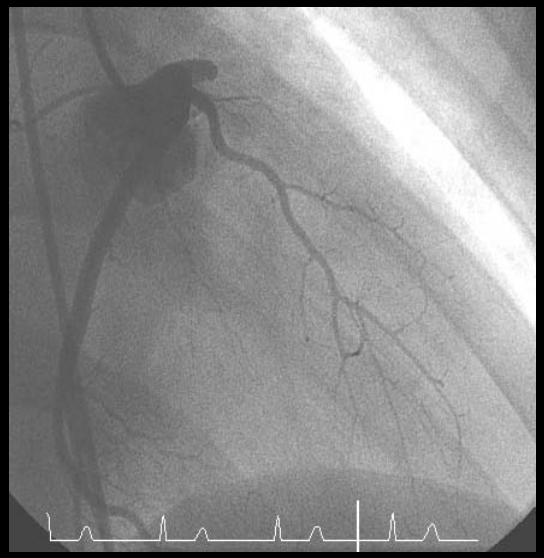

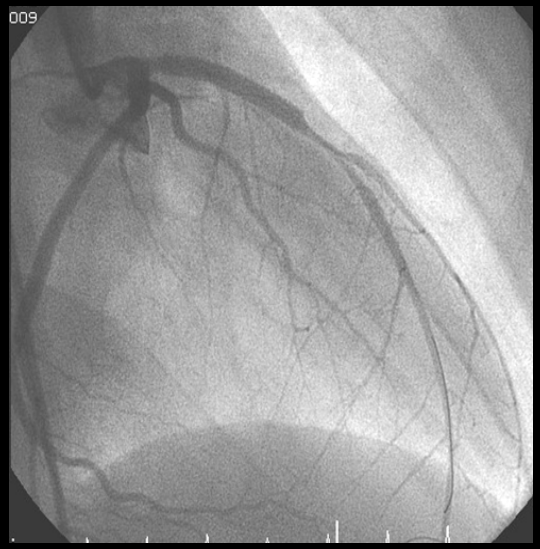

CT

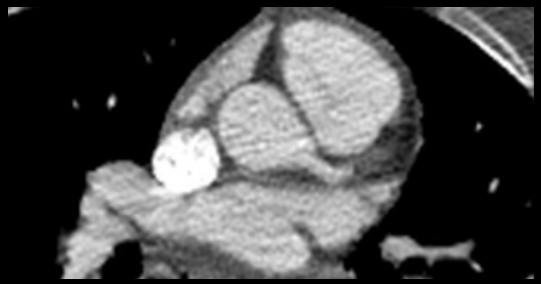

Perfusion

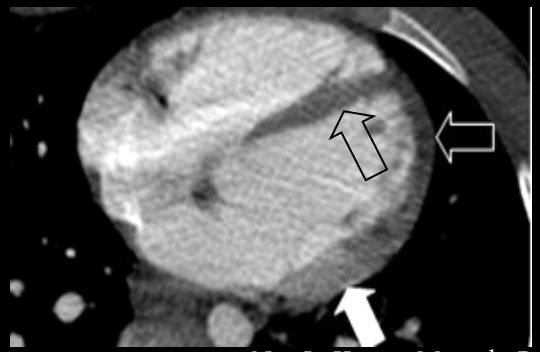

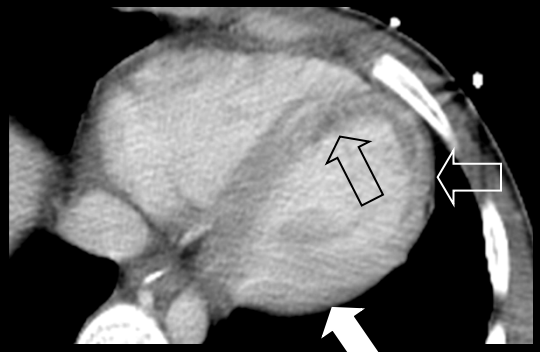

Ney L, Körner M et al., Resuscitation 2010

Abdominal-Trauma (17 %)

Verletzungsmuster AIS ≥ 3 aus n = 4662
Das Traumaregister der DGU 2012

- Milzruptur
- Leberverletzung
- Pankreasverletzung
- Duodenum/Darmverletzung
- Niereverletzung
- Urether-, Blasenverletzung

Abdominal-Trauma (16,6 %)

Milzruptur

- Am häufigsten betroffenes parenchymatöses Organ
- Häufig Begleitverletzungen: Rippenfrakturen, Leber, Zwerchfell !!
- Zweizeitige Ruptur (subkapsuläres Hämatom, Tage bis Wochen später Ruptur der Kapsel)
- **Fehlende Korrelation zwischen Grading und pot. Versagen der konservativen Therapie**

Tab. 13.8 ⇢ *Schweregrad der Milzverletzung (Organ Injury Scale – AAST; modifiziert nach Federle*

Grad	Verletzung	Beschreibung
I	Hämatom	subkapsulär, nicht expansiv, <10 % der Oberfläche
	Lazeration	Kapselriss, keine Blutung, <1 cm Parenchymtiefe
II	Hämatom	subkapsulär, nicht expansiv, 10–50 % Oberfläche intraparenchymal, <2 cm Durchmesser, nicht expansiv
	Lazeration	Kapselriss, aktive Blutung, 1–3 cm Parenchymtiefe
III	Hämatom	subkapsulär, >50 % Oberfläche oder expansiv rupturiertes subkapsuläres Hämatom mit aktiver Blutung intraparenchymatös, >2 cm im Durchmesser oder expansiv, mehrere Grad-I- oder Grad-II-Verletzungen
	Lazeration	> 3 cm Parenchymtiefe
IV	Hämatom	rupturiertes intraparenchymatöses Hämatom mit aktiver Blutung
	Lazeration	Einbeziehung der Hilusgefäße mit Perfusionsstörung >25 %
V	Lazeration	Milzruptur
	vaskulär	Hilusgefäßverletzung mit devaskulierter Milz

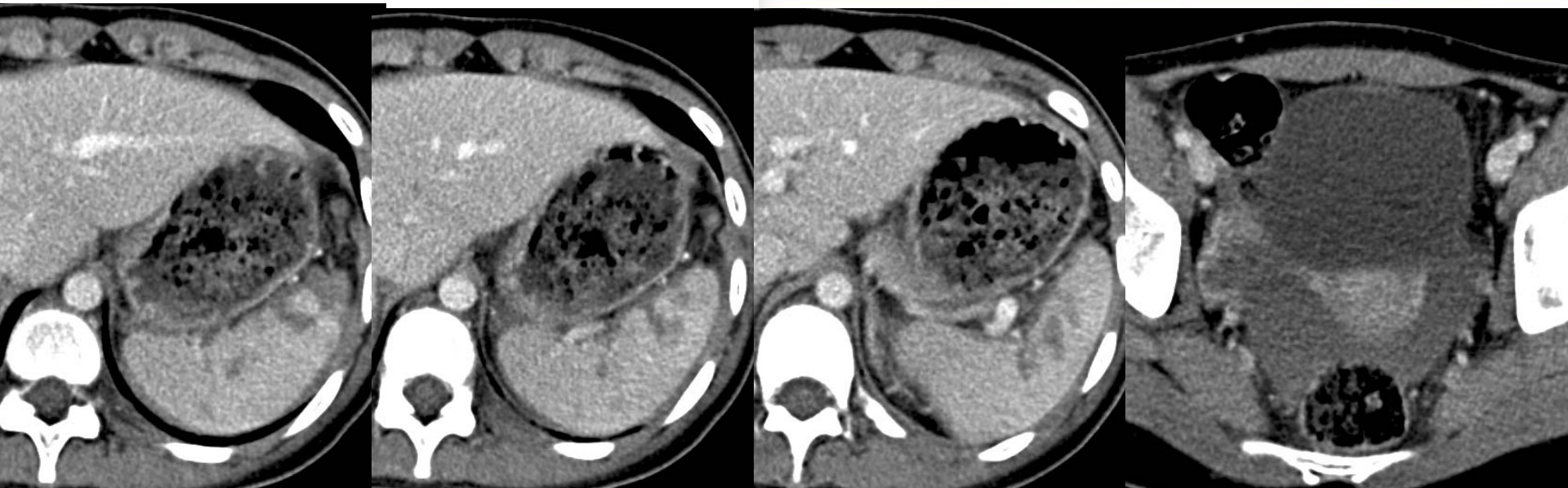

Abdominal-Trauma (17 %)

Leberverletzung

- Am zweithäufigsten betroffenes Organ (15-25%)
- Mortalitätsrate 4% - 11%
- Kompression, Scherkräfte → häufig posteriore Segmente
- Rechter LL > linker LL
- In 80% der Fälle mit Hämoperitoneum

Leberlazeration

- Verlauf vorzugsweise entlang von Fissuren und Gefäßen
- Linear/ verzweigt, hypodens, scharfe Randkontur
- „Bärentatzenriss“: multipel, parallel, fingerförmig
- Beziehung zu großen Gefäßen ist wichtig (Beschreibung)

Abdominal-Trauma (16,6 %)

Leberverletzung

Leberriss

- Riss durch das gesamte Organ, der Teile des Organs abtrennt

Tab. 11.16 ⇢ *AAST Lebertrauma-Score (1994, Revision)*

Grad	Verletzung	Beschreibung
I	Hämatom	subkapsulär; < 10 % Oberfläche
	Lazeration	Kapselriss; < 1 cm Parenchymtiefe
II	Hämatom	subkapsulär; 10 – 50 % Oberfläche intraparenchymal, < 10 cm im Durchmesser
	Lazeration	1 – 3 cm Parenchymtiefe, < 10 cm Länge
III	Hämatom	subkapsulär, > 50 % der Oberfläche oder expansiv rupturiertes Parenchym oder subkapsuläres Hämatom intraparenchymales Hämatom > 10 cm oder expansiv
	Lazeration	> 3 cm Parenchymtiefe
IV	Lazeration	Parenchymverletzung von 25 – 75 % eines Lappens oder 1 – 3 Segmente (nach Cuinaud) in einem Lappen
V	Lazeration	Parenchymverletzung von > 75 % eines Lappens oder > 3 Segmente (nach Cuinaud) in einem Lappen
	vaskulär	juxtahepatische Venenverletzung, z. B. retrohepatische Hohlvene/zentrale Hauptvenen
VI	vaskulär	Leberzerstörung

Bis zu Grad III jeweils ein Grad höher bei multiplen Verletzungen

- **Stärke des Scores: Korrelation zwischen Grading und Versagen der konservativen Therapie**
- **Schwäche des Scores: Es fehlt Gefäßbeziehung, aktive Blutung**

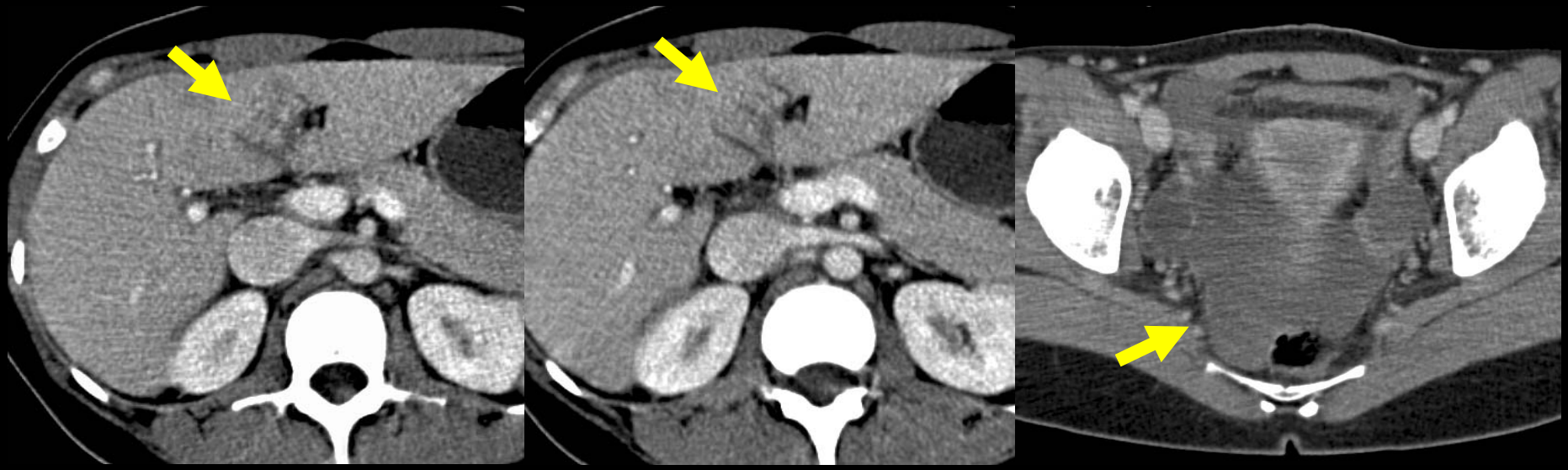

Abdominal-Trauma (16,6 %)

Pankreasverletzung

- **< 2 % aller Abdominalverletzungen - Begleitverletzungen sind häufig (50-98 %)**
- **Verkehrsunfälle, stumpfes Trauma (Lenkrad oder Lenkstange) Mortalität 9-34 %**
- **Subtile Veränderungen, Integrität des Ductus pancreaticus?**
- **Kontusionen als Hypodensitäten**
- **Lazeration als lineare oder irreguläre Hypodensitäten**

Spezifische Zeichen

- Fraktur des Organs
- Lokales oder Diffuses Ödem, Dilatierter Ductus
- Pankreashämatom
- Zeichnungsvermehrung des retroperitonealen Fettgewebes
- Retroperitoneale Flüssigkeit

Nicht spezifische Zeichen

- Retroperitoneale oder intraperitoneale Flüssigkeit
- Verdickung der linken ventralen Renalfaszie
- Hämatom/Flüssigkeit im pararenalen & peripankreatischen Spatium

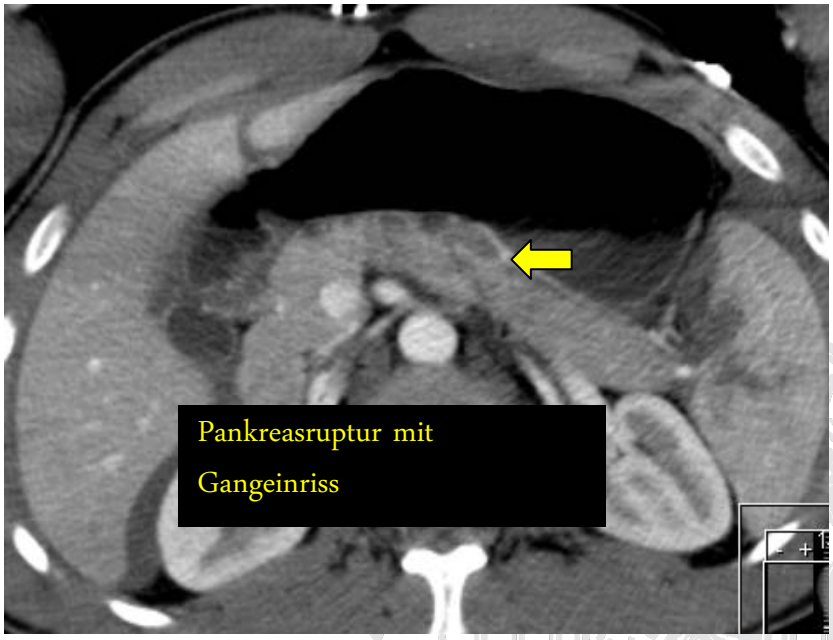

Abdominal-Trauma

Duodenumverletzung

CT-Zeichen

- Extraluminale / intramurale Luft
- Extraluminale Flüssigkeit oder Darminhalt
- Retroperitoneale Flüssigkeit
- Fokales Duodenumwandödem/hämatom (>4 mm)
- Zeichnungsvermehrung des peripankreatischen Fettgewebes
- Kontinuitätsunterbrechung der Duodenumwand
- **Häufig Kombinationsverletzungen**

ERCP / MRCP-Indikation

- Verletzung des Ductus pancreaticus
- Unklarer CT-Befund
- Nur stabile Patienten

Grad I Pankreasverletzung
- **Lazeration des Pankreaskopfs**

Grad I Duodenumverletzung
- **P2 Segment Duodenumwandhämatom**

Abdominal-Trauma

Darm und Mesenterium

- Seltene Verletzung (5%), häufiger bei penetrierendemTrauma
- Dünndarmverletzungen 5x häufiger als Kolon
- Frühe Diagn. zur Vermeidung von Komplikationen (Sepsis, Peritonitis)
- Mortalität erhöht bei verzögerter OP (dadurch ca 50% d. Todesfälle)
- Sonographie: Sensitivität <<50%
- CT: Sensitivität 65-95% (Brofman 2006, Radiographics)

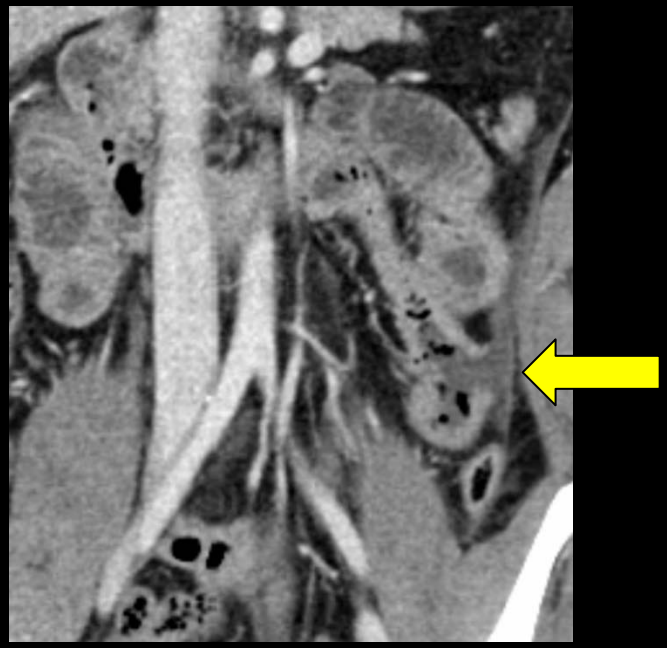

Dünndarmruptur

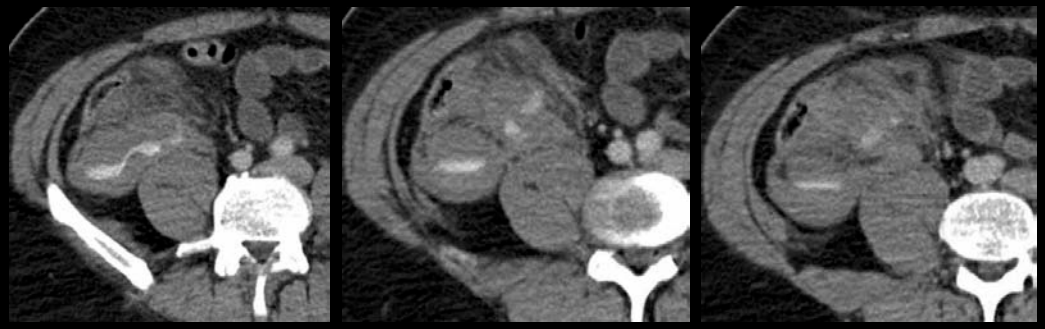

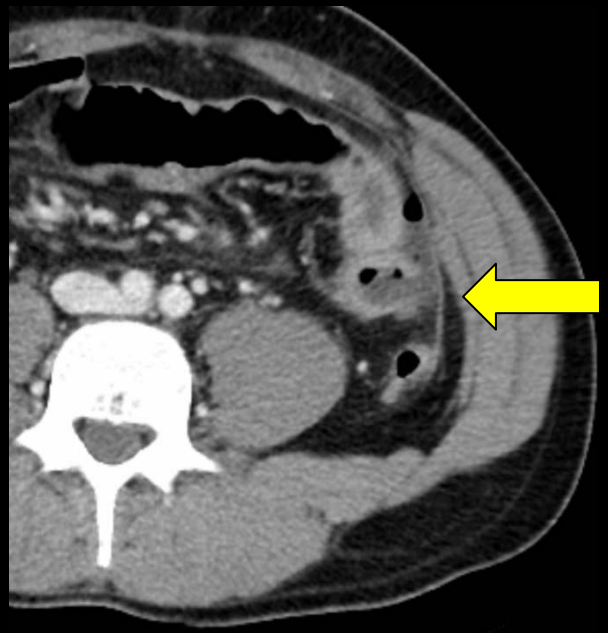

Kolonruptur mit mesenterialer Blutung

Abdominal-Trauma

Nierenverletzung

- Nierenverletzungen besitzen eine signifikante Morbidität und Mortalität
- Seltene Verletzungen (1,4% - 3,3%), mit vorbestehenden Veränderungen bis zu 19%
- Durch größere Gewalteinwirkung, da Nieren durch Lage gut geschützt
- Weitere Verletzungen in bis zu 90%
- Hämaturie in 80% - 94% der Fälle mit Nierentrauma, aber keine Korrelation mit Schweregrad

The AAST organ injury severity scale

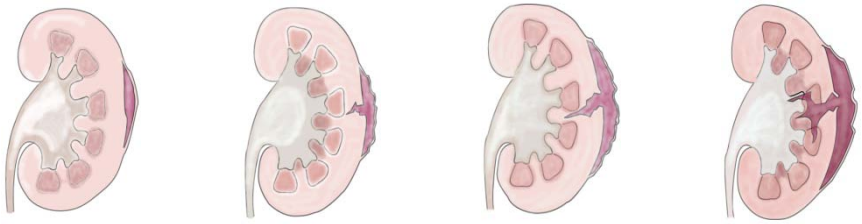

I: subcapsular hematoma parenchyma contusion

II: superficial renal laceration <1cm

III: >1cm laceration without CS injury.

IV: deep laceration involving the CS

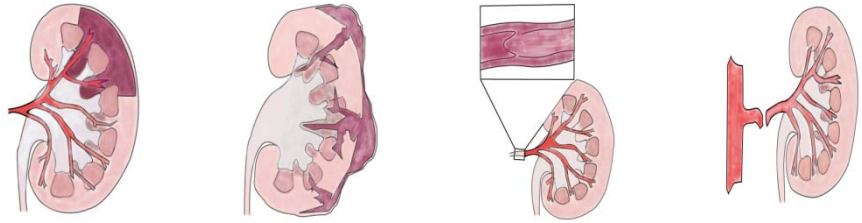

IV: segmental thrombosis of renal arterial branch

V: multiple deep lacerations resulting in shattered kidney

V: traumatic occlusion of the main renal artery

V: renal arterial avulsion

Grading by Federle et al. (1989)

Category	Description
I	Minor injury (renal contusion, intrarenal and subcapsular hematoma, minor laceration with limited perinephric hematoma without extension to the collecting system or medulla, small subsegmental cortical infarct)
II	Major injury (major renal laceration through the cortex extending to the medulla or collecting system with or without urine extravasation, segmental renal infarct)
III	Catastrophic injury (multiple renal lacerations, vascular injury involving the renal pedicle)
IV	Ureteropelvic junction injury (avulsion [complete transsection], laceration [incomplete tear])

Körner M et al., RadioGraphics 2008

Nierenruptur Grad III oder IV?

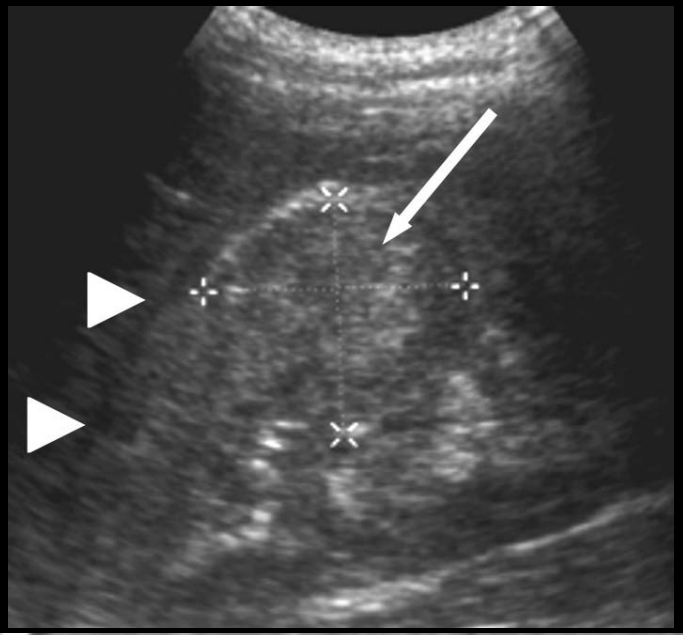

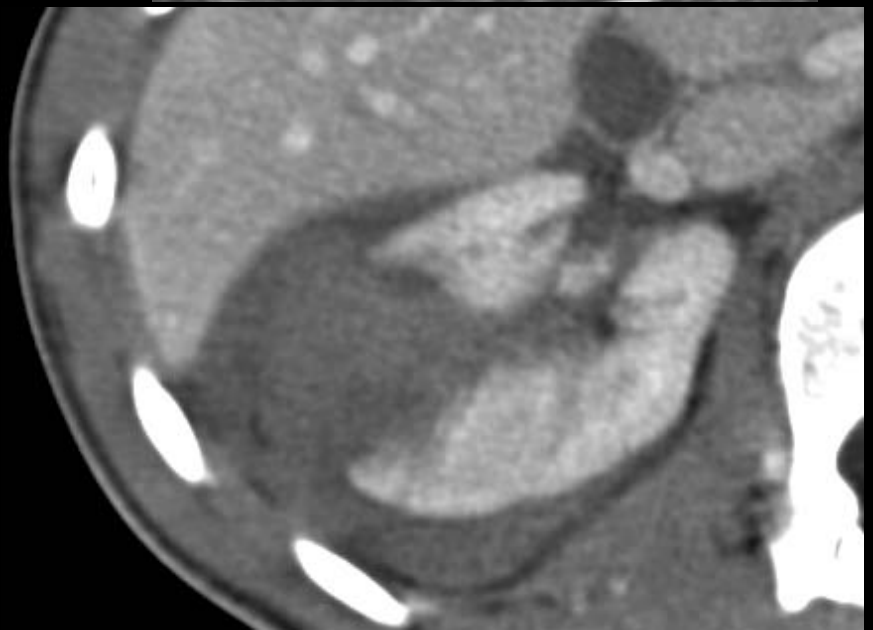

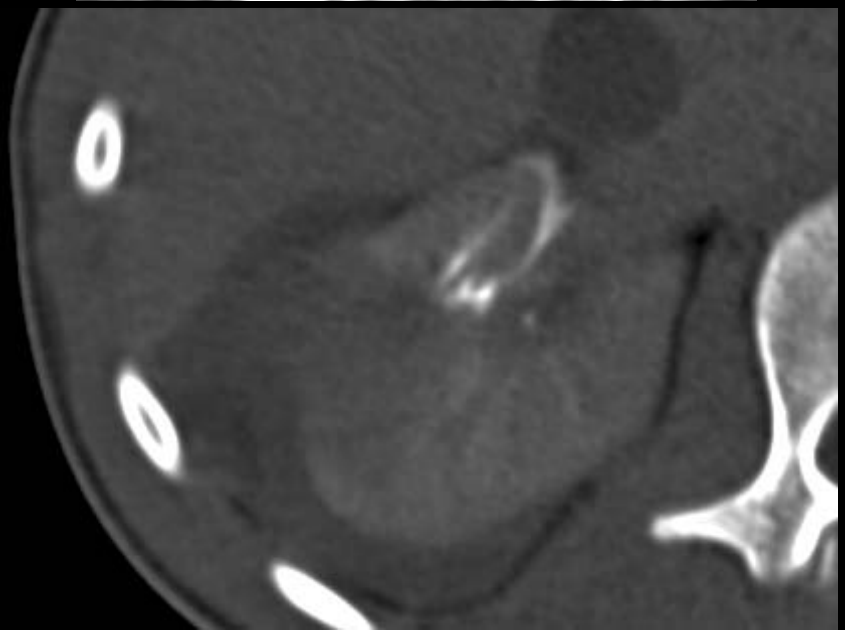

Abdominal-Trauma: Niere unter kons. Therapie

Tag 0 2 14 40

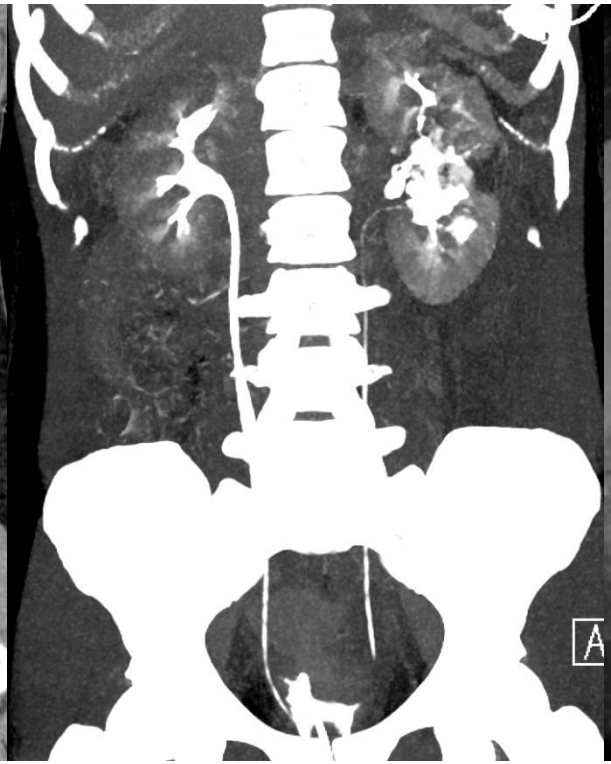

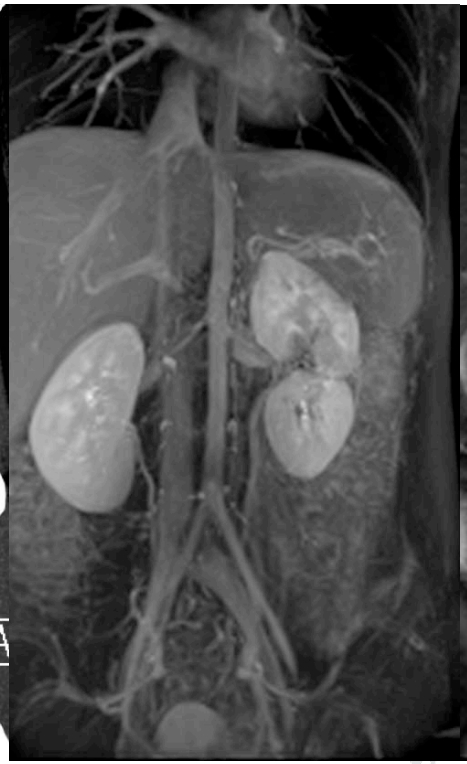

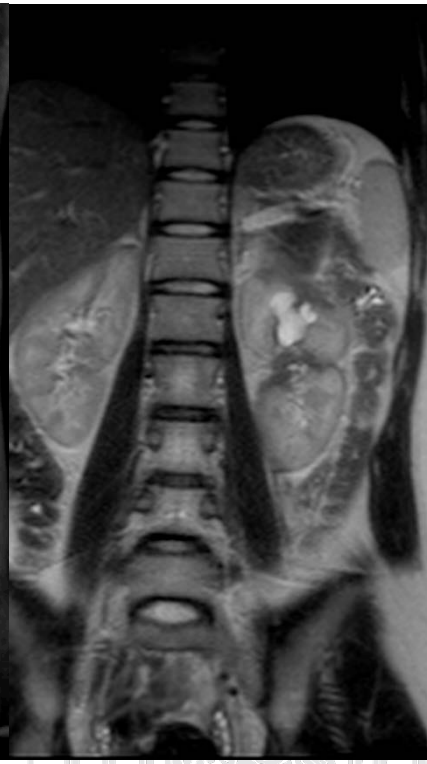

Bilder: M. Scherr

Abdominal-Trauma

Ureter, Harnblase, Urethra

- Selten, stumpfes Trauma
- Hochransanztrauma
- In 80-90% Beckenfrakturen
- Mikro- oder Makrohämaturie
- DD intra- / extraperitoneal wichtig (OP bei intraperitonealer Ruptur)
- Blase kann trotz Ruptur gefüllt sein

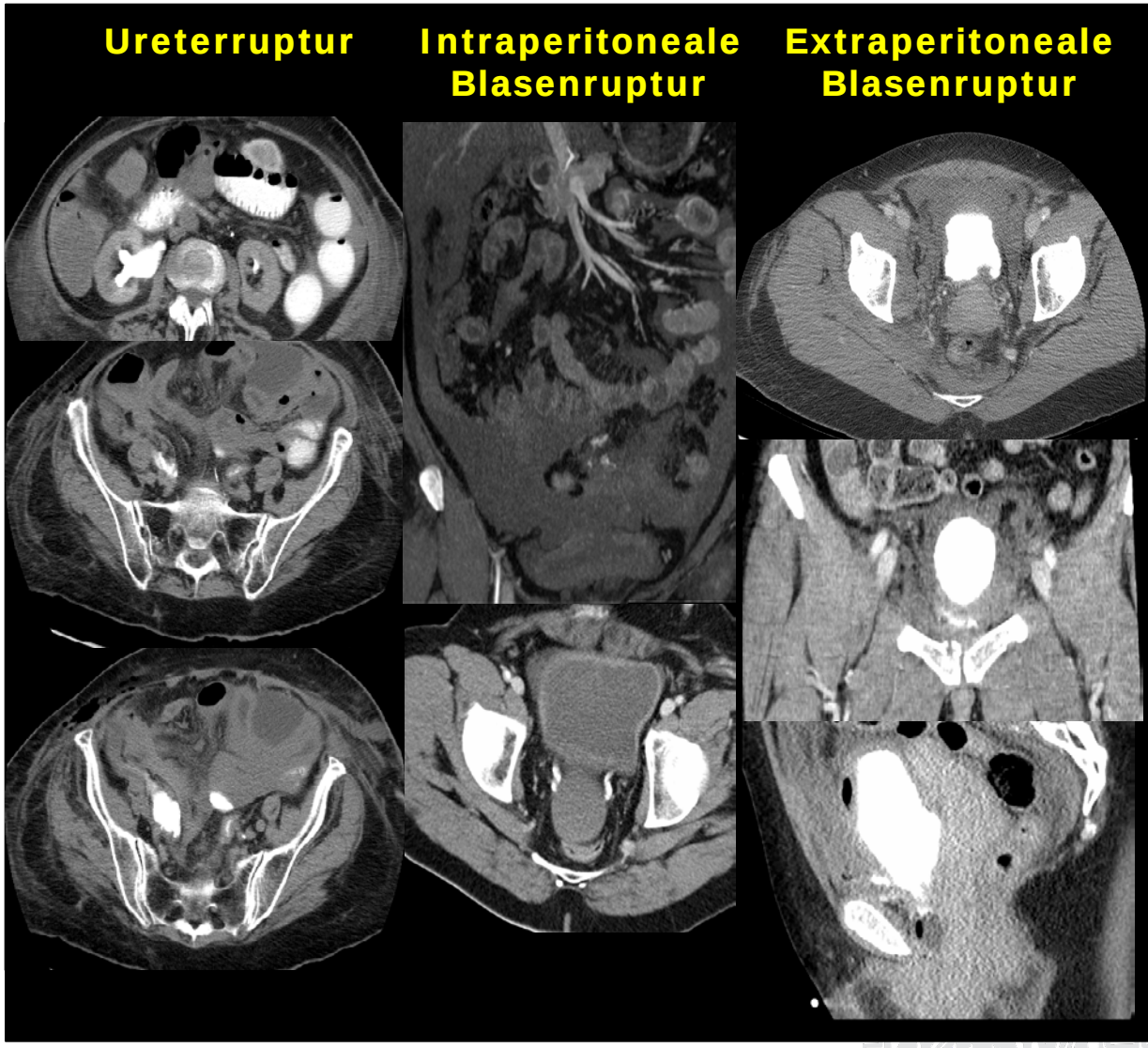

Skelettsystem

Wirbelsäule

Skelettsystem

Becken

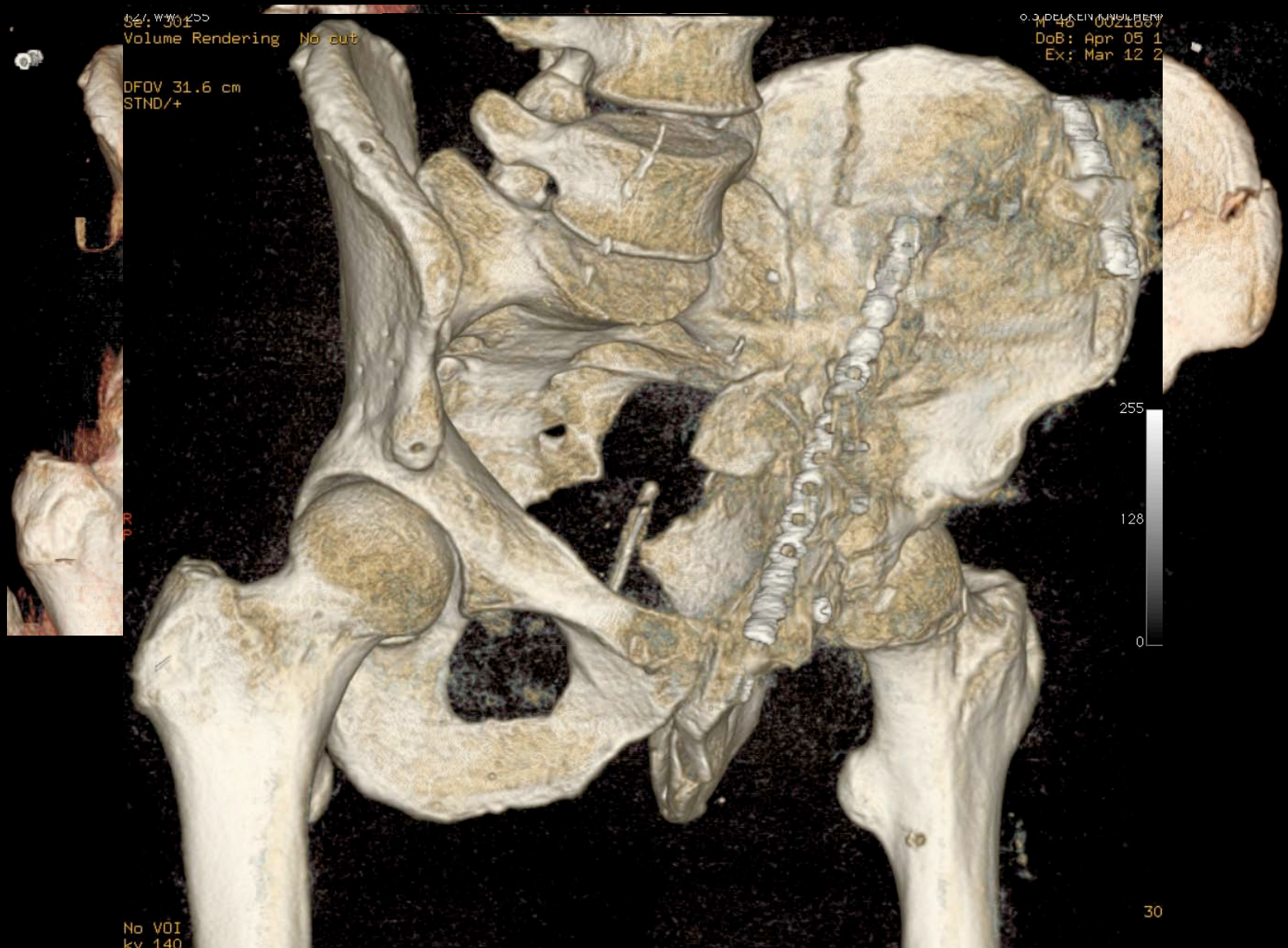

Skelettsystem

- Wirbelsäule
- Becken
- Extremitäten

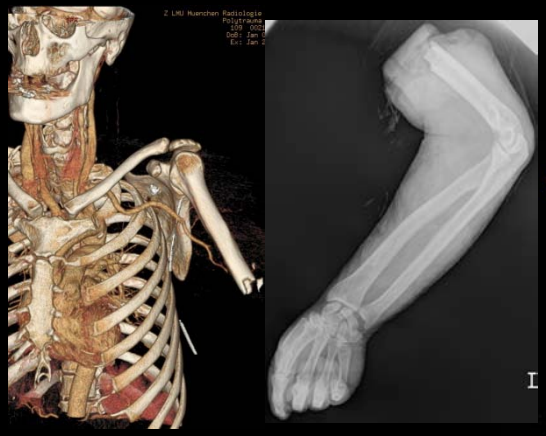

Polytrauma-CT unter laufender Reanimation

LUCAS

- pneumatically driven stamp
- pushes to compress and
- pulls to actively relax the chest
- unit is fixed to a baseplate by spring locks and can be detached easily

Autopulse

- battery driven belt engine
- belt fastening to compress and
- relaxes chest passively
- battery pack is in the head area
- motor drive is in the upper chest and the neck area

Polytrauma-CT unter laufender Reanimation

LUCAS



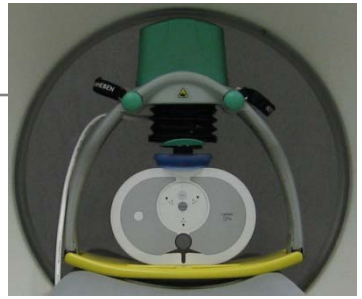

Autopulse



Polytrauma-CT unter laufender Reanimation

m, 23 a, Sturz aus über 10m, Asystolie während Transport, GCS=3

Hauptbefunde

- Spannungspneumothorax
- massive thorakale Blutung
- Komplexe Mittelgesichtsfraktur
- Zwerchfellruptur

Zusammenfassung

- Deutliche Bewegungsartefakte unter laufender CPR
- Verlängerte Kreislaufzeit !
- Therapie: Thoraxdrainage
- Keine spontane Herzaktion
- Thorax-Kompression fördert die thorakale Blutung ist jedoch unerlässlich
- Einstellung der Reanimation nach 70min

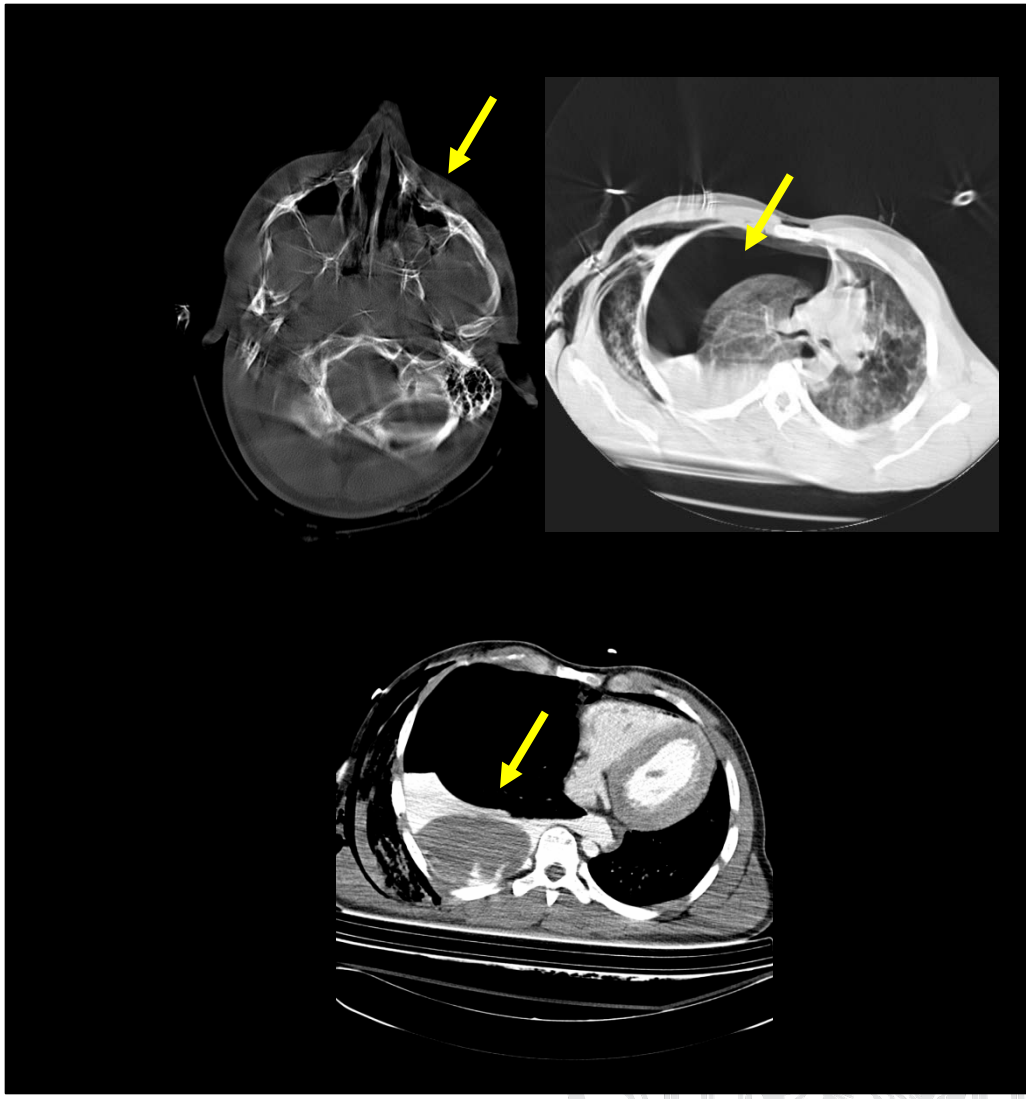

Polytrauma-CT unter laufender Reanimation

w, 26 a, akute Atemnot bei Z.n. Immobilisation aufgrund VKB-Ruptur, Asystolie

Hauptbefunde

- Fulminante Lungenembolie

Zusammenfassung

- Fibrinolyse -> spontane Kreislauftätigkeit
- Fluoroskopisch kontrollierte, mechanische Thrombusextraktion
- Magenblutung und abdominelles Kompartment
- Hemikolektomie
- Reversibles akutes Nierenversagen
- Kein bleibendes neurologisches Defizit
- Patientin überlebt

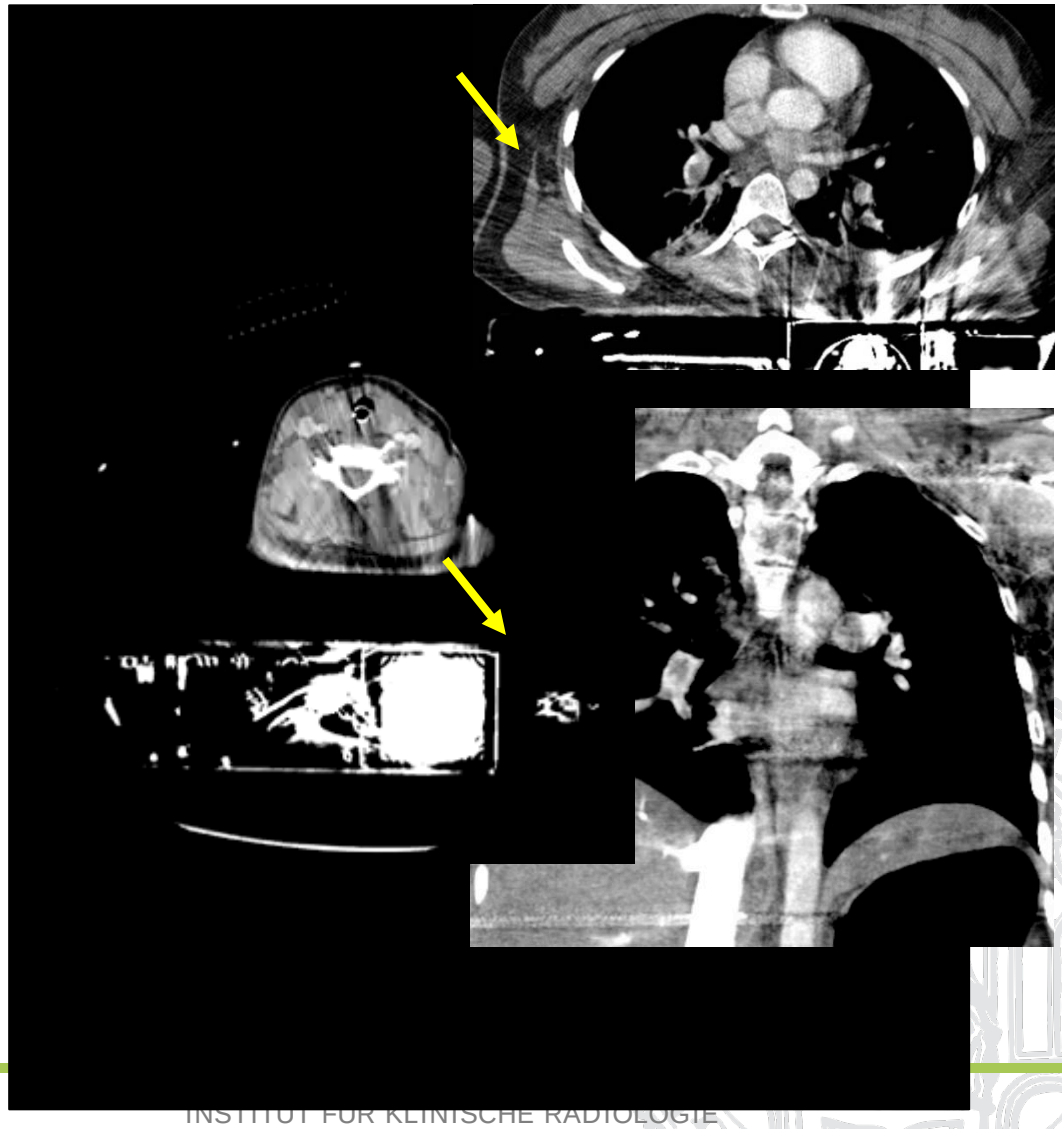

Zusammenfassung

- Rolle der Radiologie beim Polytrauma: schnelle und präzise Diagnostik
- ABCDE → Stabilisierung
- Sonographie zum Ausschluss einer lebensbedrohlichen Blutung sofern während der Stabilisierung, d.h. ohne Zeitverlust machbar
- Konventionelle Röntgendiagnostik in der Initialphase (weitgehend) obsolet
- Faustregel:
- 1/3 verstirbt ohne Chance
- 1/3 hätte auch mit verändertem Ablauf überlebt
- 1/3 Überleben hängt direkt vom Schockraum ab „golden hour“
- → Logistische Konzepte optimieren
- → CT so schnell wie möglich, da standardisierte GK-CT Mort. senkt

INFORMATION

Tagungsort

Kaiserin-Friedrich-Haus
Hörsaal I
Robert-Koch-Platz 7, 10115 Berlin
(Charité Campus Mitte)

Lageplan

U-Bahnhof Naturkundemuseum (U6)
5 Minuten Fußweg

Berlin Hauptbahnhof
13 Minuten Fußweg

INFORMATION

Anmeldung / Organisation

ONLINE unter:
www.drg.de (Veranstaltungen)

Akademie für Fort- und Weiterbildung
in der Radiologie
Ernst-Reuter-Platz 10, 10587 Berlin

Für Fragen steht Ihnen Frau Engelhardt
zur Verfügung.
engelhardt@drg.de Tel.: 030 – 916 070 16

Gebühren

Arzt in Weiterbildung (AiW) und Mitglied der DRG	40,00 €
Facharzt und Mitglied der DRG	80,00 €
Nichtmitglieder	120,00€

Die Mitgliedschaft in der DRG können Sie unter: http://www.drg.de beantragen

Zertifizierung (beantragt)

Ärztekammer Berlin
8 Fortbildungspunkte (Kat. A)
Akademie für Fort- und Weiterbildung
in der Radiologie 8 CME-1-Punkte

FIT FÜR DEN FACHARZT

Veranstaltung für Weiterbildungsassistenten

„Notfall ohne Krise: ein gut verdauliches Menü"

Berlin
2. November 2013

Eine Veranstaltung der

Akademie für Fort- und Weiterbildung in der Radiologie

WELCOME TO ESER

http://www.eser-society.org

ESER Annual Scientfic Meeting 2013

June 20-21, 2013
Milan/IT

We would like to cordially invite you to the 2nd ESER Annual Scientific Meeting, held in **Milan/Italy** from **June 20-21, 2013**.
The scientific programme will give you detailed insights into the complex topic of emergency radiology.

Registration is now online: PLEASE CLICK HERE FOR REGISTRATION AND CONGRESS DETAILS

ESER
European Society of Emergency Radiology

Assoc.Prof.Dr. Ulrich Linsenmaier
ESER President

Assoc.Prof.Dr.Dr. Stefan Wirth
ESER Programme Planning Officer

Vielen Dank für Ihre Aufmerksamkeit !

Ackn.: Herr Dr. A. Arnoldi