Deutscher Röntgenkongress Hamburg 01.06.2013

Fit für den Facharzt:

Management pulmonaler Rundherde

S. Diederich

Institut für Diagnostische und Interventionelle Radiologie, Marien-Hospital Düsseldorf

Lungenrundherd

- rund oder oval
- von lufthaltiger Lunge umgeben
- ≤ 3 cm (> 3 cm = mass)

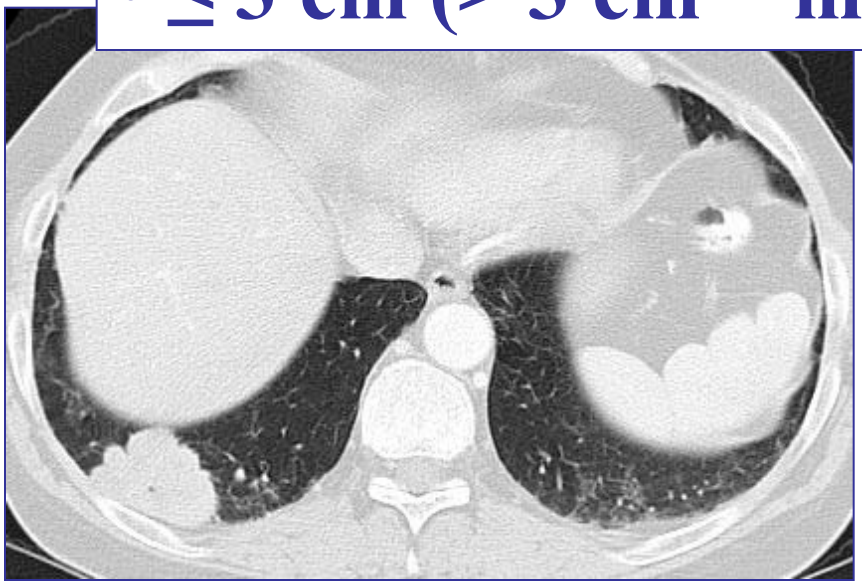

Lungenrundherd: ≤ 3 cm

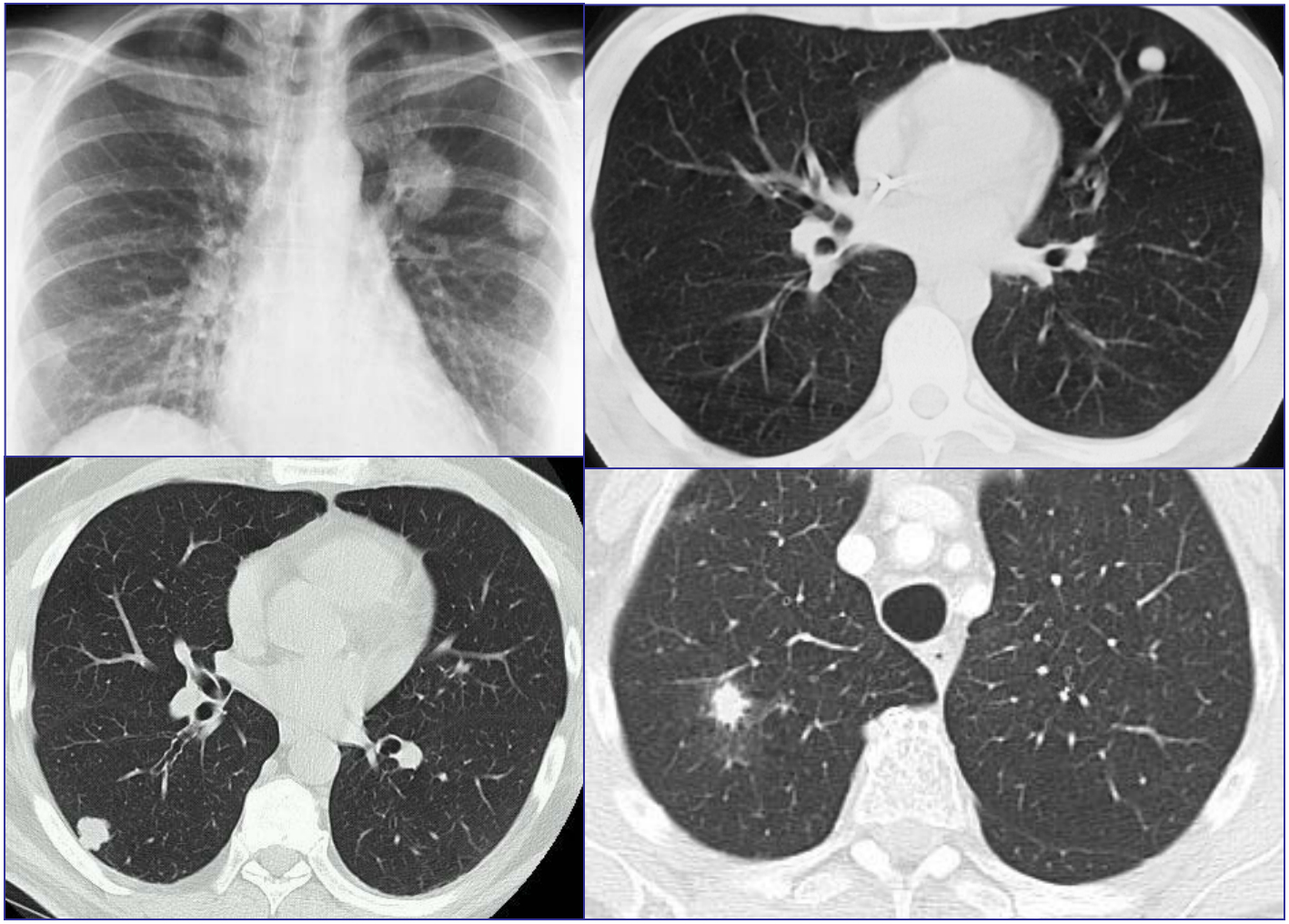

Detektion von Lungenrundherden

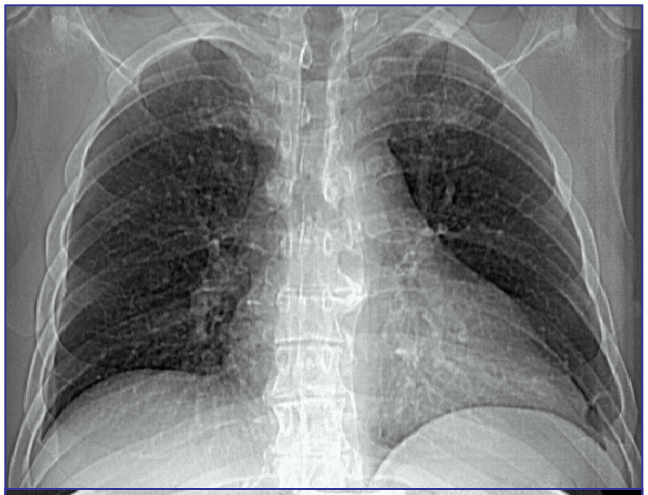

Thoraxübersicht

< 6mm: selten

6 – 10mm: 50% detektiert

bis zu 35 mm:

können übersehen werden

Brogdon RCNA 1983

Austin, Radiology 1992; Sone BJR 2000

Überlagerung: retroklavikular,
retrokardial,
retrohilär,
hinterer Sulcus

Detektion von Lungenrundherden

Thoraxübersicht

Sensitivität (%richtig positive) wenn Rundherde, die als „definitiv sichtbar“ befundet wurden, als richtig positiv gewertet wurden (Durchschnitt von 3 Befundern), Goldstandard MSCT

Rundherdgröße	Anzahl Rundherde	Tomosynthese	RöThorax p.a.	*p* Wert
Alle	175	70%(±5%)	22%(±4%)	<0.0001
3–<5 mm	40	53%(±8%)	7%(±5%)	<0.0001
5–10 mm	106	71%(±5%)	20%(±3%)	<0.0001
>10 mm	29	90%(±6%)	53%(±7%)	0.004

James T. Dobbins, III et al. *Med Phys.* 2008; 35: 2554–2557

Sensitivität der Spiral-CT für Lungenrundherde

→ **Einzelschicht-Spiral-CT**

< 6 mm	69%
> 5 mm	95%
>10 mm	100%

Diederich et al. 1999; AJR 172: 353

→ **Multi-Detektor-CT**

>1-2 mm: nachweisbar

Fischbach et al. 2003; Eur Radiol 13: 2378

Lungenrundherde bei Patienten ohne Malignomanamnese

- **Bis zu 66% asymptomatischer erwachsener Raucher: nicht-verkalkte Rundherde im MSCT**
- **(Nichtraucher, Kinder ?: häufig)**
- **> 95% ≤ 10 mm**
- **> 95% ≤ 10 mm benigne**

Henschke 1999, Lancet
Diederich 2002, Radiology
Swensen 2003, Radiology

Lungenrundherde bei Patienten mit bek. Malignom

67% resezierter Rundherde < 5 mm benigne (Sarkompatienten)

Flye 1984, Ann Thorac Surg 37: 123

60% der Rundherde 3-6 mm benigne

Schaner 1978, AJR 131: 51

67% resezierter Rundherde < 3 mm benigne

Chang 1979, Cancer 43: 913

58% der Rundherde < 11 mm benigne

Munden 1997, Radiology 202: 105

Risiko der Malignität von SPN´s bei Krebspatienten

288 Pat. mit bek. Malignom, Resektion von SPN´s

Größe: <1 - >3cm

	Zweittumor	Metastase	benigne
• Lunge	82%	2%	16%
• Prostata	63%	16%	21%
• Mamma	54%	22%	24%
• GI Trakt	31%	56%	12%
• Sarkom	17%	58%	25%
• Melanom	21%	63%	16%
• Nierenzell-Ca	18%	64%	18%

Mery et al. 2004, Chest 125: 2175

Lungenrundherd

Benigne ? Maligne ?

Maligne Lungentumoren

- **Lungenkrebs (Bronchialkarzinom)**
- **Karzinoid**
- **Sarkome**
- **Malignes Lymphom**
  - **M. Hodgkin, NHL, MALT**
- **Metastasen**

Bronchialkarzinom: Histologie

- **Nicht-kleinzellige Karzinome: ca. 80 %**

  (Non-small cell lung cancer: NSCLC)

  - **Adenokarzinom (40%)**
  - **Plattenepithelkarzinom (30%)**
  - **großzelliges Karzinom (10%)**

- **Kleinzellige Karzinome: ca. 20%**

  (small cell lung cancer: SCLC)

NSCLC: Morphologie

NSCLC: Morphologie

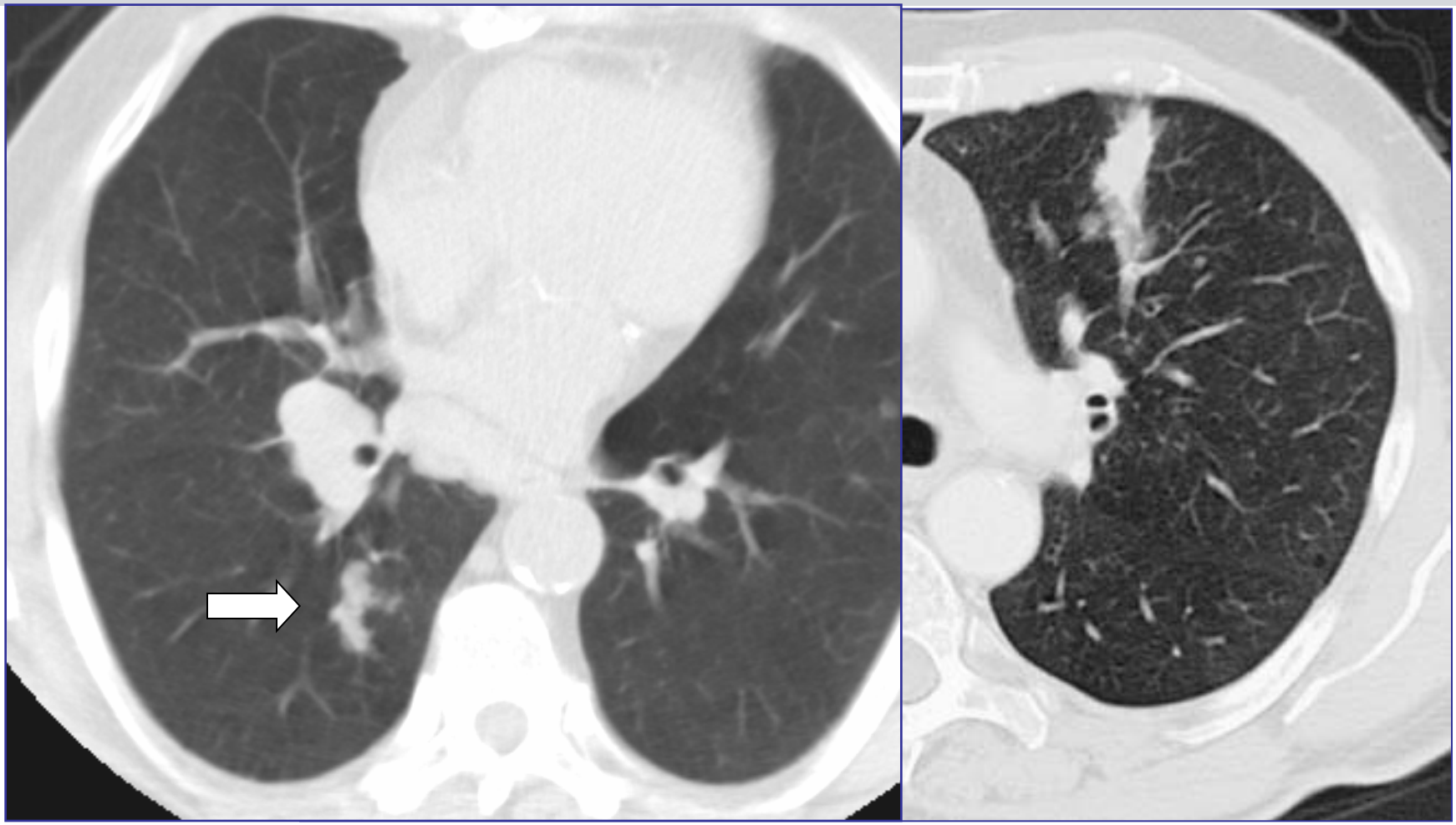

NSCLC: Einschmelzungen

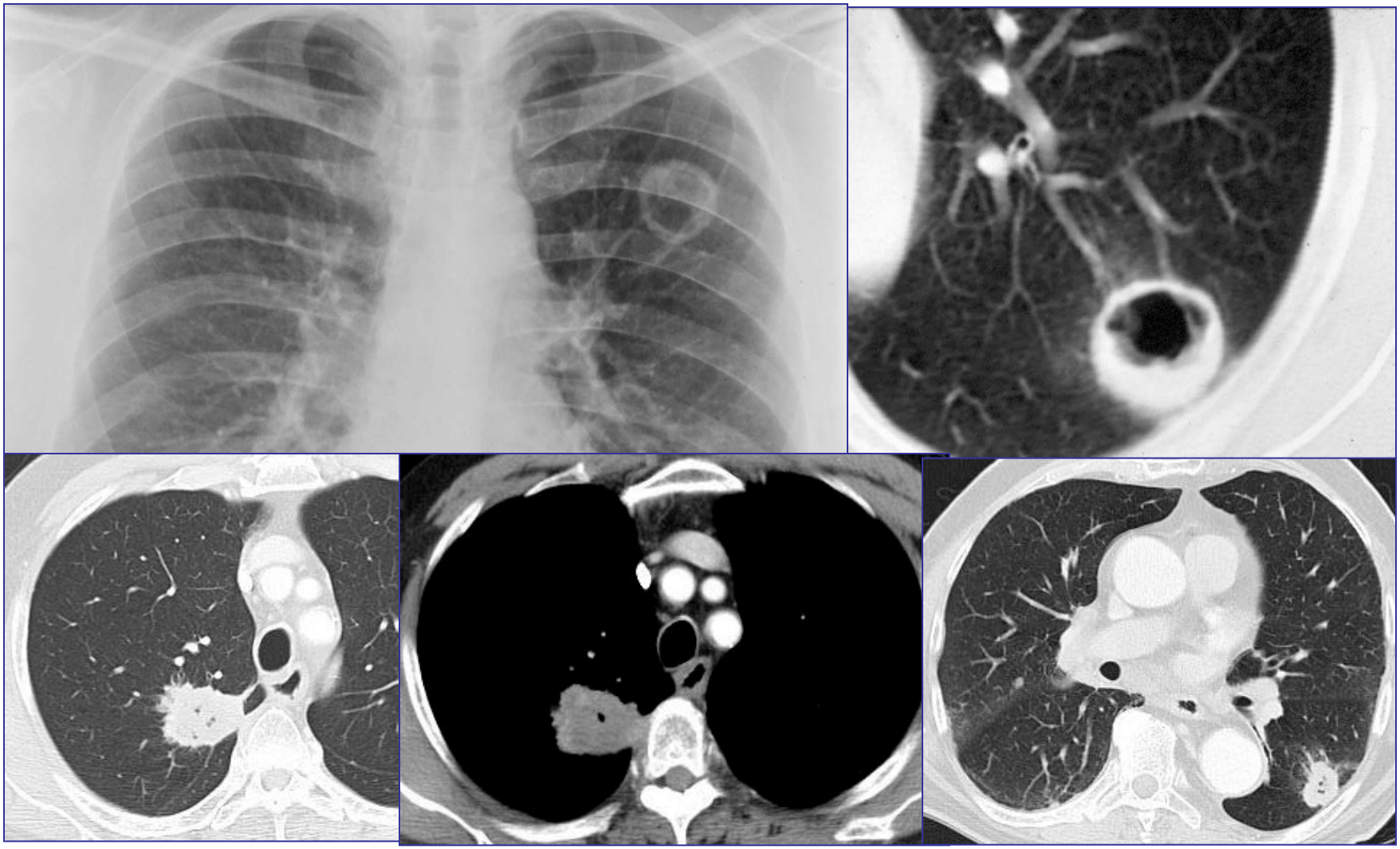

NSCLC Verkalkungen

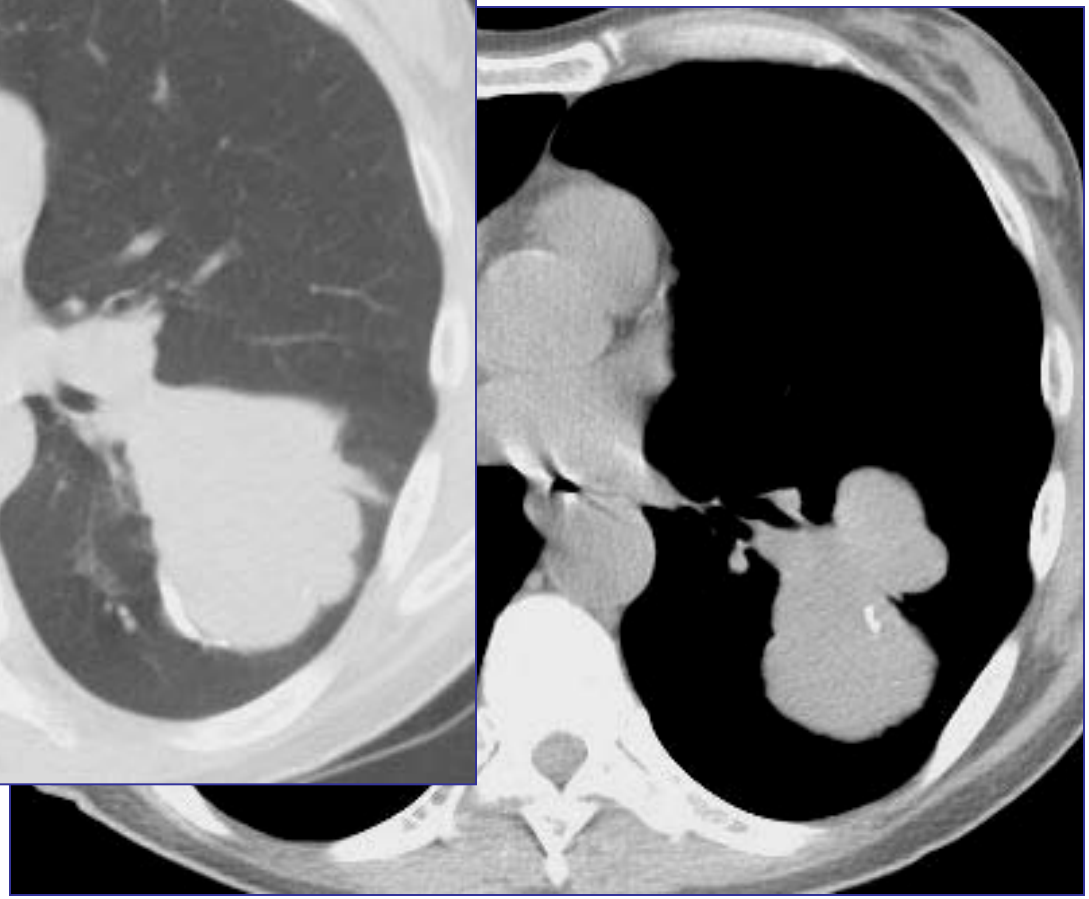

Adenokarzinom mit prädominant lepidischem Wachstum (früher bronchioloalveoläres Karzinom)

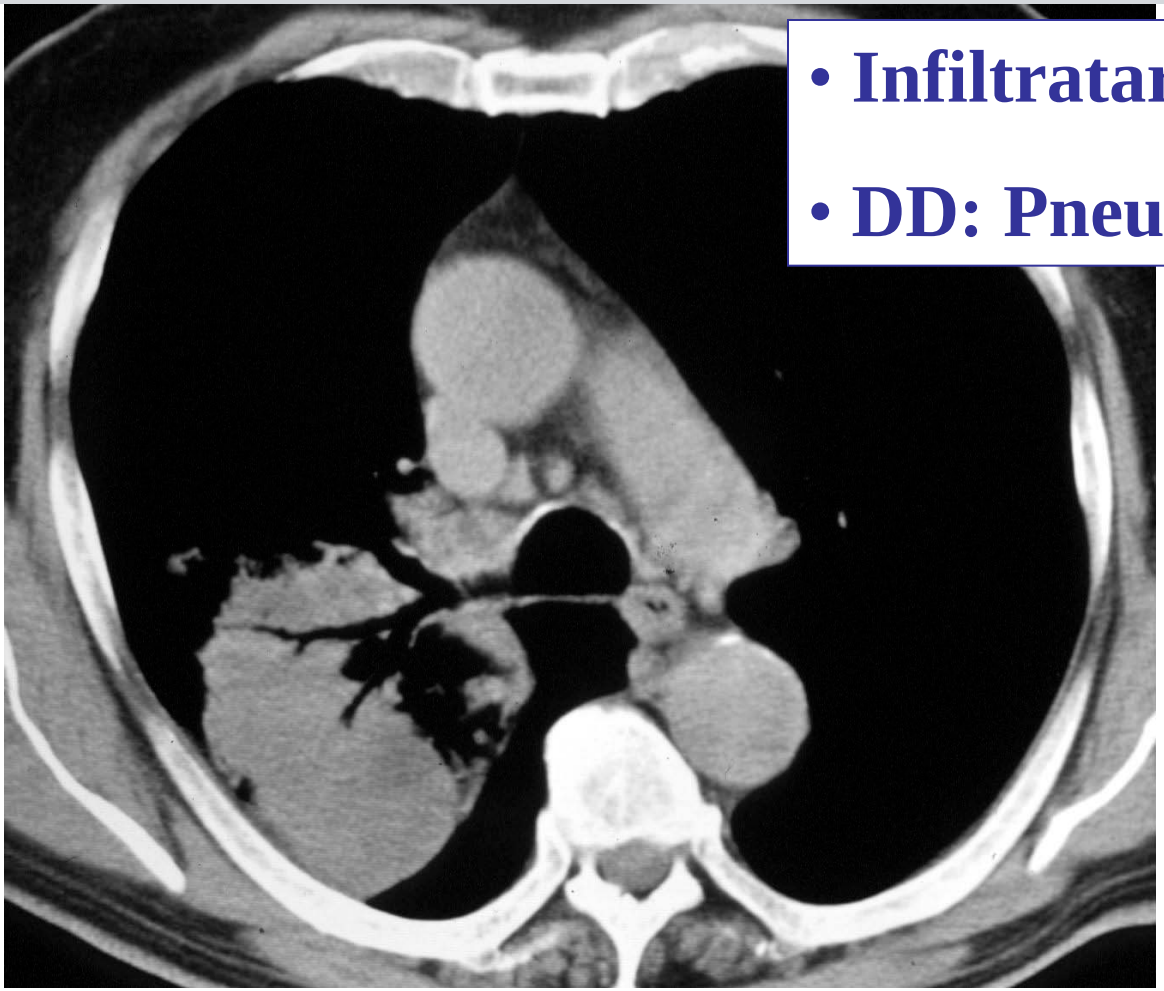

- **Infiltratartiges Wachstum**
- **DD: Pneumonie etc.**

NSCLC: Wachstum

Volumenverdopplung: 20 – 400 Tage

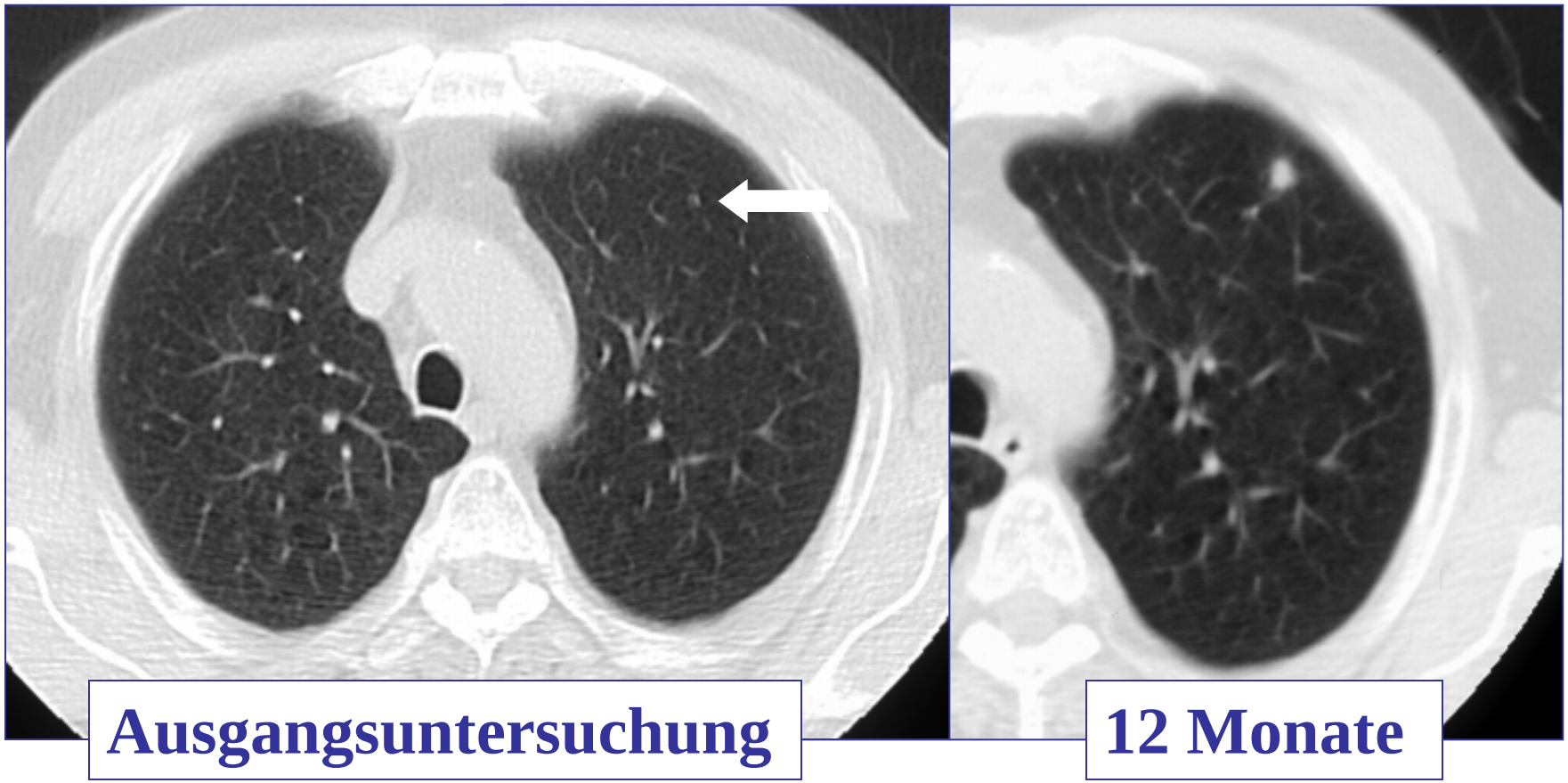

Kleinzelliges Bronchialkarzinom: SCLC

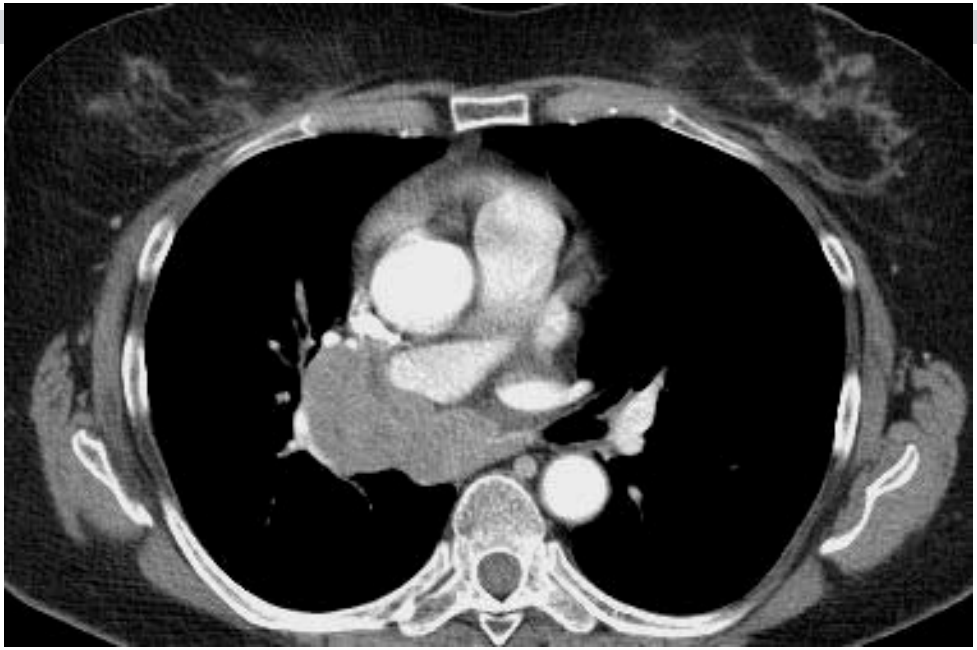

- oft kleiner / nicht sichtbarer Lungentumor
- ausgedehnte hiläre/mediastinale Lymphadenopathie
- frühzeitige diffuse Fernmetastasen

Karzinoid

- meist zentral, endobronchial (Obstruktion, Atelektase): 80 %
- selten peripher (Rundherd): 20%
- kräftig vaskularisiert
- teilweise Verkalkungen

Karzinoid

Atelektase

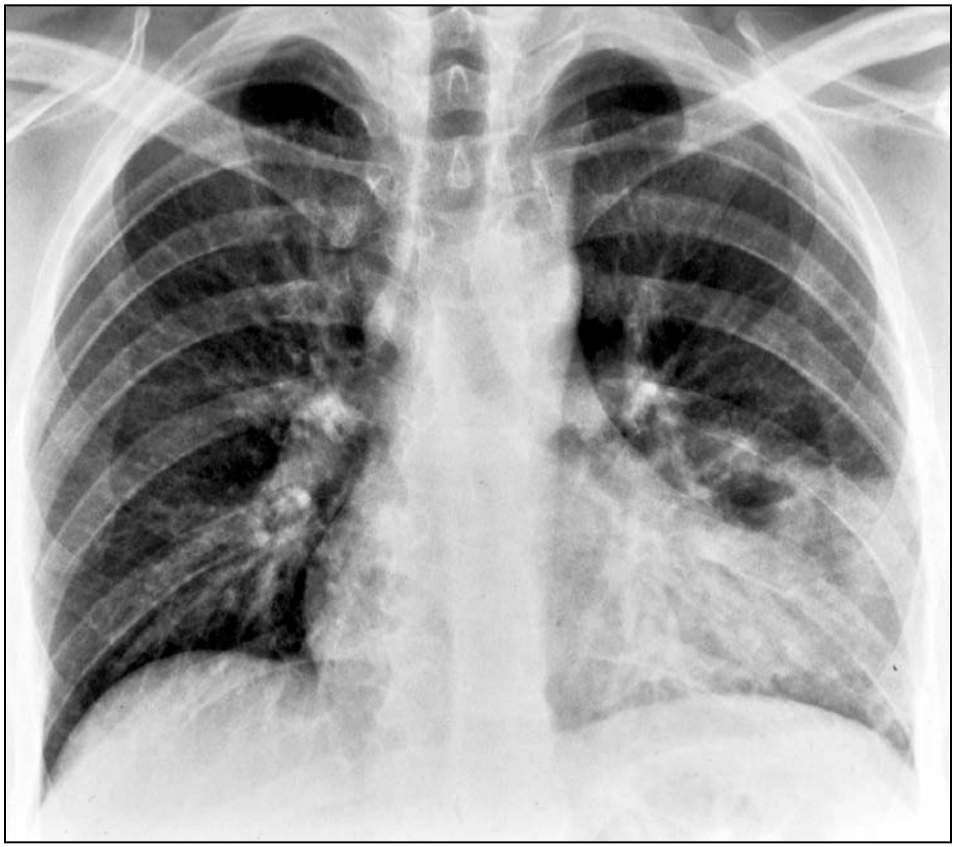

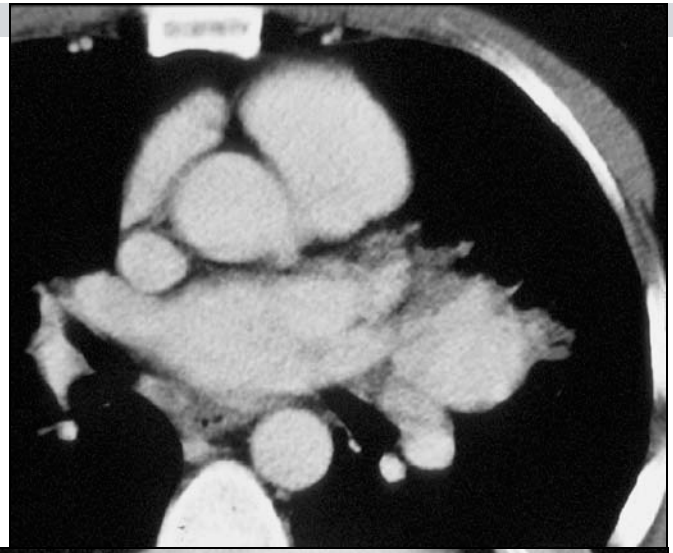

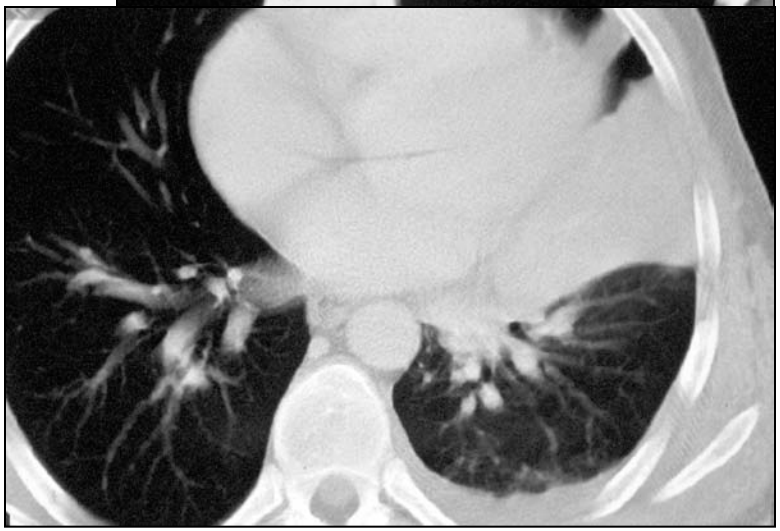

Typisch: kräftiges Enhancement

Karzinoid: Verkalkungen

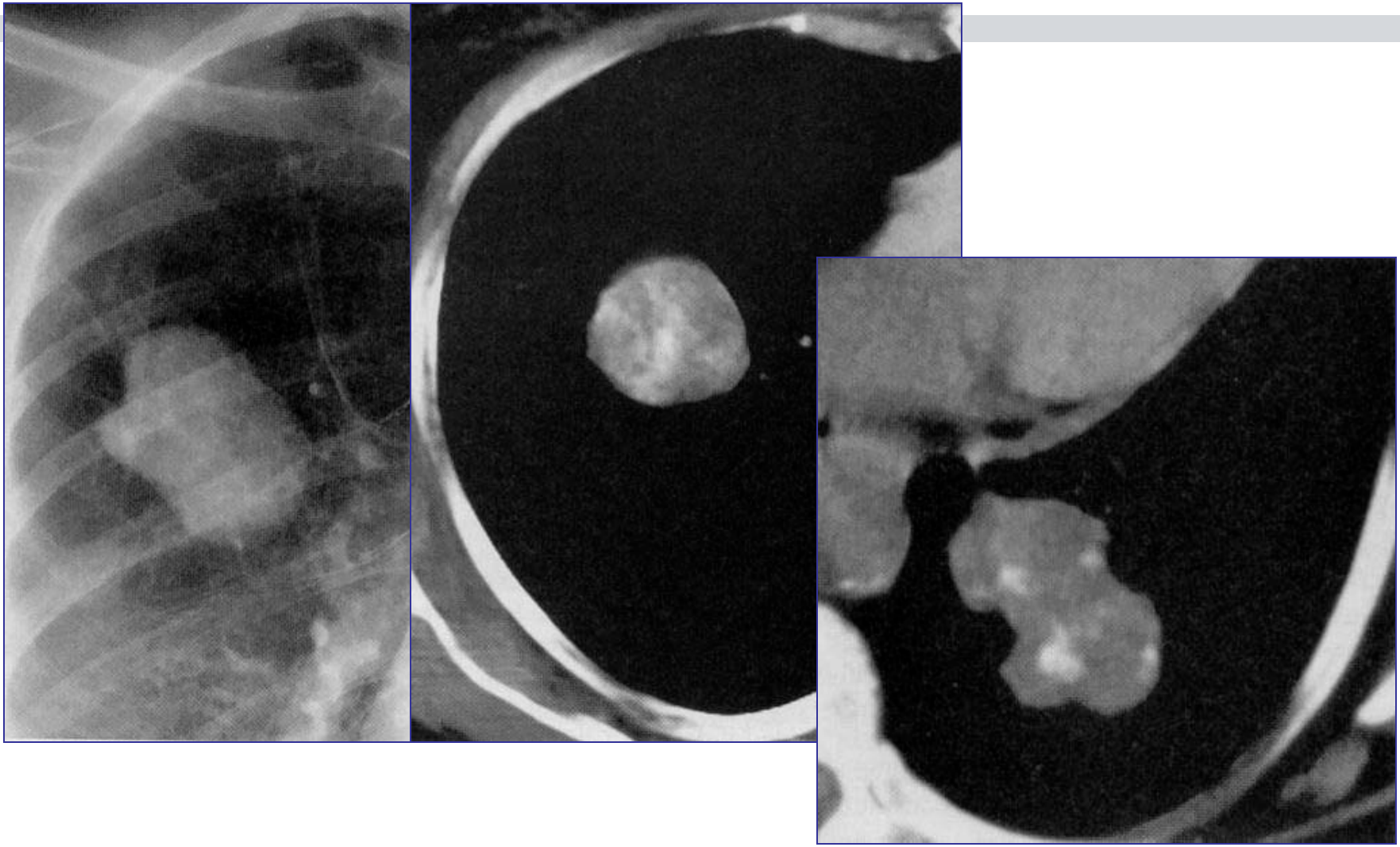

Karzinoid

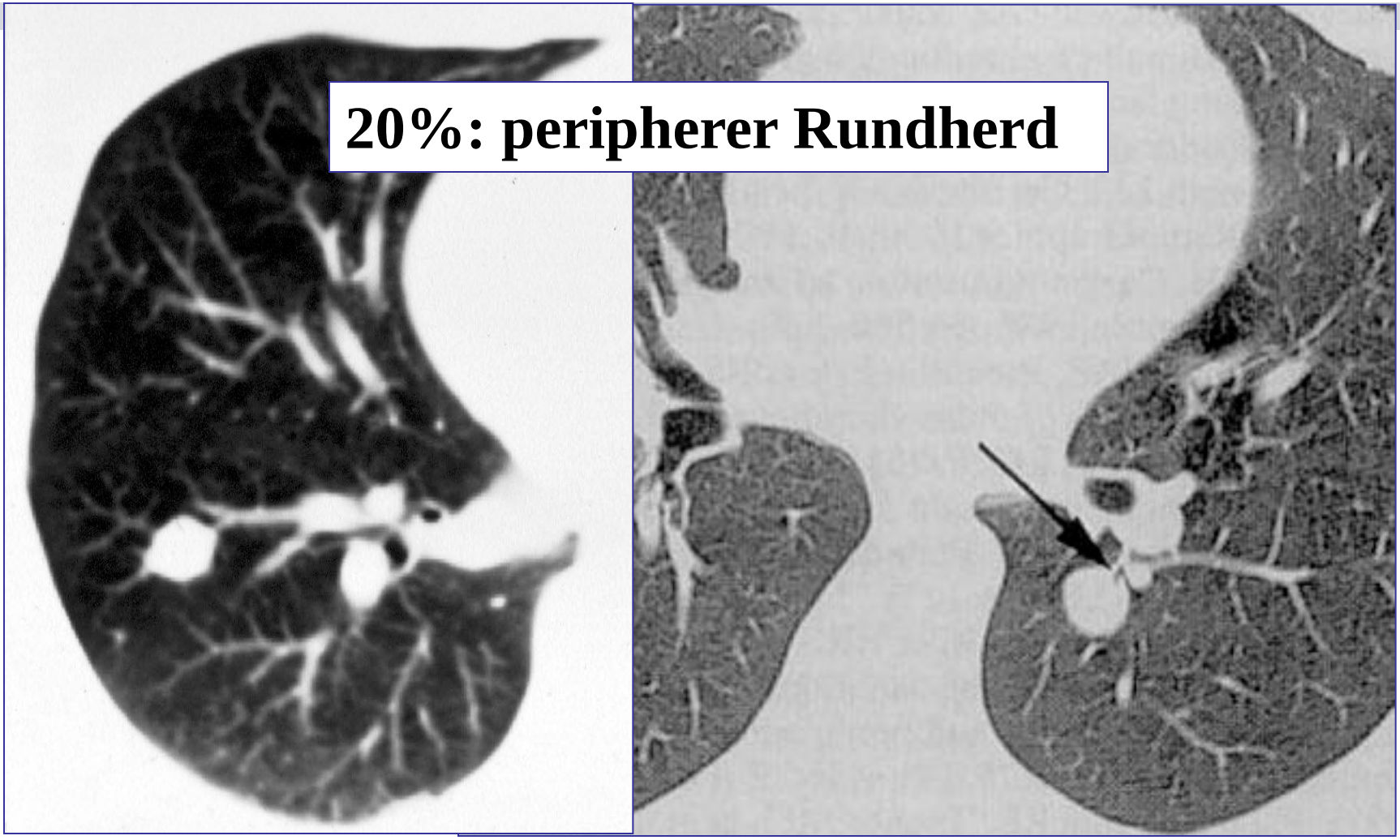

Lungenmetastasen

- meist multipel
- basal betont (Perfusion)
- peripher (90% im äußeren Drittel)
- meist weichteildicht, scharf begrenzt

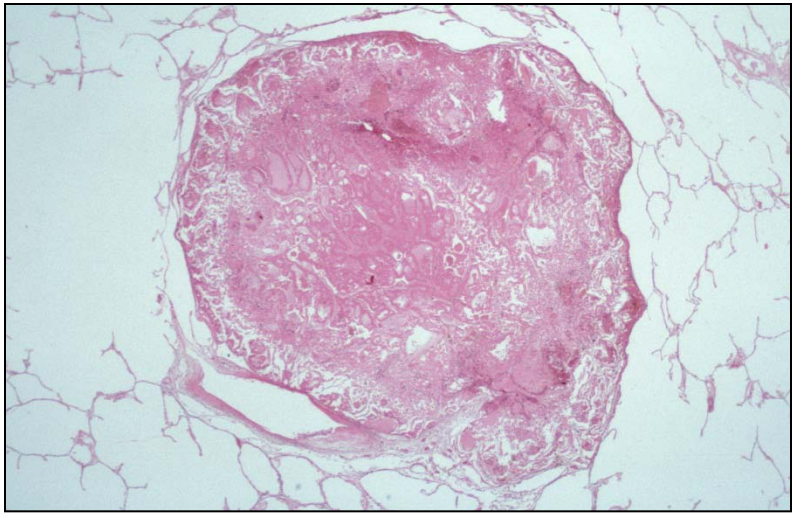

Lungenmetastasen

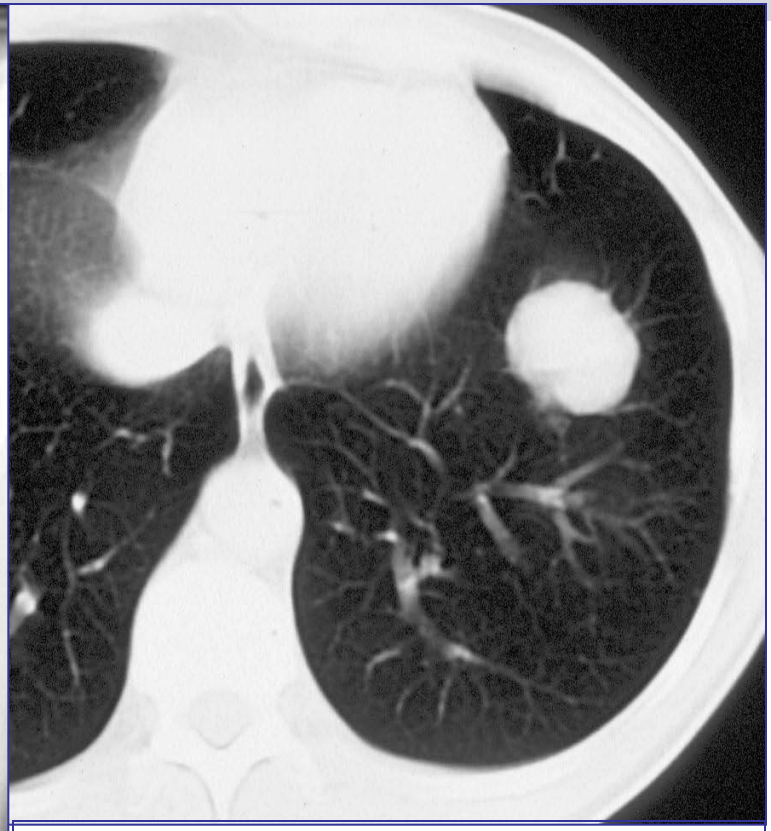

Solitär, wenige, groß:

Kolon, Hoden, Sarkome

Lungenmetastasen

Multipel, diffus, klein:

Schilddrüse, Mamma

Lungenmetastasen: Einschmelzungen

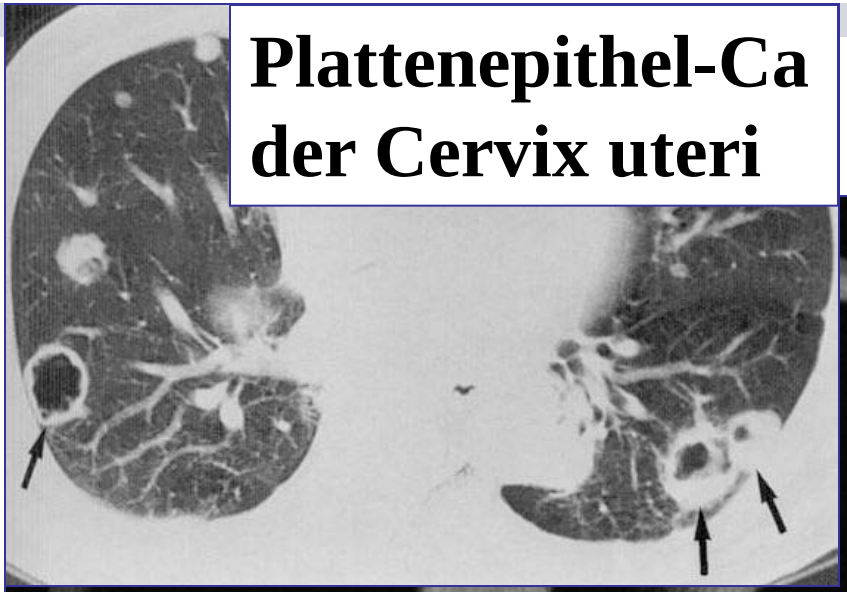

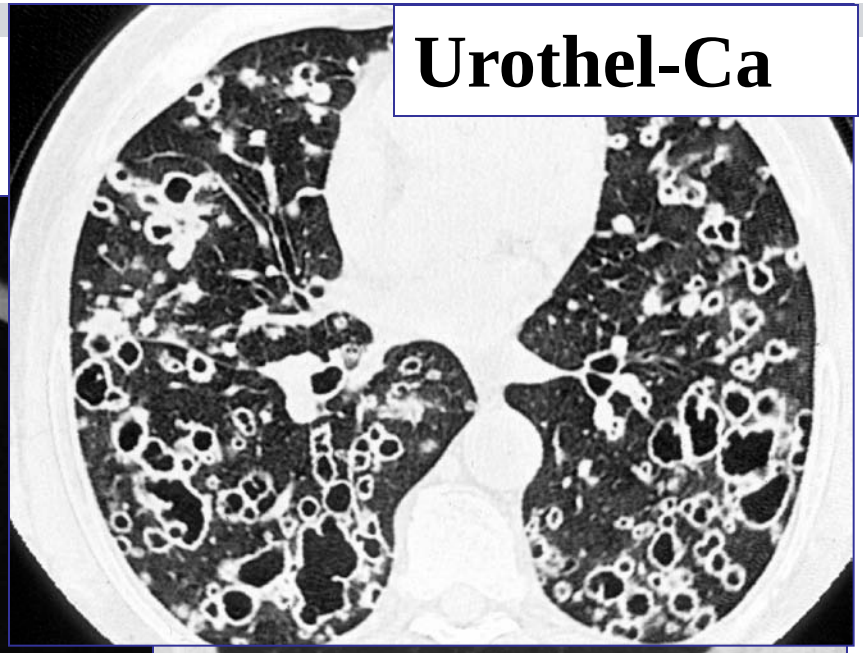

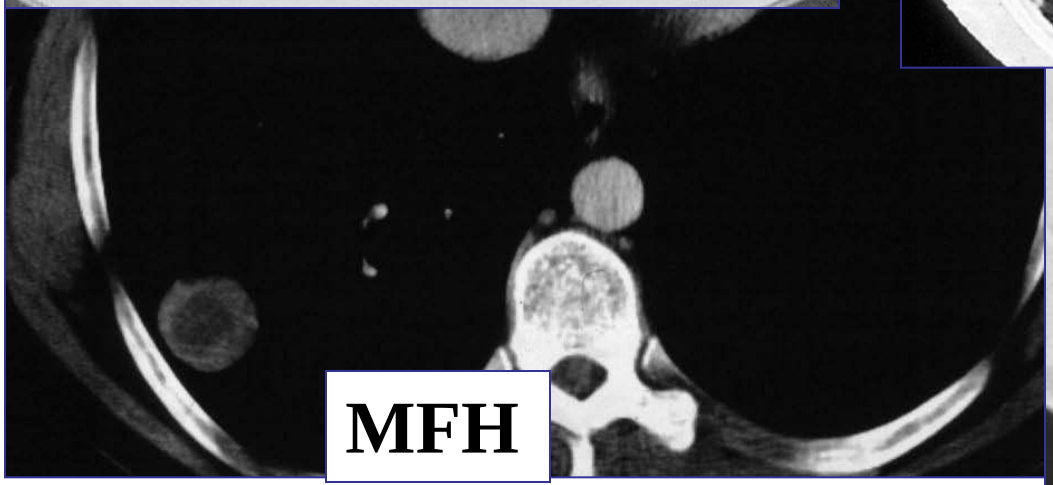

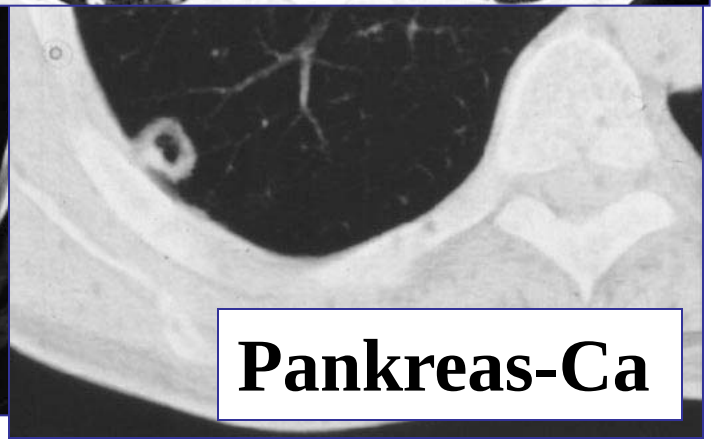

Lungenmetastasen: Verkalkungen

Lungenmetastasen: Osteosarkom

Lungenbefall bei malignem Lymphom

M. Hodgkin

- > 10% bei ED
- bis 40% bei Rezidiv
- Praktisch kein prim. pulm. Lymphom (PPL)
- Lymphadenopathie fast immer

Non- Hodgkin Lymphom

- 4% bei ED
- bis 40% bei Rezidiv
- prim. pulm. Lymphom (PPL) sehr selten (< 1%)
- Lymphadenopathie in ca. 1/3

- Interstitiell (peribronchial, lymphatisch)
- Konsolidierung (Konfluenz)
- Rundherde (Lymphfollikel, Lymphknoten)

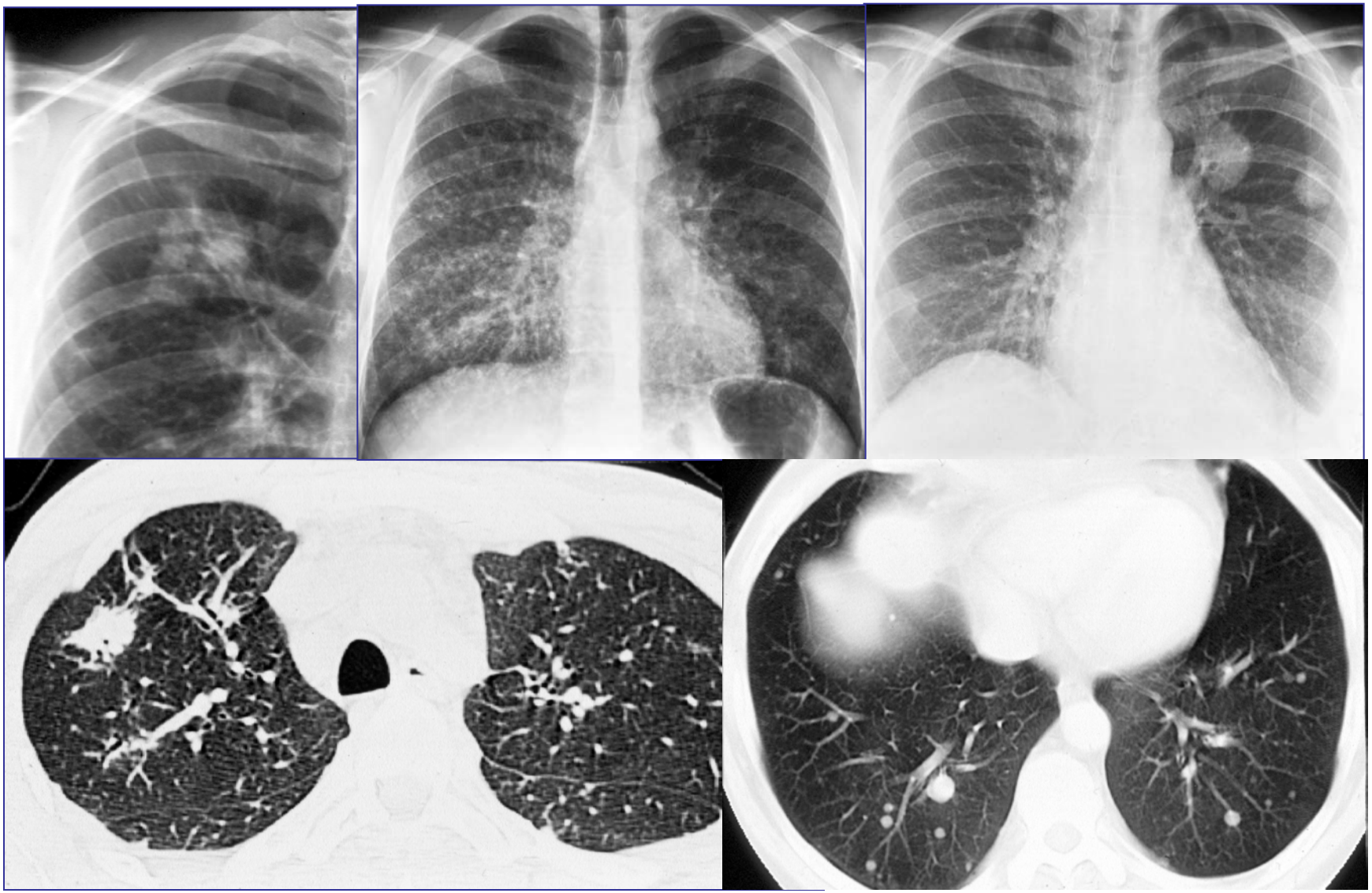

MALT-Lymphom (PPL) ED

Alveoläres Infiltrat
→ V.a. Pneumonie
Kein Ansprechen auf Antibiose
→ Biopsie

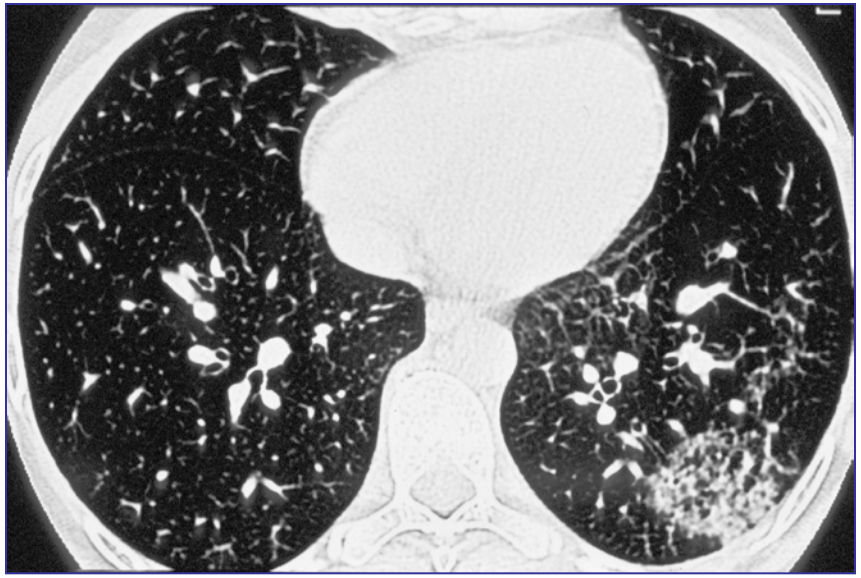

Benigne Lungentumoren

- (Chondro)Hamartom
- inflammat. Pseudotumor (Plasmazellgranulom)
- pulmonale arteriovenöse Malformation (pAVM)
- Granulom
- intrapulmonale LK
- fokale Infektion
- spontan regrediente Rundherde
- u.v.m.

Hamartom

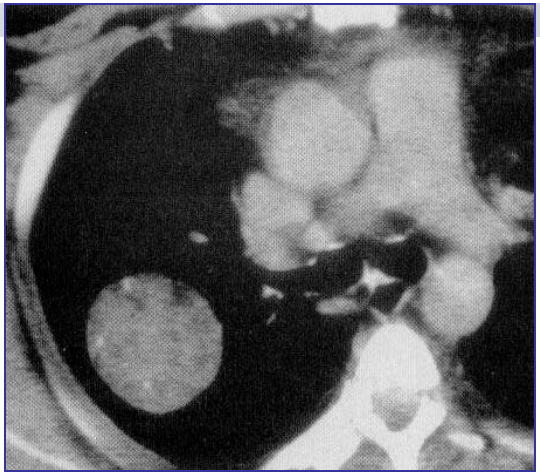

- eher Dysplasie als echter Tumor
- meist weichteildicht
- kann Fett enthalten
- kann chondrogene (schollige, popcornartige) Verkalkungen aufweisen (Chondrohamartom)
- langsames Wachstum

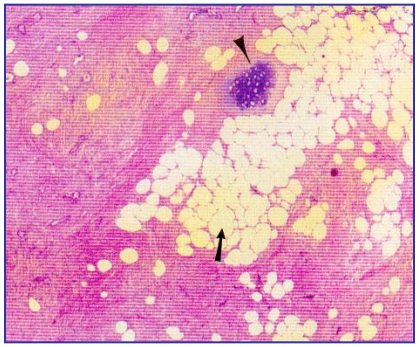

Hamartom mit Verkalkungen

Ca. 1/3 aller Hamartome

Riesenhamartom

Hamartom mit Fett

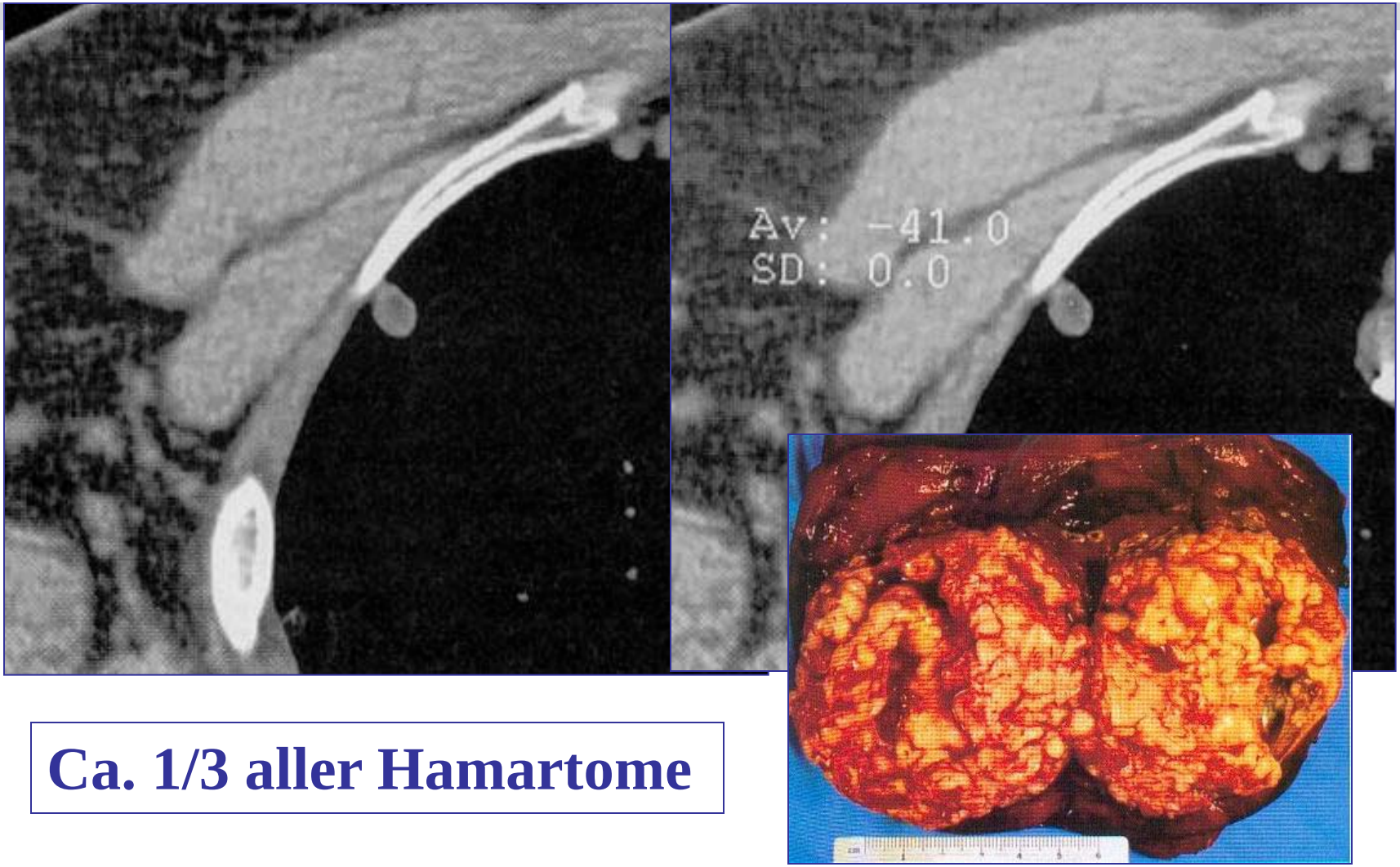

Ca. 1/3 aller Hamartome

Hamartom: weichteildicht

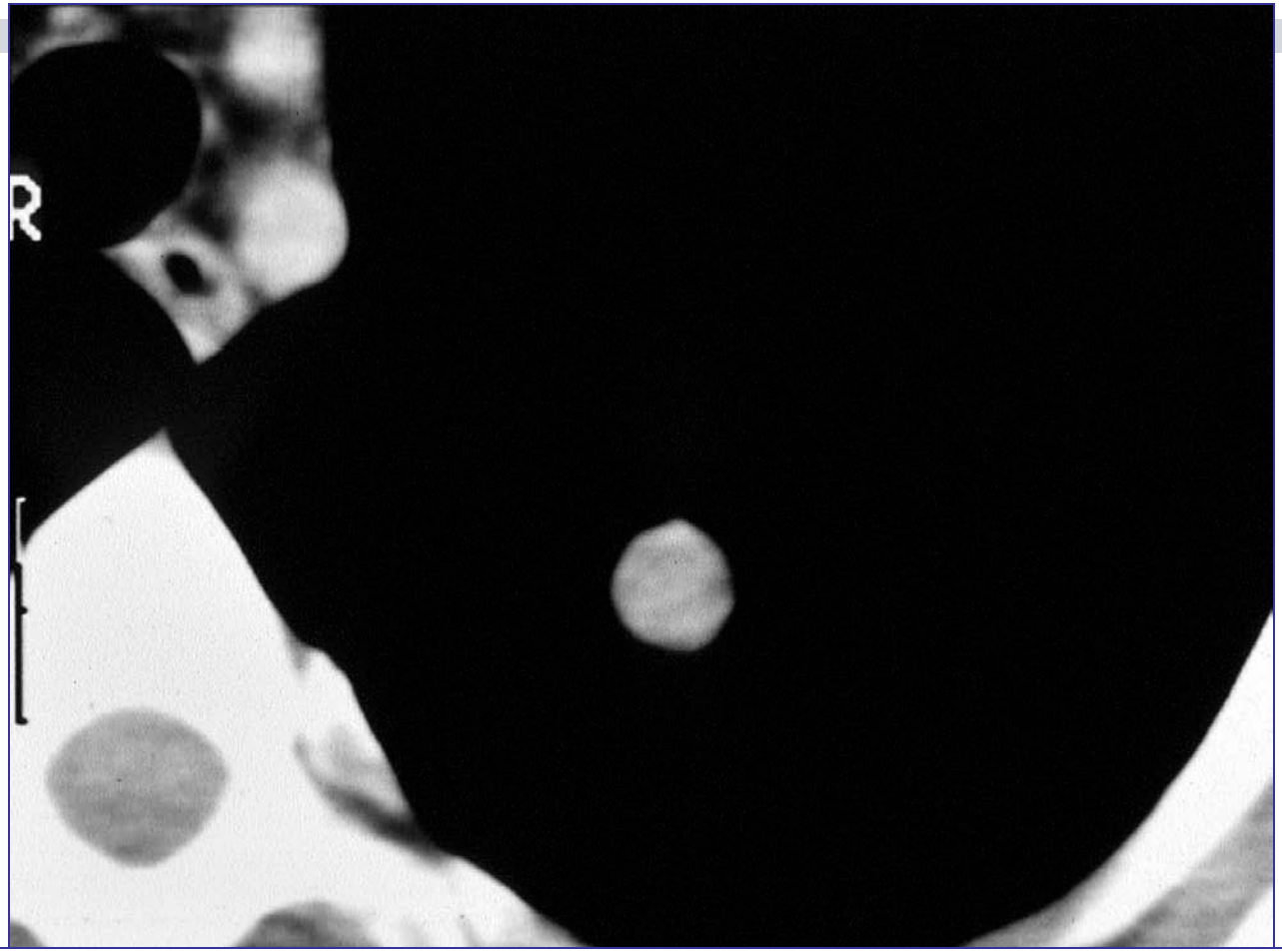

> 50% aller Hamartome, v.a. wenn kleiner 3 cm

Inflammatorischer Pseudotumor (Plasmazellgranulom)

Marien Hospital Düsseldorf VKKD

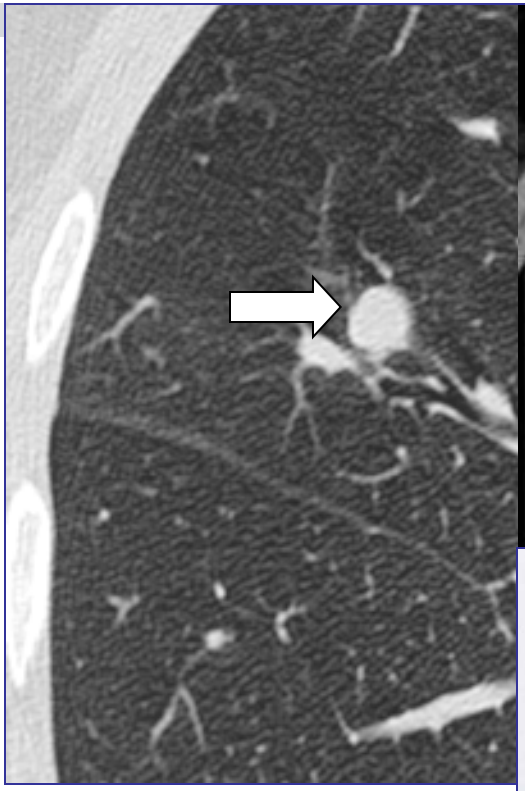

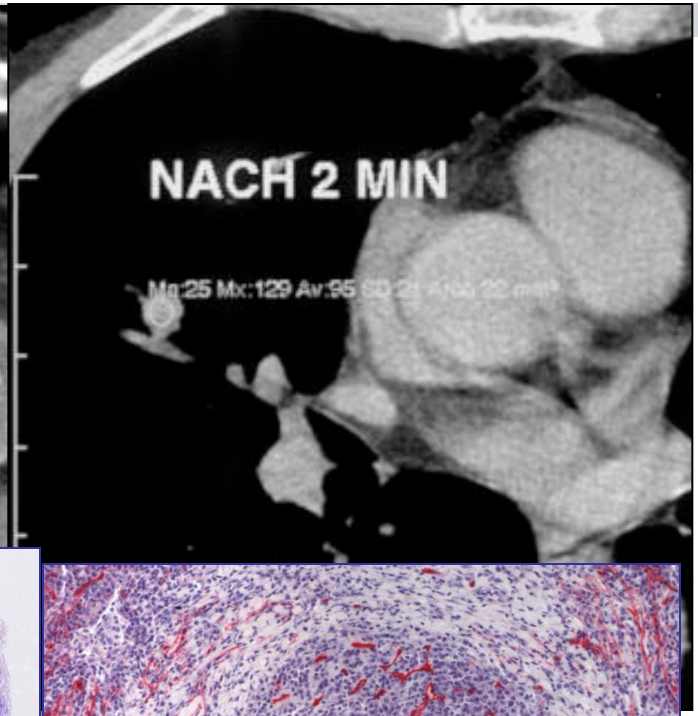

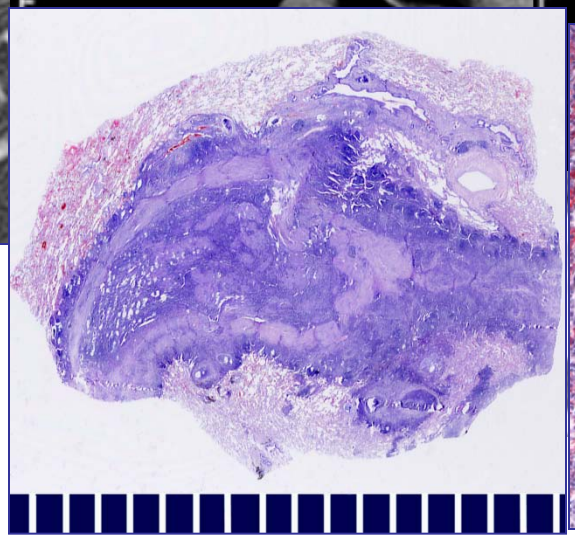

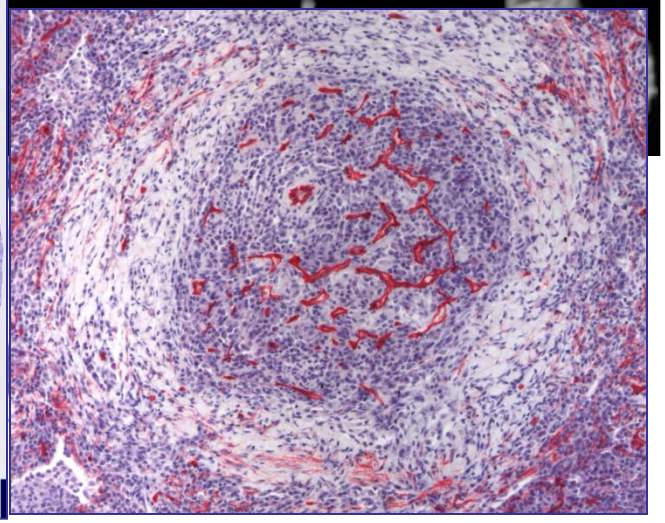

Pulmonale arteriovenöse Malformation

- Fistel zwischen Arteriole und Venole, kein Hämangiom
- Kräftige zuführende Arterie, stark dilatierte abführende Vene
- sporadisch (50%) oder im Rahmen eines M. Osler (50%)

- RöThorax: weichteildichter Rundherd, ggf. abführende Vene
- CT (nativ): sichere Darstellung der Morphologie
- Angiographie: heute nur noch zur Therapie (Embolisation)

benigne intrapulmonale Lymphknoten

- regelmäßiger Befund bei MSCT der Lunge
- bis 12 mm Durchmesser
- basal betont
- peripher betont
- häufig ovalär

Spontan regrediente Lungenrundherde

- Daten von erwachsenen Rauchern
- ca. 10-20% aller nicht-verkalkten Rundherde
- keine Histologie, am ehesten:
  - fokale Infektionen (Peribronchiolitis bei Mukusimpaktionen, Pneumonie)
  - intrapulmonale Lymphknoten

Diederich S et al. (2005) Eur Radiol 15: 2064

Größe: > 90% sind < 10 mm

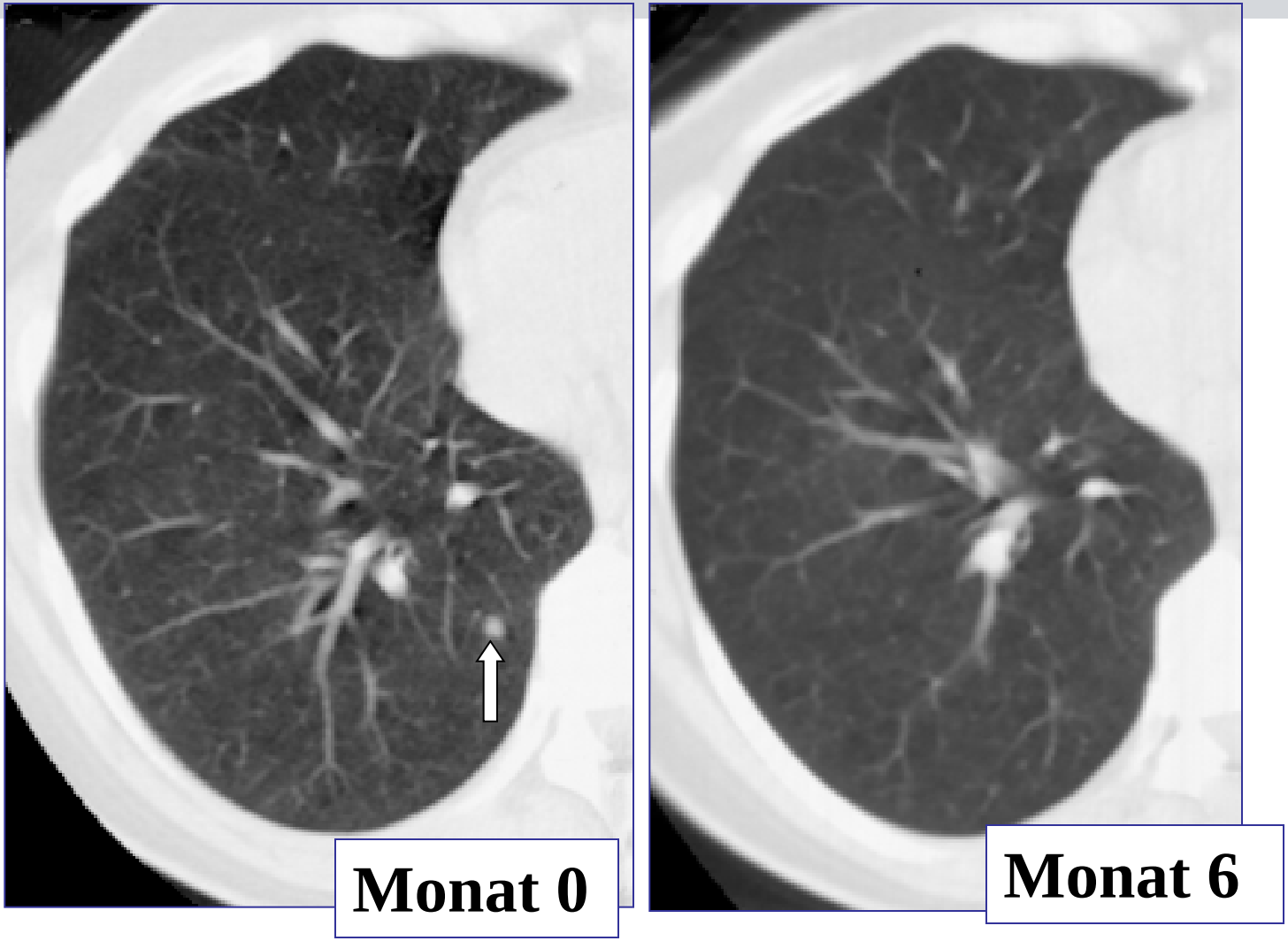

Spontan regredienter Lungenrundherd

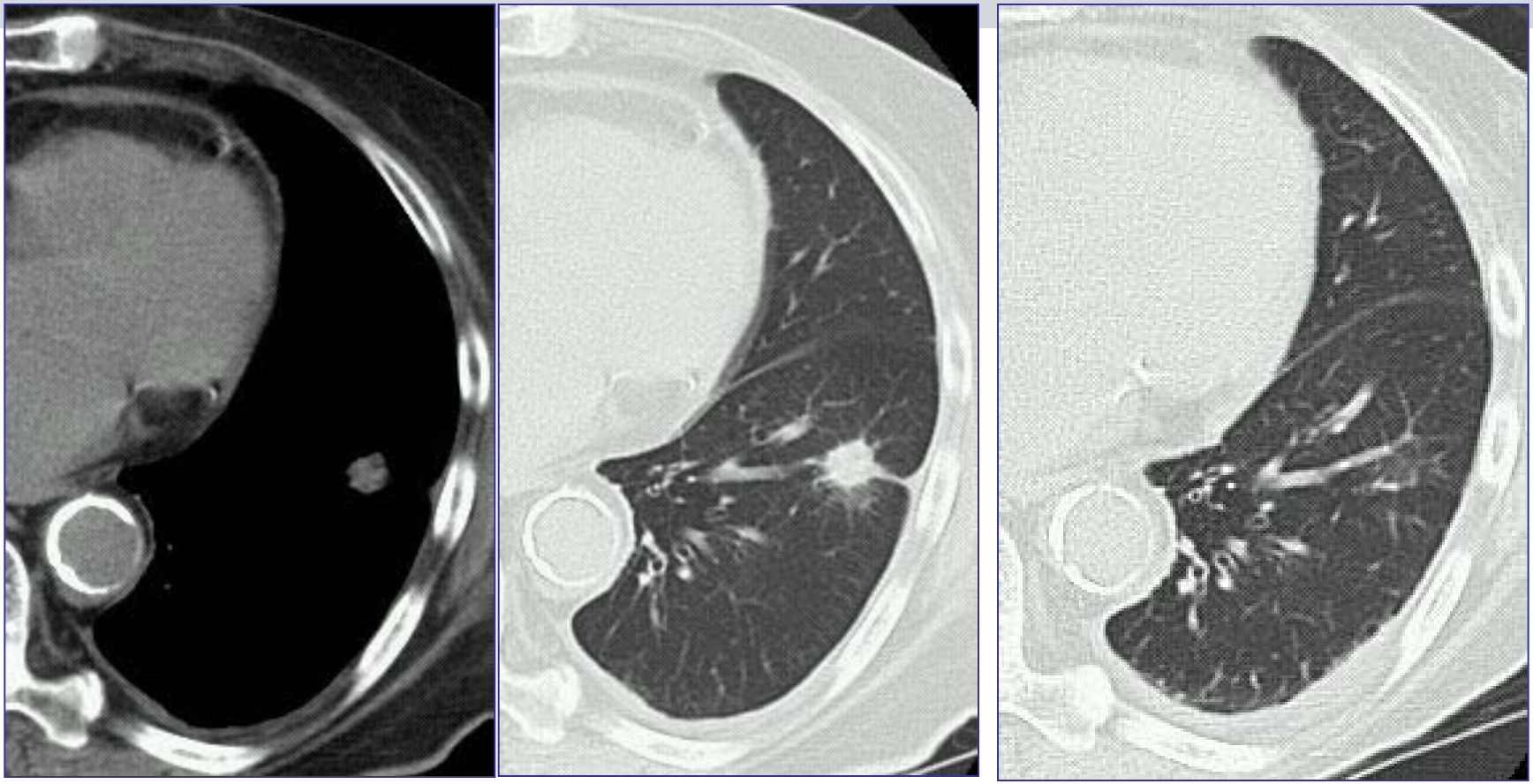

Monat 0

Monat 4

Spontan regrediente Rundherde

Typische CT-Befunde spontan regredienter RH:

- **≤ 10 mm (2 - 28 mm, Median 5,9 mm)**
- **scharf begrenzt (77%)**
- **solide (85%)**
- **nicht lobuliert, nicht spikuliert, keine Einschmelzung**
- **keine spezifische Lokalisation (Lappen, Segmente)**

Diederich S et al. (2005) Eur Radiol 15: 2064

Charakterisierung von Rundherden

- Dichte (Fett, Kalk)
- Größe
- Enhancement
- Wachstum
- (PET-CT)
- Biopsie

Dichte

Marien Hospital Düsseldorf VKKD

Kalk

- typische benigne Verkalkung:
- Popcorn, peripher, homogen

Chondrohamartom

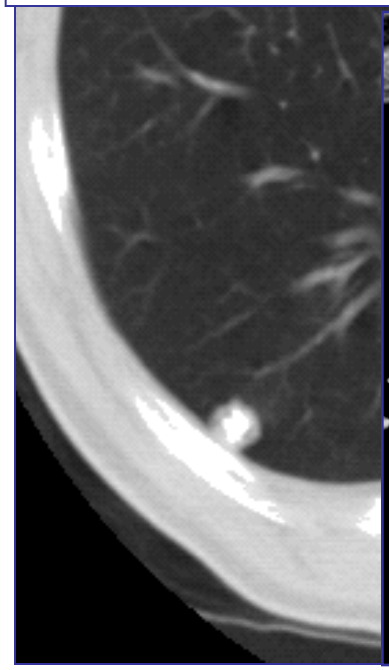

Granulom

Fett

Hamartom

- negative Dichtewerte im CT (0 to -80 HE)
- wenige Hamartome

Lungenmetastasen: Verkalkungen

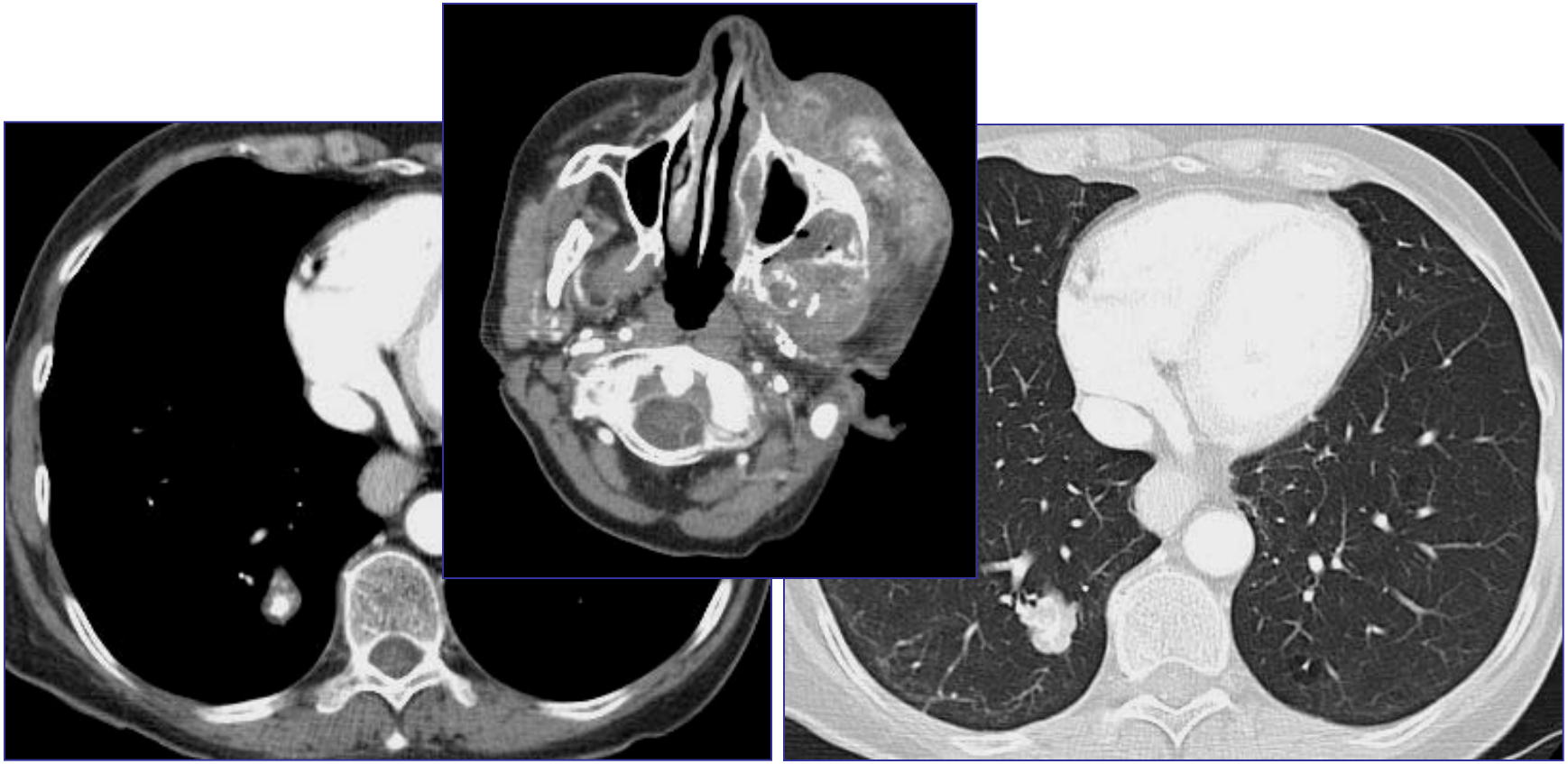

Lungenmetastasen: Osteosarkom

Charakterisierung von Rundherden

Malignität versus Größe

> 10 mm:	2/4 (50%)
5-10 mm:	2/30 (6,7%)
< 5 mm :	4/114 (3,5%)

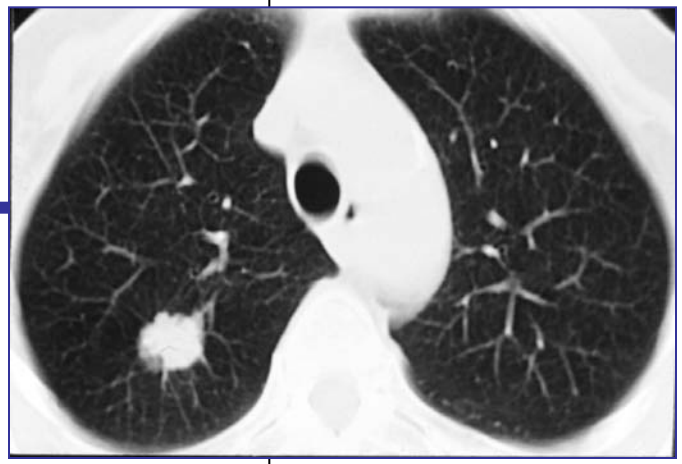

Kim et al. 2002, J Thoracic Imaging 17: 40

Rundherd: Enhancement

prä	60 s p.i.	180 s p.i.

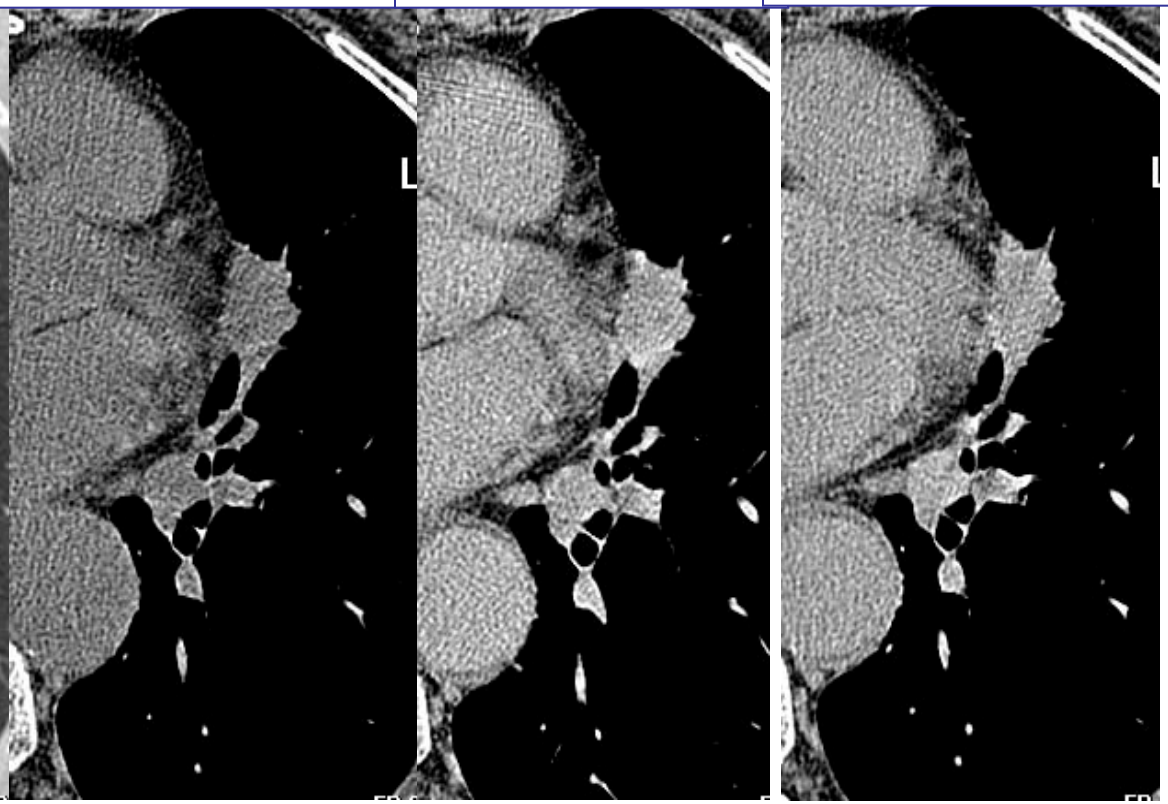

Plattenepithelkarzinom **Enhancement 60 HE**

Rundherd: Enhancement

Schwelle für Malignität > 15 H.E.:

- **Sensitivität: 98%**
- **Spezifität: 58%**
- **neg. präd. Wert: 96%**

Kein Enhancement = benigne

Swensen 2000, Radiology; 214: 73

Erstdiagnose Mammakarzinom / Raucher

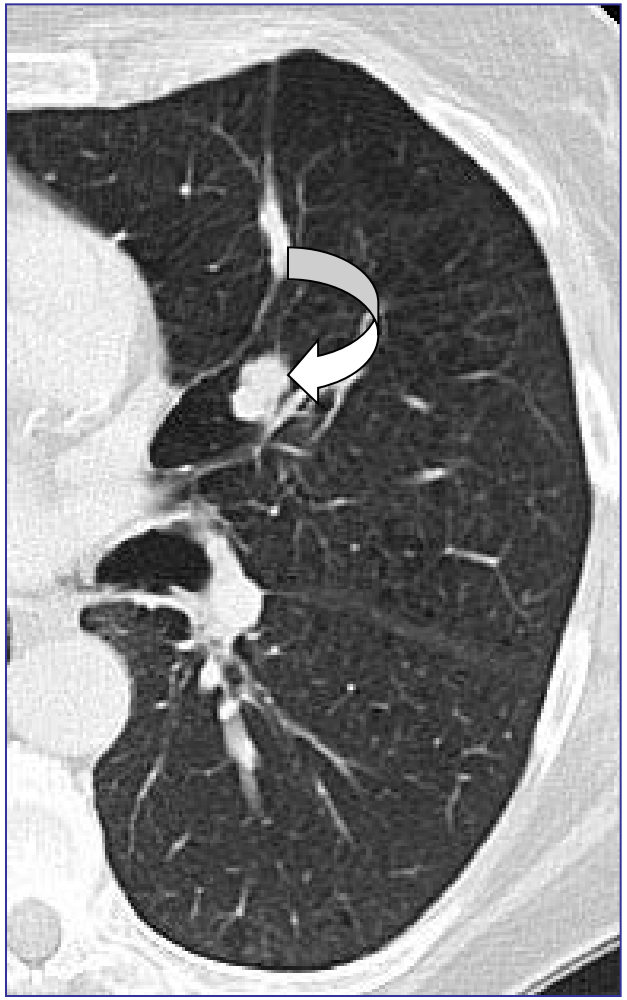

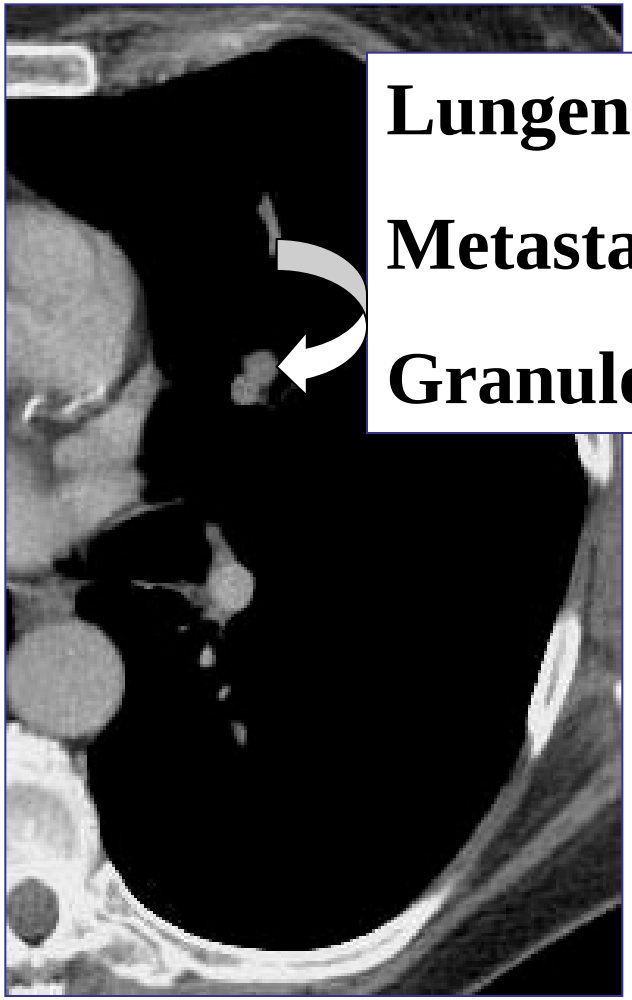

Lungenkarzinom ?

Metastase ?

Granulom ?

Erstdiagnose Mammakarzinom / Raucher

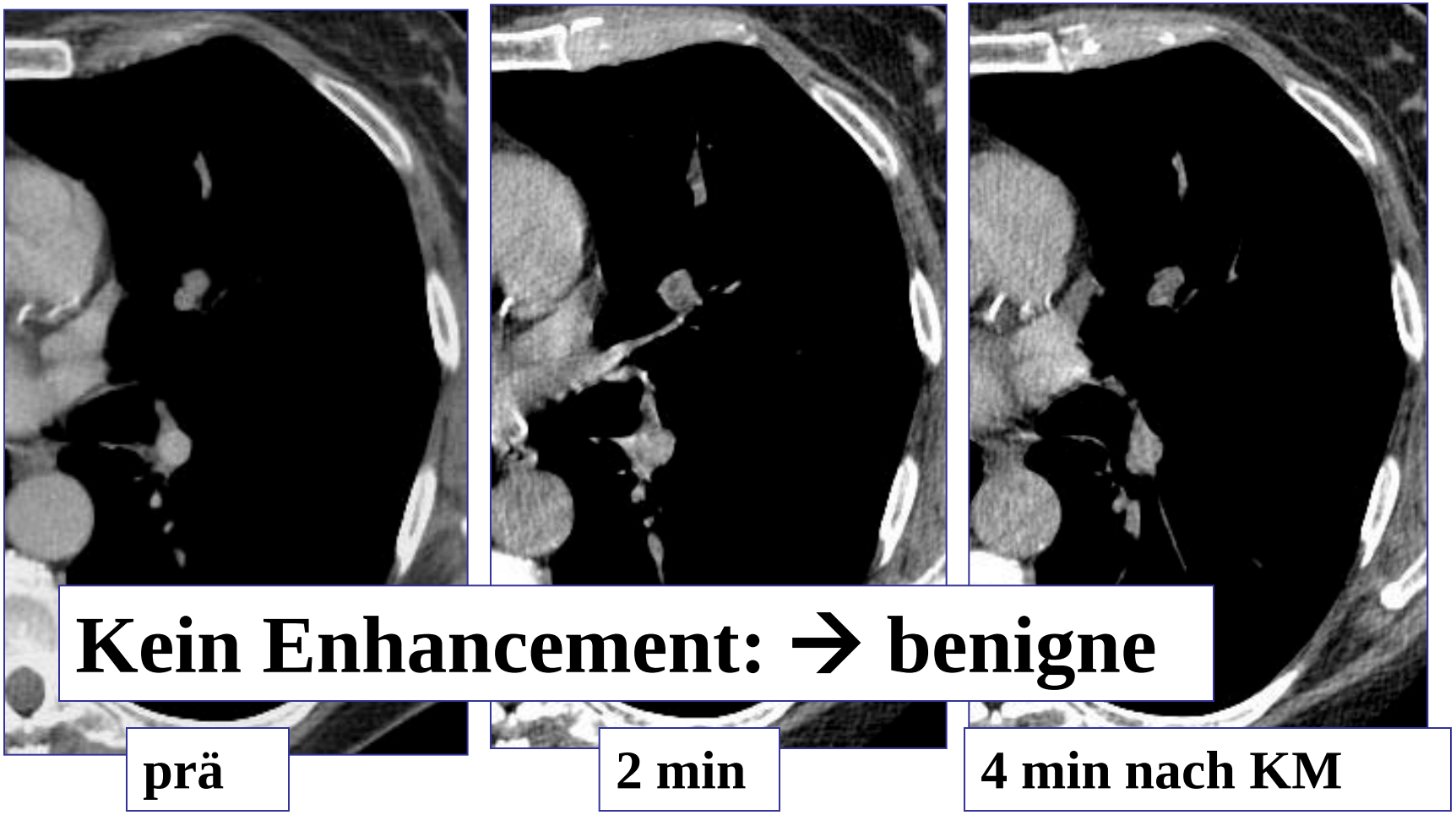

Rundherd: Enhancement

48 jährige Raucherin

Fragl. Wachstum 3 → 5 mm

Adenokarzinom
pT1, pN0, cM0

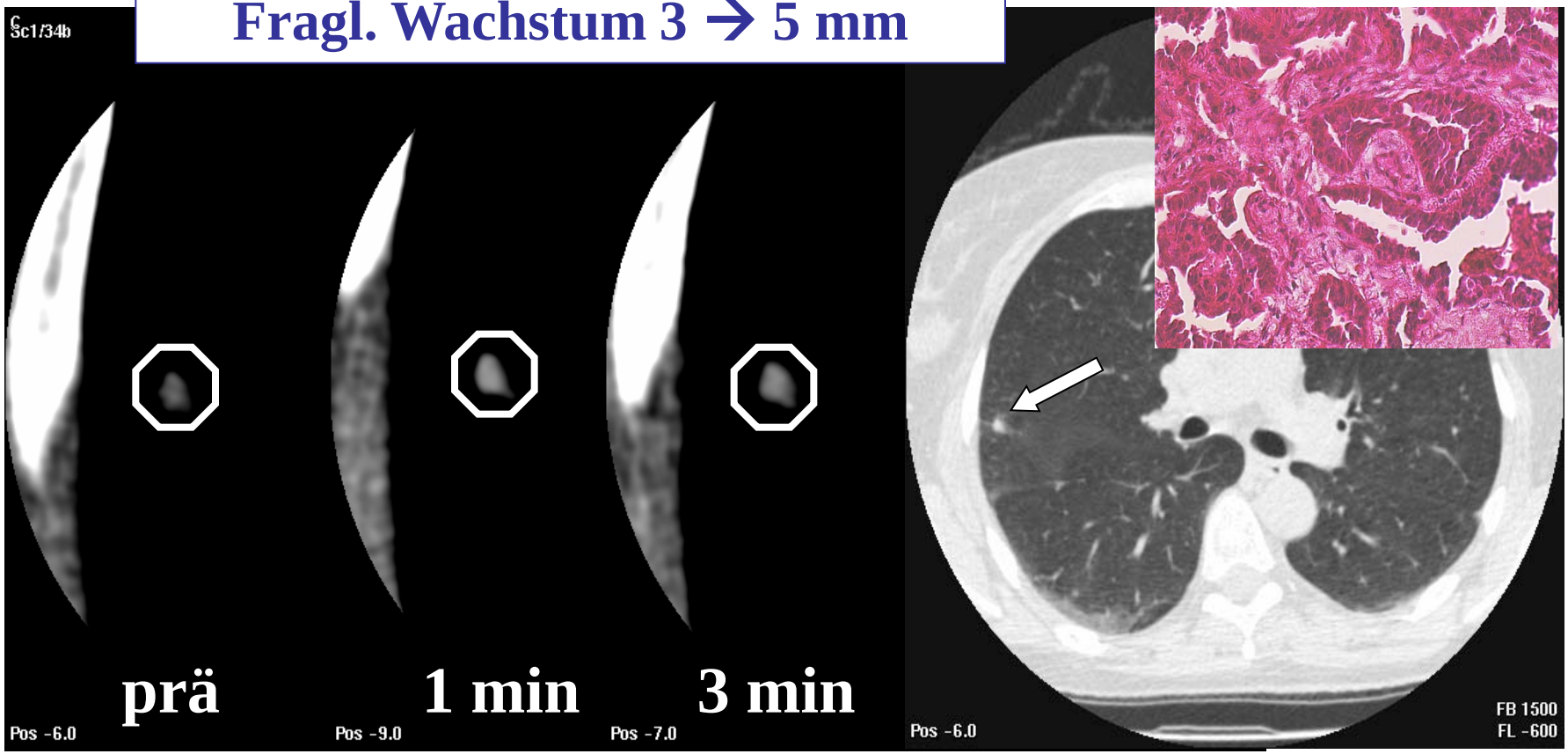

Wachstum

Maligne RH: Volumenverdopplung: 20 – 400 Tage

Volumenverdopplung = Durchmesser + 25% !

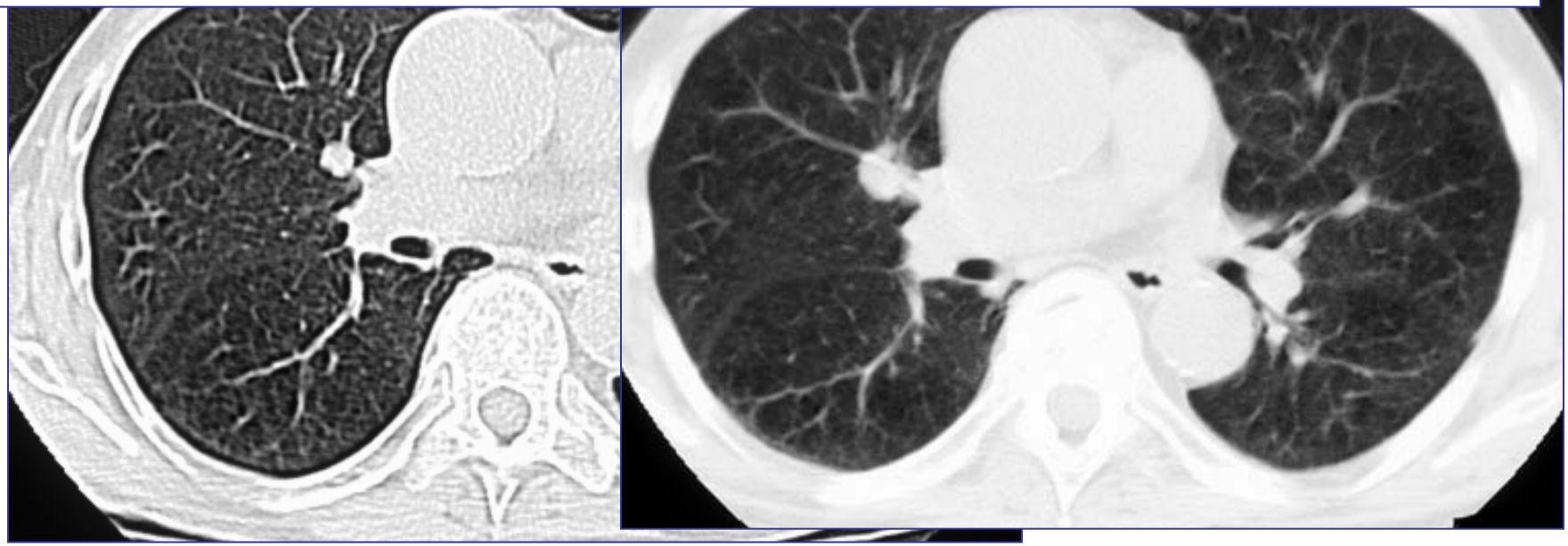

Ausgangsuntersuchung

12 Monate

Wachstum

Monat 0

Monat 12

Wachstum

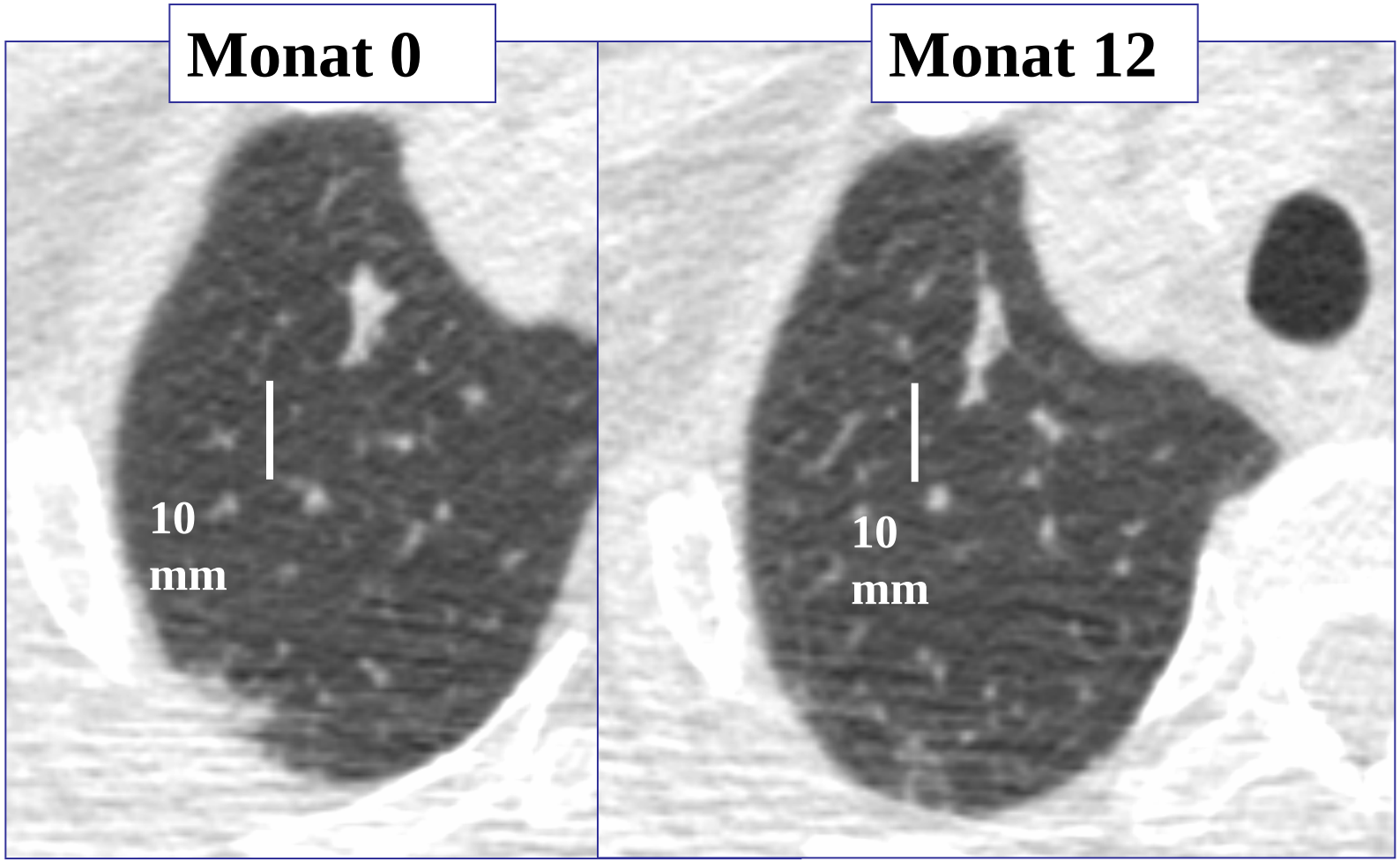

Lokalisation

- NELSON trial zum Lungenkrebsscreening bei Rauchern
- 891 Rundherde 5-10 mm
- Volumetrie nach 3 und 12 Monaten
- Keine Malignität ! wenn Rundherd:
  - glatt („smooth“) oder
  - mit Kontakt zu Gefäßen, Pleura, Lappenspalt

  (1 mm Schichtdicke, 0,7 mm Increment)

*Xu et al. (*2009) Radiology 2009; 250: 264–272

Lokalisation

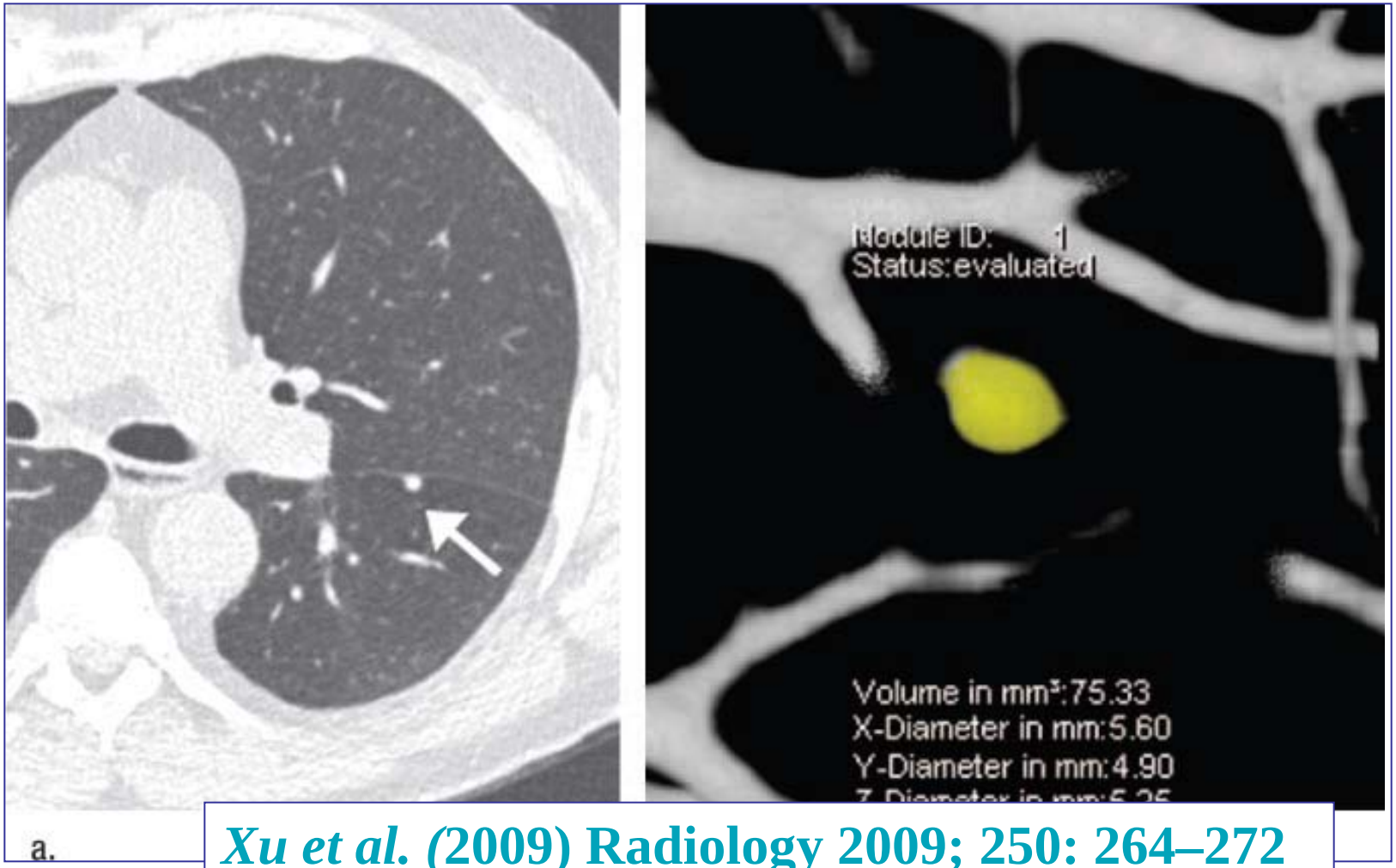

Xu et al. (2009) Radiology 2009; 250: 264–272

Lokalisation

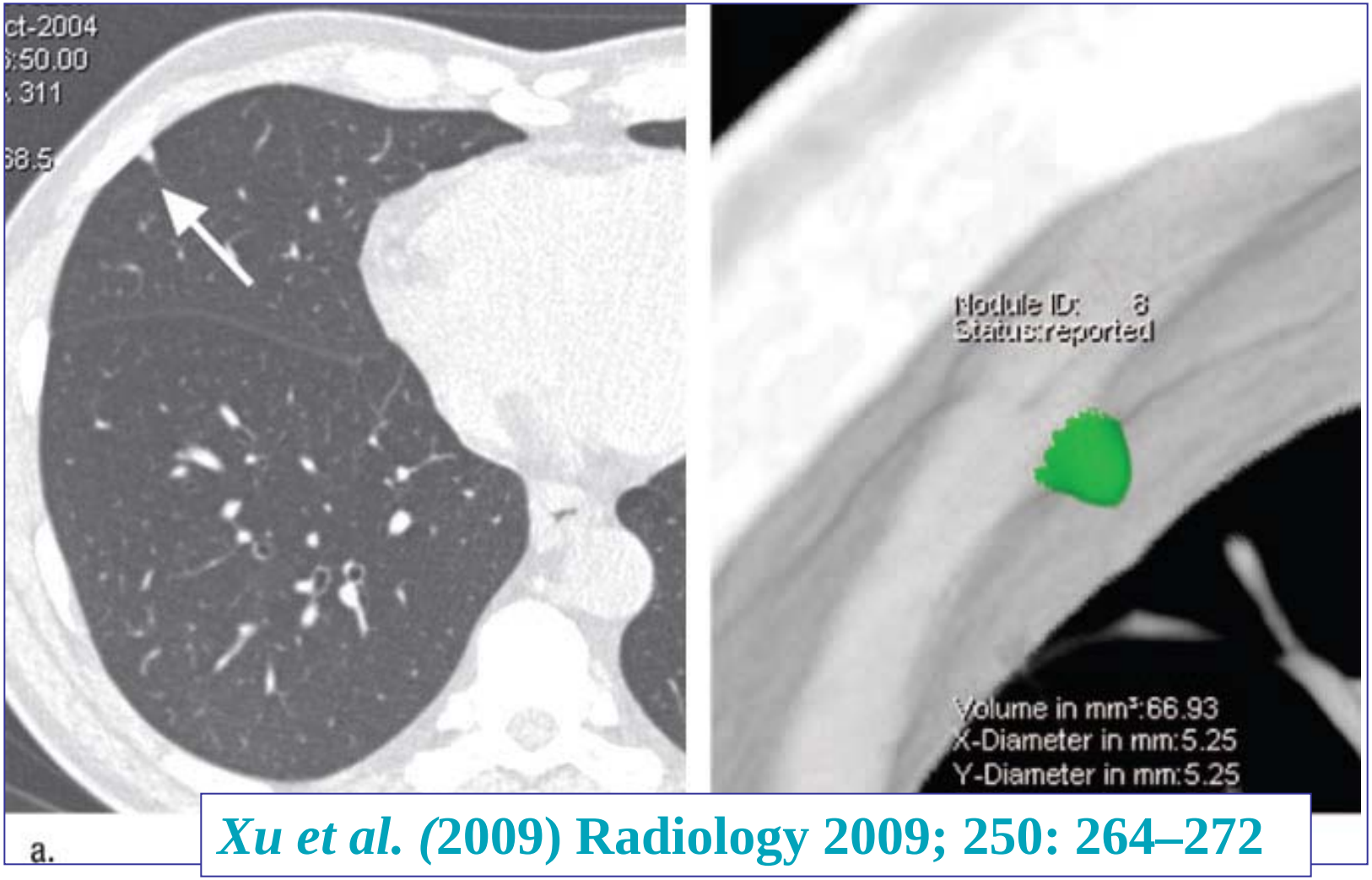

Xu et al. (2009) Radiology 2009; 250: 264–272

Sub-solide Rundherde

Non-solid

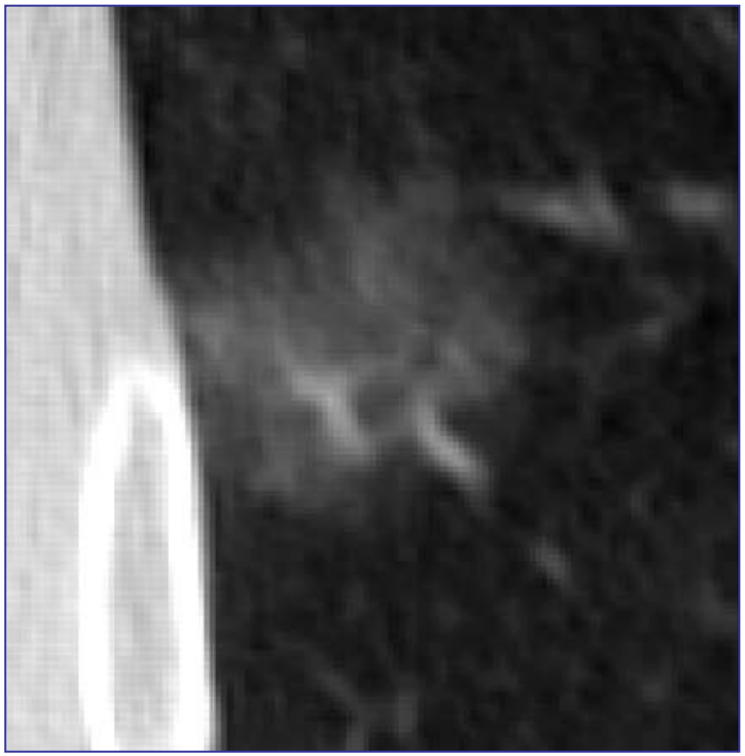

part-solid

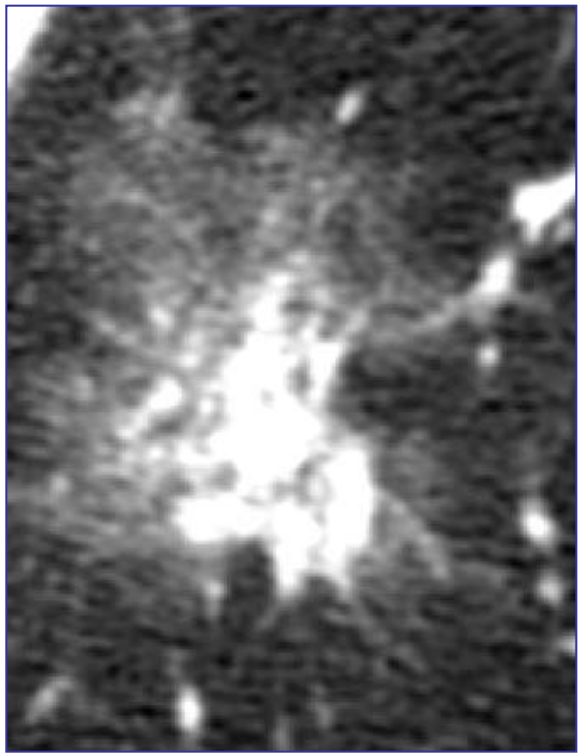

Henschke CI et al. Am. J. Roentgenol. 2002;178:1053-1057

Sub-solide Rundherde

19% der Rundherde (44/233) part-solid oder non-solid (GGO)

	Anteil maligner RH		
solid	14/189	7 %	v. a. Adeno-Ca
non-solid	5/28	18 %	v. a. BAC oder Adeno-ca mit BAC-Morphologie
part-solid	10/16	63 %	

Henschke CI et al. Am. J. Roentgenol. 2002;178:1053-1057

Non-solid nodules (GGO´s)

Ätiologie:

- fokale interstitielle Fibrose
- Entzündung
- Hämorrhagie
- atypische adenomatöse Hyperplasie (AAH)
- (bronchioloalveoläres Karzinom (BAC))

Park et al. Radiographics 2007: 391-408

Dichte

non-solid (GGO)

Marien Hospital Düsseldorf VKKD

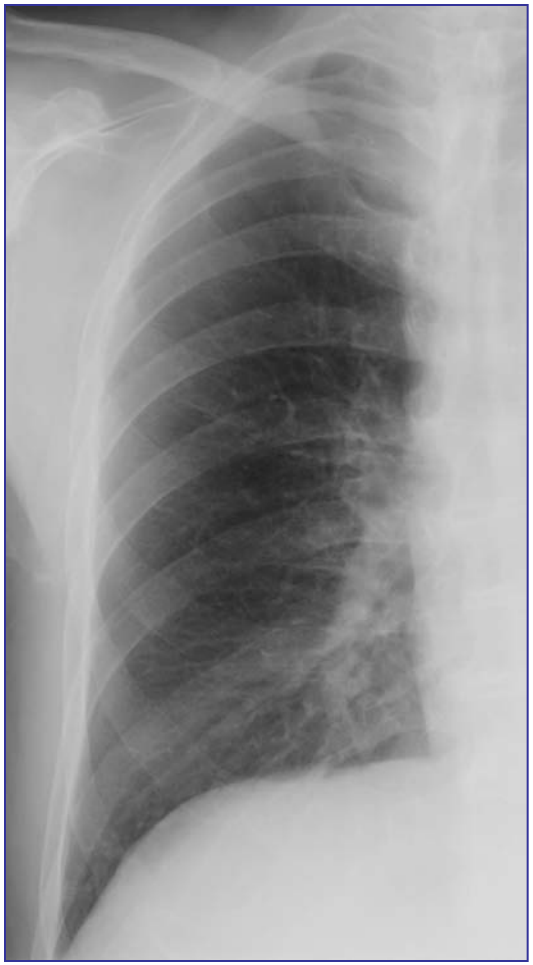

RöThorax negativ

Hämorrhagie

Atypische adenomatöse Hyperplasie (AAH)

Proliferation atypischer kuboidaler oder Säulen-epithelzellen entlang der Alveolen und respira-torischen Bronchiolen

Potentielle Vorstufe gut-diff. Adenokarzinome

2,8% in der Allgemein-bevölkerung
6,6% > 60 Jahre

Atypische adenomatöse Hyperplasie (AAH)

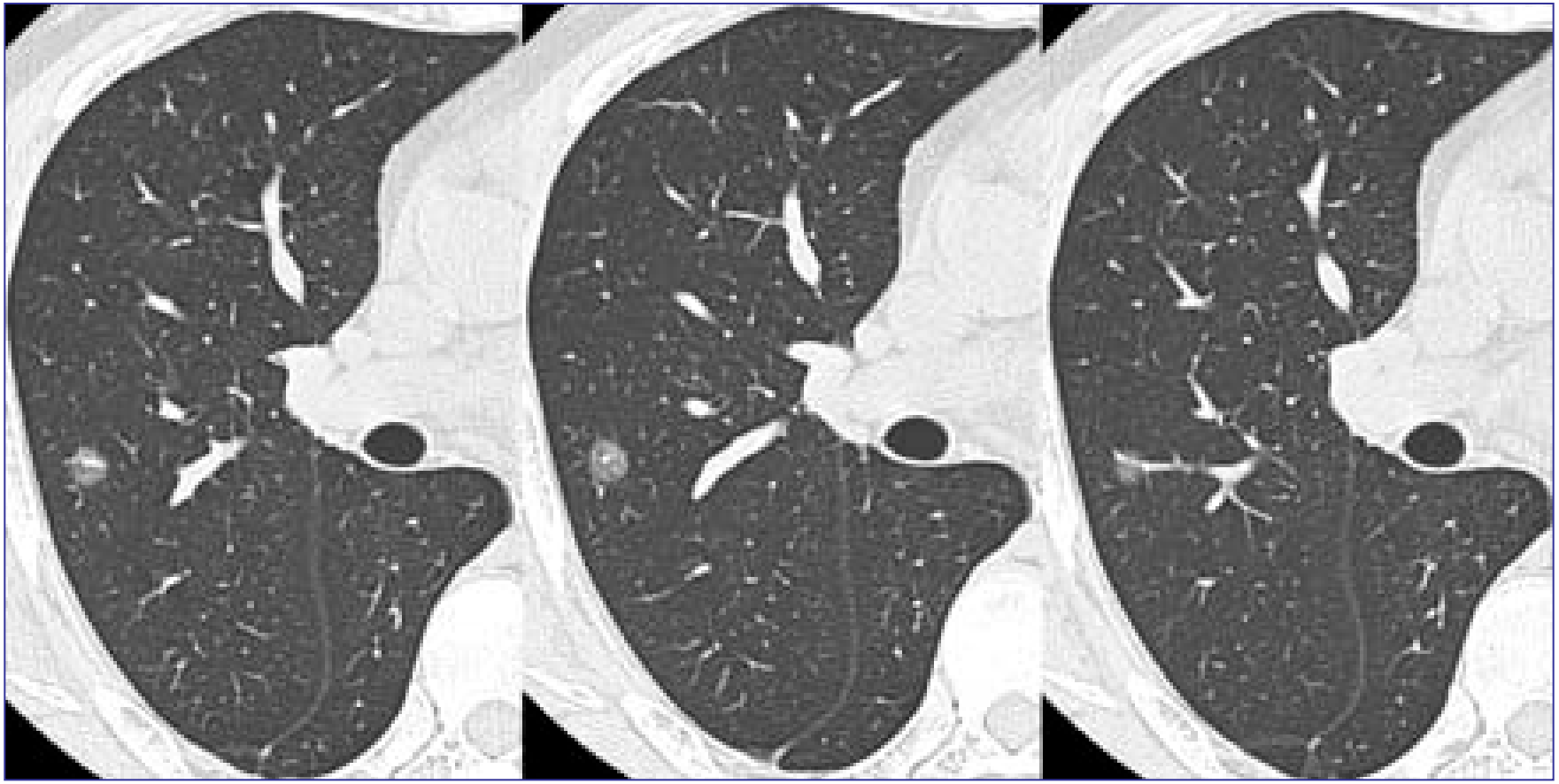

Oda, S. et al. Am. J. Roentgenol. 2008;190:1363-1368

Dichte

Marien Hospital Düsseldorf VKKD

non-solid (GGO)

Atypische adenomatöse Hyperplasie (AAH)

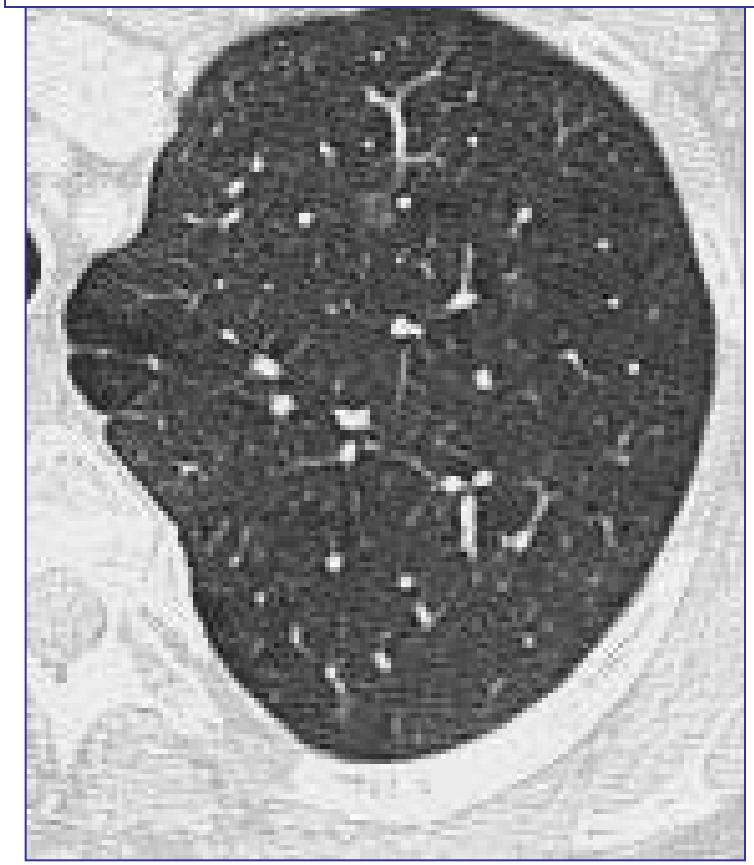

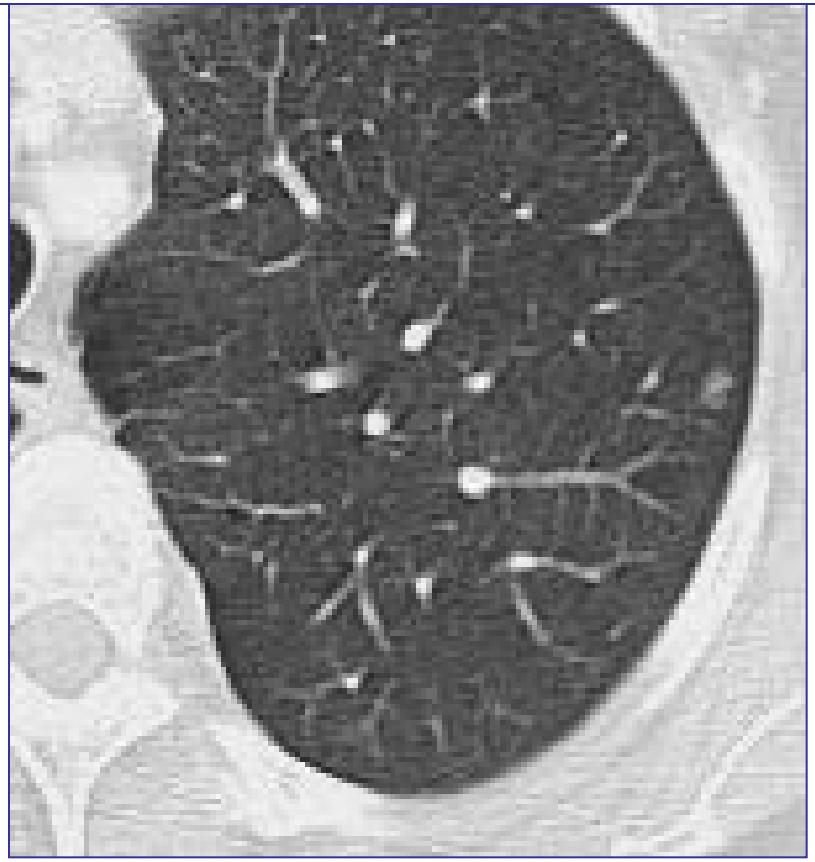

Dichte

part-solid

„Bronchioloalveoläres Karzinom“

PET-CT nicht-solider Rundherde

- BAC kann negativ sein
- AAH ist negativ
- Hämorrhagie ist negativ
- Infektion kann positiv sein

Noguchi Klassifikation der Adenokarzinome

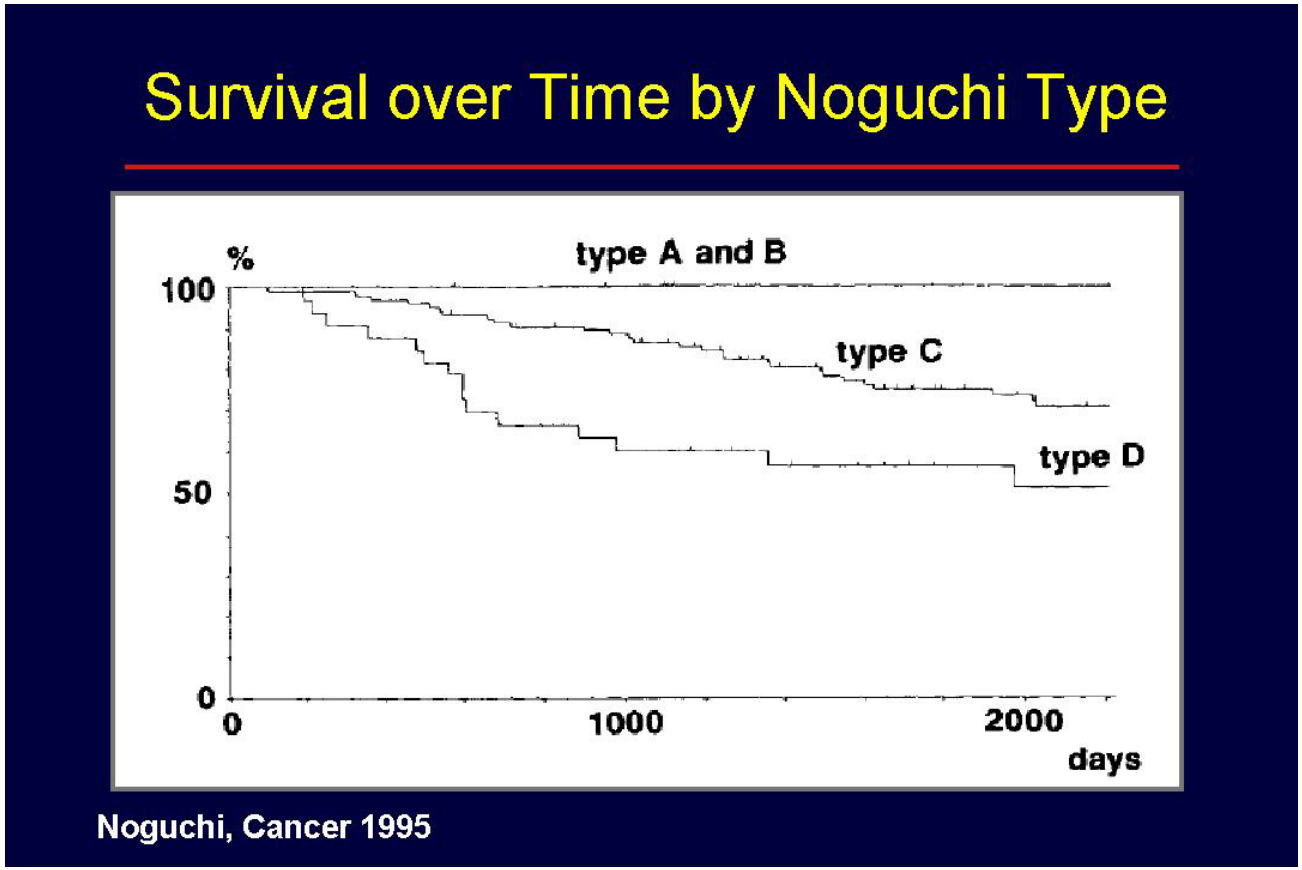

A: CIS-BAC

B: CIS-BAC

C: BAC

D. Adeno-Ca

E: Adeno-Ca

F: Adeno-Ca

Travis WD et al. (2011) International Association for the Study of Lung Cancer/American Thoracic Society/European Respiratory Society International Multidisciplinary Classification of Lung Adenocarcinoma. Journal of Thoracic Oncology; 6 : 244-285

TABLE 3. Categories of New Adenocarcinoma Classification Where Former BAC Concept was Used

1. Adenocarcinoma in situ (AIS), which can be nonmucinous and rarely mucinous
2. Minimally invasive adenocarcinoma (MIA), which can be nonmucinous and rarely mucinous
3. Lepidic predominant adenocarcinoma (nonmucinous)
4. Adenocarcinoma, predominantly invasive with some nonmucinous lepidic component (includes some resected tumors, formerly classified as mixed subtype, and some clinically advanced adenocarcinomas formerly classified as nonmucinous BAC)
5. Invasive mucinous adenocarcinoma (formerly mucinous BAC)

BAC, bronchioloalveolar carcinoma.

Travis WD et al. (2011) International Association for the Study of Lung Cancer/American Thoracic Society/European Respiratory Society International Multidisciplinary Classification of Lung Adenocarcinoma. Journal of Thoracic Oncology; 6 : 244-285

TABLE 4. Difference between Invasive Mucinous Adenocarcinoma and Nonmucinous Adenocarcinoma In Situ/Minimally Invasive Adenocarcinoma/Lepidic Predominant Adenocarcinoma

	Invasive Mucinous Adenocarcinoma (Formerly Mucinous BAC)	Nonmucinous AIS/MIA/LPA (Formerly Nonmucinous BAC)
Female	49/84 (58%)[52,120–123]	101/140 (72%)[52,120–123]
Smoker	39/87 (45%)[52,120–122,124]	75/164 (46%)[52,120–122,124]
Radiographic appearance	Majority consolidation; air bronchogram[125] Frequent multifocal and multilobar presentation[56,125–128]	Majority ground-glass attenuation[23,56,58,1[illegible]3,129–134]
Cell type	Mucin-filled, columnar, and/or goblet[50–52,125,135]	Type II pneumocyte and/or Clara cell[50–52,125,135]
Phenotype		
CK7	Mostly positive (~88%)[a54,55,136–139]	Positive (~98%)[a54,55,136–139]
CK20	Positive (~54%)[a54,55,136–139]	Negative (~5%)[a54,55,136–139]
TTF-1	Mostly negative (~17%)1[a54,55,120,137–139]	Positive (~67%)[a54,55,120,137–139]
Genotype		
KRAS mutation	Frequent (~76%)[a55,94,121,127,140–144]	Some (~13%)[a55,121,127,140–144]
EGFR mutation	Almost none (~3)[a55,121,127,140–142]	Frequent (~45%)[a55,121,127,140–142]

[a] Numbers represent the percentage of cases that are reported to be positive.

BAC, bronchioloalveolar carcinoma; AIS, adenocarcinoma in situ; MIA, minimally invasive adenocarcinoma; LPA, lepidic predominant adenocarcinoma; EGFR, epidermal growth factor receptor; TTF, thyroid transcription factor.

Travis WD et al. (2011) International Association for the Study of Lung Cancer/American Thoracic Society/European Respiratory Society International Multidisciplinary Classification of Lung Adenocarcinoma. Journal of Thoracic Oncology; 6 : 244-285

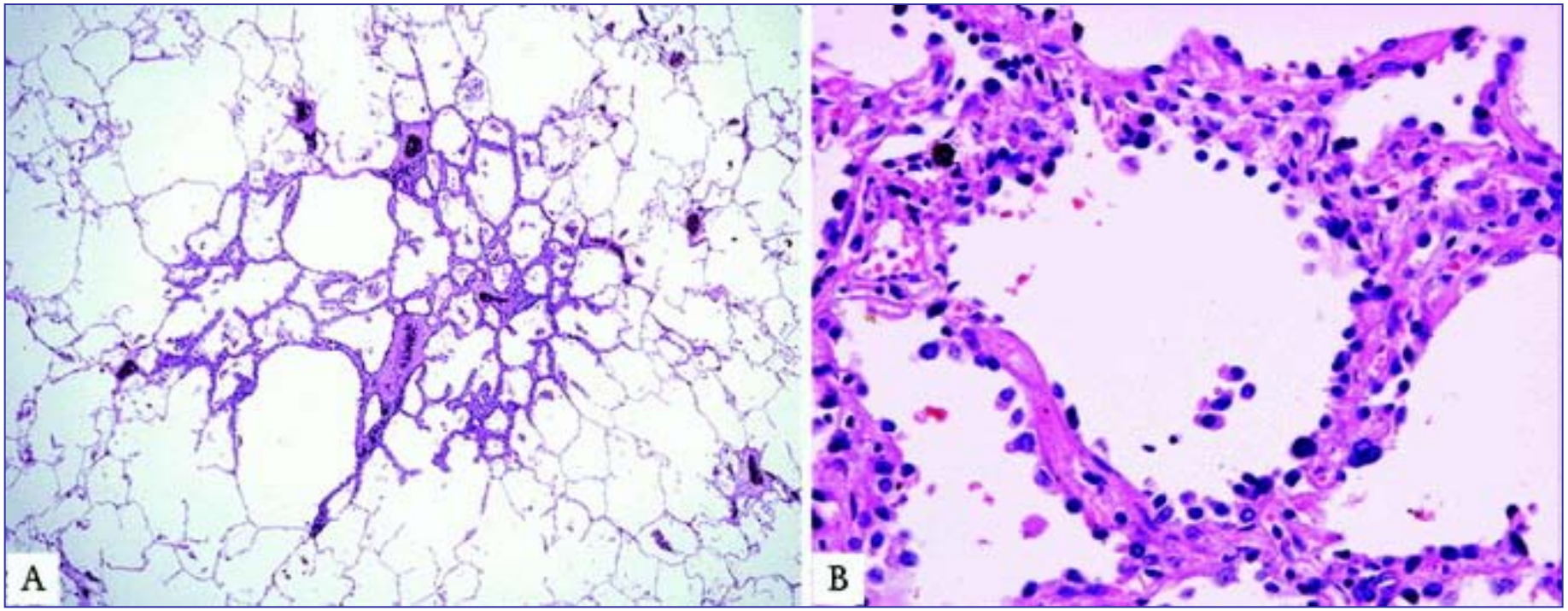

FIGURE 1. Atypical adenomatous hyperplasia.
A) This 3-mm nodular lesion consists of atypical pneumocytes proliferating along preexisting alveolar walls. There is no invasive component.
B) The slightly atypical pneumocytes are cuboidal and show gaps between the cells.

Nuclei are hyperchromatic, and a few show nuclear enlargement and multinucleation.

Travis WD et al. (2011) International Association for the Study of Lung Cancer/American Thoracic Society/European Respiratory Society International Multidisciplinary Classification of Lung Adenocarcinoma. Journal of Thoracic Oncology; 6 : 244-285

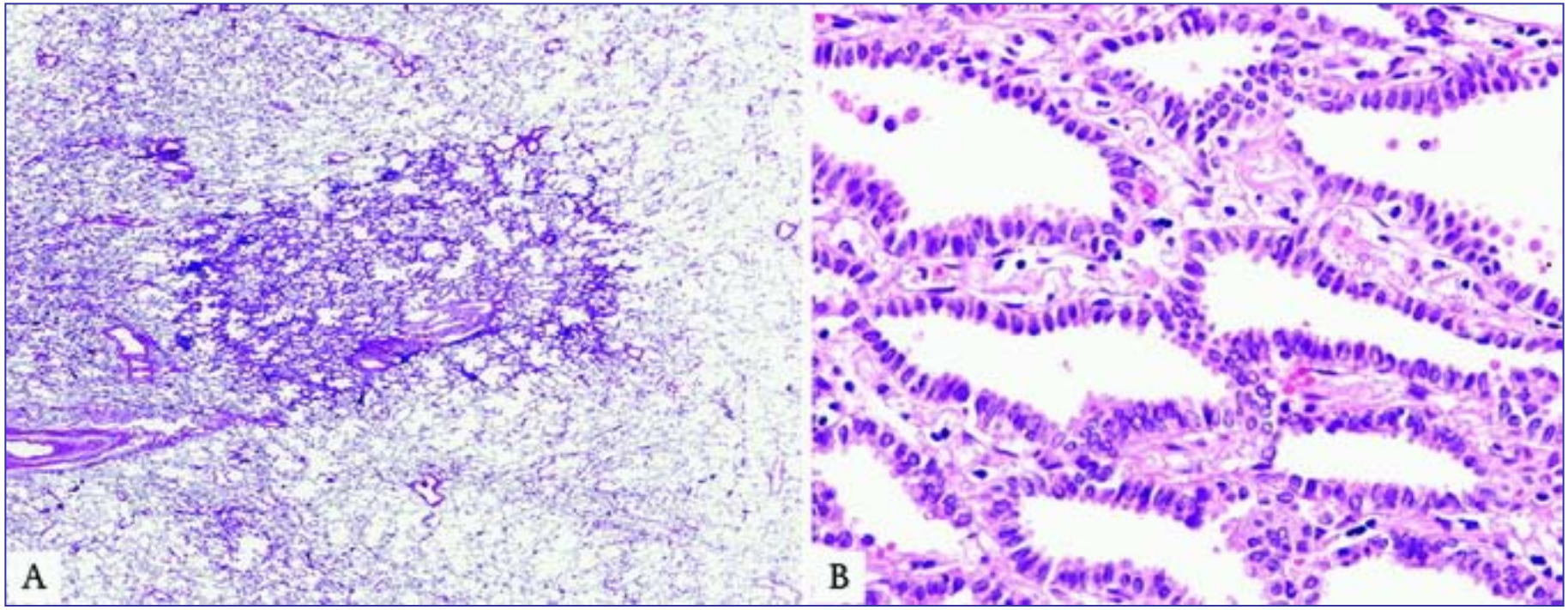

FIGURE 2. Nonmucinous adenocarcinoma in situ.
A, This circumscribed nonmucinous tumor grows purely with a lepidic pattern. No foci of invasion or scarring are seen.
B, The tumor shows atypical pneumocytes proliferating along the slightly thickened, but preserved, alveolar walls.

Travis WD et al. (2011) International Association for the Study of Lung Cancer/American Thoracic Society/European Respiratory Society International Multidisciplinary Classification of Lung Adenocarcinoma. Journal of Thoracic Oncology; 6 : 244-285

FIGURE 14. CT of nonmucinous minimally invasive adenocarcinoma.

Axial 2-mm CT section shows a peripheral, predominantly ground-glass, part-solid nodule in the right upper lobe that includes a 4 x 3 mm solid component (arrow), which corresponded to invasion by pathology.

Unterschiede zwischen soliden und nicht-soliden RH ?

Nicht-solide Rundherde

- öfter maligne
- PET negativ
- langsames Wachstum
- späte Metastasierung

Charakterisierung: Biopsie

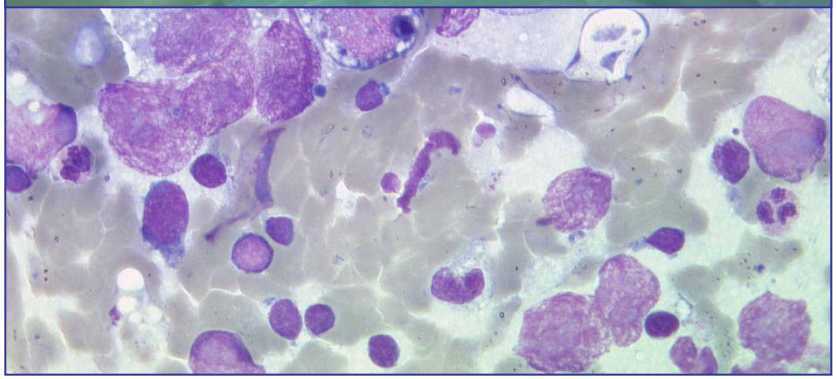

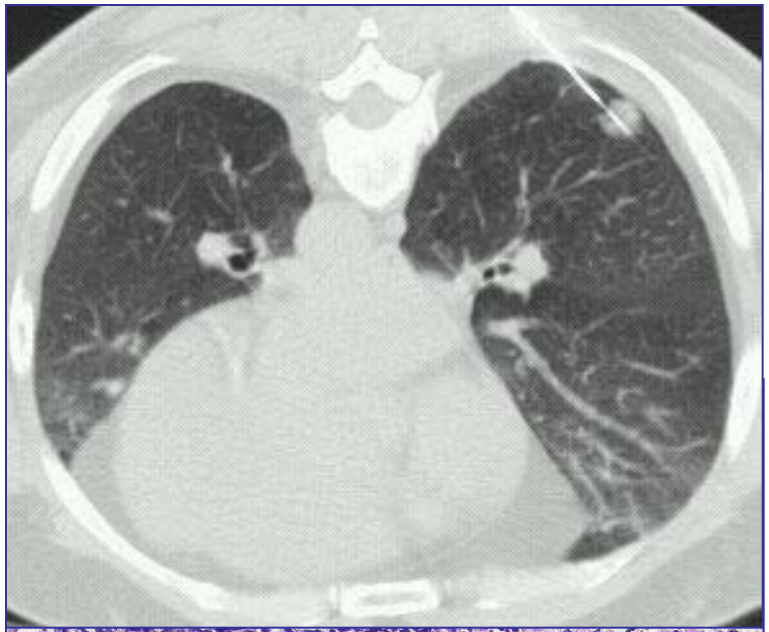

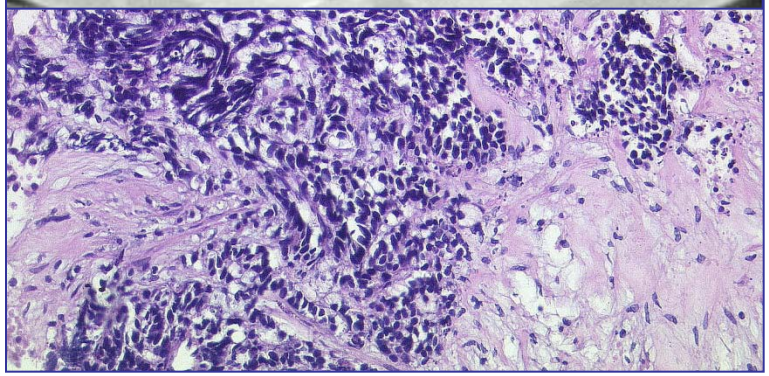

CT-gesteuerte Lungenbiopsie

Treffsicherheit

Sensitivität: 84 - 98%

Spezifität: 88 - 98%

Komplikationen

Pneumothorax:	bis 50%
Therapie nötig:	5-15%
Haemorrhagie:	bis 70%
Haemoptysen:	2 - 4%
Luftembolie:	< 1%

Inzidenteller Lungenrundherd

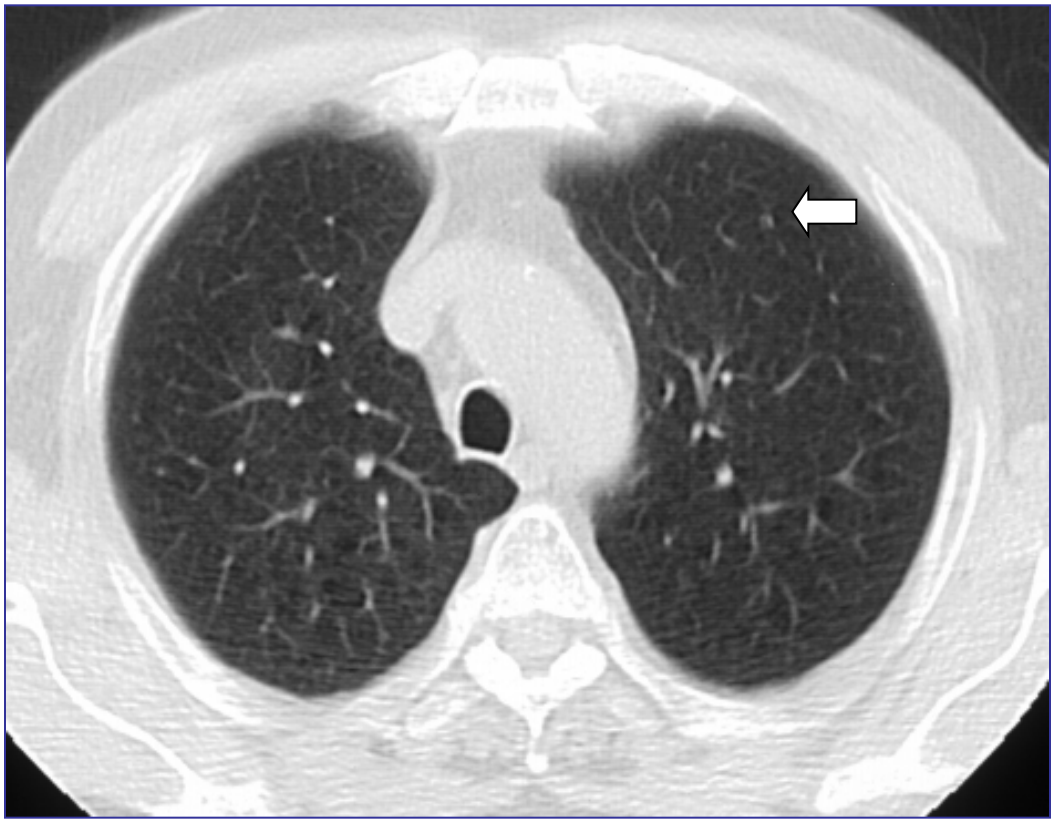

Was tun ?

Empfehlungen der Fleischner Society, McMahon et al. Nov 2005, Radiology 237:395

Raucher > 50 Jahre

- 50% haben mindestens einen nicht-verkalkten Lungenrundherd im initialen CT
- 10% entwickeln einen neuen Rundherd innerhalb eines Jahres
- In 12% wird ein Rundherd bei Verlaufskontrollen gefunden, der initial übersehen wurde

Empfehlungen der Fleischner Society, McMahon et al. Nov 2005, Radiology 237:395

→Inzidenteller RH, d. h. kein bekanntes Malignom
→erwachsener Patienten > 35 Jahre
→Größe = Durchschnitt von Länge und Breite !!!

Beschaffung früherer CT´s, RöThorax o- ä. !

Hoch-Risiko Patienten:
- Raucher o. a. Risikofaktoren (Asbest, Uran, Radon)

Niedrig-Risiko Patienten:
- minimale / keine Raucheranamnese oder andere RF

Empfehlungen der Fleischner Society, McMahon et al. Nov 2005, Radiology 237:395

Hoch-Risiko Patienten:

RH-Größe	Empfehlung
≤ 4 mm	Verlaufskontrolle (VK) nach 12 Monaten, wenn unverändert: stop! (außer non-solid, part-solid)
>4-6 mm	VK nach 6-12 u. (falls idem) 18-24 Monaten
>6-8 mm	VK nach 3-6, 9-12, 24 Monaten (falls idem)
> 8 mm	VK nach 3, 9, 24 Monaten (CE-CT, PET, Bx)

Empfehlungen der Fleischner Society, McMahon et al. Nov 2005, Radiology 237:395

Niedrig-Risiko Patienten:

RH-Größe	Empfehlung
≤ 4 mm	keine VK
>4-6 mm	VK nach 12 Monaten: falls idem: stop ! (außer non-solid, part-solid)
>6-8 mm	VK nach 6-12, und (falls idem)18-24 Monaten
> 8 mm	VK nach 3, 9, 24 Monaten (CE-CT, PET, Bx)

Empfehlungen des American College of Chest Physicians, Chest 2007; 132: 108 S

Berechnung der Malignitätswahrscheinlichkeit

$$p = e^x/(1+e^x)$$

Alter in Jahren, Durchmesser in mm

Raucher ? , bek. Malignom ?, Spikulierung ?

Lokalisation Oberlappen ?: ja = 1, nein = 0

$$x = -6.8272 + (0.0391 \times \text{Alter}) + (0.7917 \times \text{Raucher}) + (1.3388 \times \text{Malignom}) + (0.1274 \times \text{Durchmesser}) + (1.0407 \times \text{Spikulierung}) + (0.7838 \times \text{Lokalisation})$$

Empfehlungen des American College of Chest Physicians, Chest 2007; 132: 108 S

- alte RöThorax oder CT ?
- Dünnschicht-CT
- wenn benigne Verkalkung → keine weitere Diagnostik
- wenn unklar → CE-CT
- wenn niedriges bis mäßiges Malignätsrisiko → PET-CT
- wenn Wachstum →Biopsie
- wenn RH unverändert > 2 Jahre → benigne (außer sub-solid)

S3 LL: 5.4. Isolierter Lungenrundherd

Empfehlungen:

Bei jedem Patienten mit einem neu aufgetretenen, isolierten Lungenrundherd (≤3 cm Durchmesser) soll in Abhängigkeit vom Alter, vom Durchmesser, von der Morphologie (z.B. Spiculae), von der Lokalisation, vom Raucherstatus und von einer extrathorakalen Malignomerkrankung die Wahrscheinlichkeit für Malignität abgeschätzt werden (Empfehlungsgrad A).

S3 LL: 5.4. Isolierter Lungenrundherd

Empfehlungen:

Bei jedem Patienten mit einem neu aufgetretenen, isolierten Lungenrundherd soll ein Vergleich mit früher durchgeführten Röntgen- und CT-Untersuchungen durchgeführt werden (Empfehlungsgrad A).

S3 LL: 5.4. Isolierter Lungenrundherd

Empfehlungen:

Im Falle einer Größenkonstanz des Lungenrundherdes in der CT über einen Zeitraum von mindestens 2 Jahren sollte keine weiterführende Abklärung durchgeführt werden (Empfehlungsgrad B).

S3 LL: 5.4. Isolierter Lungenrundherd

Empfehlungen:

Bei einem malignomverdächtigen, isolierten Lungenrundherd >8-10 mm Durchmesser soll in der Regel eine chirurgische Abklärung durchgeführt werden (Empfehlungsgrad A).

S3 LL: 5.4. Isolierter Lungenrundherd

Empfehlungen:

Bei einem malignomverdächtigen, isolierten Lungenrundherd >8-10 mm Durchmesser und der prinzipiellen Möglichkeit der chirurgischen Resektion sollten eine transthorakale Nadelaspiration (TTNA, transthoracic needle aspiration) oder eine Bronchoskopie zur pathologischen Diagnosesicherung in der Regel nicht durchgeführt werden (Empfehlungsgrad B).

S3 LL: 5.4. Isolierter Lungenrundherd

Empfehlungen:

Bei einem malignomverdächtigen isolierten Lungenrundherd von >8-10 mm soll eine FDG-PET/CT-Untersuchung bei Patienten mit erhöhtem Operationsrisiko durchgeführt werden, wenn eine Diagnosestellung mittels einer invasiven Diagnostik nicht möglich ist (Empfehlungsgrad A).

S3 LL: 5.4. Isolierter Lungenrundherd

Empfehlungen:

Bei einem isolierten Lungenrundherd >8-10 mm Durchmesser und einer geringen Wahrscheinlichkeit für Malignität oder bei einem isolierten Lungenrundherd <8-10 mm Durchmesser sollen radiologische Verlaufskontrollen durchgeführt werden (Empfehlungsgrad A). CT- oder low dose-CT-Untersuchungen sollten nach 3, 6, 12 und 24 Monaten durchgeführt werden (Empfehlungsgrad B).

S3 LL: 5.4. Isolierter Lungenrundherd

Empfehlungen:

Im Falle einer radiologisch dokumentierten Größenprogredienz eines isolierten Lungenrundherdes soll eine definitive pathologische Klärung angestrebt werden (Empfehlungsgrad A).

Diagnostischer Algorithmus im UK Lung Screen (UKLS)

Baldwin DR et al. (2011) Thorax; 66: 308-313

	intraparenchymal nodule	pleural/iuxtapleural nodule	non-solid or part-solid nodule
1.	<15 mm3	<3 mm	
	any nodules containing fat /benign pattern of calcification		
2.	15-49 mm3	3.1-4.9 mm	maximal non-solid component <5 mm, if solid component, volume <15 mm3
3.	50-500 mm3	5-9.9 mm	maximal non-solid component >5 mm, if solid component, volume 15-500 mm3
4.	>500 mm3	>=10 mm	solid component volume >500 mm3

Diagnostischer Algorithmus im UK Lung Screen (UKLS)

Baldwin DR et al. (2011) Thorax; 66: 308-313

1. Benign → STOP
2. FU after 1 year, if no growth with VDT < 400 days and if no new solid component of nonsolid → STOP
3. Follow-up after 3 months, if unchanged follow-up after 12 months, again if unchanged →STOP
4. MDT assessment

Empfehlungen für Patienten mit bek. Malignom

Keine allgemeine Empfehlung aufgrund der Unterschiede zwischen versch. Tumorerkrankungen:

- **Wahrscheinlichkeit von Lungenmetastasen**
- **verschiedene therapeutische Strategien bei Lungenmetastasen**
  - **z. B. Weichteilsarkom, Lungenmetastasen → Resektion**
  - **z. B. Mammakarzinom: Lungenmetastasen im Verlauf → Chemotherapie**

Empfehlungen für Patienten mit bek. Malignom

Wenn Resektion möglich (CRC, Sarkom)

- kurzfristiger Verlauf (4 Wochen, evtl. dynamisches CE-CT)
- PET-CT
- Biopsie (bronchoskopisch, perkutan, VATS)

Wenn keine Resektion möglich (Patient inoperabel, Metastasen irresektabel, andere Metastasen)

- Verlaufskontrolle

→ Interdisziplinäres Tumorboard !

Zusammenfassung

Rundherde > 10 mm selten
- **große Wahrscheinlichkeit von Malignität**
- **i. d. R. unmittelbare / invasive Diagnostik**

kleine (≤ 10 mm) Rundherde häufig
- **> 95 % benigne**
- **nicht-invasives Management !**
  - **Verlaufskontrolle (spontan regrediente RH)**
  - **(dynamisches KM-CT / PET)**
  - **computer-assistierte Volumetrie kommt !**

Bei Malignompatienten individuelles Vorgehen (Tumor-Board)

Marien Hospital Düsseldorf VKKD

Deutscher Röntgenkongress 2013

Fälle

S. Diederich

Institut für Diagnostische und Interventionelle Radiologie, Marien-Hospital Düsseldorf

Fall 1

- 48-jähriger Mann
- Raucher
- asymptomatisch
- Zufallsbefund
- RöThorax
- → Thorax-CT

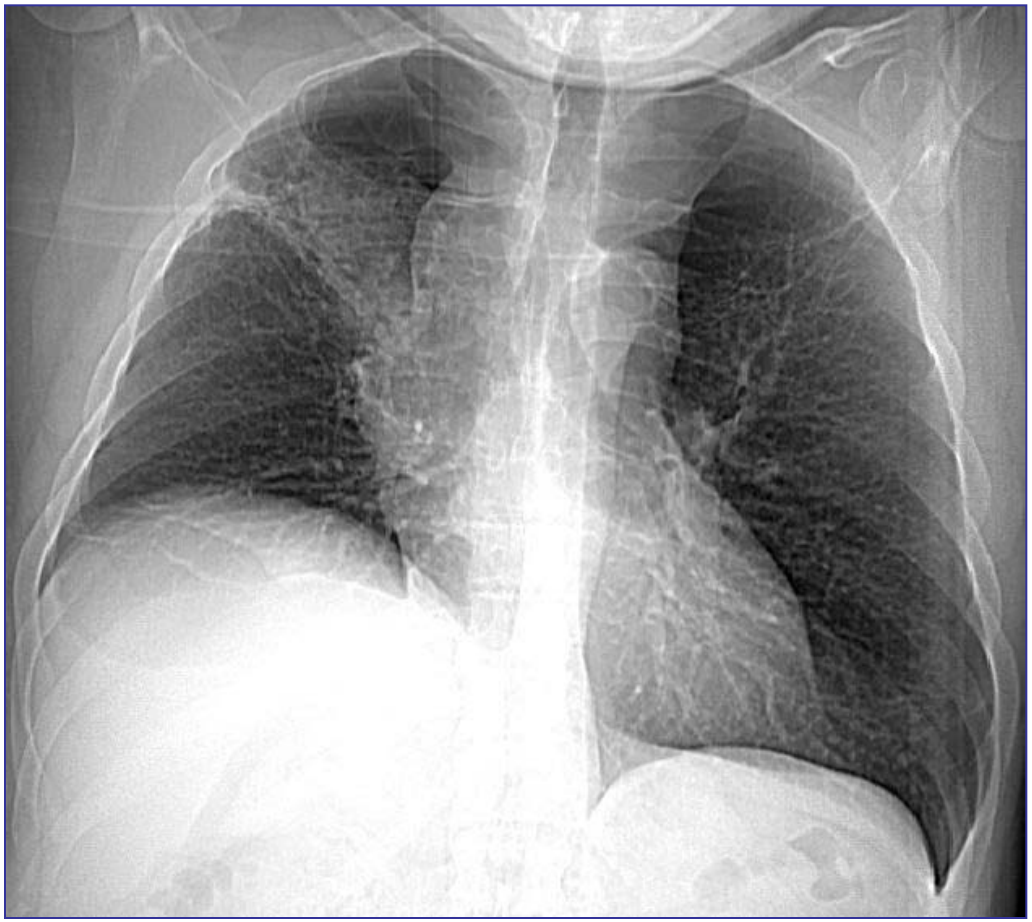

Fall 1

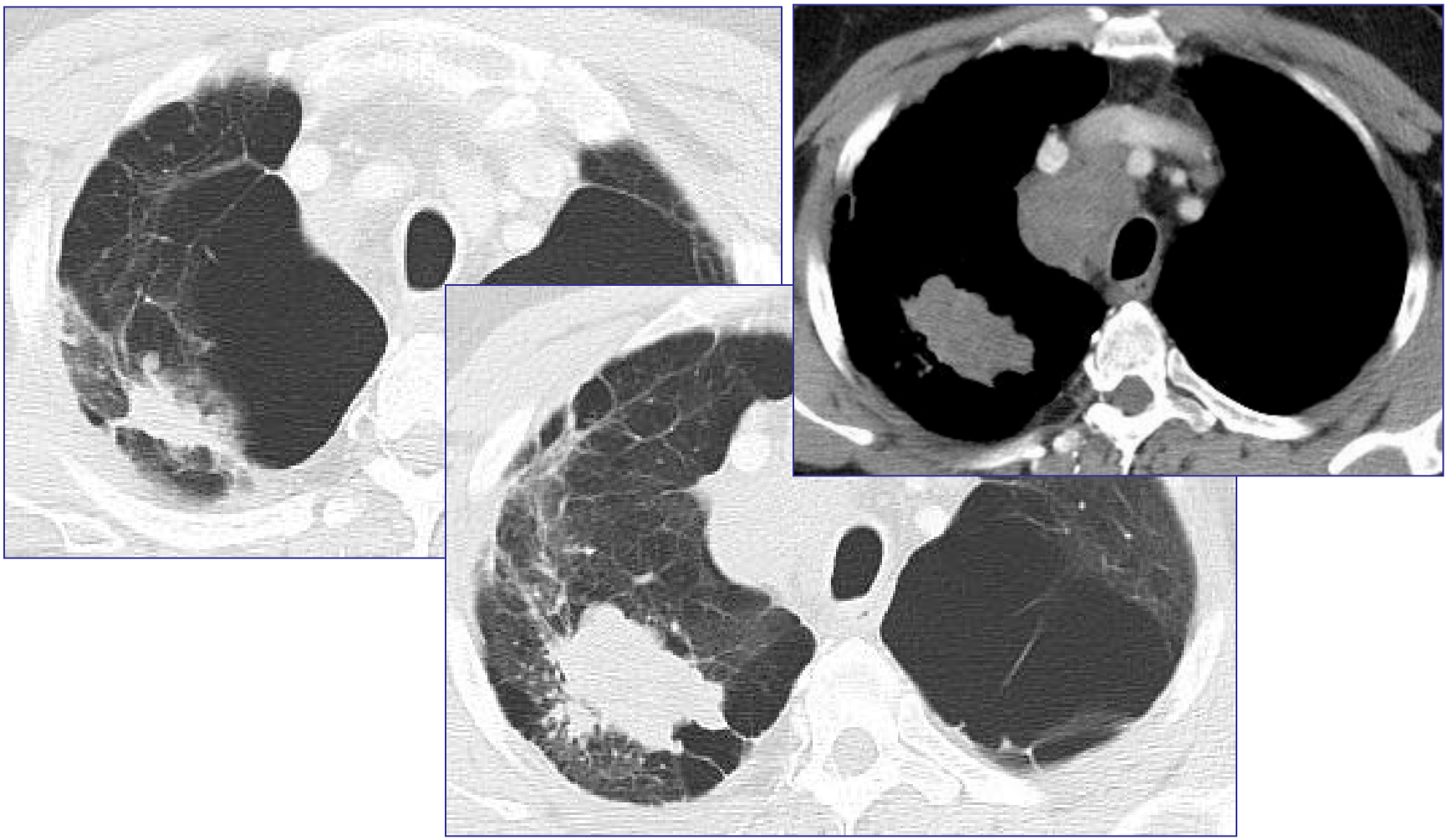

TED 1

Procedere ?

1. **Keine weitere Diagnostik erforderlich**
2. **Verlaufskontrolle**
3. **Dünnschicht-/KM-CT**
4. **Perkutane / bronchoskopische Biopsie**
5. **Thorakoskopie / Thorakotomie**

TED 1

Procedere ?

1. **Keine weitere Diagnostik erforderlich**
2. **Verlaufskontrolle**
3. **Dünnschicht-/KM-CT**
4. **Perkutane / bronchoskopische Biopsie**
5. **Thorakoskopie / Thorakotomie**

Fall 1

- > 10 mm, keine definitiv benignen Charakteristika

Fall 1

- > 10 mm, keine definitiv benignen Charakteristika
- Mediastinale (und hiläre) Lymphadenopathie

Fall 1

- > 10 mm, keine definitiv benignen Charakteristika
- Mediastinale (und hiläre) Lymphadenopathie
- **Keine definitiv benignen Charakteristika**

Fall 1

- > 10 mm, keine definitiv benignen Charakteristika
- Mediastinale (und hiläre) Lymphadenopathie
- Keine definitiv benignen Charakteristika
- **Biopsie obligat: CT-gesteuerte Stanzbiopsie**
- **Histologie: NSCLC**

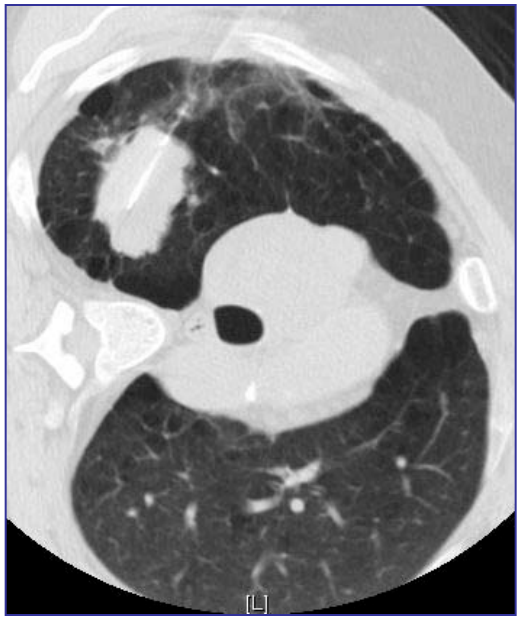

Fall 2

- 58 jährige Frau
- Raucherin
- RöThorax bei Exazerbation einer chron. Bronchitis

TED 2

Procedere ?

1. Keine weitere Diagnostik erforderlich
2. Verlaufskontrolle
3. Dünnschicht-/KM-CT
4. Perkutane / broncho-skopische Biopsie
5. Thorakoskopie / Thorakotomie

TED 2

Procedere ?

1. **Keine weitere Diagnostik erforderlich**
2. **Verlaufskontrolle**
3. **<u>Dünnschicht-/KM-CT</u>**
4. **Perkutane / broncho-skopische Biopsie**
5. **Thorakoskopie / Thorakotomie**

Fall 2

Rundherd +

tubuläre hilipetale Läsion

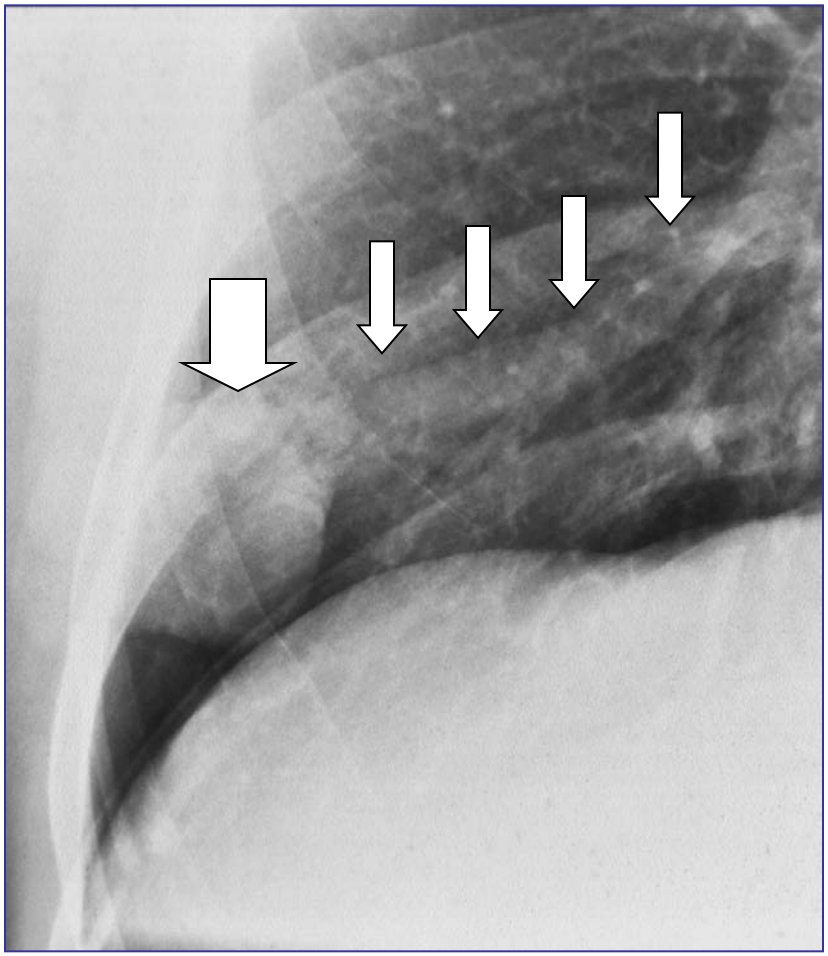

Pulmonale arteriovenöse Malformation (pAVM)

Fall 3

- 81jähriger Mann
- Nichtraucher
- kardiale Dekompensation → RöThorax
- Zufallsbefund Rundherd → Thorax-CT

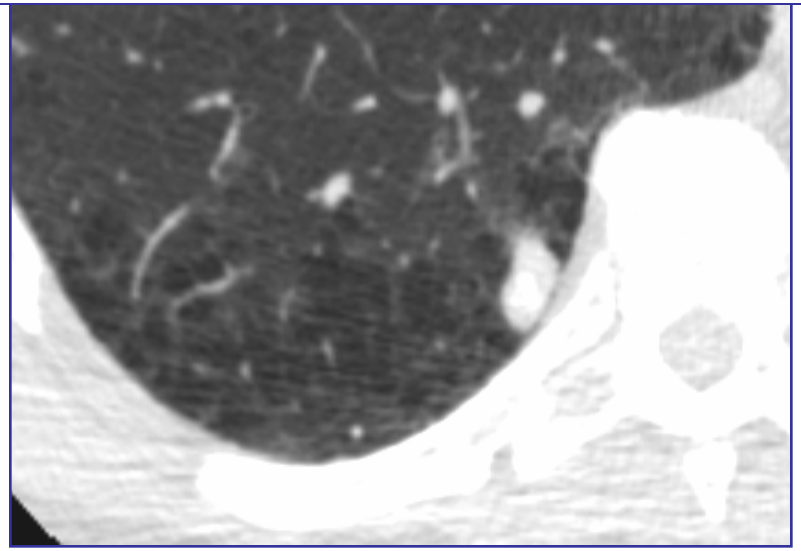

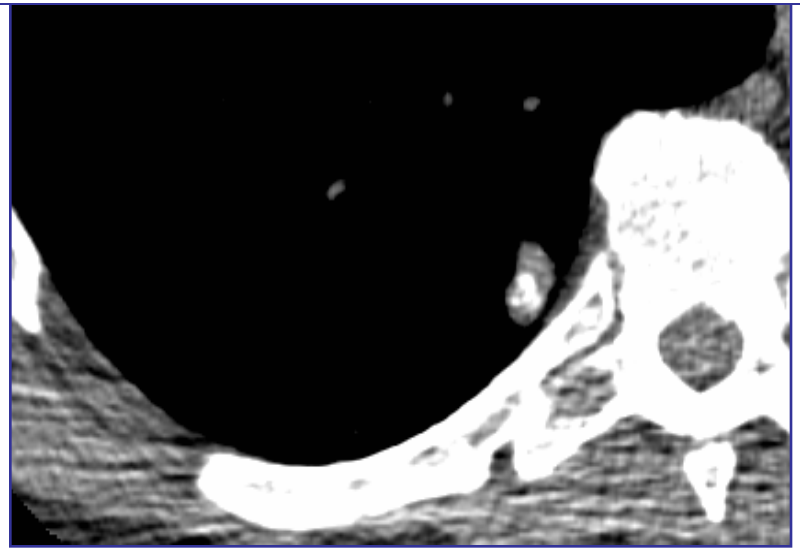

TED 3

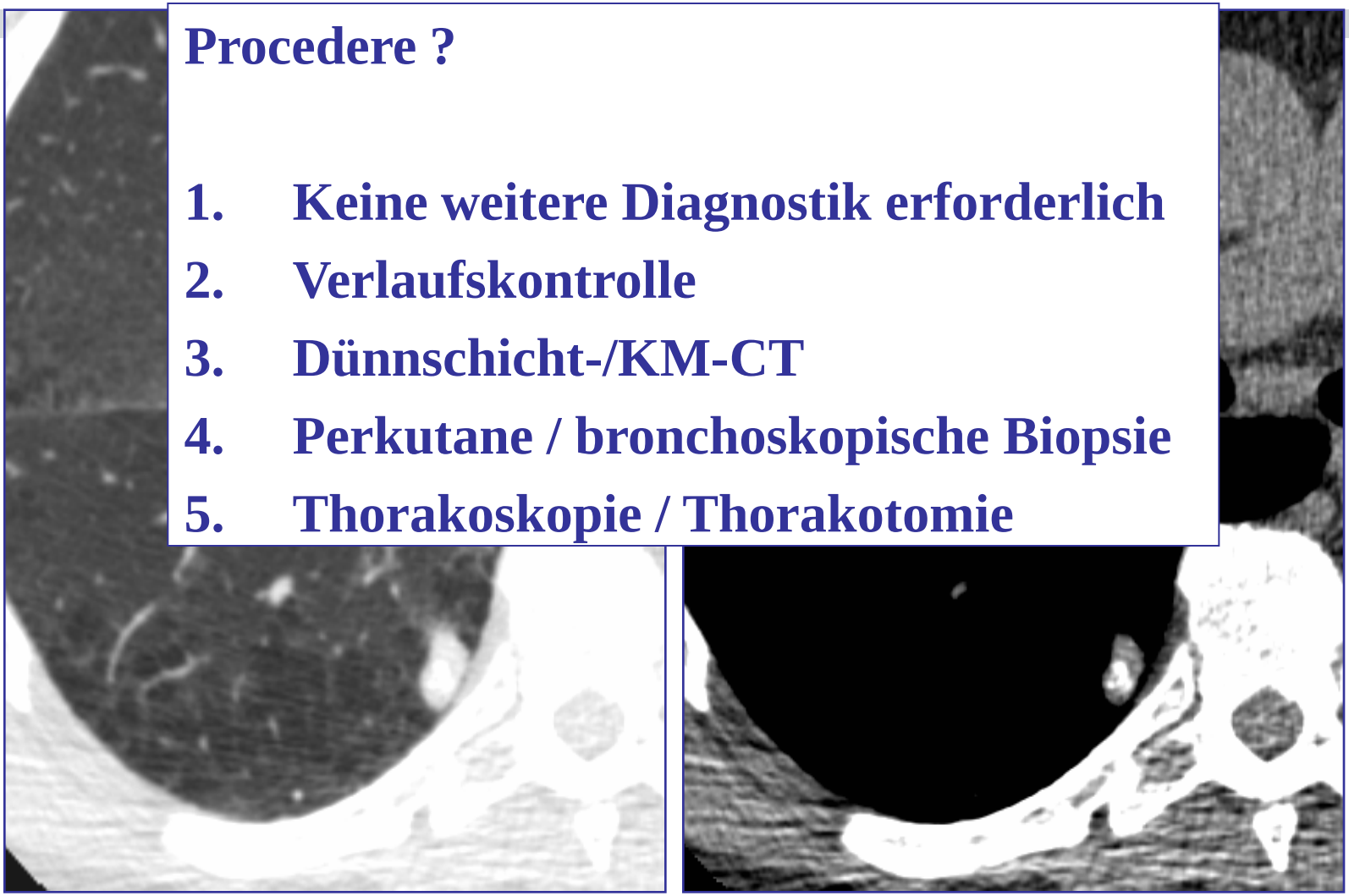

Procedere ?

1. Keine weitere Diagnostik erforderlich
2. Verlaufskontrolle
3. Dünnschicht-/KM-CT
4. Perkutane / bronchoskopische Biopsie
5. Thorakoskopie / Thorakotomie

TED 3

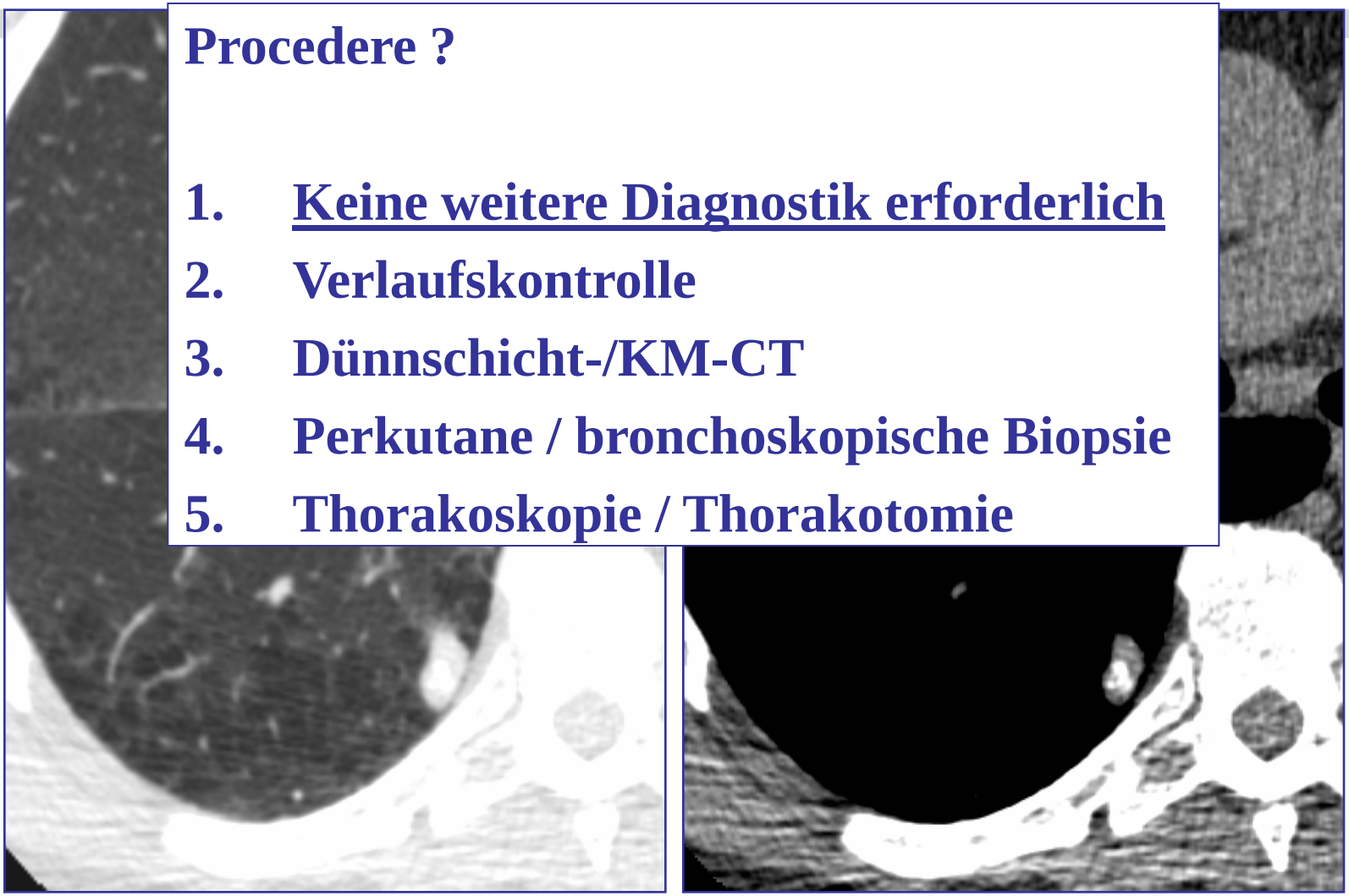

Procedere ?

1. **<u>Keine weitere Diagnostik erforderlich</u>**
2. **Verlaufskontrolle**
3. **Dünnschicht-/KM-CT**
4. **Perkutane / bronchoskopische Biopsie**
5. **Thorakoskopie / Thorakotomie**

Fall 3

- 81jähriger Mann
- schollige Verkalkungen

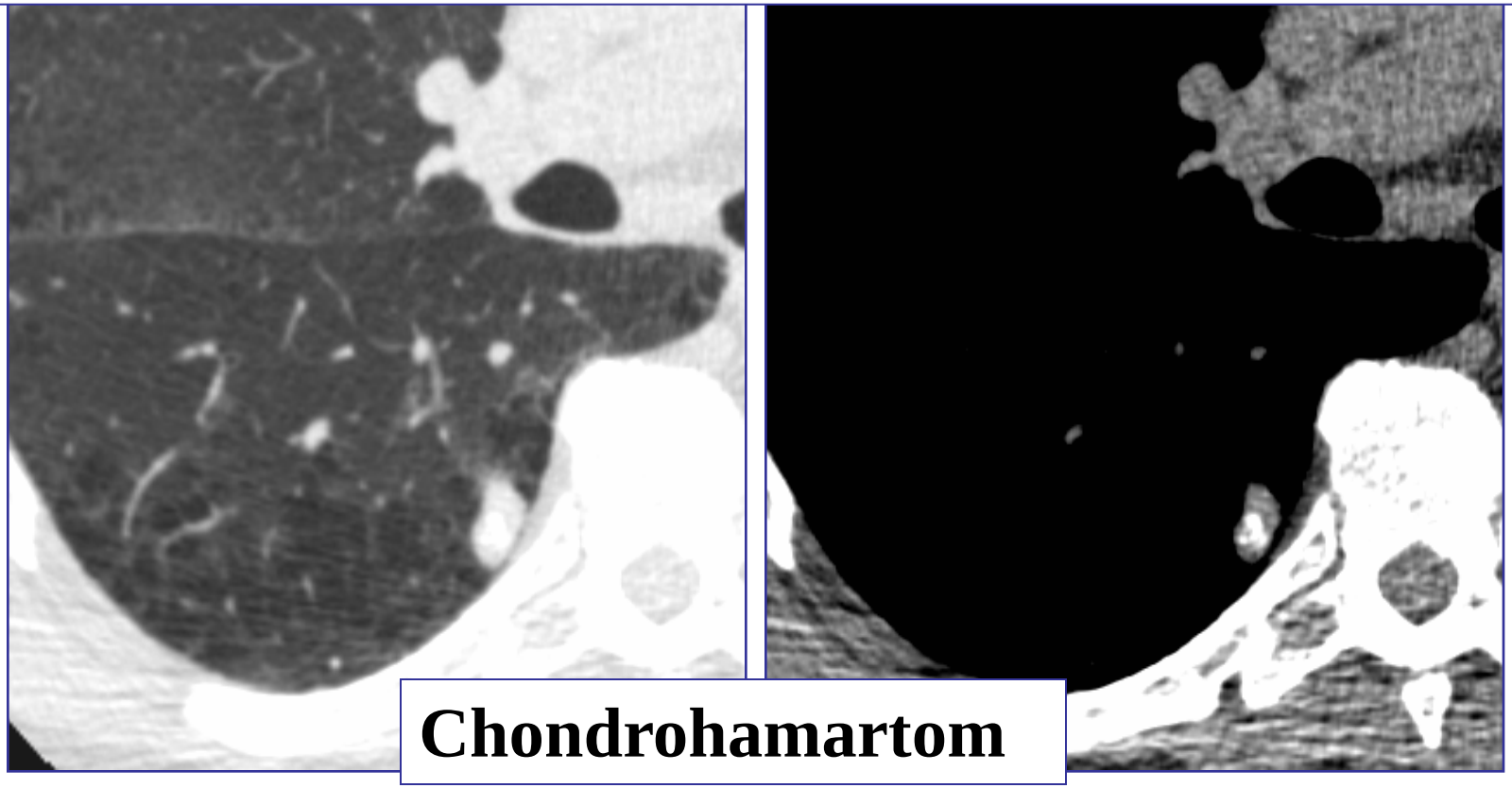

Chondrohamartom

Fall 4

- 57jähriger Raucher
- asymptomatisch
- Zufallsbefund bei Thorax-CT

TED 4

Procedere ?

1. **Keine weitere Diagnostik erforderlich**
2. **Verlaufskontrolle**
3. **Dünnschicht-/KM-CT**
4. **Perkutane / bronchoskopische Biopsie**
5. **Thorakoskopie / Thorakotomie**

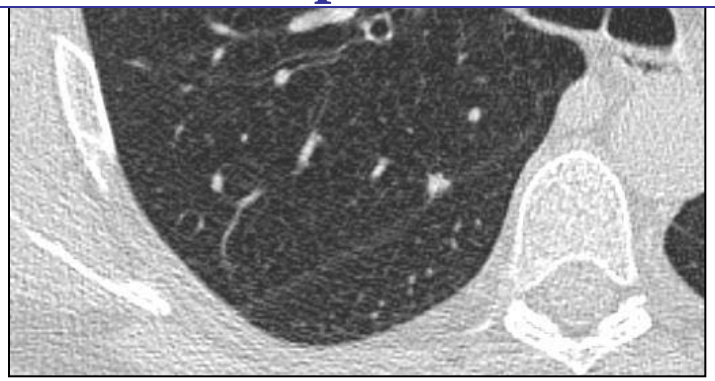

TED 4

Procedere ?

1. **Keine weitere Diagnostik erforderlich**
2. **<u>Verlaufskontrolle</u>**
3. **Dünnschicht-/KM-CT**
4. **Perkutane / bronchoskopische Biopsie**
5. **Thorakoskopie / Thorakotomie**

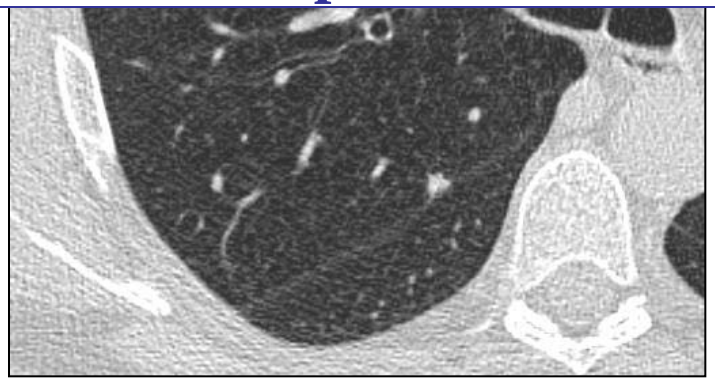

Fall 4

- 57jähriger Raucher
- asymptomatisch
- Zufallsbefund bei Thorax-CT
- < 10 mm

Fall 4

- 57jähriger Raucher
- asymptomatisch
- Zufallsbefund bei Thorax-CT
- < 10 mm
- **Wahrscheinlichkeit benigne > 90%**

Fall 4

- 57jähriger Raucher
- asymptomatisch
- Zufallsbefund bei Thorax-CT
- < 10 mm
- Wahrscheinlichkeit benigne > 90%
- keine unmittelbare Biopsie, aber:
- Verlaufskontrolle

Fall 4

Ausgangsbefund **12 Monate**

VATS: NSCLC

Fall 5

- 62 Jahre männlich
- Z.n. Tumornephrektomie bei NZK vor 3 Jahren
- Asymptomatisch
- Vor-CT vor 1 Jahr unauffällig

Fall 5

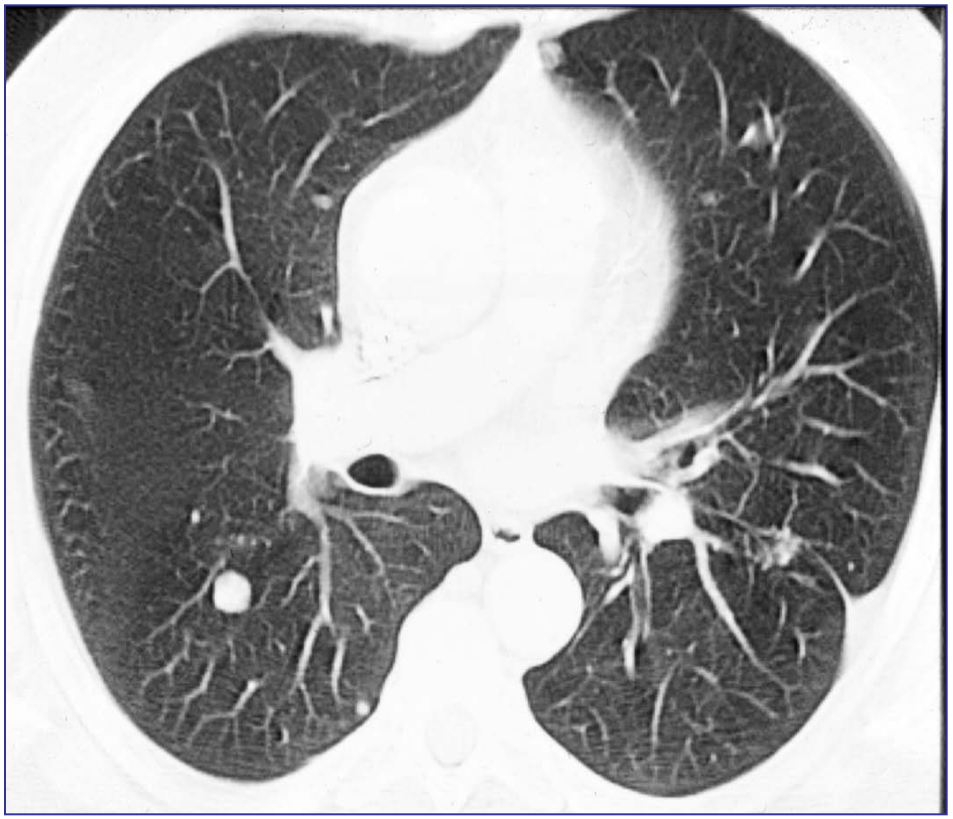

TED 5

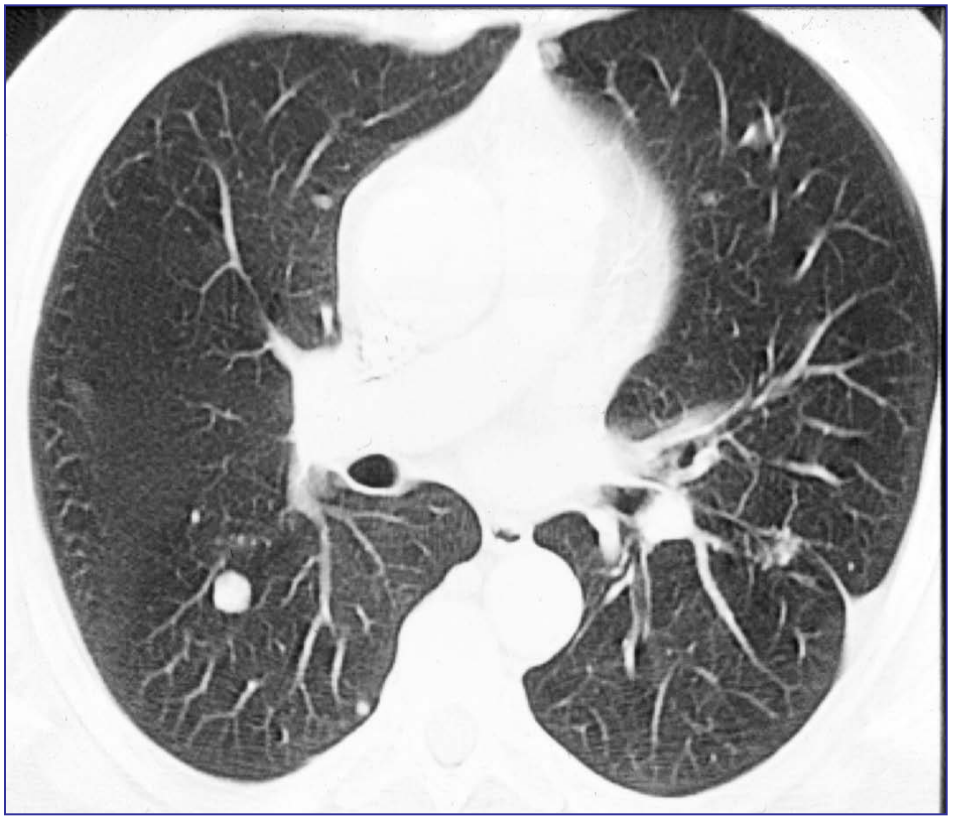

Procedere ?

1. **Keine weitere Diagnostik erforderlich**
2. **Verlaufskontrolle**
3. **Dünnschicht-/KM-CT**
4. **Perkutane / bronchoskopische Biopsie**
5. **Thorakoskopie / Thorakotomie**

TED 5

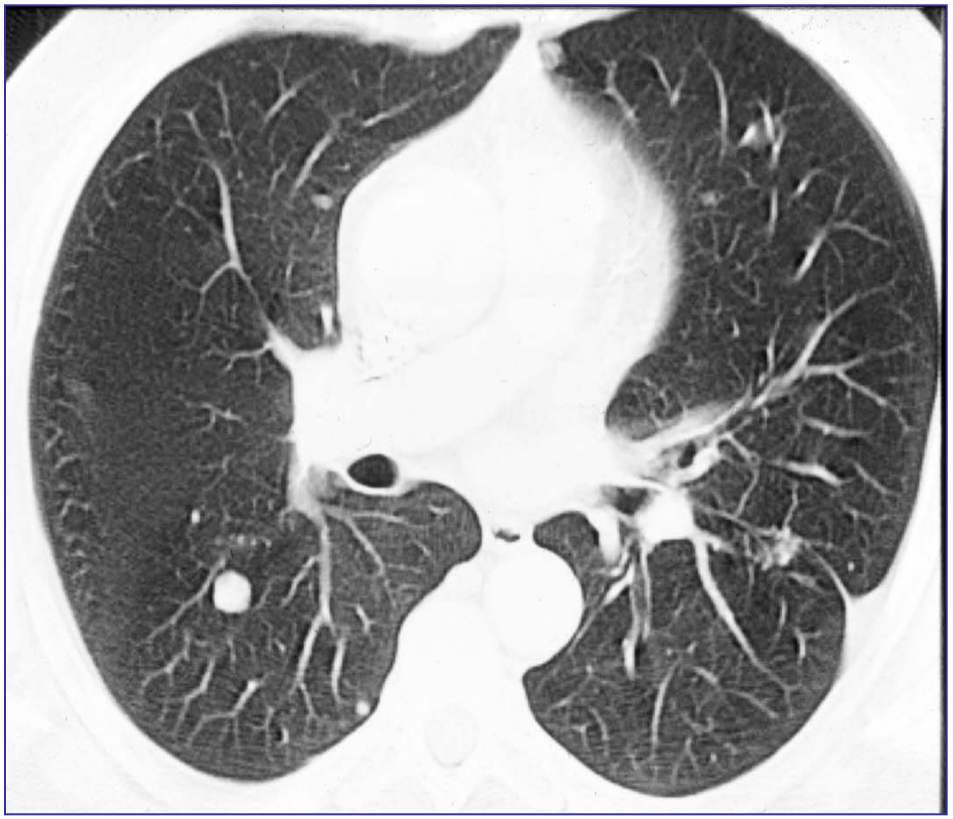

Procedere ?

1. **<u>Keine weitere Diagnostik erforderlich</u>**
2. **Verlaufskontrolle**
3. **Dünnschicht-/KM-CT**
4. **Perkutane / bronchoskopische Biopsie**
5. **Thorakoskopie / Thorakotomie**

Fall 5

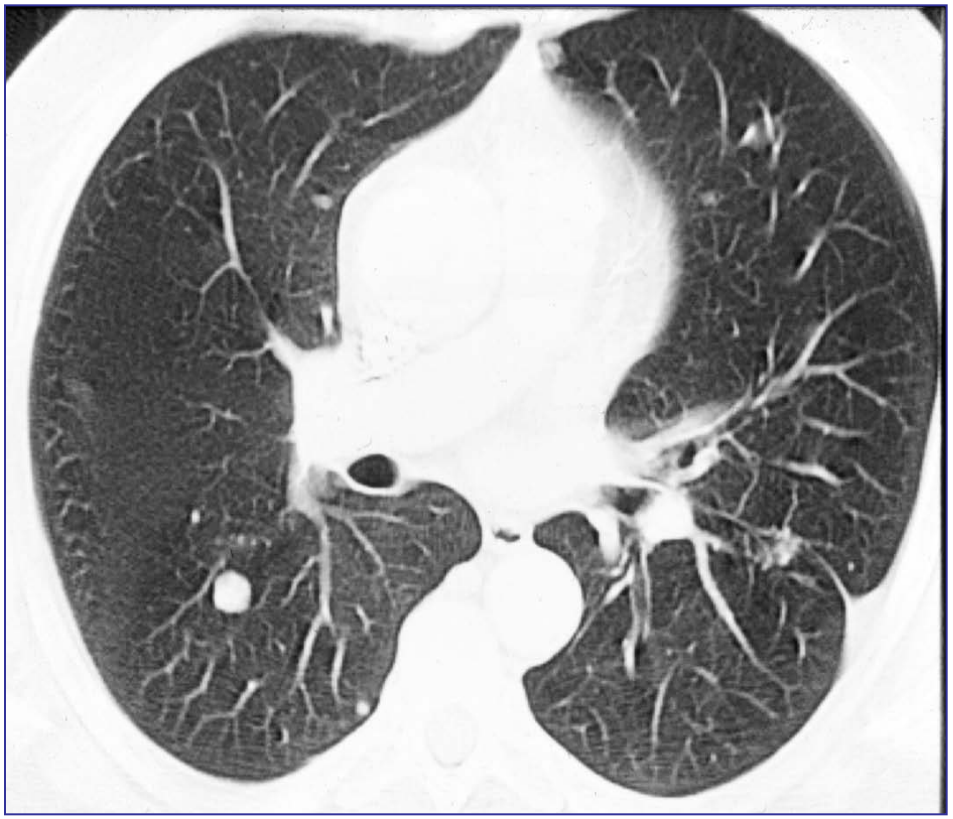

- multiple,unterschiedlich große, scharf begrenzte Rundherde
- Lungenmetastasen bis zum Beweis des Gegenteils
- durch Verlauf bestätigt

Fall 6

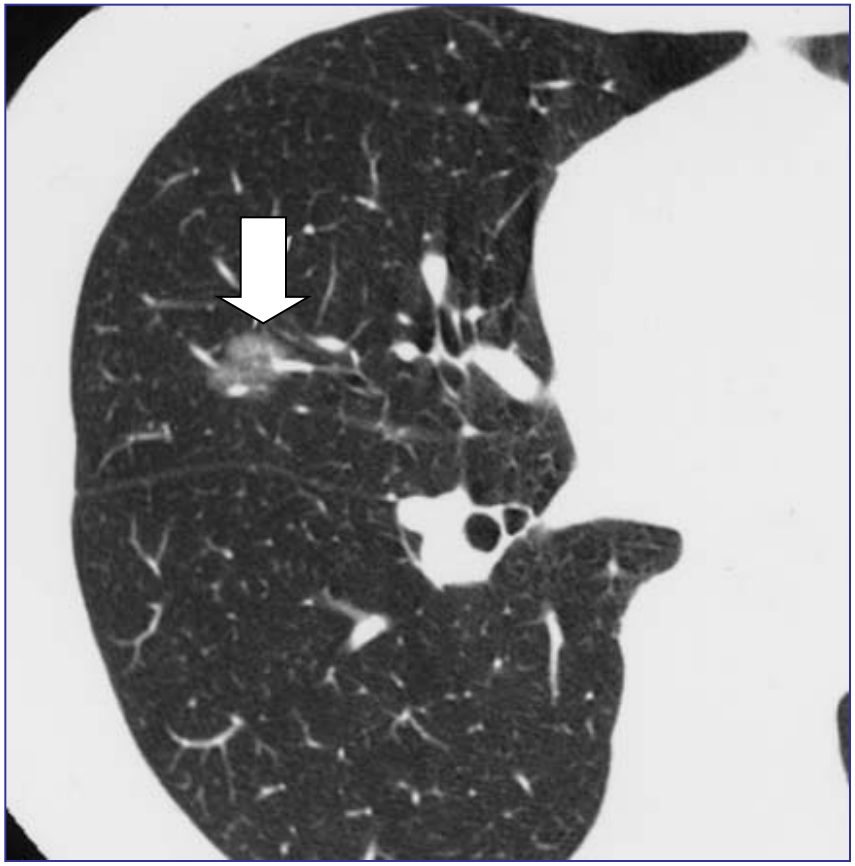

64 jährige Patientin

Zufallsbefund bei LE-Diagnostik

Fall 6

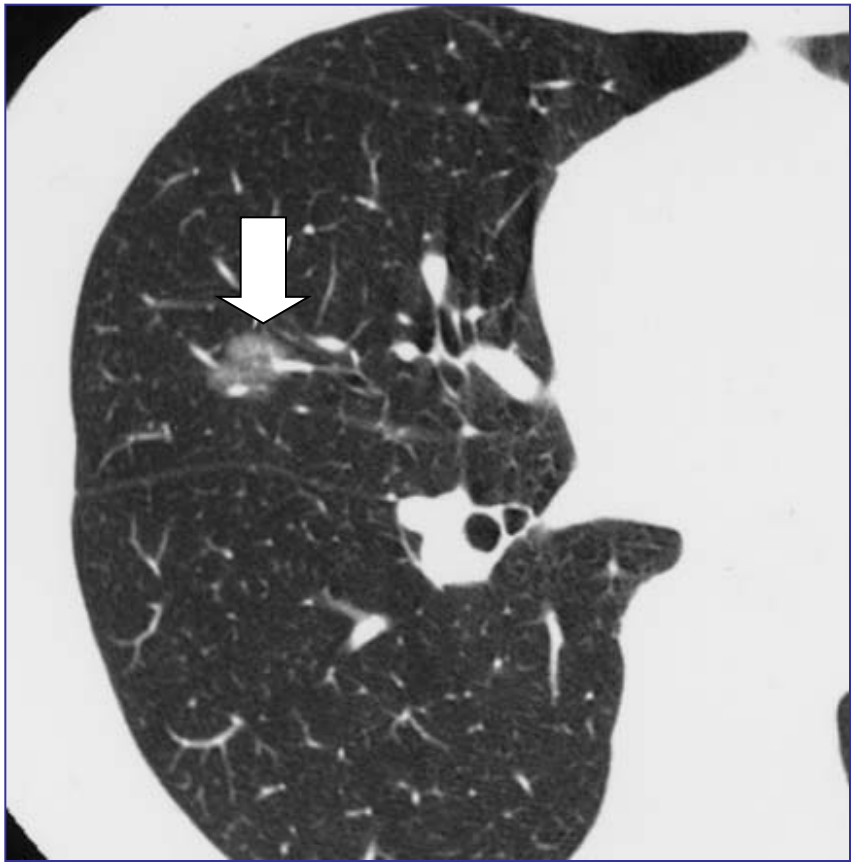

Procedere ?

1. Keine weitere Diagnostik erforderlich
2. Verlaufskontrolle
3. Dünnschicht-/KM-CT
4. Perkutane / bronchoskopische Biopsie
5. Thorakoskopie / Thorakotomie

Fall 6

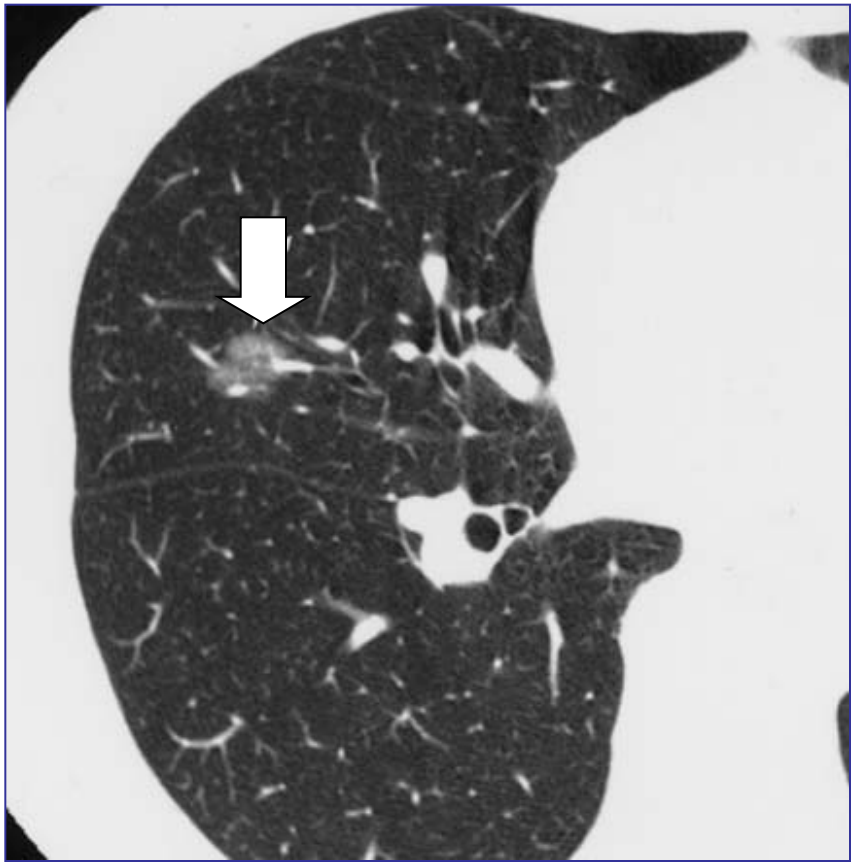

Procedere ?

1. **Keine weitere Diagnostik erforderlich**
2. **<u>Verlaufskontrolle</u>**
3. **Dünnschicht-/KM-CT**
4. **Perkutane / bronchoskopische Biopsie**
5. **Thorakoskopie / Thorakotomie**

Fall 6

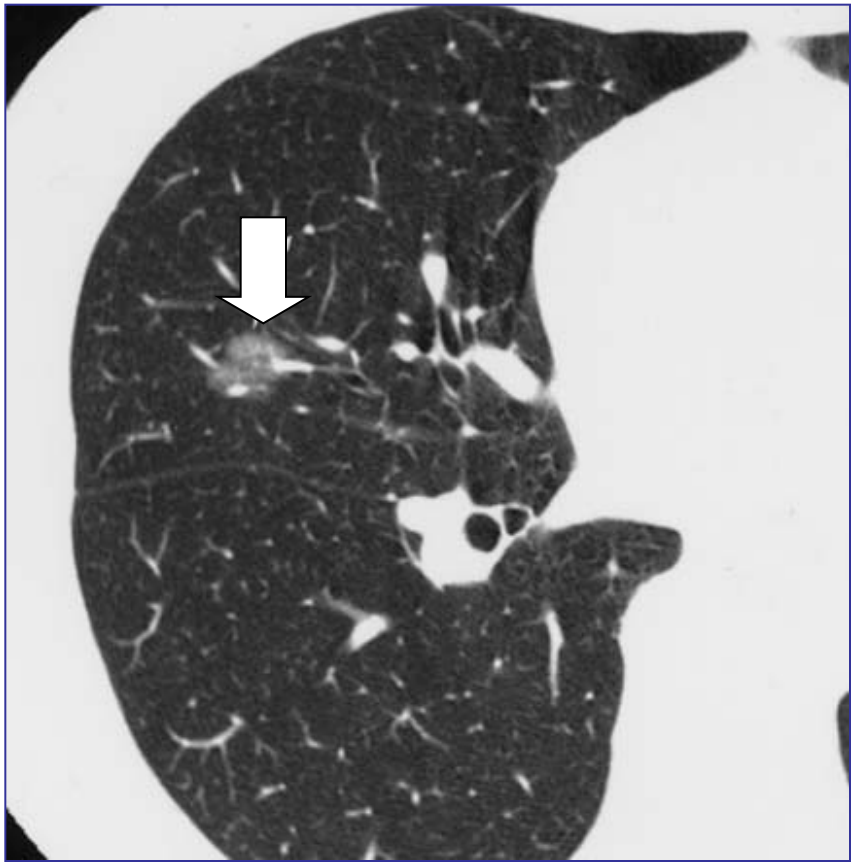

Nicht-solider Herd (GGO)

Differentialdiagnose:

- **AAH**
- **AIS**
- **MIA**

Fall 7

59 Jahre,

weiblich,

Nichtraucherin,

Z. n. NTX

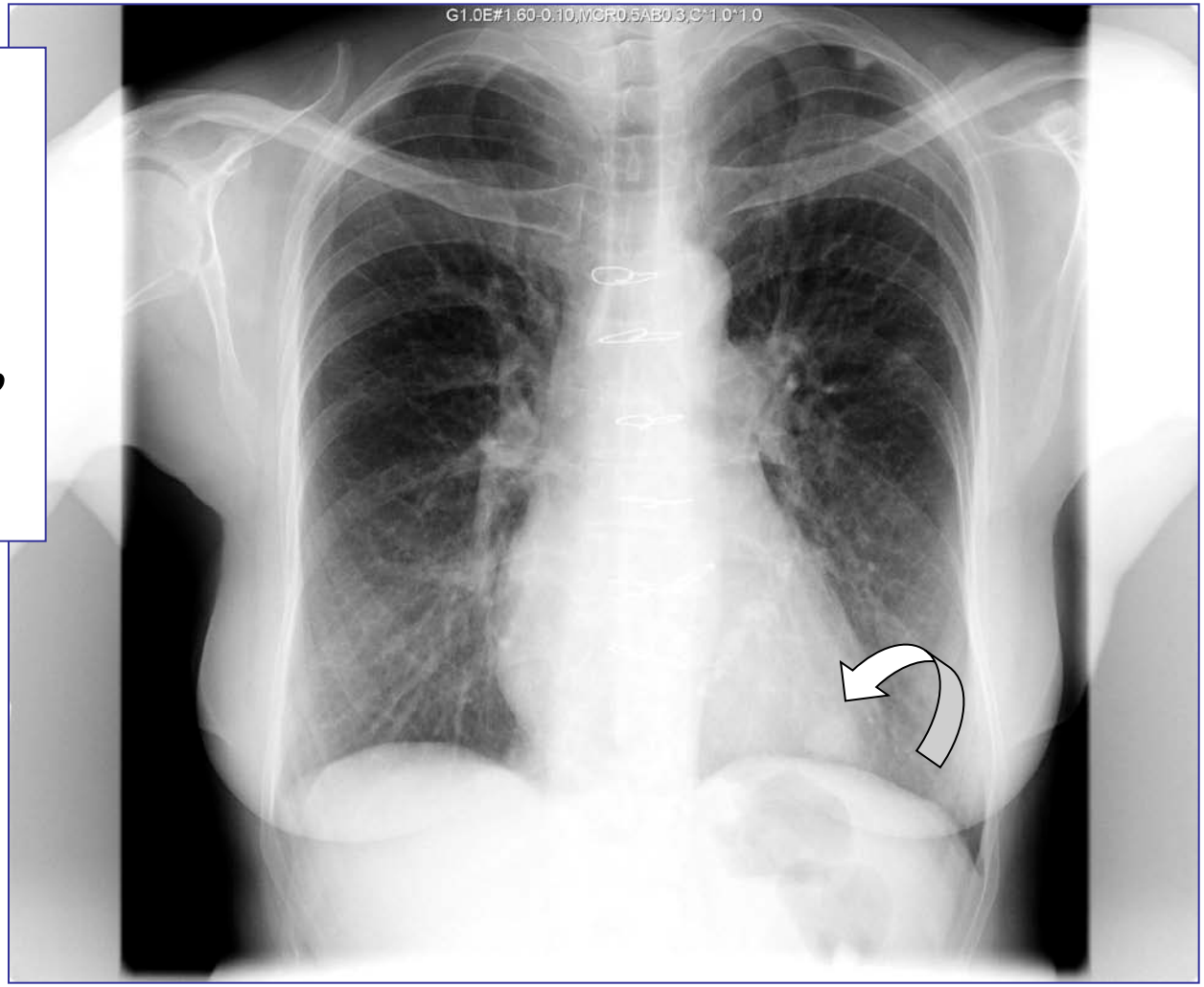

Fall 7

Dünnschicht-CT zur Charakterisierung

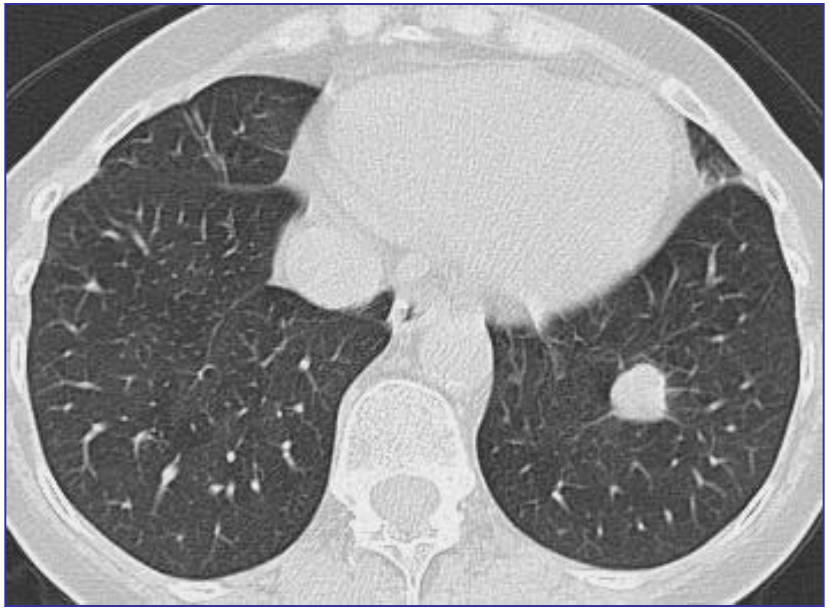

TED 7

Dünnschicht-CT zur Charakterisierung

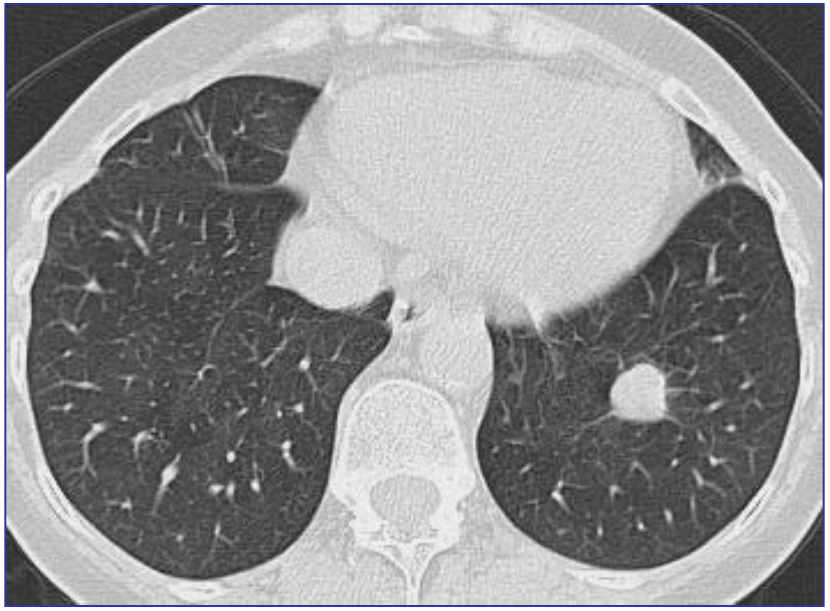

Procedere ?

1. Keine weitere Diagnostik erforderlich
2. Verlaufskontrolle
3. Dünnschicht-/KM-CT
4. Perkutane / broncho-skopische Biopsie
5. Thorakoskopie / Thorakotomie

TED 7

Dünnschicht-CT zur Charakterisierung

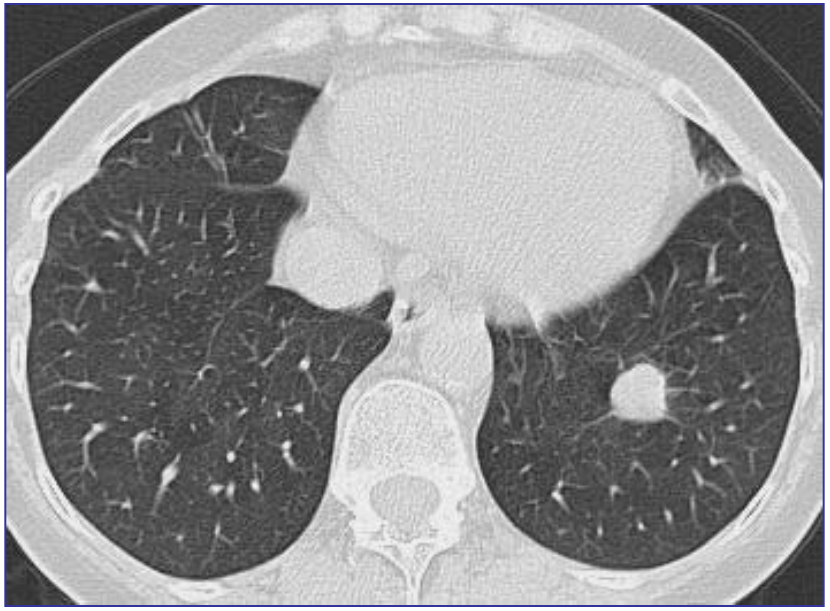

Procedere ?

1. **Keine weitere Diagnostik erforderlich**
2. **<u>Verlaufskontrolle</u>**
3. **Dünnschicht-/KM-CT**
4. **Perkutane / broncho-skopische Biopsie**
5. **Thorakoskopie / Thorakotomie**

Fall 7

Dünnschicht-CT zur Charakterisierung

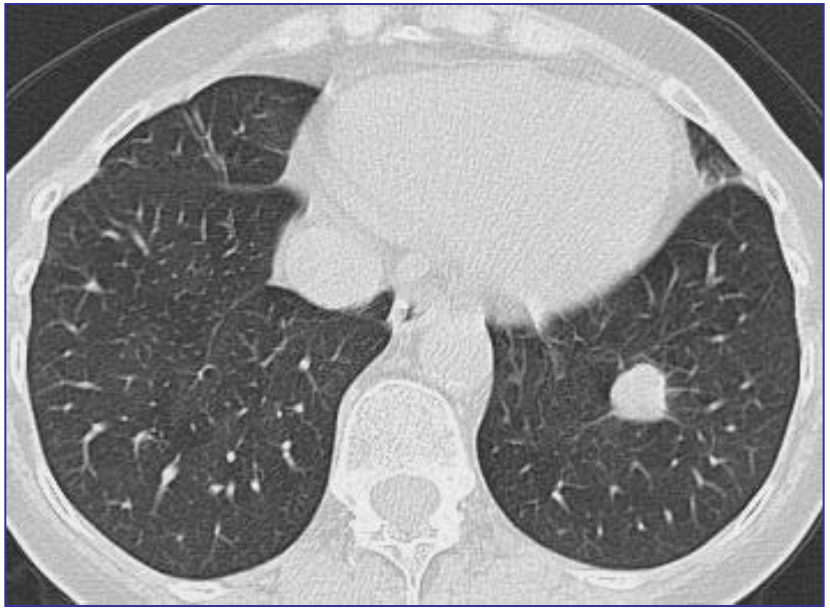

- **Nichtraucherin**
- **Immunsuppression**
- **Morphologie nicht klassisch für Lungen-Ca**
- **Biopsie ?**
- **Verlaufskontrolle ?**

Fall 7

Verlaufskontrolle:

-nach 4 Wochen kleiner

-nach 4 Monaten: Narbe

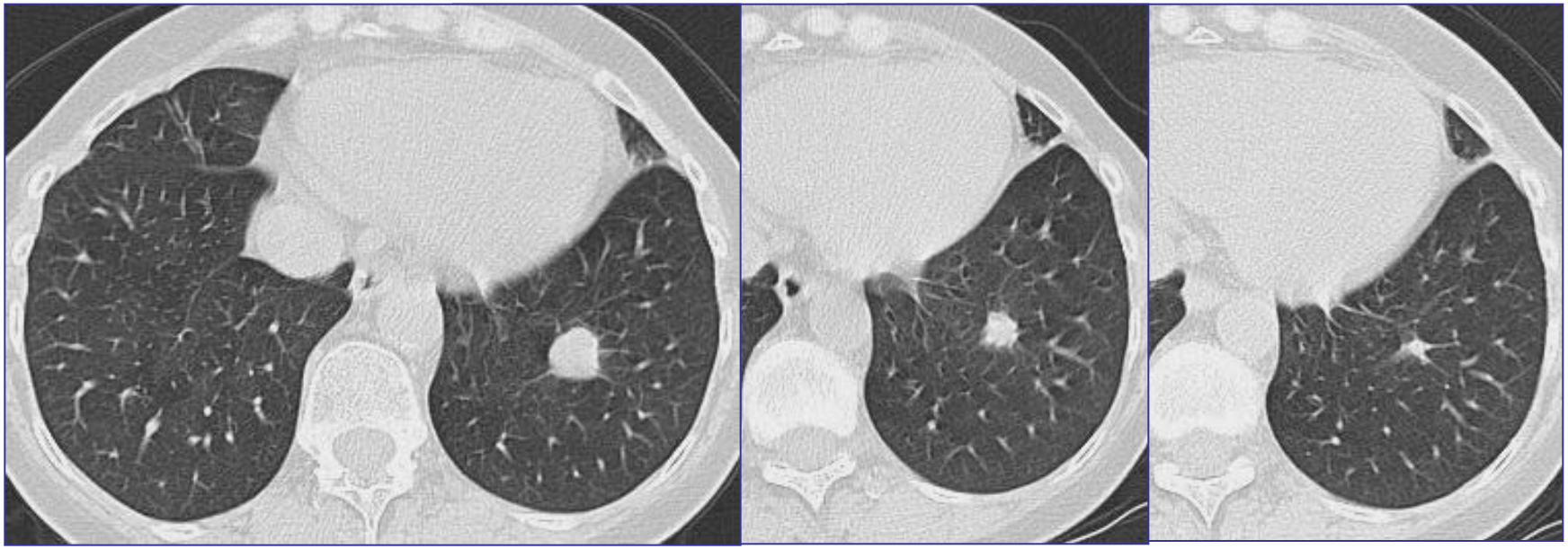

Fall 8

- **63-jährige Nichtraucherin**
- **Z.n. Mammakarzinom vor 10 Jahren**
- **Geringe Dyspnoe, Abgeschlagenheit**
- **Bei RöThorax im Rahmen der Nachsorge neu aufgetretene Lungenrundherde**

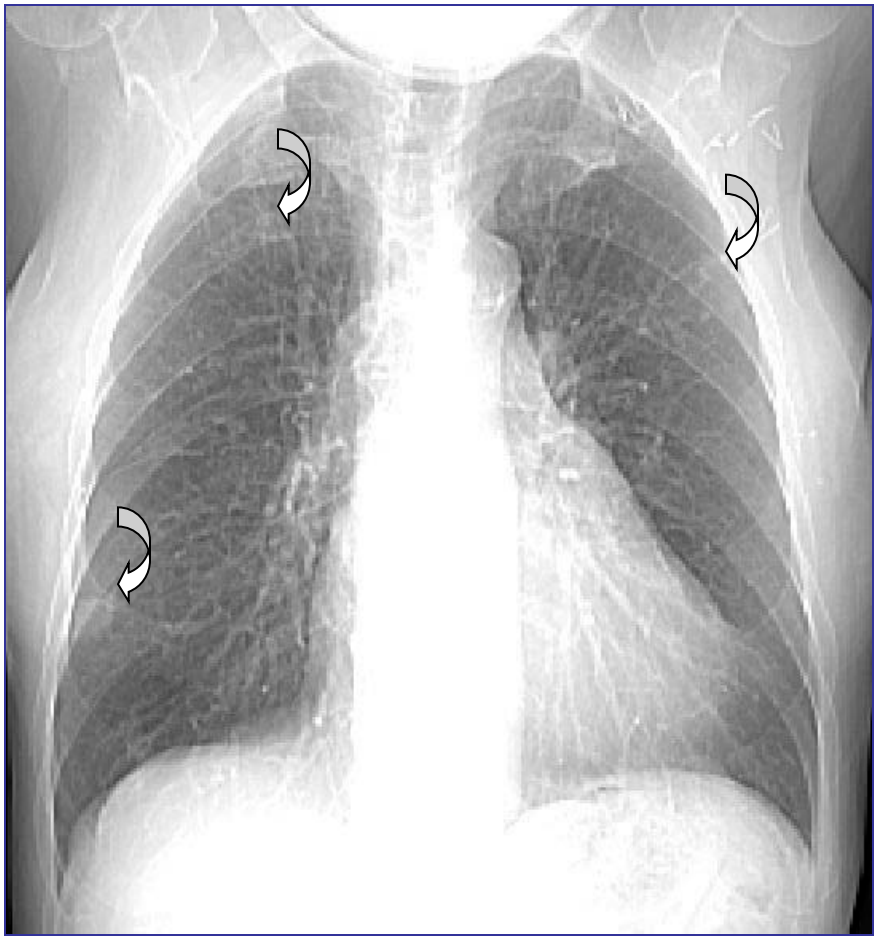

Fall 8

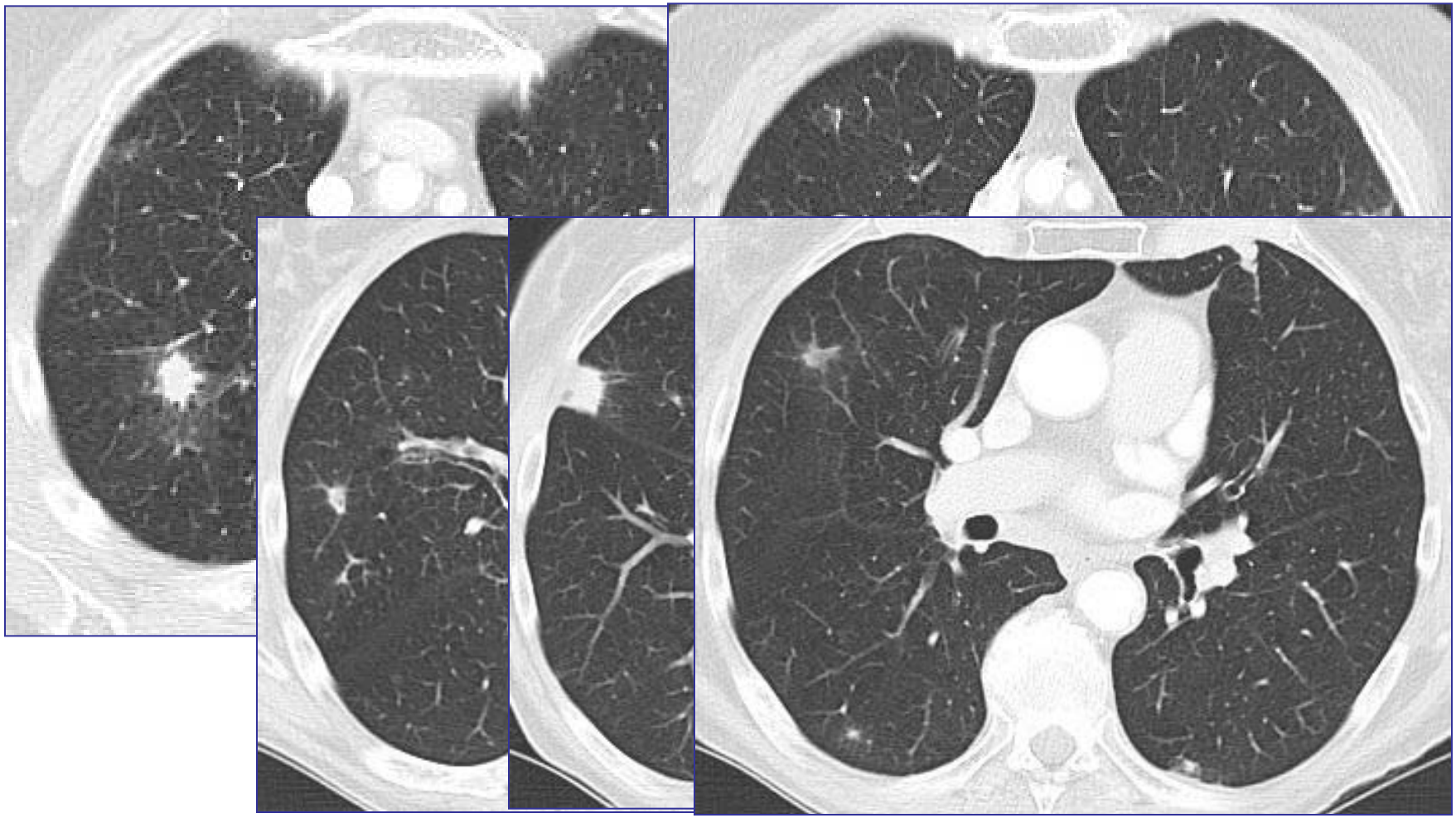

TED 8

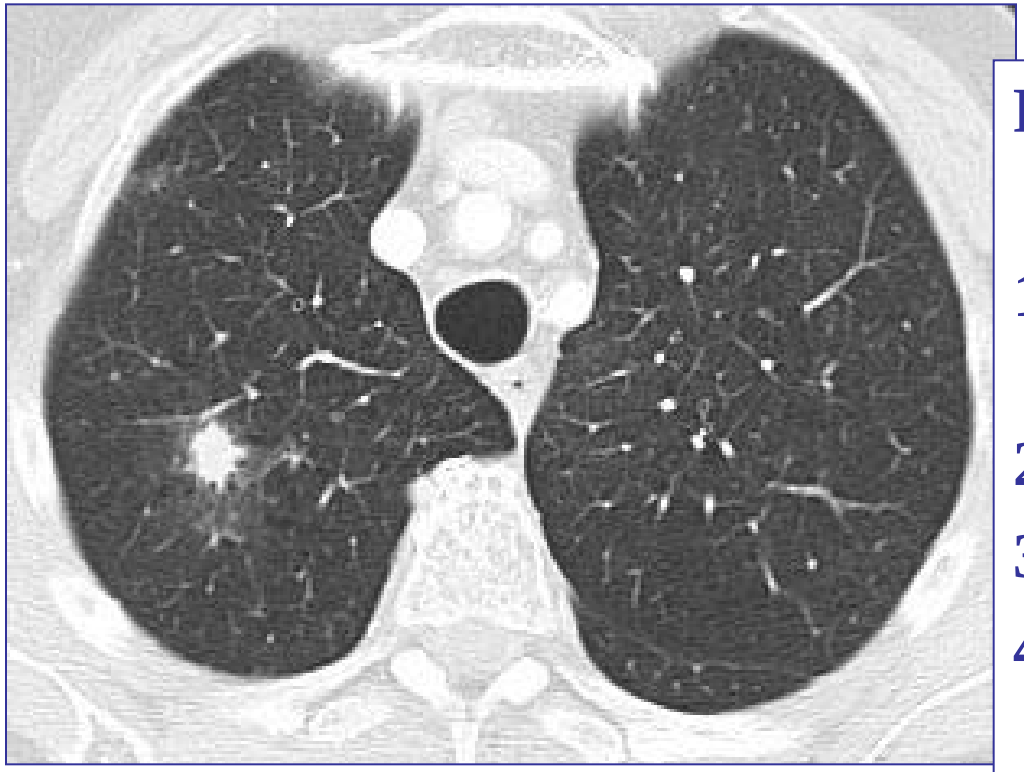

Procedere ?

1. **Keine weitere Diagnostik erforderlich**
2. **Verlaufskontrolle**
3. **Dünnschicht-/KM-CT**
4. **Perkutane / broncho-skopische Biopsie**
5. **Thorakoskopie / Thorakotomie**

TED 8

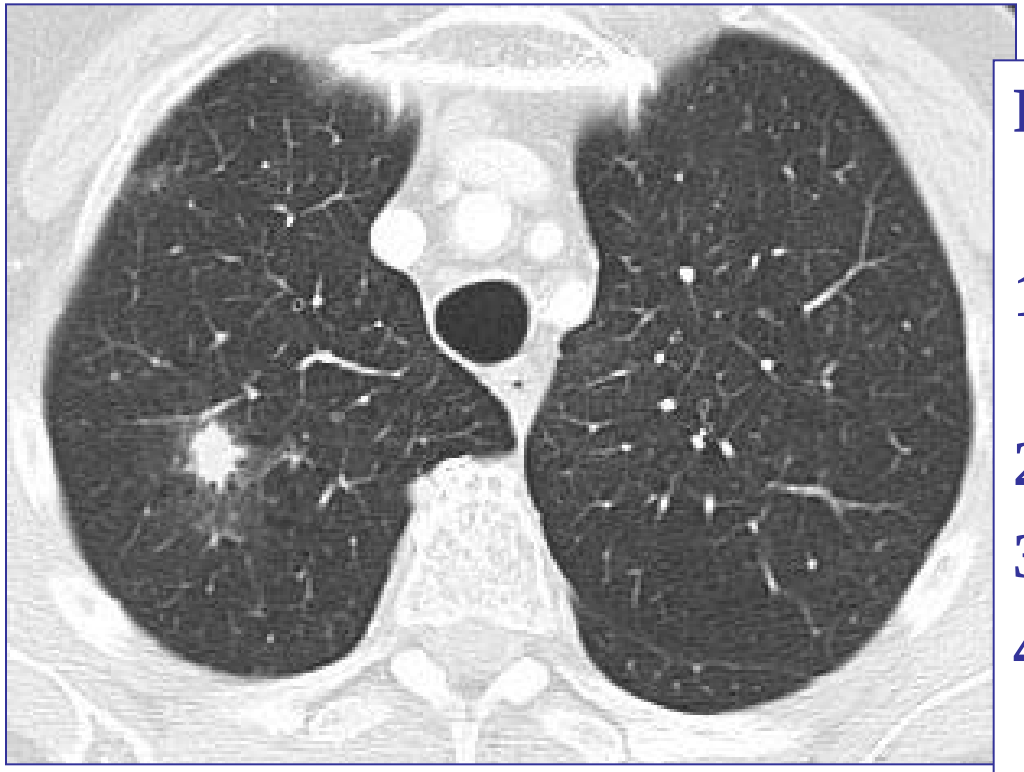

Procedere ?

1. **Keine weitere Diagnostik erforderlich**
2. **<u>Verlaufskontrolle</u>**
3. **Dünnschicht-/KM-CT**
4. **<u>Perkutane / broncho-skopische Biopsie</u>**
5. **Thorakoskopie / Thorakotomie**

Fall 8

- **Unscharf begrenzte Rundherde**
- **teilweise mit „open bronchus sign“**
- **teilweise mit Halo**
- **teilweise infarktartig**

Fall 8

- Unscharf begrenzte Rundherde
- teilweise mit „open bronchus sign“
- teilweise mit Halo
- teilweise infarktartig

- **nicht typisch für Lungenmetastasen**
- **Procedere ?**

Fall 8

- Unscharf begrenzte Rundherde
- teilweise mit „open bronchus sign“
- teilweise mit Halo
- teilweise infarktartig

- nicht typisch für Lungenmetastasen
- Procedere ?
- **kurzfristige Verlaufskontrolle**

Fall 8

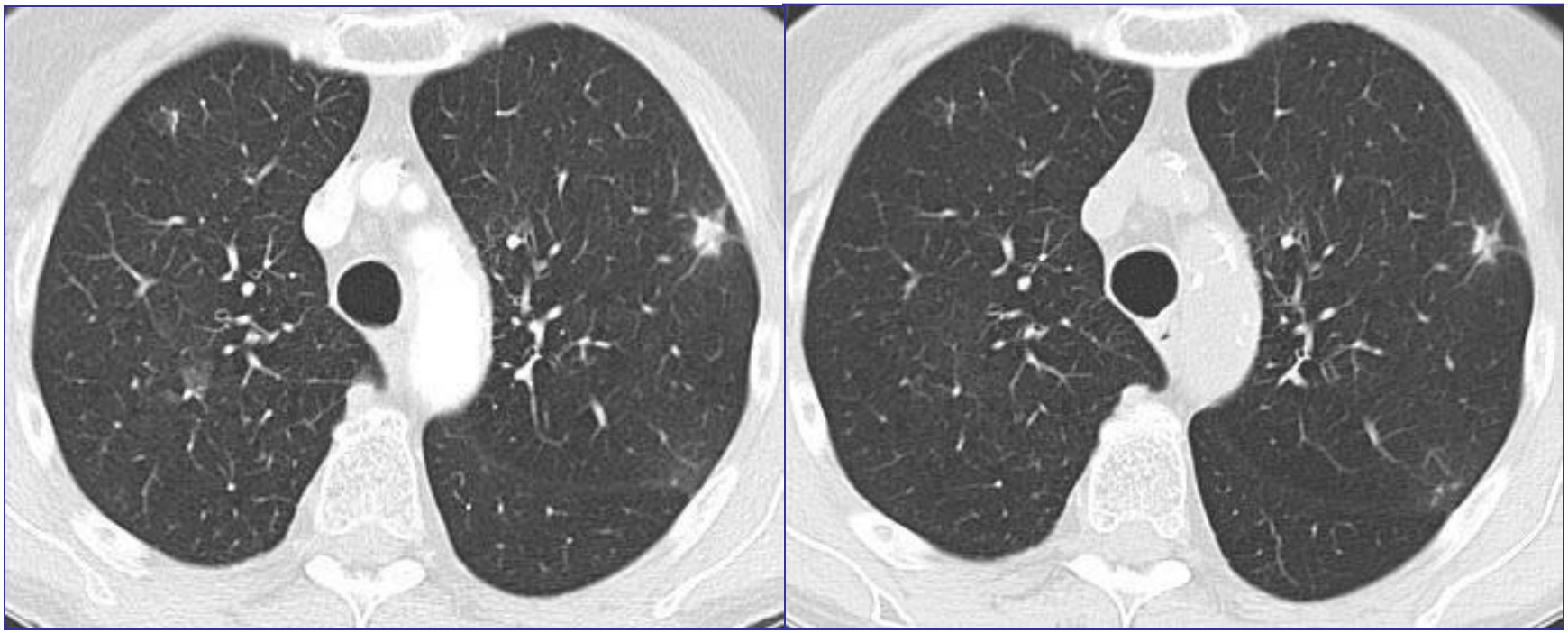

Ausgangsbefund **4 Wochen**

Fall 8

Ausgangsbefund **4 Wochen**

Fall 8

Ausgangsbefund **4 Wochen**

Fall 8

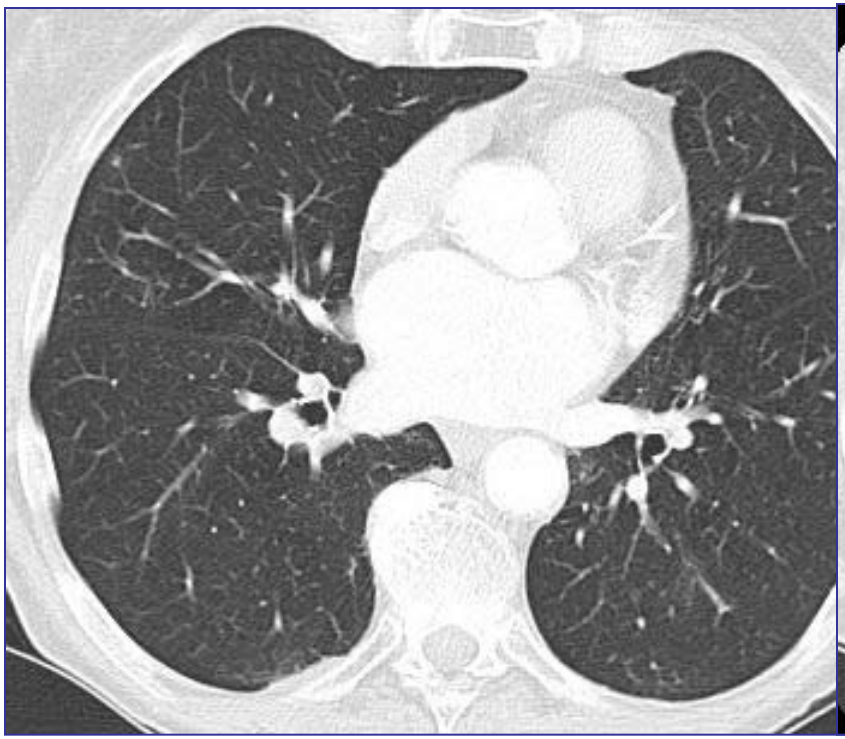

Ausgangsbefund

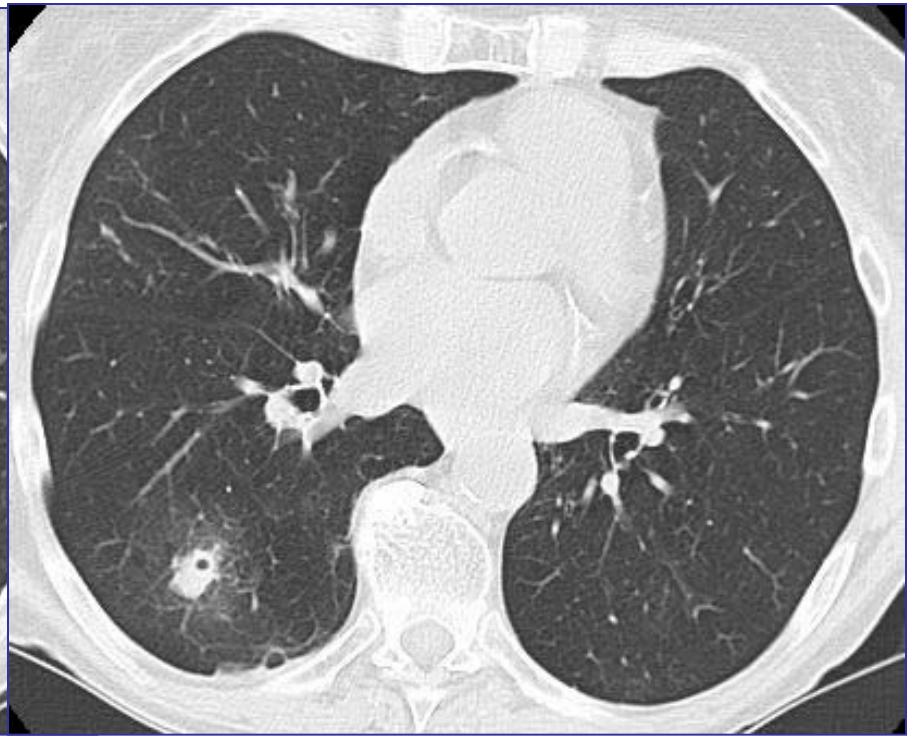

4 Wochen

TED 8

Procedere ?

1. **Keine weitere Diagnostik erforderlich**
2. **Verlaufskontrolle**
3. **Dünnschicht-/KM-CT**
4. **Perkutane / broncho-skopische Biopsie**
5. **Thorakoskopie / Thorakotomie**

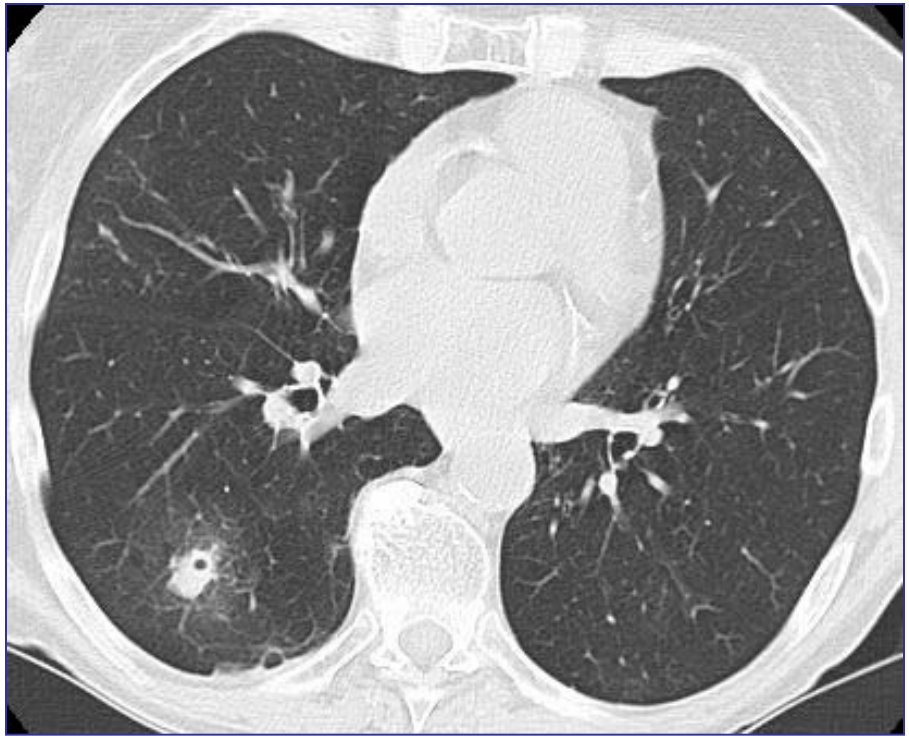

4 Wochen

TED 8

Procedere ?

1. **Keine weitere Diagnostik erforderlich**
2. **Verlaufskontrolle**
3. **Dünnschicht-/KM-CT**
4. **Perkutane / broncho-skopische Biopsie**
5. **Thorakoskopie / Thorakotomie**

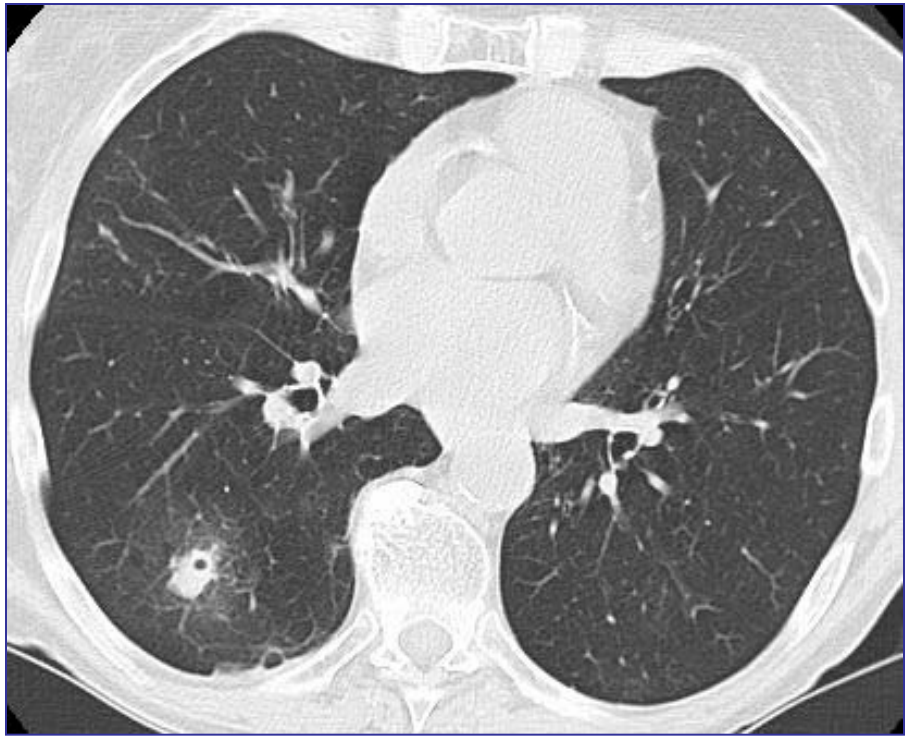

4 Wochen

Fall 8

- **Verlauf atypisch für Metastasen:**
  - **teilweise Herde regredient**
  - **teilweise Herde größer**
  - **teilweise Herde neu**

Fall 8

- **Verlauf atypisch für Metastasen:**
  - **teilweise Herde regredient**
  - **teilweise Herde größer**
  - **teilweise Herde neu**
- **DD:**

Fall 8

- Verlauf atypisch für Metastasen:
  - teilweise Herde regredient
  - teilweise Herde größer
  - teilweise Herde neu
- DD:
  - eosinophile Pneumonie
  - Vaskulitis (M. Wegener)
  - krypt. organisierende Pneumonie (COP)

Fall 8

Procedere ?

- **Empirische Therapie: Kortikoide ?**
- **Biopsie ?**

Biopsie zu Diagnose und definitivem Tumorausschluss

Fall 8

18 G Stanzbiopsie

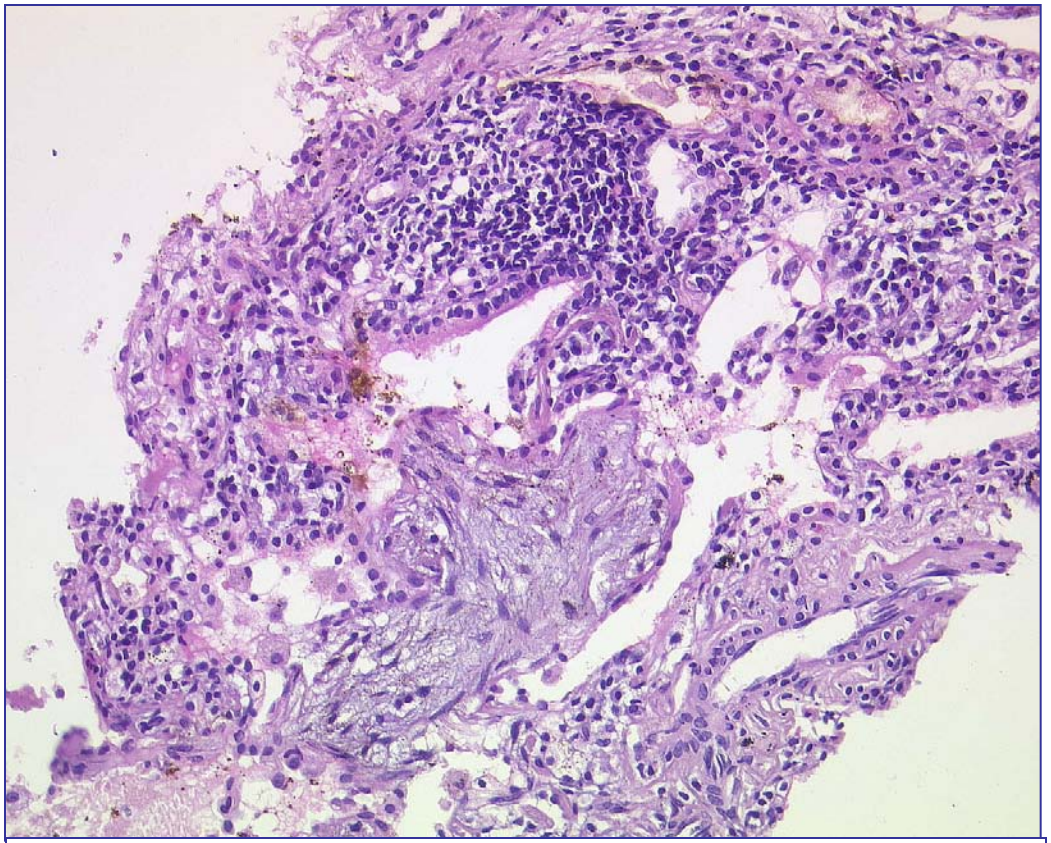

PD Dr. Eidt, Dr. Hake, Institut für Pathologie, St. Elisabeth Krankenhaus, Köln-Hohenlindt

Fall 8

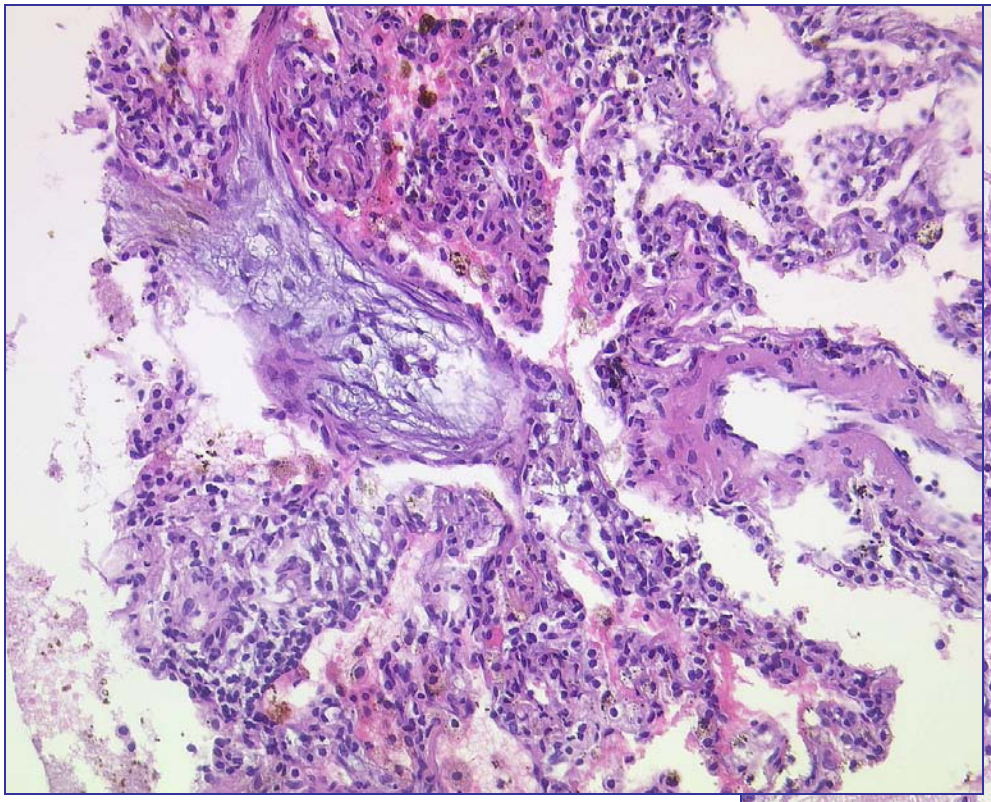

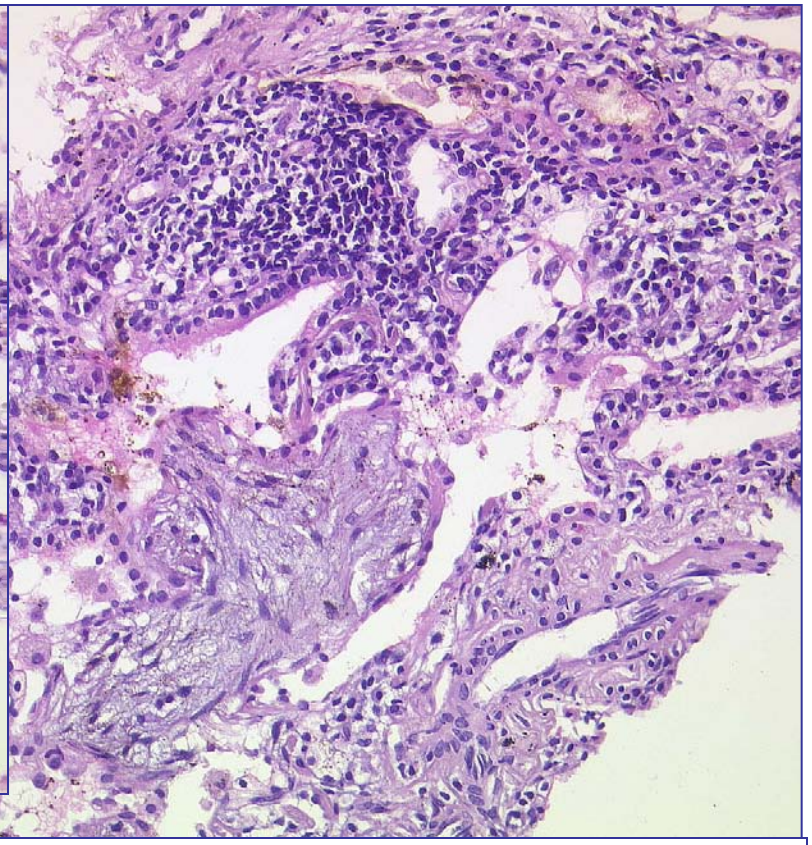

kryptogen organisierende Pneumonie (COP)

© Dr. Eidt, Dr. Hake, Institut für Pathologie, Elisabeth Krankenhaus, Köln-Hohenlindt

TED 9

- 28 jähriger Mann, Nichtraucher
- unklare Raumforderung Becken
- Staging-CT

1. Abszesse ?
2. Langerhans-zell Hx ?
3. Metastasen ?
4. apikale Bullae?
5. keine Ahnung ?

TED 9

- 28 jähriger Mann, Nichtraucher
- unklare Raumforderung Becken
- Staging-CT

1. Abszesse ?
2. Langerhans-zell Hx ?
3. <u>Metastasen ?</u>
4. apikale Bullae?
5. keine Ahnung ?

Fall 9

- 28 jähriger Mann, Nichtraucher
- unklare Raumforderung Becken

Bilaterale Spontan-pneumo-thoraces

Lungen-metastasen eines Sarkoms der Prostata

Fall 10

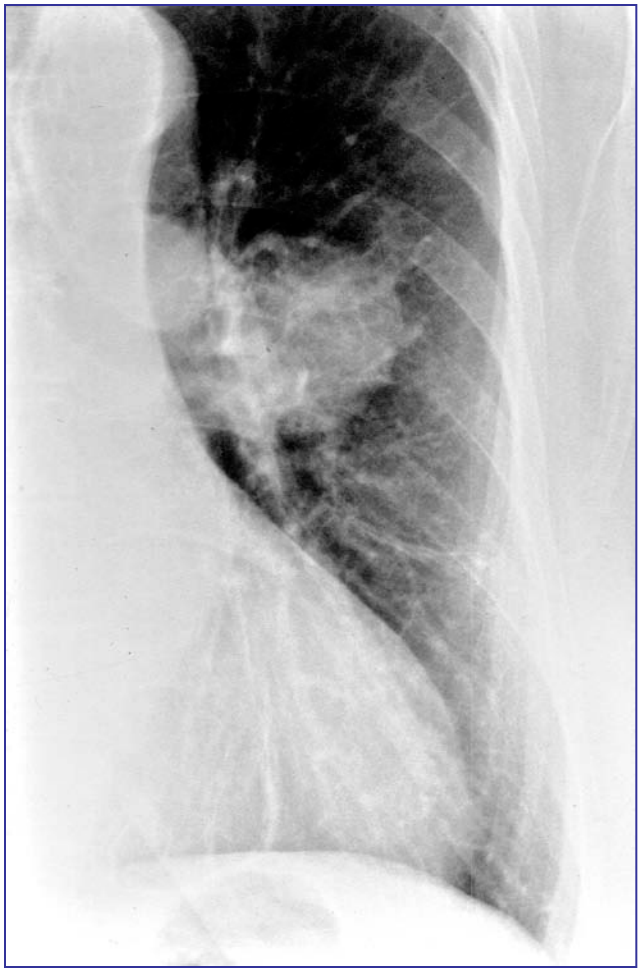

- 61-jähriger Mann
- Raucher
- Zufallsbefund bei RöThorax zum Ausschluss kardiale Dekompensation

TED 10

Procedere ?

1. **Keine weitere Diagnostik erforderlich**
2. **Verlaufskontrolle**
3. **Dünnschicht-/KM-CT**
4. **Perkutane / broncho-skopische Biopsie**
5. **Thorakoskopie / Thorakotomie**

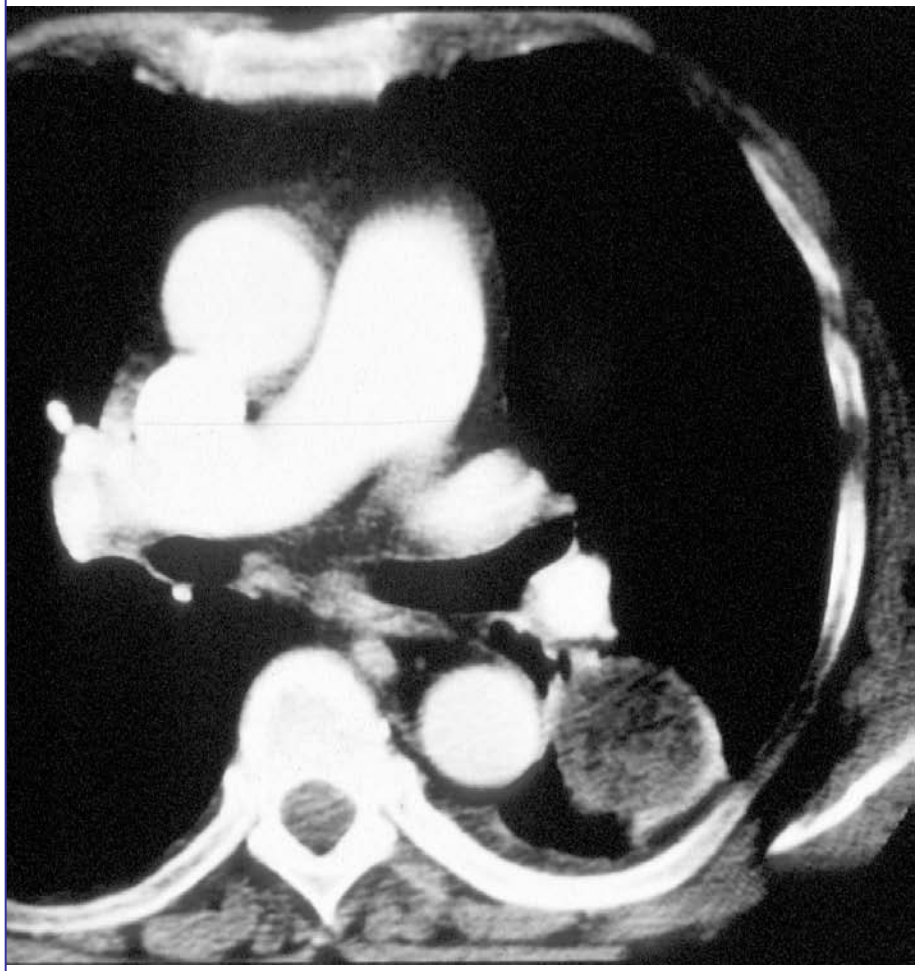

Fall 10

Procedere ?

1. **Keine weitere Diagnostik erforderlich**
2. **Verlaufskontrolle**
3. **Dünnschicht-/KM-CT**
4. **Perkutane / broncho-skopische Biopsie**
5. **Thorakoskopie / Thorakotomie**

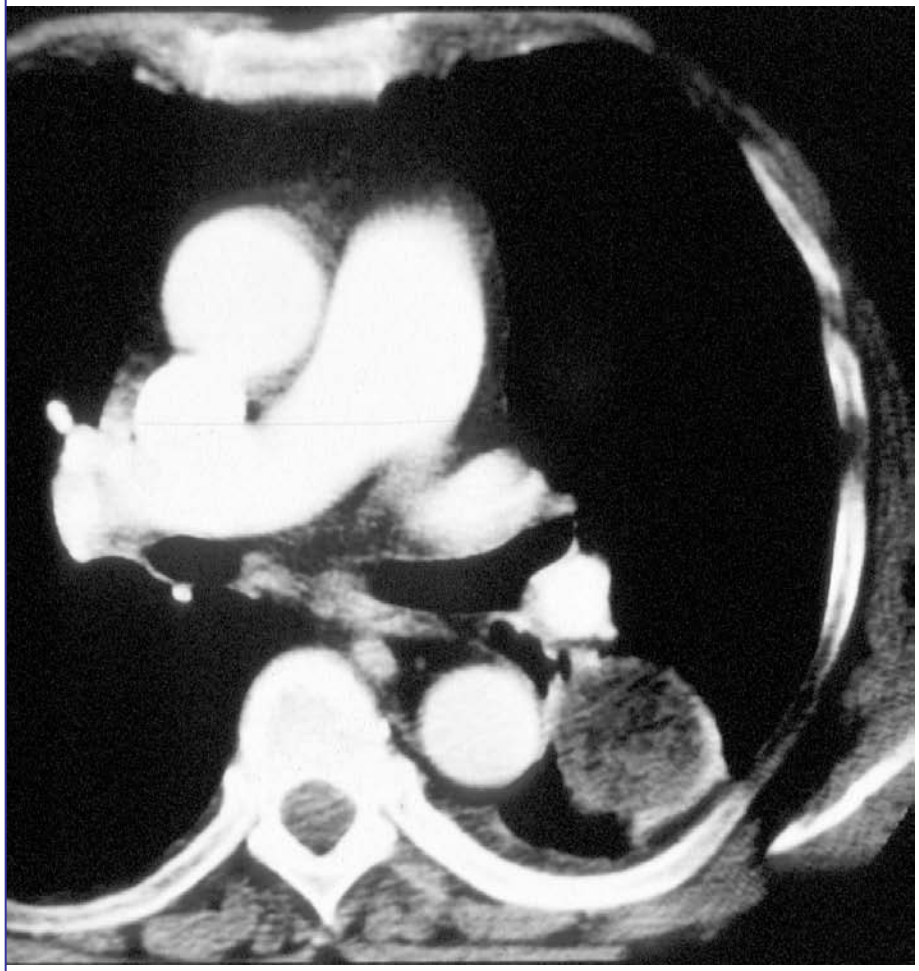

Fall 10

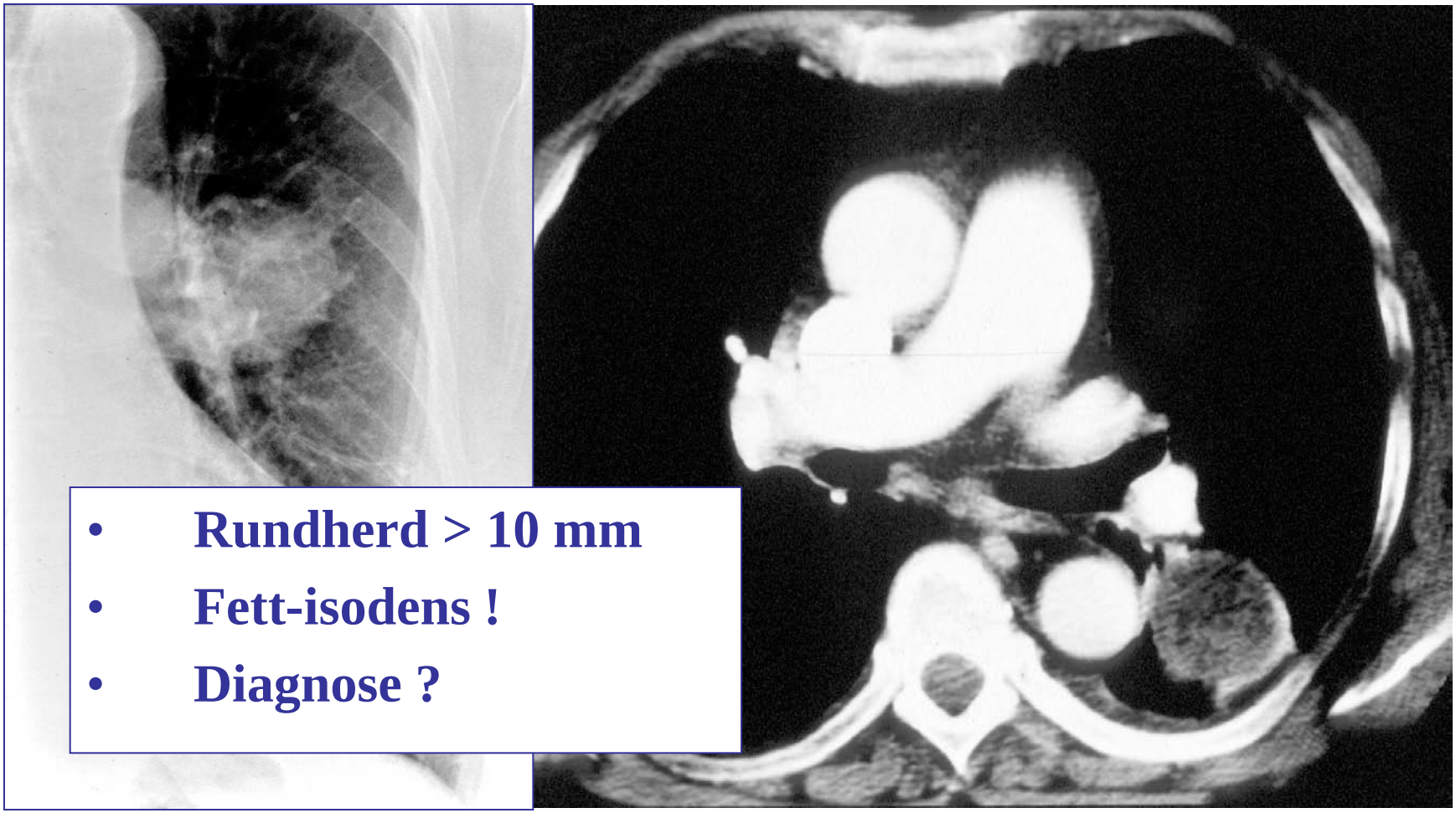

- Rundherd > 10 mm
- Fett-isodens !
- Diagnose ?

Fall 10

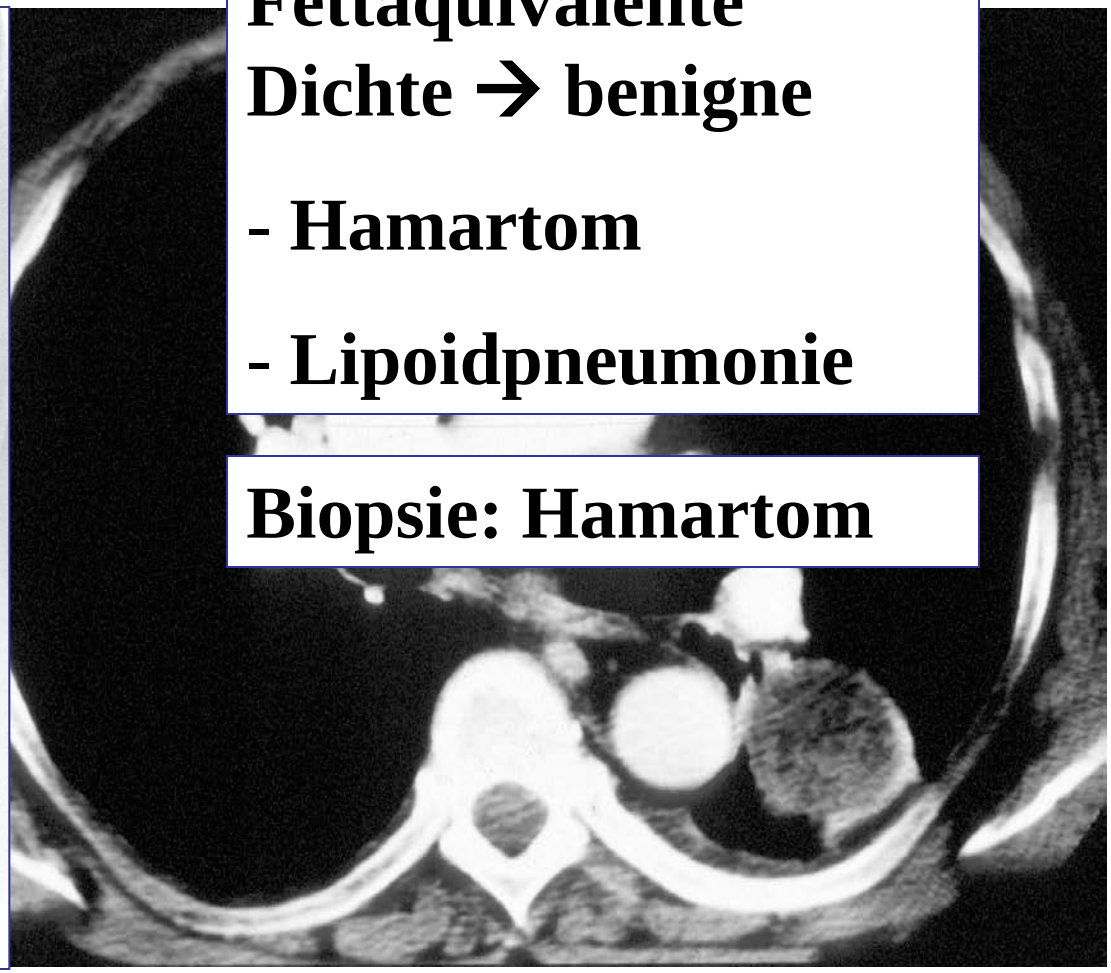

Fettäquivalente Dichte → benigne

- Hamartom

- Lipoidpneumonie

Biopsie: Hamartom

Fall 11

- 29-jährige Frau
- Bilaterale einschmelzende Rundherde

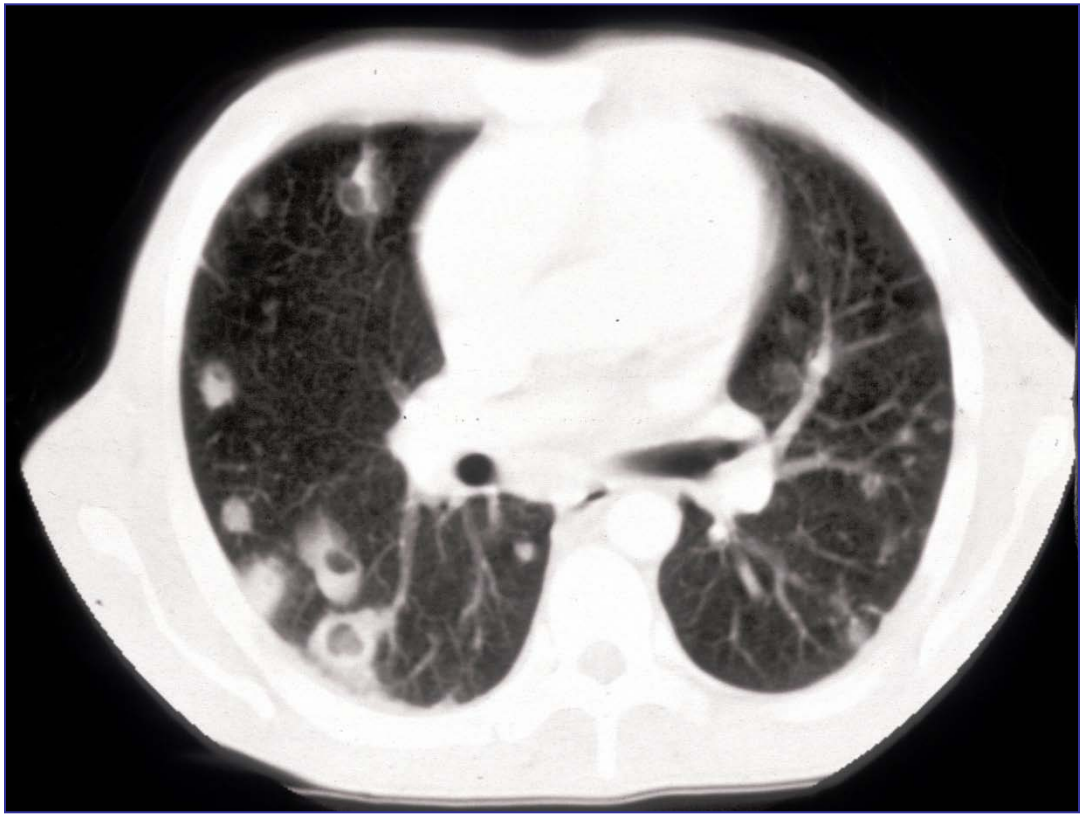

TED 11

1. Bullae ?
2. Langerhans-zell Hx ?
3. Metastasen ?
4. Abszesse ?
5. Keine Ahnung ?

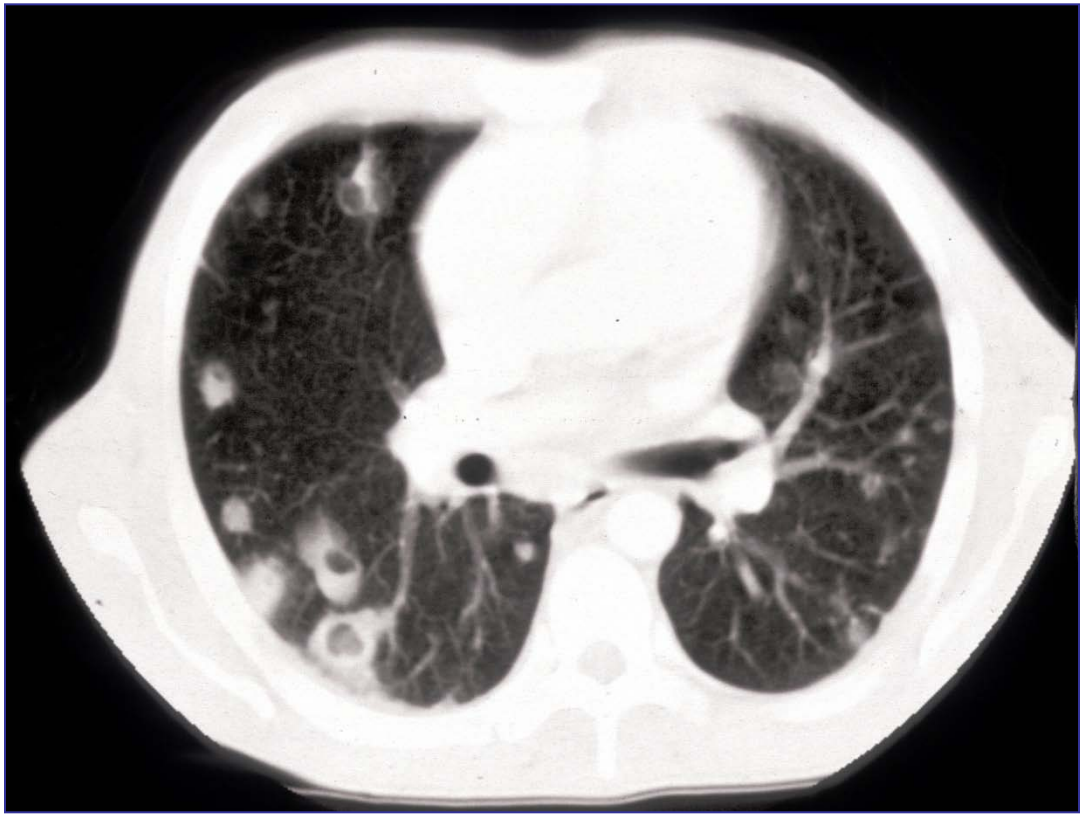

TED 11

1. Bullae ?
2. Langerhans-zell Hx ?
3. Metastasen ?
4. <u>Abszesse ?</u>
5. Keine Ahnung ?

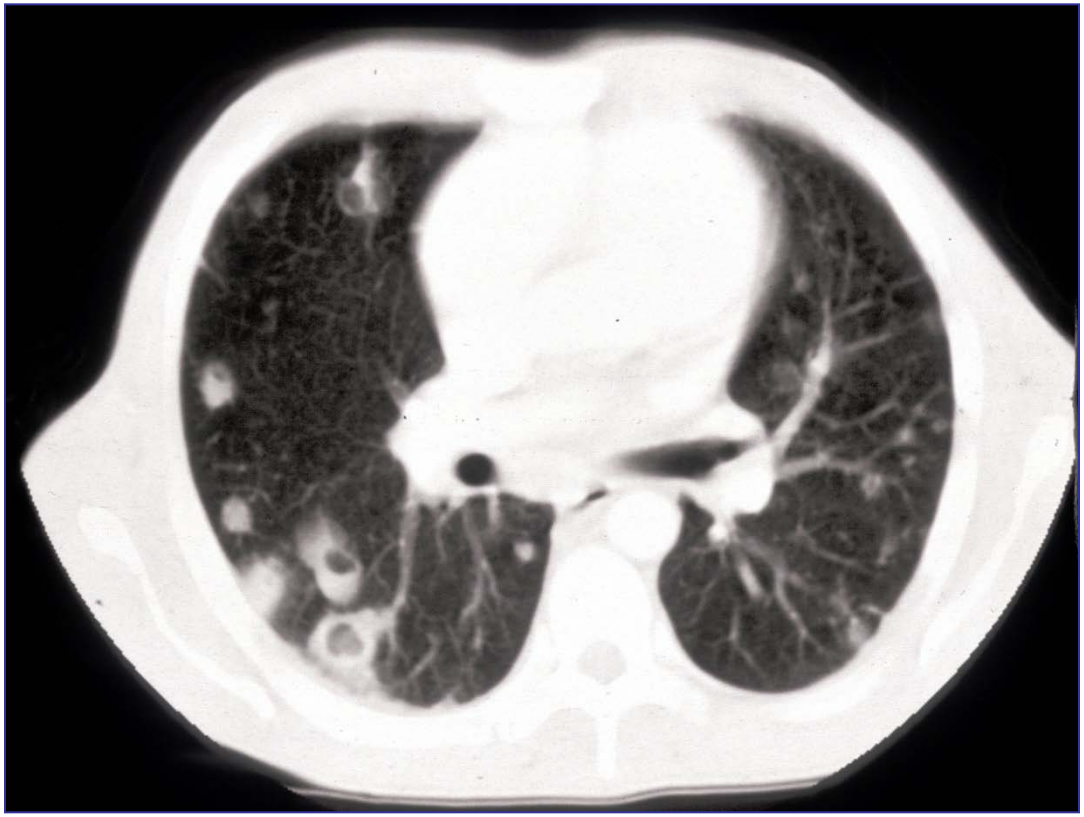

Fall 11

- 29-jährige Frau
- Bilaterale einschmelzende Rundherde
- **Anamnese ?**
- **Klinik ?**

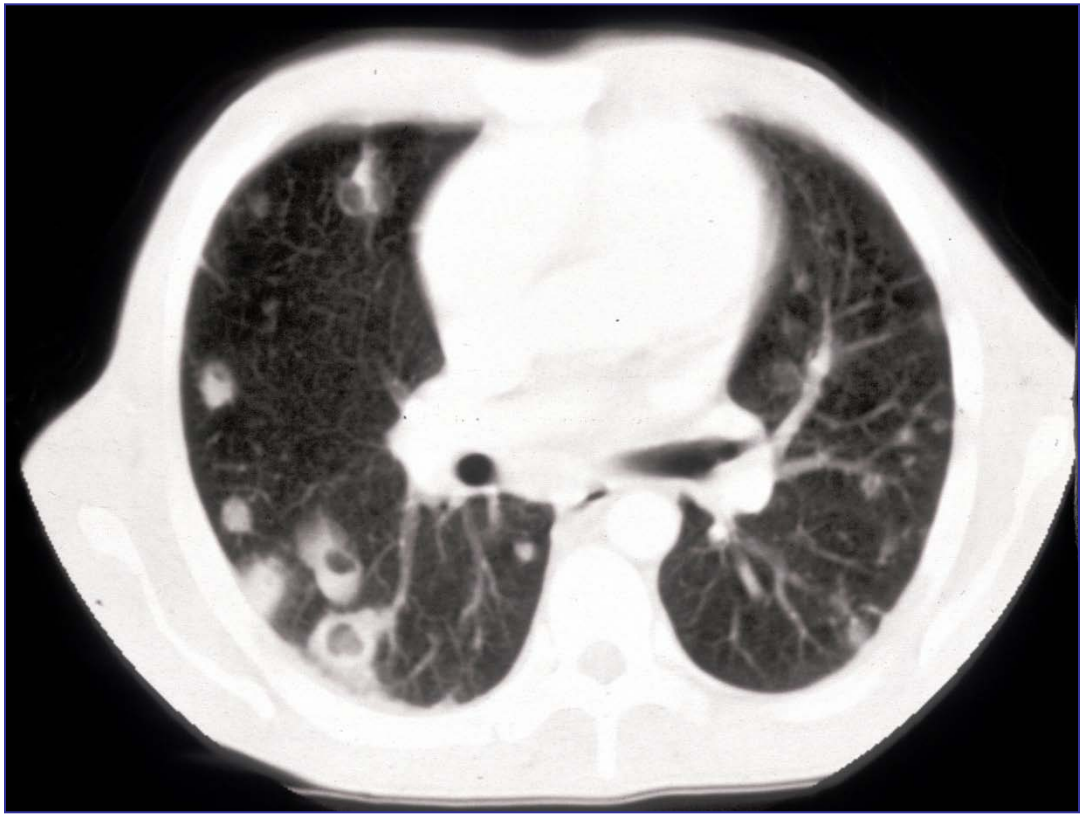

- **i.v. Drogenabusus**
- **Fieber, Leukozytose, CRP ↑**

Fall 11

Lungenabszesse bei:

- septischer Thrombophlebitis / Thrombose
- Rechtsherzendokarditis

Fall 12

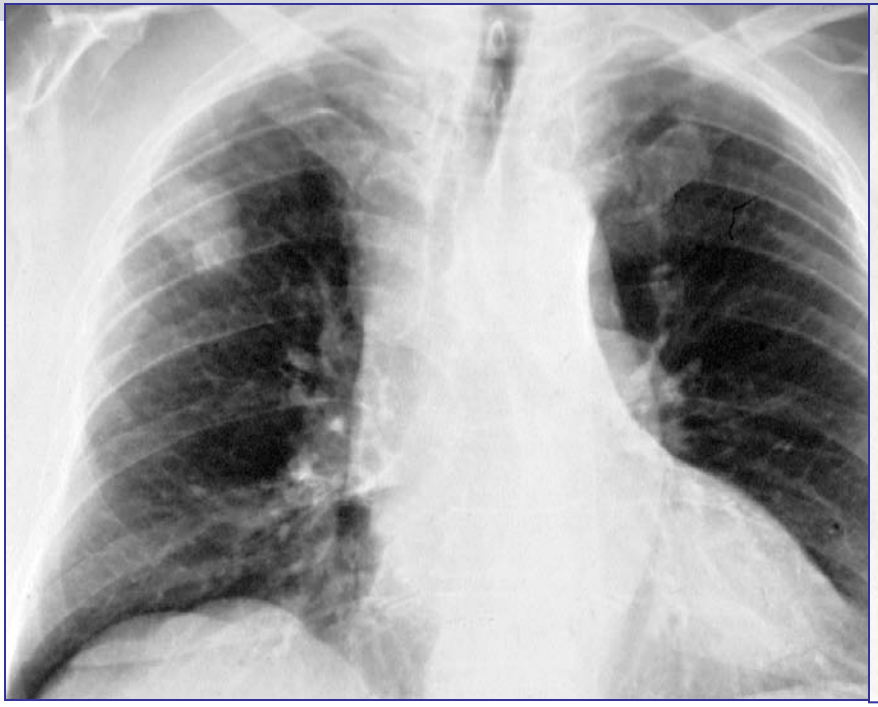

- 72-jähriger Mann
- Raucher
- Hypertonie, Angina pectoris → RöThorax

TED 12

Procedere ?

1. **Keine weitere Diagnostik erforderlich**
2. **Verlaufskontrolle**
3. **Dünnschicht-/KM-CT**
4. **Perkutane / broncho-skopische Biopsie**
5. **Thorakoskopie / Thorakotomie**

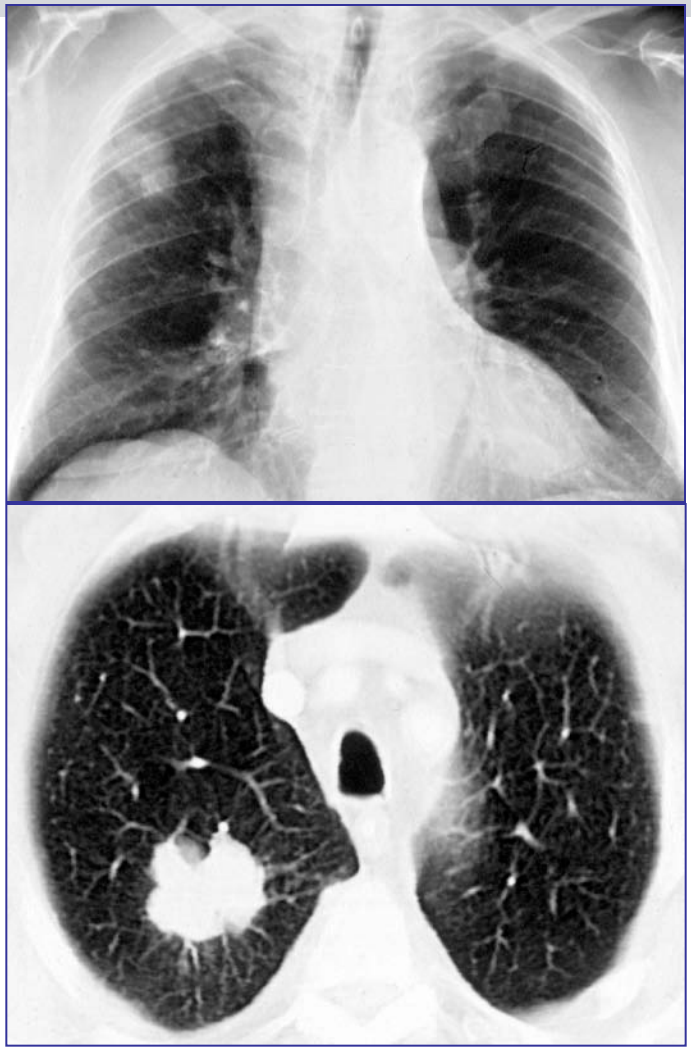

TED 12

Procedere ?

1. **Keine weitere Diagnostik erforderlich**
2. **Verlaufskontrolle**
3. **Dünnschicht-/KM-CT**
4. **<u>Perkutane / broncho-skopische Biopsie</u>**
5. **<u>Thorakoskopie / Thorakotomie</u>**

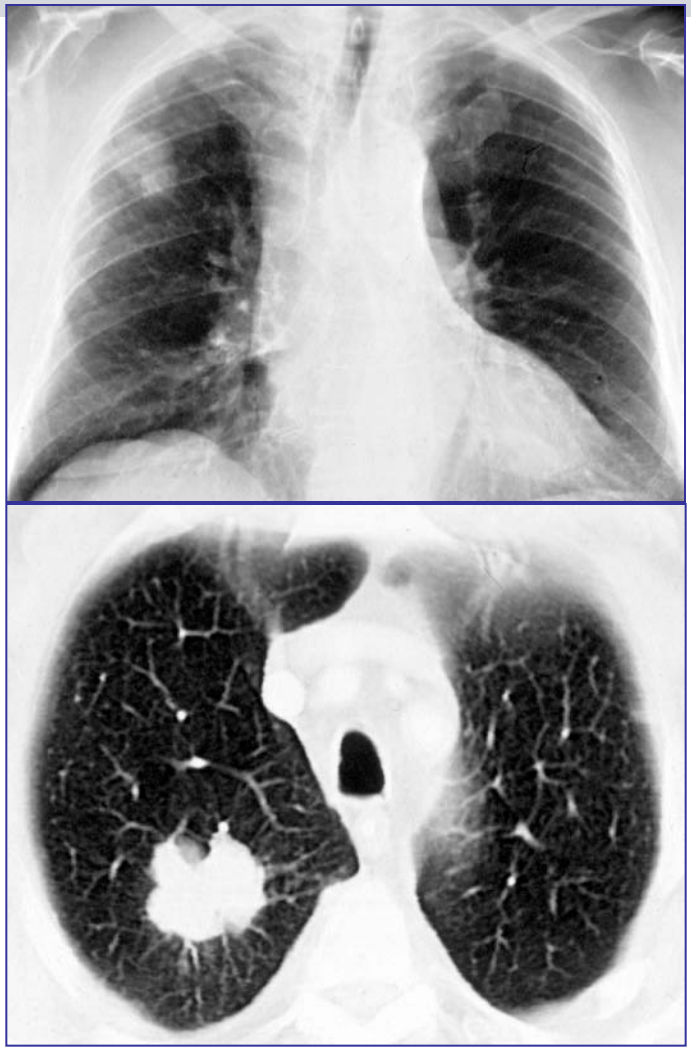

Fall 12

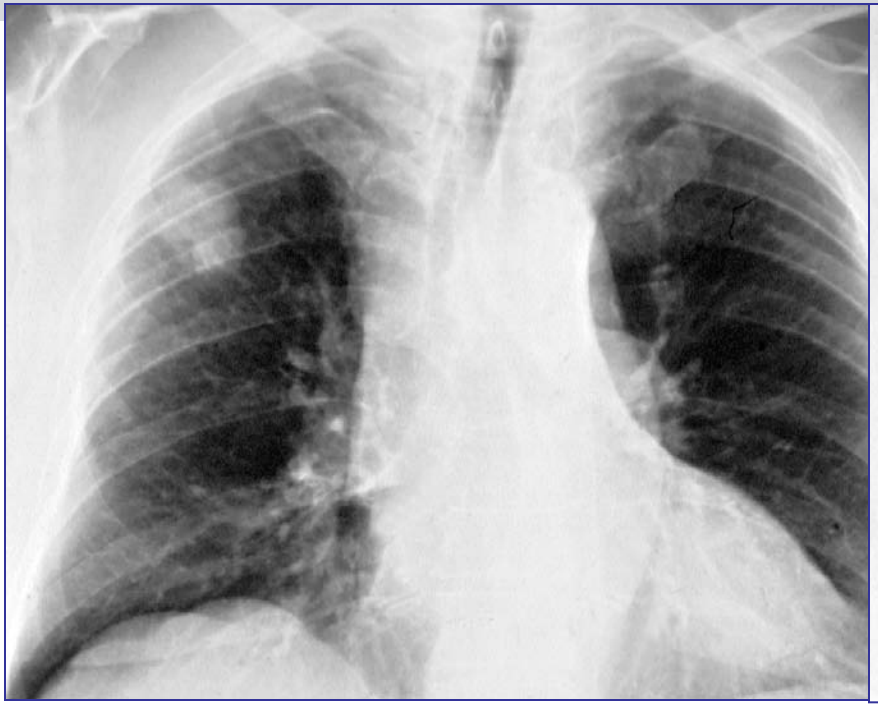

- 72-jähriger Mann
- Raucher
- Hypertonie, Angina pectoris → RöThorax

Plattenepithelkarzinom

Marien Hospital Düsseldorf VKKD

Deutscher Röntgenkongress Hamburg 01.06.2013

Vielen Dank !

S. Diederich

Institut für Diagnostische und Interventionelle Radiologie, Marien-Hospital Düsseldorf