WS 118
Muskuloskelettale Radiologie II - Sportverletzungen

Schulter

Karl-Friedrich Kreitner

UNIVERSITÄTSmedizin. MAINZ
Klinik und Poliklinik für Diagnostische und Interventionelle Radiologie

JG|U UNIVERSITÄTSmedizin. MAINZ
Klinik und Poliklinik für Diagnostische und Interventionelle Radiologie

- **Epidemiologie**
  - **8% aller akuten Sportverletzungen betreffen die Schulter.**
  - **Von Schulterverletzungen sind jüngere Sportler (Pubertät ➔ 45. Lebensjahr) betroffen.**
  - **Aufgrund zunehmender Freizeitaktivitäten und vermehrter Trainingsintensitäten zunehmende Inzidenz an Schulterverletzungen.**

Dickhuth HH, Mayer F, Röcker K, Berg A. Dtsch. Ärzteverlag 2010

JG|U UNIVERSITÄTSmedizin. MAINZ
Klinik und Poliklinik für Diagnostische und Interventionelle Radiologie

- **Sportarten**
  - **Wurfdisziplinen und Überkopfsportarten: Handball, Speerwerfen, Baseball, Tennis Schwimmen.**
  - **Radfahren, Mountainbiken, Skilaufen, Snowboarden.**
  - **Zunehmende Verletzungen im Bereich der oberen Extremität beim Skilaufen: je kürzer der Ski, desto häufiger; Folge der Carver-Ski.**

Sportverletzungen der Schulter

- **Verletzungen**
  - **Verletzungen des Schultergürtels: AC-Gelenksprengungen, Claviculafrakturen, seltener Scapulafrakturen.**
  - **Selten: proximale Humerusfrakturen.**
  - **Glenohumerale Instabilitäten, SLAP-Läsionen, Impingementsyndrome, RM-Läsionen ➔ MRT bzw. MR-Arthrographie.**

- **Bildgebung**
  - **Für knöcherne Verletzungen konventionelle Röntgendiagnostik / CT zumeist ausreichend.**

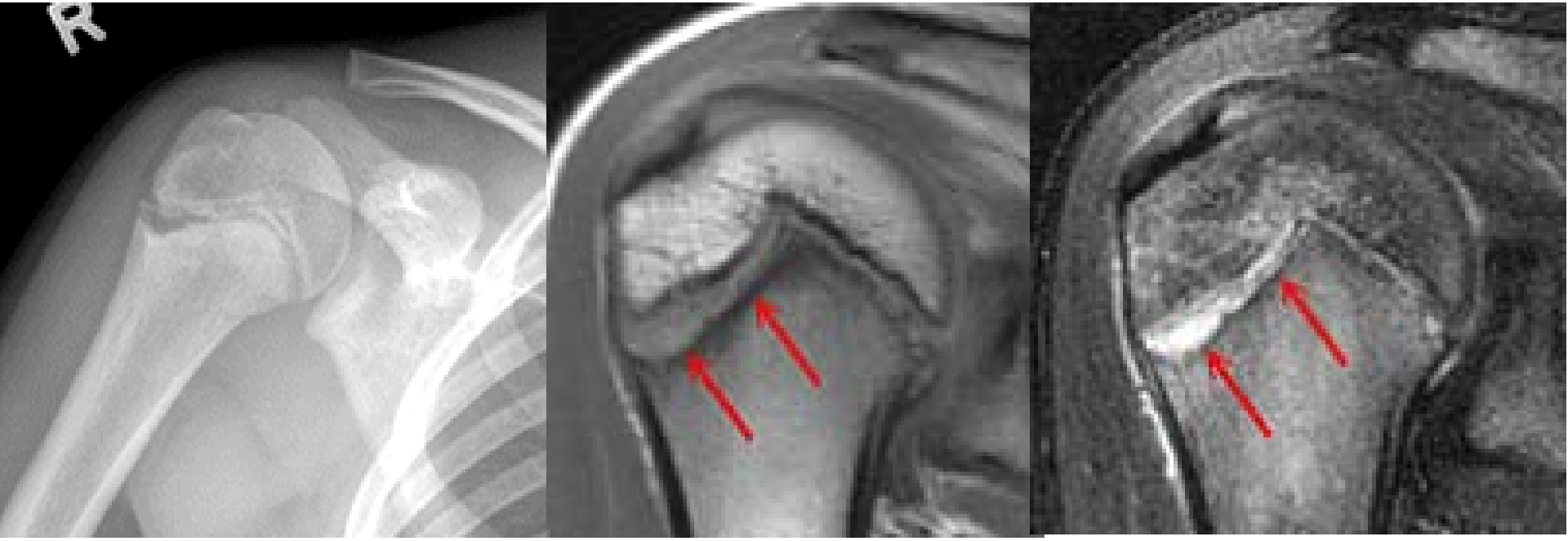

Sportverletzungen der Schulter

UNIVERSITÄTSmedizin. MAINZ
Klinik und Poliklinik für Diagnostische und Interventionelle Radiologie

Unfall beim Quad-Fahren

Sportverletzungen der Schulter

UNIVERSITÄTSmedizin. MAINZ
Klinik und Poliklinik für Diagnostische und Interventionelle Radiologie

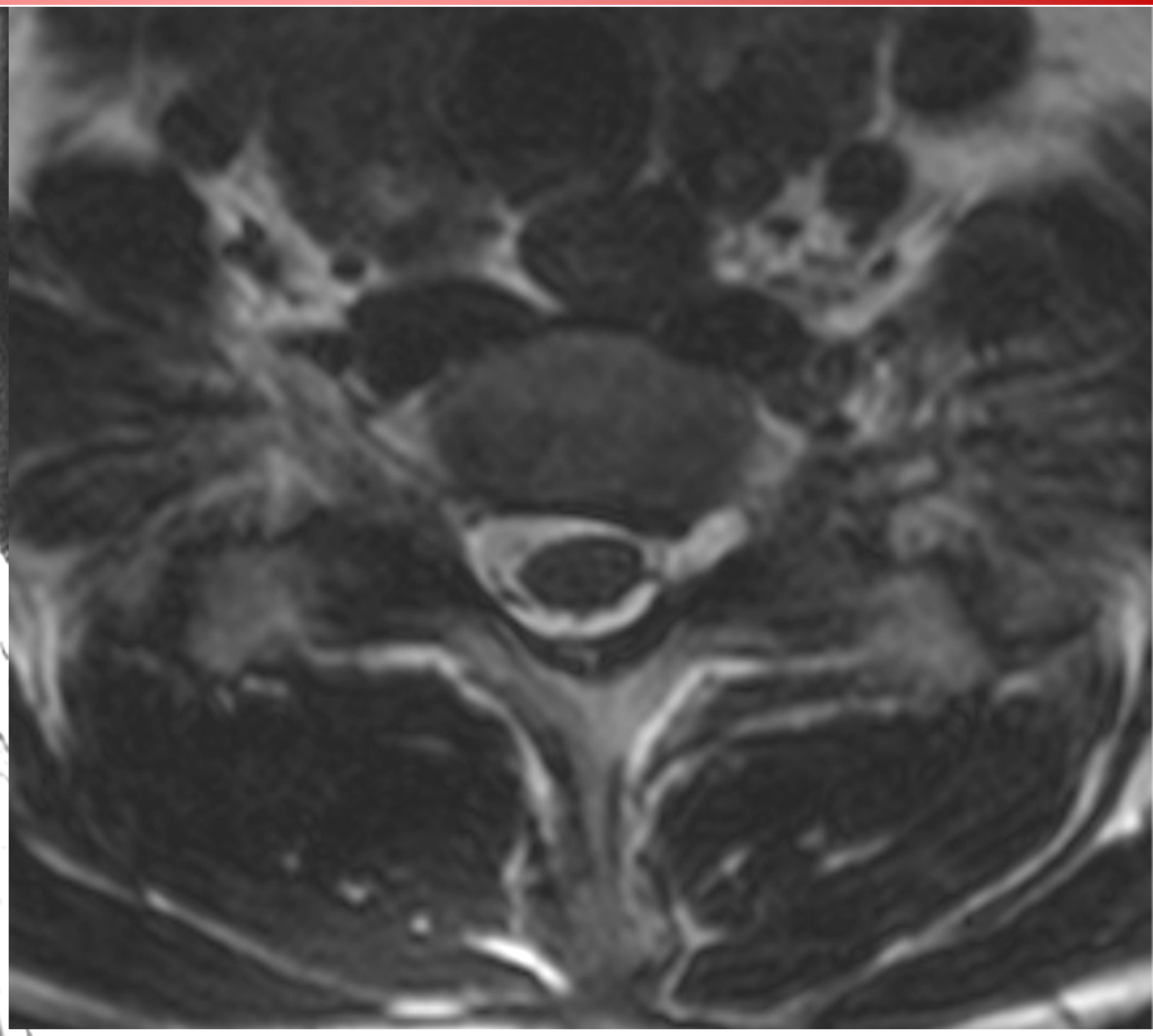

Nervenwurzelausriss in drei Segmenten

JG|U UNIVERSITÄTSmedizin. MAINZ
Klinik und Poliklinik für Diagnostische und Interventionelle Radiologie

- **Empfehlungen der AG MSK der Deutschen Röntgengesellschaft**
  - **Direkte MR-Arthrographie, primär indiziert bei:**
    - ✓ **Glenohumeralen Instabilitäten: traumatisch, atraumatisch.**
    - ✓ **Schulterschmerz beim Leistungssportler, Untersuchung in ABER-Position.**
    - ✓ **SLAP-Läsionen.**
  - **Sekundär: gelenkseitige RM-Läsionen.**

Kreitner und Schmitt, Radiologie up2date 2008; 8: 319-332
Fischer, Bohndorf, Kreitner et al, RÖFO 2009; 181: 441-446

Sportverletzungen der Schulter

UNIVERSITÄTSmedizin. MAINZ
Klinik und Poliklinik für Diagnostische und Interventionelle Radiologie

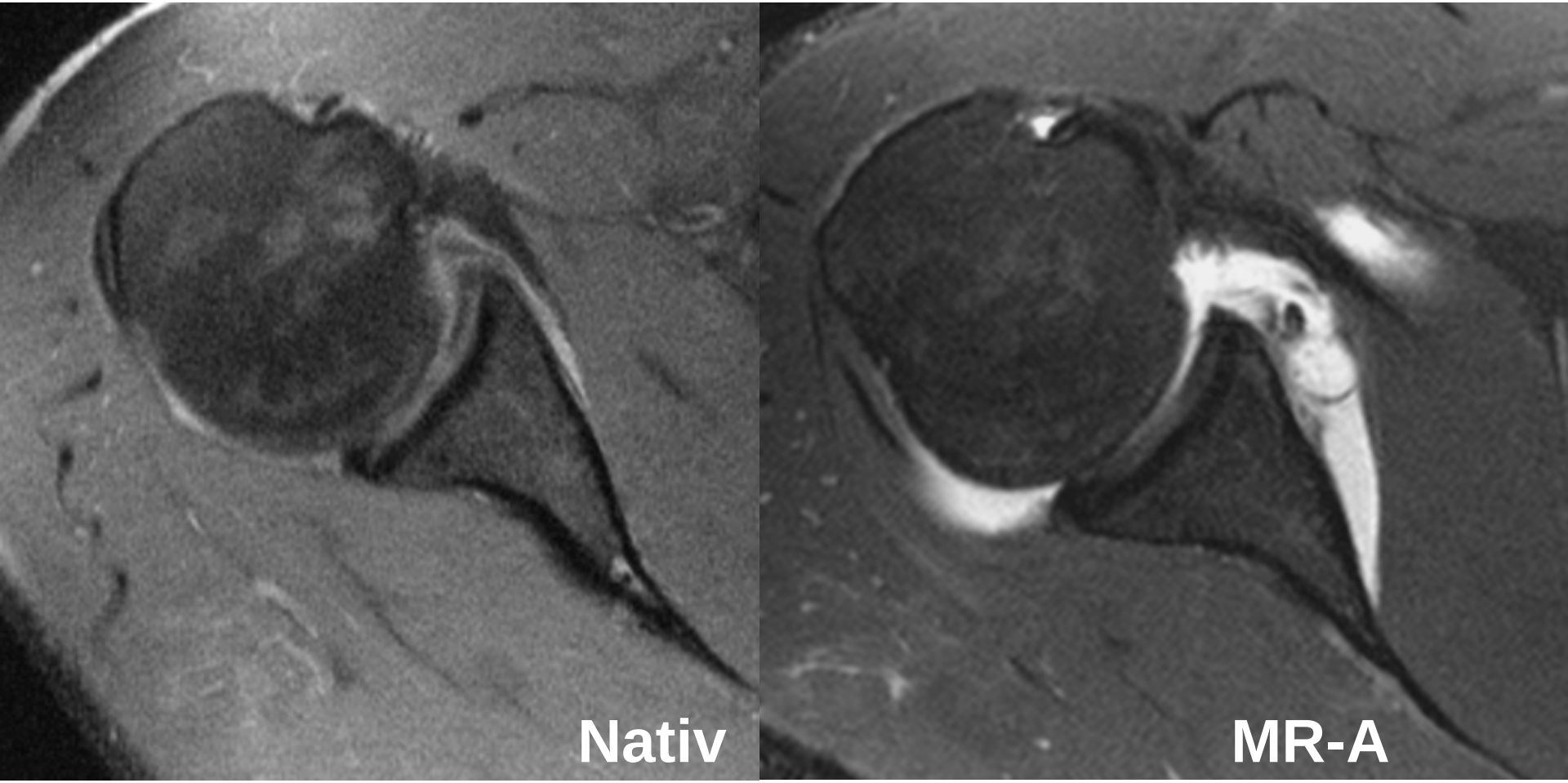

Abduktions- und Außenrotationstrauma beim Profisportler, 2 Tage nach dem Trauma

Sportverletzungen der Schulter

Sequenz	Orientierung	Fett-unterdrückung	Beurteilbare Strukturen
PD/T2 TSE/FSE Alternativ:STIR	anguliert koronar	ja	RM, Bursa subakromialis-subdeltoidea
T1 SE/TSE/FSE	anguliert koronar	ja	sup. Labrum, Bizeps-sehne, artikuläre Oberfläche der RM
T1 SE/TSE/FSE PD TSE/FSE	transversal	fakultativ ja	kapsulolabraler Komplex, Bizeps-, Scp-Sehne
T1 SE/TSE/FSE	anguliert sagittal	nein	Zustand der RM, Akromion, RM-Intervall
T1 SE/TSE/FSE	ABER-Position	fakultativ	anteroinferiore Kapsel und Labrum, posterosuperiore RM

JG|U UNIVERSITÄTSmedizin. MAINZ
Klinik und Poliklinik für Diagnostische und Interventionelle Radiologie

- **Untersuchung in ABER-Position**
  - **Verlängert die Untersuchungsdauer.**
  - **Die dedizierte Schulterspule kann i.d.R. nicht verwendet werden.**
  - **Added Value: besserer Nachweis subtiler Läsionen des Kapsel-Labrum-Komplexes, bessere Erkennbarkeit partieller RM-Rupturen?**

Schreinemachers et al, Skeletal Radiol 2009; 38: 675-683
Omoumi et al, J Magn Reson Imaging 2011; 33: 2-16
May and Bishop, Pediatr Radiol 2013; 43: S135-S140

JG|U UNIVERSITÄTSmedizin. MAINZ
Klinik und Poliklinik für Diagnostische und Interventionelle Radiologie

- **Glenohumerale Instabilitäten**
  - ***TUBS*: Traumatic Unilateral instability with a Bankart lesion requiring Surgery.**
  - ***AMBRII*: Atraumatic Multidirectional and Bilateral instability responding to a Rehabilitation program; Inferior capsular shift operations rarely required.**
  - ***AIOS:* Acquired Instability Overstress Surgery: Mikroinstabilität.**

Sportverletzungen der Schulter

Gruppe	Pathologie	Ätiologie	Befundmuster
1	primäres Impingement, keine Instabilität	subakromiale Enge	RM-Läsionen
2	primäre Instabilität, sekundäres Impingement	repetitives Mikrotrauma	Kapsulolabrale, RM-, und SLAP-Läsionen, p.s. Impingement
3	primäre Instabilität, sekundäres Impingement	generalisierte Hyperlaxität	große Gelenkkapsel, RM-Läsionen, Labrumpathologien
4	primäre Instabilität	akutes Trauma (Luxation)	Verletzungen kapsulolabral, ossäre Begleitläsionen

Jobe et al, Orthop Rev 1989; 18: 963-975
Wörtler et al, Eur Radiol 2006; 16: 2622-2636

Sportverletzungen der Schulter

UNIVERSITÄTSmedizin. MAINZ
Klinik und Poliklinik für Diagnostische und Interventionelle Radiologie

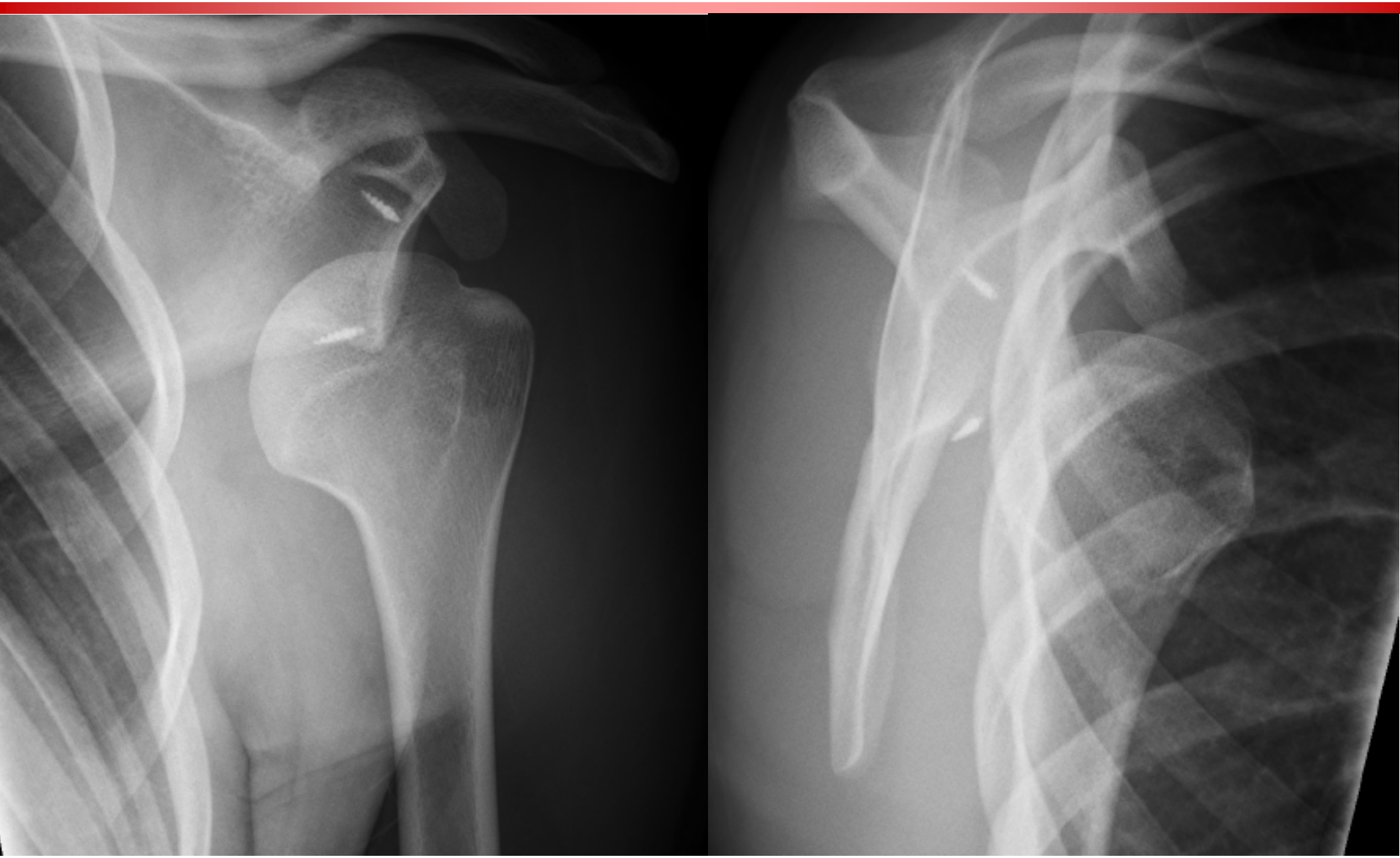

Sportverletzungen der Schulter

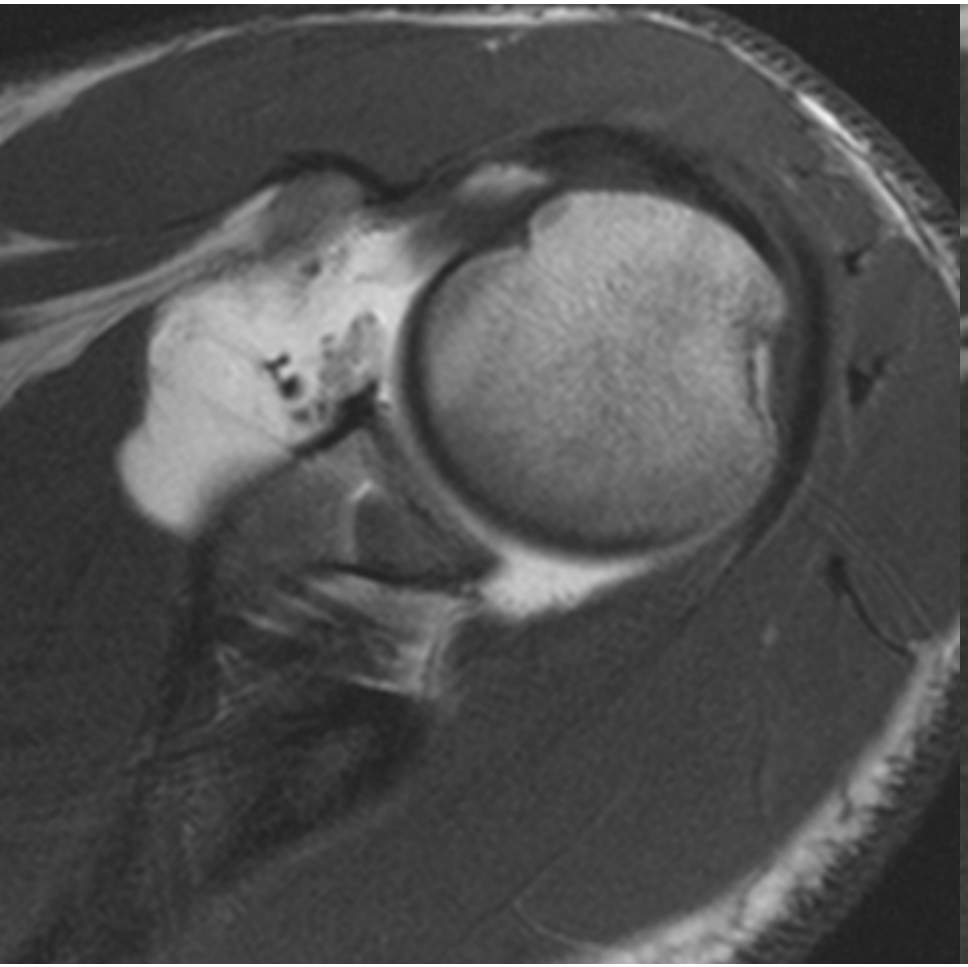

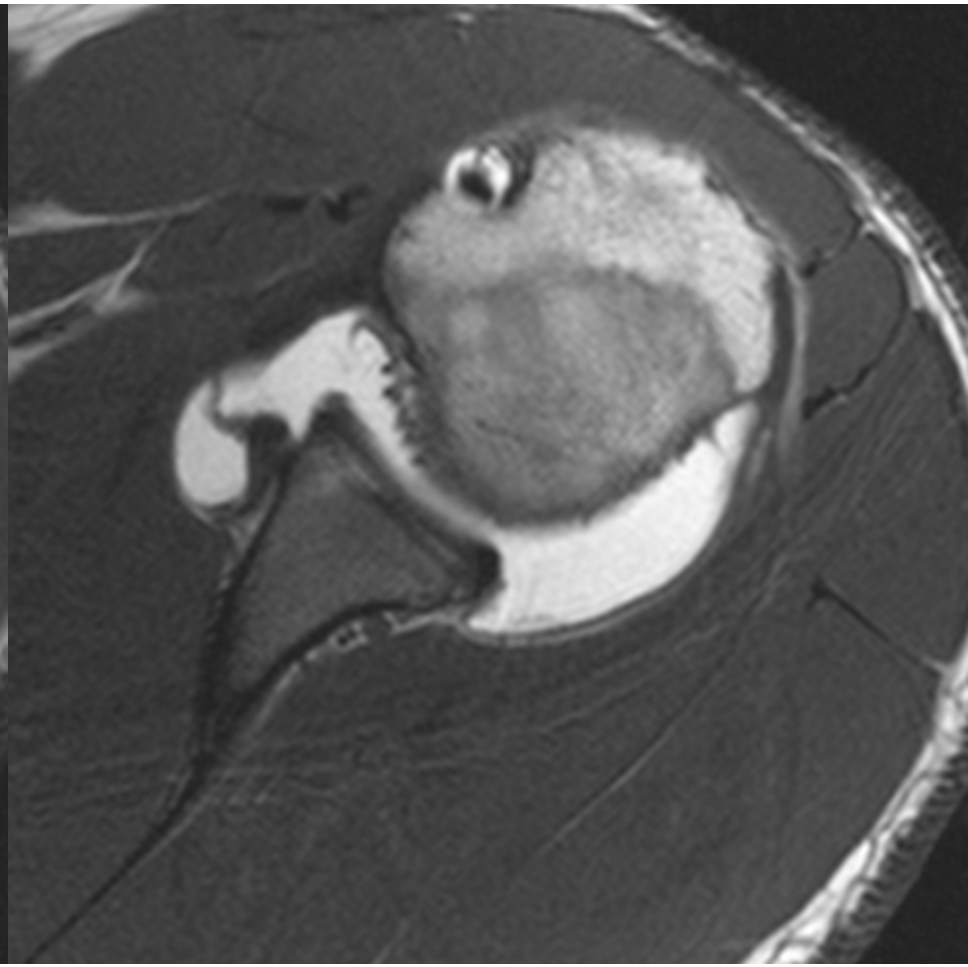

Sportverletzungen der Schulter

UNIVERSITÄTSmedizin. MAINZ
Klinik und Poliklinik für Diagnostische und Interventionelle Radiologie

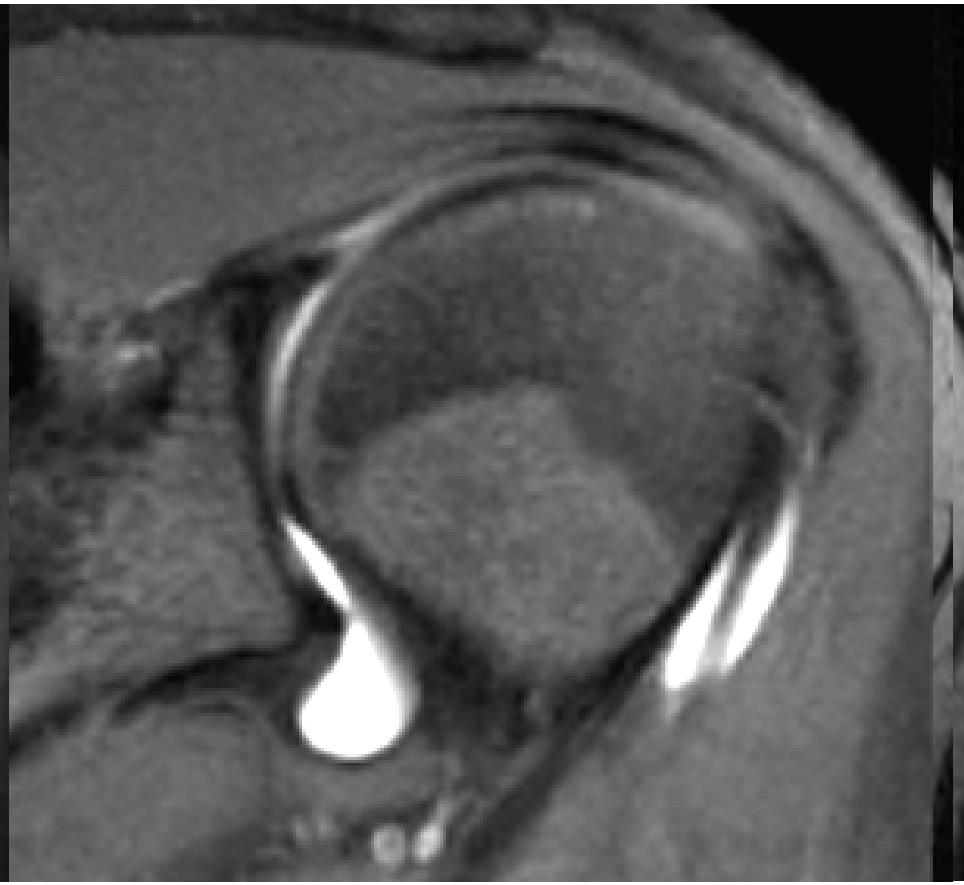

Traumatische **Atraumatische**

Schulterinstabilität

Sportverletzungen der Schulter

UNIVERSITÄTSmedizin. MAINZ
Klinik und Poliklinik für Diagnostische und Interventionelle Radiologie

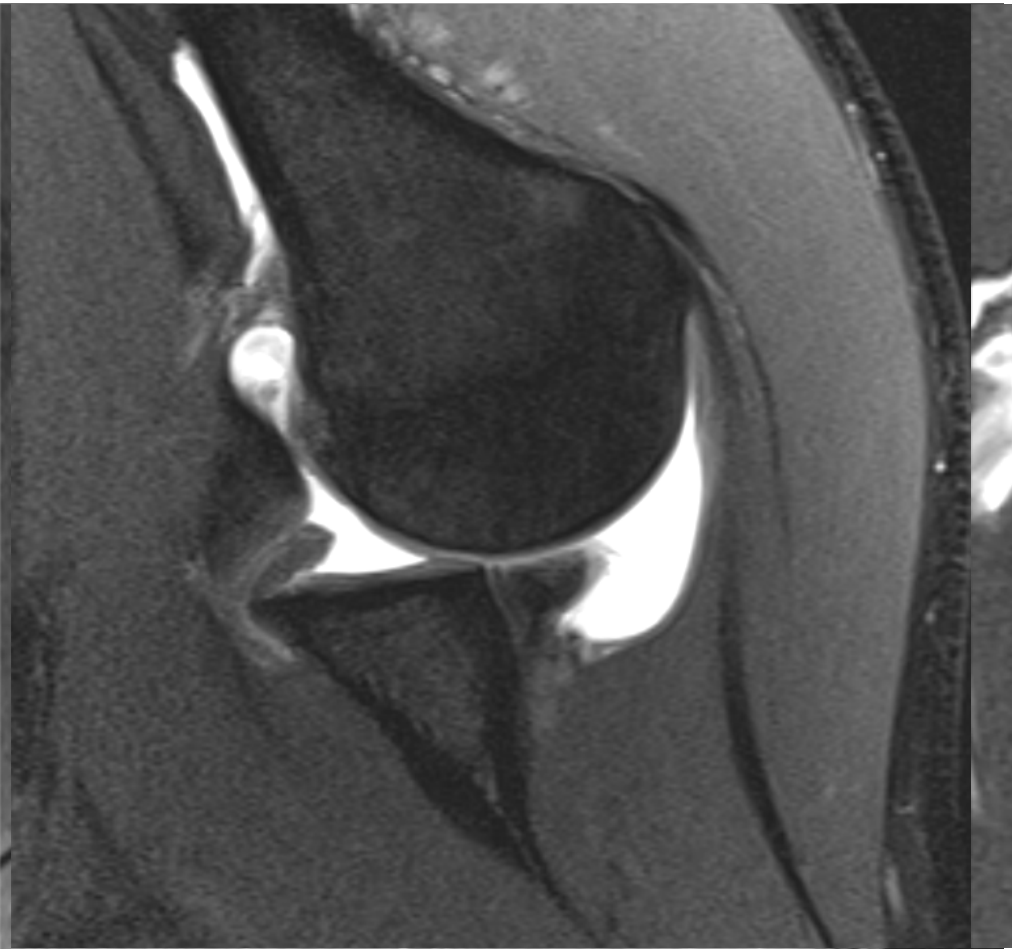

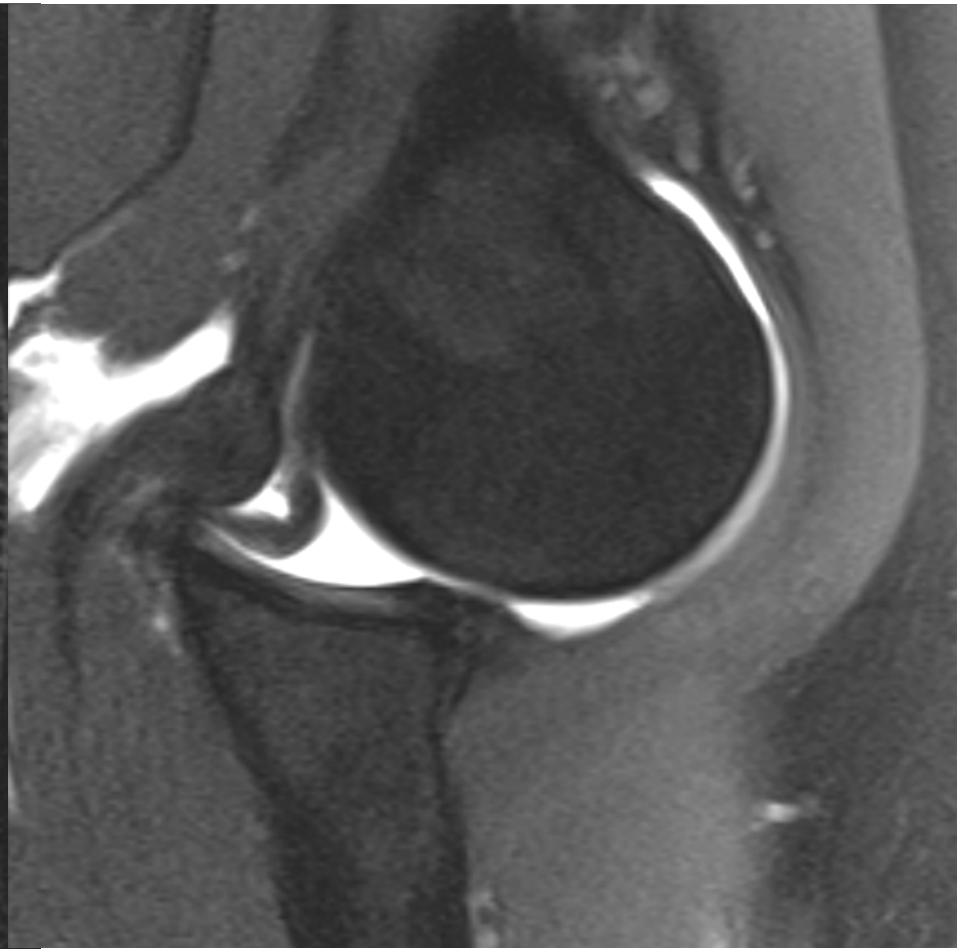

Traumatische **Atraumatische**

hintere Instabilität

Sportverletzungen der Schulter

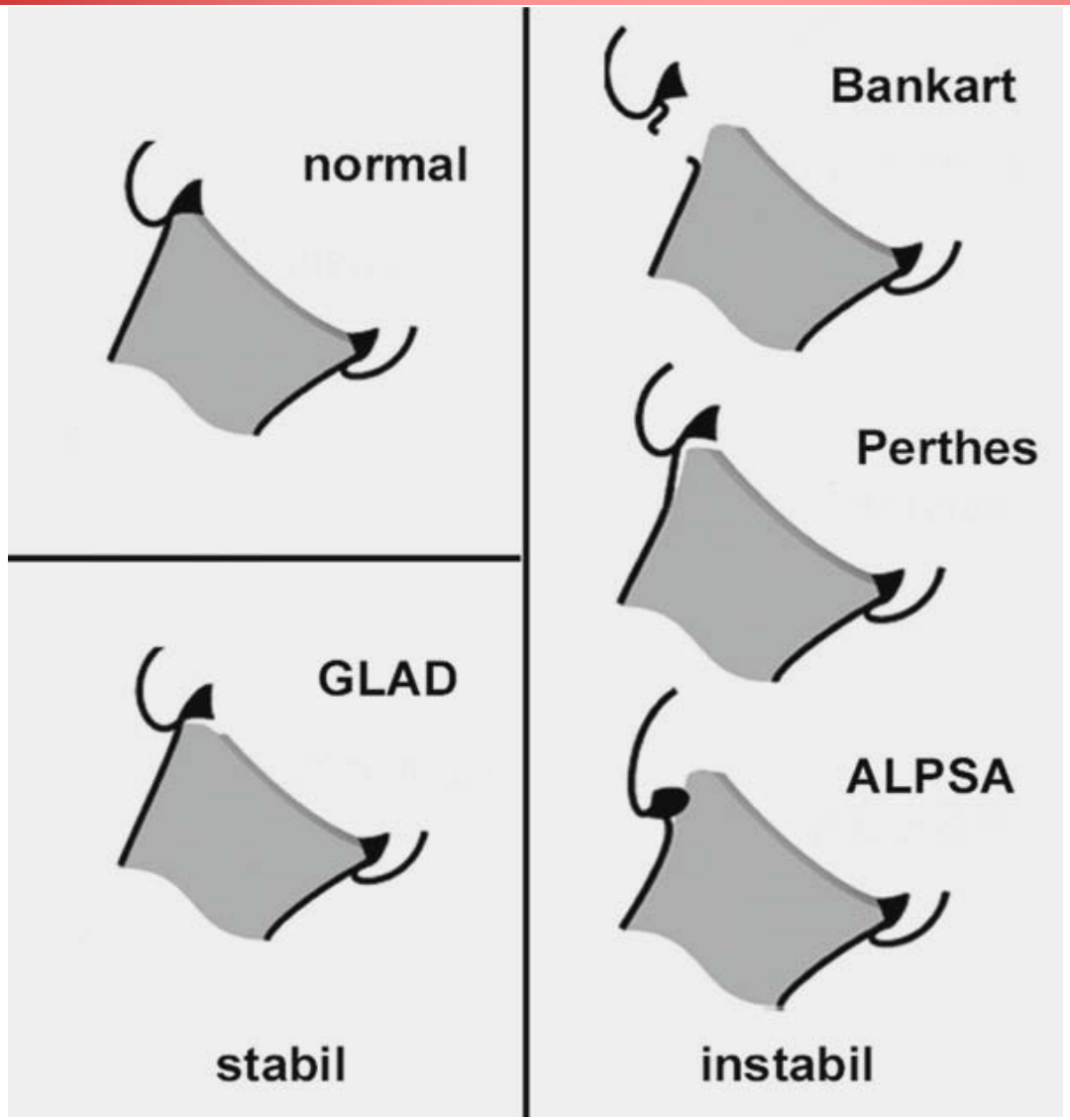

akut

chronisch

Waldt S, Rummeny EJ, RÖFO 2006; 178: 590-599

Sportverletzungen der Schulter

UNIVERSITÄTSmedizin. MAINZ
Klinik und Poliklinik für Diagnostische und Interventionelle Radiologie

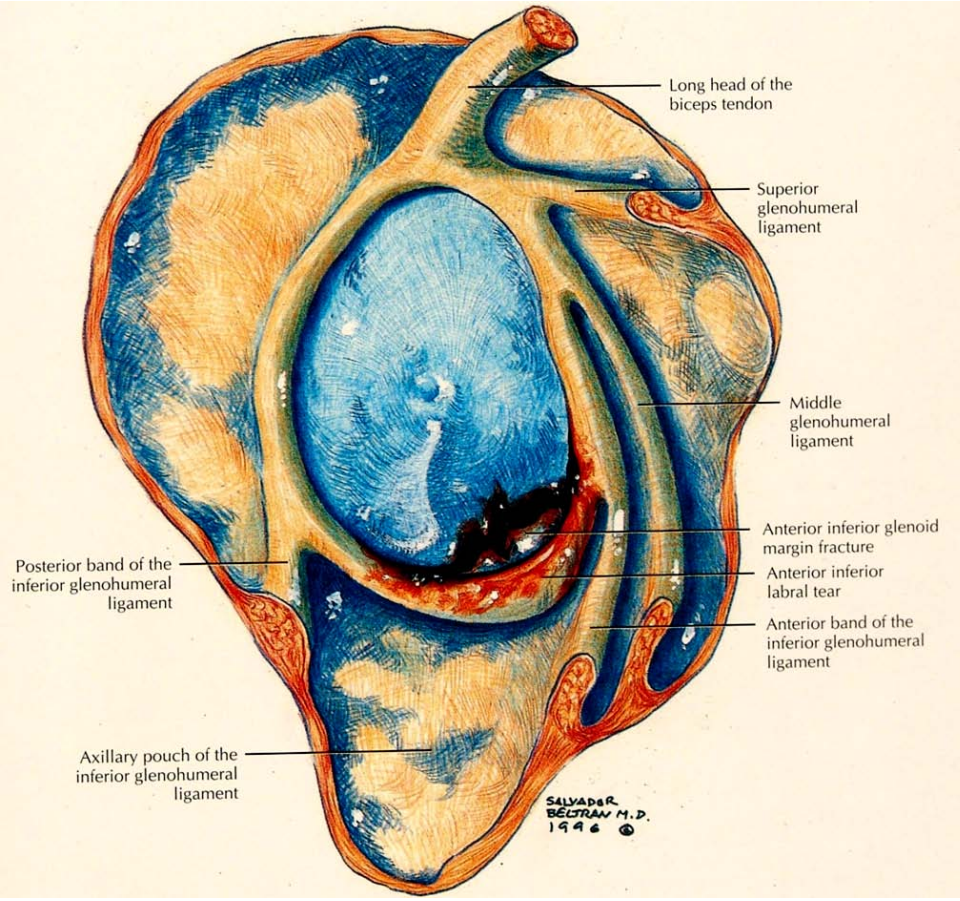

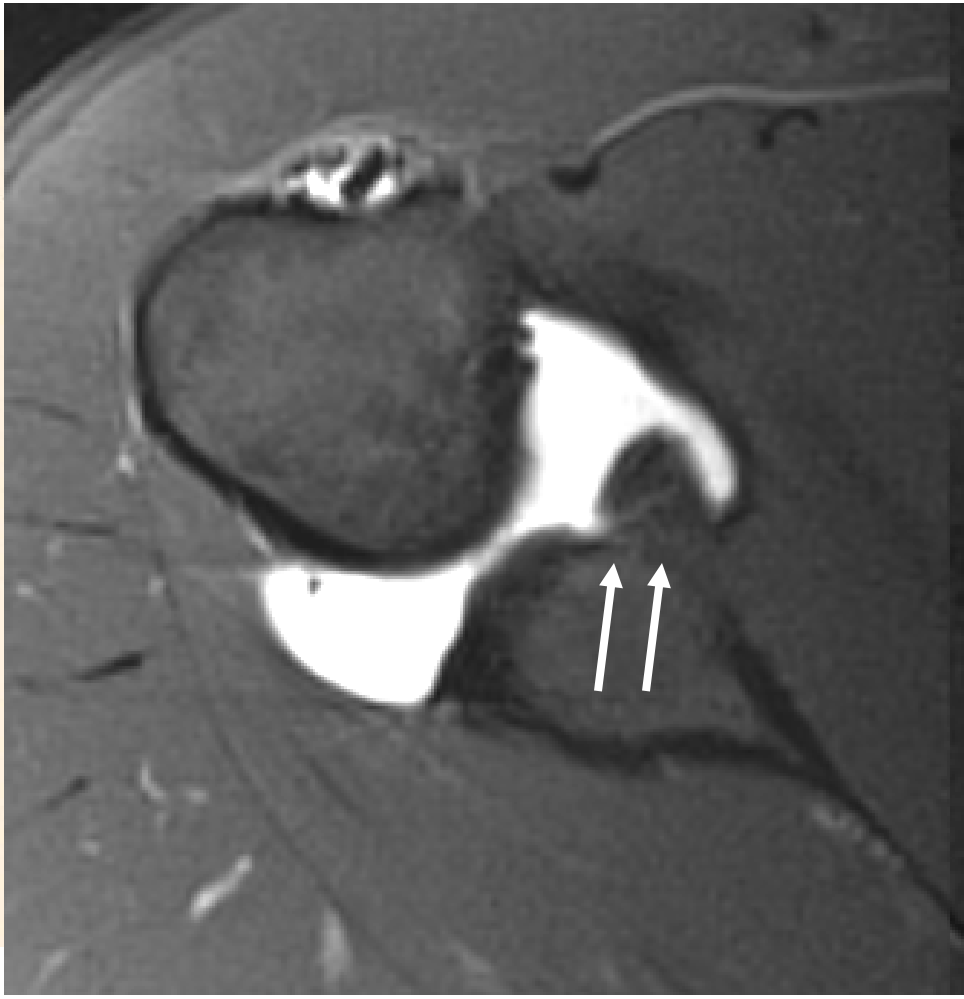

Pfannenrandfraktur („Bony Bankart lesion“)

Sportverletzungen der Schulter

UNIVERSITÄTSmedizin. MAINZ
Klinik und Poliklinik für Diagnostische und Interventionelle Radiologie

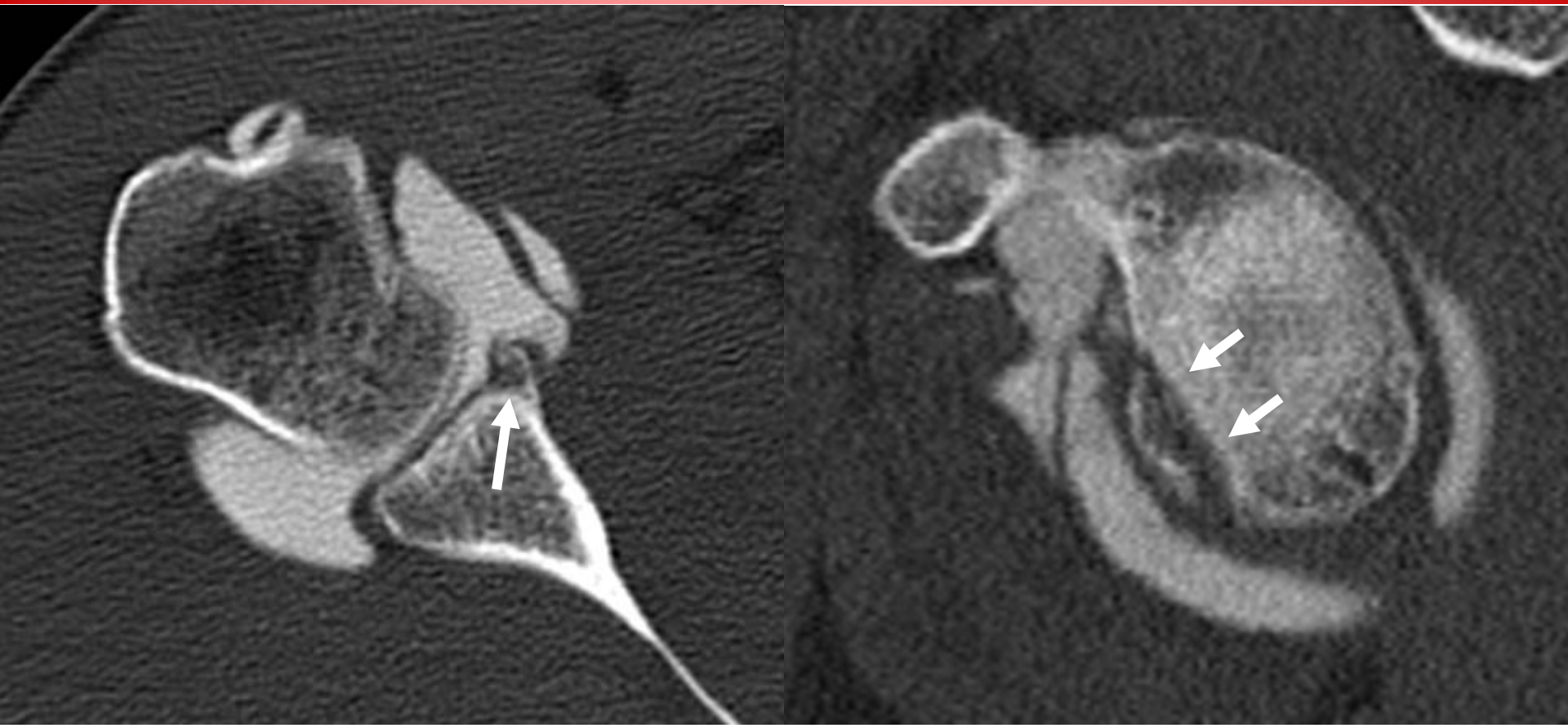

Die CT-Arthrographie weist knöcherne Läsionen des Pfannenrandes sensitiver als die MR-A nach.

Kreitner et al, RÖFO 1992, 157: 37-42
Acid et al, Amer J Roentgenol 2012, 198: 661-667

Sportverletzungen der Schulter

UNIVERSITÄTSmedizin. MAINZ
Klinik und Poliklinik für Diagnostische und Interventionelle Radiologie

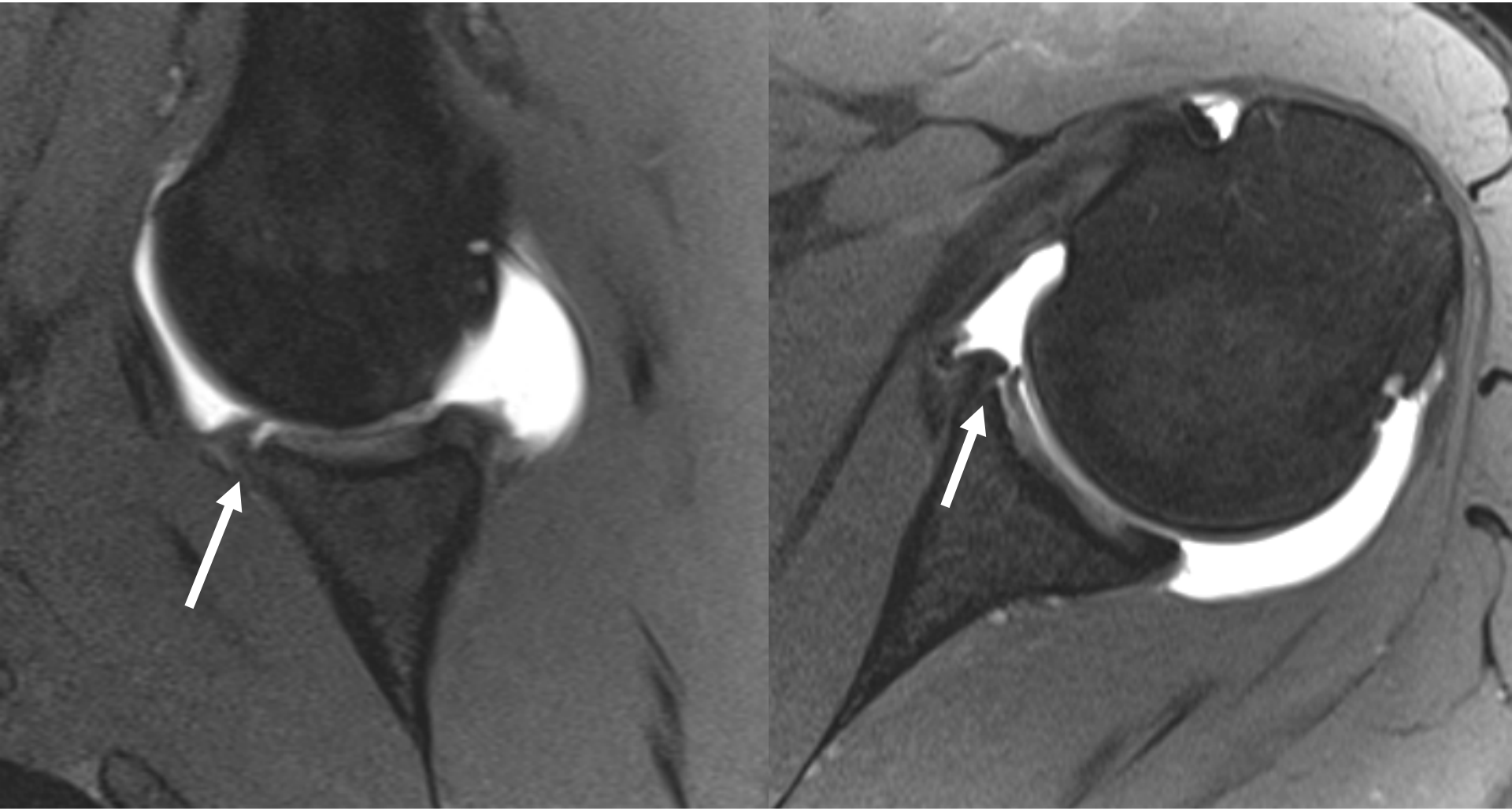

Anteriore GLAD-Läsion

Sportverletzungen der Schulter

UNIVERSITÄTSmedizin. MAINZ
Klinik und Poliklinik für Diagnostische und Interventionelle Radiologie

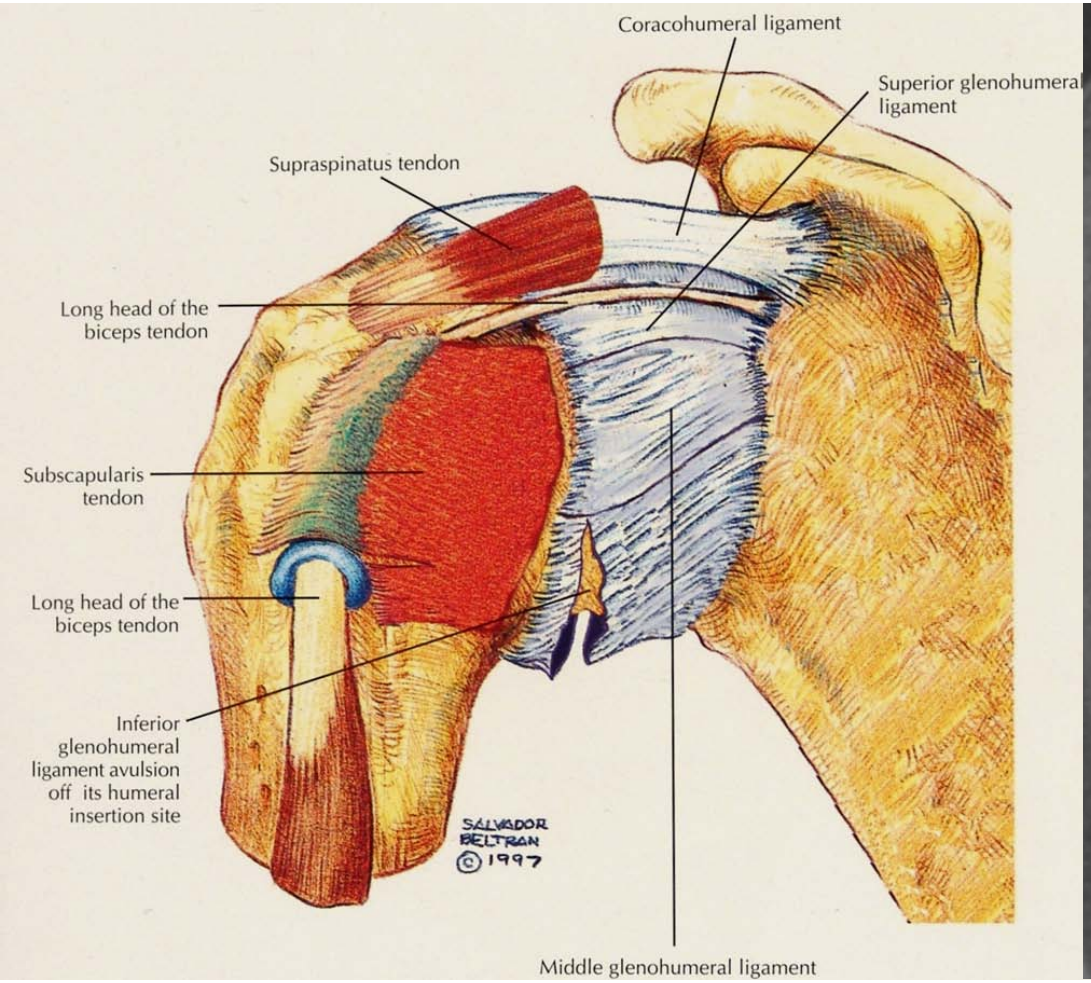

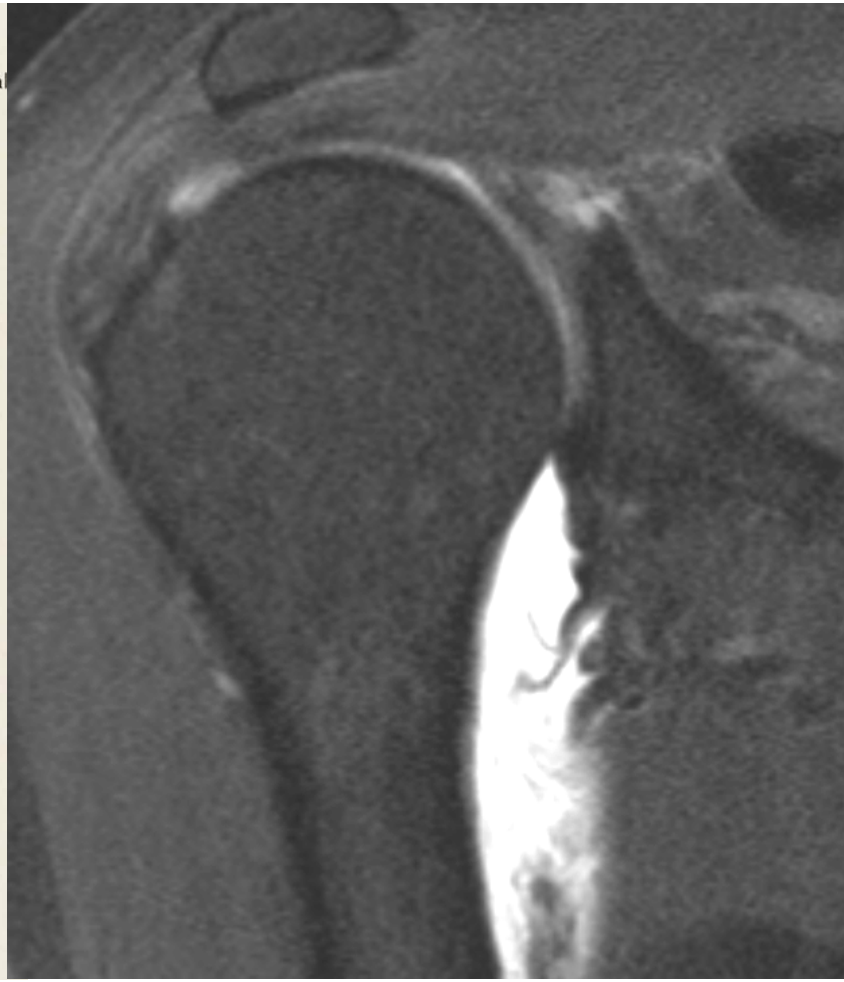

HAGL-Läsion, operationspflichtiger Befund

JG|U UNIVERSITÄTSmedizin. MAINZ
Klinik und Poliklinik für Diagnostische und Interventionelle Radiologie

- **Mikroinstabilität**
  - **Chronische Traumatisierung kapsulärer Strukturen, Überkopfsportler.**
  - **Typischerweise unilateral.**
  - **Verletzte Strukturen: Laxität der Gelenk-kapsel, Labrumverletzungen, SLAP-Läsionen, Einrisse der RM (posterosuperior).**

Wörtler und Waldt, Eur Radiol 2006; 16: 2622-2636

Sportverletzungen der Schulter

UNIVERSITÄTSmedizin. MAINZ
Klinik und Poliklinik für Diagnostische und Interventionelle Radiologie

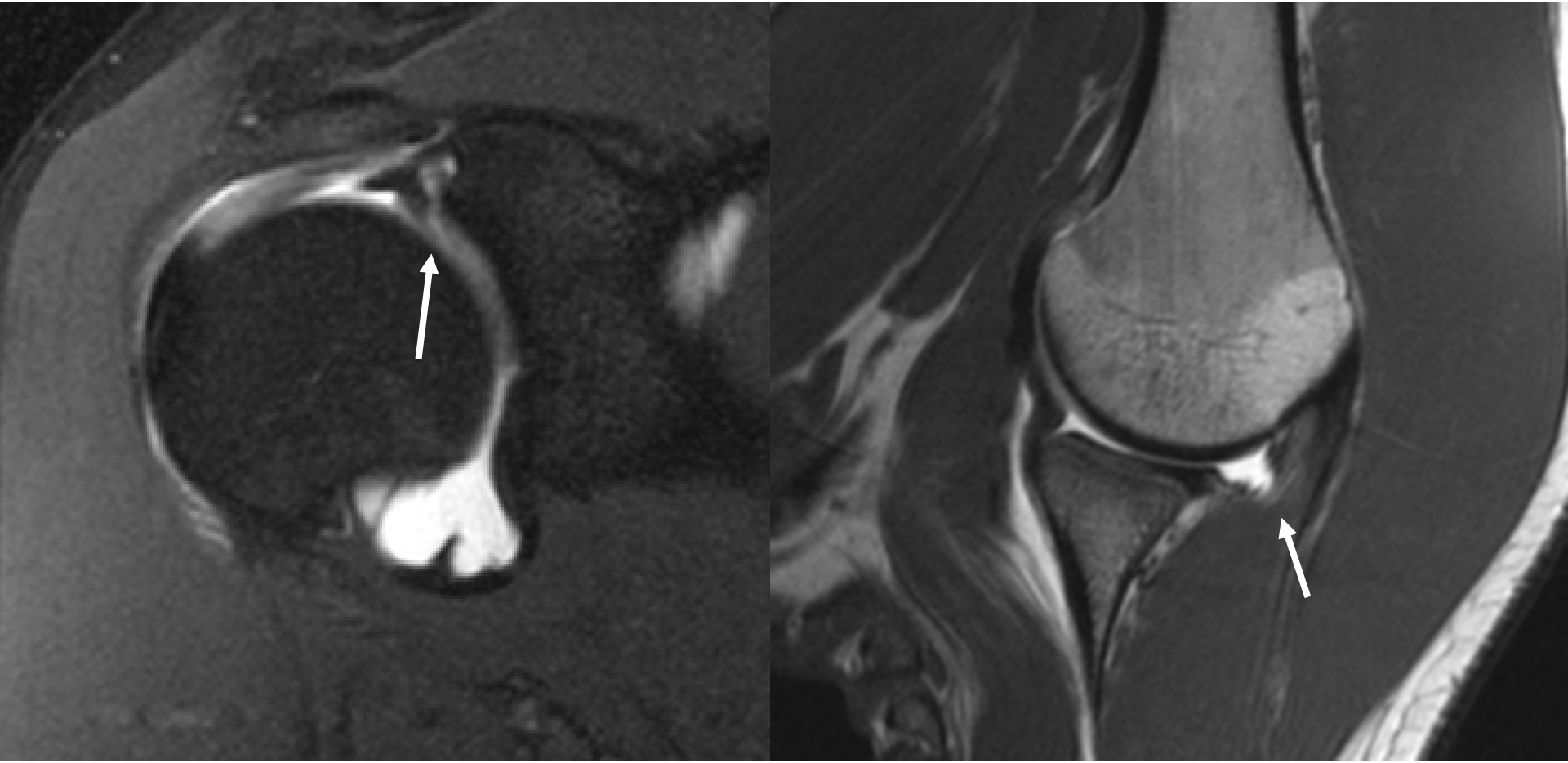

Instabilität beim Sportler mit SLAP- und RM-Läsion

Sportverletzungen der Schulter

UNIVERSITÄTSmedizin. MAINZ
Klinik und Poliklinik für Diagnostische und Interventionelle Radiologie

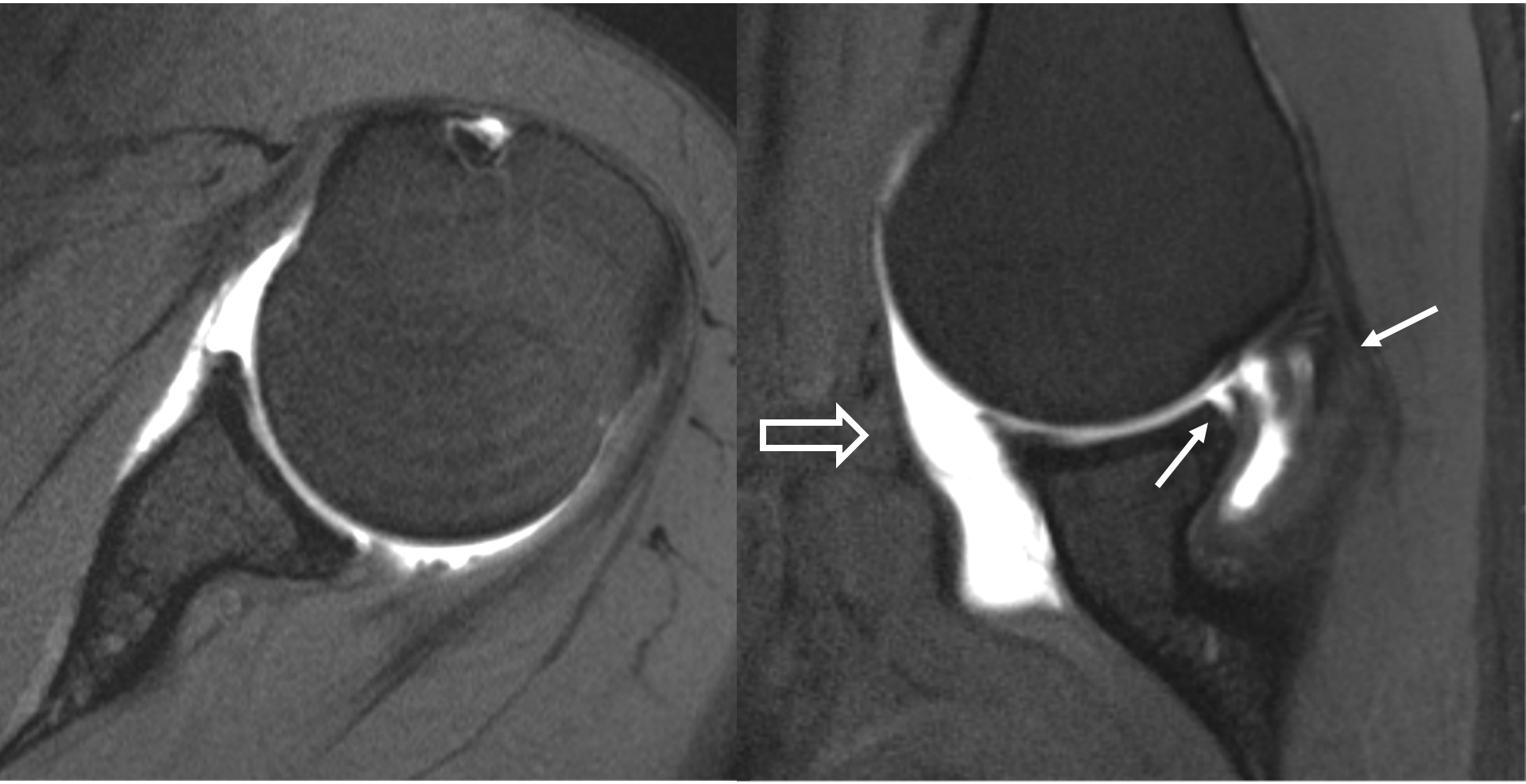

Posterosuperiores glenoidales Impingement mit Riss im Labrum, Partialruptur der RM posterosuperior und Ablösung der ventralen Gelenkkapsel

JG|U UNIVERSITÄTSmedizin. MAINZ
Klinik und Poliklinik für Diagnostische und Interventionelle Radiologie

- **SLAP-Läsionen**
  - **Def.: Läsion des superioren Labrums mit anterior-posteriorer Ausdehnung um den Bizepssehnenanker.**
  - **Typ 1: degenerative Auffaserung.**
  - **Typ 2: sulkusähnliche Lösung des Labrums mit instabilem Bizepsanker; schwierige Abgrenzung zum physiol. vorhandenen Rezessus!**

JG|U UNIVERSITÄTSmedizin. MAINZ
Klinik und Poliklinik für Diagnostische und Interventionelle Radiologie

- **SLAP-Läsionen**
  - **Typ 3: Labrumläsion vergleichbar mit einer Korbhenkelläsion des Meniskus.**
  - **Typ 4: Ausdehnung der Läsion in die Bizepssehnensubstanz.**
  - **Sensitivität: 86-91%, Spezifität 77-93% Übereinstimmung mit Arthroskopie bez. Detektion und Schweregrad: κ = 0,82, bzw. κ = 0,63.**

Holzapfel et al, Eur Radiol 2010; 20: 666-673
Modarresi et al AJR 2011; 197: 596-603
Modarresi et al AJR 2011; 197: 604-611

Sportverletzungen der Schulter

UNIVERSITÄTSmedizin. MAINZ
Klinik und Poliklinik für Diagnostische und Interventionelle Radiologie

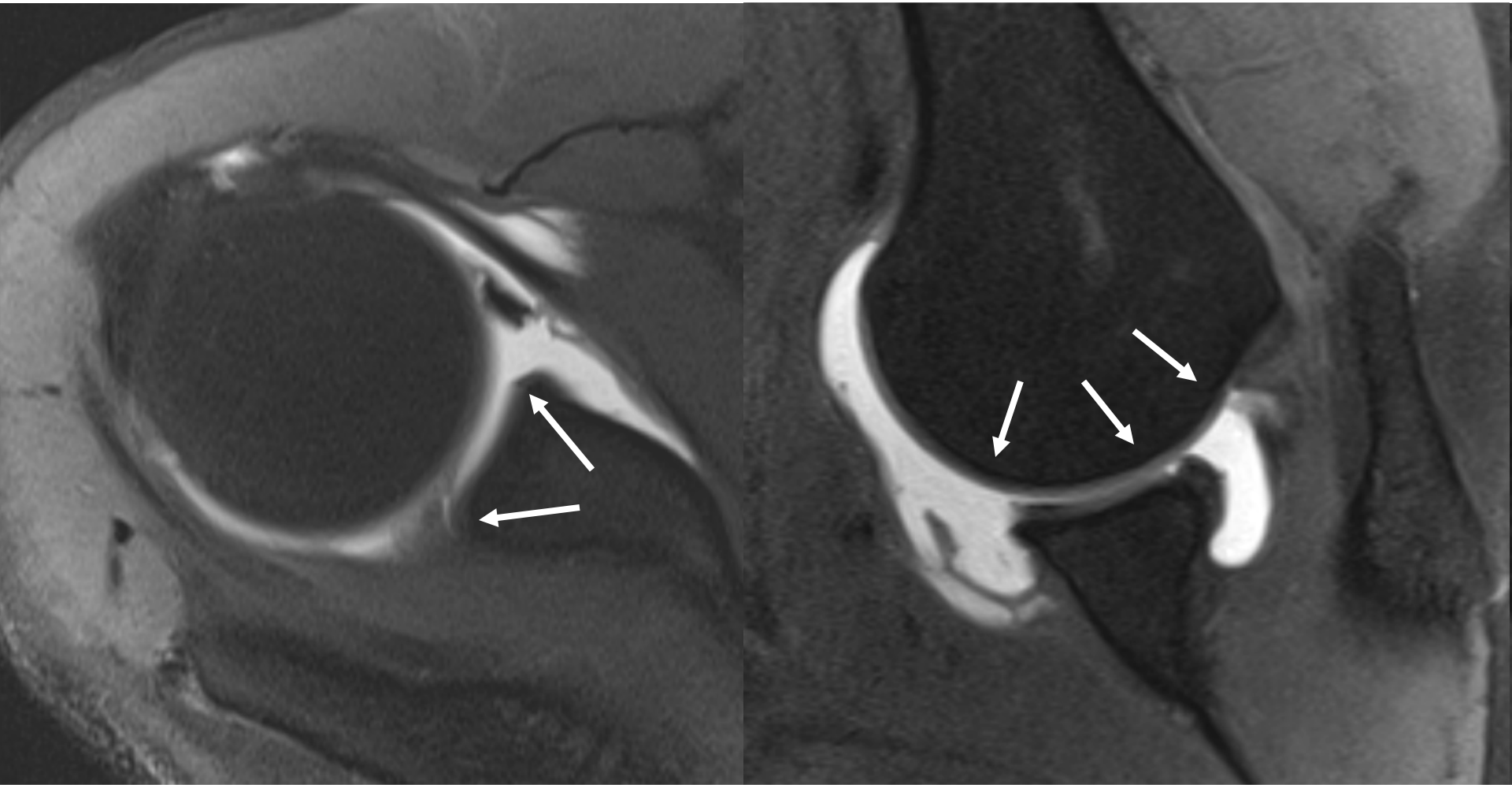

SLAP-2-Läsionen

Sportverletzungen der Schulter

UNIVERSITÄTSmedizin. MAINZ
Klinik und Poliklinik für Diagnostische und Interventionelle Radiologie

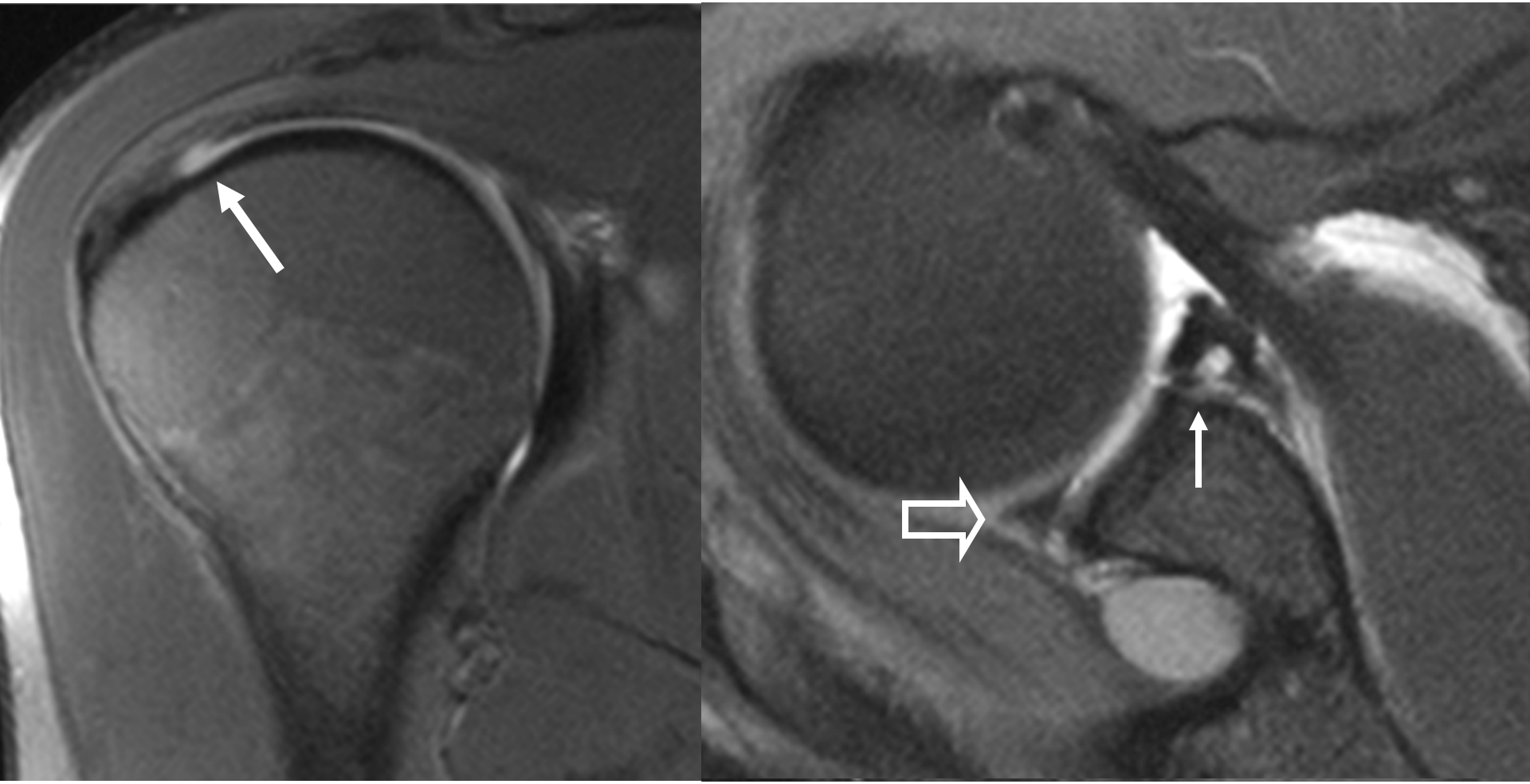

SLAP 3 - Läsion mit Ausdehnung auf das vordere und hintere Labrum (Typ 9)

Sportverletzungen der Schulter

UNIVERSITÄTSmedizin. MAINZ
Klinik und Poliklinik für Diagnostische und Interventionelle Radiologie

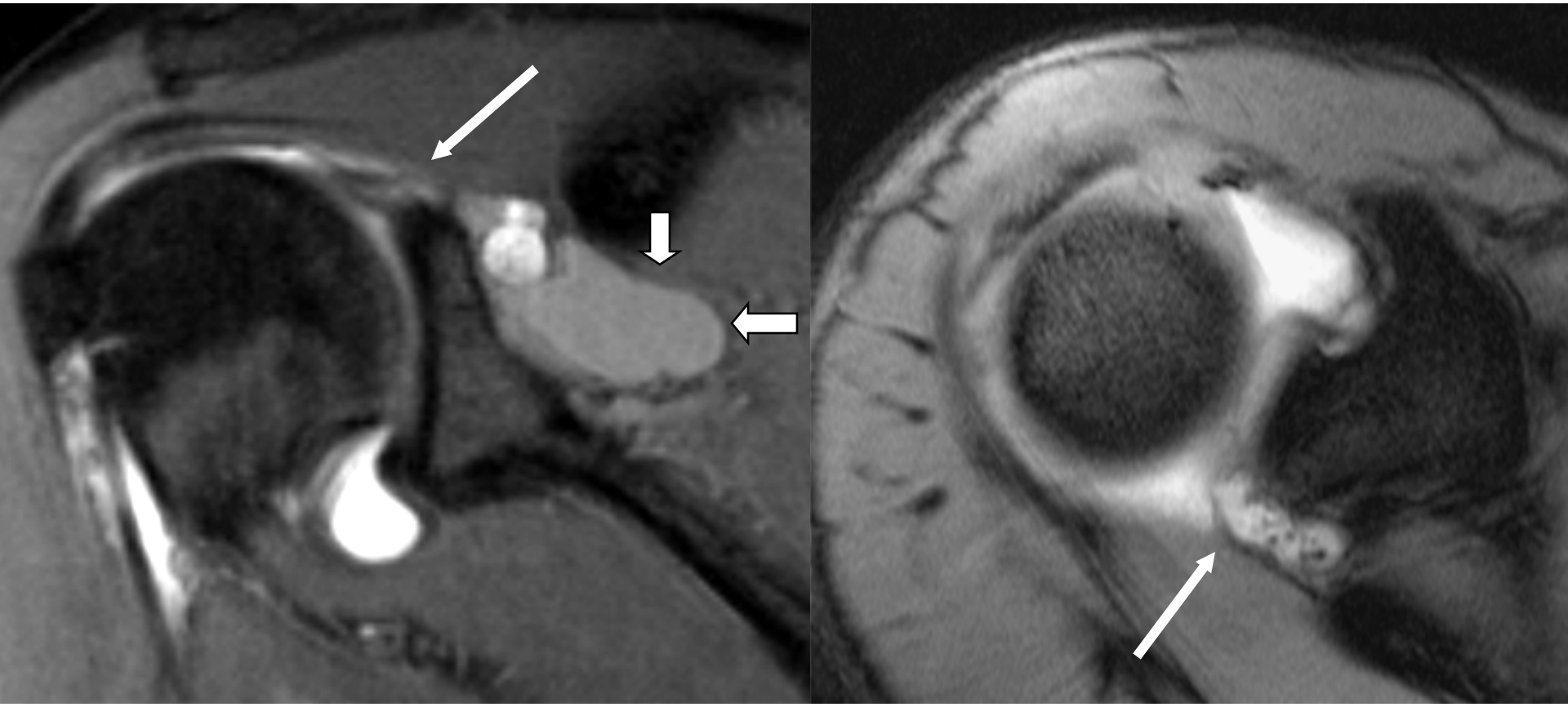

Paralabrale Zyste bei Riss im posterosuperioren Labrum; Ausdehnung in die Fossa supraspinata, typisches Verletzungsmuster beim Volleyball.

JG|U UNIVERSITÄTSmedizin. MAINZ
Klinik und Poliklinik für Diagnostische und Interventionelle Radiologie

- **Läsionen des „Pulleys“ der Bizepssehne**
  - **Mediale Verlagerung auf transversalen Aufnahmen.**
  - **Pathologie benachbarter RM-Sehnen: Mm. supraspinatus und subscapularis.**
  - **Unterbrechung / Nichtabgrenzbarkeit des sup. glenohumeralen Ligamentes.**
  - **Kaliberschwankungen/ SI-Inhomogenitäten.**
  - **Verlagerung der Bizepssehne nach kaudal.**

Schaeffeler et al, Radiology 2012; 264: 504-513

Sportverletzungen der Schulter

UNIVERSITÄTSmedizin. MAINZ
Klinik und Poliklinik für Diagnostische und Interventionelle Radiologie

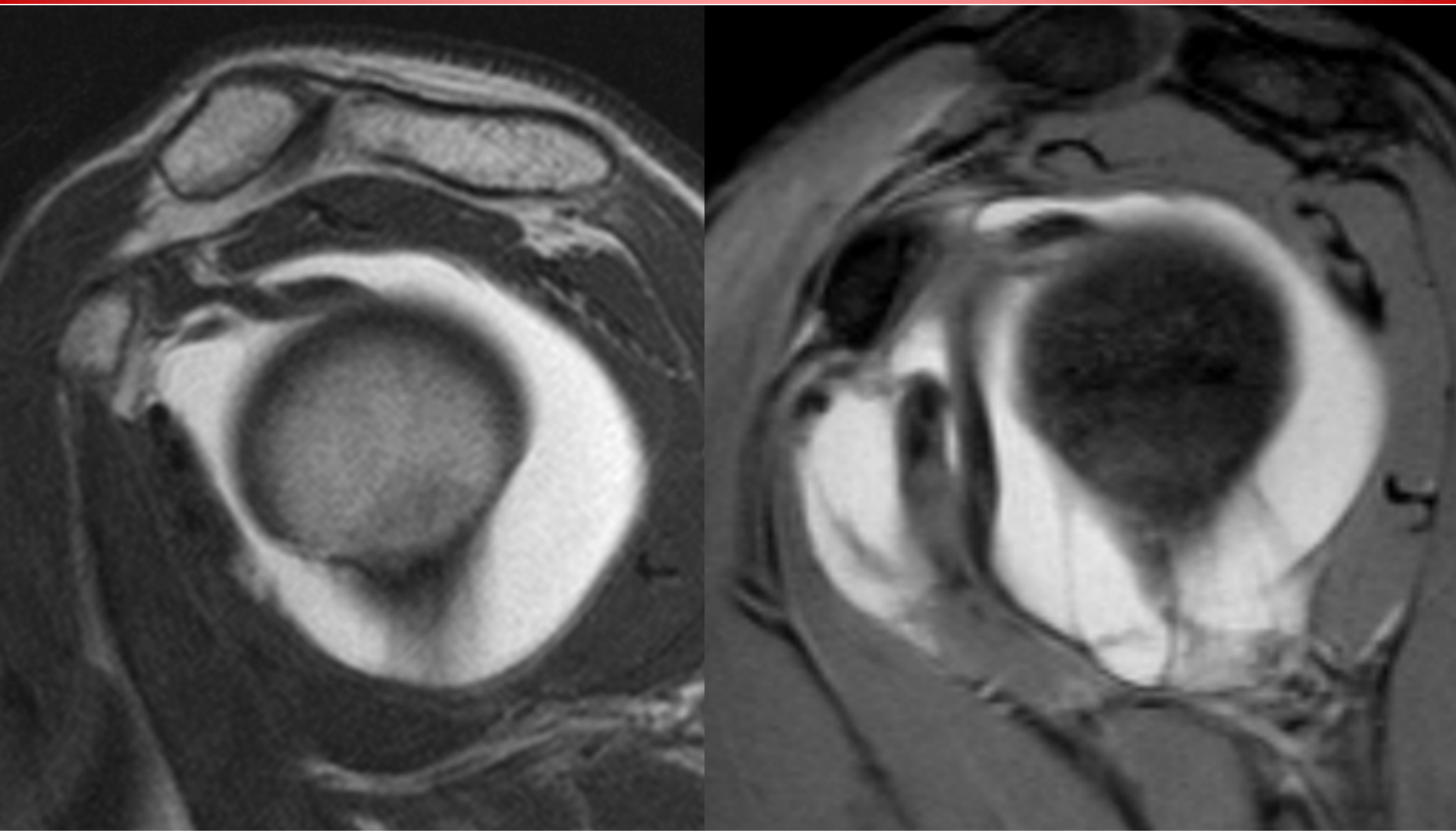

Normalbefunde, direkte MR-Arthrographie

Sportverletzungen der Schulter

UNIVERSITÄTSmedizin. MAINZ
Klinik und Poliklinik für Diagnostische und Interventionelle Radiologie

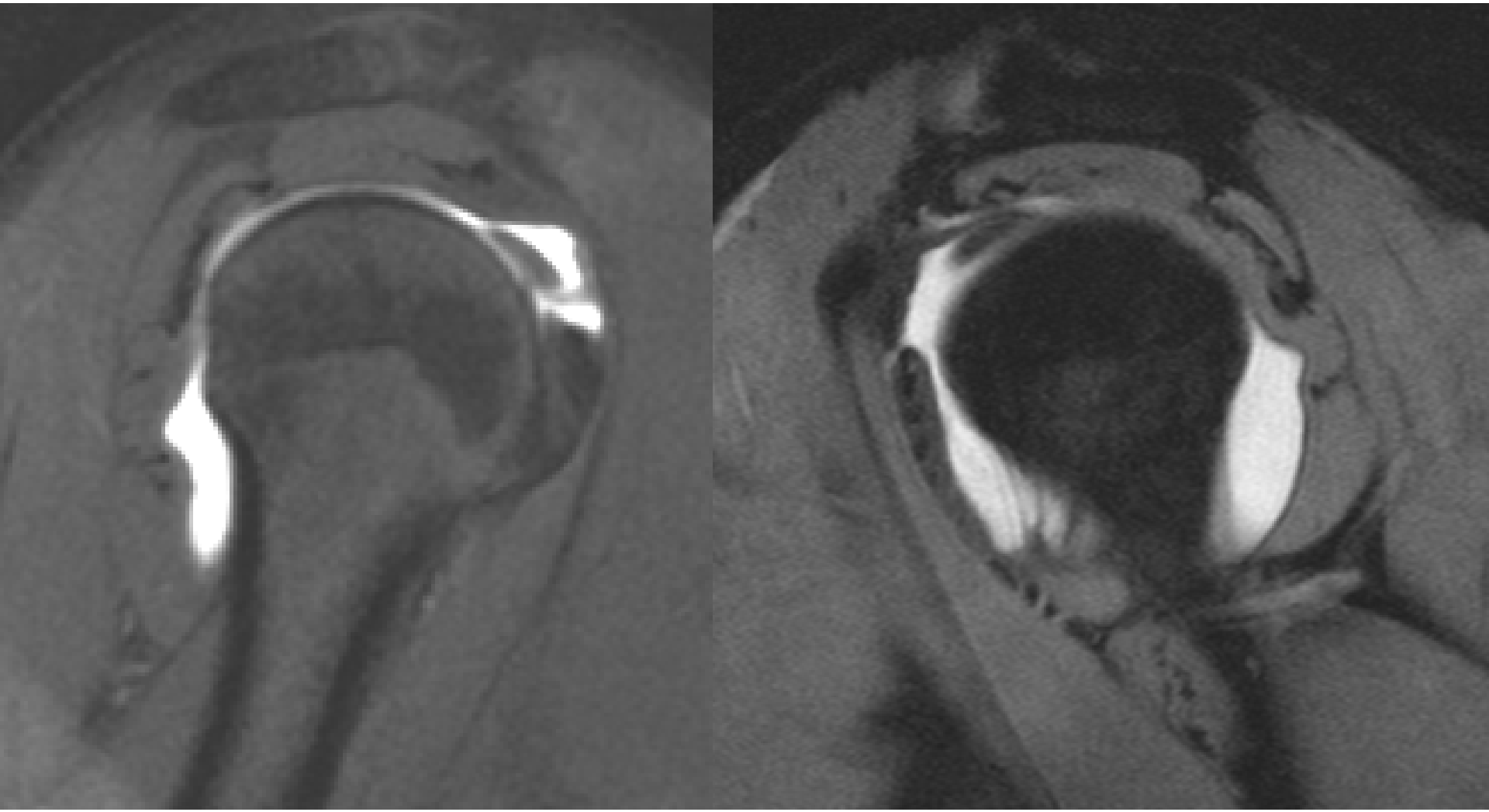

Normalbefunde, direkte MR-Arthrographie

Sportverletzungen der Schulter

UNIVERSITÄTSmedizin. MAINZ
Klinik und Poliklinik für Diagnostische und Interventionelle Radiologie

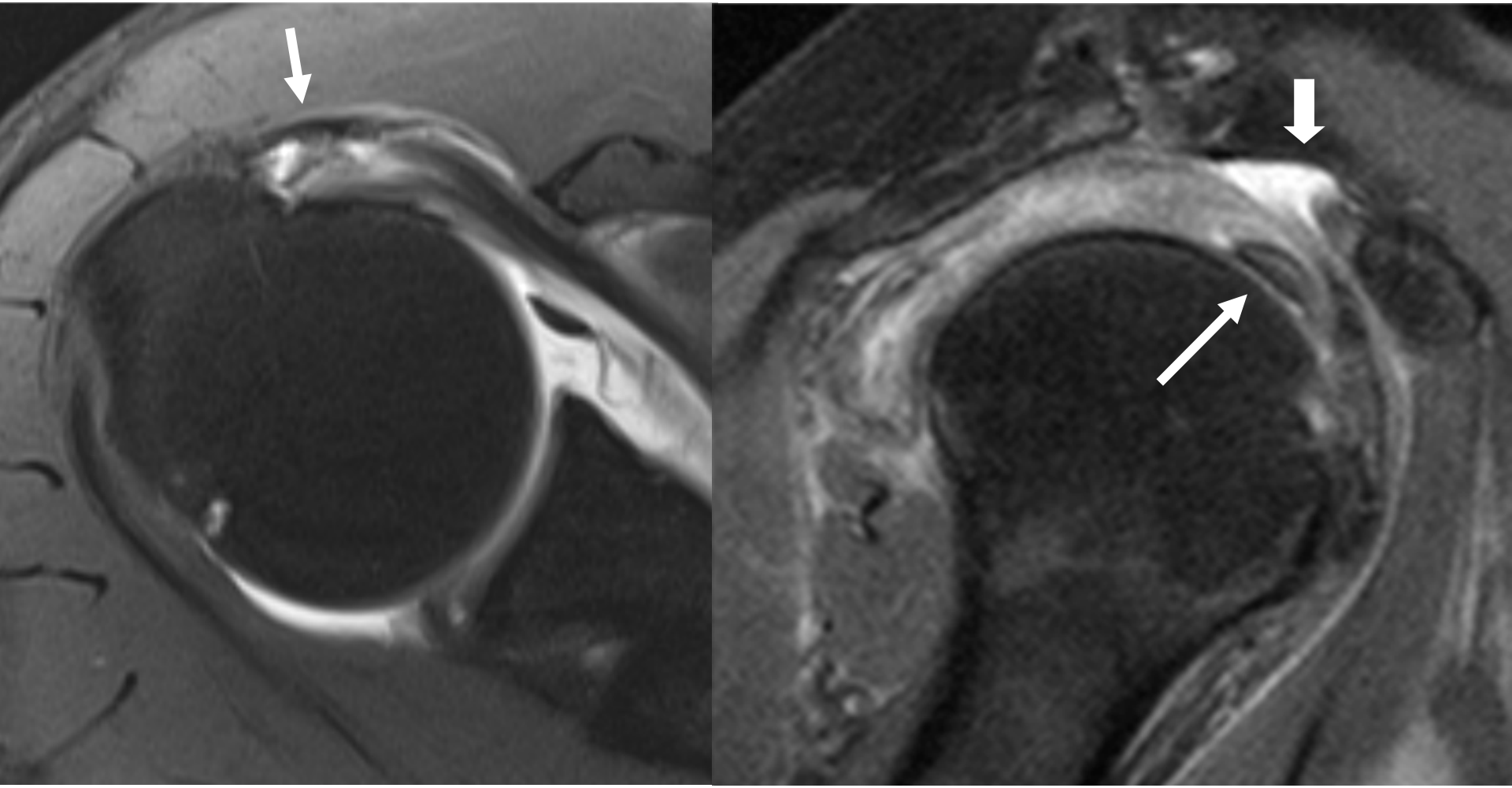

Pulley-Läsionen

- **Läsionen der Rotatorenmanschette**
  - **Tendenziell eher bei älteren Sportlern.**
  - **Subtile Analyse des Ansatzbereiches der RM: differenzierte Beurteilung mit Unterscheidung von:**
    - ✓ **CID, PASTA**
    - ✓ **reverse PASTA**
    - ✓ **PAINT**
    - ✓ **.....**

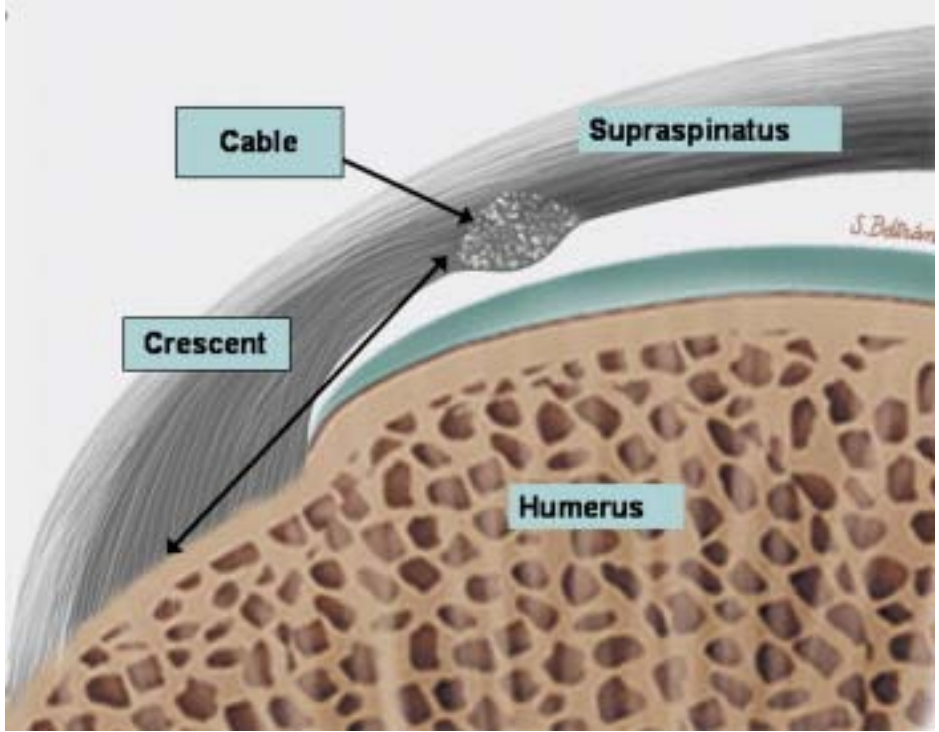

Sportverletzungen der Schulter

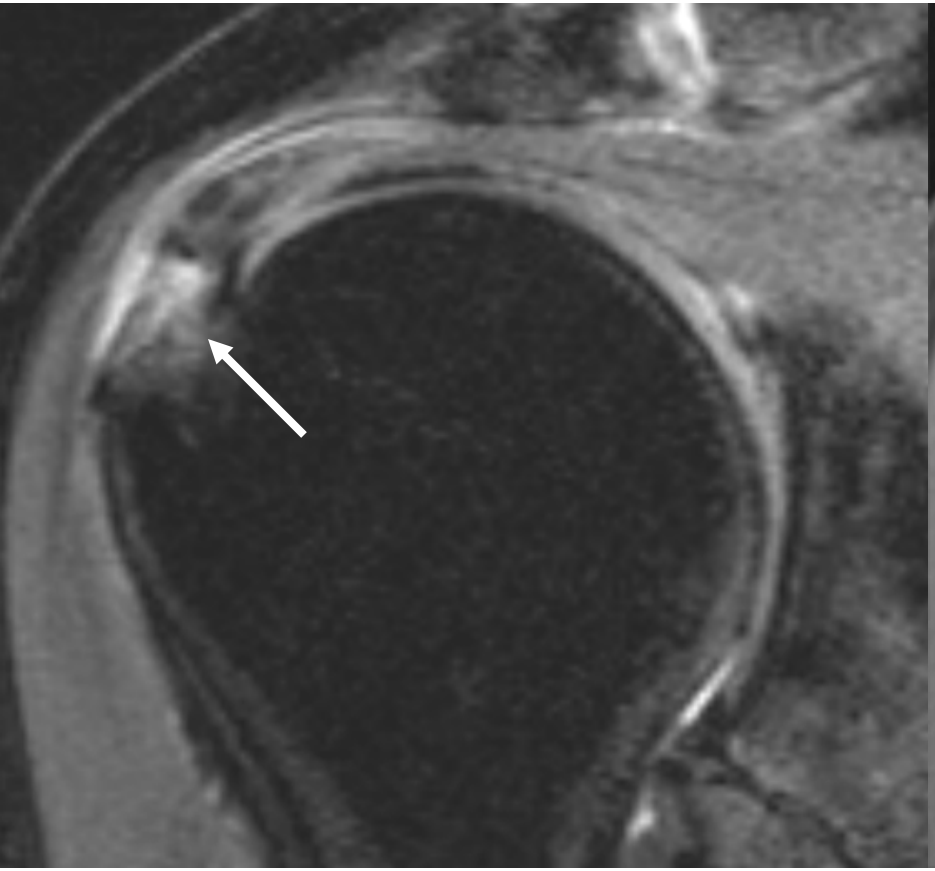

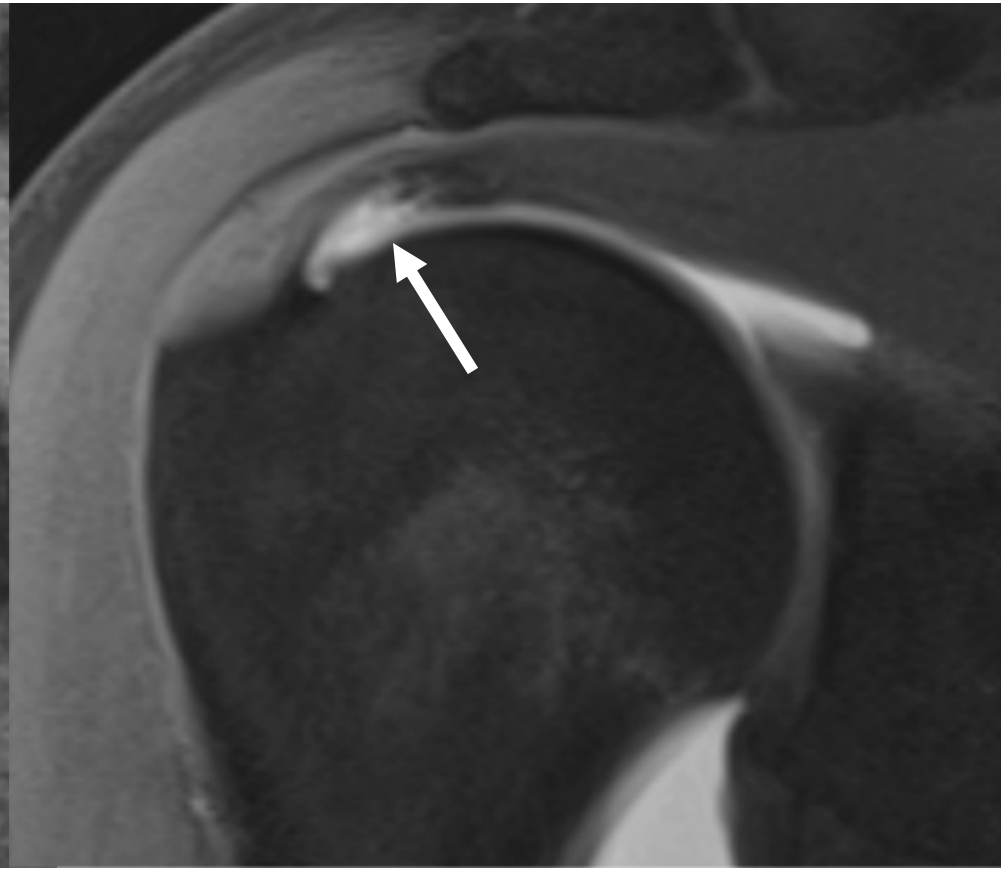

CID-

PASTA-Läsion

Sportverletzungen der Schulter

UNIVERSITÄTSmedizin. MAINZ
Klinik und Poliklinik für Diagnostische und Interventionelle Radiologie

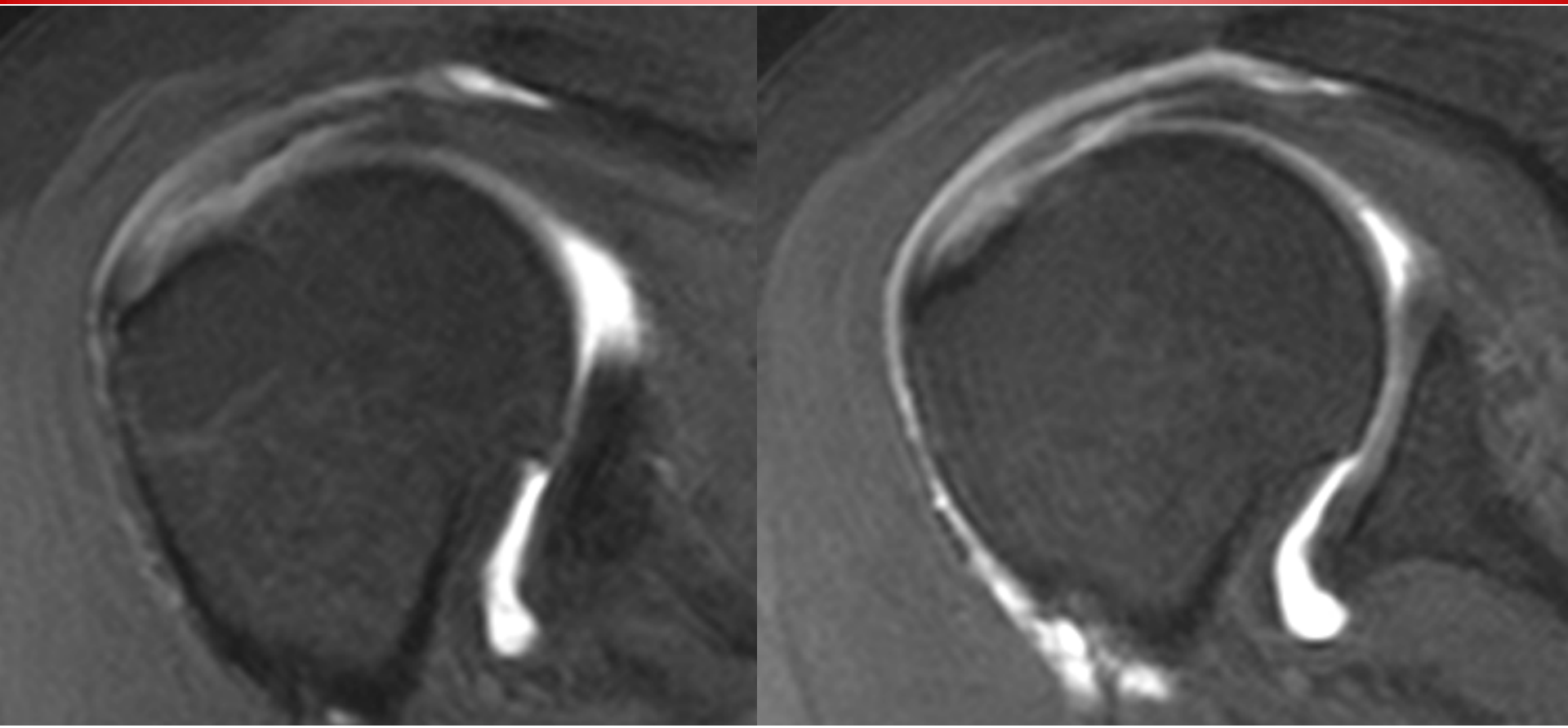

Beginn und Ausdehnung einer auf degenerativer Basis entstehenden RM-Ruptur, mit interstitieller Delamination, PAINT-Läsion

UNIVERSITÄTSmedizin. MAINZ
Klinik und Poliklinik für Diagnostische und Interventionelle Radiologie

- **Take Home Points**
  - **Die Mehrzahl von Sportverletzungen an der Schulter erfordert eine differenzierte Abklärung.**
  - **Sind Verletzungen durch Rö- oder CT-Aufnahmen nicht ausreichend beurteilbar, sollte eine MR-Arthrographie als weiterführende Bildgebung eingesetzt werden.**

Sportverletzungen der Schulter

UNIVERSITÄTSmedizin. MAINZ
Klinik und Poliklinik für Diagnostische und Interventionelle Radiologie