WS 115: Heart – Reloaded:

Das konventionelle Röntgenbild im Vergleich zu den modernen Schnittbildverfahren

Vorhöfe, Kammern und Klappen

Karl-Friedrich Kreitner

UNIVERSITÄTSmedizin. MAINZ
Klinik und Poliklinik für Diagnostische und Interventionelle Radiologie

JG|U UNIVERSITÄTSmedizin. MAINZ
Klinik und Poliklinik für Diagnostische und Interventionelle Radiologie

- **Klinische Realität**
  - **Thoraxaufnahmen zählen zu den am häufigsten zu befundenden Aufnahmen in der klinische Routine.**
  - **Auch bei Patienten mit einem Herzvitium und vorhandener, z.T. extensiver Vordiagnostik bislang noch kein eindeutiger Verzicht auf Thoraxaufnahmen in 2 Ebenen erkennbar.**

Heart - Reloaded:
Vorhöfe, Kammern und Klappen

UNIVERSITÄTSmedizin. MAINZ
Klinik und Poliklinik für Diagnostische und Interventionelle Radiologie

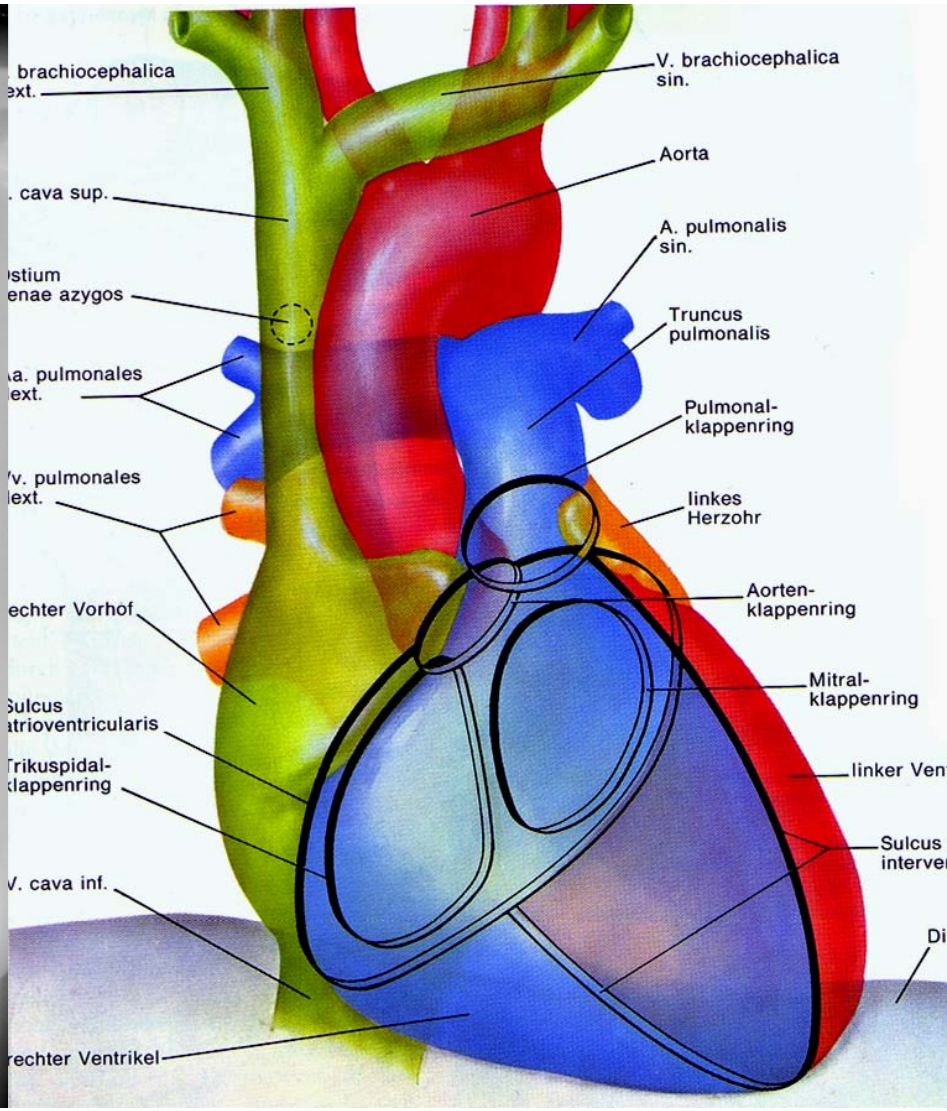

Heart - Reloaded: Vorhöfe, Kammern und Klappen

UNIVERSITÄTSmedizin. MAINZ
Klinik und Poliklinik für Diagnostische und Interventionelle Radiologie

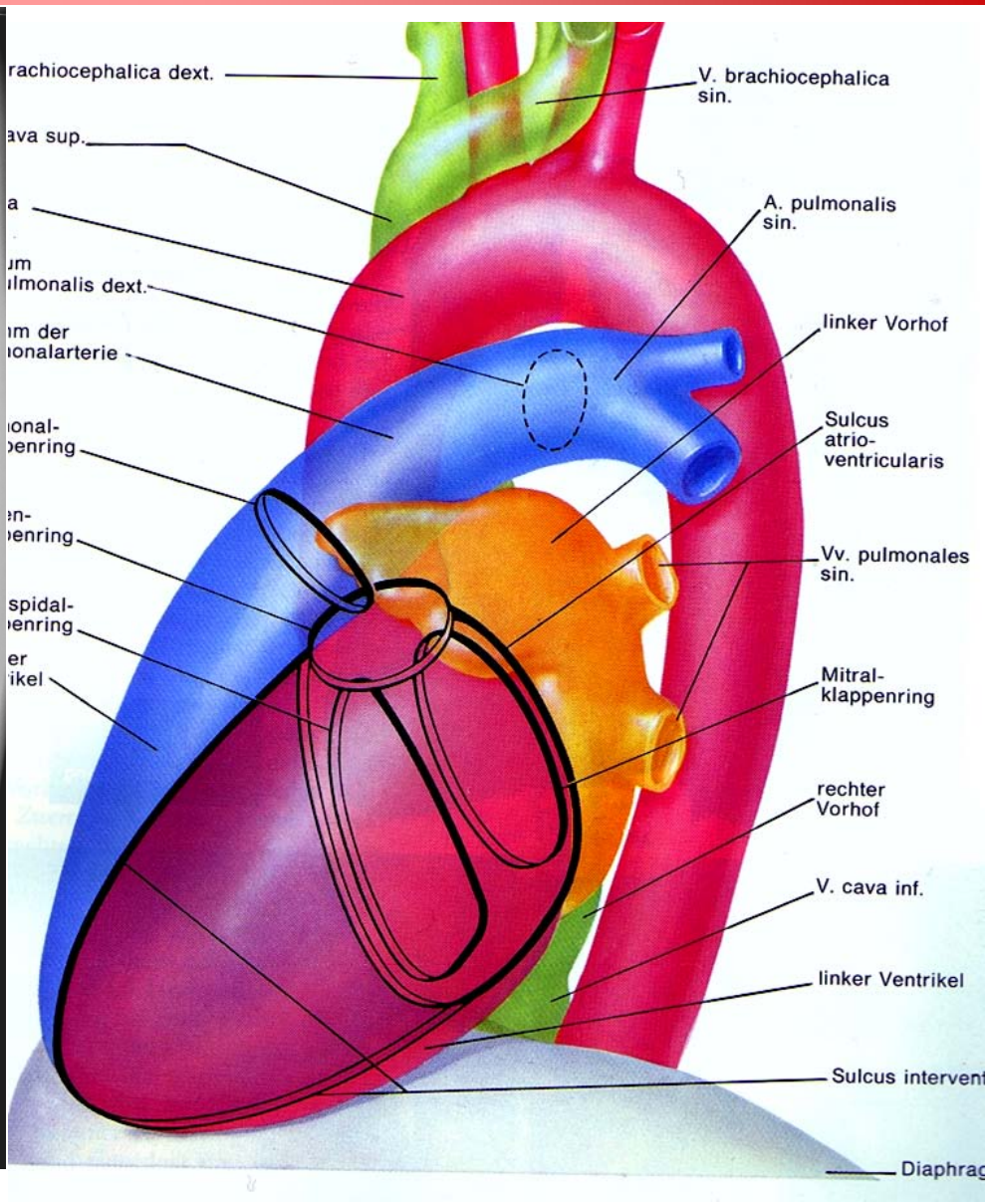

Heart - Reloaded: Vorhöfe, Kammern und Klappen

- **Pathologien: Druck- und Volumenbelastung**
  - **Druckbelastung: die systolische Erhöhung der Wandspannung führt primär zu einer konzentrischen Hypertrophie des Myokards ➔ im Röntgenbild primär nicht sichtbar.**
  - **Volumenbelastung (Klappeninsuffizienz, Shuntvolumen): führt bei den Kammern i.e.L. zur myogenen Dilatation ➔ im Röntgenbild sichtbar.**

Heart - Reloaded: Vorhöfe, Kammern und Klappen

UNIVERSITÄTSmedizin. MAINZ
Klinik und Poliklinik für Diagnostische und Interventionelle Radiologie

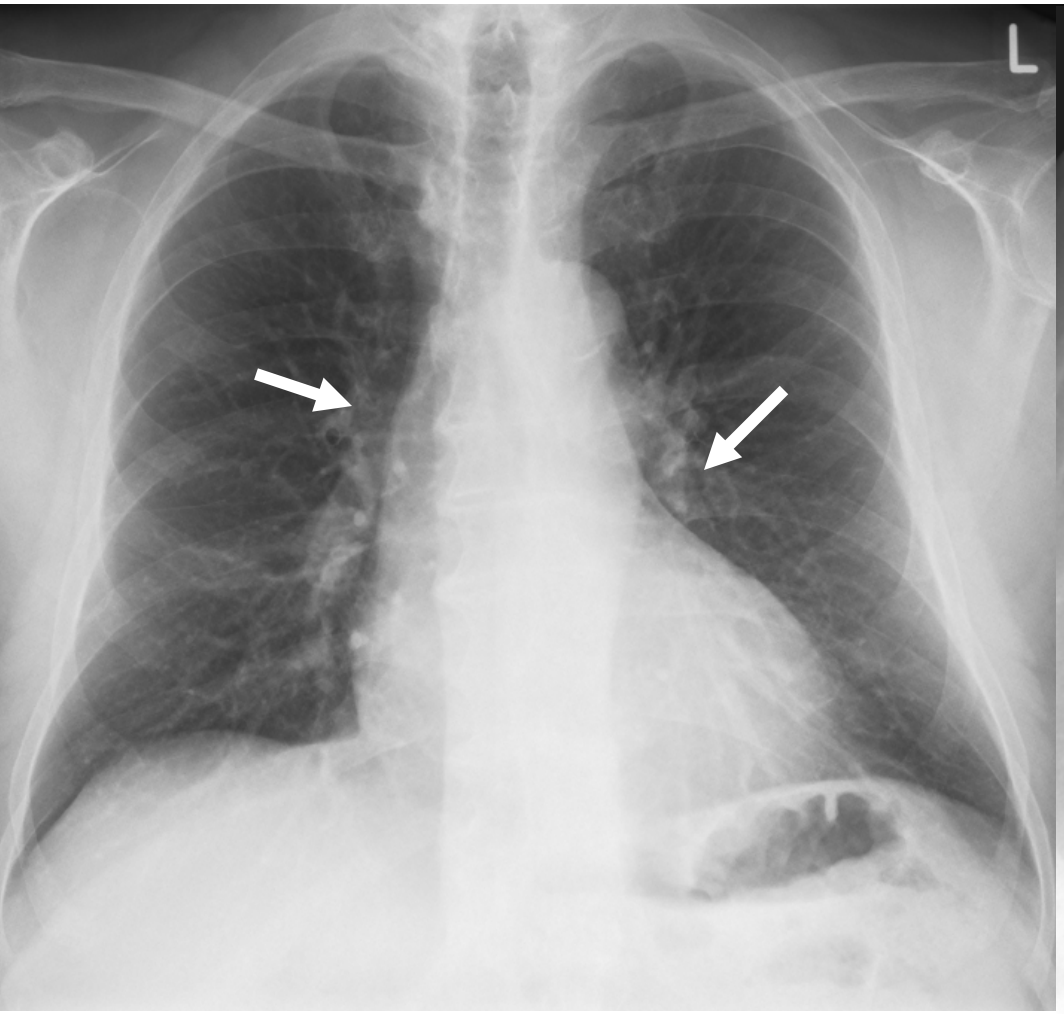

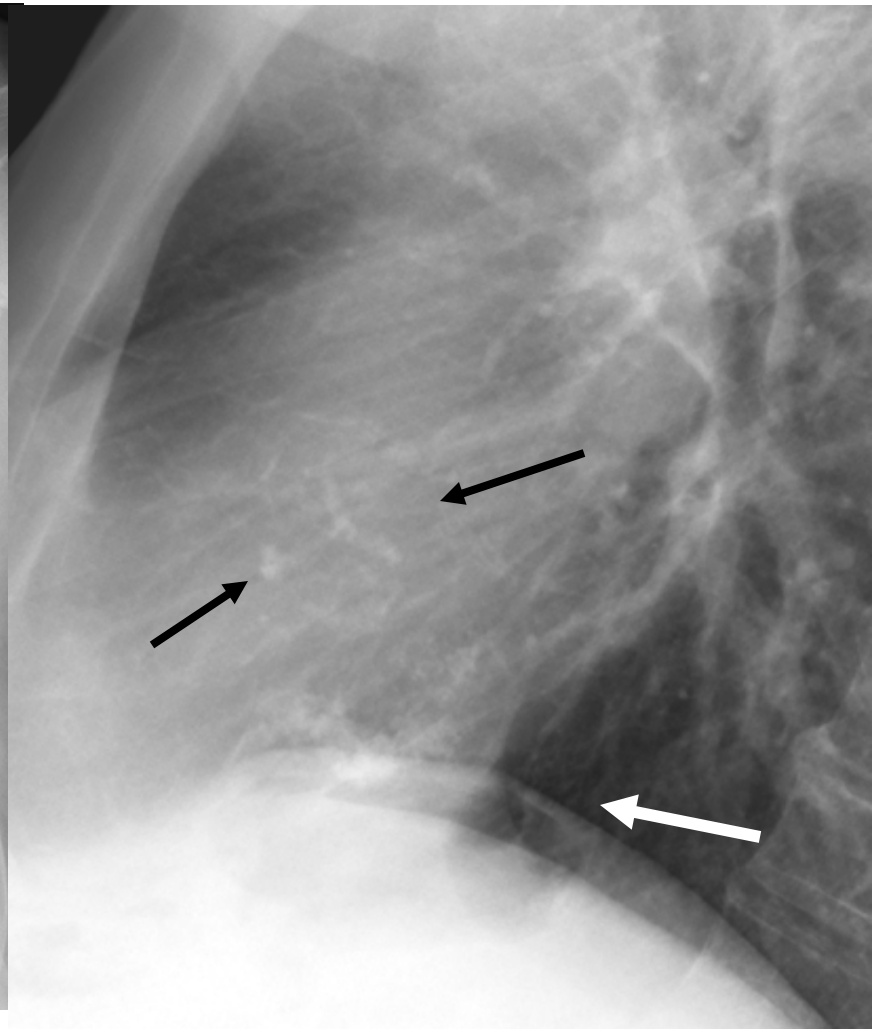

56jähriger Patient, vor elektiver Herz-OP

JG|U UNIVERSITÄTSmedizin. MAINZ
Klinik und Poliklinik für Diagnostische und Interventionelle Radiologie

- **Befunde Aortenstenose:**
  - **Aortale Herzkonfiguration: scheinbare Verbreiterung des Herzens nach links, konkave Herzbucht.**
  - **Keine Vergrößerung des LV, da primär nur konzentrische Hypertrophie durch Druckbelastung vorliegt (Hofman-Rigler-Zeichen negativ).**
  - **Geringe Ektasie der Ao asc.**
  - **Klappenverkalkung im Seitbild.**

Heart - Reloaded: Vorhöfe, Kammern und Klappen

UNIVERSITÄTSmedizin. MAINZ
Klinik und Poliklinik für Diagnostische und Interventionelle Radiologie

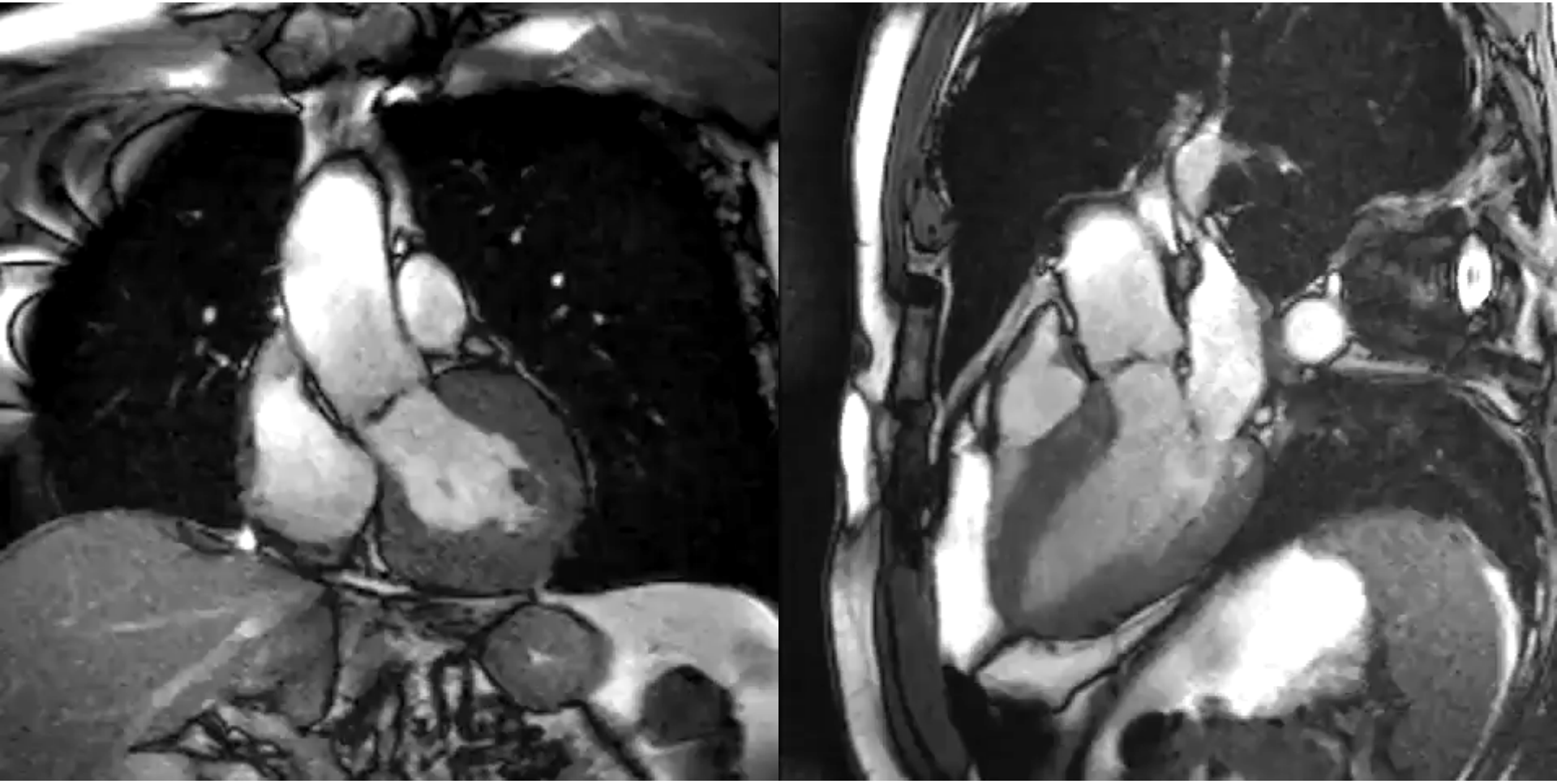

Stenosierte Aortenklappe, ΔP = 40 mm Hg

Heart - Reloaded: Vorhöfe, Kammern und Klappen

UNIVERSITÄTSmedizin. MAINZ
Klinik und Poliklinik für Diagnostische und Interventionelle Radiologie

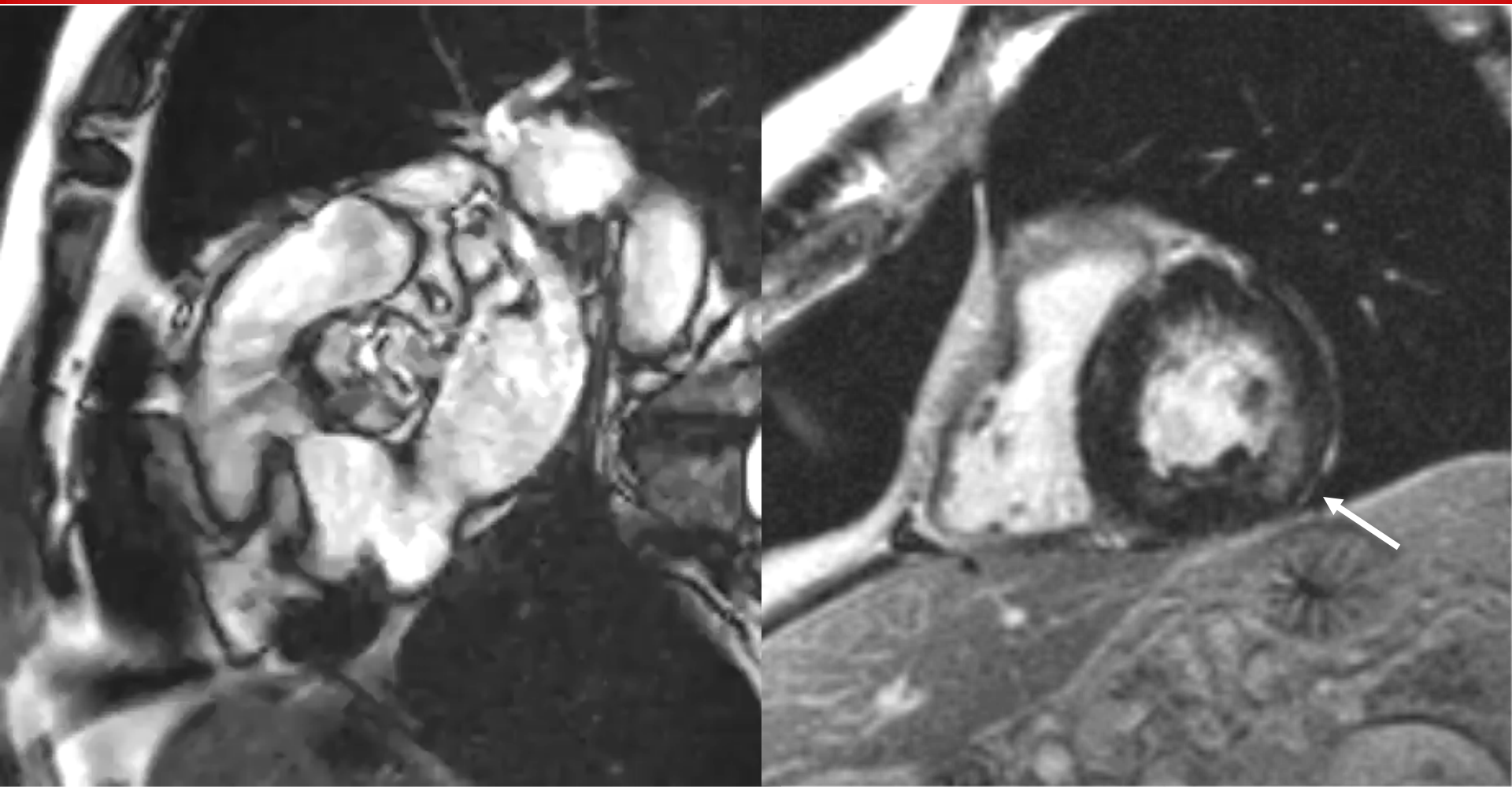

Aortenstenose, Klappenöffnungsfläche = 0,8 cm², zusätzlich intramyokardiale Fibroseherde

Heart - Reloaded:
Vorhöfe, Kammern und Klappen

UNIVERSITÄTSmedizin. MAINZ
Klinik und Poliklinik für Diagnostische und Interventionelle Radiologie

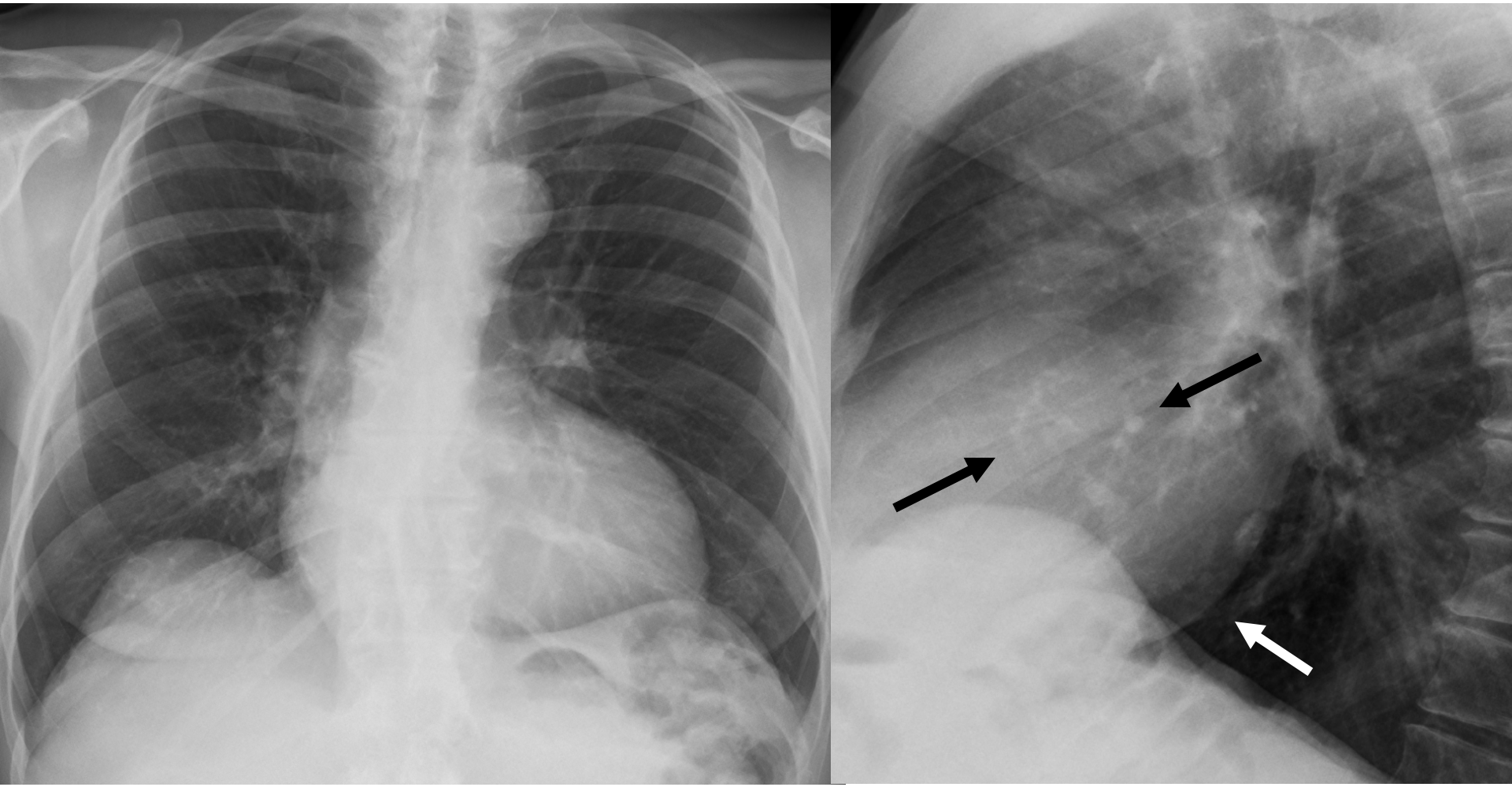

61jähriger Patient mit Aortenstenose

Heart - Reloaded:
Vorhöfe, Kammern und Klappen

UNIVERSITÄTSmedizin. MAINZ
Klinik und Poliklinik für Diagnostische und Interventionelle Radiologie

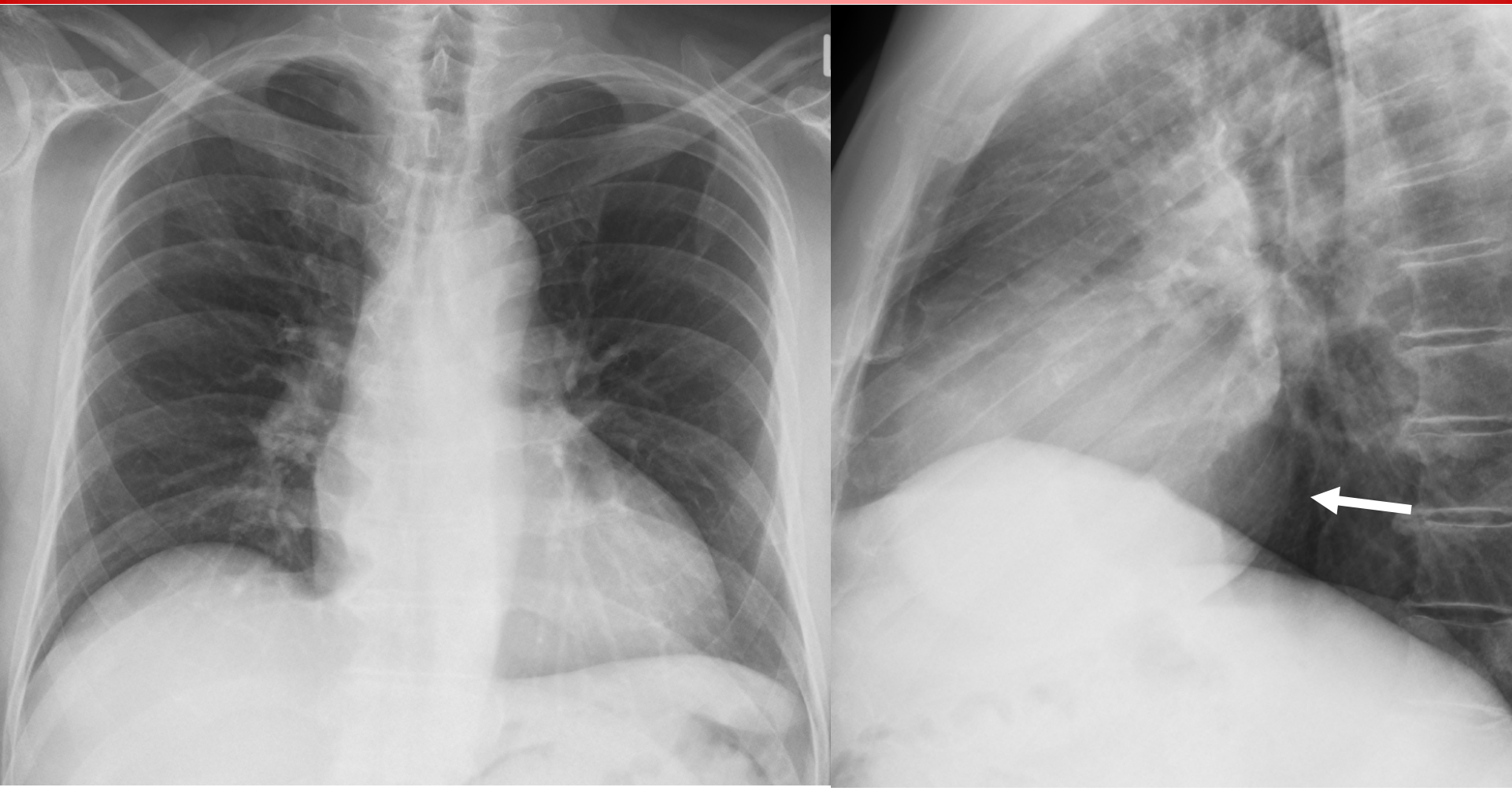

65jähriger Patient, vor elektiver Herz-Op

JG|U UNIVERSITÄTSmedizin. MAINZ
Klinik und Poliklinik für Diagnostische und Interventionelle Radiologie

- **Befunde Aorteninsuffizienz:**
  - **Aortale Herzkonfiguration.**
  - **Myogene Dilatation des LV durch Volumenbelastung (Pendelblut), Hofman-Rigler-Zeichen positiv (Dorsalausladung LV > 1,8 cm, 2 cm oberhalb Kreuzungsstelle mit V.cava inf.).**
  - **Ektasie der Ao asc.**
  - **Keine Klappenverkalkung im Seitbild.**

Heart - Reloaded: Vorhöfe, Kammern und Klappen

UNIVERSITÄTSmedizin. MAINZ
Klinik und Poliklinik für Diagnostische und Interventionelle Radiologie

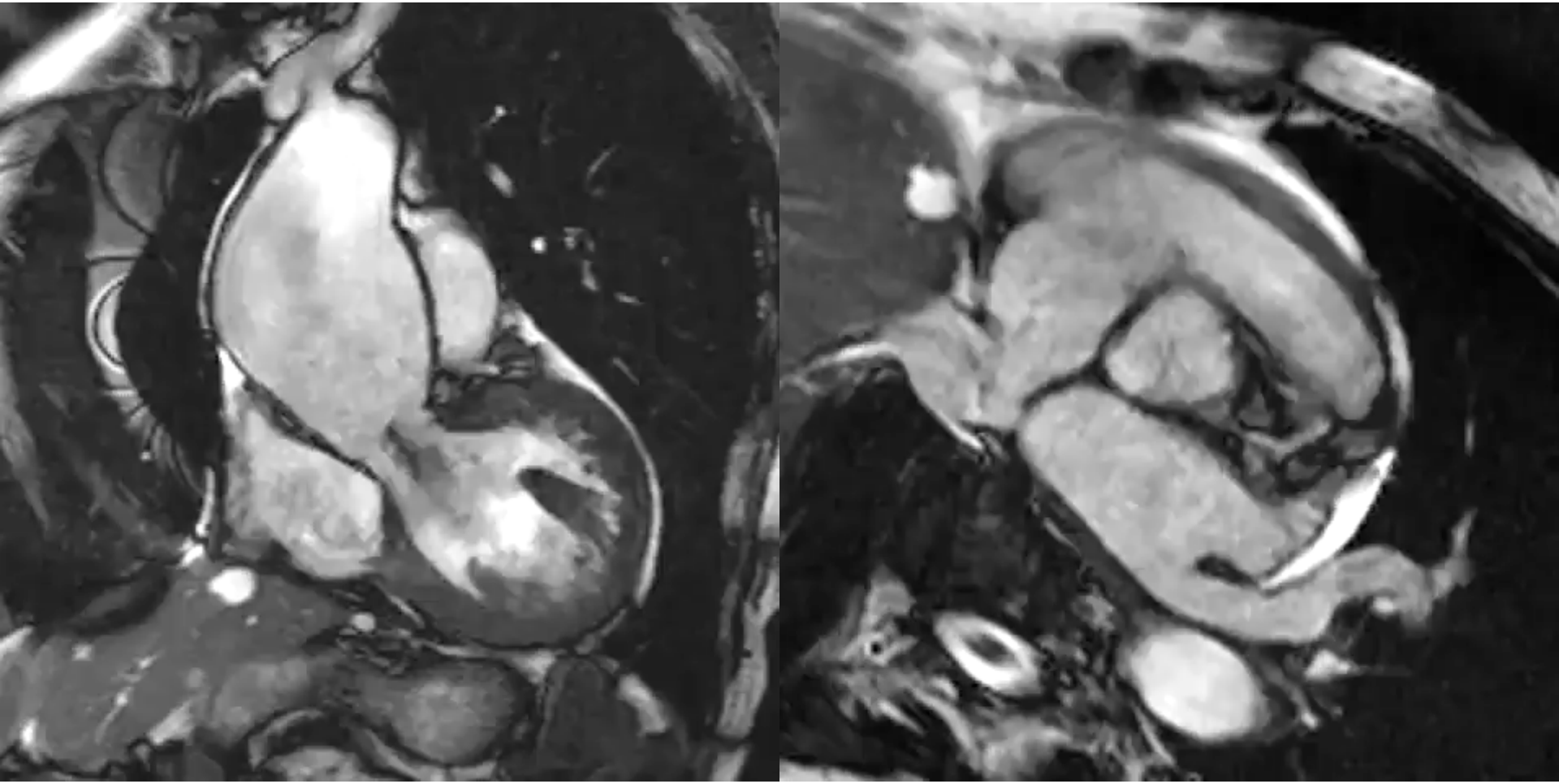

AI durch Dilatation des Aortenklappenanulus bei Aortenaneurysma

Heart - Reloaded: Vorhöfe, Kammern und Klappen

UNIVERSITÄTSmedizin. MAINZ
Klinik und Poliklinik für Diagnostische und Interventionelle Radiologie

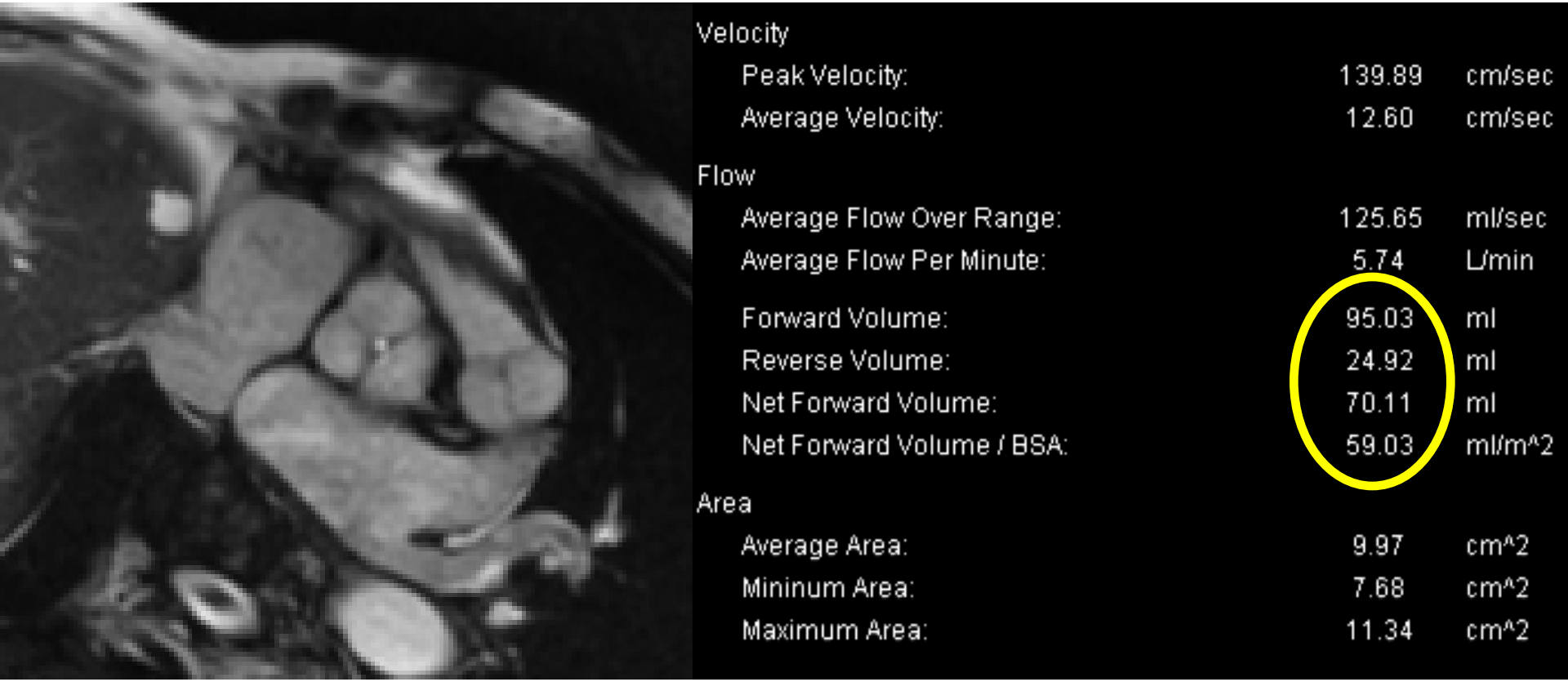

AI durch Dilatation des Aortenklappenanulus, RF ≈ 26 % ➔ kein Klappenersatz

Heart - Reloaded:
Vorhöfe, Kammern und Klappen

UNIVERSITÄTSmedizin. MAINZ
Klinik und Poliklinik für Diagnostische und Interventionelle Radiologie

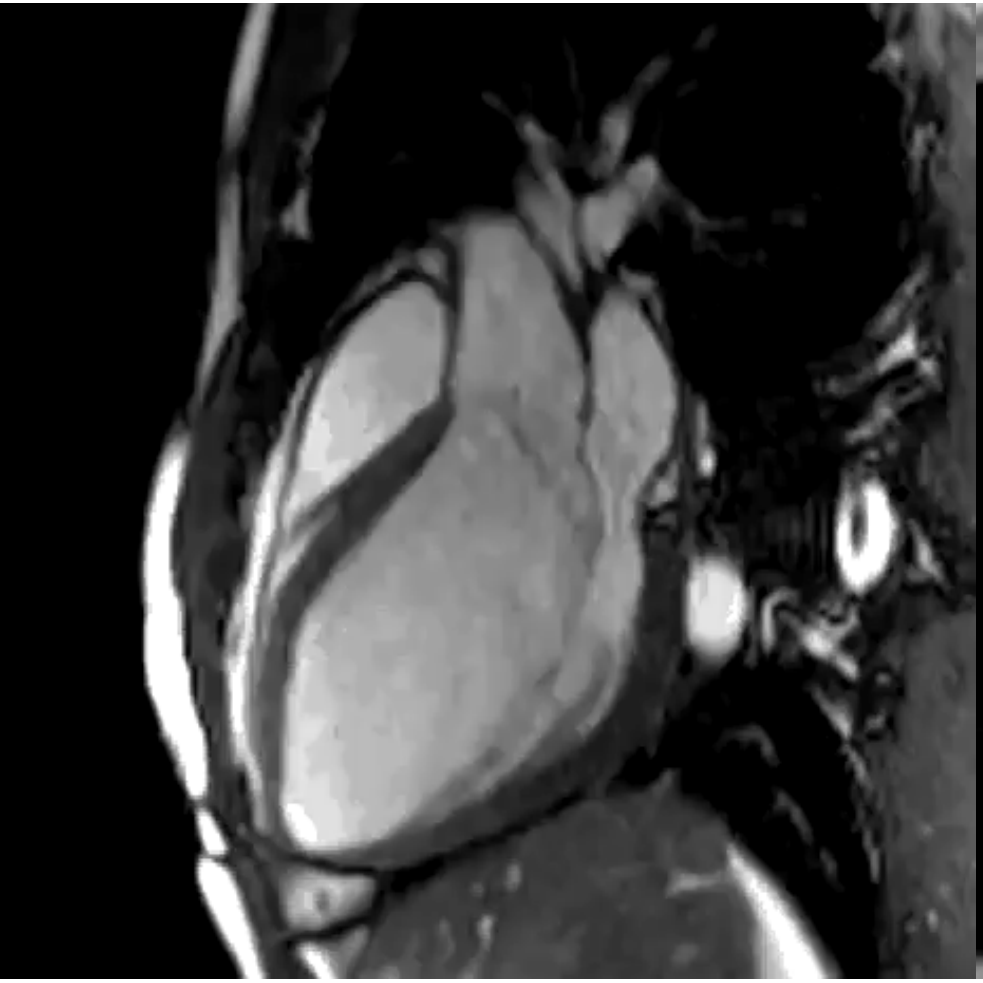

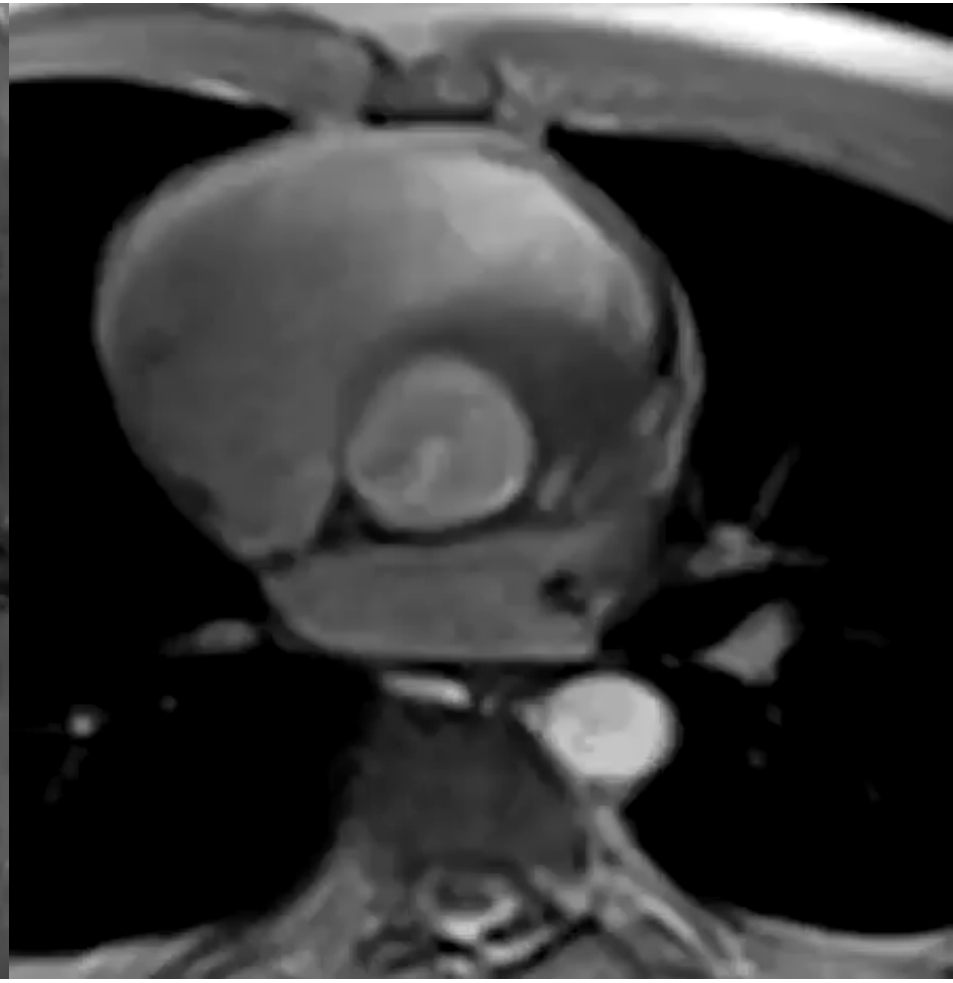

M, 27 Jahre, linksventrikuläre Herzvergrößerung, echokardiographisch fortgeschrittene AI

Heart - Reloaded: Vorhöfe, Kammern und Klappen

UNIVERSITÄTSmedizin. MAINZ
Klinik und Poliklinik für Diagnostische und Interventionelle Radiologie

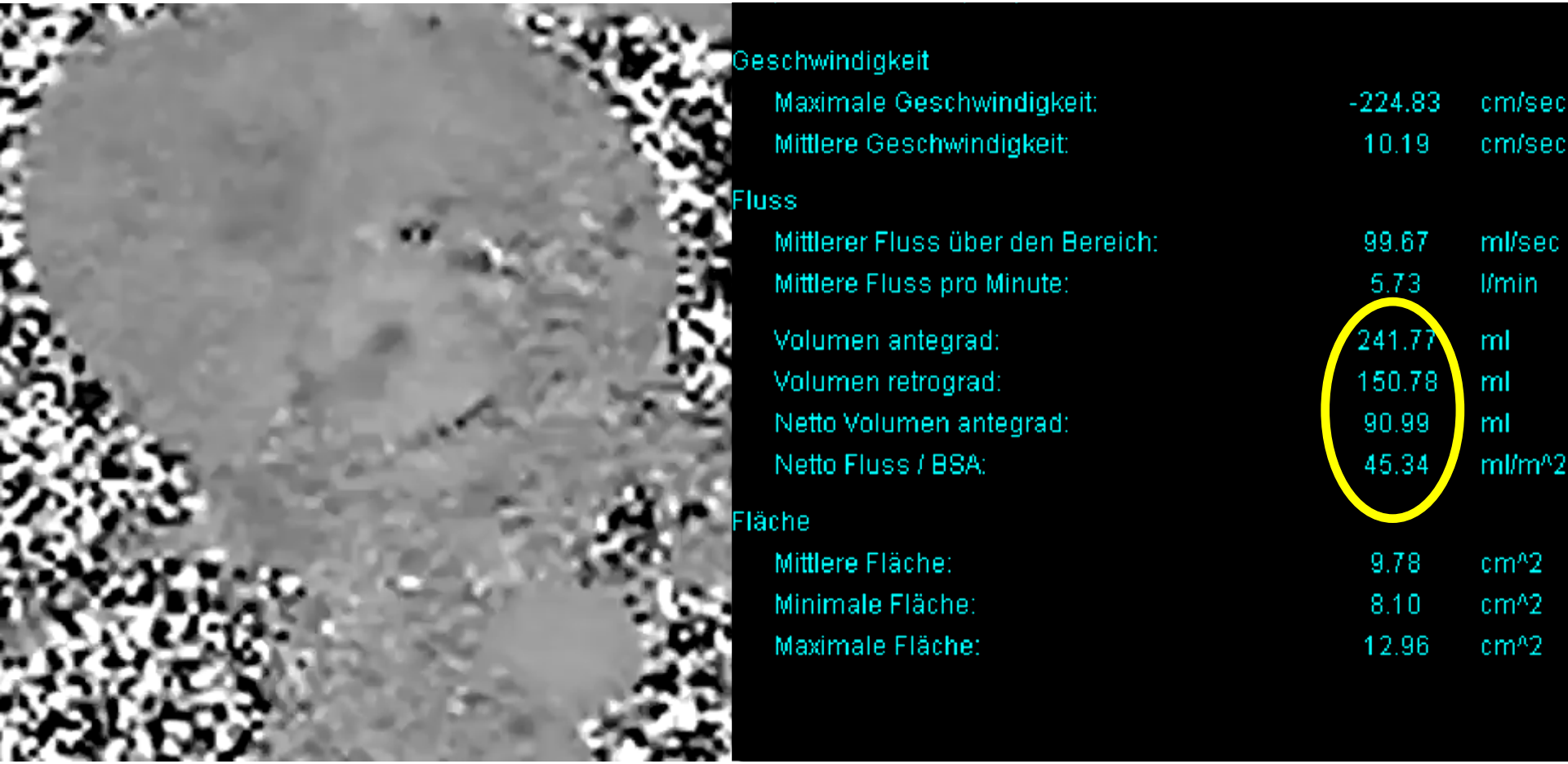

Bicuspide Aortenklappe, 4.gradige Insuffizienz, EF = 60 %, RF = 62.5 %, LVDI = 140 ml/m² BSA

Heart - Reloaded:
Vorhöfe, Kammern und Klappen

UNIVERSITÄTSmedizin. MAINZ
Klinik und Poliklinik für Diagnostische und Interventionelle Radiologie

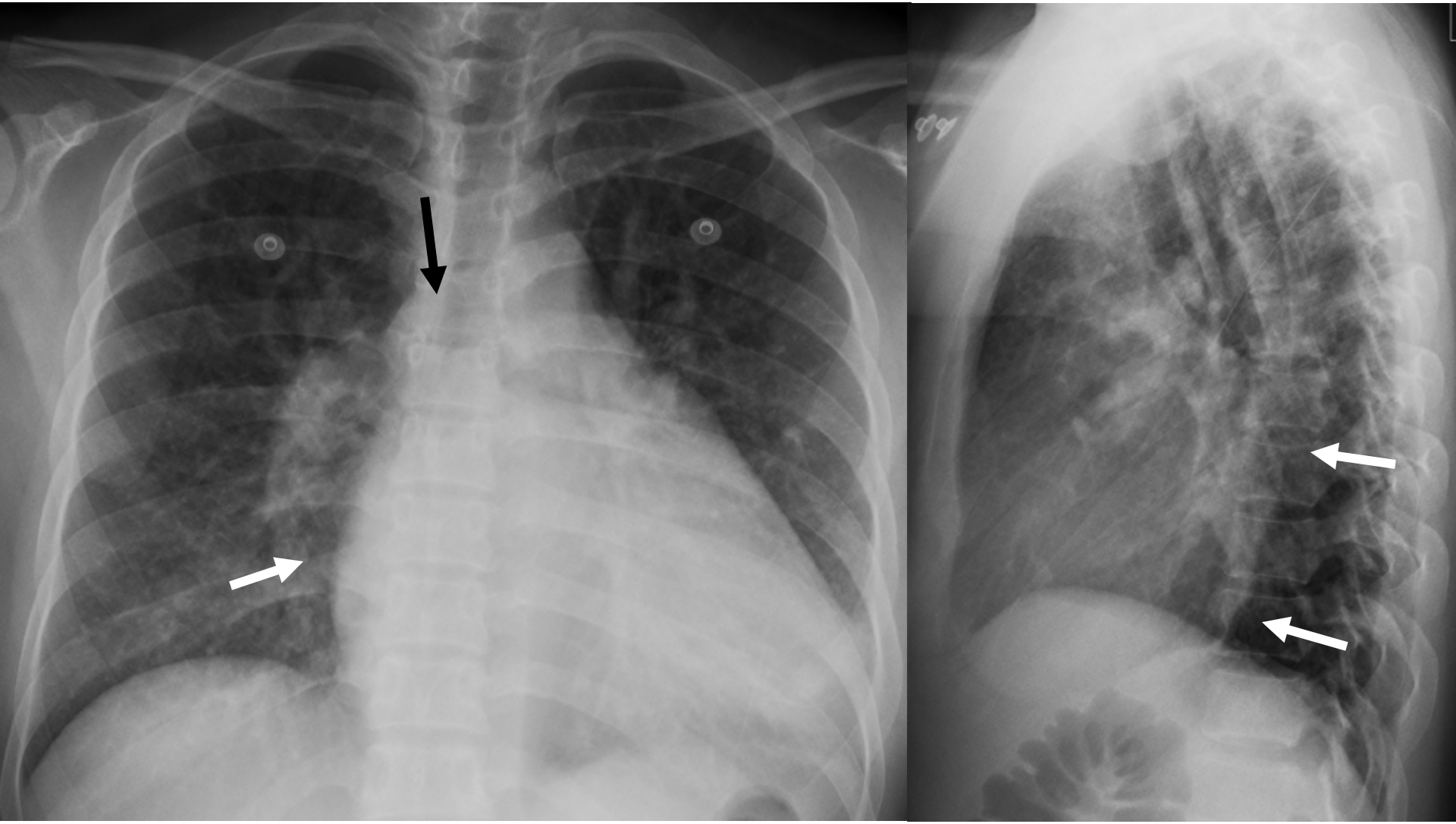

49jähriger Patient mit Belastungsdyspnoe

JG|U UNIVERSITÄTSmedizin. MAINZ
Klinik und Poliklinik für Diagnostische und Interventionelle Radiologie

- **Befunde Mitralinsuffizienz:**
  - **Vergrößerung von LA und - durch das Pendelvolumen – auch des LV.**
  - **Aufspreizung der Carina durch LA.**
  - **Als Folge des Rückstaus: prominentes Pulmonalissegment, erweiterte Oberlappenvenen.**
  - **Relativ schmalkalibriger Aortenbogen.**

Heart - Reloaded: Vorhöfe, Kammern und Klappen

UNIVERSITÄTSmedizin. MAINZ
Klinik und Poliklinik für Diagnostische und Interventionelle Radiologie

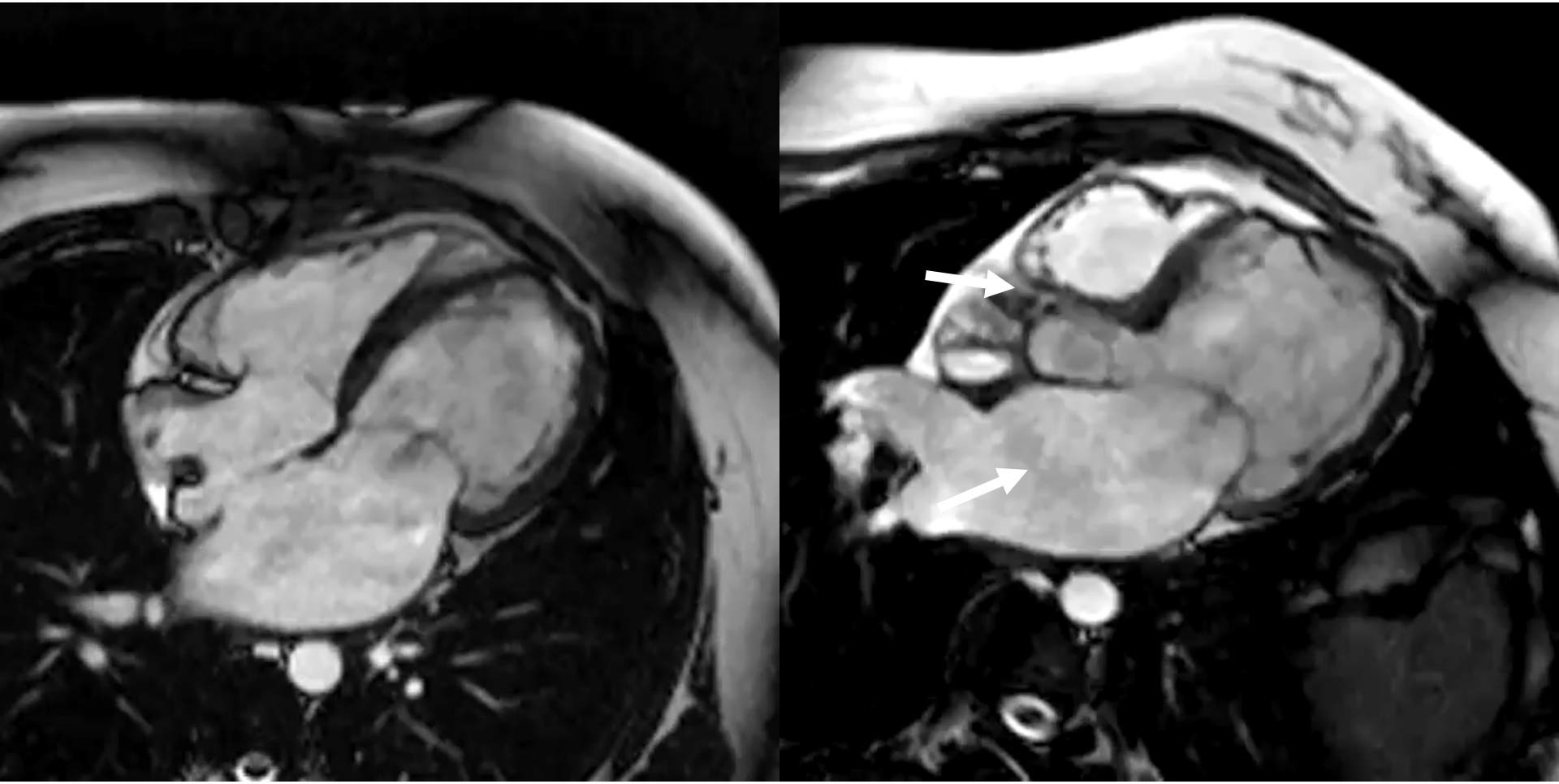

40jährige Patientin mit Mitralinsuffizienz, RF 30 %

JG|U UNIVERSITÄTSmedizin. MAINZ
Klinik und Poliklinik für Diagnostische und Interventionelle Radiologie

- **Klappeninsuffizienzen**
  - **Eine semiquantitative Beurteilung anhand von Cine-Aufnahmen ist nicht ausreichend.**
  - **Quantifizierung mit Phasenkontrast-Messung: RF [%] = RV/FV • 100.**
    - ✓ **RF = Regurgitationsfraktion**
    - ✓ **RV = Reverse volume**
    - ✓ **FV = Forward volume**

JG|U UNIVERSITÄTSmedizin. MAINZ
Klinik und Poliklinik für Diagnostische und Interventionelle Radiologie

- **Klappeninsuffizienzen II**
  - **Bei AV-Klappen direkte Quantifizierung durch Flussmessung aufgrund der Bewegung der Herzbasis problematisch.**
  - **Deshalb indirekte Messung empfohlen:**

$$RV = SV_{Cine} - SV_{PCI},$$

$$RF\,[\%] = RV / SV_{Cine} \cdot 100$$

Heart - Reloaded: Vorhöfe, Kammern und Klappen

UNIVERSITÄTSmedizin. MAINZ
Klinik und Poliklinik für Diagnostische und Interventionelle Radiologie

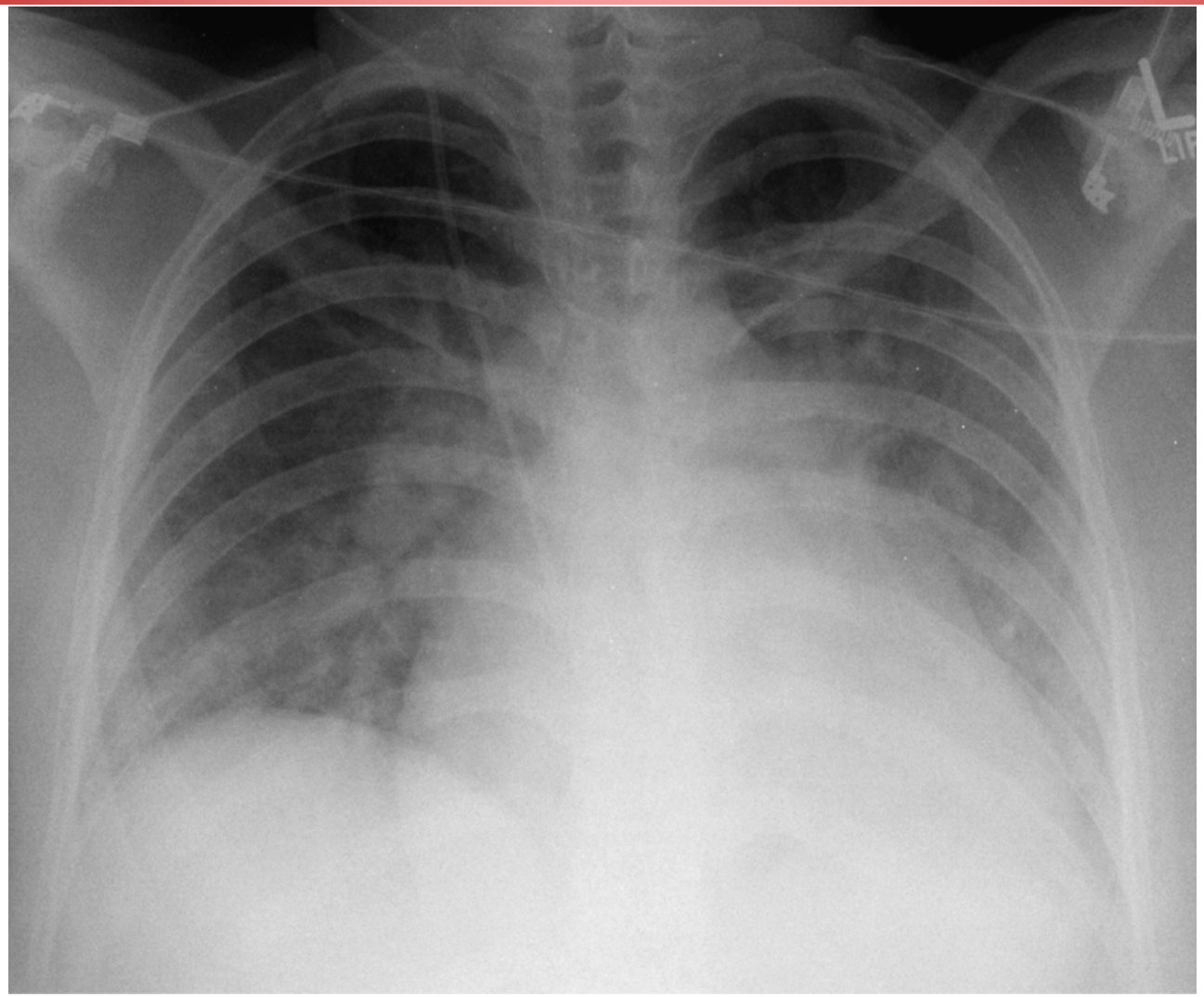

Dekompensierte Mitralinsuffizienz, gleiche Patientin

Heart - Reloaded:
Vorhöfe, Kammern und Klappen

JG|U
UNIVERSITÄTSmedizin. MAINZ
Klinik und Poliklinik für Diagnostische
und Interventionelle Radiologie

M, 28 J aus Saudi-Arabien, Notaufnahme

UNIVERSITÄTSmedizin. MAINZ
Klinik und Poliklinik für Diagnostische und Interventionelle Radiologie

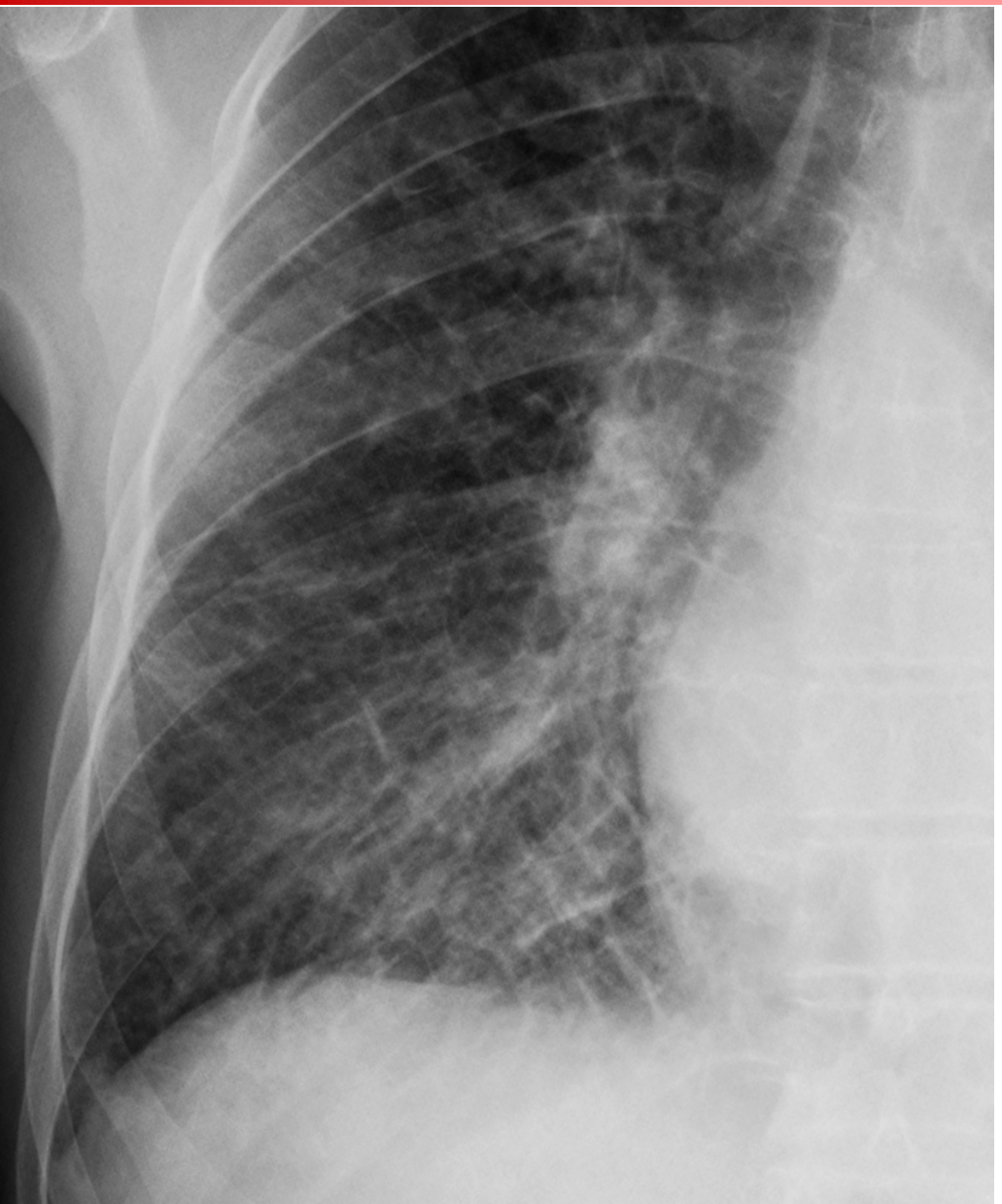

Kerley-B-Linien bei Lungenstauung

Heart - Reloaded:
Vorhöfe, Kammern und Klappen

UNIVERSITÄTSmedizin. MAINZ
Klinik und Poliklinik für Diagnostische und Interventionelle Radiologie

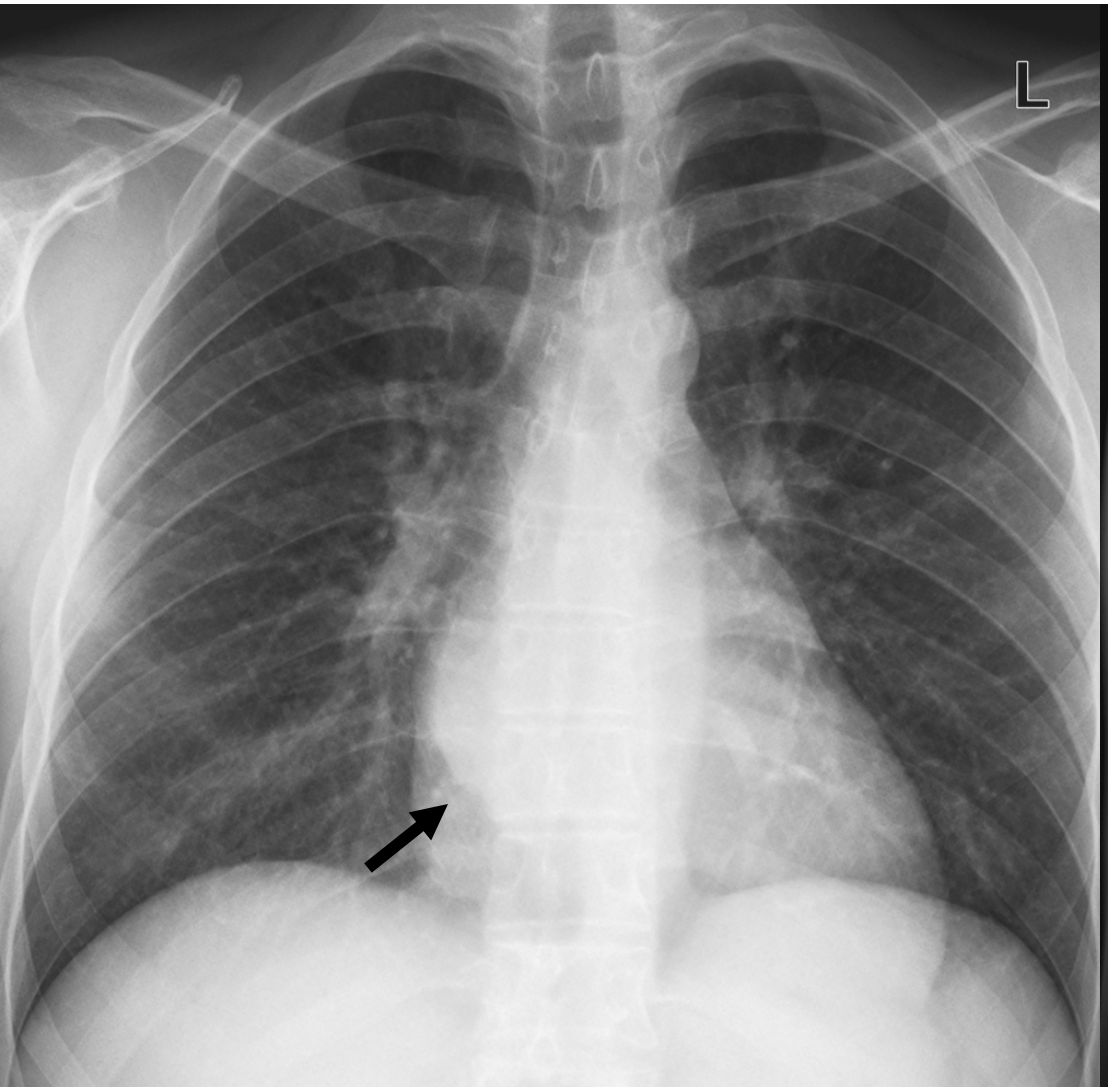

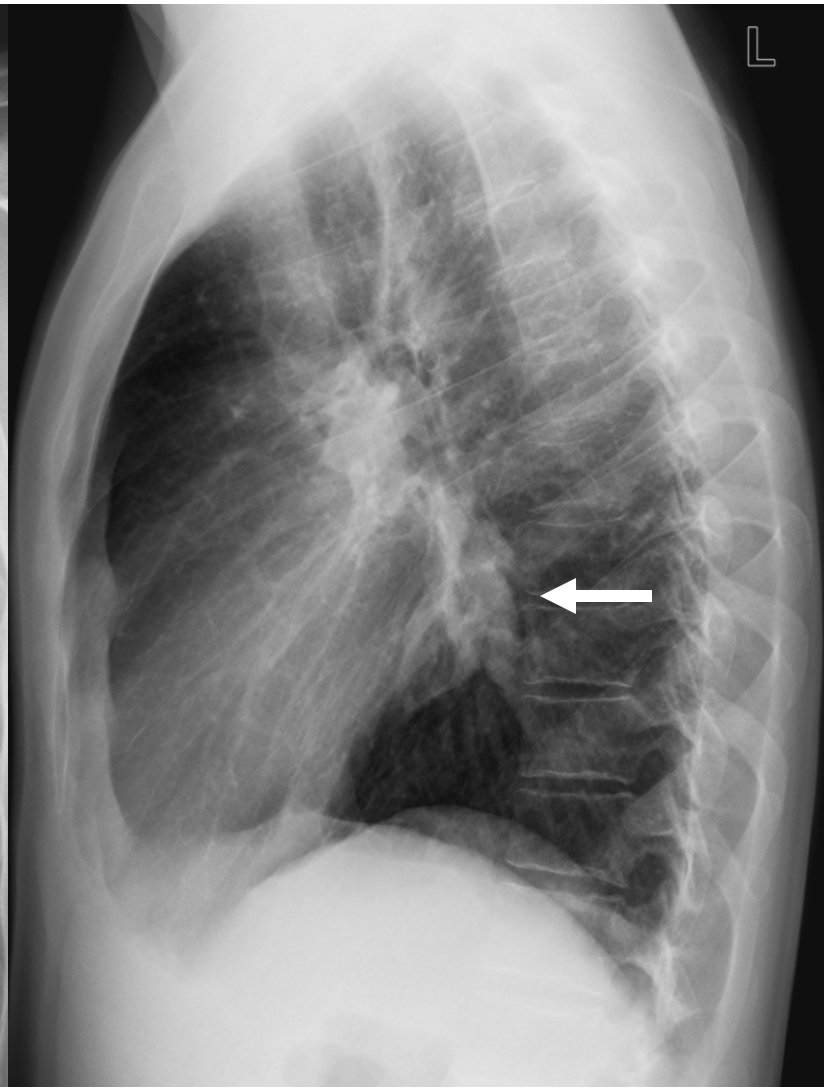

Mitralstenose nach Rekompensation

JG|U UNIVERSITÄTSmedizin. MAINZ
Klinik und Poliklinik für Diagnostische und Interventionelle Radiologie

- **Befunde Mitralstenose:**
  - **Vergrößerung des linken Vorhofs: prominentes Herzohr, Aufspreitzung der Karina, Doppelkontur re Herzrand.**
  - **Normal großer LV.**
  - **Zeichen der Druckerhöhung in den Lungenvenen: basoapikale Umverteilung, interstitielles Ödem (Kerley-A-, -B-Linien), intraalveoläres Ödem.**
  - **Vergrößerung des rechten Herzens.**

JG|U UNIVERSITÄTSmedizin. MAINZ
Klinik und Poliklinik für Diagnostische und Interventionelle Radiologie

- **Unterscheidung Mitralstenose - Insuffizienz:**
  - **Die mitrale Konfiguration bei normaler Lunge entspricht eher einer Mitralinsuffizienz.**
  - **Die mitrale Konfiguration mit pulmonal-venöser Stauung und pulmonalarterieller Hypertonie entspricht eher einer Mitralstenose.**

Heart - Reloaded:
Vorhöfe, Kammern und Klappen

UNIVERSITÄTSmedizin. MAINZ
Klinik und Poliklinik für Diagnostische und Interventionelle Radiologie

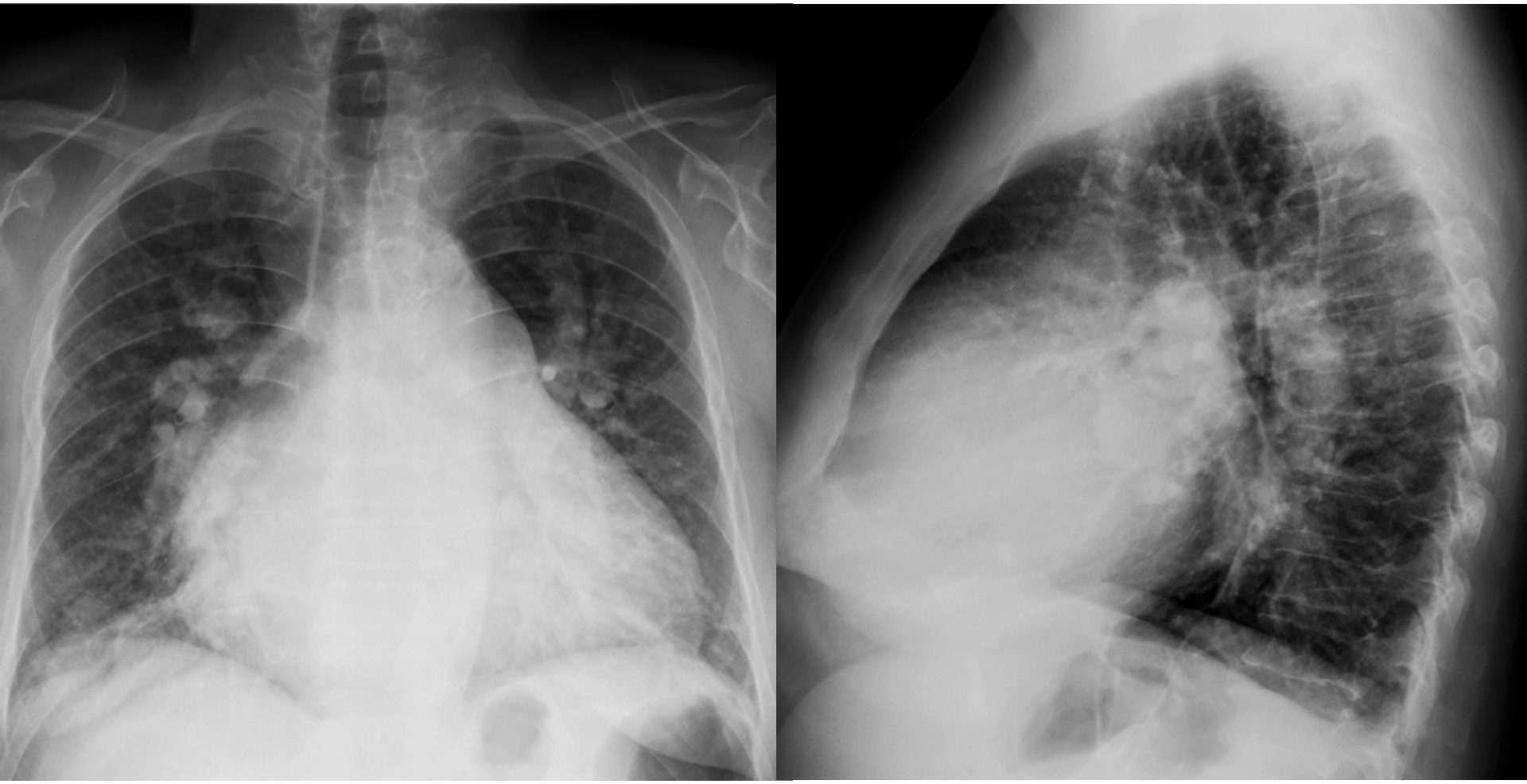

Umformung des Herzens bei kombiniertem Mitralvitium

Heart - Reloaded: Vorhöfe, Kammern und Klappen

UNIVERSITÄTSmedizin. MAINZ
Klinik und Poliklinik für Diagnostische und Interventionelle Radiologie

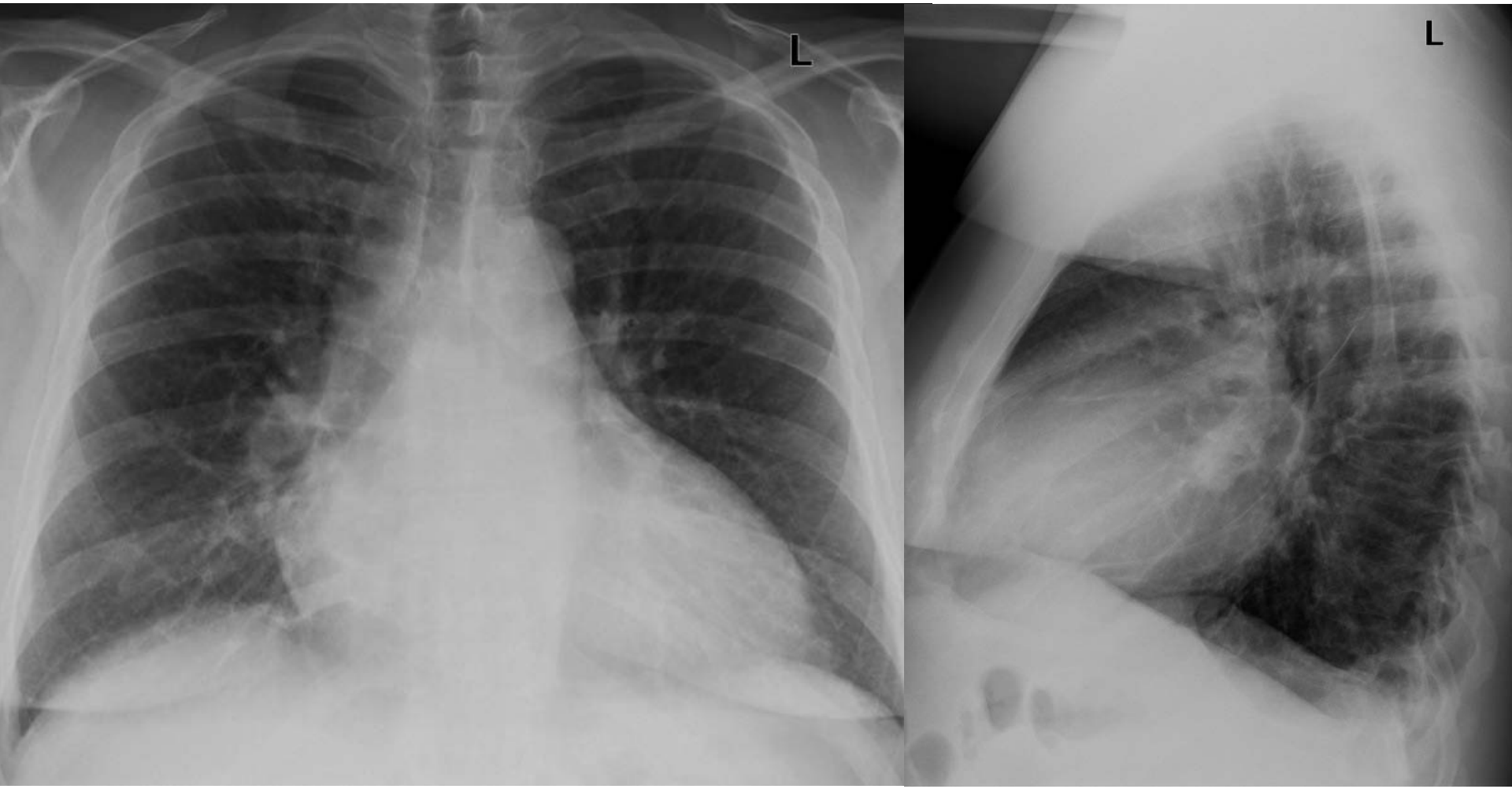

DCM

Heart - Reloaded:
Vorhöfe, Kammern und Klappen

UNIVERSITÄTSmedizin. MAINZ
Klinik und Poliklinik für Diagnostische und Interventionelle Radiologie

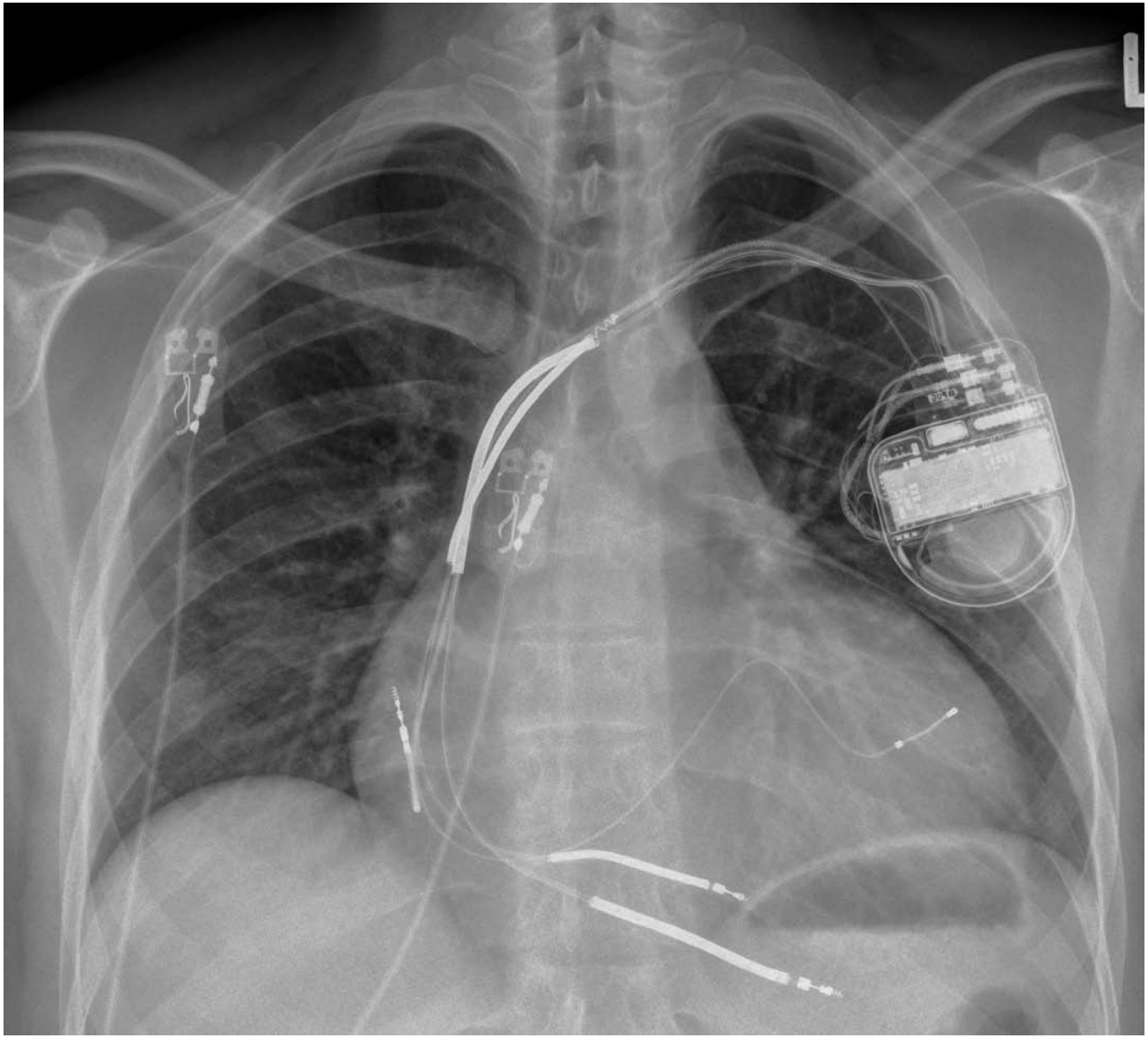

Heart - Reloaded:
Vorhöfe, Kammern und Klappen

UNIVERSITÄTSmedizin. MAINZ
Klinik und Poliklinik für Diagnostische und Interventionelle Radiologie

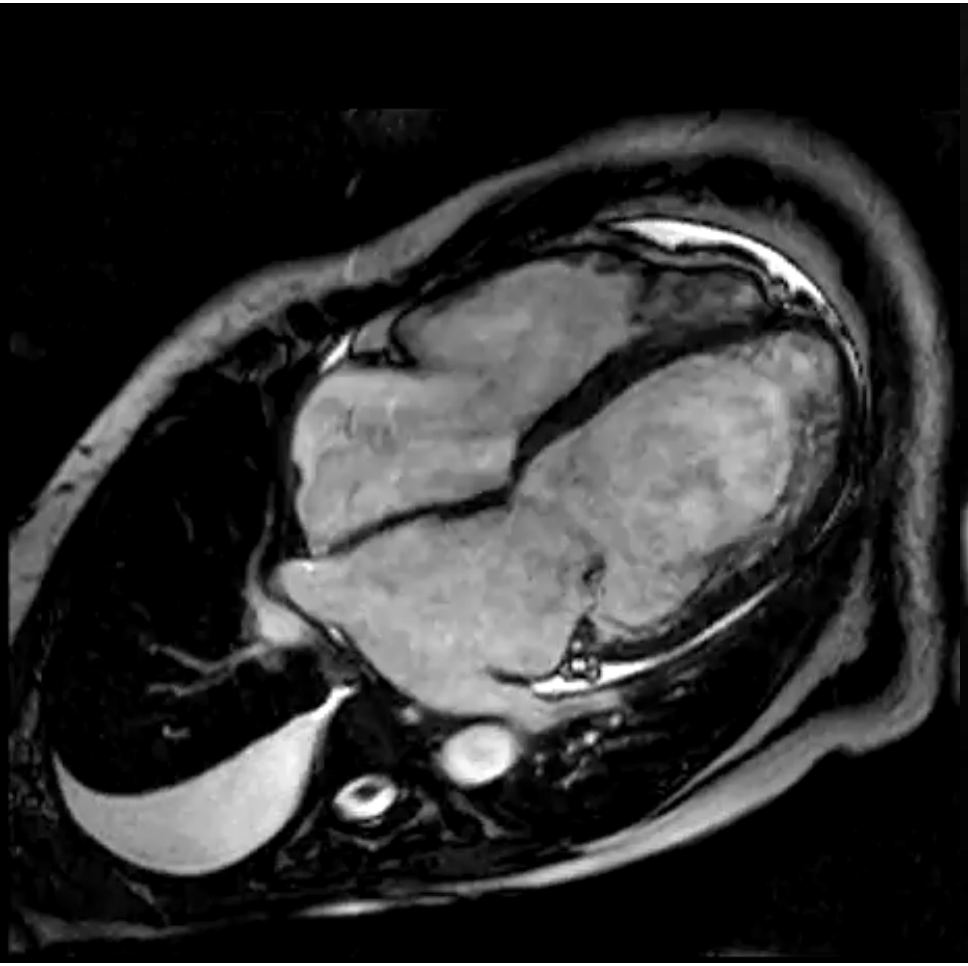

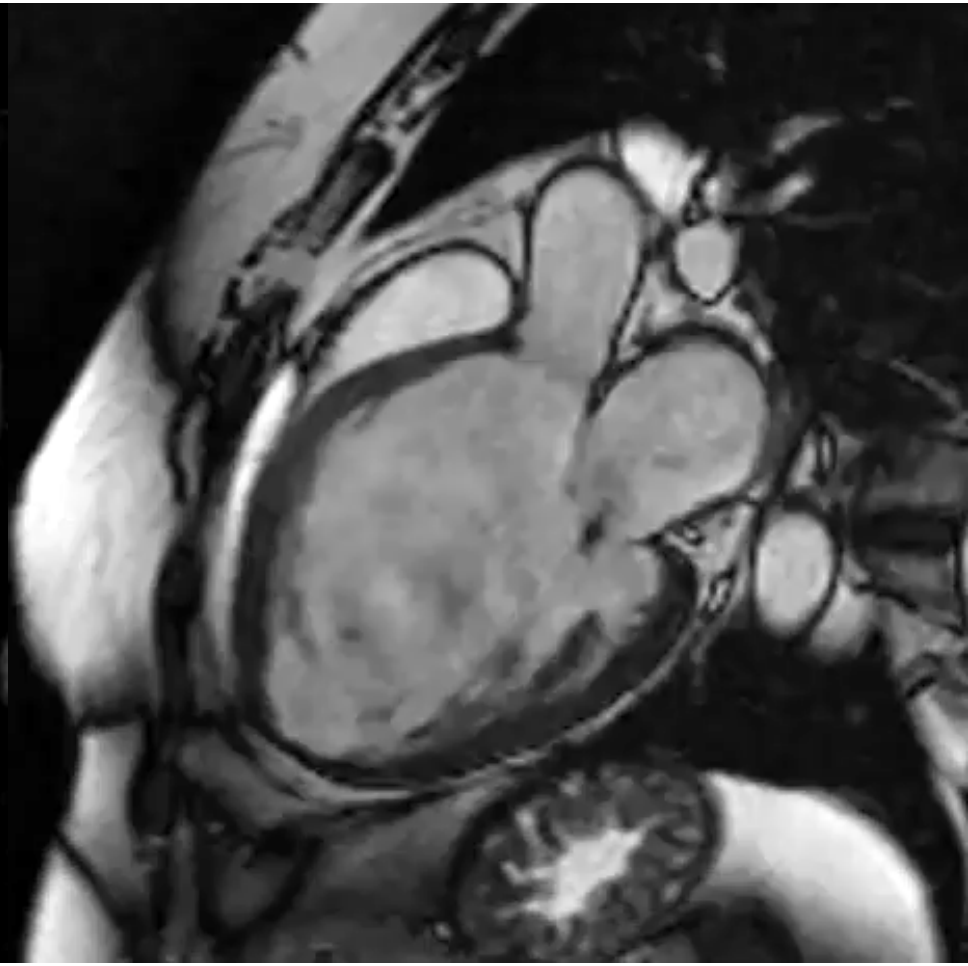

Noncompaction CM **DCM**

Heart - Reloaded: Vorhöfe, Kammern und Klappen

UNIVERSITÄTSmedizin. MAINZ
Klinik und Poliklinik für Diagnostische und Interventionelle Radiologie

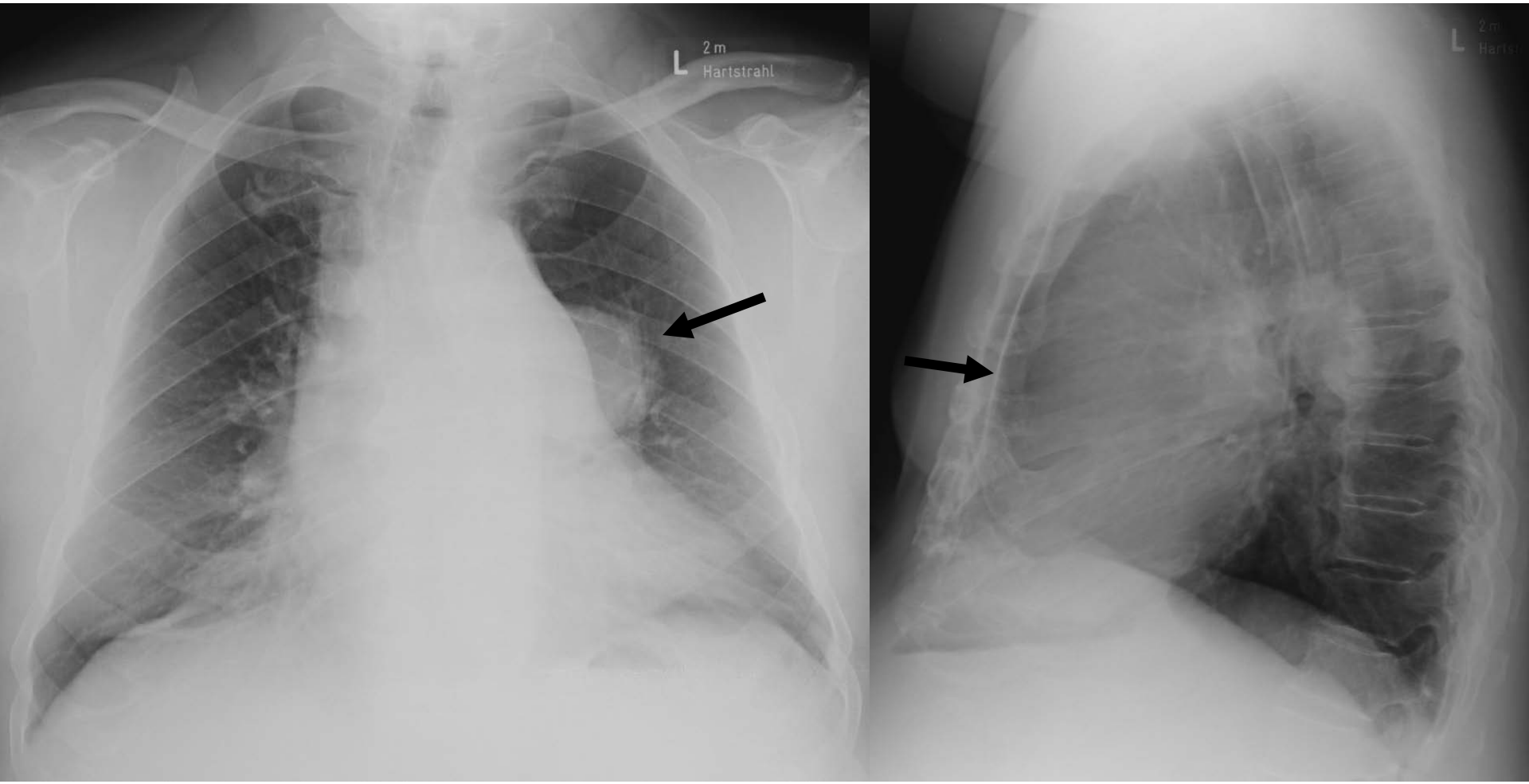

M, 65 J, zunehmende Belastungsdyspnoe

JG|U UNIVERSITÄTSmedizin. MAINZ
Klinik und Poliklinik für Diagnostische und Interventionelle Radiologie

- **Befunde Pulmonalstenose:**
  - **Prominenz des Pulmonalissegments, (poststenotische Dilatation).**
  - **Dilatation der li PA.**
  - **Vergrößerung des RV: Einengung Retrosternalraum, Linksverbreiterung.**
  - **Schmale oder normale periphere Pulmonalarterien.**

Heart - Reloaded: Vorhöfe, Kammern und Klappen

Kombiniertes Pulmonalis-vitium, ΔP = 30 mm Hg

Regurgitationsfraktion RF = 30 %

Heart - Reloaded: Vorhöfe, Kammern und Klappen

UNIVERSITÄTSmedizin. MAINZ
Klinik und Poliklinik für Diagnostische und Interventionelle Radiologie

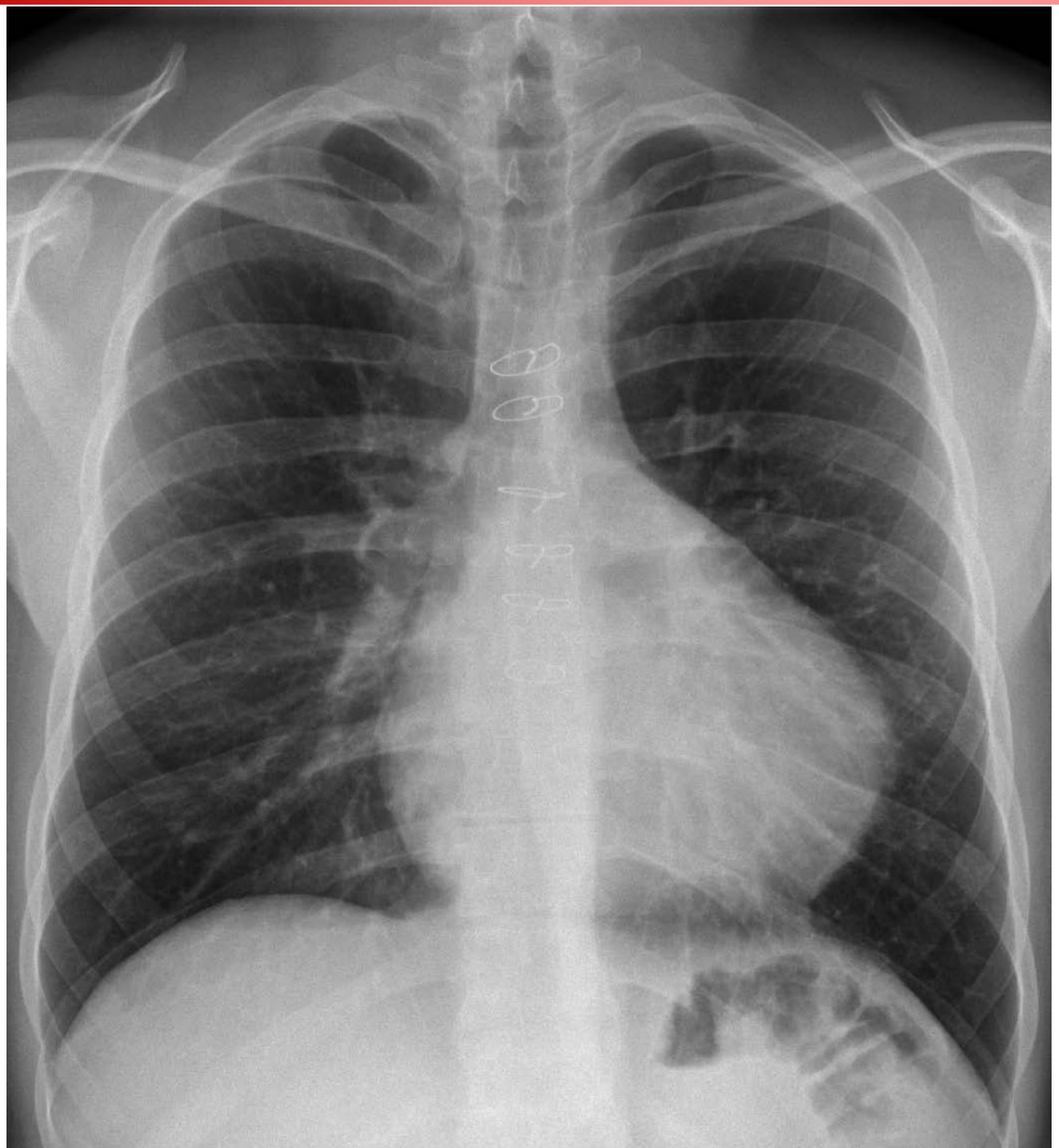

M, 11 Jahre mit angeborener Aortenstenose, Status nach Ross-Operation

Heart - Reloaded:
Vorhöfe, Kammern und Klappen

UNIVERSITÄTSmedizin. MAINZ
Klinik und Poliklinik für Diagnostische und Interventionelle Radiologie

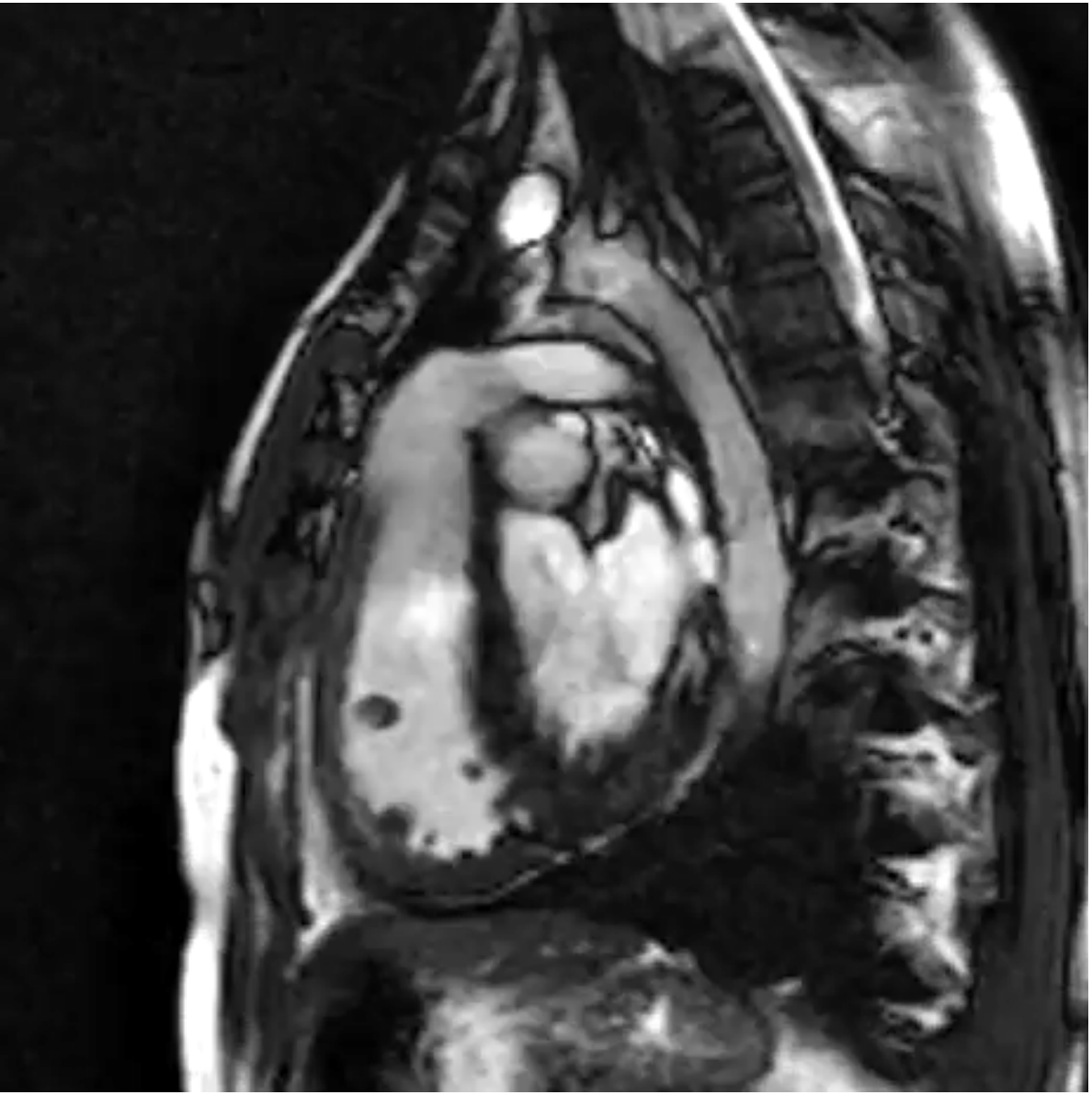

Homograft-Stenose mit einem Druckgradienten von 36 mm Hg

Heart - Reloaded: Vorhöfe, Kammern und Klappen

UNIVERSITÄTSmedizin. MAINZ
Klinik und Poliklinik für Diagnostische und Interventionelle Radiologie

M, 63 J, Belastungsdyspnoe

Heart - Reloaded:
Vorhöfe, Kammern und Klappen

UNIVERSITÄTSmedizin. MAINZ
Klinik und Poliklinik für Diagnostische und Interventionelle Radiologie

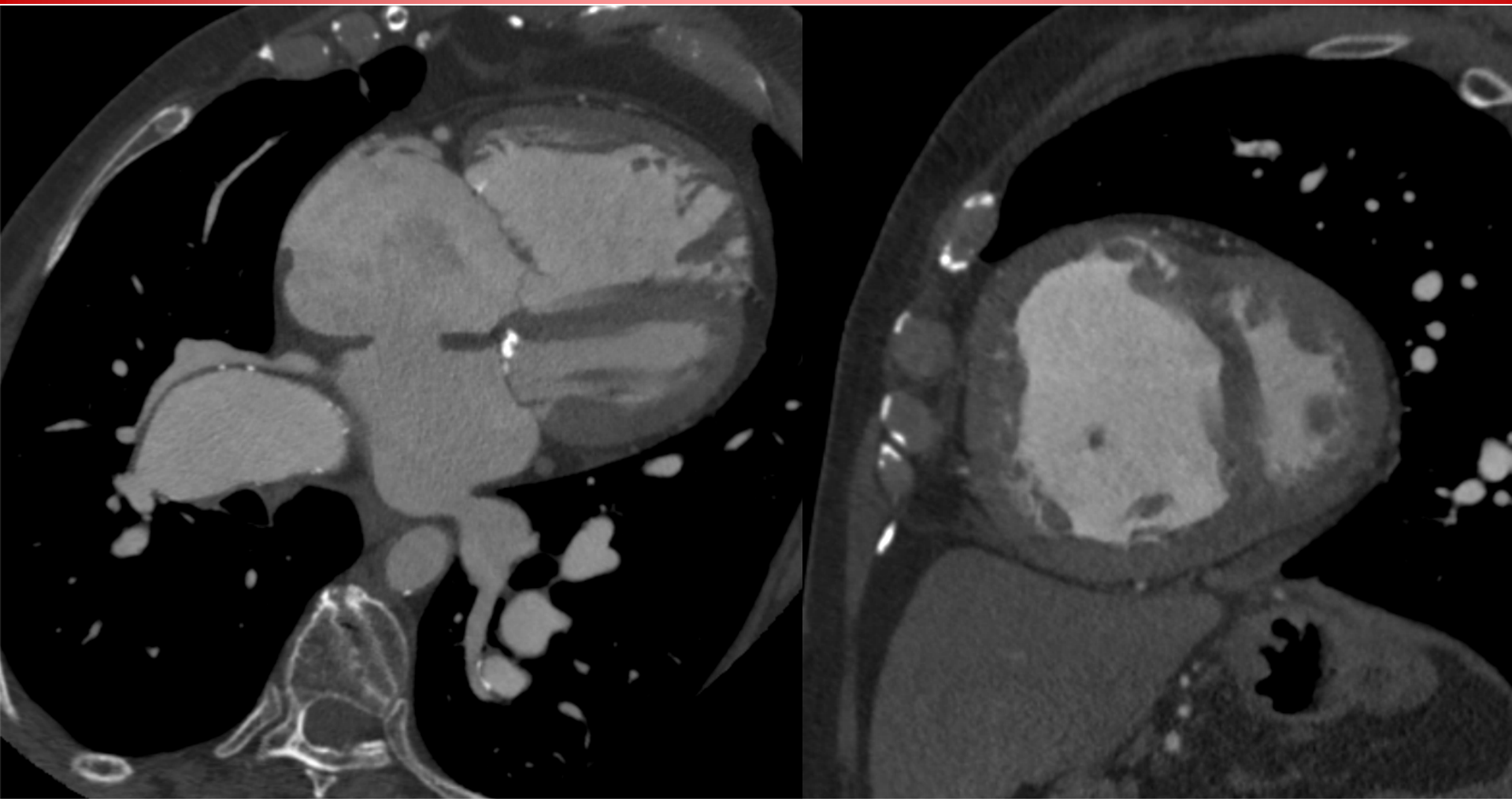

ASD und Shuntumkehr bei Eisenmenger-Reaktion

Heart - Reloaded: Vorhöfe, Kammern und Klappen

UNIVERSITÄTSmedizin. MAINZ
Klinik und Poliklinik für Diagnostische und Interventionelle Radiologie

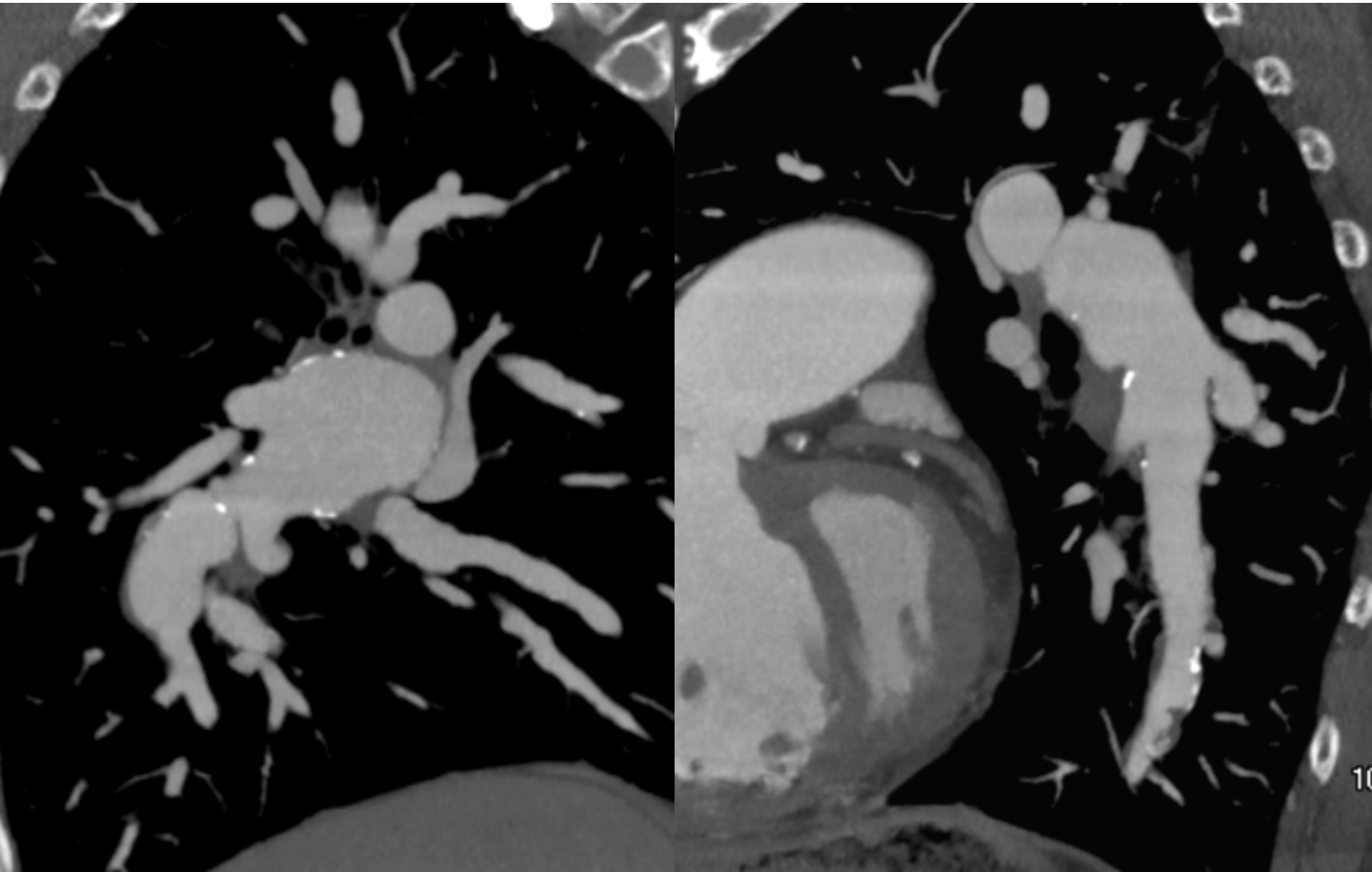

Heart - Reloaded: Vorhöfe, Kammern und Klappen

UNIVERSITÄTSmedizin. MAINZ
Klinik und Poliklinik für Diagnostische und Interventionelle Radiologie

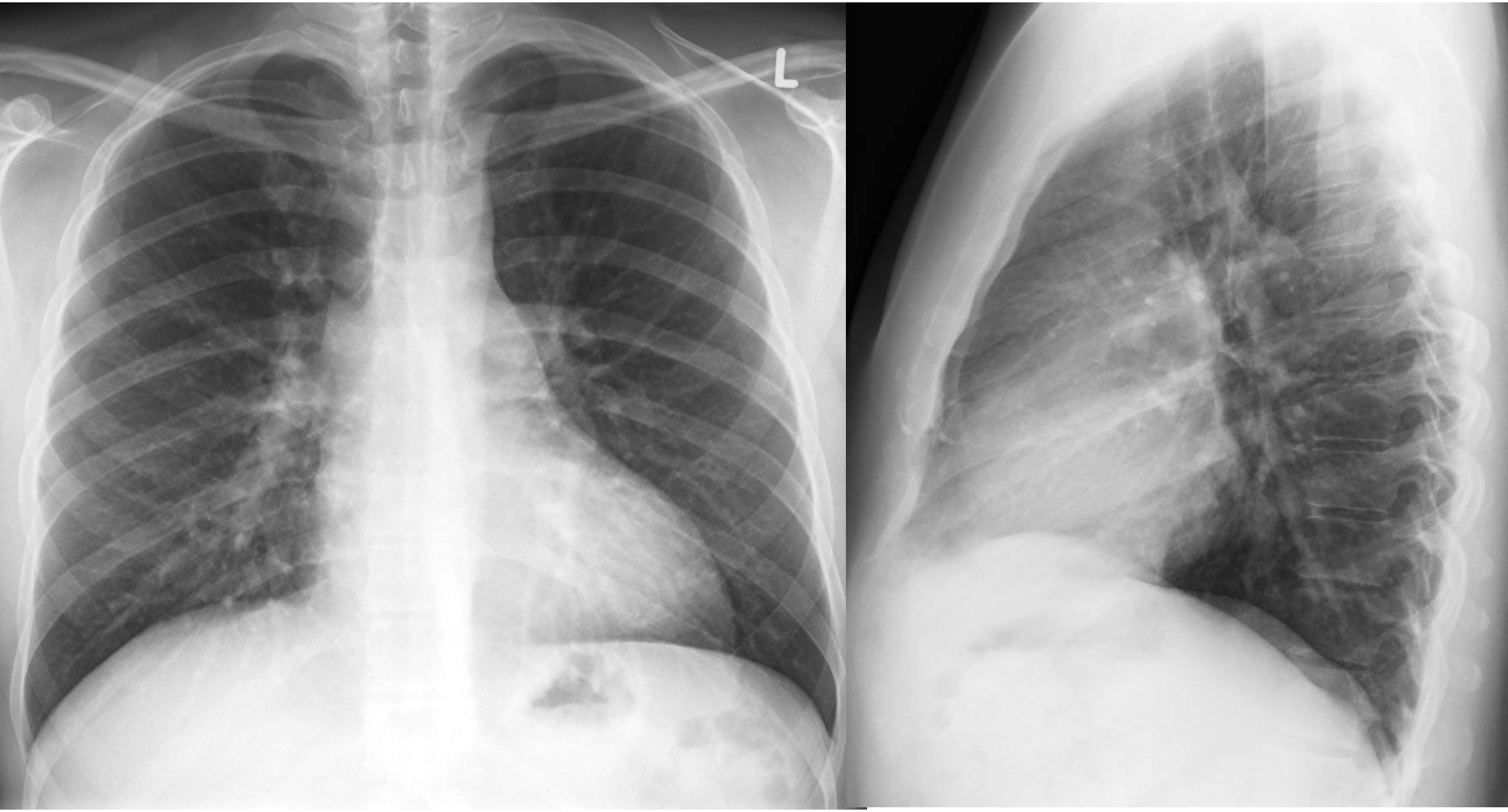

M, 36J mit Belastungsdyspnoe

Heart - Reloaded: Vorhöfe, Kammern und Klappen

UNIVERSITÄTSmedizin. MAINZ
Klinik und Poliklinik für Diagnostische und Interventionelle Radiologie

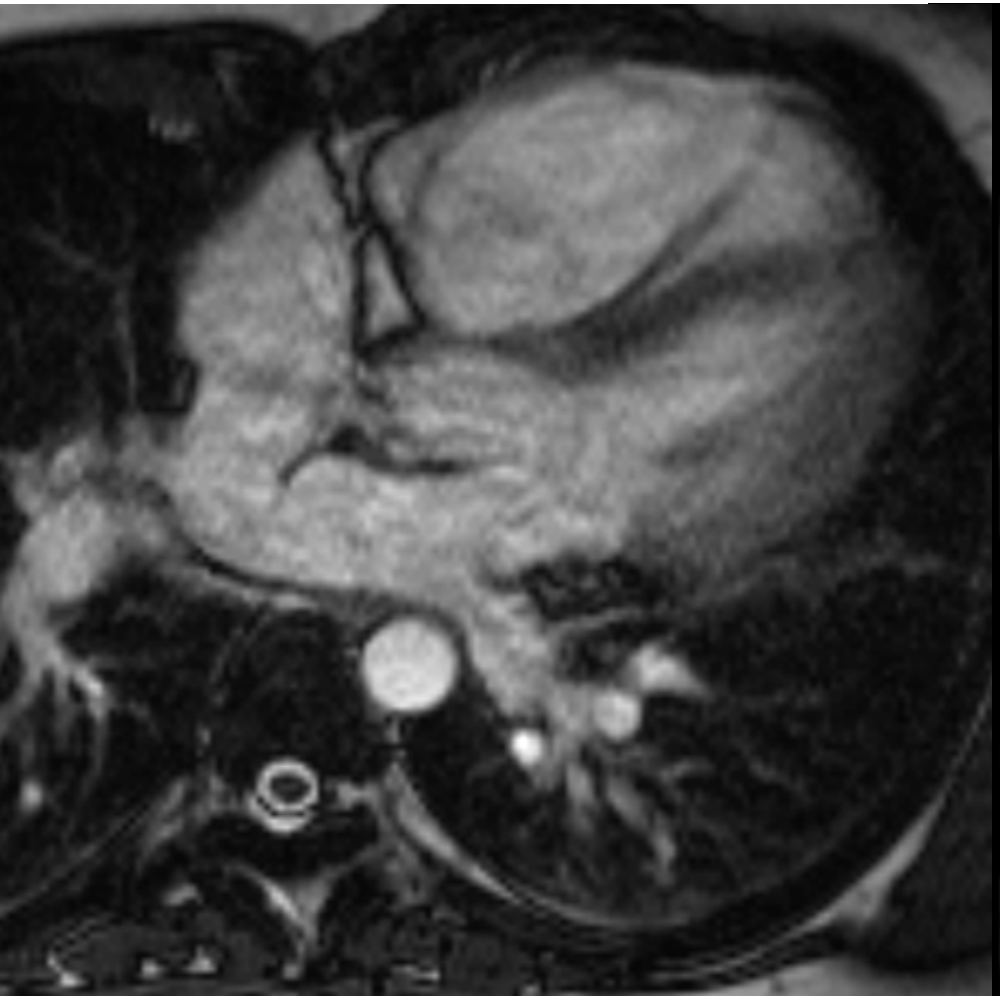

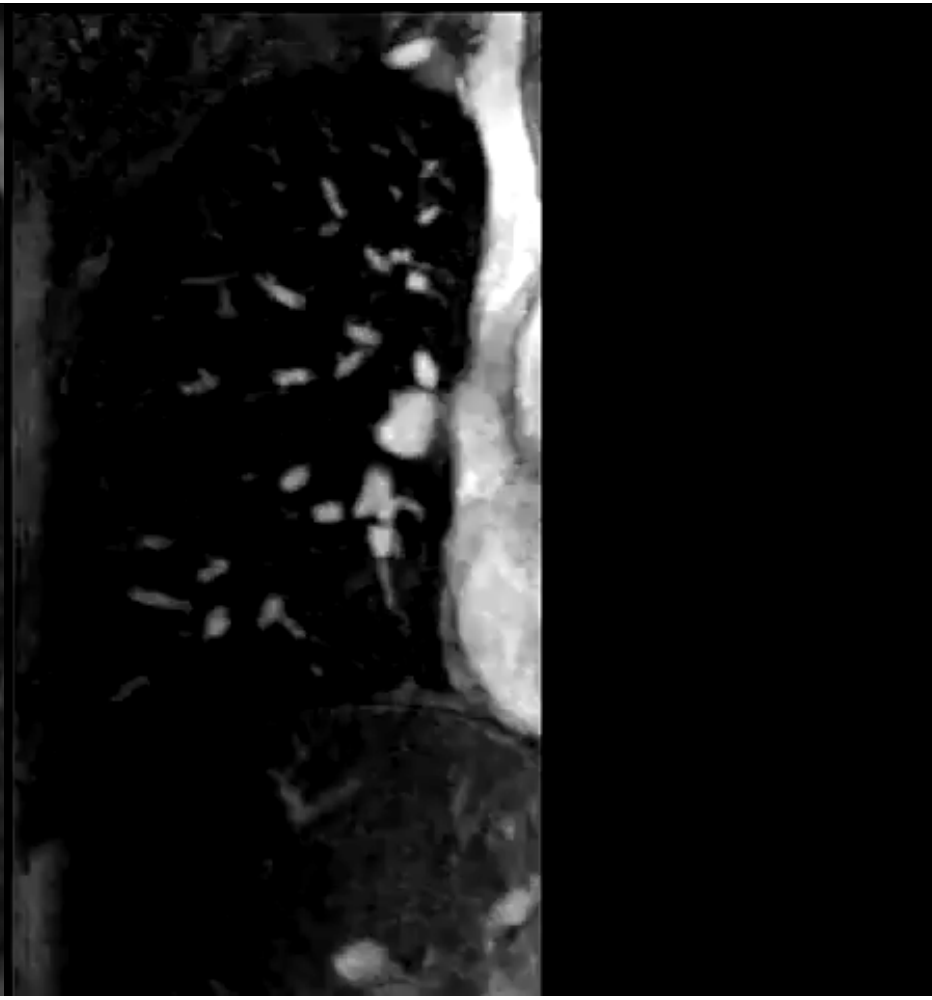

Shuntvitien: ASD und Lungenvenenfehlmündung
Qp/Qs-Quotient 2