94. Deutscher Röntgenkongress
Workshop Molekulare Bildgebung II – 29.05.2013

UniversitätsKlinikum Heidelberg

DEUTSCHES KREBSFORSCHUNGSZENTRUM IN DER HELMHOLTZ-GEMEINSCHAFT

DIR Diagnostische Interventionelle Radiologie

^{23}Natrium-MRT bei muskulären Kanalerkrankungen und Dystrophien

Marc-André Weber

Diagnostische und Interventionelle Radiologie,
Universitätsklinikum Heidelberg

Themen

- ^{23}Natrium-MRT: Was und warum ?
  - Sequenzoptimierung
- ^{23}Natrium-MRT bei Kanalerkrankungen:
  - Paramyotonie
  - Hyperkaliämische periodische Paralyse
  - Hypokaliämische periodische Paralyse
- ^{23}Natrium-MRT bei Myodystrophien:
  - Muskeldystrophie Duchenne

Konventionelle Protonen (^{1}H)-MRT

4 morphologische Zeichen

Ödem | Verfettung | Atrophie | Hypertrophie

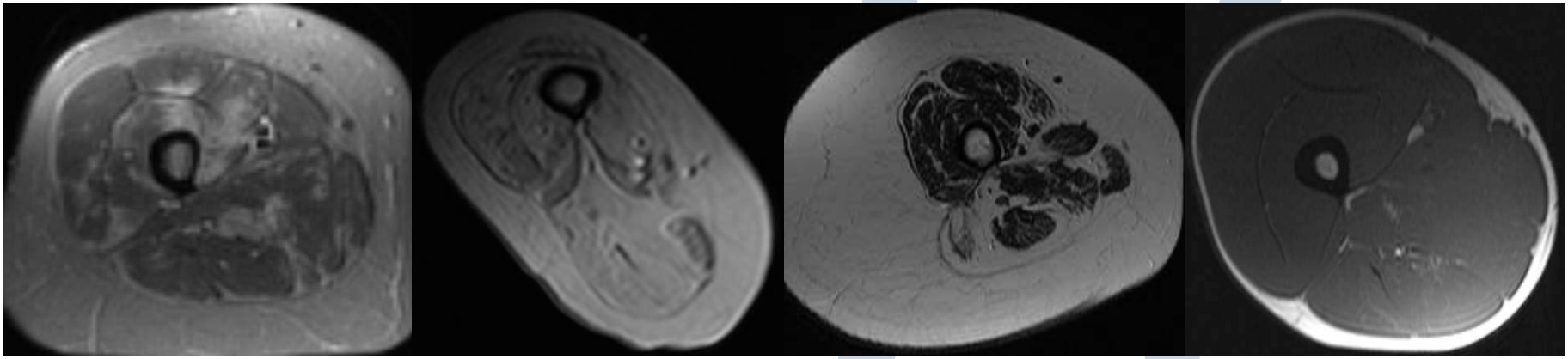



Problem

- Geringe Spezifität
- Keine Aussage über die Pathophysiologie

Lovitt et al., Neurol Clin 2004; Weber et al., RöFo 2007

Limitationen der Standard ^{1}H-MRT

Gesunder Proband

Junger Patient mit Paramyotonia

Vater
54 J

Sohn
25 J

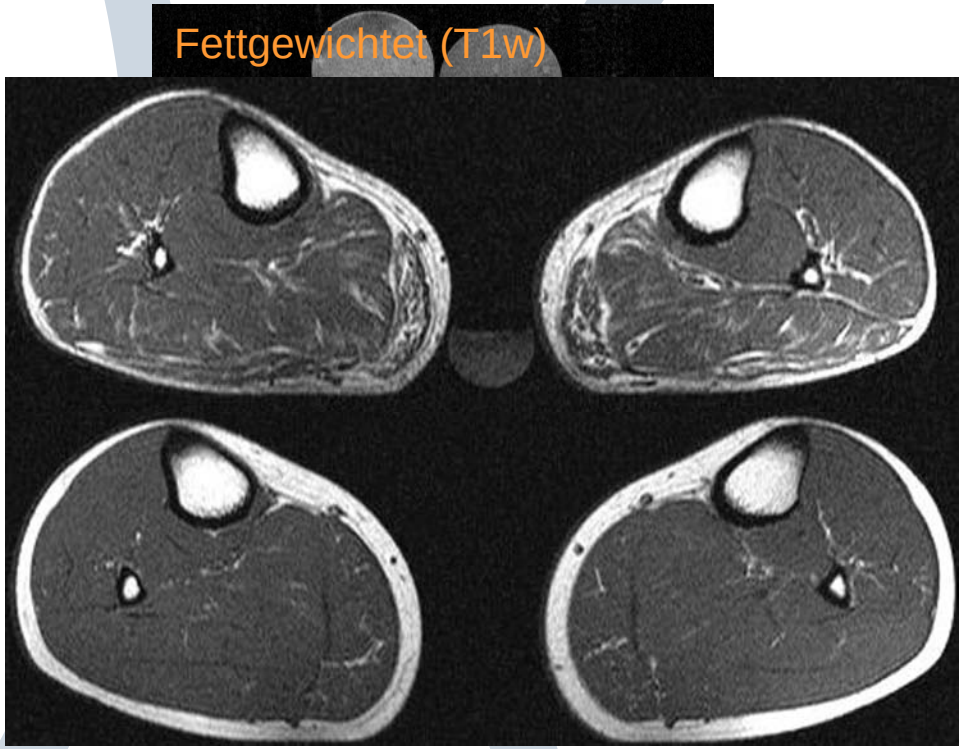

Weber et al., Radiology 2006

Grund für Muskeldegeneration nach Jahren?

Moderne Hochfeld-MRT-Diagnostik

7 Tesla MR-Tomograph
in Heidelberg dkfz.

Vorteil 1: Detailtreue ↑ bei Feldstärke ↑

Morphologische Standard ^{1}H MRT

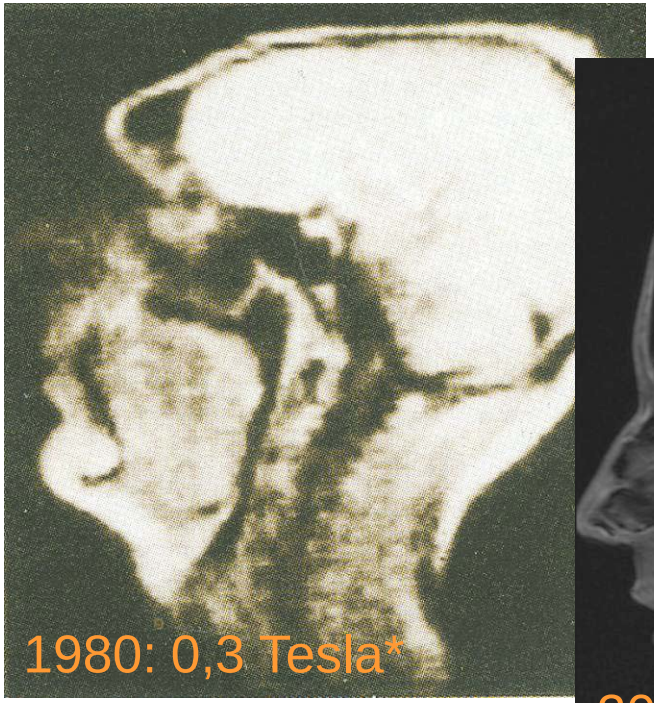

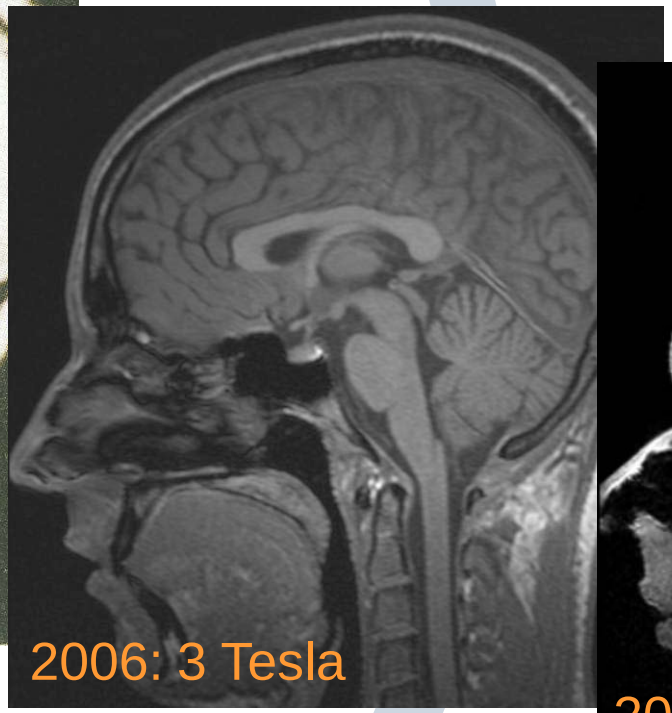

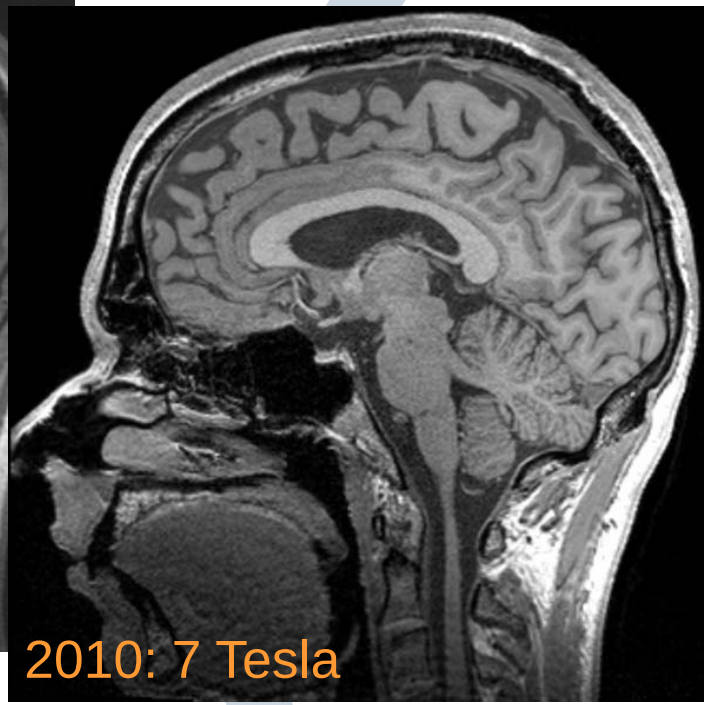

⇨ Von der Morphe zur Funktion !

*Holland et al., JCAT 1980

Vorteil 2: Metabolische Bildgebung



Vorteil 2: (Patho-)physiologie

Funktionelle ^{23}Na-MRT bei verschiedenen Feldstärken

1,5 Tesla

3 Tesla

7 Tesla

Pathophysiologie der Paramyotonie

Defekter Na^+ Kanal

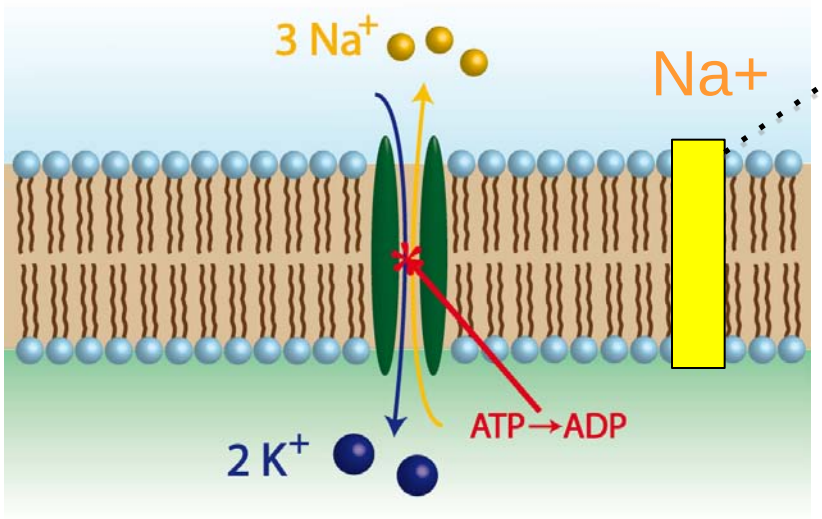

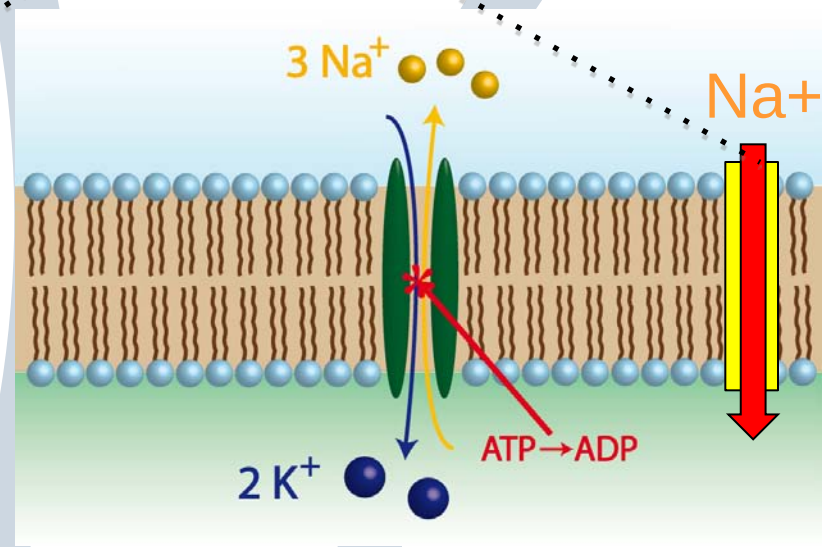

Na+ Na+ Na+ Na+ Na+ Na+

Verschiedenste Auslöser führen zu intrazellulärer Natrium-Akkumulation und Muskelschwäche

3-Tesla ^{23}Na-MRT bei Paramyotonie

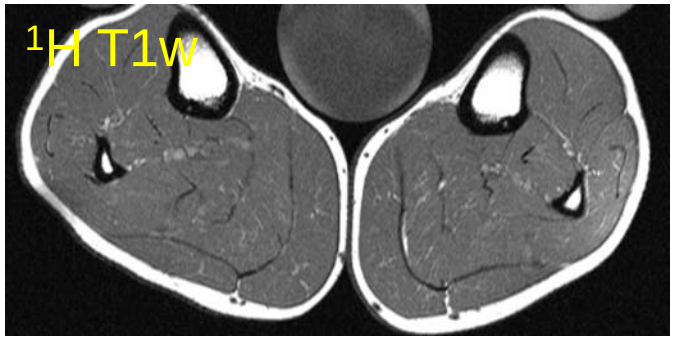

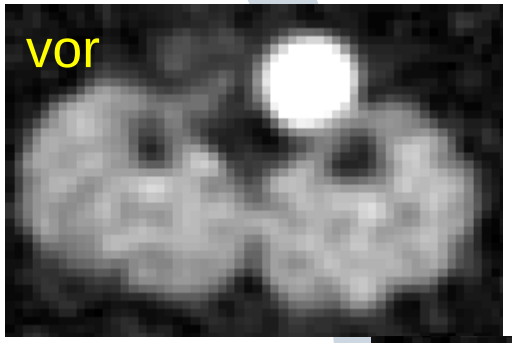

^{23}Natrium-IR MRT

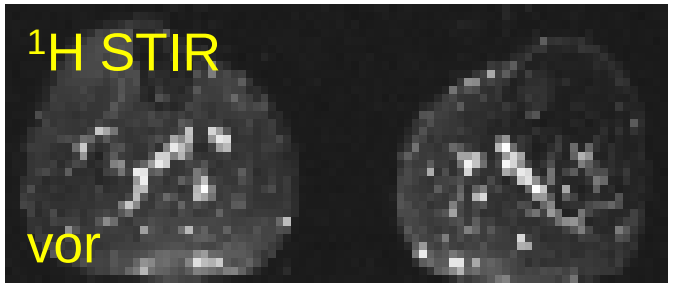

Provokation des rechten Unterschenkels



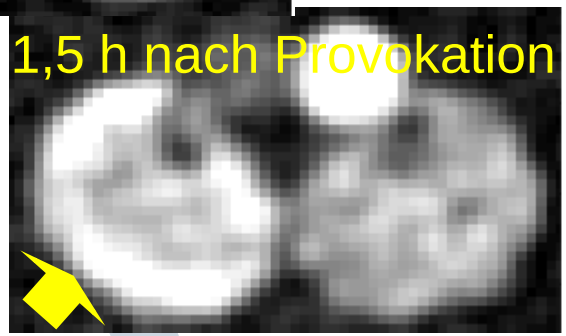

- **Nach Provokation**: ~ 33% Signalanstieg in ^{23}Na-IR (n=5; ~19% in ^{23}Na-T1w)

➡ Signalanstieg auf ^{23}Na-IR Bildern ohne Nachweis von Ödemen

Was ist Natrium (^{23}Na)-MRT ?

Natrium (^{23}Na): wichtige Rolle in vielen physiologischen Prozessen

Probleme für Darstellbarkeit mit MRT:

1. Geringe Konzentration
   - Ca. 1:2000 im Vgl. zu ^{1}H
2. Besondere physikalische Eigenschaften:
   - Spezielle Messtechniken
   - Ausnutzung dieser Eigenschaften für MRT-Bildkontraste

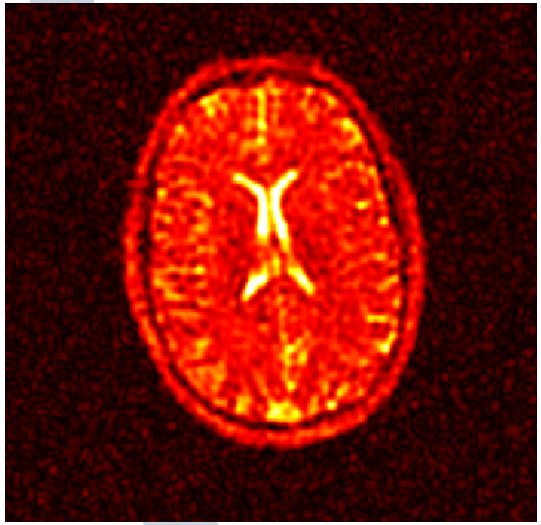

Magnetresonanztomographie Prinzip

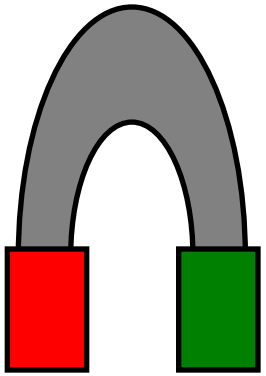

+



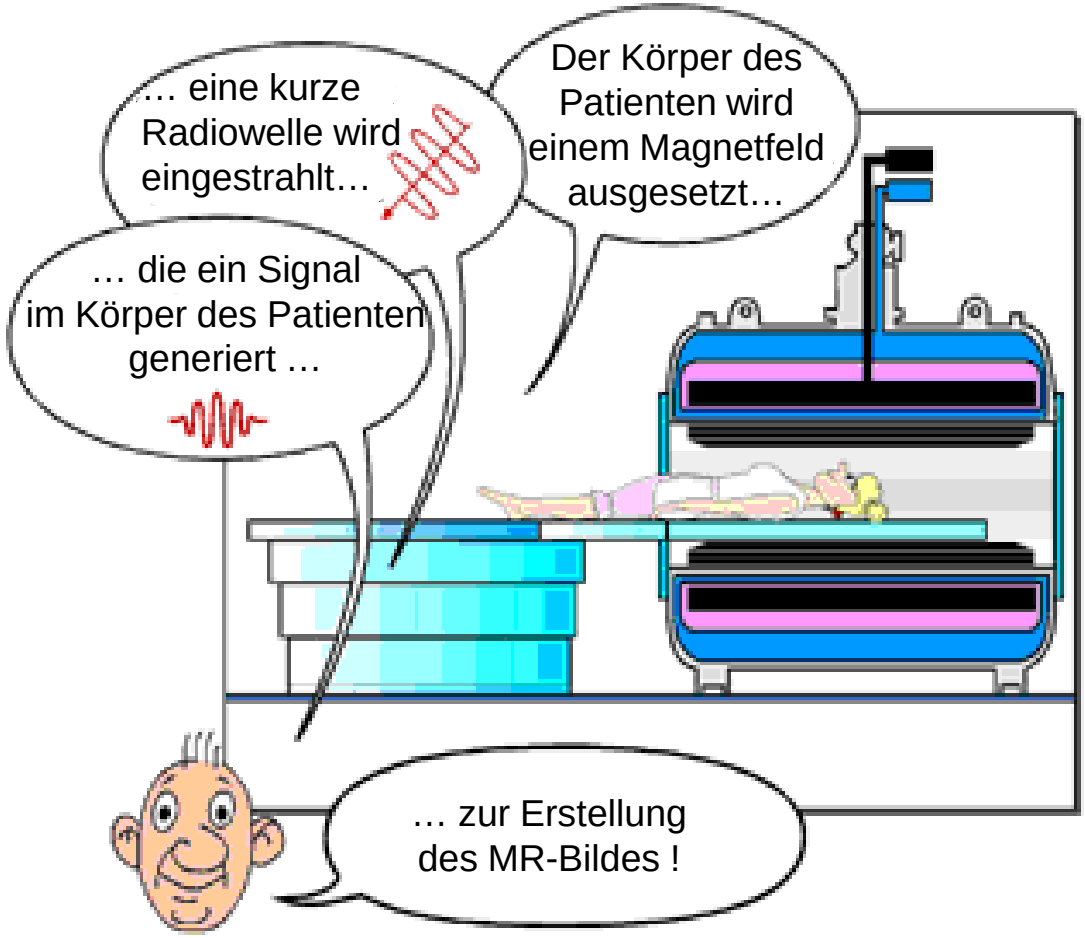

Basis der ^{23}Na-MRT

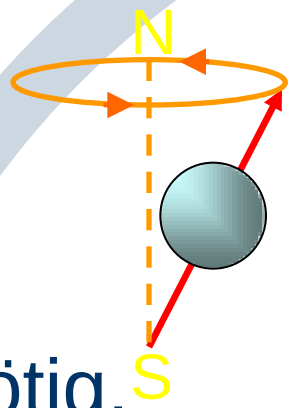

- Protonenbildgebung (^{1}H)-MRT Standard
- X-Kerne: z.B. ^{23}Natrium, ^{35}Chlor, ^{39}Kalium
- ^{23}Na MR-Signal 20.000-fach < ^{1}H Signal
- Spezielle Messsequenzen* & Hardware nötig, *z.B. doppelresonante Spulen:*
  - ^{23}Na Frequenzen @ 3T: 32,6 & 7T: 76 MHz;
  - ^{1}H Frequenzen @ 3T: 123,2 MHz & 7T: 300 MHz
- ^{23}Na MR-Signal << ^{1}H-Signal → Hochfeld MR

^{23}Na bei 3T



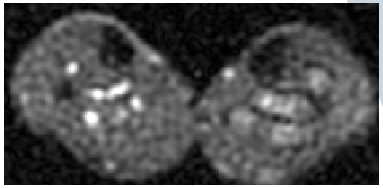

^{23}Na bei 7T

*Nagel et al., Magn Reson Med 2009

Schweinemuskelphantom @ 1,5 Tesla

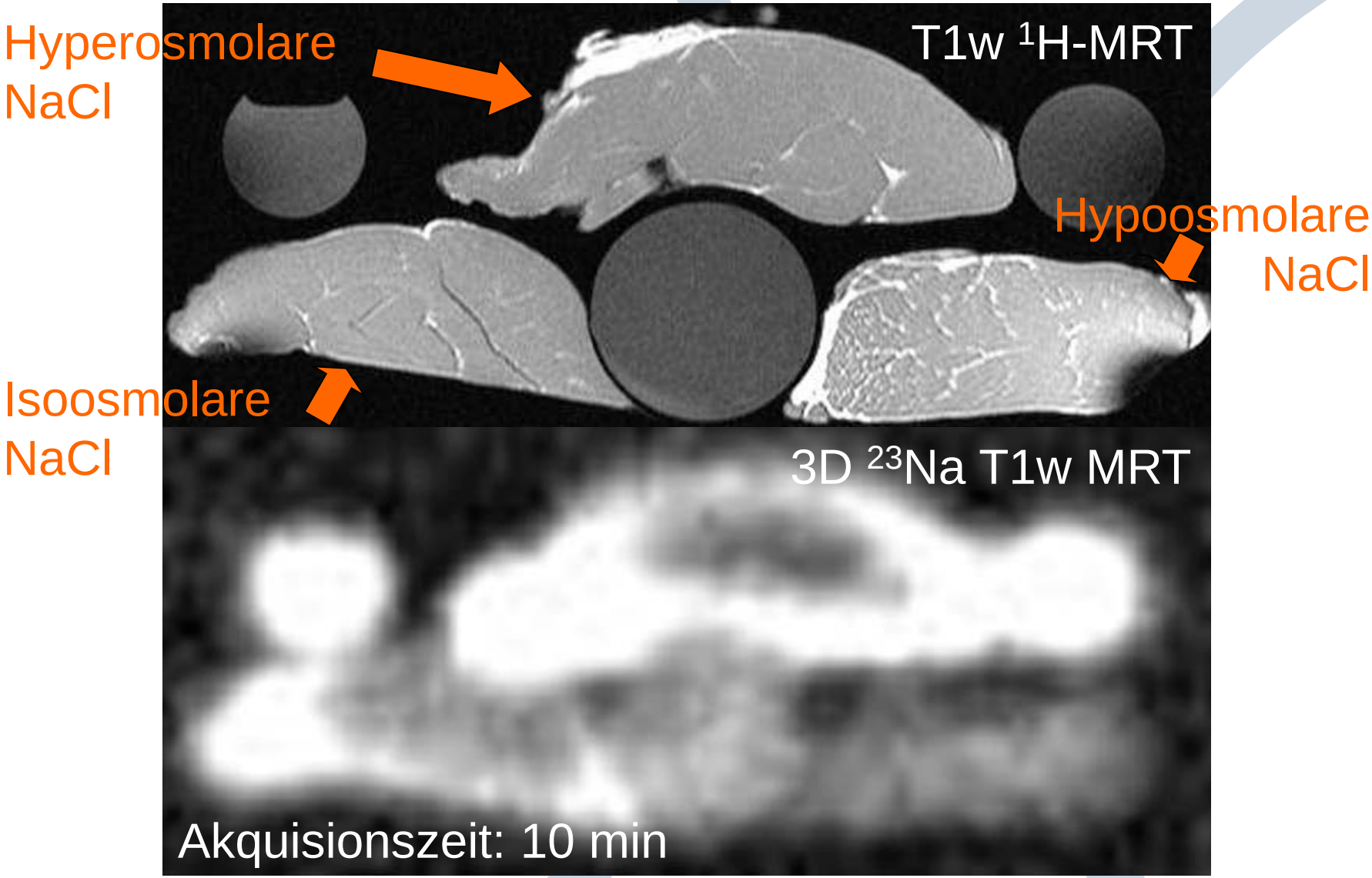

Weber et al., RöFo 2007

Themen

- ^{23}Natrium-MRT: Was und warum ?
  - Sequenzoptimierung

- ^{23}Natrium-MRT bei Kanalerkrankungen:
  - Paramyotonie
  - Hyperkaliämische periodische Paralyse
  - Hypokaliämische periodische Paralyse

- ^{23}Natrium-MRT bei Myodystrophien:
  - Muskeldystrophie Duchenne

Warum ^{23}Na Sequenz Optimierung ?

- Extrazelluläre Na^+ Konzentration 10-fach höher als intrazelluläre Na^+ Konzentration

➢ Problem: Fehlerhafte quantitative MR Messung der intrazellulären Na^+ Konzentration

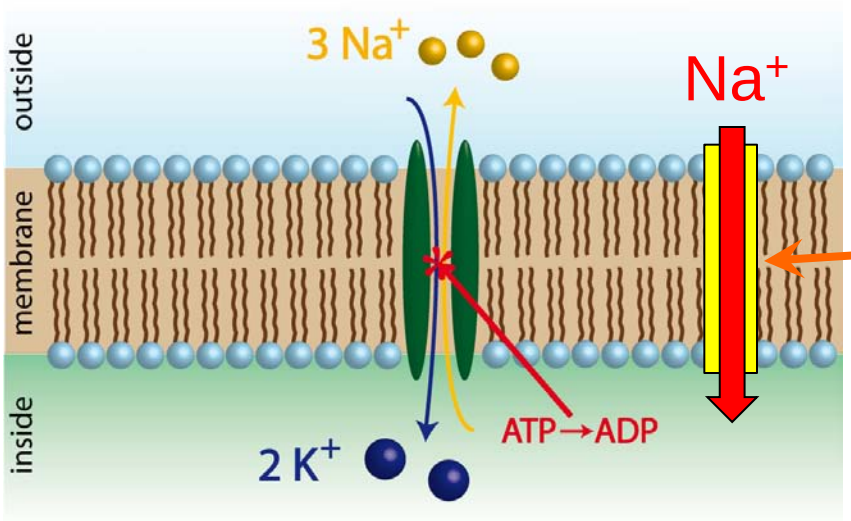

$c_{extrazellulär}(Na^+)$ = 140 - 150 mmol/l

Ionenkanal

$c_{intrazellulär}(Na^+)$ = 5 - 15 mmol/l

⇒ Optimierung der 3 Tesla MRT Sequenzen, um intrazelluläre Na^+ Akkumulation *in vivo* besser quantifizieren zu können

⇒ Periodische Paralysen als Modellerkrankung

^{23}Na-MRT Sequenzoptimierung @ 3 T

^{23}Na MRT basierend auf dichteadjustierter 3D-Radial Sequenz §

1. ^{23}Na-Konzentration:

- Spindichte Bildkontrast, TE/TR=0,2ms/100ms; α = 90°
- Voxelgröße: 5x5x5 mm^3; 8 min 20 s
- Vergleich der Signalintensitäten mit Referenzphantom

2. ^{23}Na-T_1-gewichteter Bildkontrast:

- TE/TR = 0,25 ms/6 ms; α = 40°
- Voxelgröße: 5x5x5 mm^3; 5 min 36 s

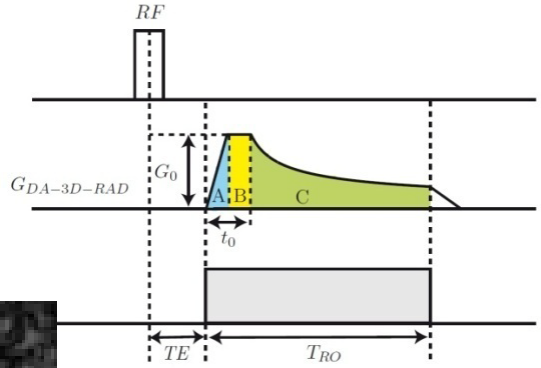

3. ^{23}Na-IR (Inversion Recovery)*:

- TE = 0,3/124 ms; TI = 34 ms;
- Voxelgröße: 6x6x6 mm^3; 10 min 20 s

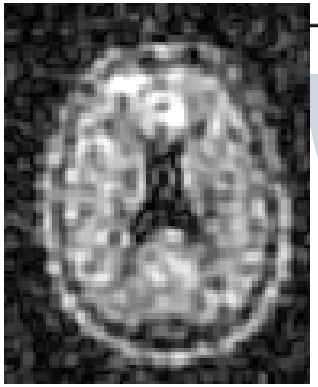

*Stobbe & Beaulieu, Magn Reson Med 2005; § Nagel et al., Magn Reson Med 2009 et Invest Radiol 2011

3 Tesla ^{23}Na-MRT bei Probanden (n=9)

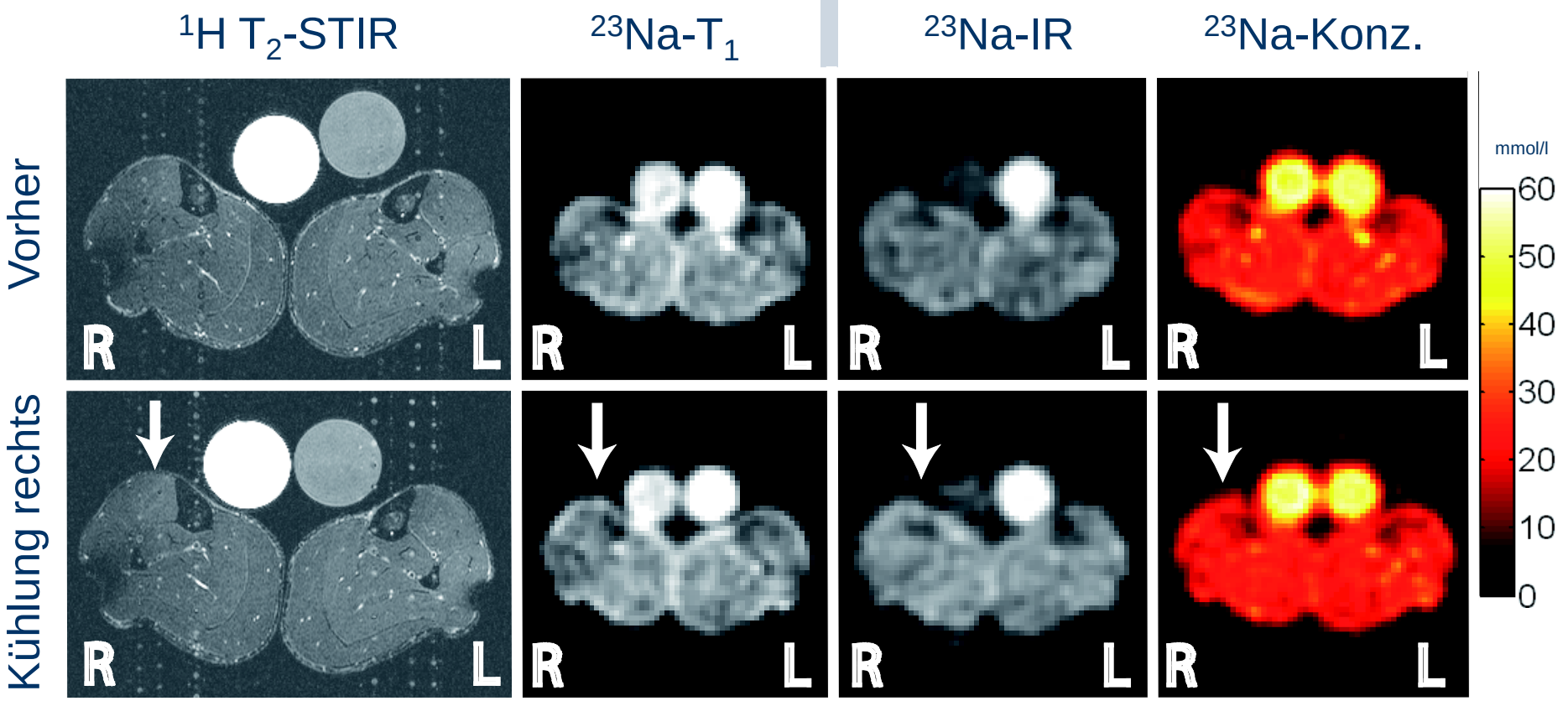

- **^{23}Na-Konzentration**: ≈ 23 ± 2 mmol/l (≈ 27 ± 6 mmol/l *)
- **Nach Provokation**: Keine Änderungen (<3%) in der ^{23}Na-MRT; keine Paresen

* Biopsie: Bergstrom J Scand J Clin Lab Invest 1962

Inversion Recovery 3 Tesla ^{23}Na-MRT

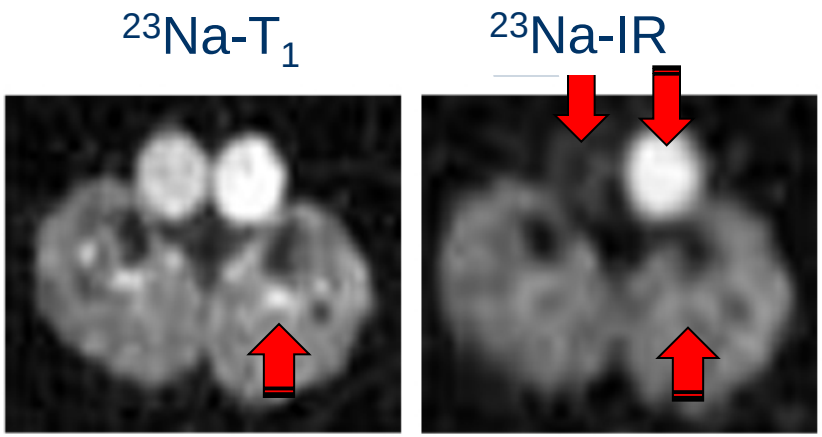

Unterdrückung der Gefäße

Unterdrückung der Referenz gefüllt mit 0,3% NaCl Lösung

(dieses Phantom imitiert das extrazelluläre Na^+)

0,3% NaCl Phantom mit Agarose Gel und Na unterdrückt

(dieses Phantom imitiert das intrazelluläre Na^+)

Fazit ^{23}Na-Sequenz @ 3 Tesla

- Optimierte ^{23}Na-MR Sequenzen => Information, aus welchem Kompartiment das ^{23}Na-Signal kommt
- ^{23}Na-IR erlaubt eine Wichtung zur intrazellulären Na^+ Konzentration
- ^{23}Na-IR supprimiert das Signal von extrazellulären (vasogenen) Muskelödemen
- Klinische Relevanz:
- Kombinierter Einsatz von ^{23}Na-Konzentration & ^{23}Na IR Sequenz => verbesserte Analyse der Na^+ Homöostase
- Bildgebung für Diagnose & Therapieüberwachung

Themen

- ^{23}Natrium-MRT: Was und warum ?
  - Sequenzoptimierung

- ^{23}Natrium-MRT bei Kanalerkrankungen:
  - Paramyotonie
  - Hyperkaliämische periodische Paralyse
  - Hypokaliämische periodische Paralyse

- ^{23}Natrium-MRT bei Myodystrophien:
  - Muskeldystrophie Duchenne

Was sind Natriumkanalmyopathien?

- Mutation => Verschlussproblem des Natriumkanals
- Symptome: Reversible Paresen, Myotonie, Steifigkeit
- Typische Provokationen wie Kälte
- *Formen:*
  - Paramyotonia congenita (PC)
  - Hyperkaliämische periodische Paralyse (HyperPP)
  - Kaliumsensitive Myotonie (PAM)

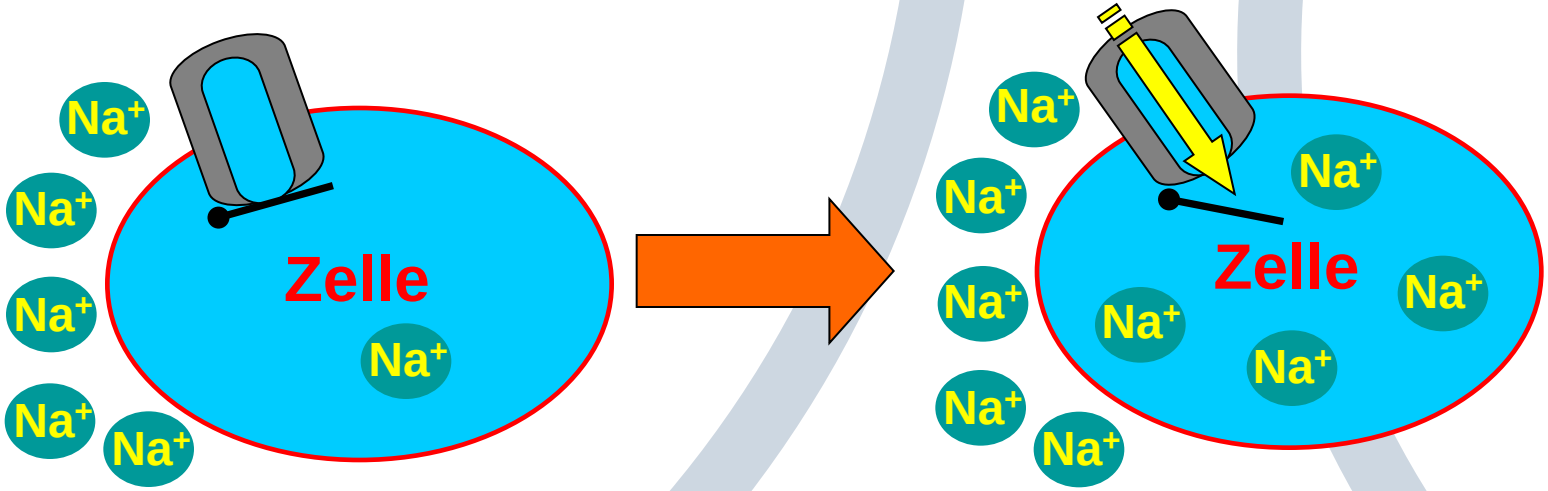

Lehmann-Horn & Jurkat-Rott, Physiol Rev 1999; Lehmann-Horn et al., Curr Neurol Neurosci Rep 2002

Fragestellung und Methodik

- Ziel: Quantifizierung zelluläre Na^+-Akkumulation & muskuläres Ödem *in-vivo* ?
- Effekt einer selektiven Blockade der Na^+-Kanäle ?
- Provokation eines Unterschenkels
  - Belastung oder Kühlung *(25 min)*
    - PAM, HyperPP, Probanden
  - Kühlung (+ *2 min* Belastung)
    - PC

- Anderer Unterschenkel als Referenz
- ^{23}Na- & STIR ^{1}H-MRT vor und nach Provokation
- Wiederholungsmessungen bei PC nach 3 Tagen

MRT-Protokoll & Datenauswertung

Kombinierte ^{23}Na und ^{1}H MRT in einer Untersuchung

- 1,5 T MRT mit Breitbandspektroskopie
- Doppelresonante (16,8 / 63,6 MHz) birdcage Spule
- Radiale Gradientenecho ^{23}Na 3D projection imaging*
  - Echozeit: 0,2 ms, T1-gewichtet
  - Räumliche Auflösung: $4 \times 4 \times 4 mm^3$
- Standard T1-gewichtete und STIR ^{1}H-MRT

Datenanalyse (Na^+ & Wassergehalt im M. soleus)

- ROI Analyse
  - ^{23}Na Signal normiert auf 0,3% NaCl Referenz
  - STIR Signal normiert auf Hintergrundrauschen
- Normiertes ^{23}Na Signal im gesunden Muskel ($[Na^+]_i$=15 mM) = 0,864 => Kalibrierung durch lineare Extrapolation

*Nielles-Vallespin et al., Magn Reson Med 2007

Na^+ Akkumulation bei Paramyotonie

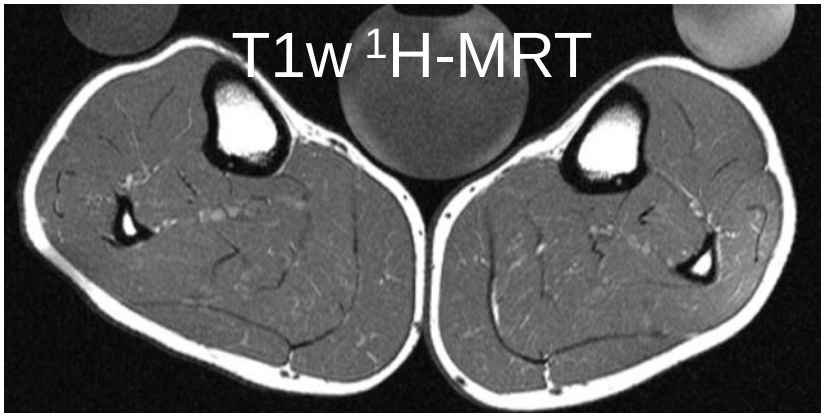

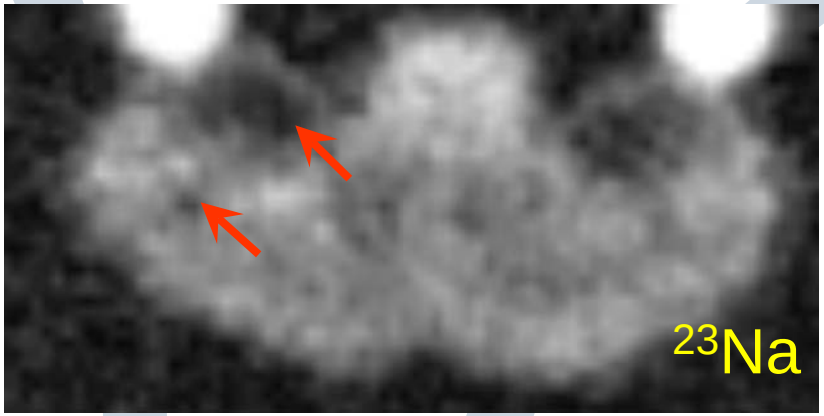

Vor Provokation (normale Kraft)

Nach Provokation re. Unterschenkel (Parese, MRC Grad 3/5)

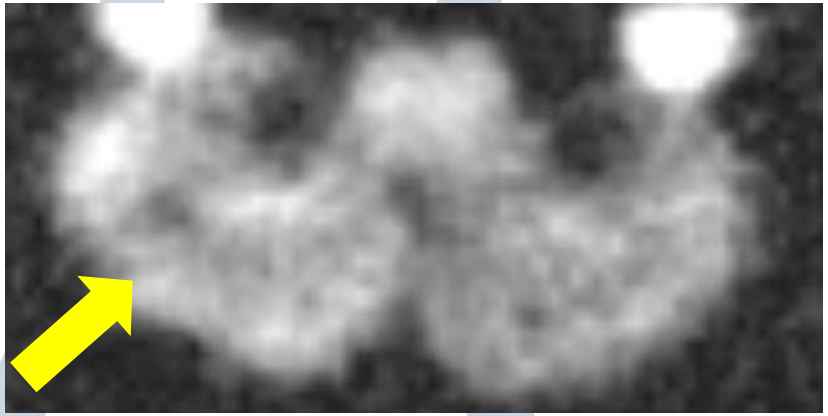

Nach Wiedererwärmung re. Unterschenkel (unveränderte Parese)

Weber et al., Neurology 2006

3 Tesla ^{23}Na-MRT Paramyotonie

~ 10-20 min nach Kühlung

Vor Kühlung

^{23}Na Konzentration

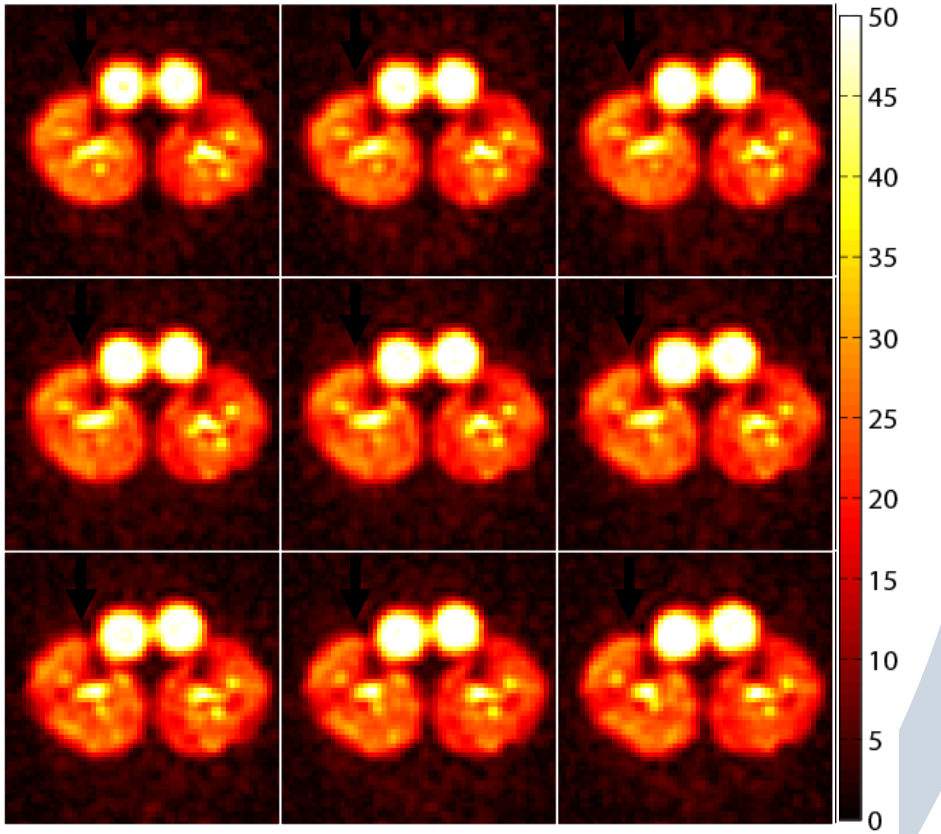

^{23}Na-IR

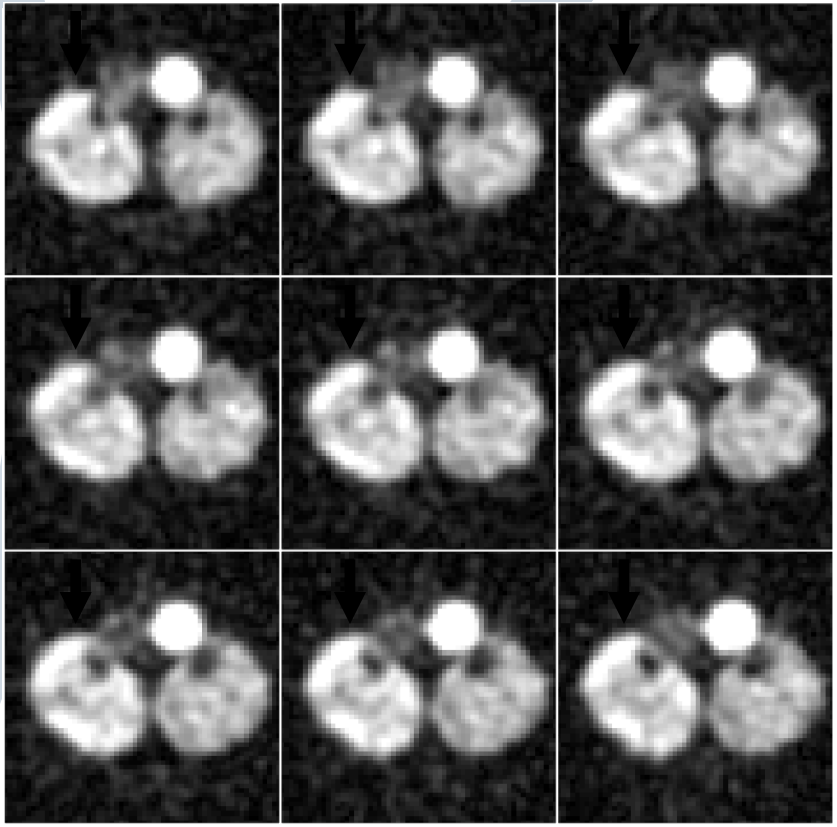

Anstieg: ~ 10%

Anstieg: ~ 30%

Nagel et al., In: Proc 17th Annual Meeting ISMRM, Honolulu 2009

Na^+ Akkumulation bei Paramyotonie

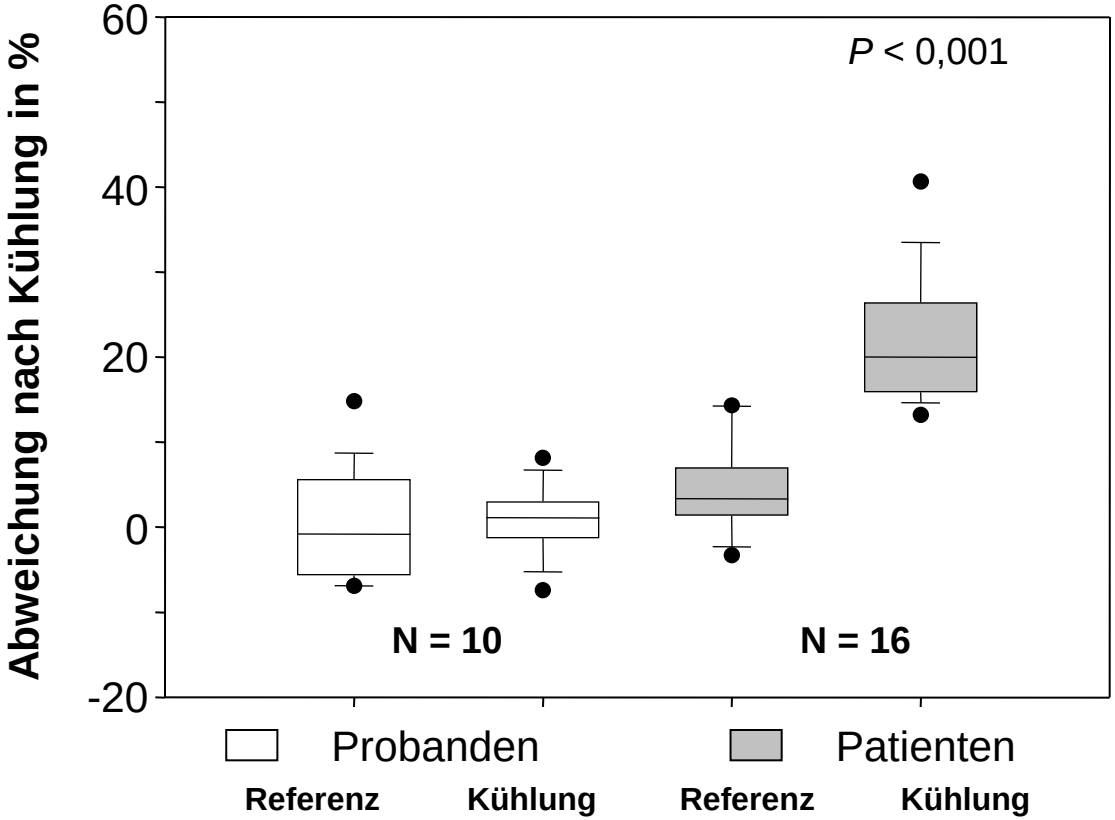

1. Untersuchung		**2. Untersuchung** nach 3 Tagen	
Referenz	Kühlung	Referenz	Kühlung
4 ± 5 %	**21** ± 6 %	**5** ± 8 %	**23** ± 12 %

Weber et al., Radiology 2006

Grund für den Signalanstieg?

→ Änderung der T_1-Relaxation!

Mögliche Ursachen:

1. Kürzere T_1-Zeiten im intrazellulären Raum
2. Niedrigere Temperaturen führen zu kürzeren T_1-Zeiten

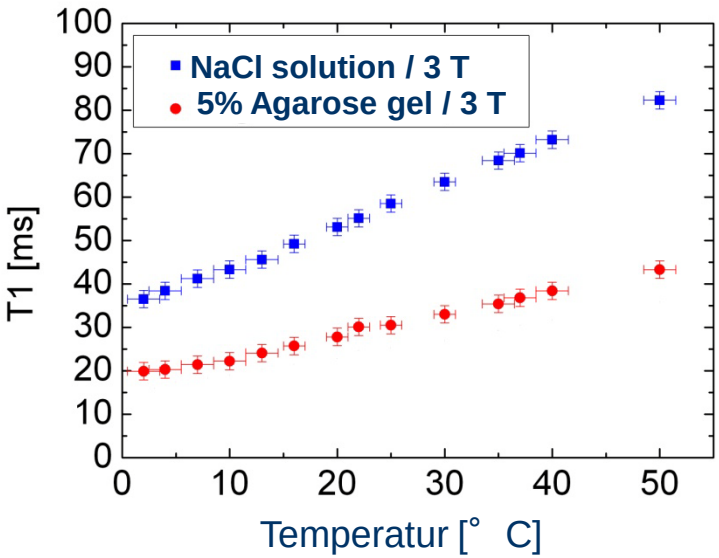

→ **Patienten:** Auch Signalanstieg nach Wiedererwärmung

Gesunde Probanden: Kein Signalanstieg

Natriumkanal Blockade bei PC

- Mexiletin zur Blockade der Natriumkanäle bei n=7
- Reduktion Paresegrad (MRC: 0 = Paralyse bis 5 = normale Kraft)
- Reduzierte intrazelluläre Natriumakkumulation

Kraft im Unterschenkel

Funktion	**Vor Kühlung**	**Nach Kühlung**	**Mexiletin**
Dorsalextension	5,0	3,5	5,0
Plantarflexion	5,0	4,3	5,0
Zehenstreckung	5,0	3,3	4,5
Zehenbeugung	5,0	4,5	5,0

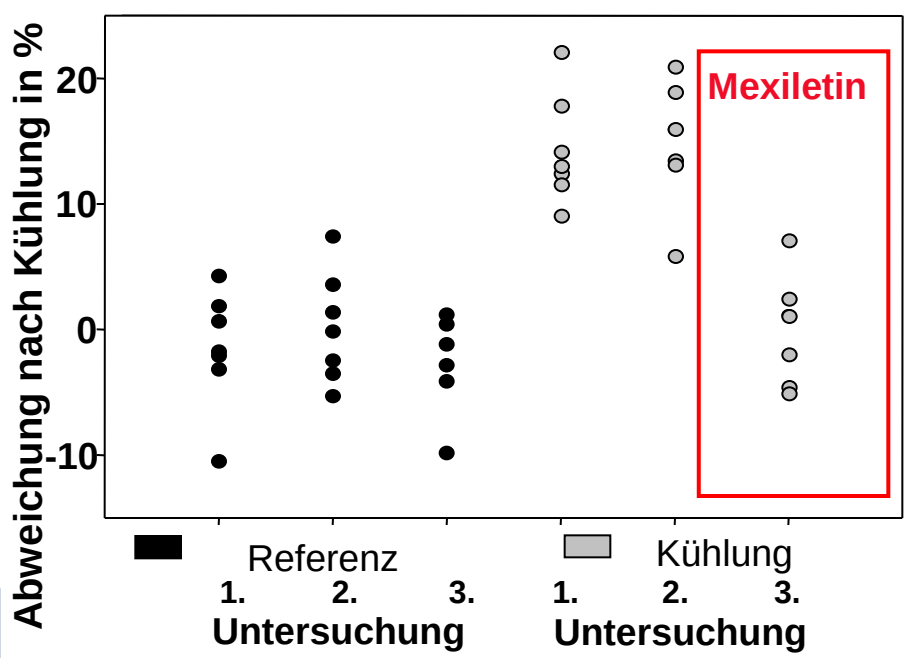

Weber et al., Radiology 2006

Themen

- ^{23}Natrium-MRT: Was und warum ?
  - Sequenzoptimierung

- ^{23}Natrium-MRT bei Kanalerkrankungen:
  - Paramyotonie
  - Hyperkaliämische periodische Paralyse
  - Hypokaliämische periodische Paralyse

- ^{23}Natrium-MRT bei Myodystrophien:
  - Muskeldystrophie Duchenne

Vergleich Na^+-Kanalmyopathien @ 1,5 T

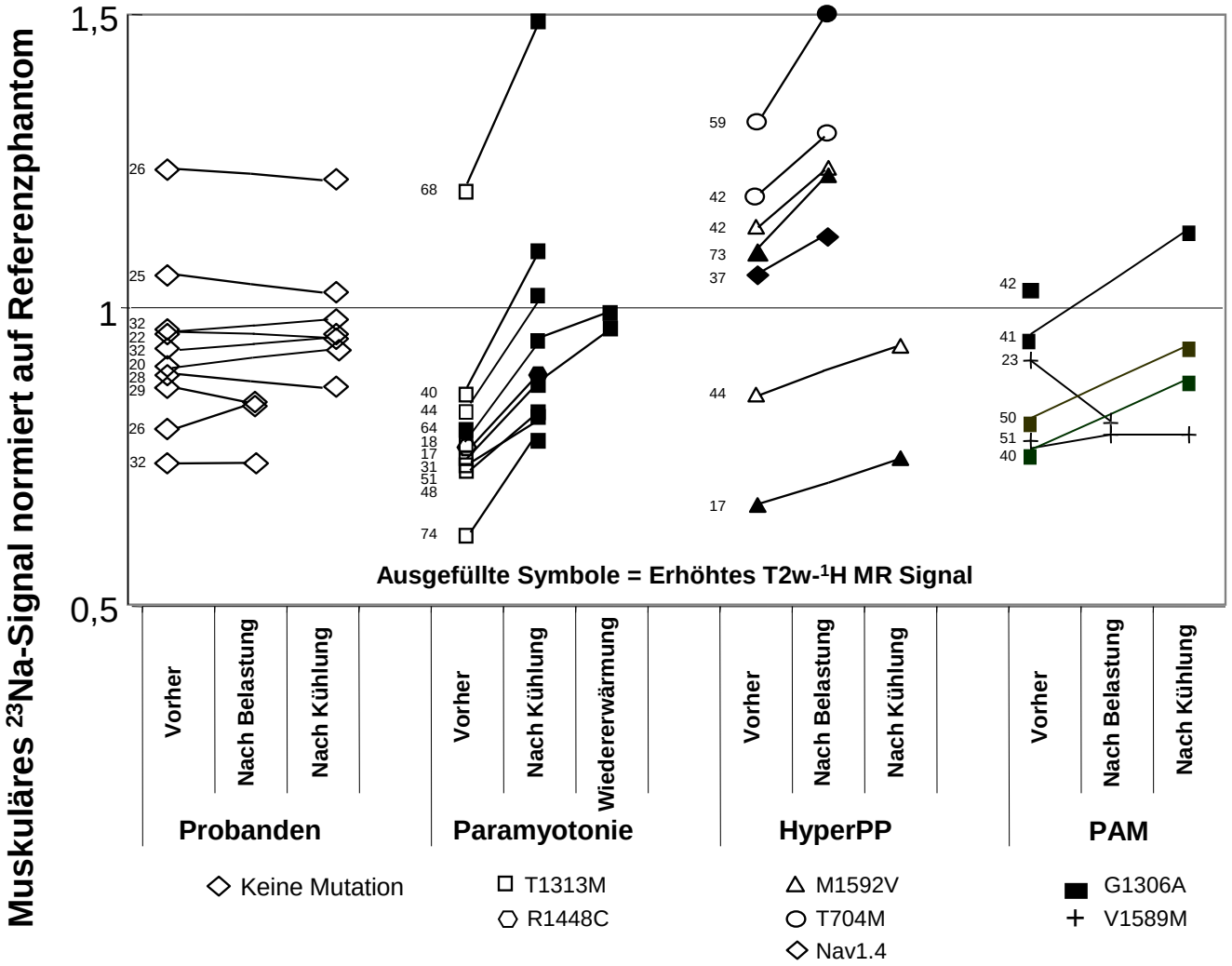

^{23}Na Signalanstieg nach Kühlung in %	
PC	22 ± 6
HyperPP	11 ± 2
PAM	17 ± 2
Probanden	-1 ± 2

Provoziertes Bein

^{23}Na Signalanstieg nach Belastung in %	
PC	-
HyperPP	10 ± 3
PAM	-2 ± 3
Probanden	0 ± 4

Weber et al., Neurology 2006

^{23}Na Signal, Parese, Membranpotenzial

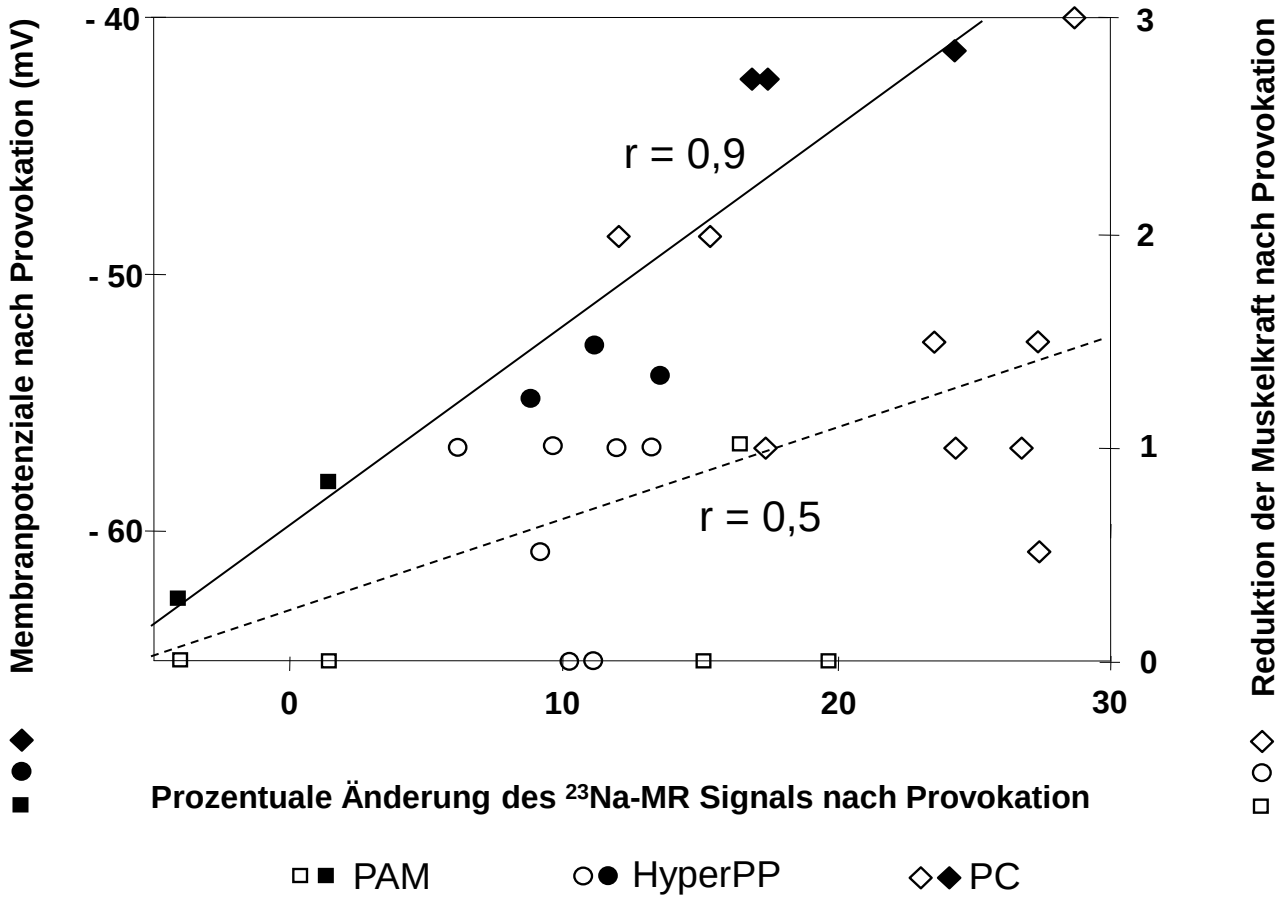

Weber et al., Neurology 2006

3 Tesla ^{23}Na-MRT bei HyperPP (n=9)

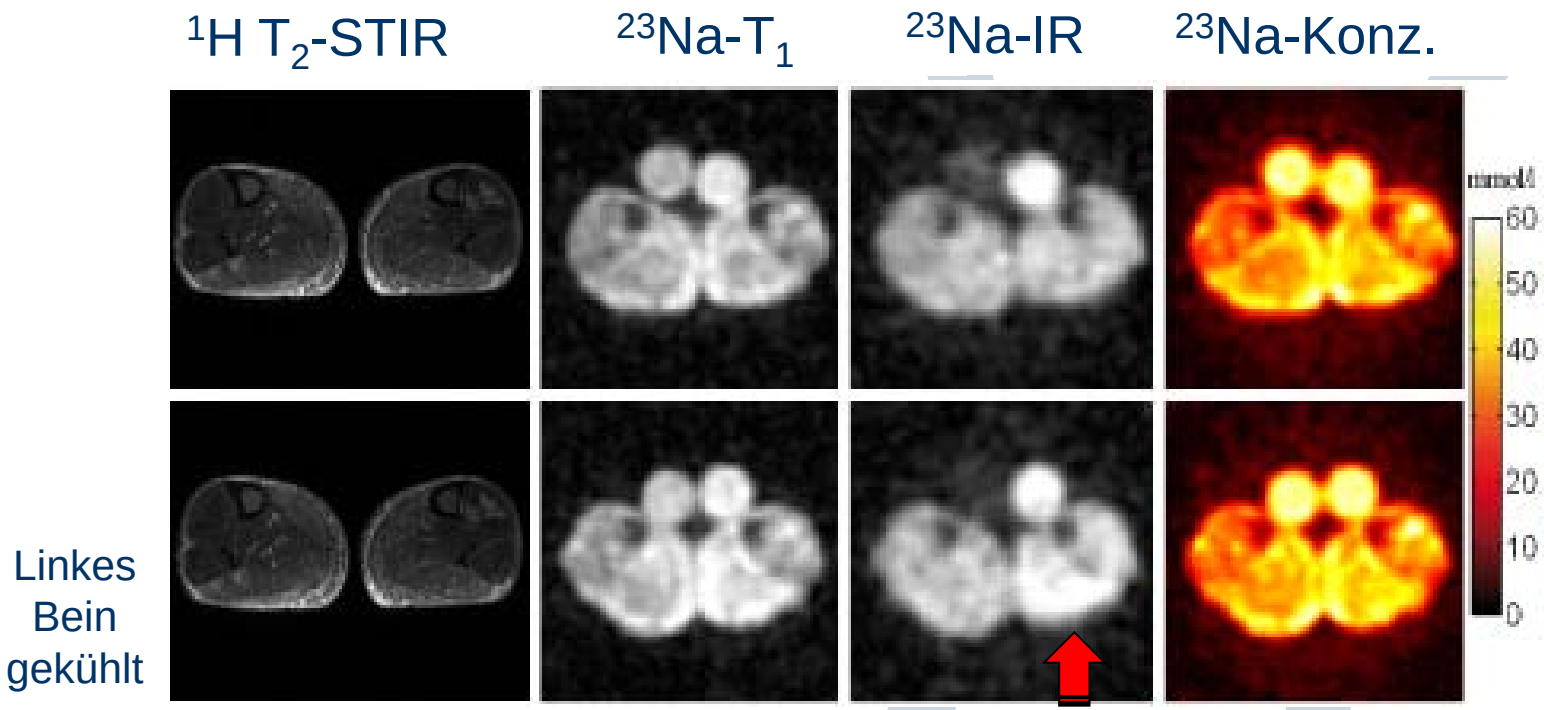

Nach Provokation: ^{23}Na-IR Signalanstieg (~16%), Parese (~3 KG)

Keine Änderungen in der ^{23}Na-Konzentrationsmessung (≤ 5%)

Amarteifio et al., Radiology 2012

HyperPP mit permanenter Parese

^{23}Na Inversion Recovery Sequenz

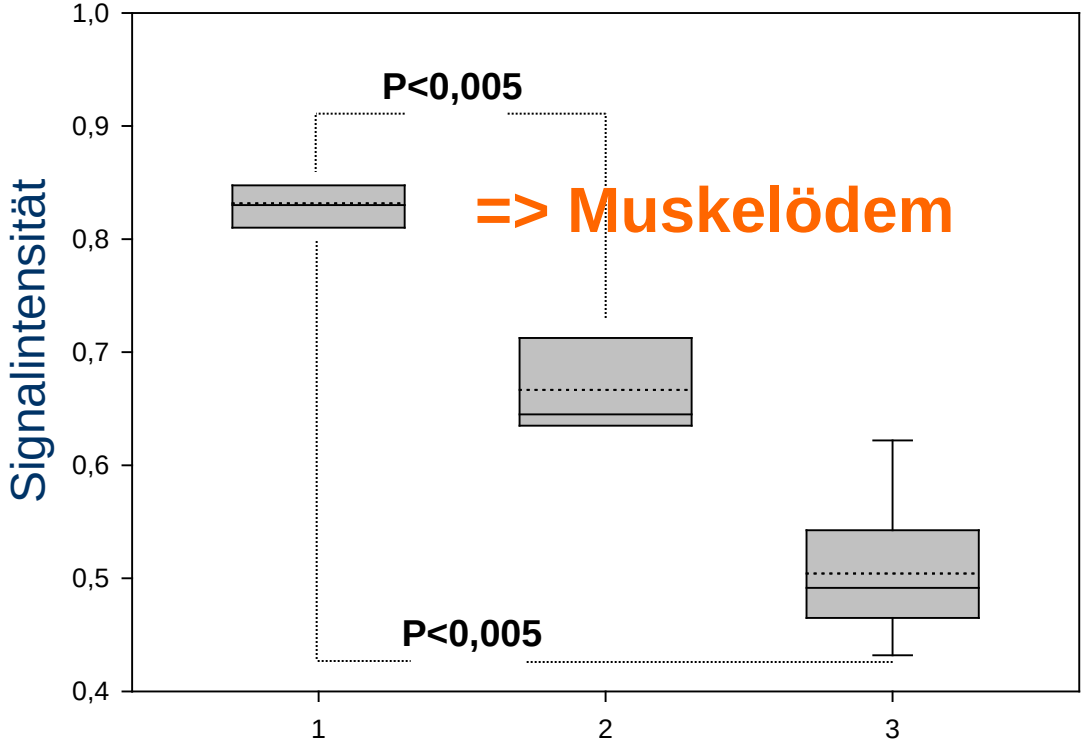

HyperPP & permanente Schwäche (n=6), MRC Kraftgrad 4	HyperPP ohne permanente Schwäche (n=6), MRC Kraftgrad 5	Gesunde Probanden (n=10) , MRC Kraftgrad 5

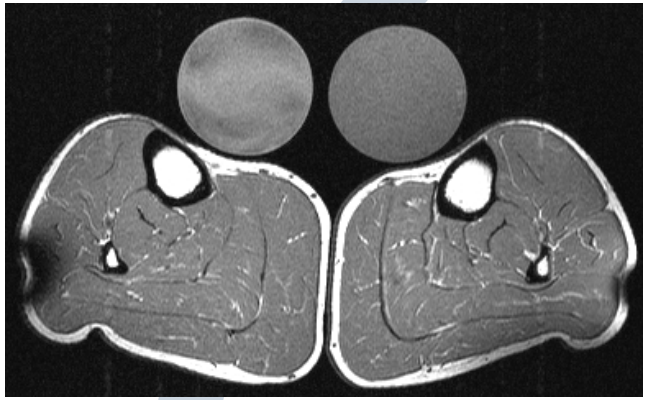

52 Jahre, keine permanente Schwäche

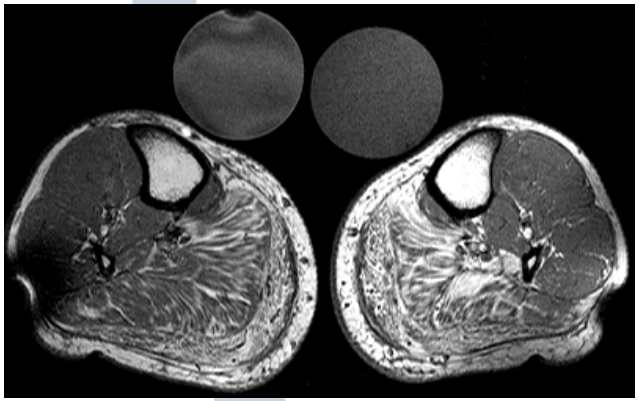

63 Jahre, permanente Schwäche

Amarteifio et al., Radiology 2012

HyperPP: Dauerschwäche & Ödem

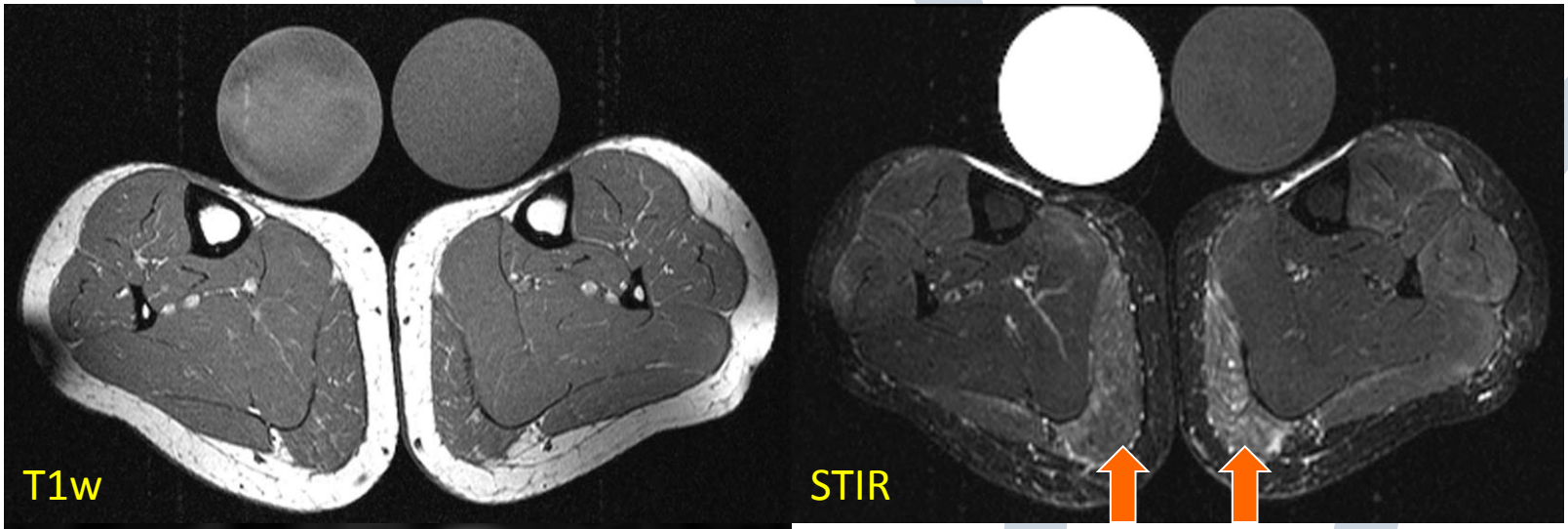

Hyper PP mit Muskelödemen

- Therapie mit Diuretika bei n=5
  (Acetazolamid od. Hydrochlorothiazid)
- ^{23}Na IR Signal Reduktion
  - 0,85±0,04 => 0,64±0,11
- Verbesserte Muskelkraft
  - MRC 4 => MRC 5

Amarteifio et al., Radiology 2012

Fazit ^{23}Na-MRT bei PC & HyperPP

- Periodische Paralysen als Modellerkrankung: intrazellulärer Na^+-Anstieg & Parese
- Myozelluläre Na^+-Akkumulation quantifizierbar
- Effekte der Na^+-Kanalblockade darstellbar
- Quantifizierung des Muskelödems (^{1}H-MRT)
- Gute Korrelation von *in-vivo* & *in-vitro* Daten
- Dauerhafte Na^+-Akkumulation bei HyperPP mit permanenter Schwäche => Diuretikatherapie

⇒Diagnostik und Therapieüberwachung auch bei anderen Myopathien

Themen

- ^{23}Natrium-MRT: Was und warum ?
  - Sequenzoptimierung

- ^{23}Natrium-MRT bei Kanalerkrankungen:
  - Paramyotonie
  - Hyperkaliämische periodische Paralyse
  - Hypokaliämische periodische Paralyse

- ^{23}Natrium-MRT bei Myodystrophien:
  - Muskeldystrophie Duchenne

HypoPP-1: Muskelödem => Degeneration

Großmutter

80 Jahre

Sohn

55 Jahre

Enkelin

33 Jahre

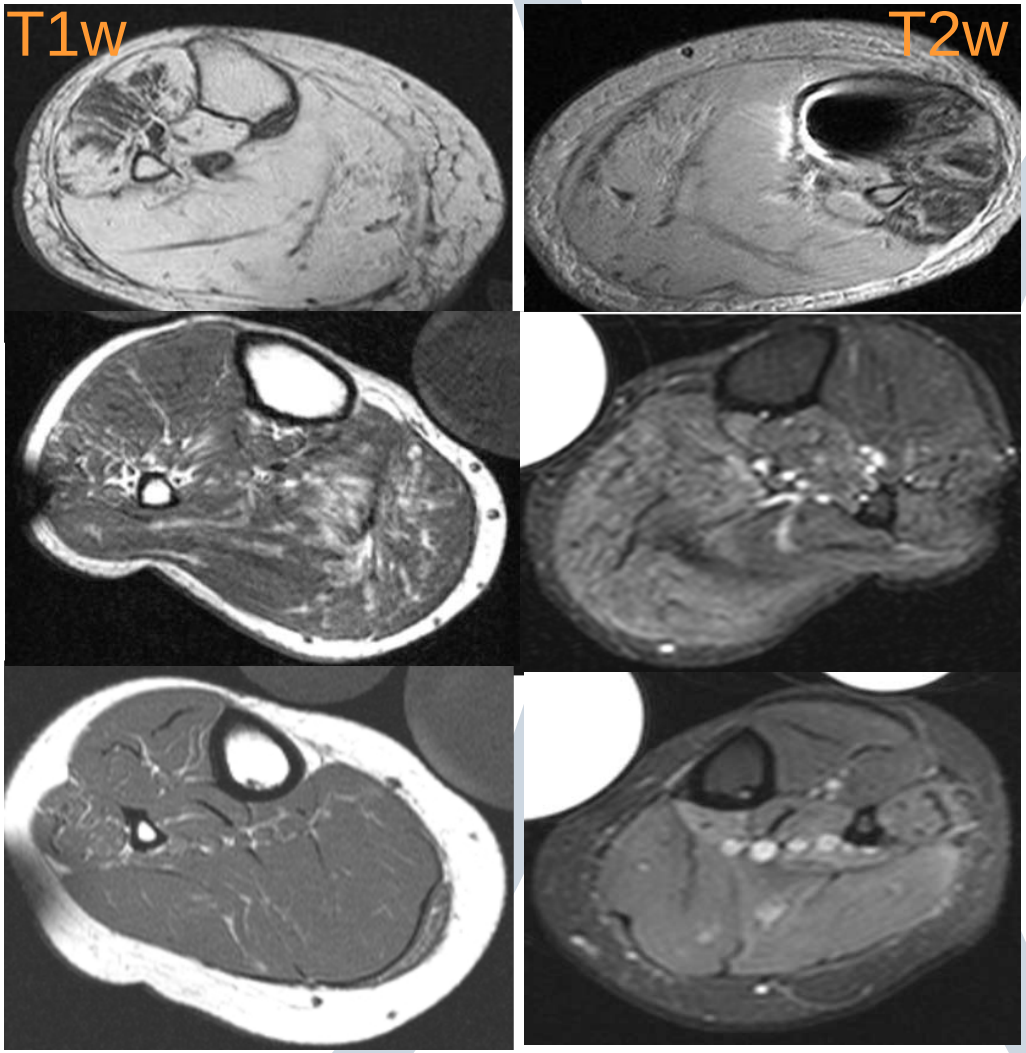

TSE

STIR

Jurkat-Rott, Weber et al., PNAS 2009

Natriumakkumulation => Muskelödem

Studienpopulation: HypoPP-1, n=27; HypoPP-2, n=7

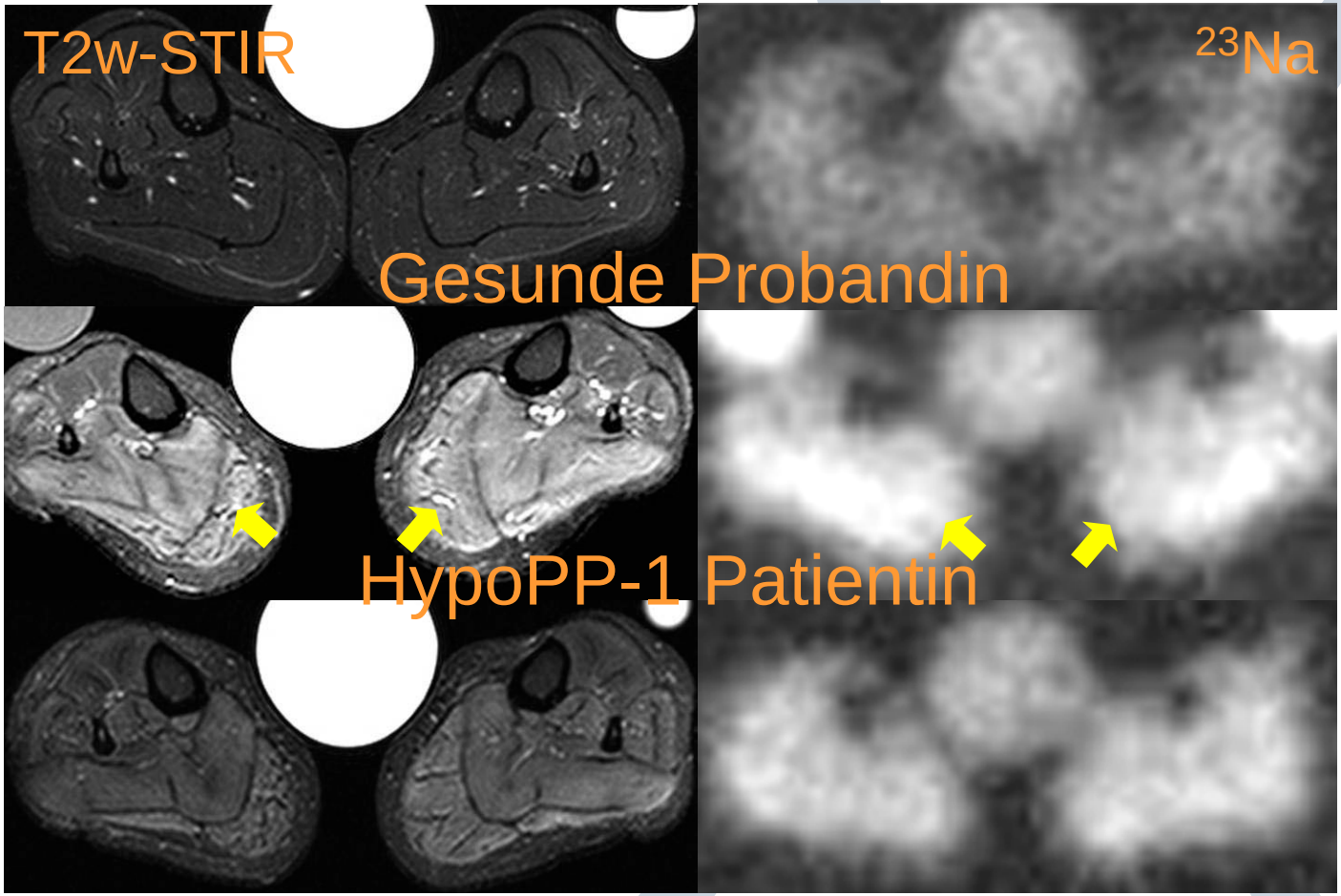

Vor Therapie

Diamox®
(Acetazolamid)

Wassergehalt vs. Na^+ => R^2=0,8

Jurkat-Rott, Weber et al., PNAS 2009

HypoPP (n=34) vs. Probanden (n=12)

	HypoPP-2		HypoPP-1	
Parameter	**Nav1.4 (n=7)**	**Cav1.1-R528H (n=13)**	**Cav1.1-R1239H/G (n=14)**	**Probanden (n=12)**
***In vivo* muskuläre Na^+ Konzentration, relativer Wassergehalt und Kraft in Ruhe**				
Intrazelluläres Na^+ [mM]	19,0±3,2*	18,3±3,1*	24,7±3,4*	15,0±1,4
^1H Signal [a.u.]	20,3±8,8	24,7±6,5*	38,4±9,0*	19,3±3,3
Kraftgrad (MRC)	4,9±0,4	4,7±0,6	4,0±0,6*	5,0±0,0
Kühlung-induzierte Veränderungen				
^{23}Na Signalanstieg [%]	4,6±5,7	16,1±9,7*	10,2±9,4*	0,4±2,9
Kraftreduktion [%]	21,3±19,3	16,3±11,2*	22,9±13,1*	0,0±0,0

**signifikante Differenz im t-Test*

Jurkat-Rott, Weber et al., PNAS 2009

3 Tesla ^{23}Na-MRT bei HypoPP-1

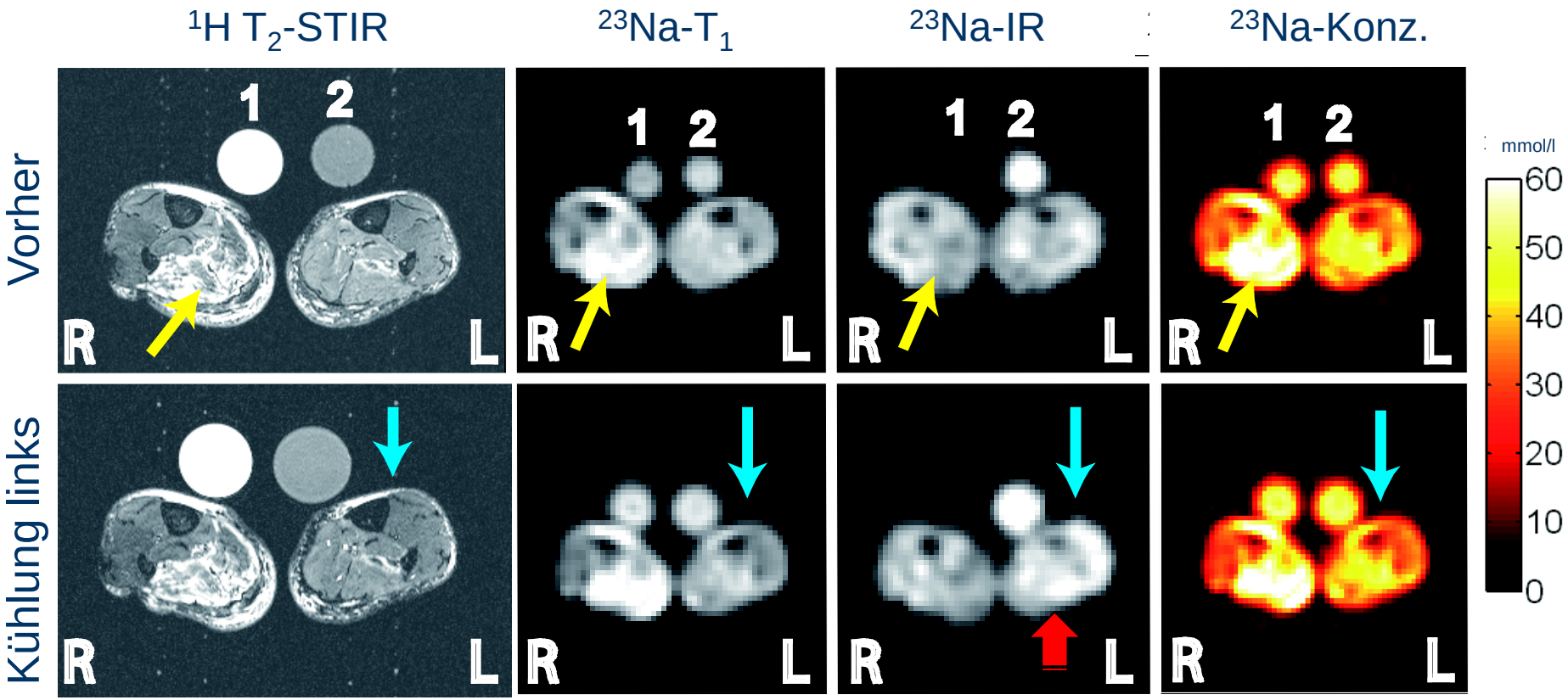

Erhöhte ^{23}Na-Konzentration (>30 mmol/l), ^{23}Na-IR supprimiert extrazelluläres Ödem

Nach Provokation:

Erhöhtes ^{23}Na-IR Signal (~ 22%), gleichbleibende ^{23}Na-Konzentration (~2%)

HypoPP-1: Therapie mit Diuretikum

^{23}Na- und ^{1}H-MRT wiederholt bei 6 Patienten nach 250mg Acetazolamid, 60mmol K^+ p. Tag für 4 Wochen

Parameter	**Vor Behandlung**	**4-Wochen Behandlung**
***In vivo* muskuläres Na^+ Signal, relativer Wassergehalt und Kraft in Ruhe**		
^{23}Na Signal [a.u.]	1,6±0,3	1,2±0,1*
Intrazelluläres Na^+ [mM]	*27,9±5,6*	*20,8±2,4**
^{1}H STIR Signal [a.u.]	43,5±5,8	30,4±3,2*
Kraft (MRC)	3,4±0,8	4,2±0,5*

$p < 0,01$ @ t-Test

Na^+ Konzentration vs. Muskelkraft

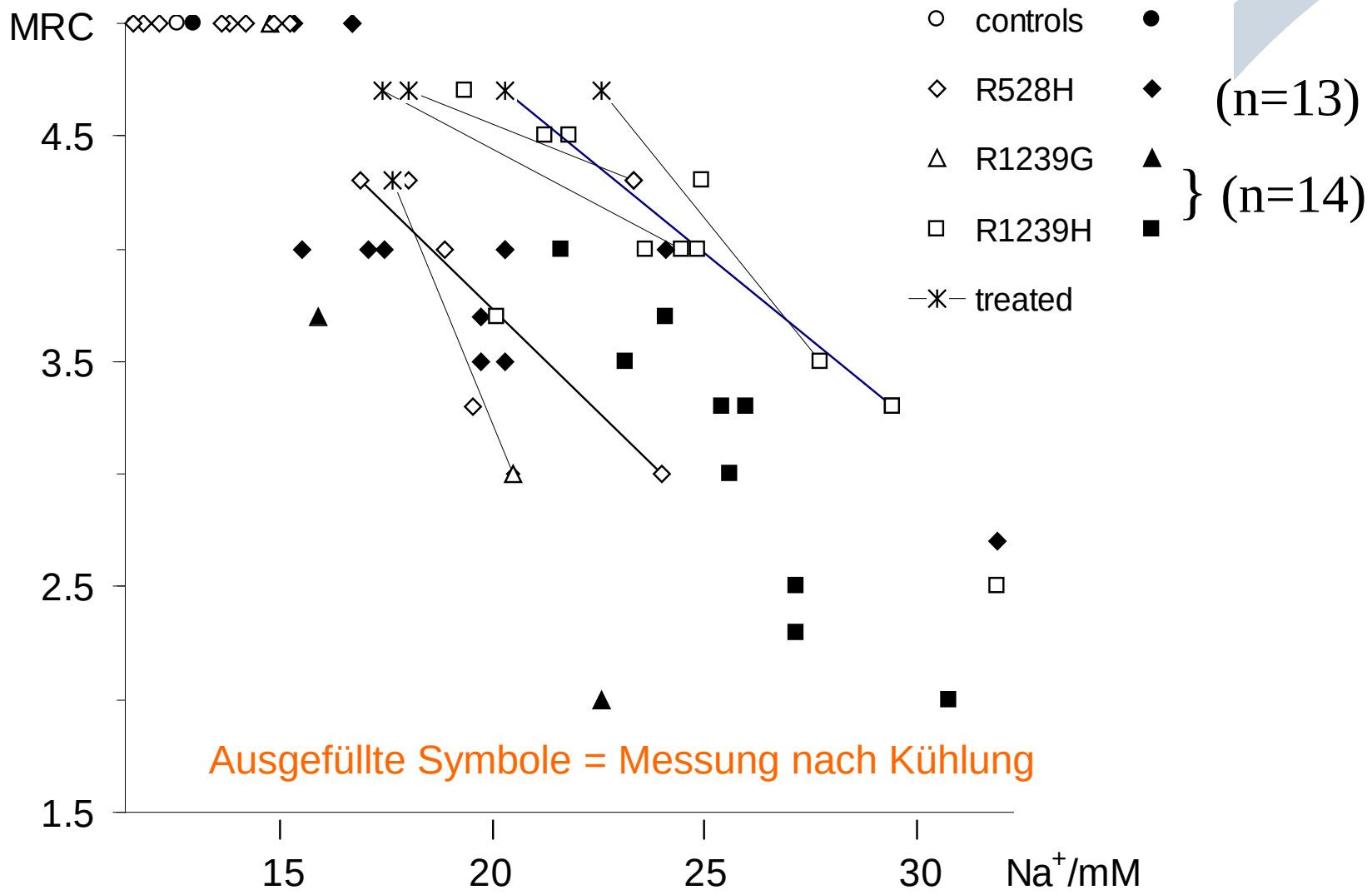

HypoPP-1: Erfolgreiche Therapie

- Rollstuhl-gebunden mit 15 Jahren
- 1-Jahr Behandlung
  - *K^+-sparendes Diuretikum (Epleronon)*
  - *K^+ Supplementierung*
- *36% Na^+ Rückgang*
- *37% Ödem Reduktion*

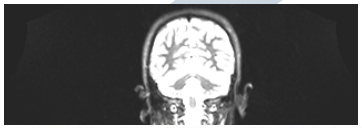

Therapie

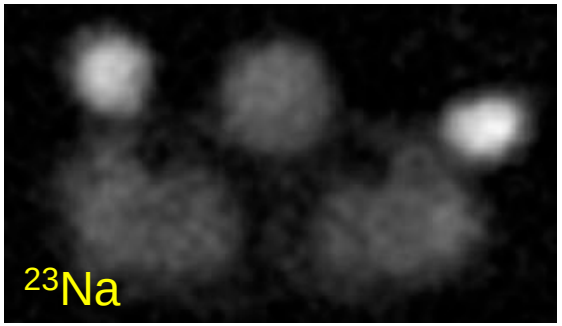

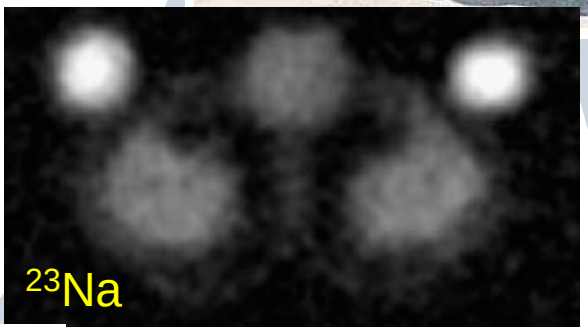

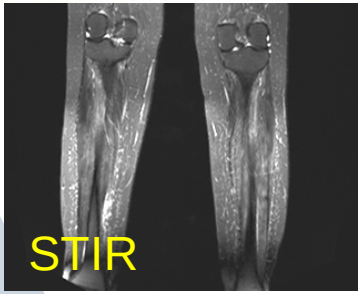

Jurkat-Rott, Weber et al., PNAS 2009

Schlussfolgerungen HypoPP

- Erbliche Myopathie HypoPP-1
- Myozelluläre Na^+ Akkumulation *(^{23}Na-MRT)* in Ruhe

  => Muskuläres Ödem *(^{1}H-MRT)*

  => ständige Paresen ohne Provokation

- Klinische Relevanz: Mögliche Behandlung bei HypoPP-1 durch Diuretika (reduzieren myozelluläres Na^+ & Ödem)

Themen

- ^{23}Natrium-MRT: Was und warum ?
  - Sequenzoptimierung

- ^{23}Natrium-MRT bei Kanalerkrankungen:
  - Paramyotonie
  - Hyperkaliämische periodische Paralyse
  - Hypokaliämische periodische Paralyse

- ^{23}Natrium-MRT bei Myodystrophien:
  - Muskeldystrophie Duchenne

Muskeldystrophie Duchenne (DMD)

- Fehlen des Zytoskelettproteins Dystrophin
- Progressive Muskeldegeneration
- Rollstuhlpflichtigkeit mit ~ 11 Jahren
- Einzelner ^{1}H-MRT Bericht über Ödem-artige Muskelveränderungen bei DMD*
- Offene Fragen:
  - Präsenz & Persistenz bei allen DMD Patienten?
  - Muskuläres Ödem vor fettiger Degeneration?
  - Pathophysiologie des muskulären Ödems?

*Marden et al., Skeletal Radiol 2005

Warum ^{23}Natrium-MRT bei DMD?

- Erhöhter Natrium (Na^+) Einstrom in Myotuben von *mdx* Mäusen durch fehlendes Dystrophin [§]

  => zytotoxisch
- Muskelzelluläres Na^+ erhöht beim Menschen?

  => spezifische ^{23}Na-MRT Sequenzen
- Hypothese: Muskelödem bei Duchenne
  - Verursacht durch osmotischen Effekt wegen erhöhtem muskelzellulärem Na^+ Gehalt
  - intrazelluläre Na^+ Akkumulation ist zytotoxisch und verursacht die progressive Muskeldystrophie
  - Erklärung für positiven Effekt von Prednisolon

[§] Hirn et al., J Gen Physiol 2008

3 Tesla ^{23}Na-MRT Sequenzen

Probleme

- Na^+ Konzentration extrazellulär 10-fach ↑ > intrazellulär
- Spezifische Sequenzen und Hardware notwendig*
- Muskuläres ^{23}Na-MR Signal 50.000-fach < ^{1}H Signal

=> Dichte angepasste ^{23}Na 3D Radialsequenzen §

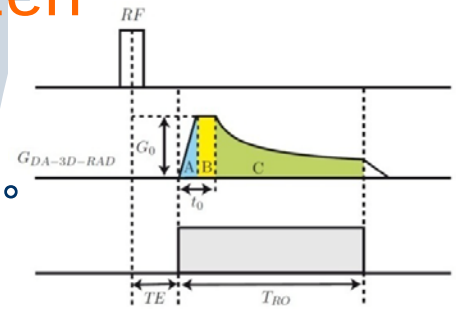

1. ^{23}Na-Konzentration:

- Spindichte Bildkontrast, TE/TR=0,2ms/100ms; α = 90°
- Voxelgröße: 5x5x5 mm^3; 8 min 20 s
- Vergleich der Signalintensitäten mit 51,3 mM Na^+ Referenzphantom

2. ^{23}Na IR (Inversion Recovery):

- TE = 0,3/124 ms; TI = 34 ms;
- Voxelgröße: 6x6x6 mm^3; 10 min 20 s

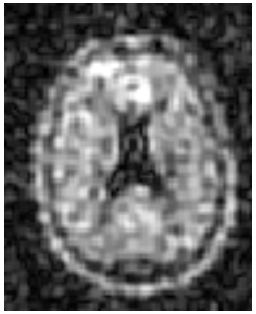

*Stobbe & Beaulieu. Magn Reson Med 2005; § Nagel et al., Magn Reson Med 2009 et Invest Radiol 2011

Gesunder Proband

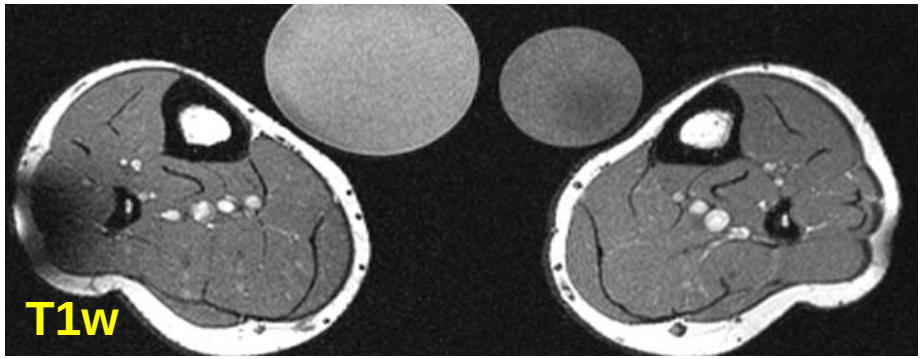

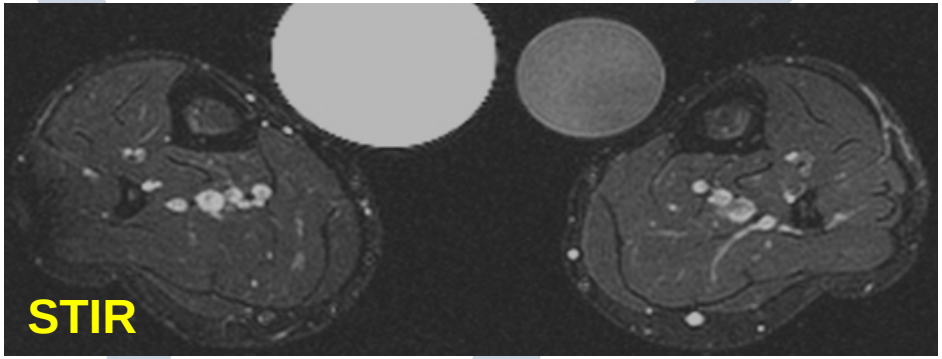





Inversion Recovery ^{23}Na-MRT ermöglicht

- Suppression der Gefäße
- Suppression der Referenz mit 51,3 mM Na^+ in Kochsalzlösung

(51,3 mM Na^+ in Agarose-Gel ist extrazelluläre Na$^+$)

(dieses Röhrchen imitiert das intrazelluläre Na$^+$)

Patienten und MRT Protokoll

- 11 DMD (10±5 Jahre), Glukokortikoidtherapie (n=5)
- 11 gesunde Probanden (10±3 Jahre)
- 3 Tesla MRT (Magnetom Trio, Siemens, Erlangen)
- Doppelresonante (32,59 / 123,2 MHz) birdcage Spule
- ^{23}Na-, T1w & STIR ^{1}H-MRT beider Unterschenkel
- 2. MRT bei 8 DMD Patienten nach ~7 Monaten
- Region-of-interest Analyse
  - Referenz: 51,3 mM Na^+ in 5% Agarose-Gel
- Messung der Muskelkraft
  - MRC 6-Punkte Skala (0=Paralyse, 5=volle Kraft)

Muskelödem bei allen DMD Patienten

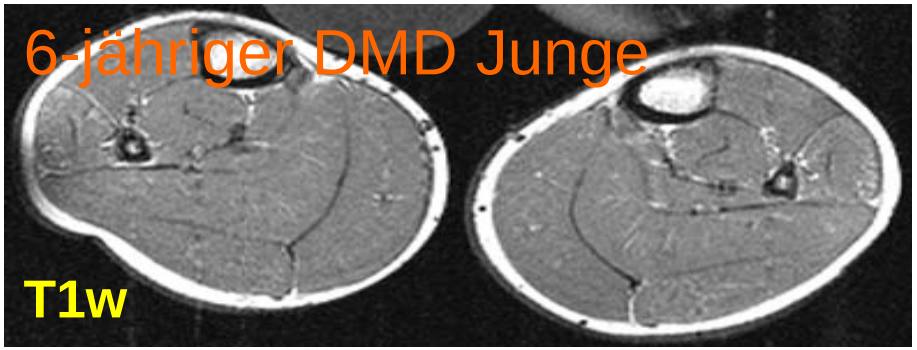

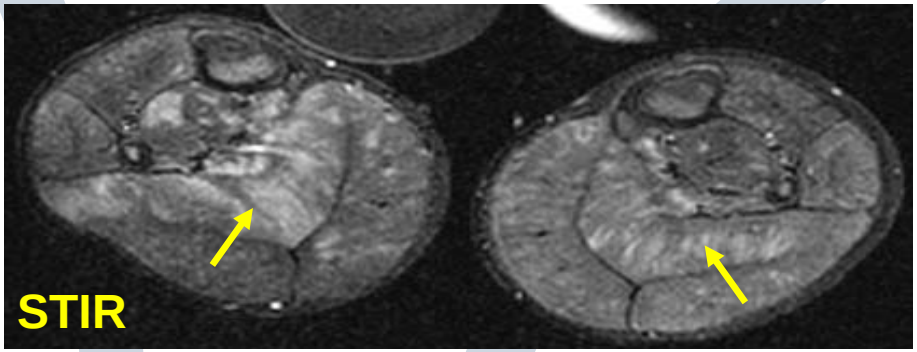

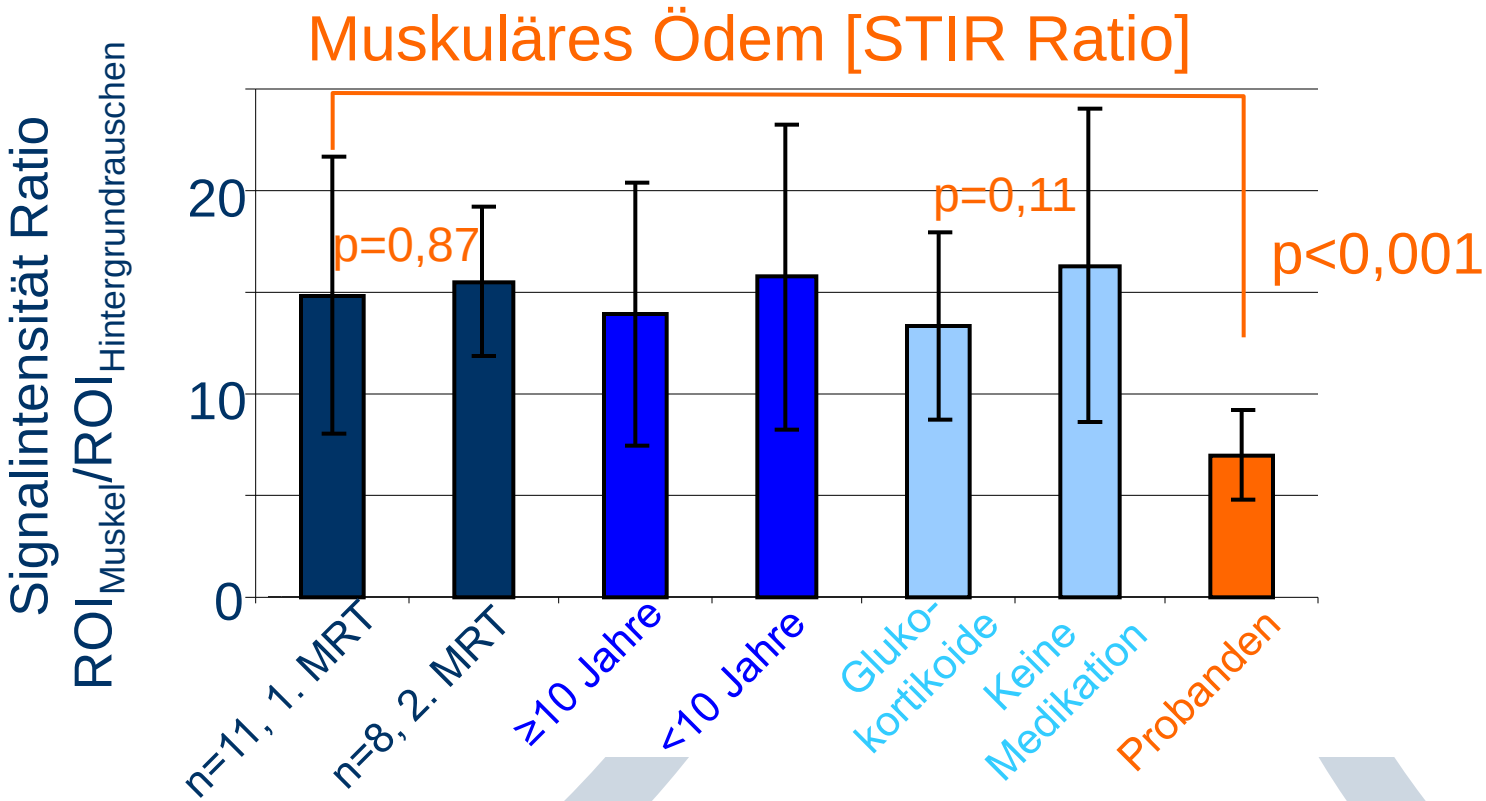

Permanentes Muskelödem bei DMD

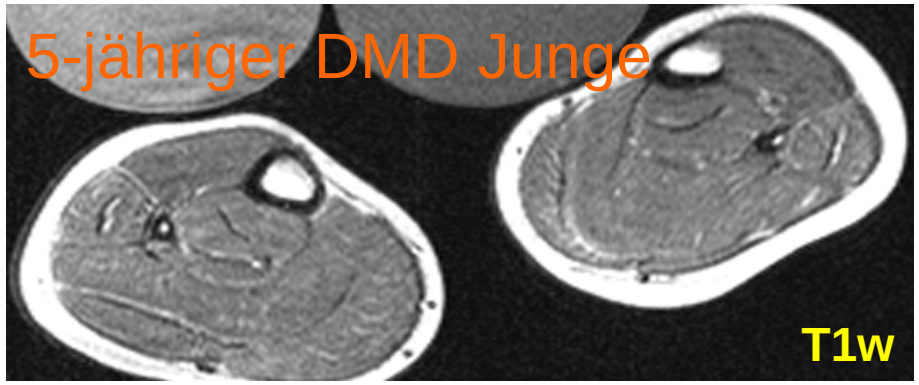

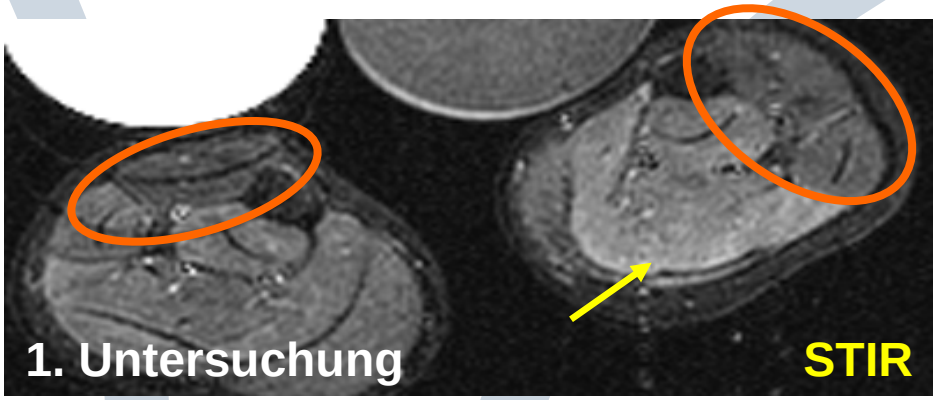

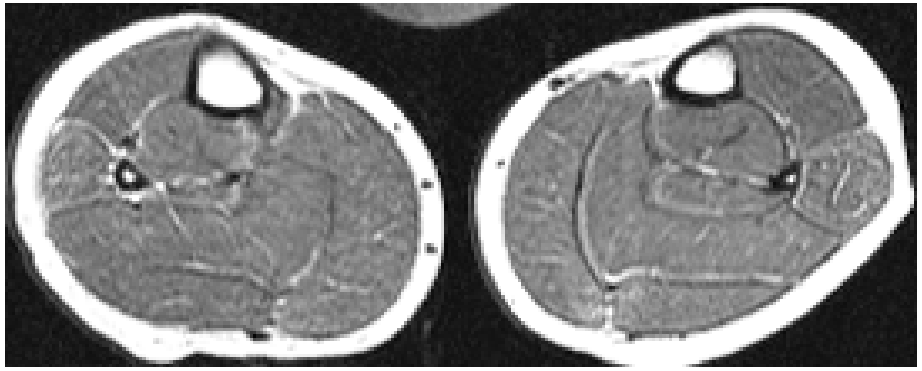

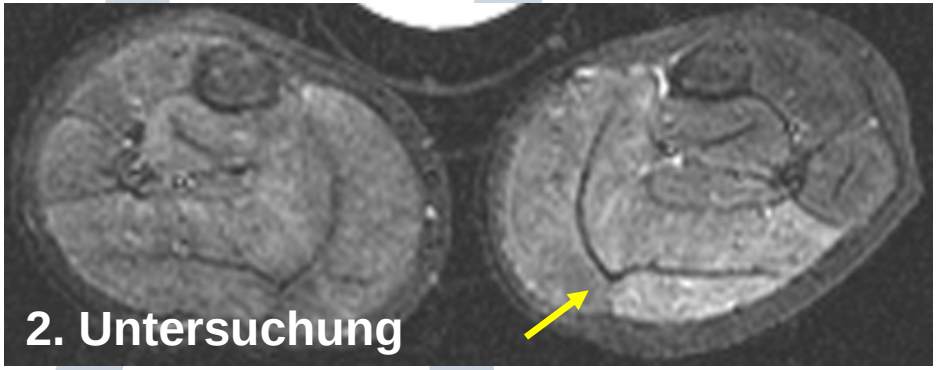

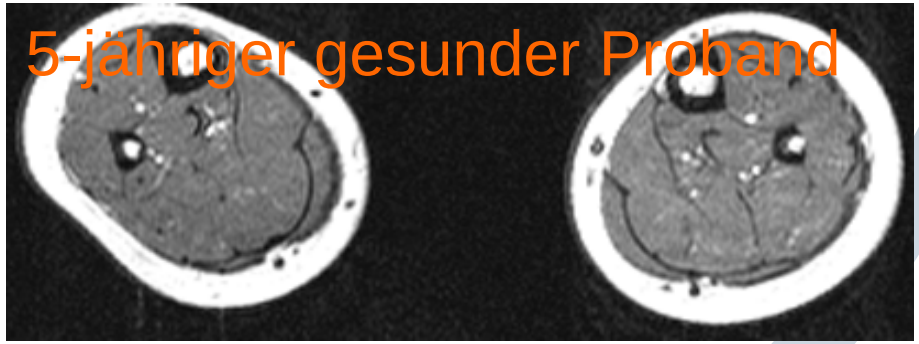

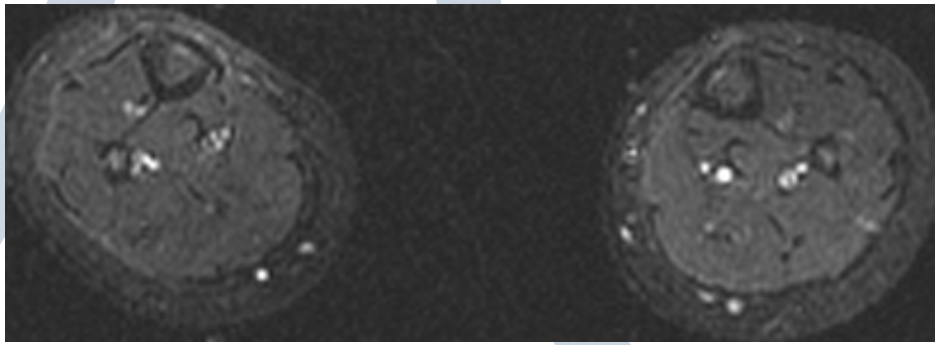

Weber et al., Neurology 2011 et J Neurol 2012

Erhöhtes Na^+ bei allen DMD Patienten

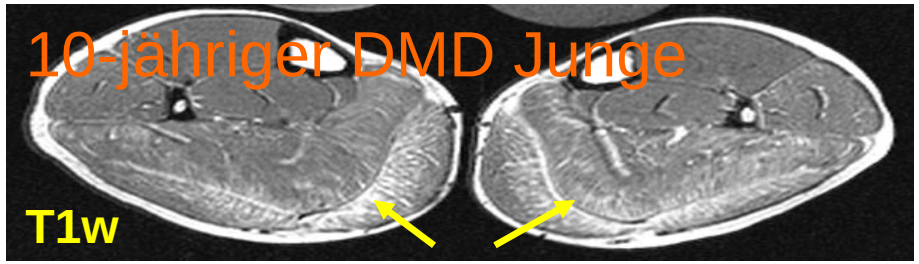

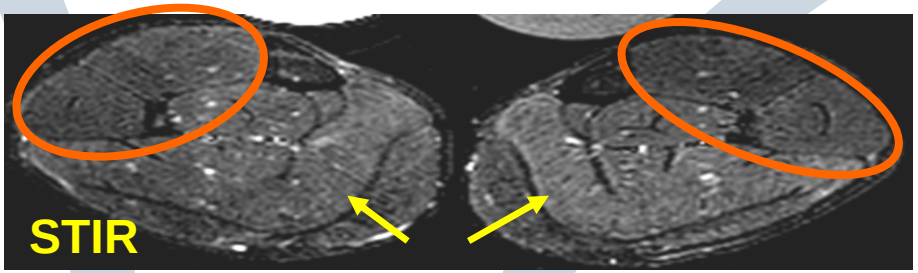

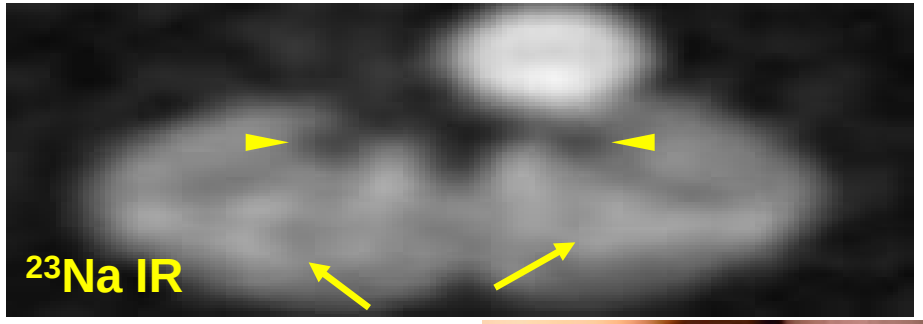

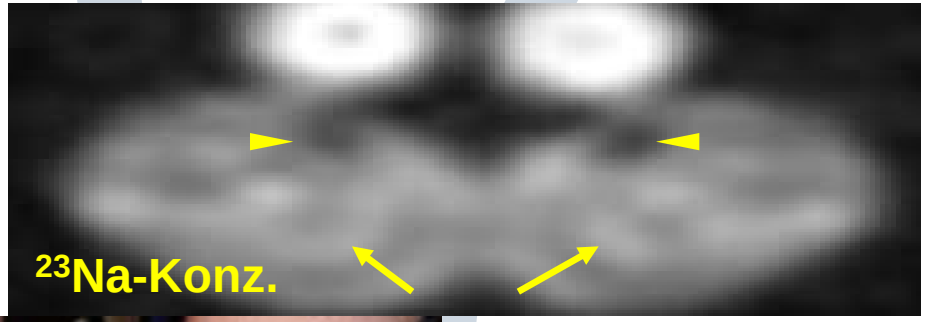

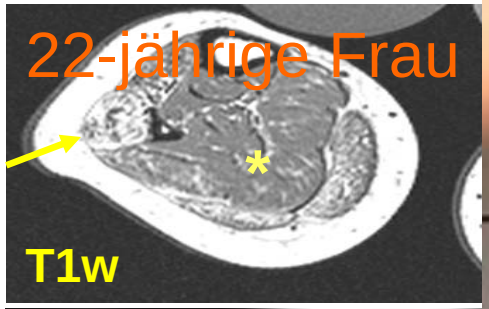

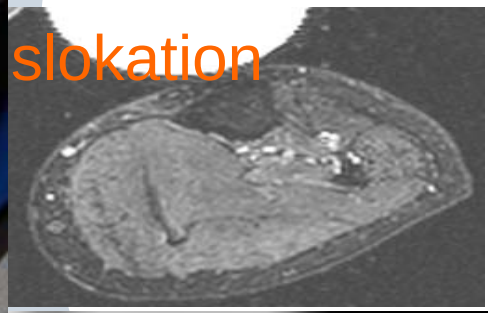

Muskuläre Na^+ Akkumulation bei DMD

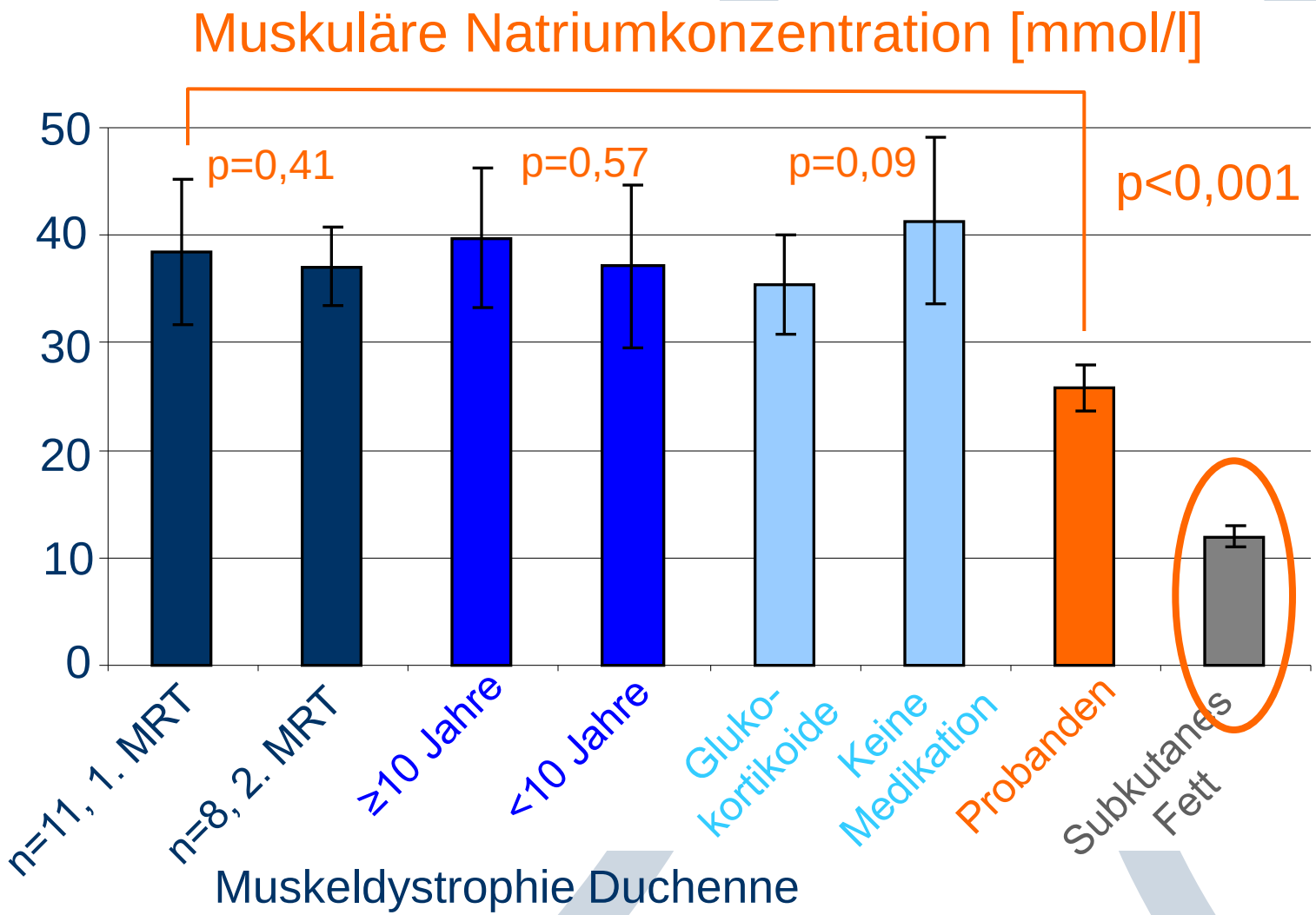

Weber et al., Neurology 2011 et J Neurol 2012

Progressive fettige Degeneration

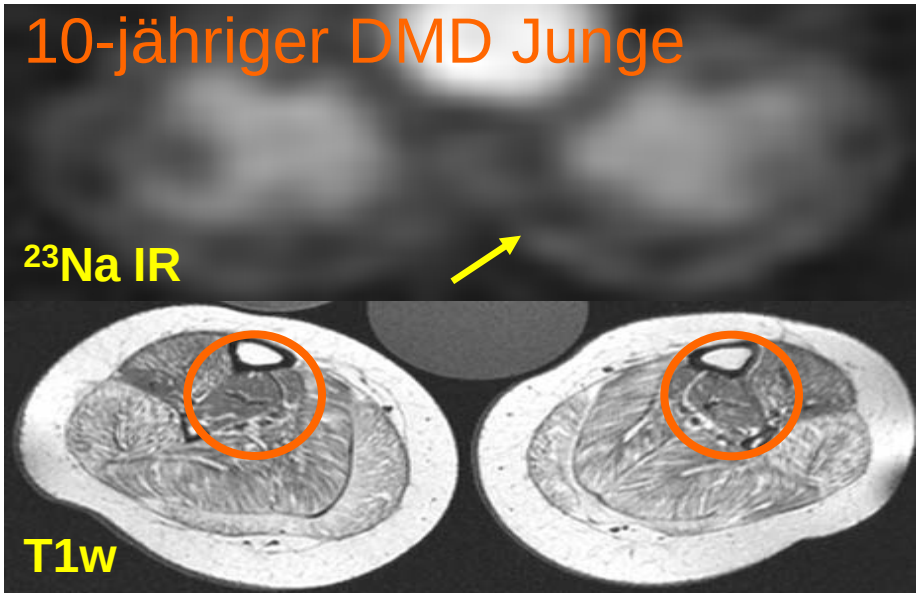

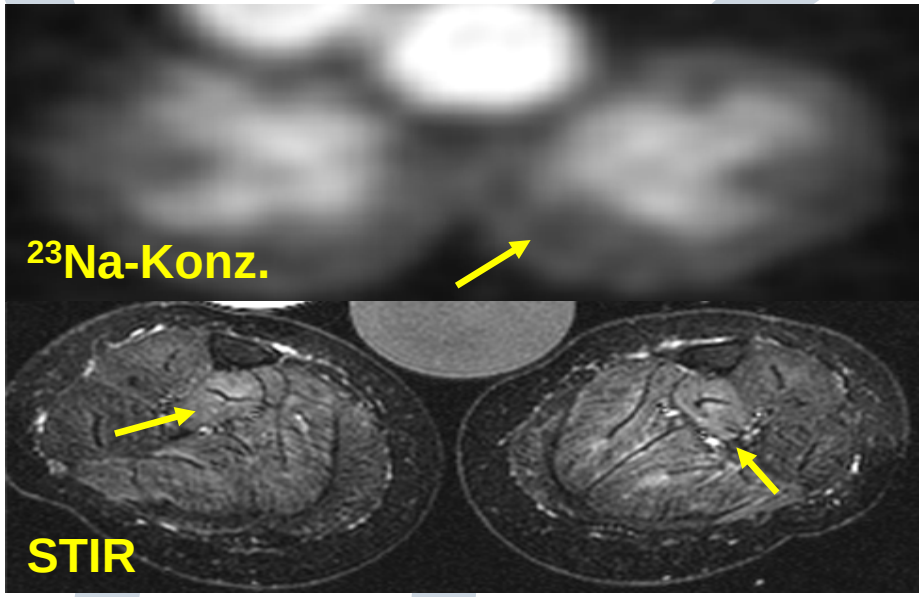

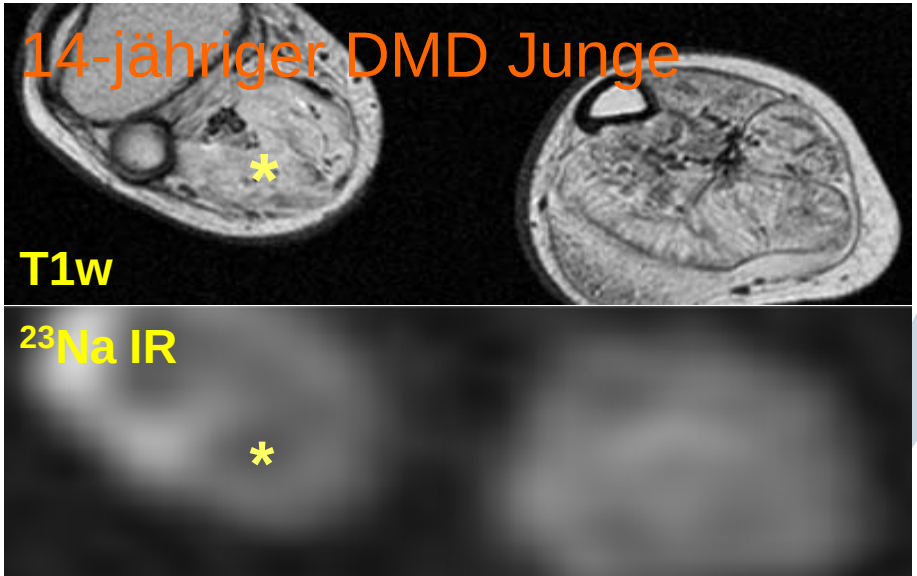

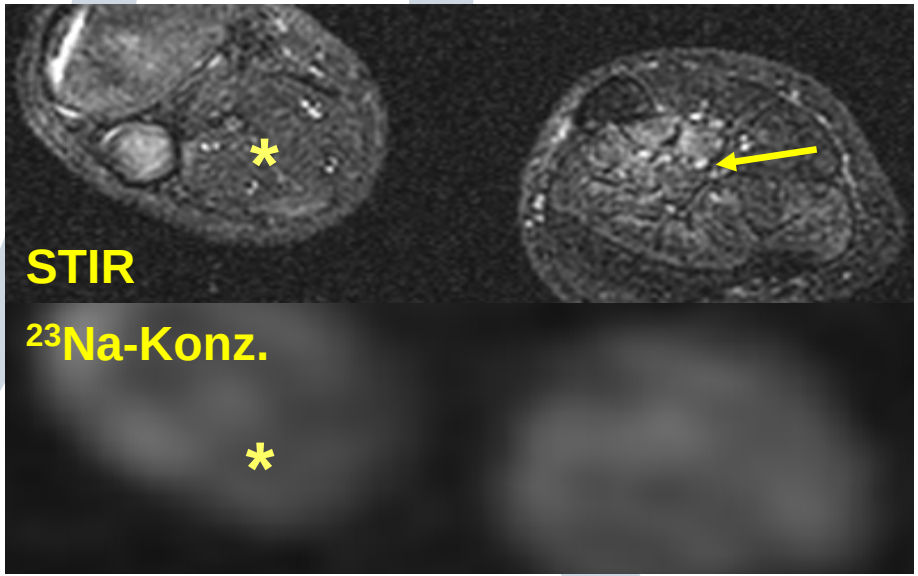

Myozelluläres Na^+ & Fettquantifizierung

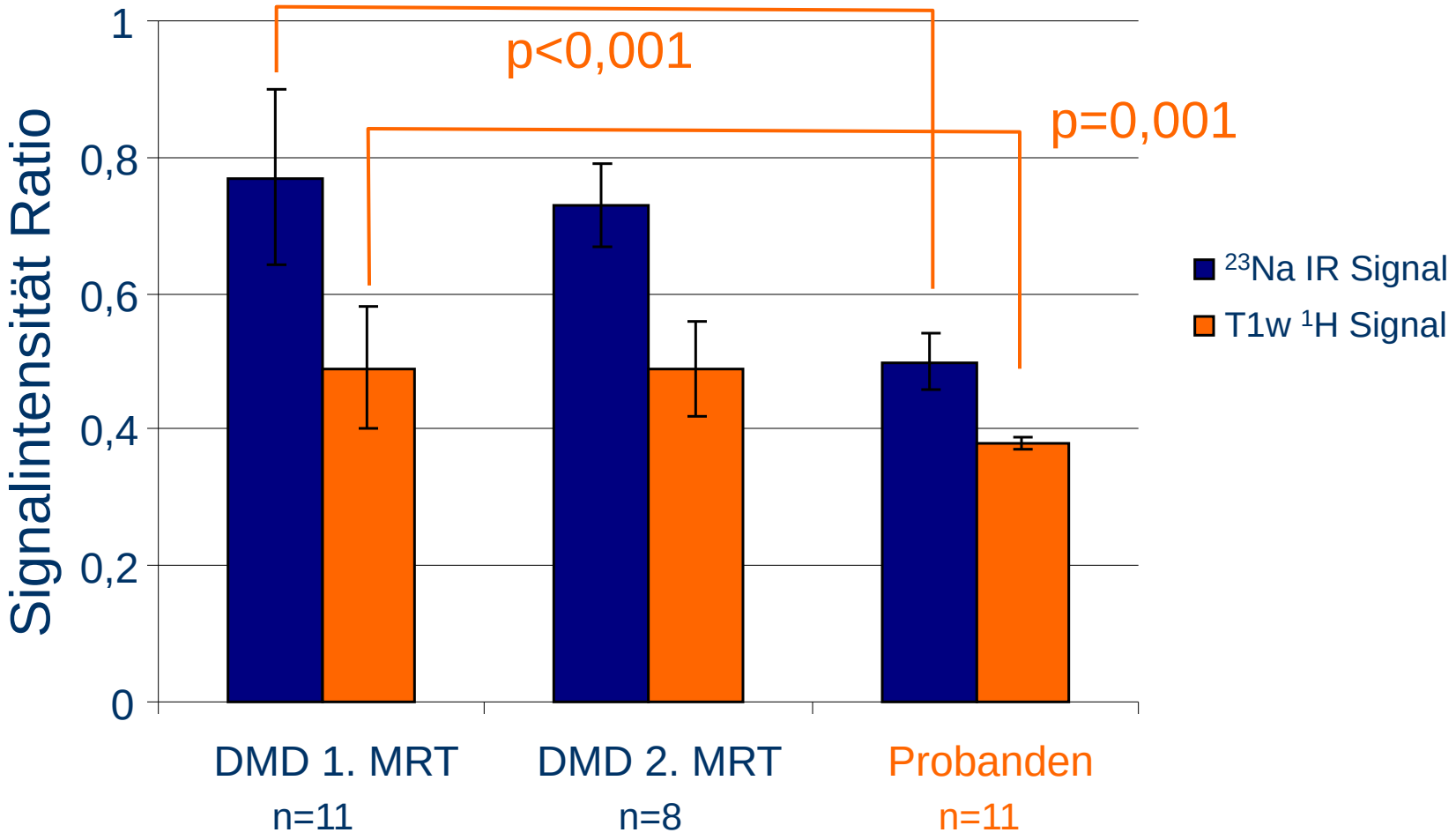

*ROI-Analyse der fettigen Degeneration: T1-gewichtete Bilder, Referenz subkutanes Fett

*Jurkat-Rott et al., PNAS 2009; Weber et al., Neurology 2011 et J Neurol 2012

Mediane Muskelkraft bei DMD

Muskelgruppe [Kraft nach MRC]	**DMD gesamt**	**DMD < 10 Jahre**	**DMD ≥ 10 Jahre**
Linke Hüfte (Flexion/Extension)	3 / 3	4 / 4,5	2 / 2
Rechte Hüfte (Flexion/Extension)	3 / 3	4 / 4,5	2 / 2
Linkes Knie (Flexion/Extension)	3,5 / 3,5	5 / 5	3 / 3
Rechtes Knie (Flexion/Extension)	3,5 / 3,5	5 / 5	2,5 / 3
Linker Fuß (Plantar-/Dorsalflexion)	4 / 4	5 / 5	3 / 3
Rechter Fuß (Plantar-/Dorsalflexion)	4 / 4	5 / 5	4 / 3

Probanden: Normale Kraft beider Unterschenkel (medianer MRC Score = 5)

Weber et al., Neurology 2011 et J Neurol 2012

Zusammenfassung & Schlussfolgerung

- DMD: Permanentes Muskelödem bei allen Patienten
- DMD: Permanenter, intrazellulärer Na^+ Überschuss
  - verglichen mit gesunden Probanden
- Dezidierte ^{23}Na-MR Kontraste liefern Informationen, aus welchem Kompartiment das ^{23}Na-Signal herrührt
- Schlussfolgerung: Erhöhte muskelzelluläre Na^+ Konzentration bei DMD ist osmotisch relevant

  => Verursacht ein hauptsächlich intrazelluläres Muskelödem

  => Wichtiger Beitrag zur DMD Pathogenese
- Klinische Relevanz: Basis für optimierte Therapie

  => Diuretika anstatt Glukokortikoide

Mögliche Pathophysiologie von DMD

- Fehlen von Dystrophin => pathologische Na^+ Kanäle & reduzierte Stabilität der Zellmembran

  => Na^+ Akkumulation => intrazelluläres osmotisches Ödem => Zytotoxizität => Muskeldegeneration

$c_{extrazellulär}(Na^+)$ = 140-150 mmol/l

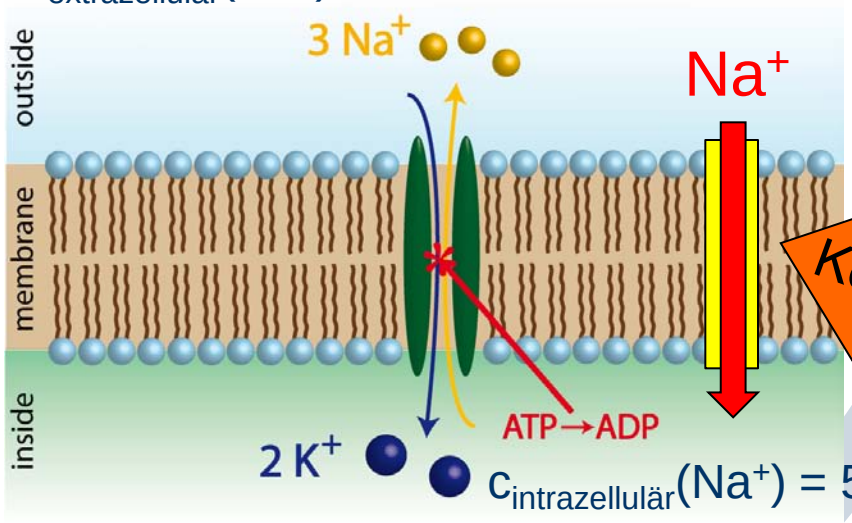

$c_{intrazellulär}(Na^+)$ = 5-15 mmol/l

Kein Dystrophin

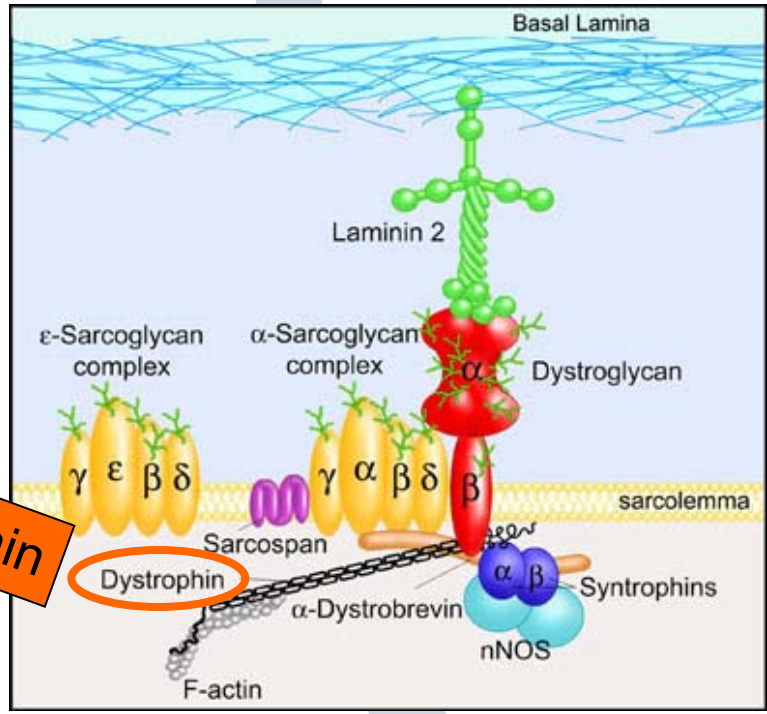

Ausblick

Zellpotential:

- bei Muskelerkrankungen oft verändert
- Hängt vor allem von der extra- und intrazellulären Chloridkonzentration ab

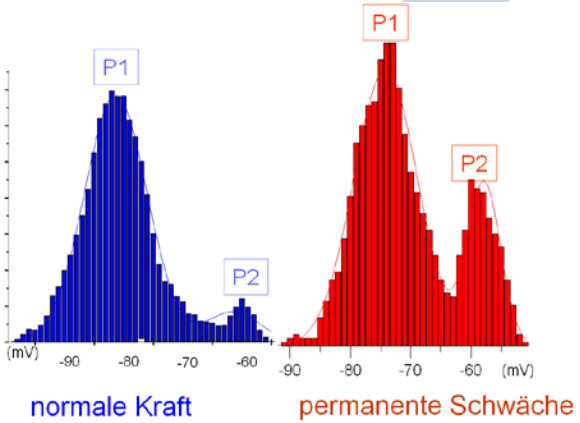

Physiologie Universität Ulm (Prof. Lehmann-Horn und Dr. Jurkat-Rott)

→ Nicht-invasive Bestimmung der Chlorid- und Kaliumkonzentration mittels Magnetresonanztomographie

Partner bei der Bildgebung des Muskels

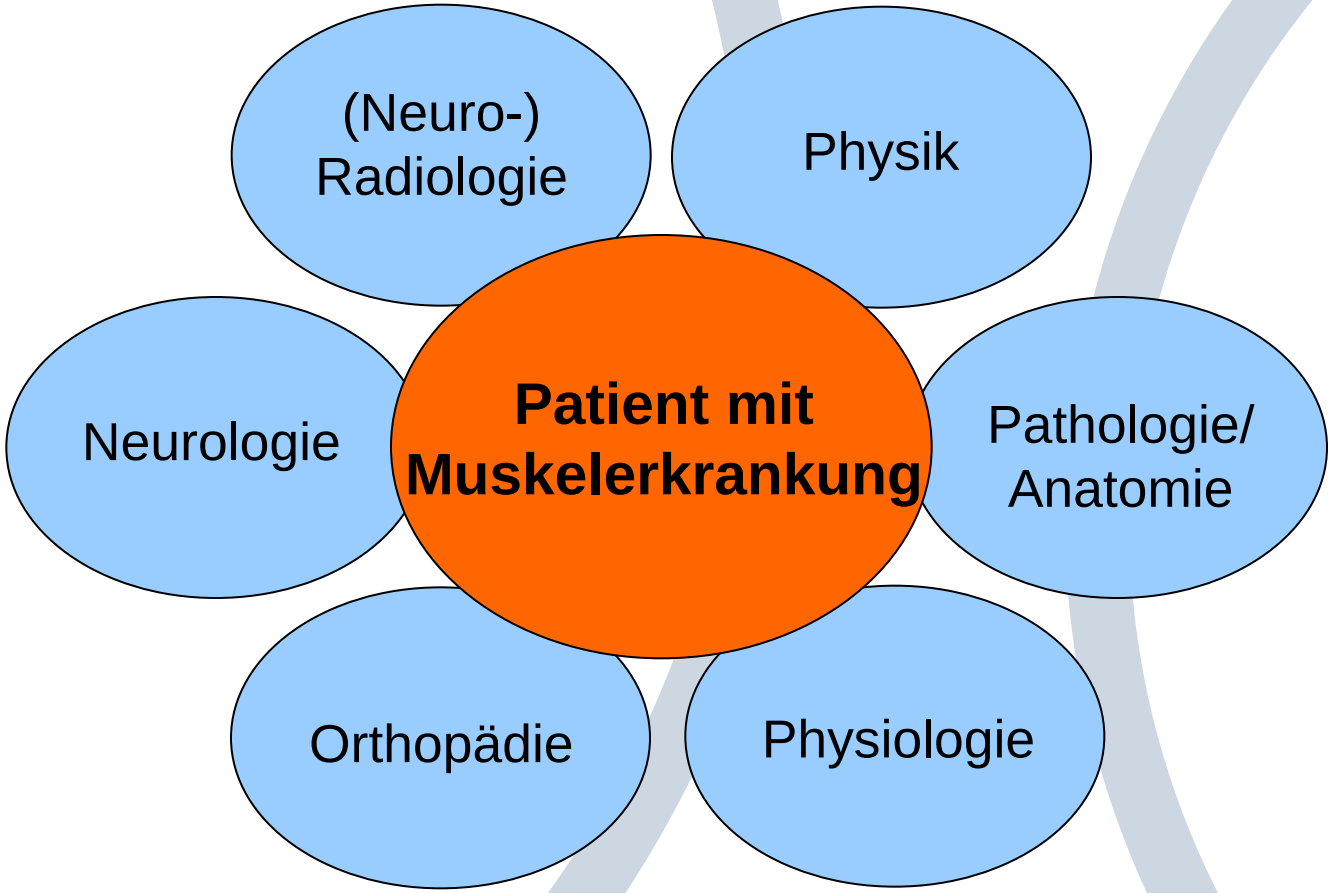

Cui honorem, honorem !

Vielen Dank an die Kooperationspartner

NMZ Ulm

Neurophysiologie Ulm

K. Jurkat-Rott F. Lehmann-Horn

universität ulm

Deutsches Krebsforschungszentrum

A. M. Nagel L.R. Schad

S. Nielles-Vallespin W. Semmler

RUPRECHT-KARLS-UNIVERSITÄT HEIDELBERG

Universität Heidelberg / Mannheim

E. Amarteifio H.-M. Meinck

H.B. Huttner J.C. Wöhrle

H.-U. Kauczor M. B. Wolf

Vielen Dank für Ihre Aufmerksamkeit!



MarcAndre.Weber@med.uni-heidelberg.de